

**Волгоградский государственный медицинский
университет**

Кафедра госпитальной хирургии

Эндоскопия в хирургии

**Заведующий учебной частью
кафедры госпитальной хирургии**

Матюхин В.В.


- ENDOSCOPIA (греч. endon – внутри, греч. scopeo – смотрю, наблюдаю) – осмотр полостей тела.

Ригидный период.




- В 1806 г. Philip Bozzini (1773-1809) сконструировал аппарат для исследования прямой кишки и матки, используя в качестве источника света свечу.

Ригидный период.



- Этот инструмент был назван "LICHTLEITER", а Bozzini считается изобретателем первого эндоскопа.

Ригидный период.



- Французский хирург Antoine Jean Desormeaux, считающийся "отцом эндоскопии", в 1853 г. применил для освещения во время эндоскопического исследования спиртовую лампу, что позволило осуществлять более детальный осмотр.

Ригидный период.

- А. Kussmaul в 1868 г. ввел в практику методику гастроскопии с помощью металлической трубки с гибким obturatorом. Вначале в желудок вводился гибкий проводник (obturator), а по нему металлическая полая трубка.

Ригидный период.

- Впервые исследование пищевода по всей длине произвел P. Stoerk (1881).

Ригидный период.

- В конце XIX столетия, когда была изобретена лампа Эдисона, при эндоскопии начали применять миниатюрные электрические лампочки. J. P. Turtle (1902) впервые использовал такую лампу при ректоскопии, а T. Rosenheim (1906) - при гастроскопии.

Полугибкий период.

- Наибольший вклад в развитие гастроскопии в этот период сделал R. Schindler (1932), который описал эндоскопическую картину слизистой оболочки желудка при ряде заболеваний, а также разработал конструкцию полугибкого линзового гастроскопа. Этот аппарат в различных модификациях широко использовался в 1932-1958 гг.

Полугибкий период.

- В 1948 г. E. V. Benedict создал операционный гастроскоп, имеющий биопсийный канал и позволяющий производить манипуляции внутри желудка.

Волоконно-оптический период.

- Третий этап в гастроинтестинальной эндоскопии начался после публикации [Hirschowitz B. I. et al., 1958] работ, посвященных практическому применению гибкого фиброгастроскопа.

Электронный период.

- Нынешний электронный период начался в Bell Laboratories (AT&T), когда Boyle и Smith в 1969 году создали прибор с зарядовой связью (ПЗС), преобразующий оптические сигналы в электрические импульсы. Десять лет спустя инженерами компании Welch Allyn был создан первый электронный эндоскоп - эндоскопия вошла в век цифровых технологий.

Определение показаний

- опасность развития осложнений не должна превышать диагностическую и лечебную эффективность исследования
- диагностические исследования должны иметь практическое значение и играть существенную роль при определении тактики лечения больных

Показания для плановой ЭНДОСКОПИИ

- Установление диагноза
- Подтверждение диагноза
- Уточнение локализации процесса
- Определение распространенности процесса
- Оценка эффективности консервативного и хирургического лечения
- Проведение лечебных манипуляций

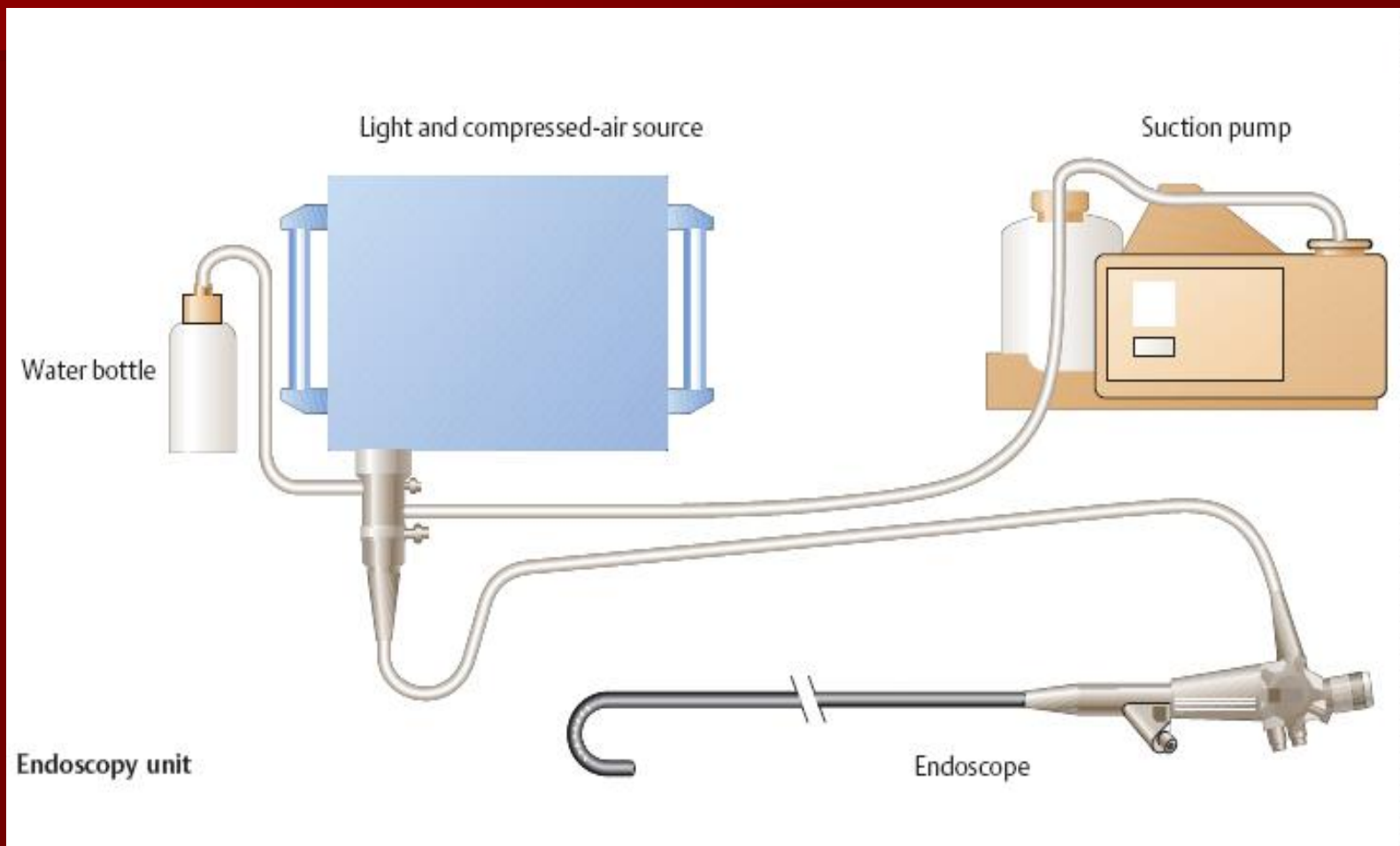
Показания к экстренной ЭНДСКОПИИ

- Установление источника кровотечения
- Инородные тела
- Диагностика патологического процесса на операционном столе


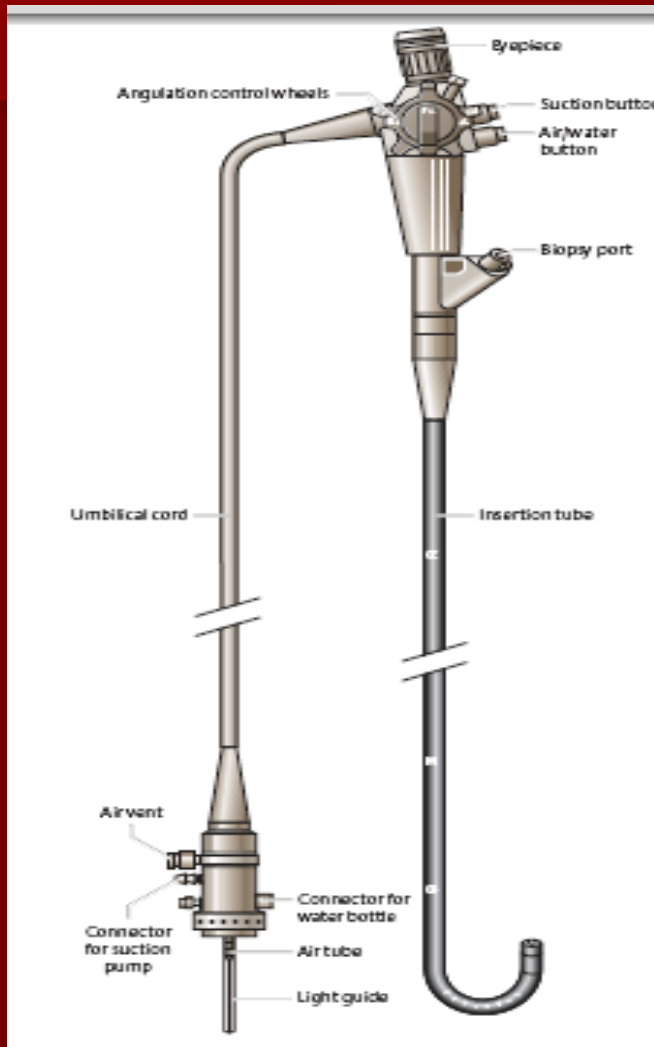
Противопоказания к эндоскопии

- ИМ в острой стадии
- Инсульт в острой стадии
- ССН и СДН III степени
- Нарушения свертывающей системы крови
- Крайне тяжелое состояние больных
- Эпилепсия с частыми приступами

Оборудование

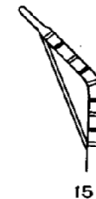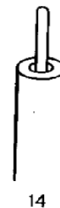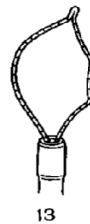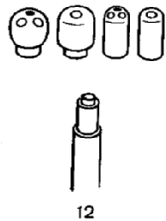
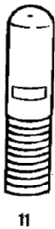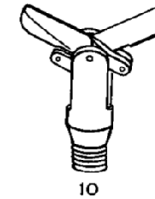
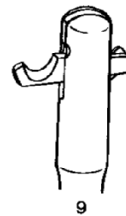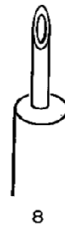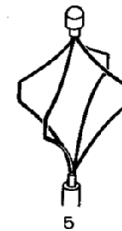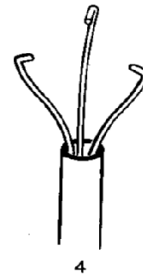
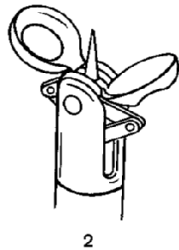
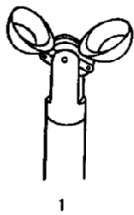


Оборудование

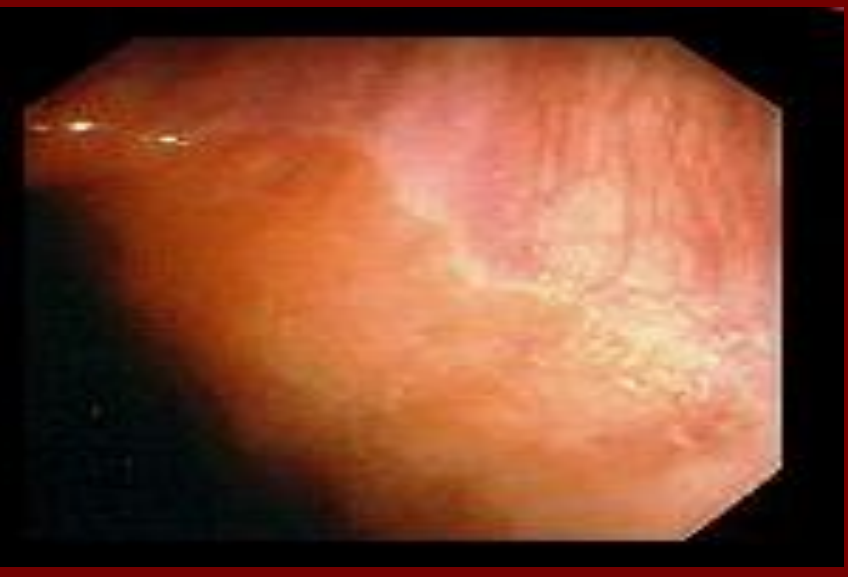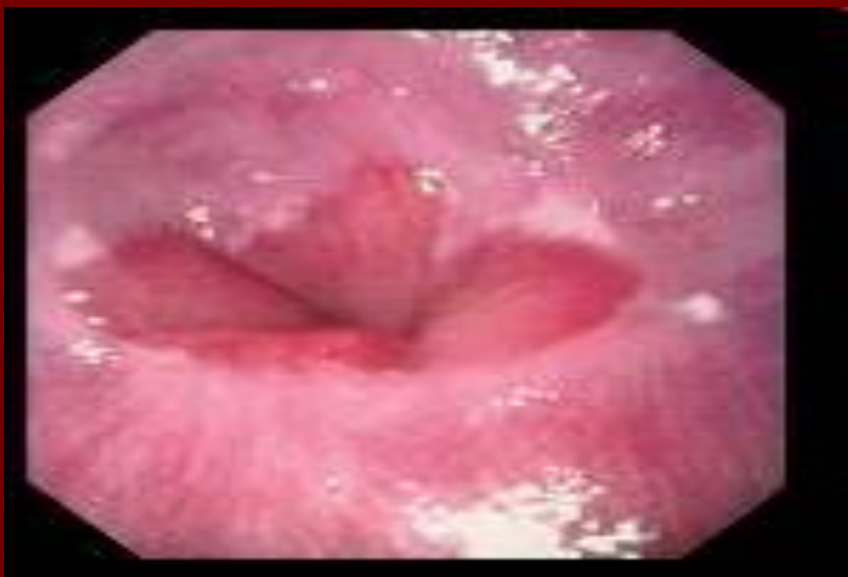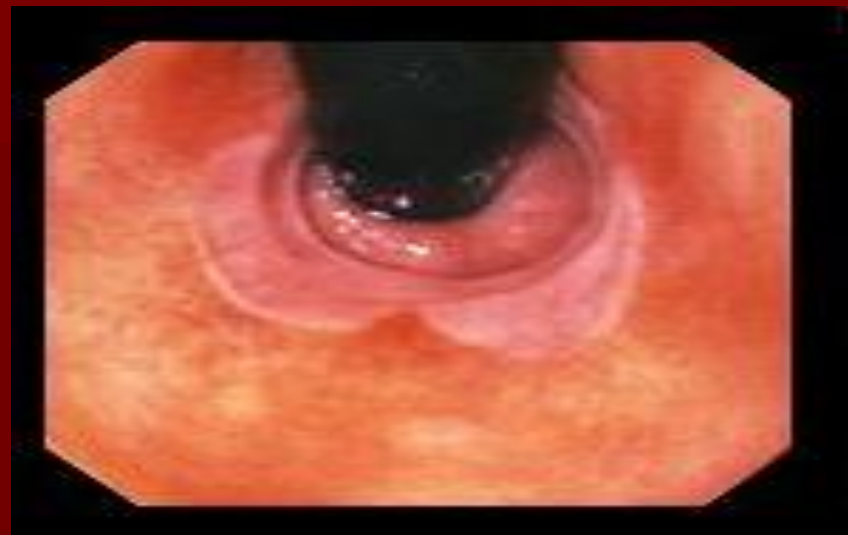


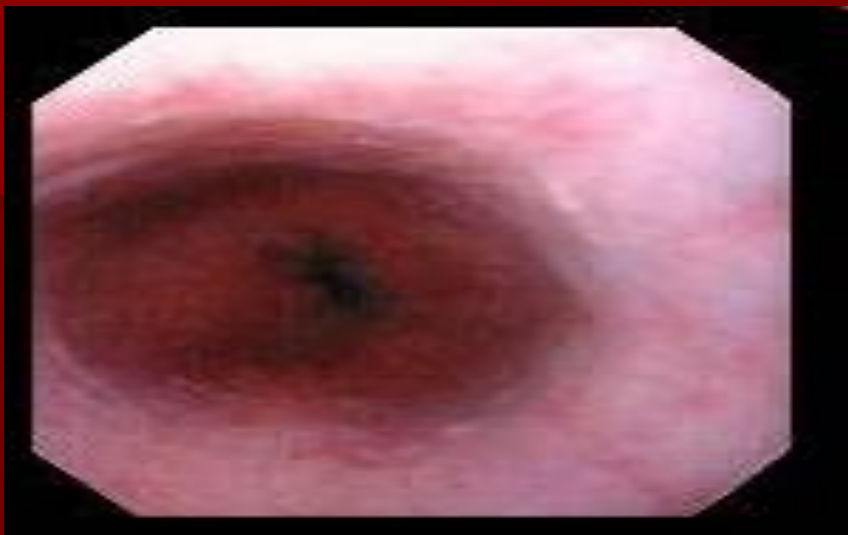Оборудование

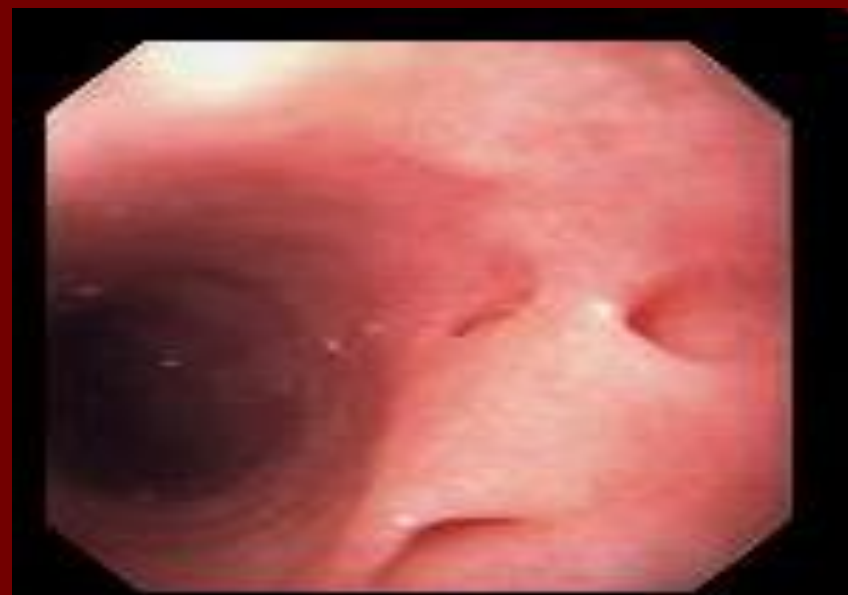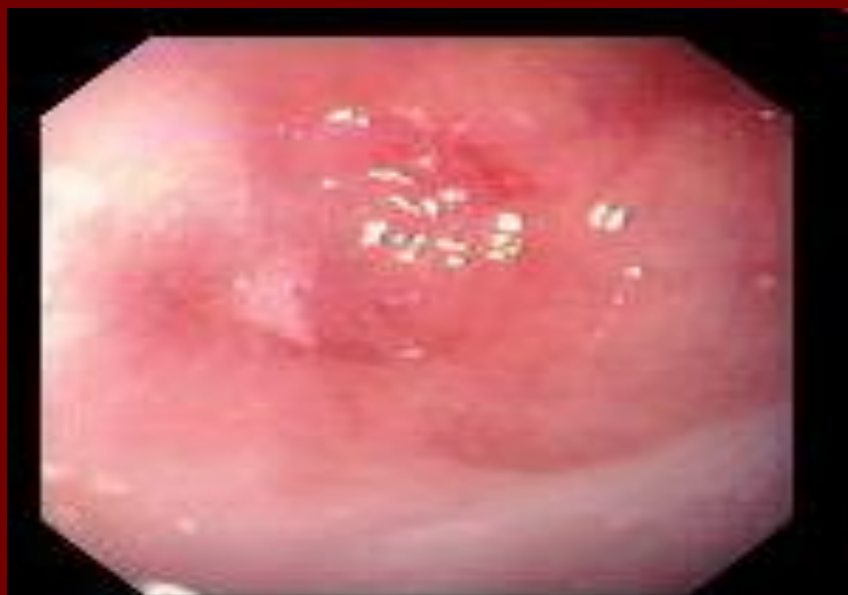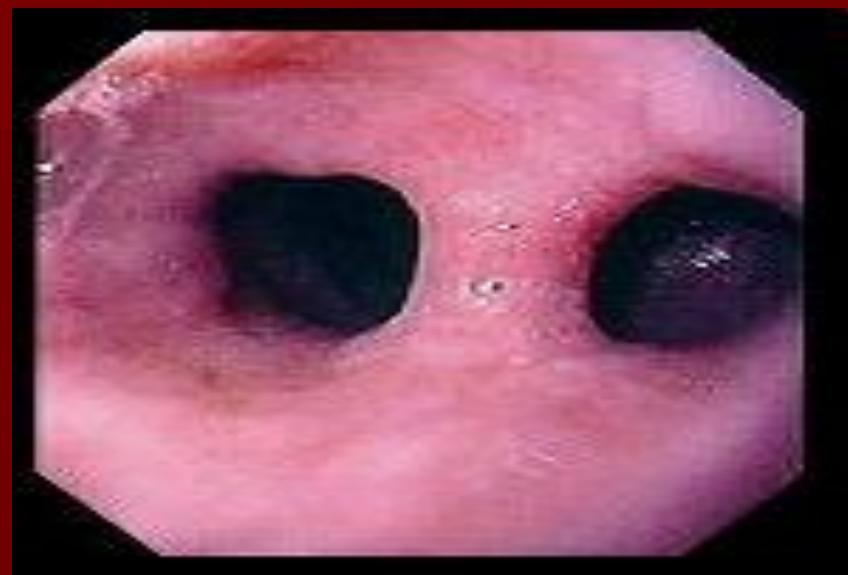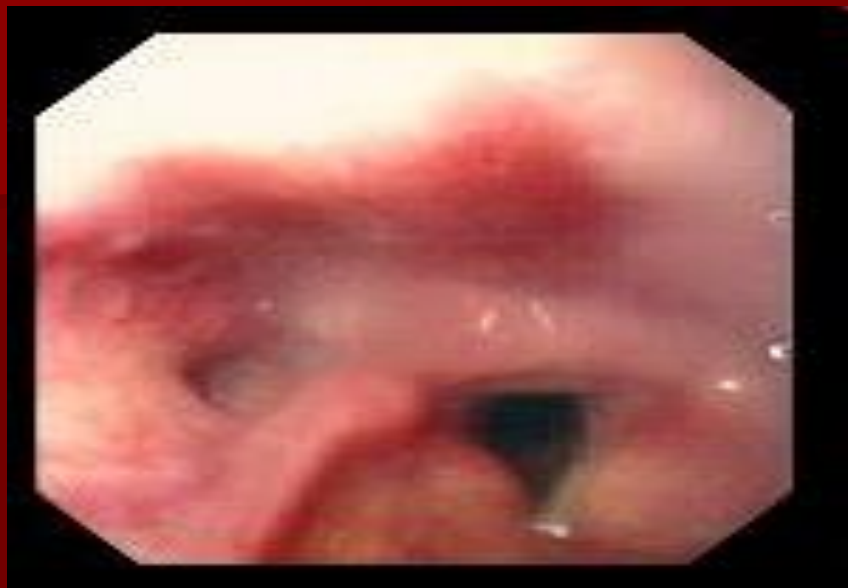Модель пилы и проводочной виштержической резцы.



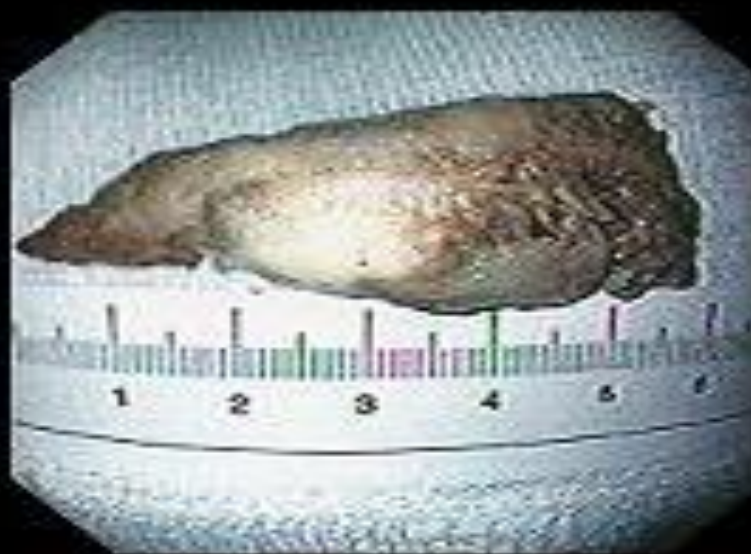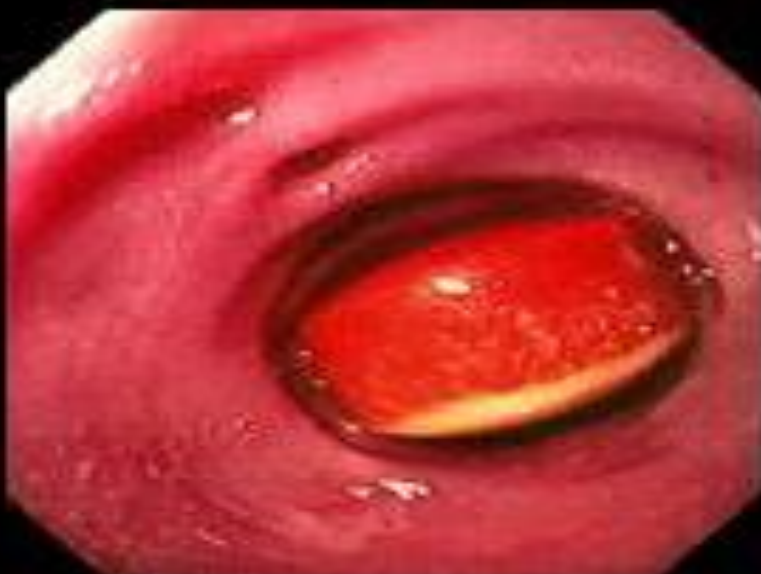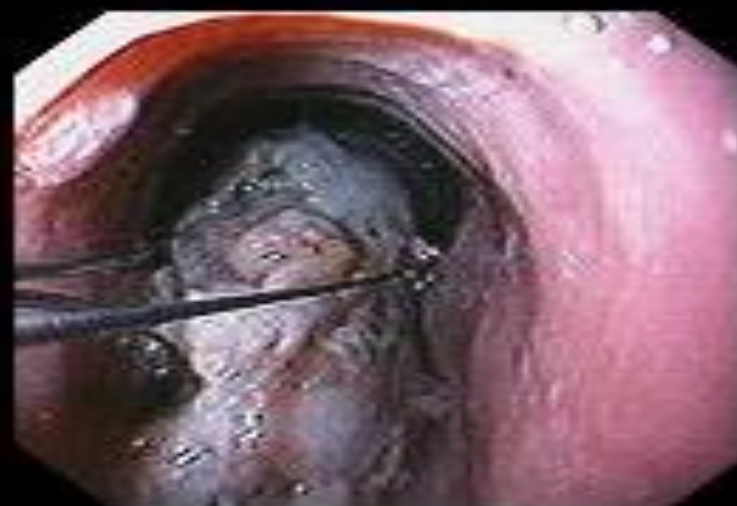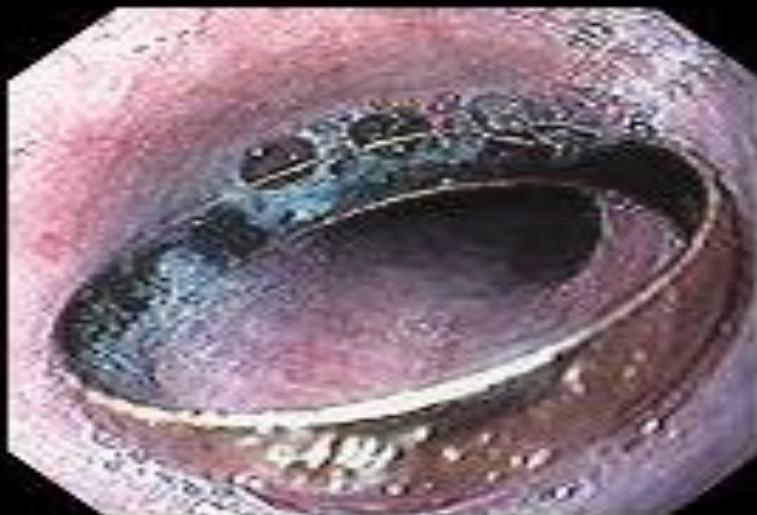Нормальный пищевод



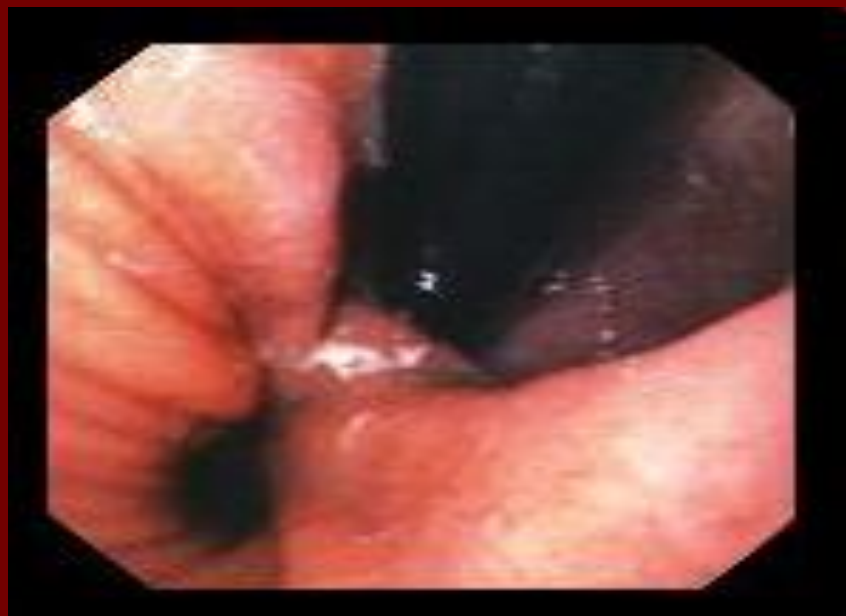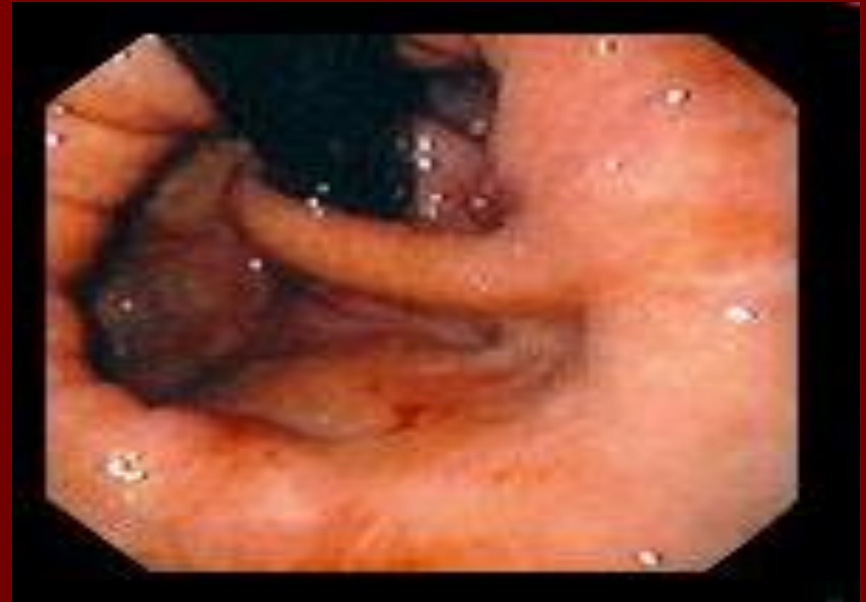
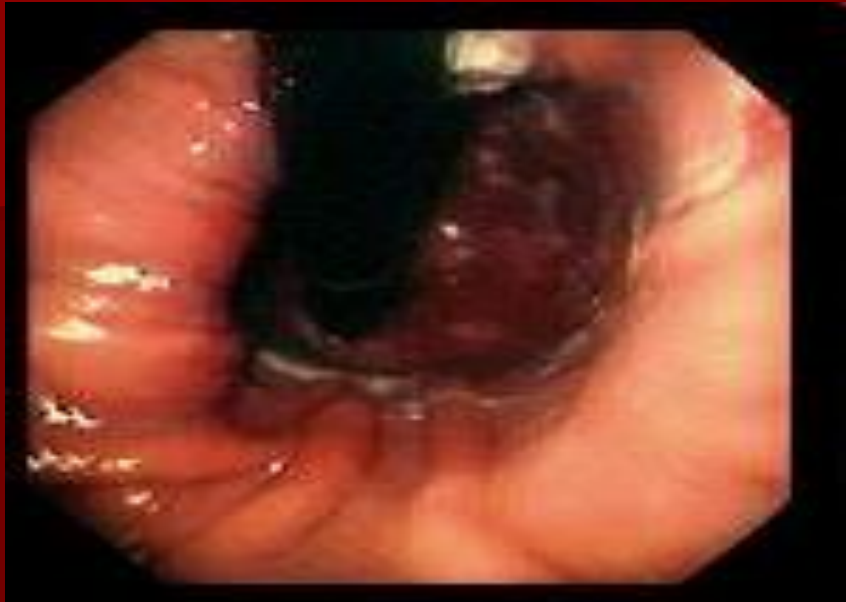Дивертикул пищевода



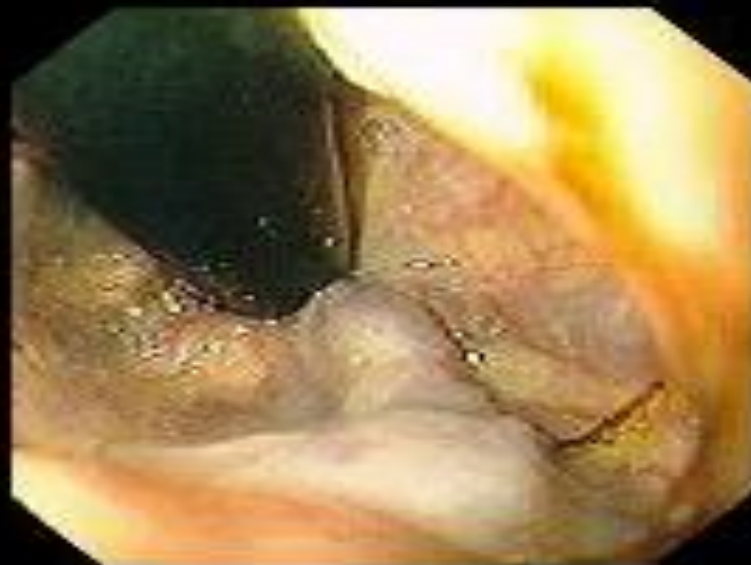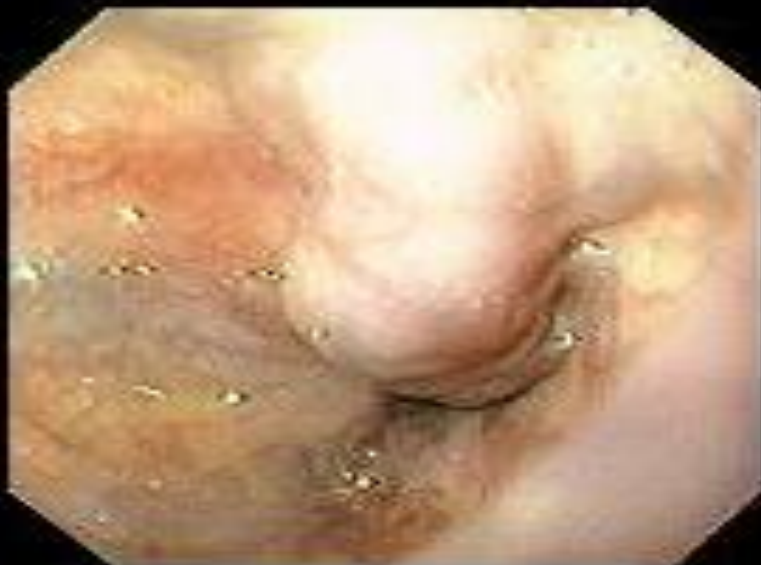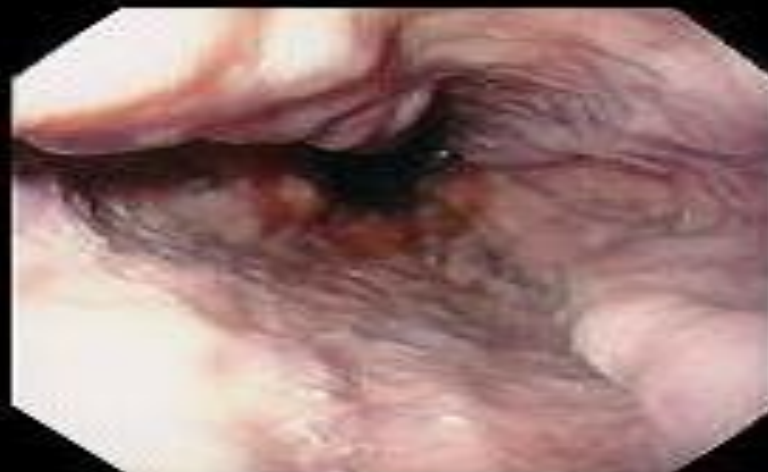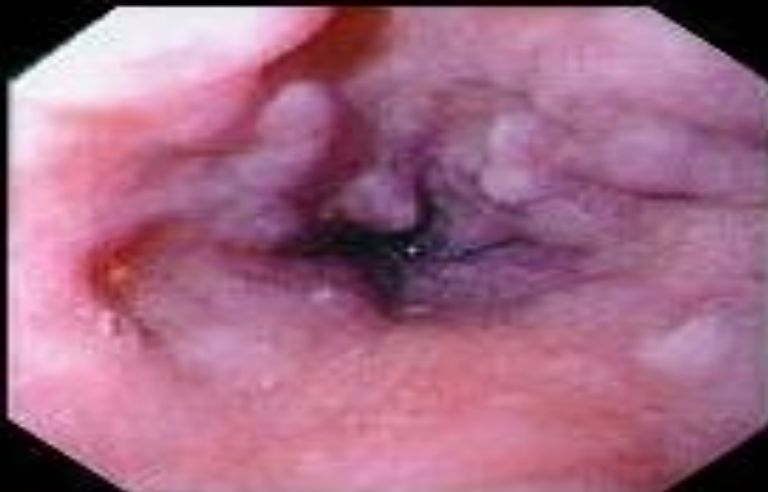Инородные тела пищевода



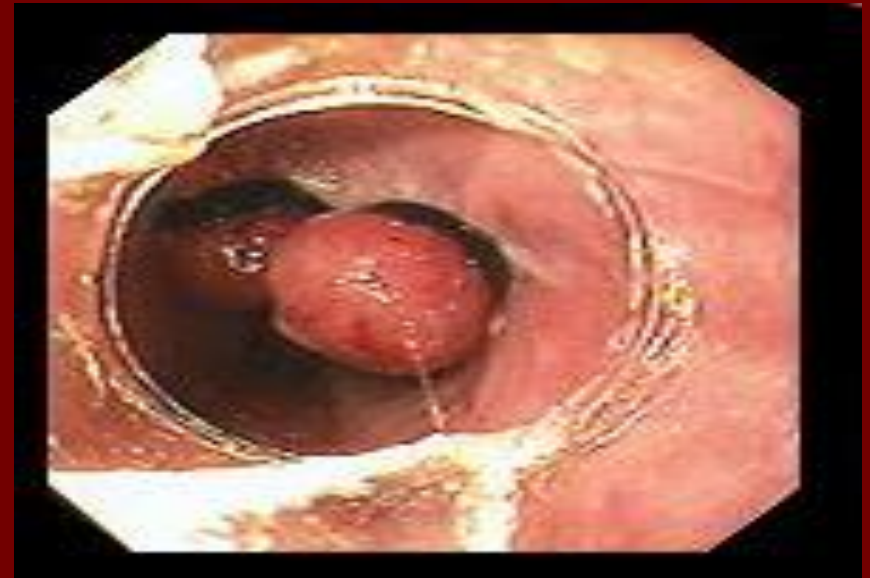
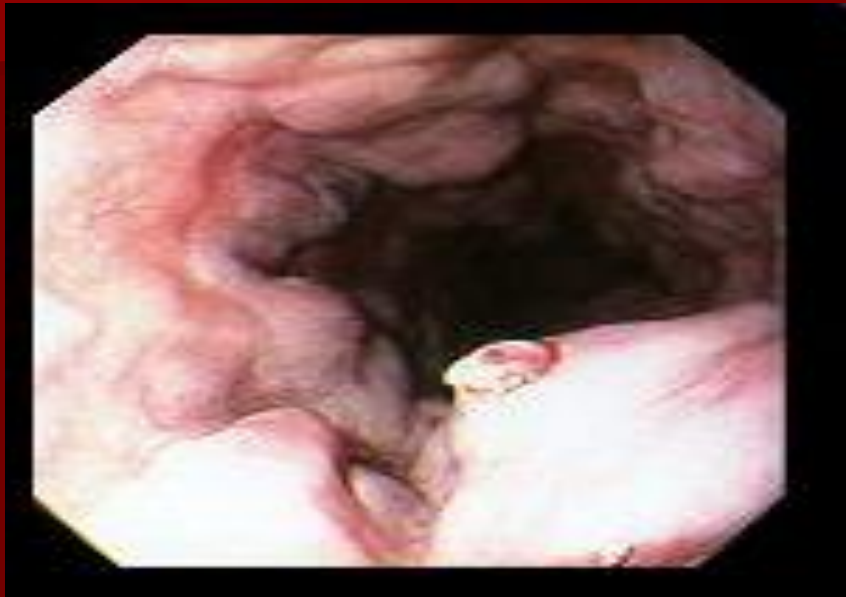Диафрагмальная грыжа



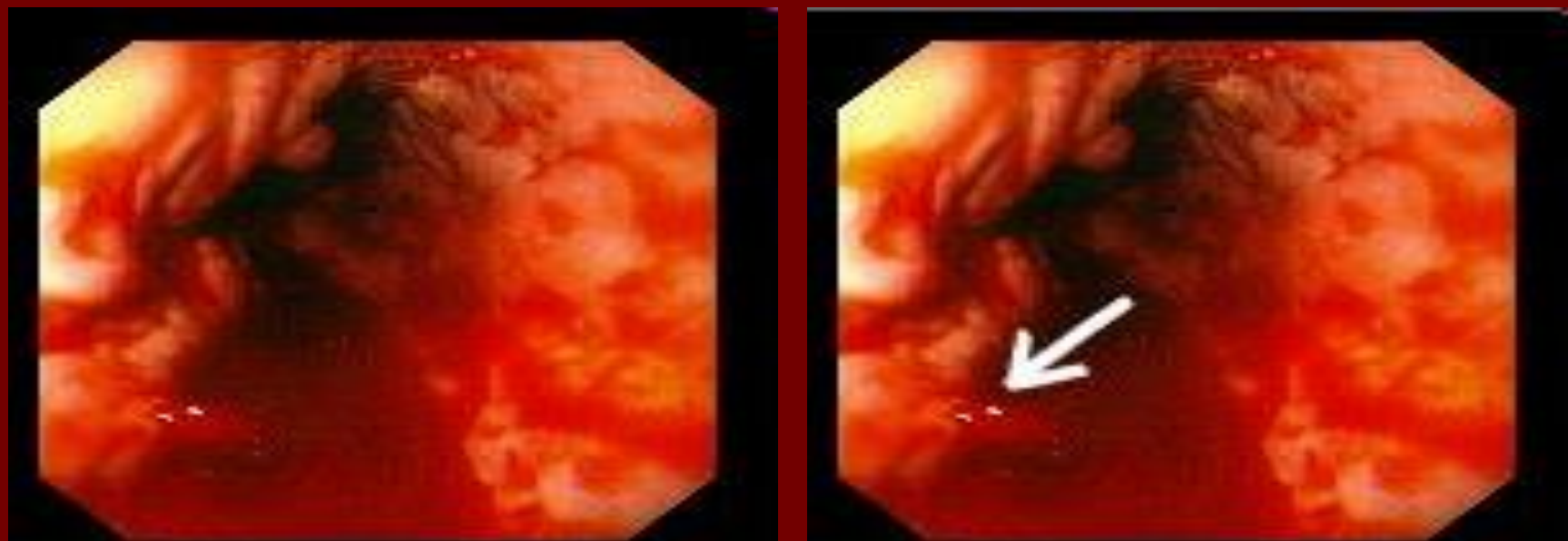

Варикозное расширение вен пищевода



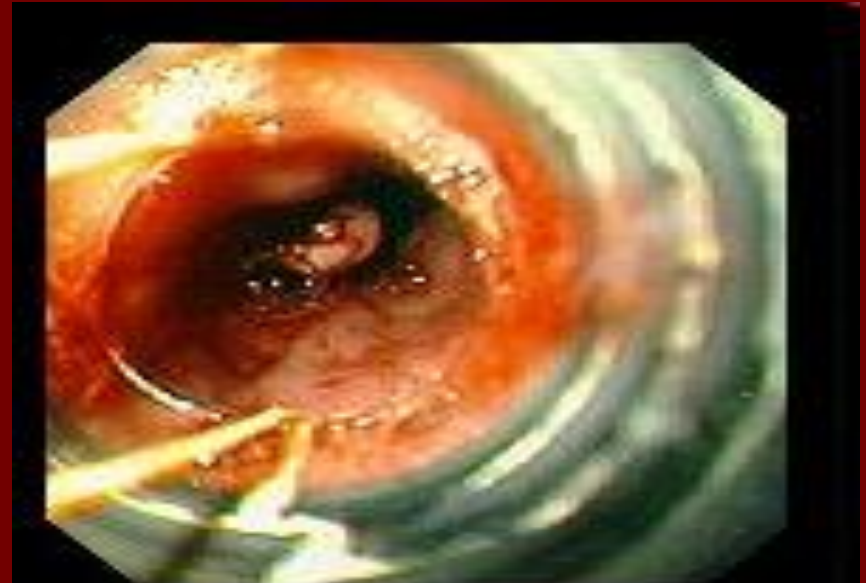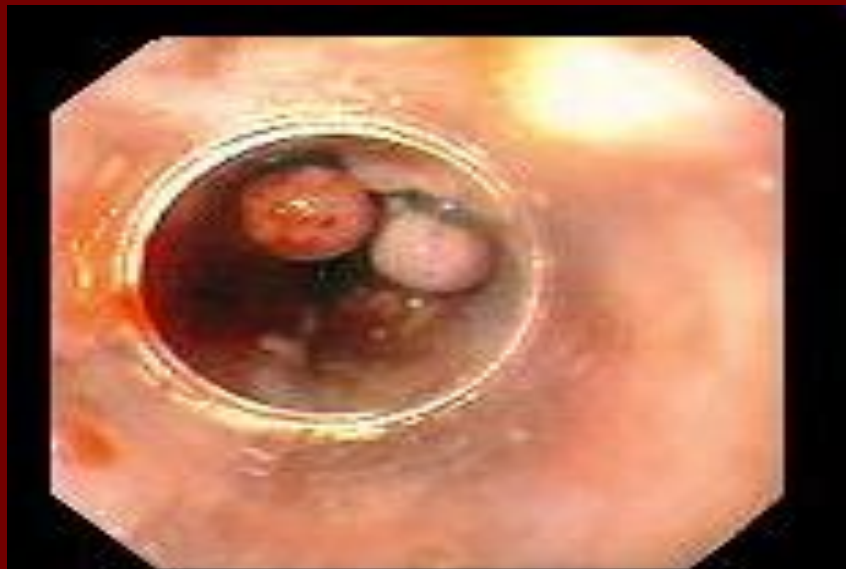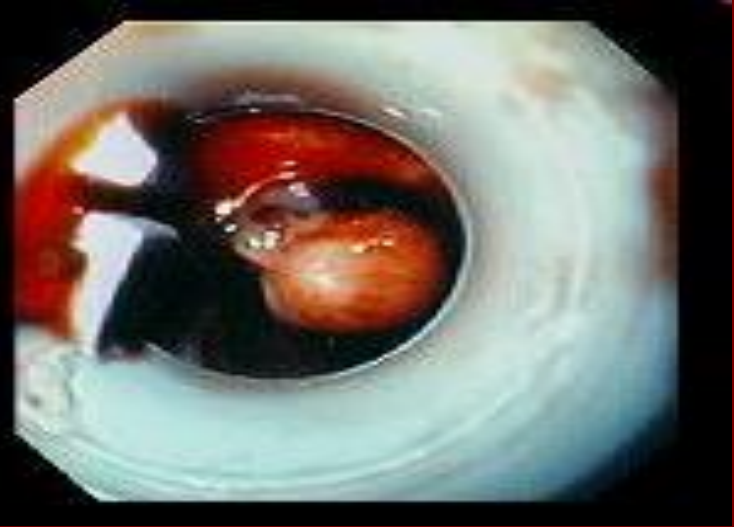
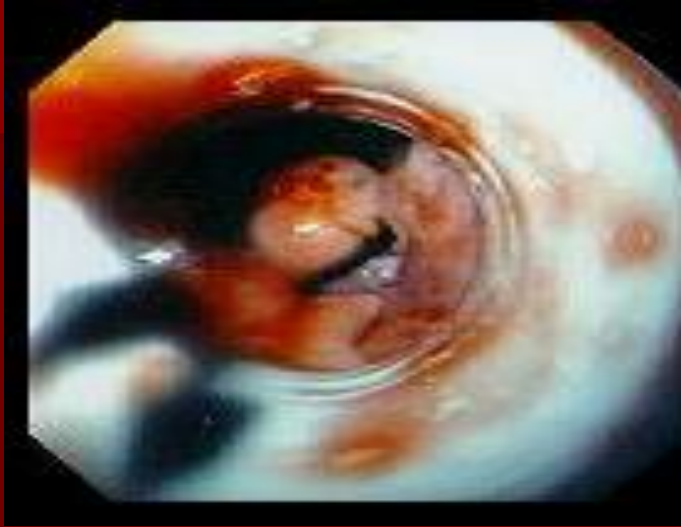Метки (стигматы) крови



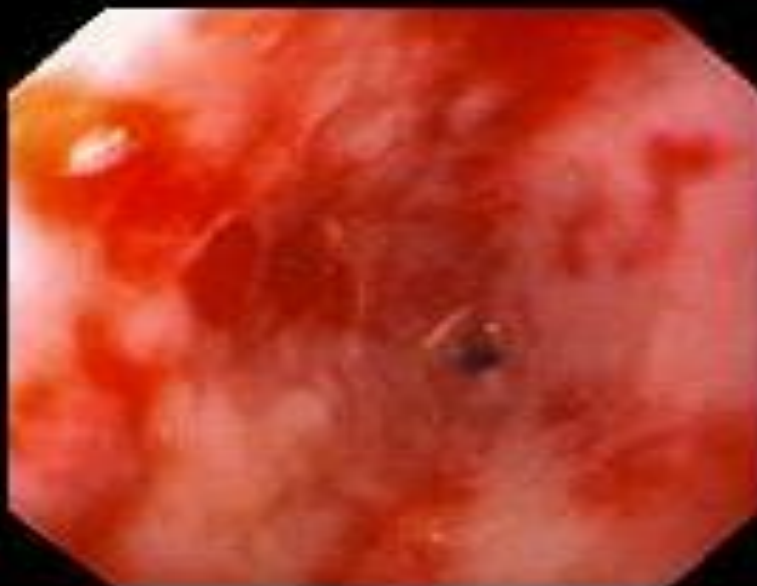
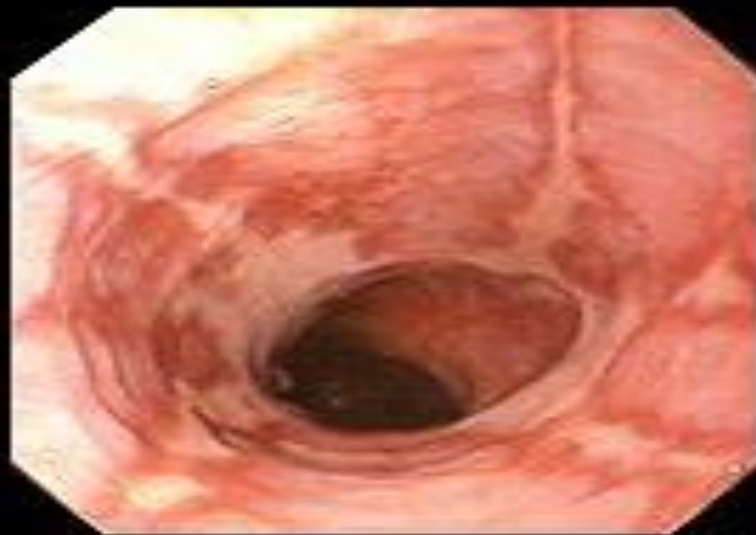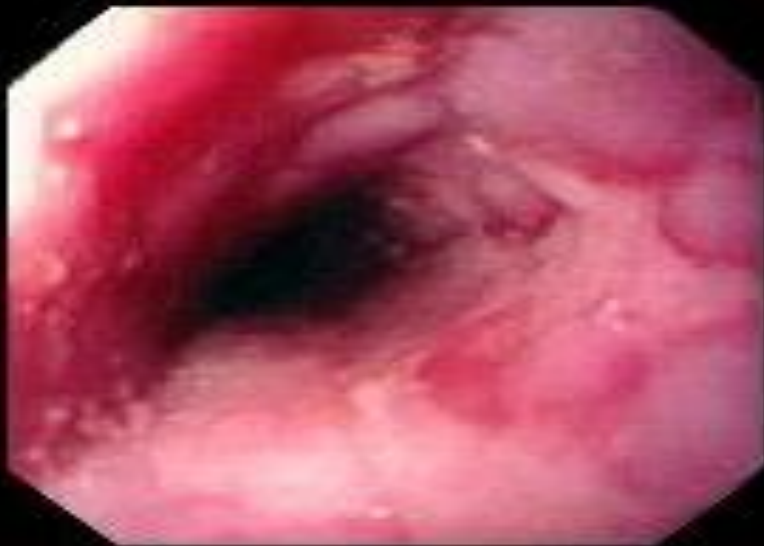Кровотечение при пищеводном варикозе



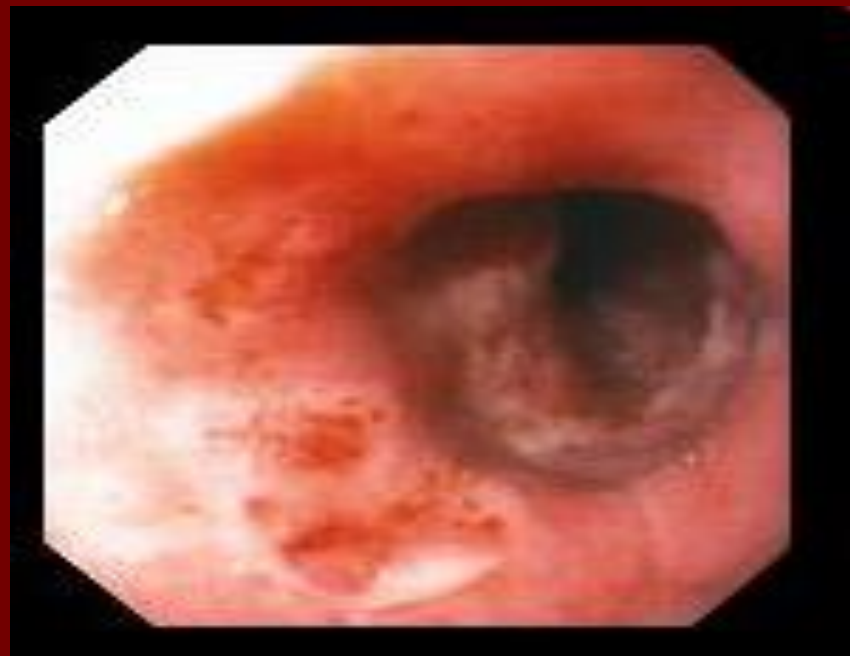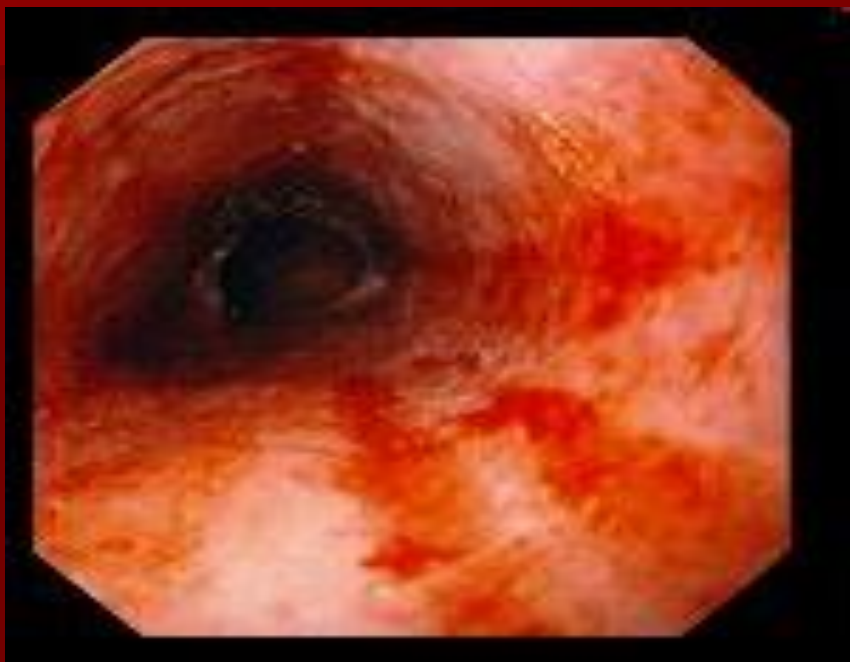Лигирование варикозных вен пищевода



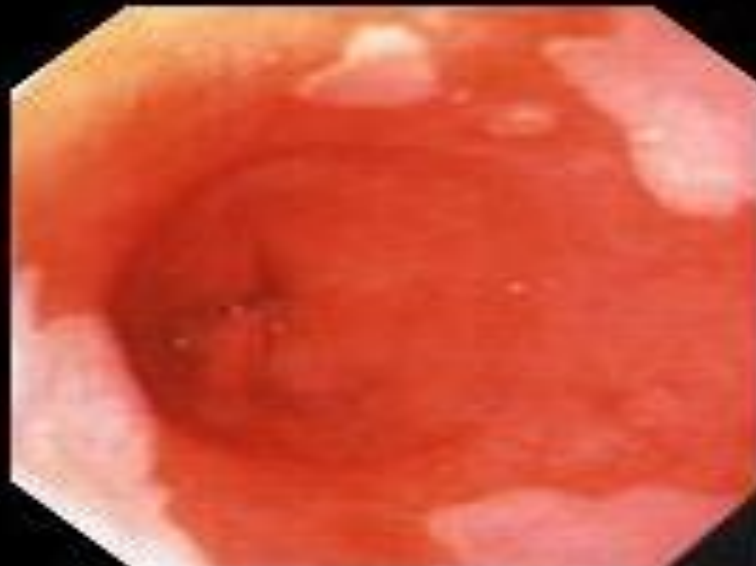
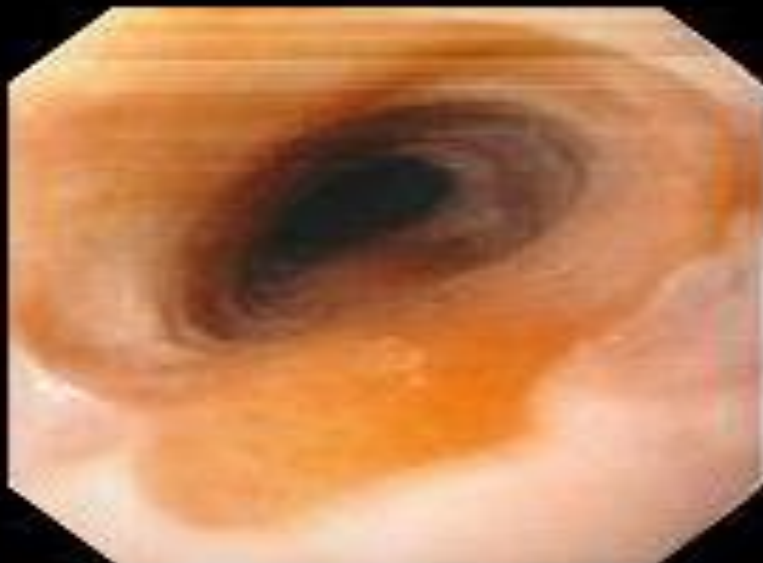
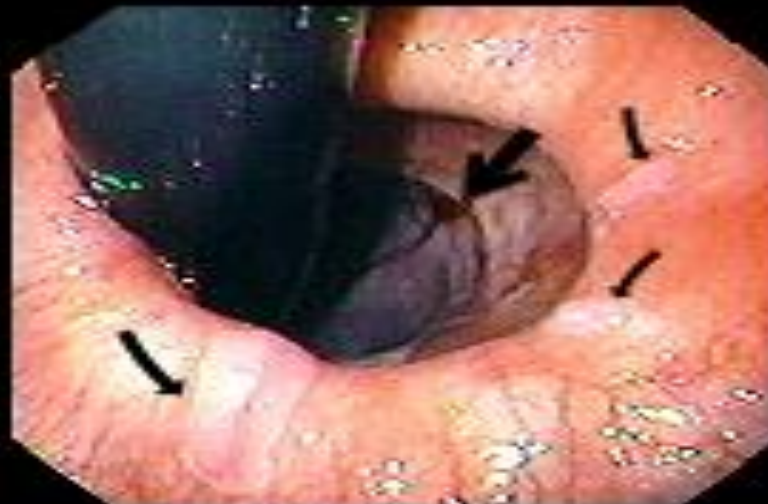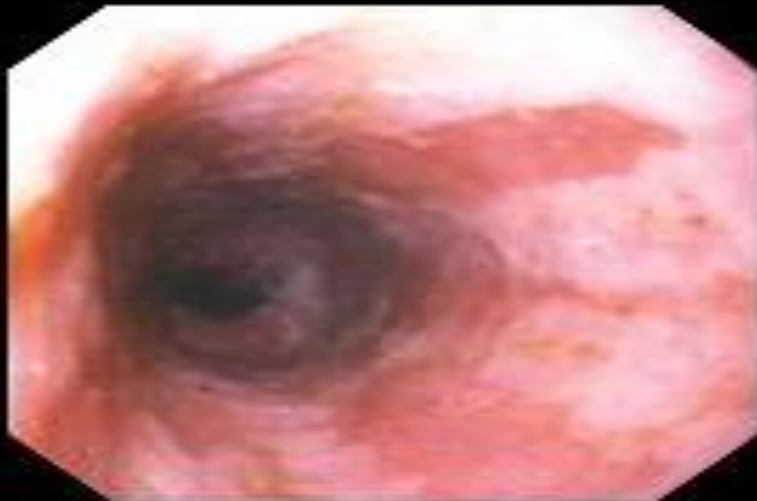Рефлюкс-эзофагит



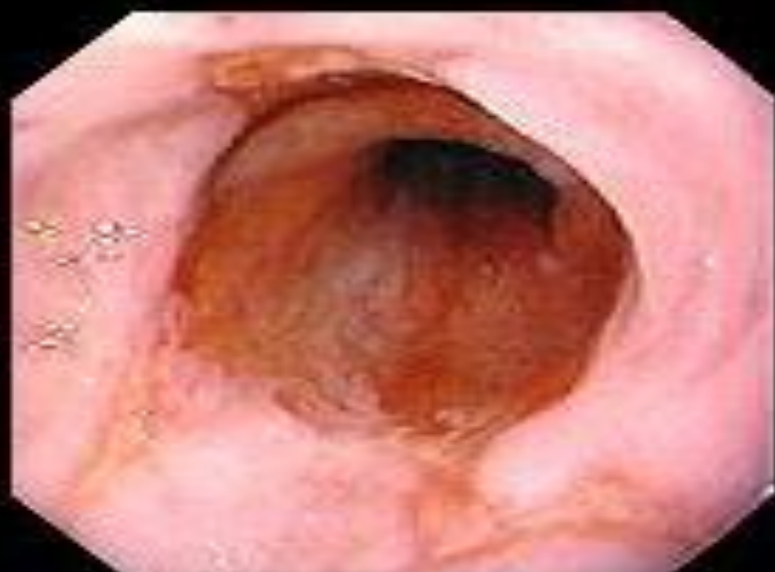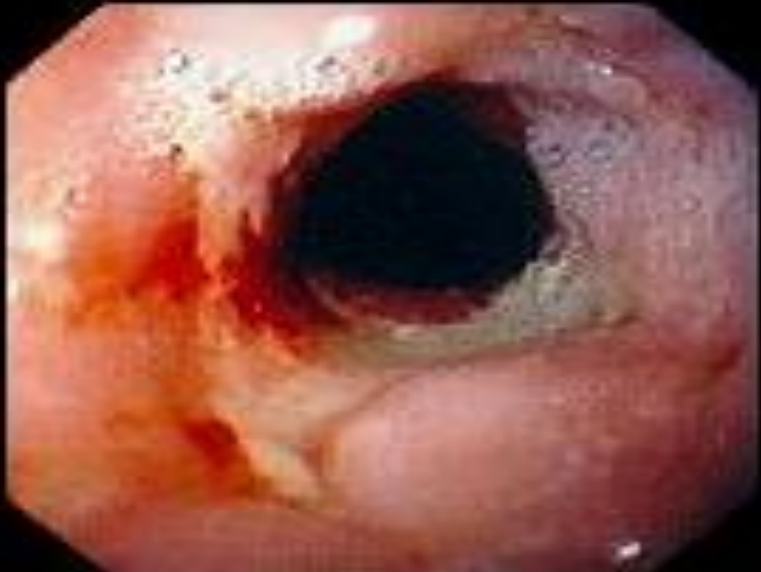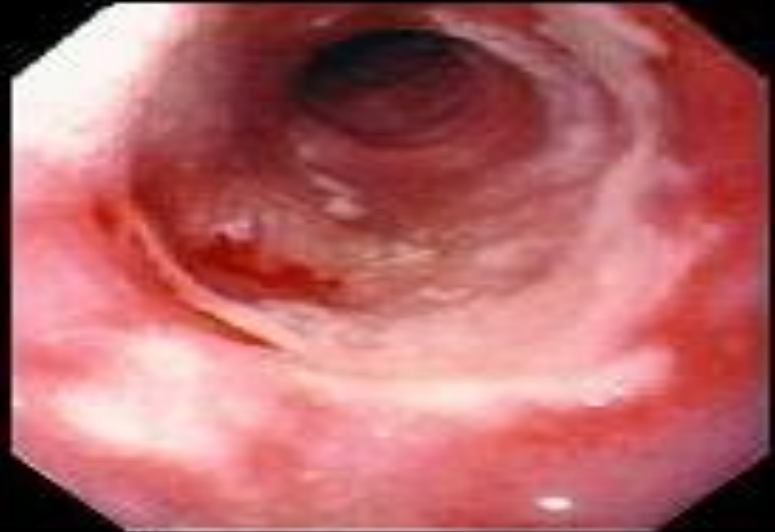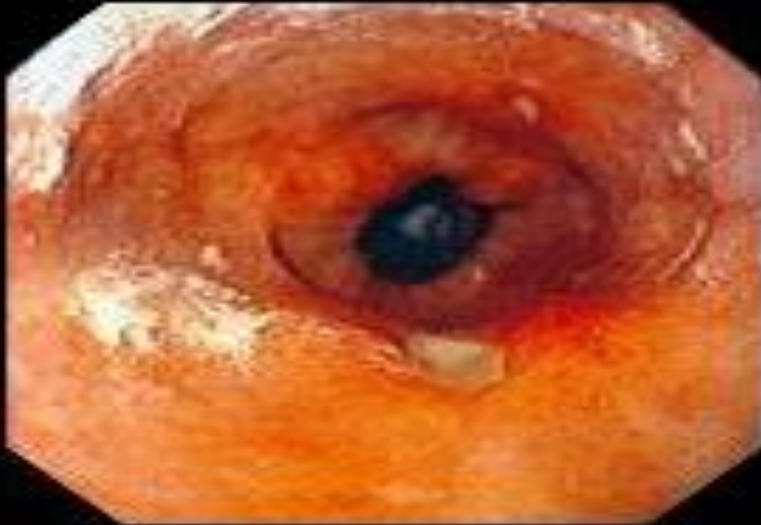Геморрагический эзофагит



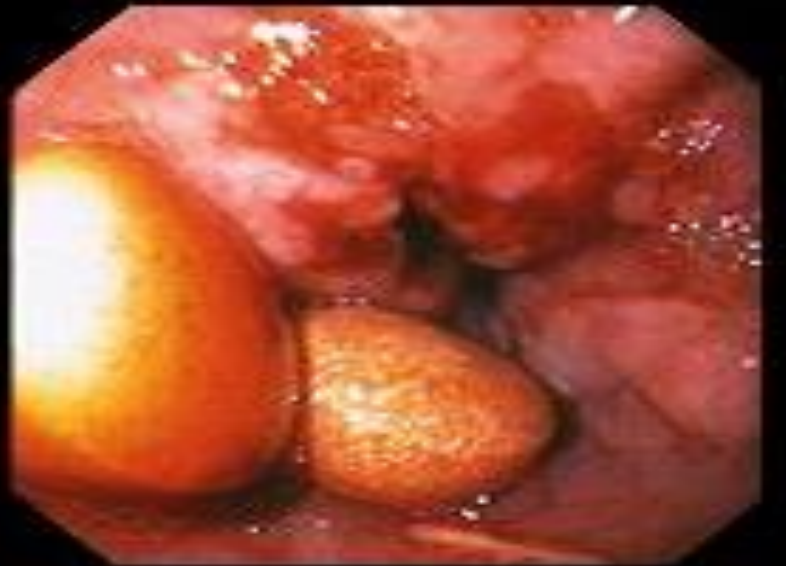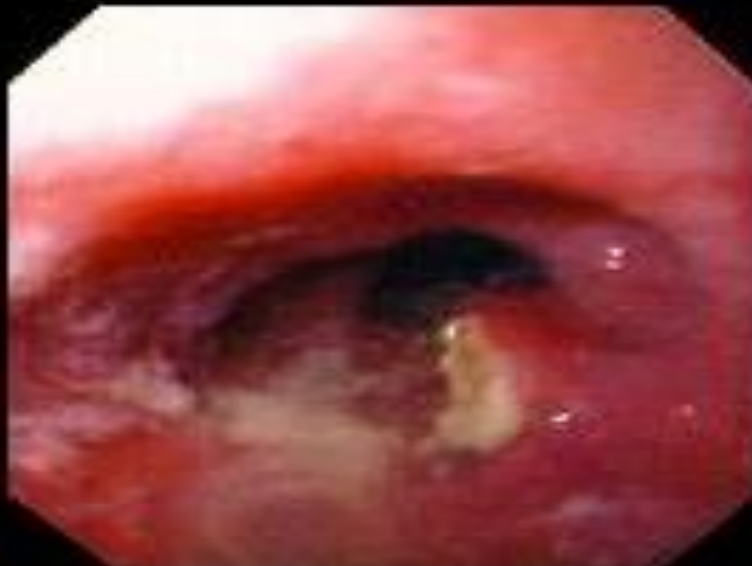
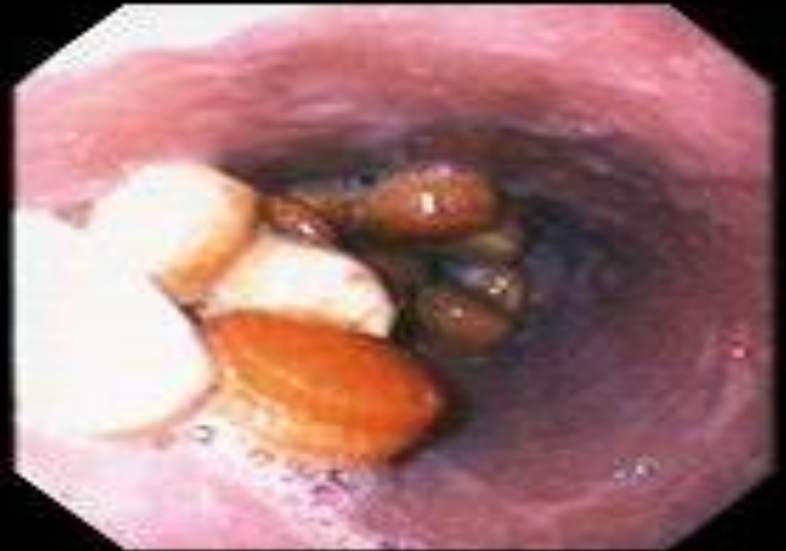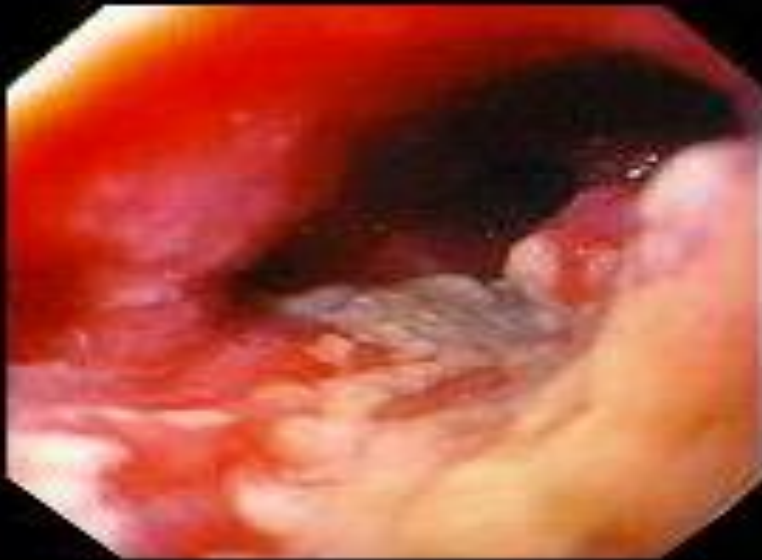Пищевод Баретта



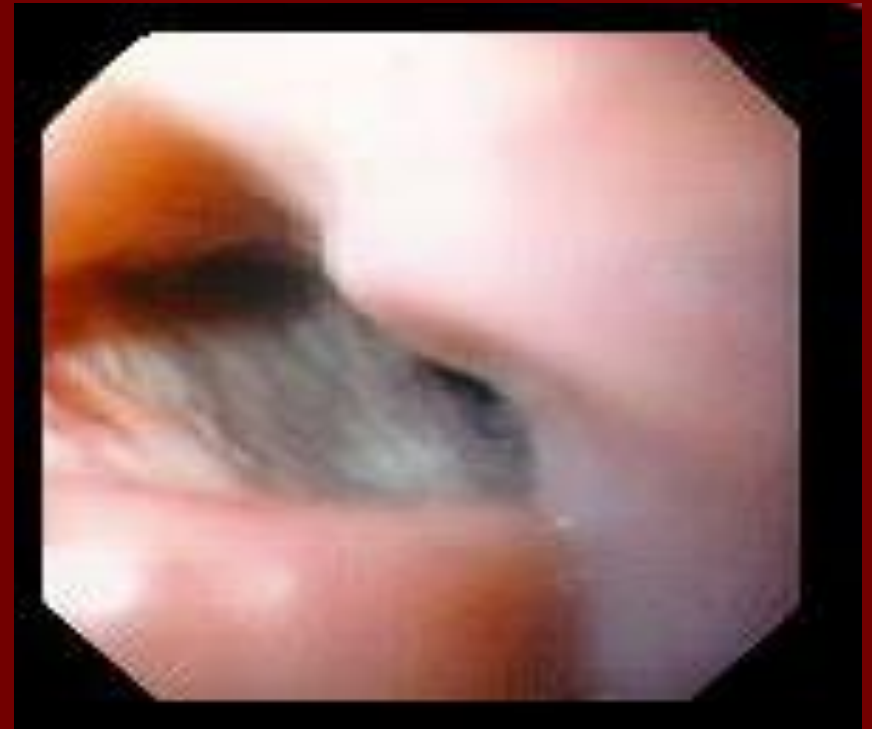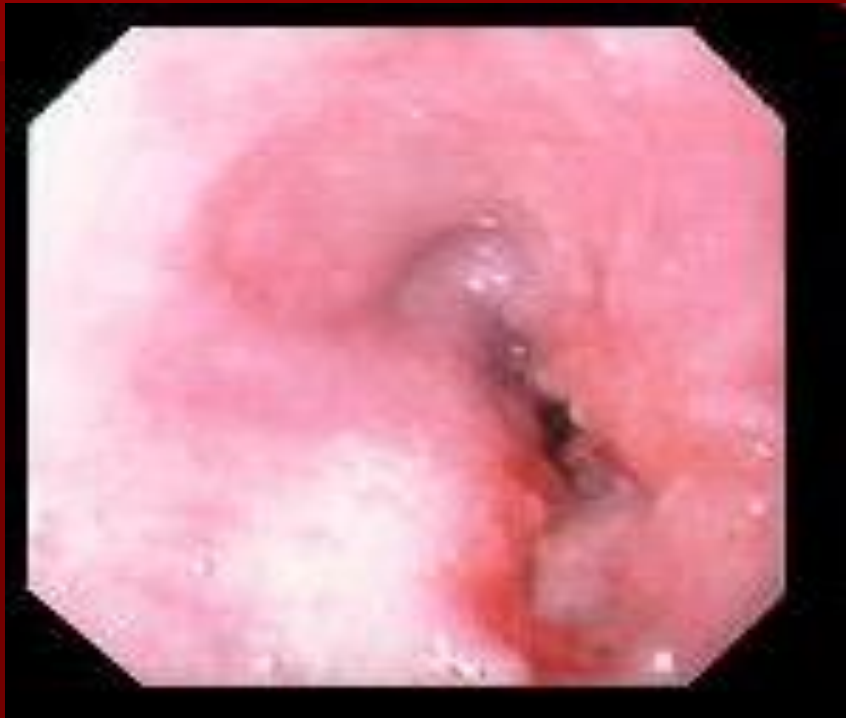Язва Баретта



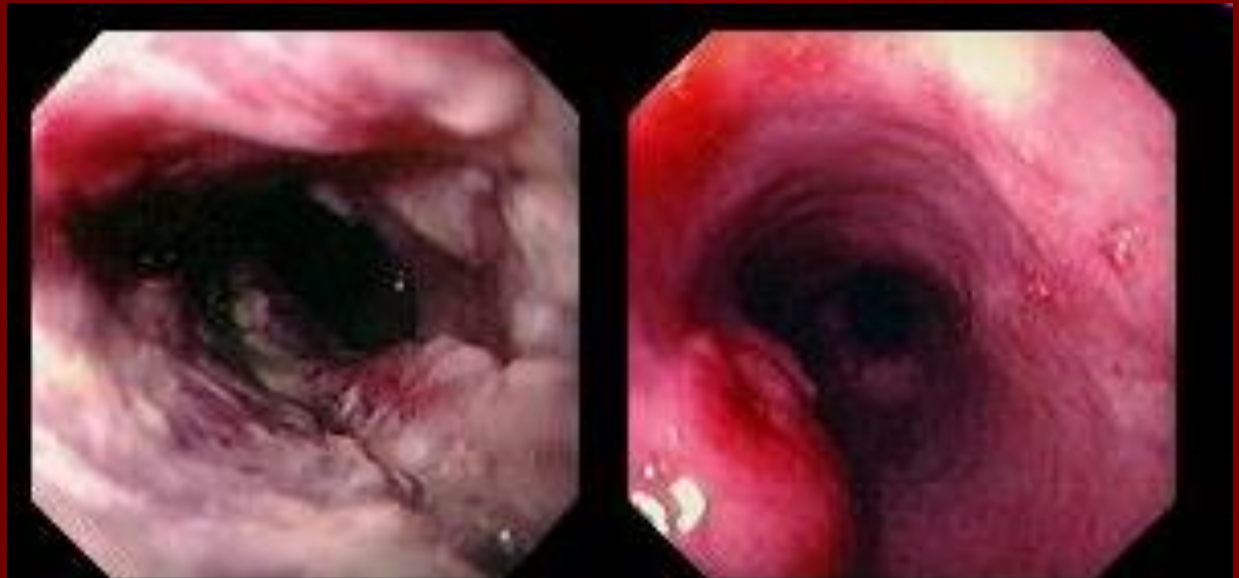
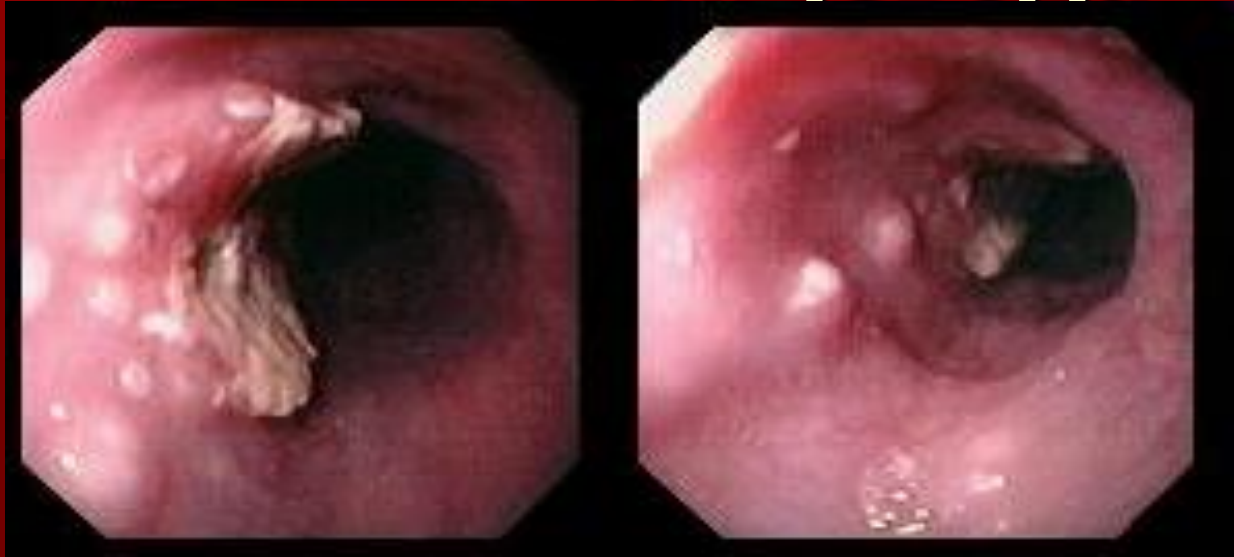
Аденокарцинома пищевода



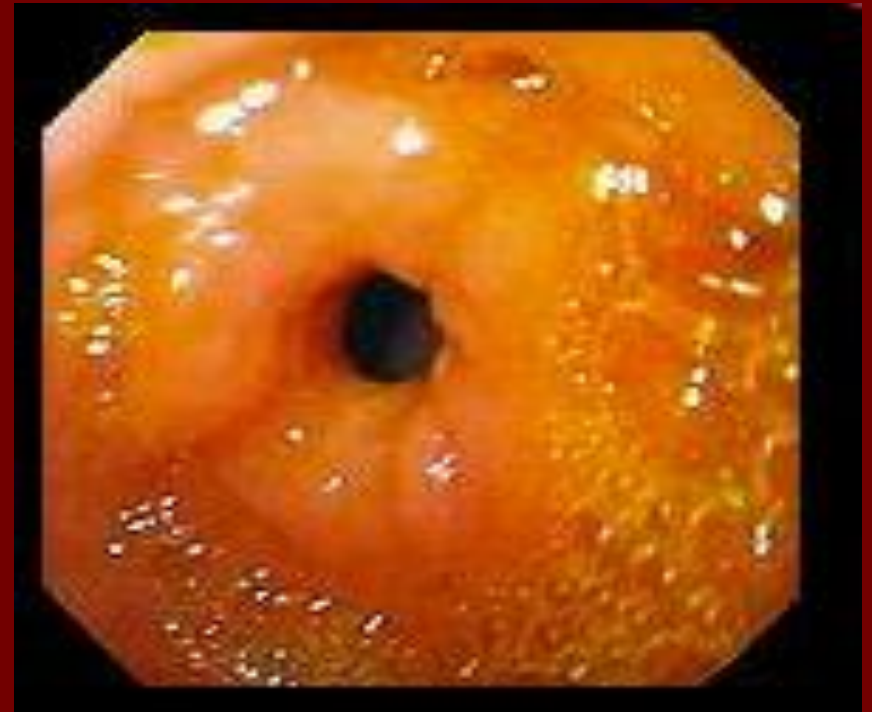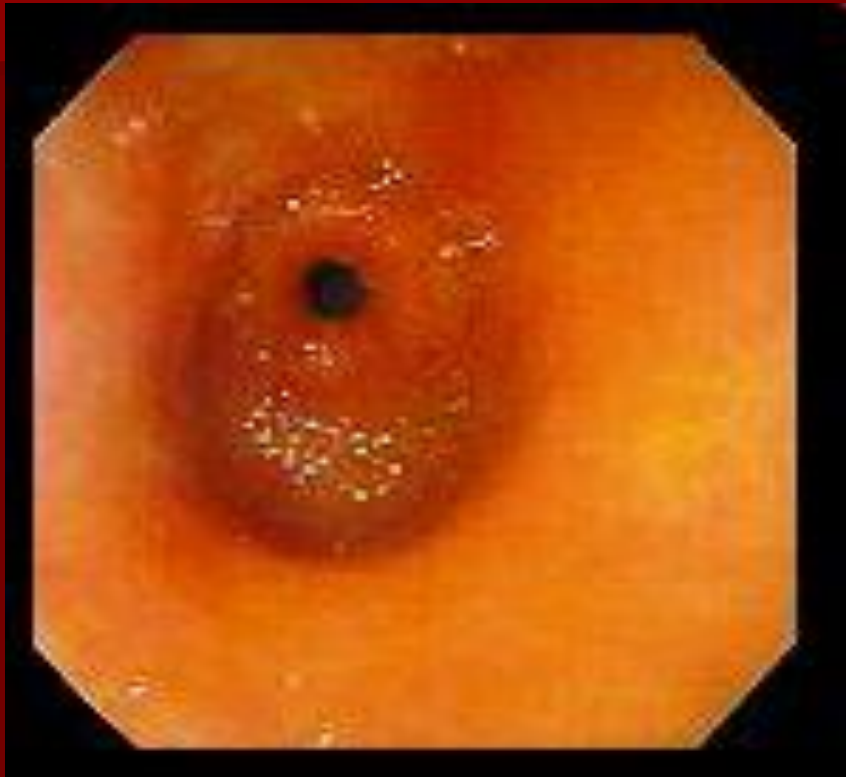Плоскоклеточный рак пищевода



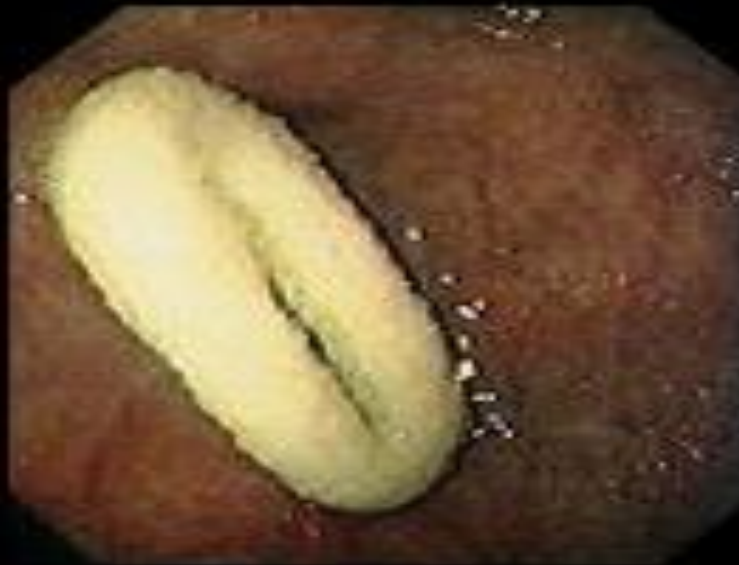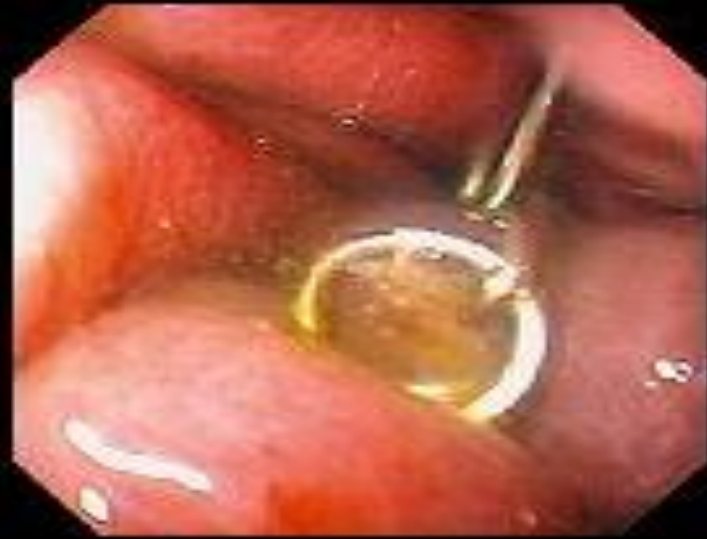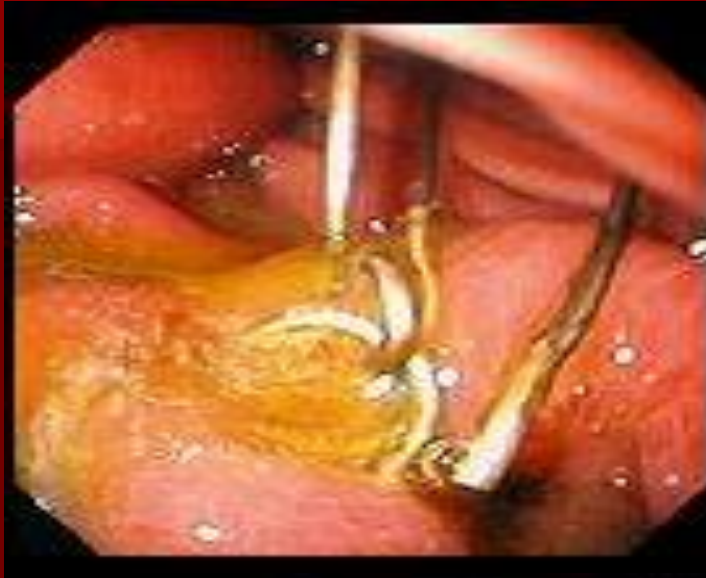Мультифокальный рак пищевода



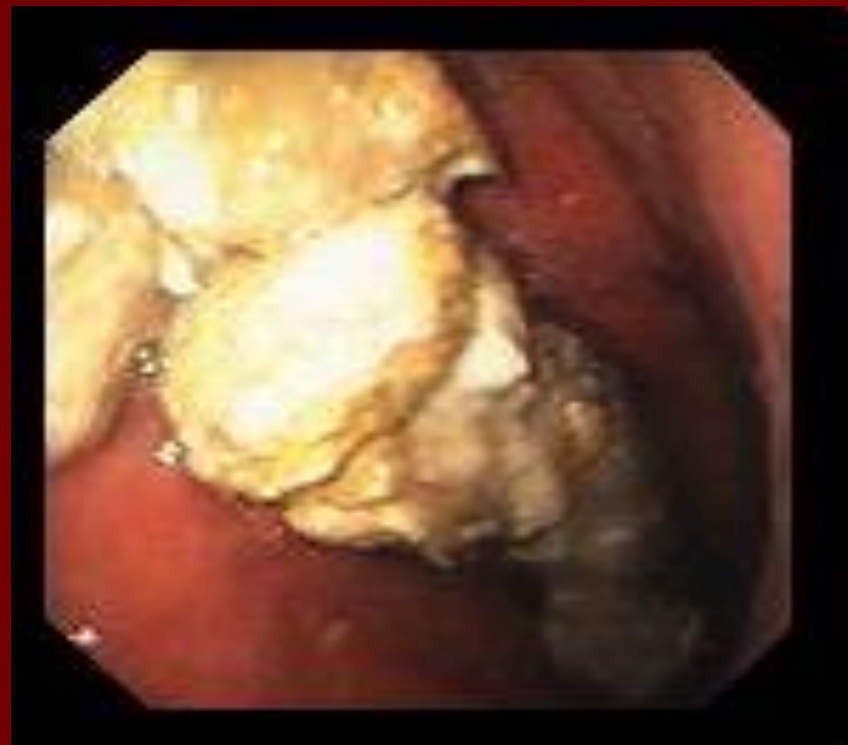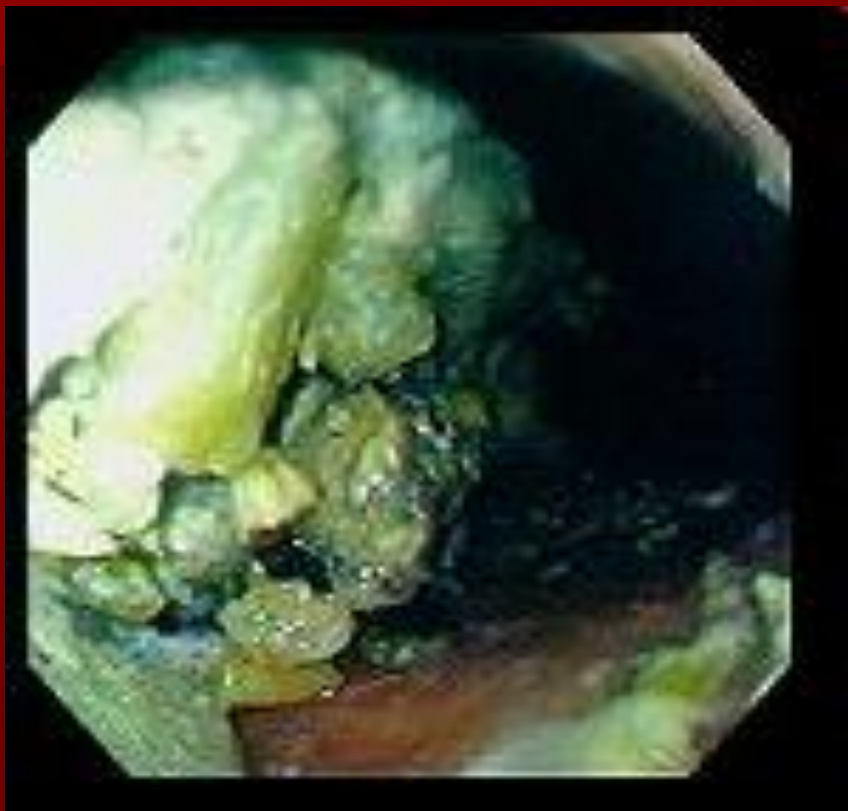Нормальный желудок



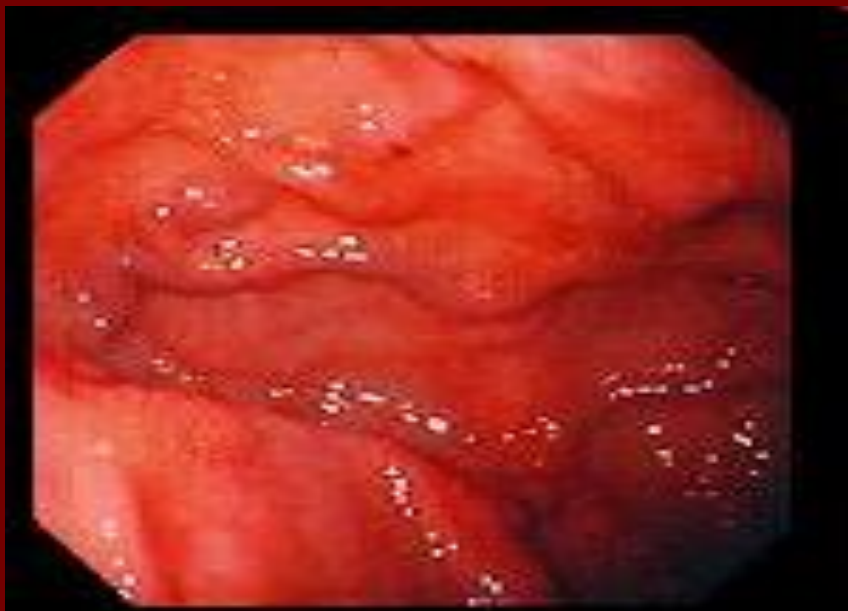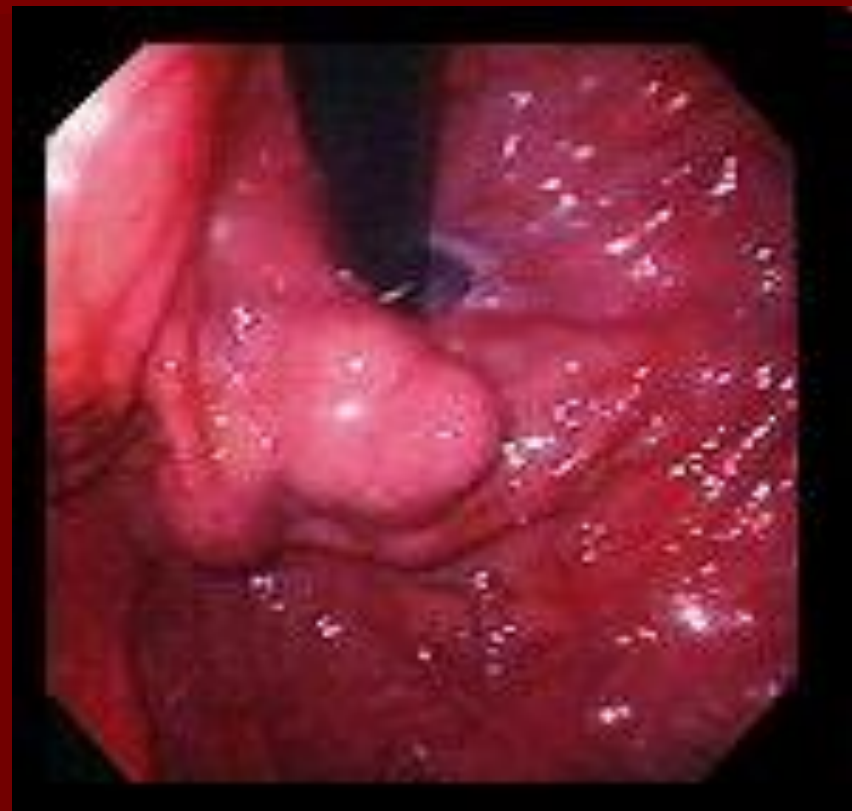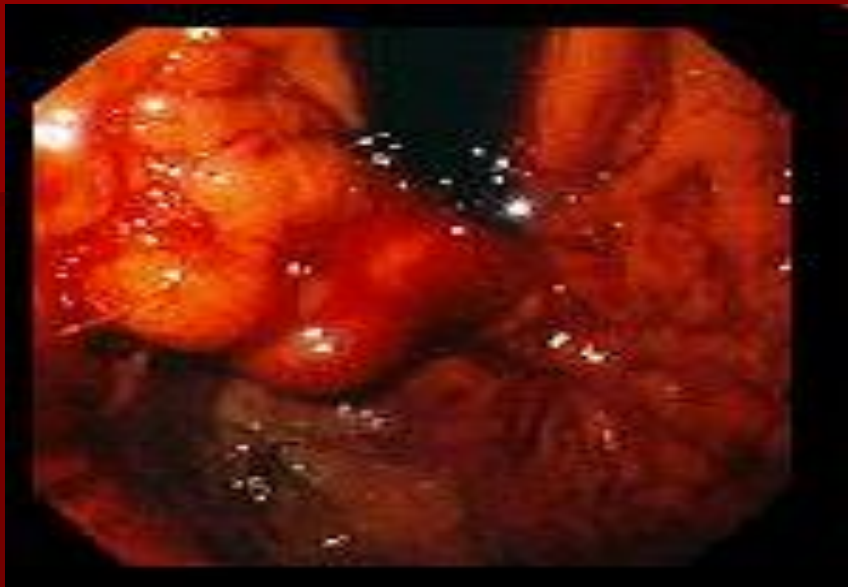Инородные тела желудка



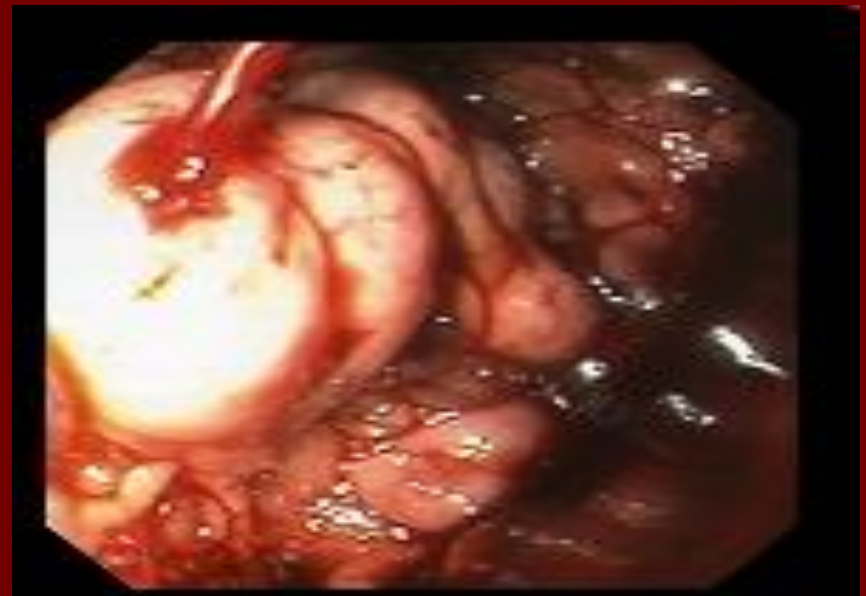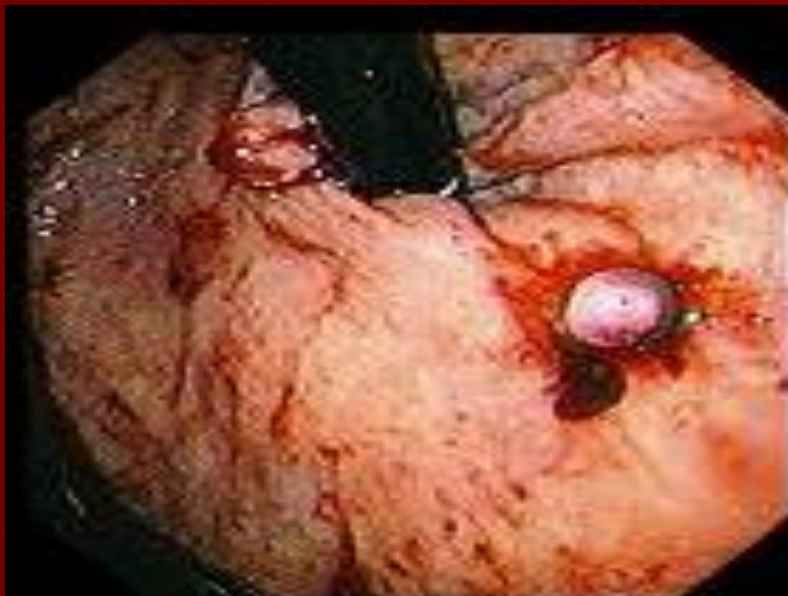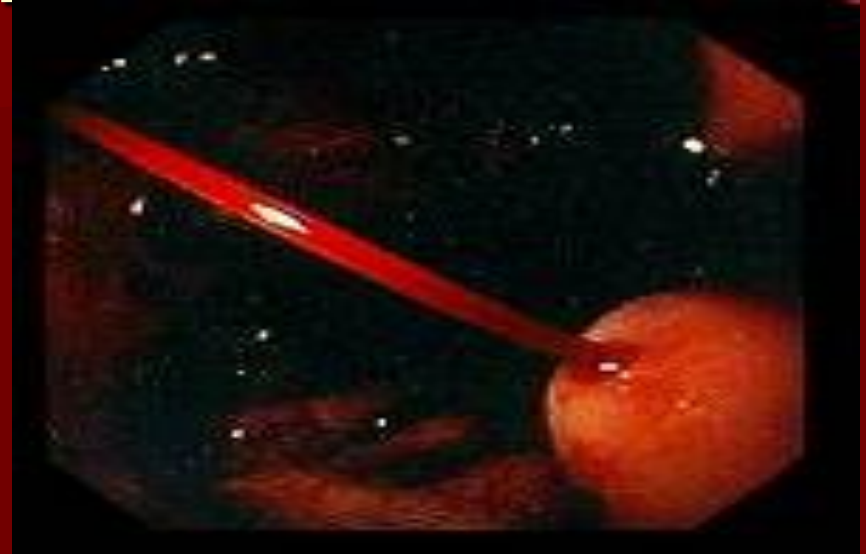
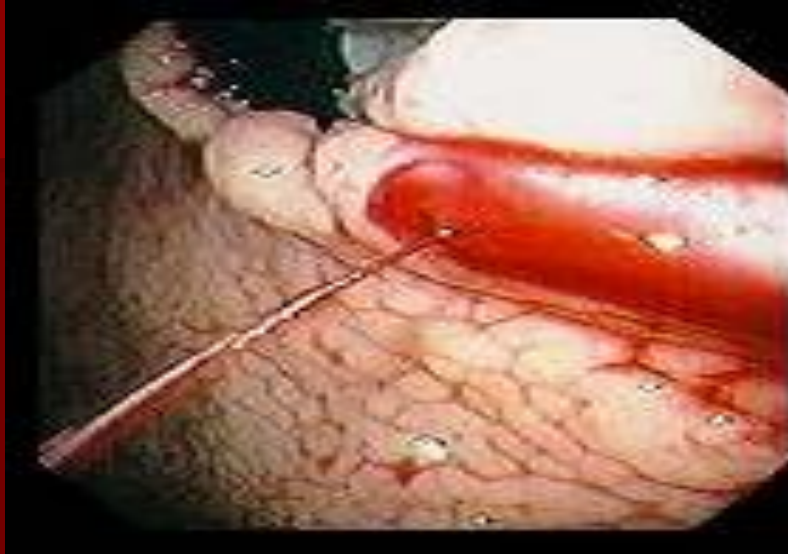Безоар желудка



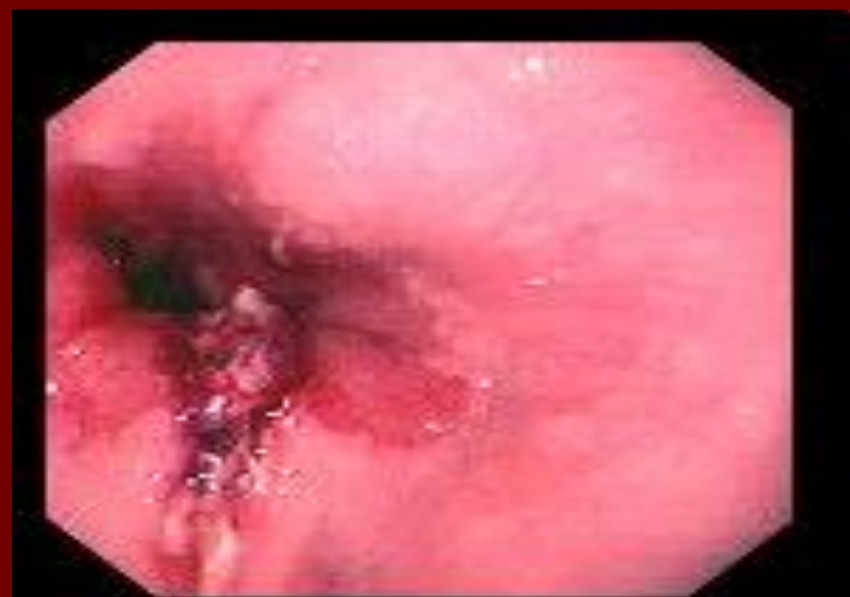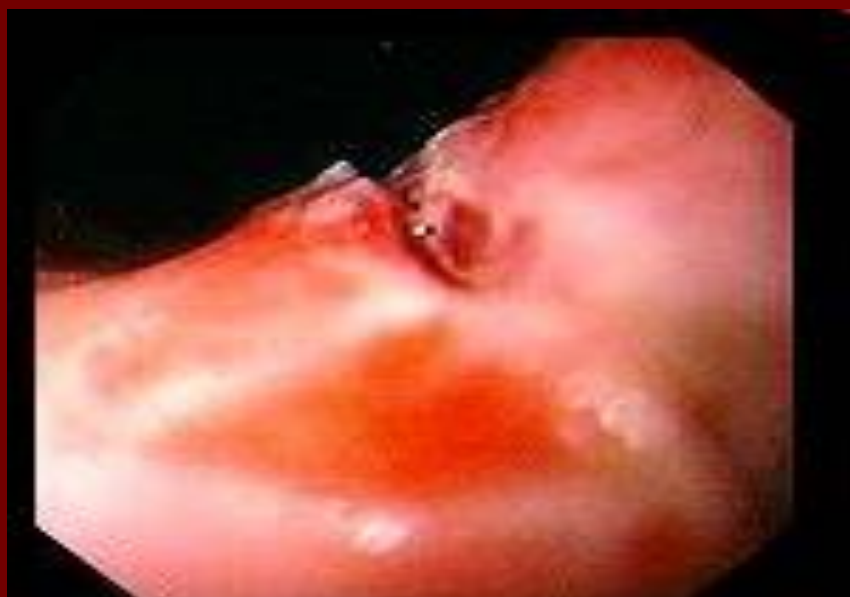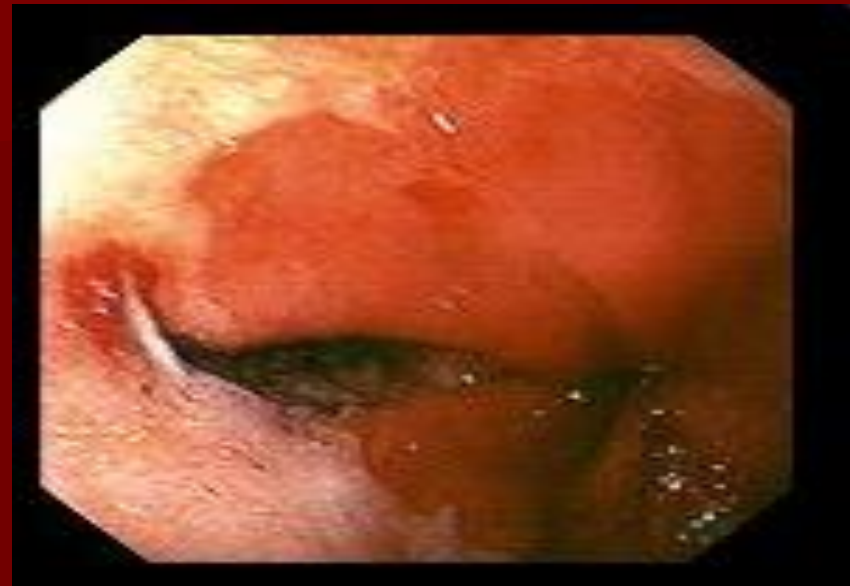
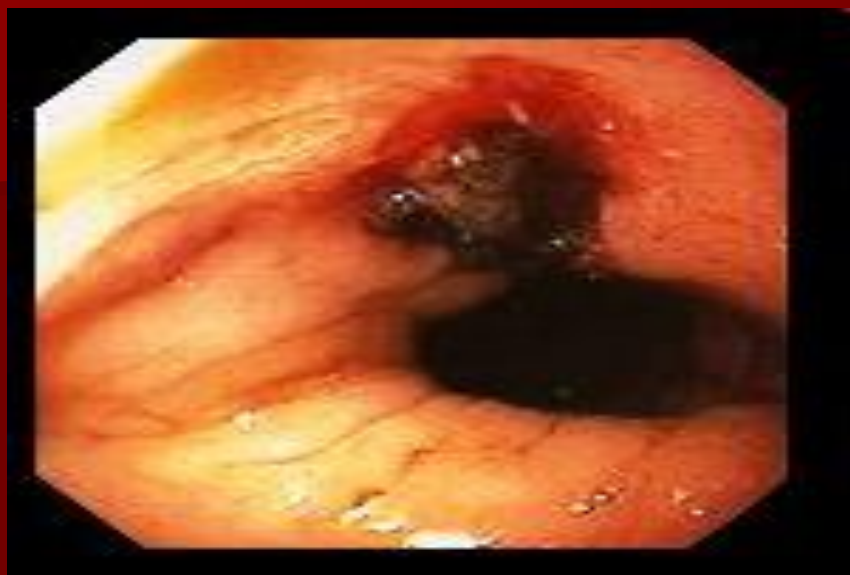Желудочный варикоз



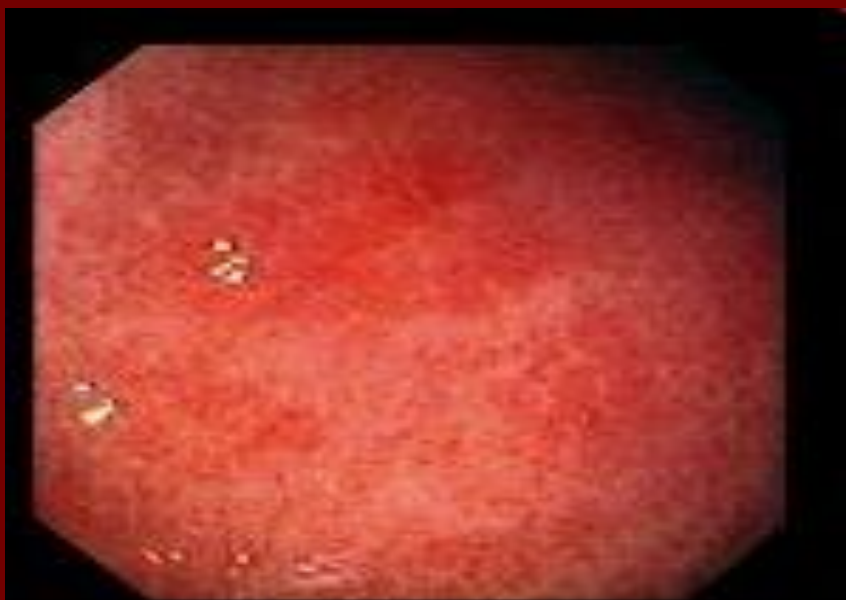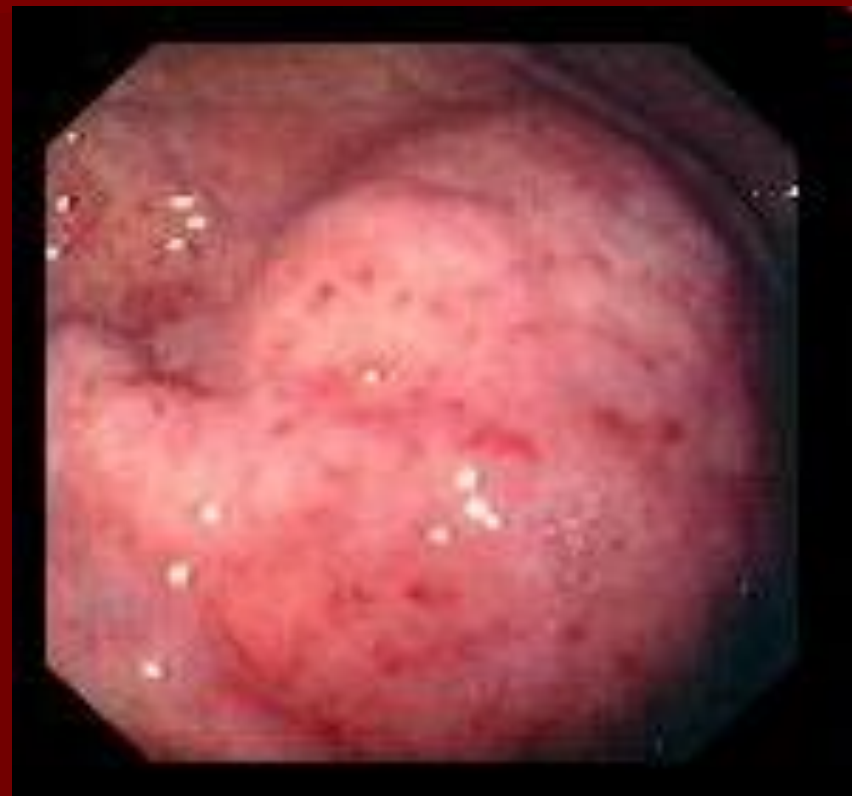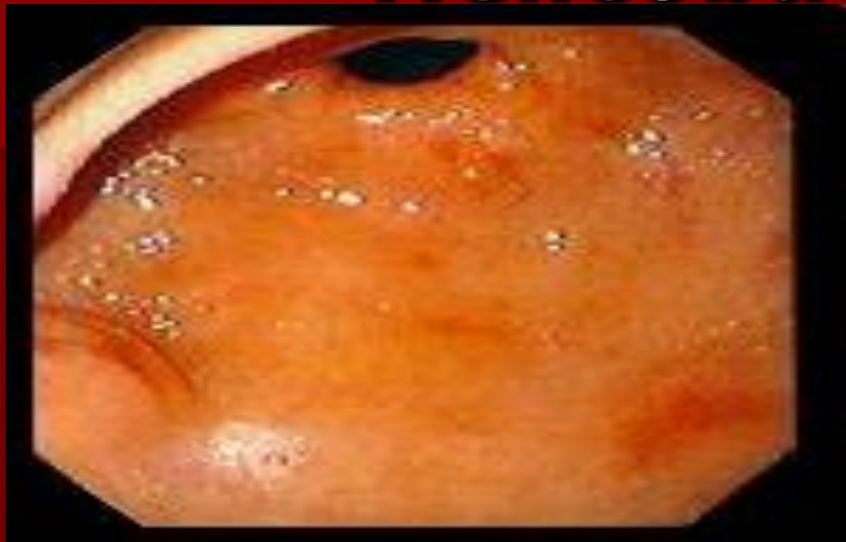Кровотечение при желудочном варикозе



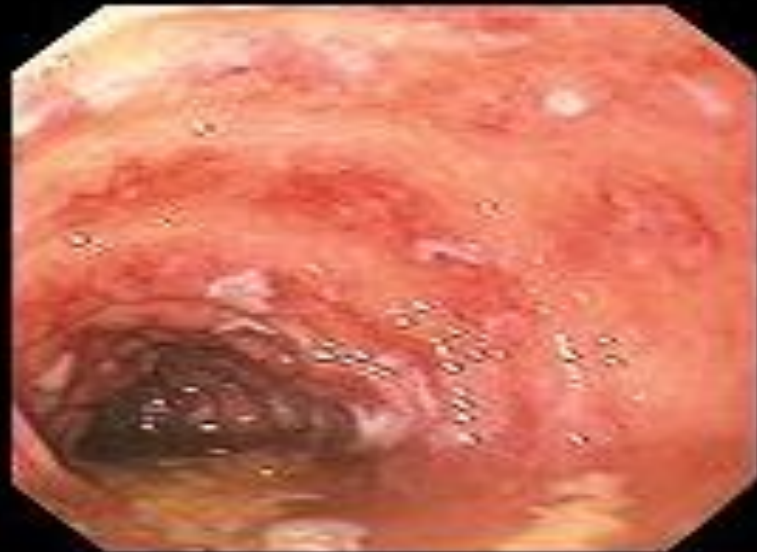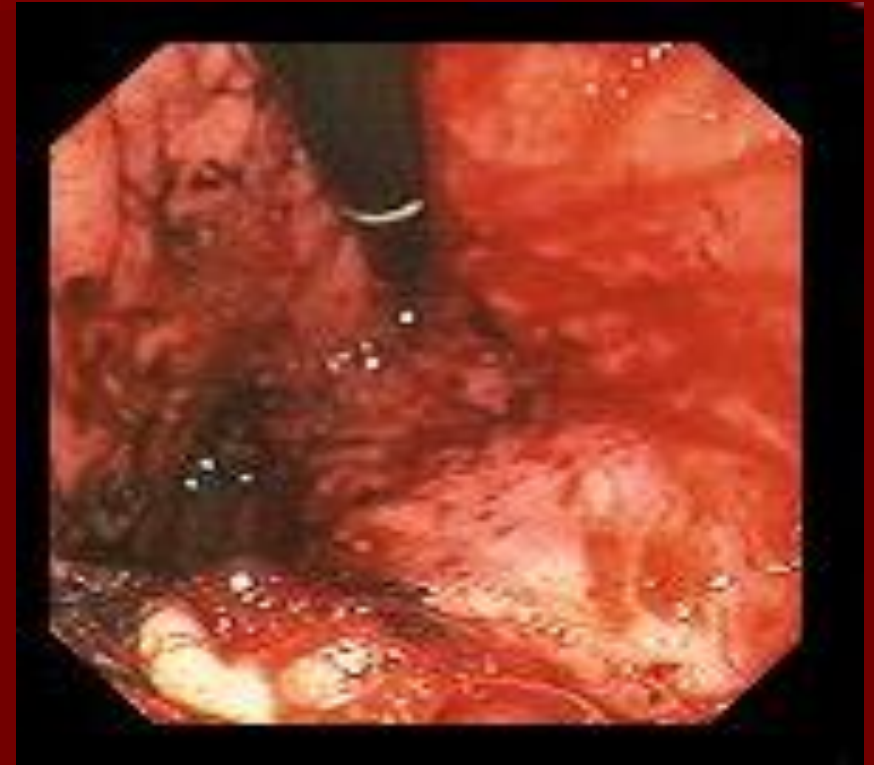
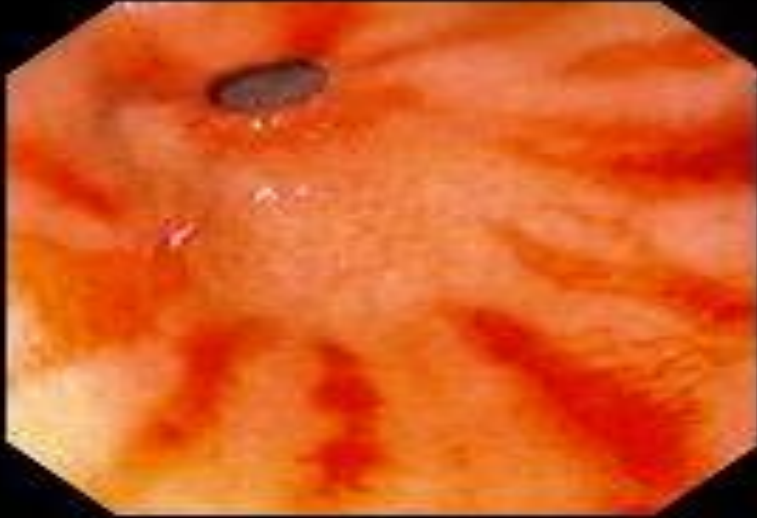
Синдром Меллори-Вейсса



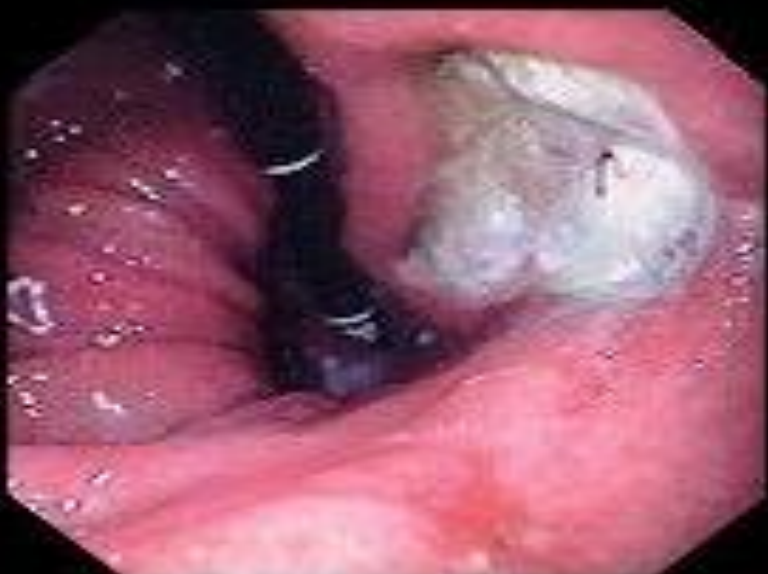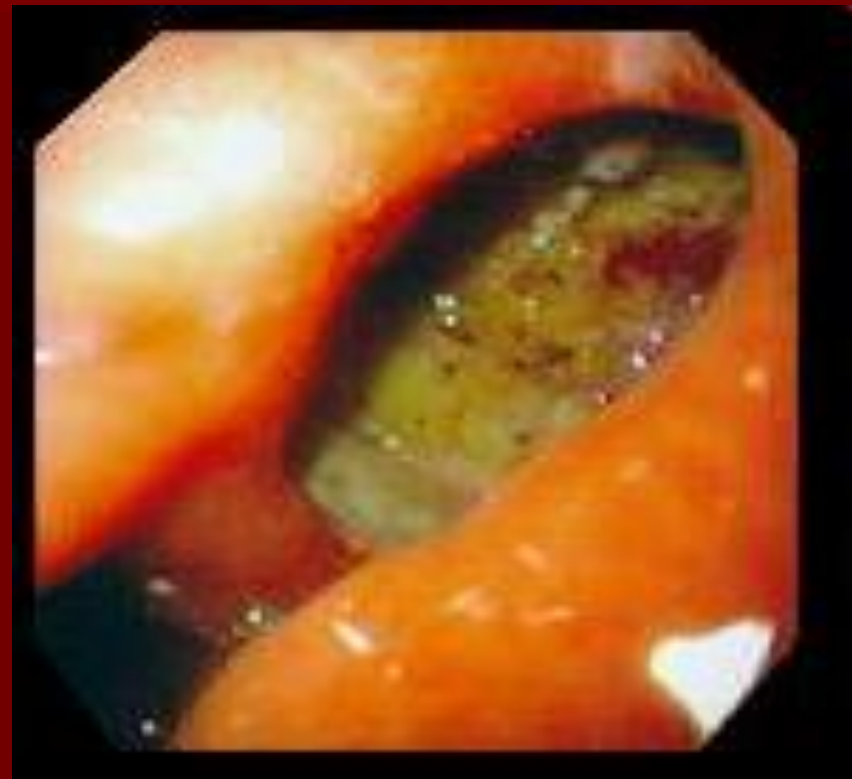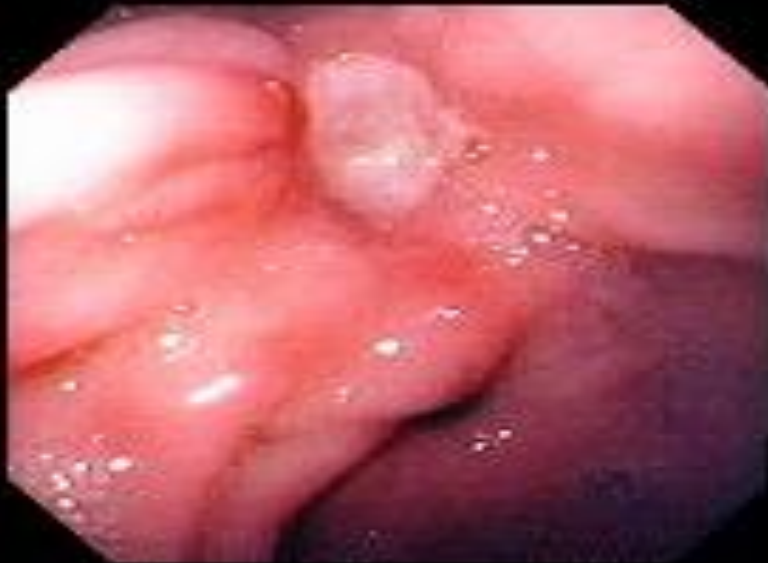Гастрит, обусловленный *Helicobacter pylori*



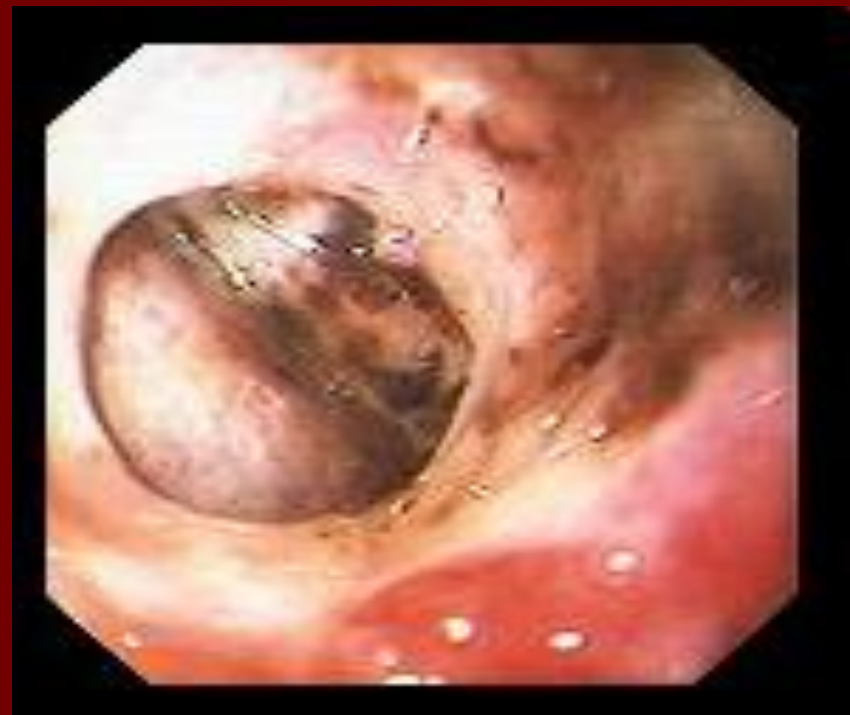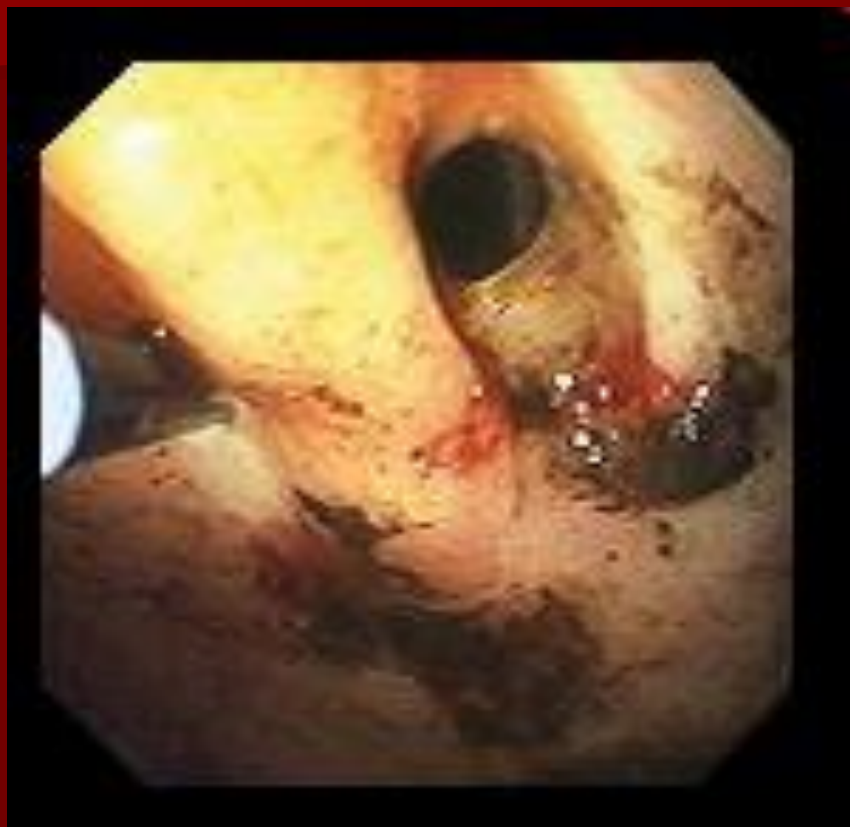Геморрагический гастрит



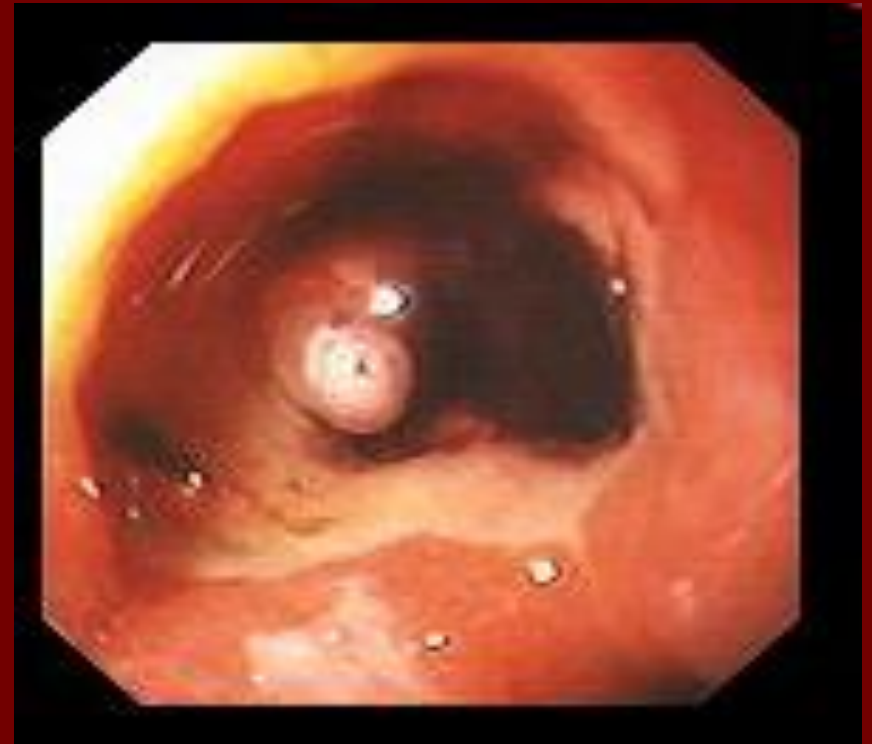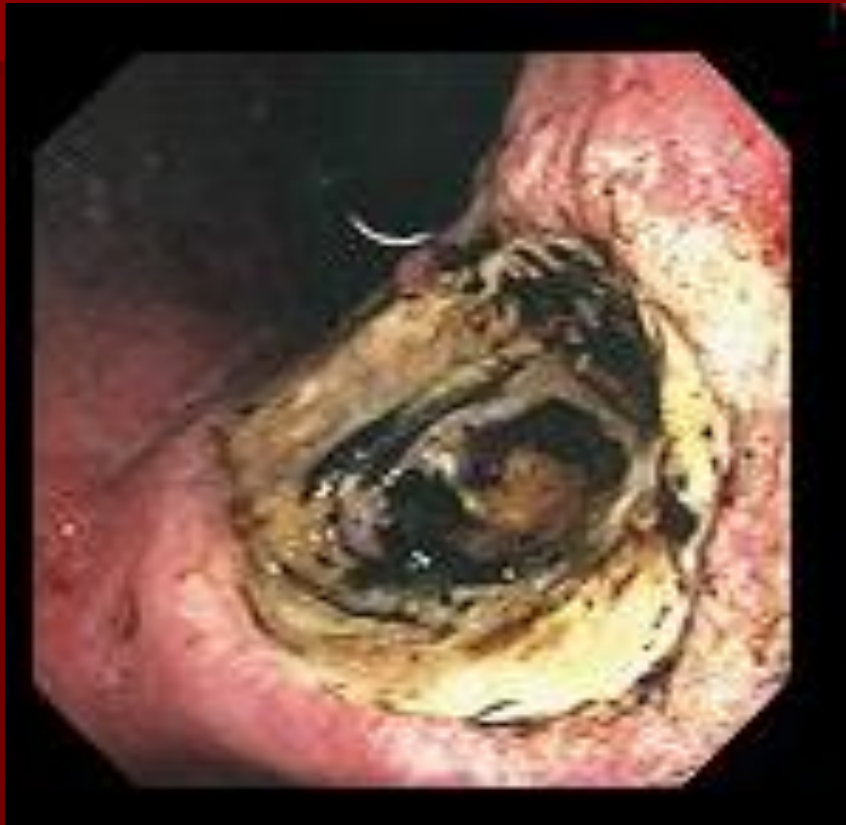Язва желудка



Перфоративная язва желудка



Пенетрирующая язва желудка



Классификация кровотечений (на основе классификации Forrest)

I. Продолжающееся кровотечение:

- а) массивное (струйное артериальное кровотечение из крупного сосуда)
- б) умеренное (излившаяся кровь из венозного или малого артериального сосуда быстро заливаает источник после ее смывания и стекает по стенке кишки широкой струей; струйное артериальное кровотечение из мелкого сосуда, струйный характер которого периодически прекращается);
- в) слабое (капиллярное)-слабое подтекание крови из источника, который может быть прикрыт сгустком.

Классификация кровотечений (на основе классификации Forrest)

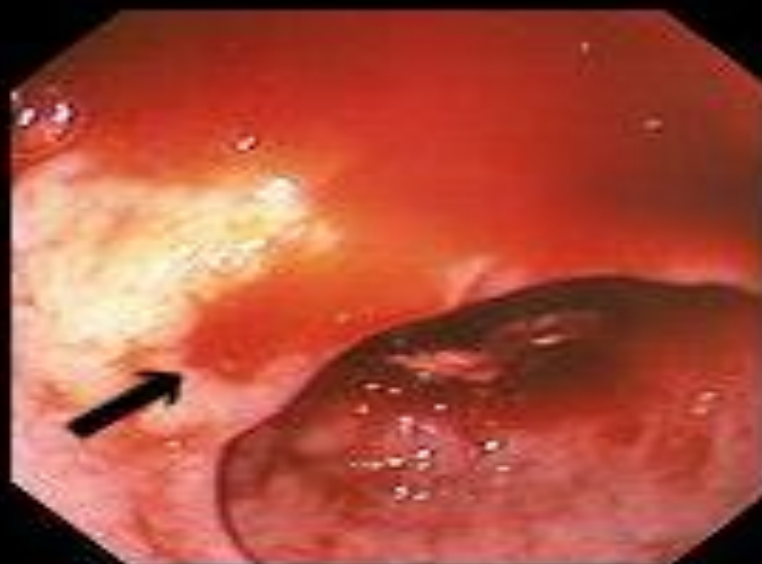
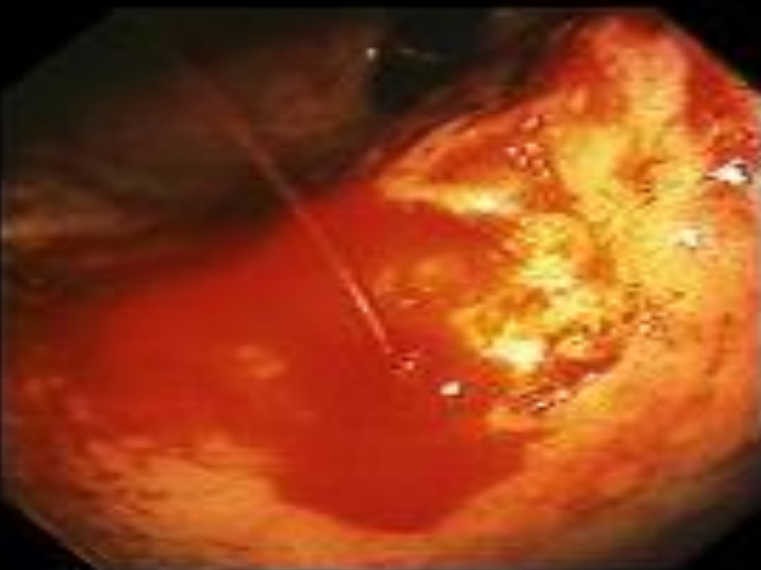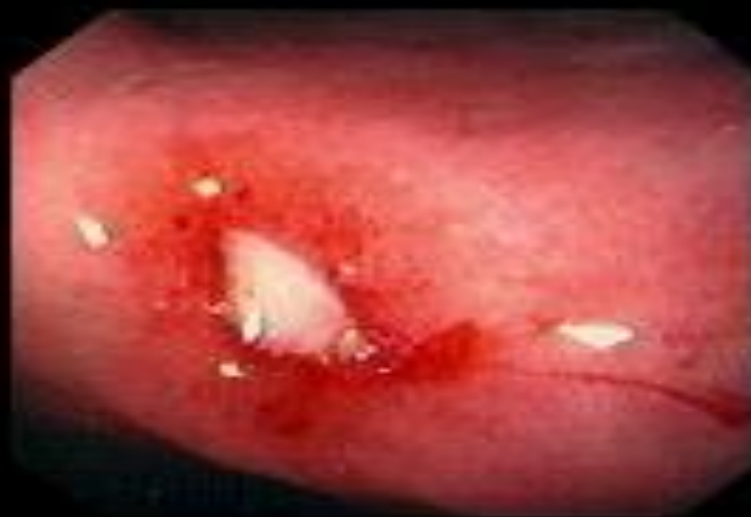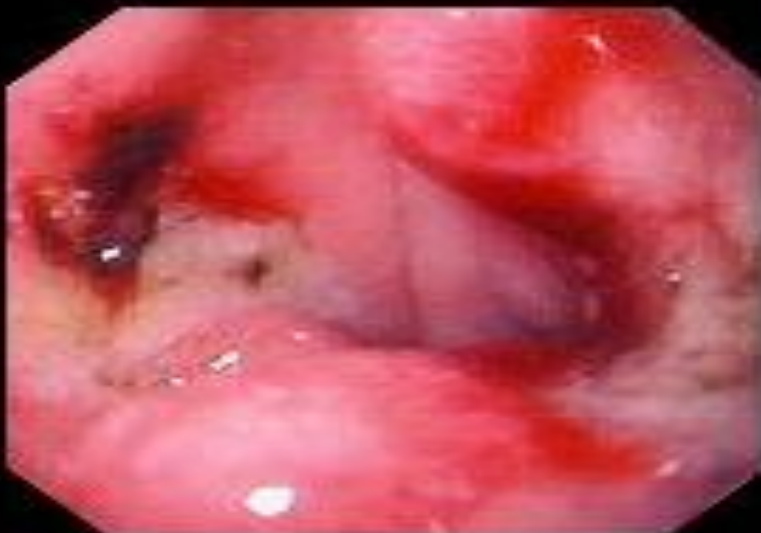II. Состоявшееся кровотечение:

- **а)** наличие в источнике кровотечения тромбированного сосуда, прикрытого рыхлым сгустком, с большим количеством измененной крови со сгустками или содержимого типа "кофейной гущи";
- **б)** видимый сосуд с тромбом коричневого или серого цвета, при этом сосуд может выступать над уровнем дна, умеренное количество содержимого типа "кофейной гущи".
- **с)** наличие мелких точечных тромбированных капилляров коричневого цвета, не выступающих над уровнем дна, следы содержимого типа "кофейной гущи" на стенках органа.

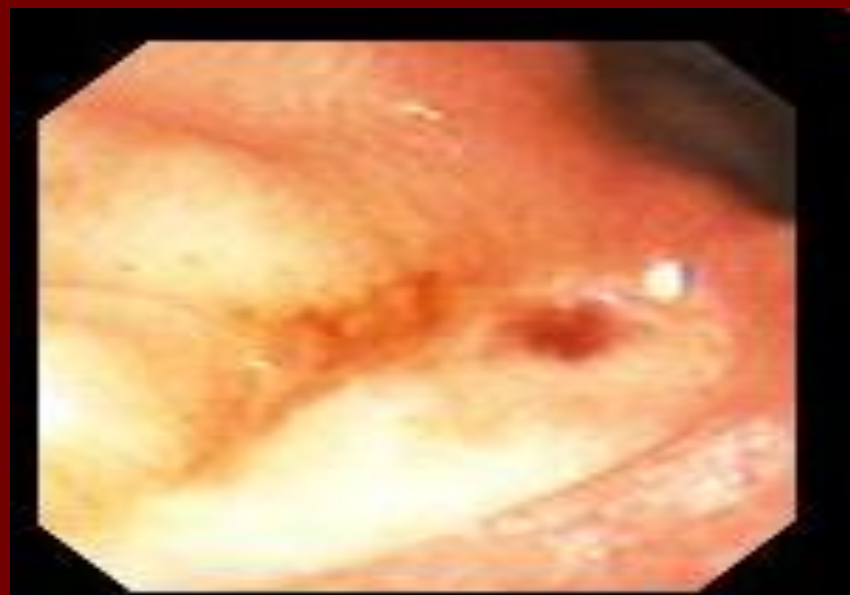
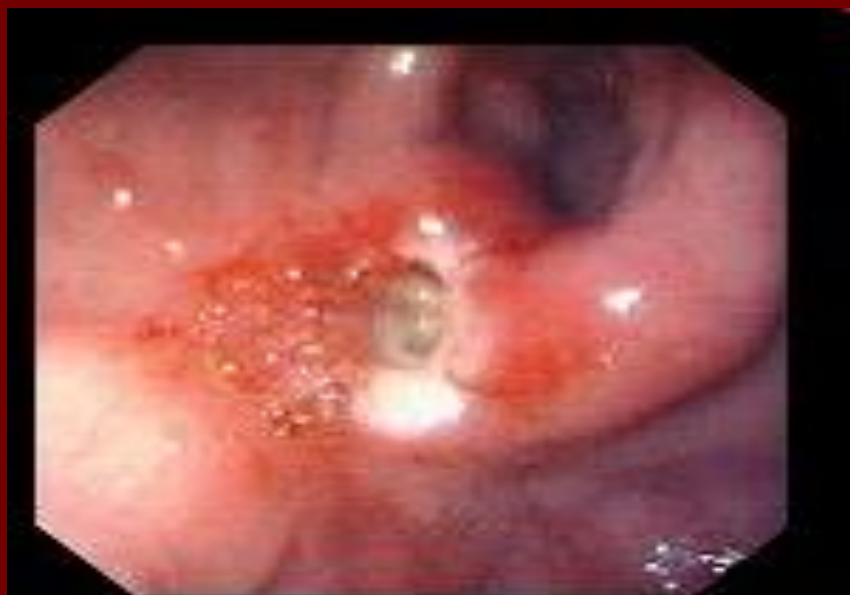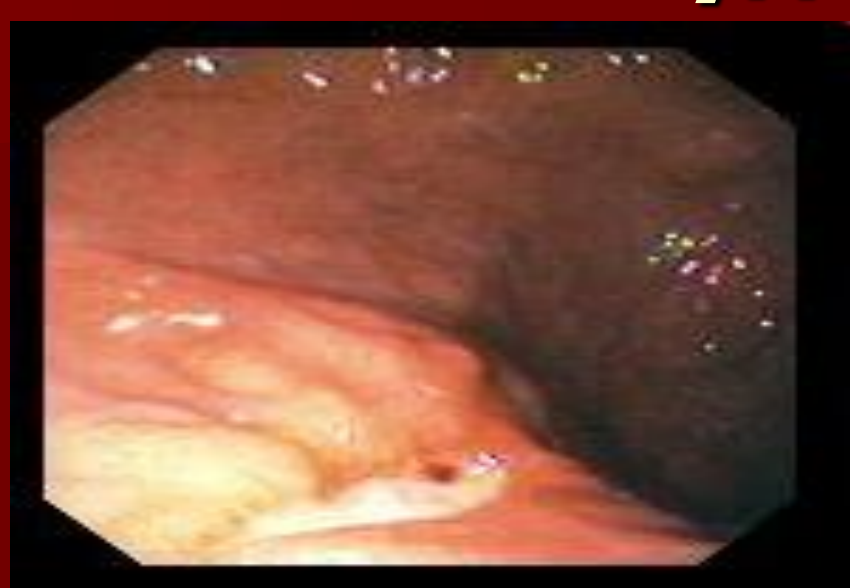
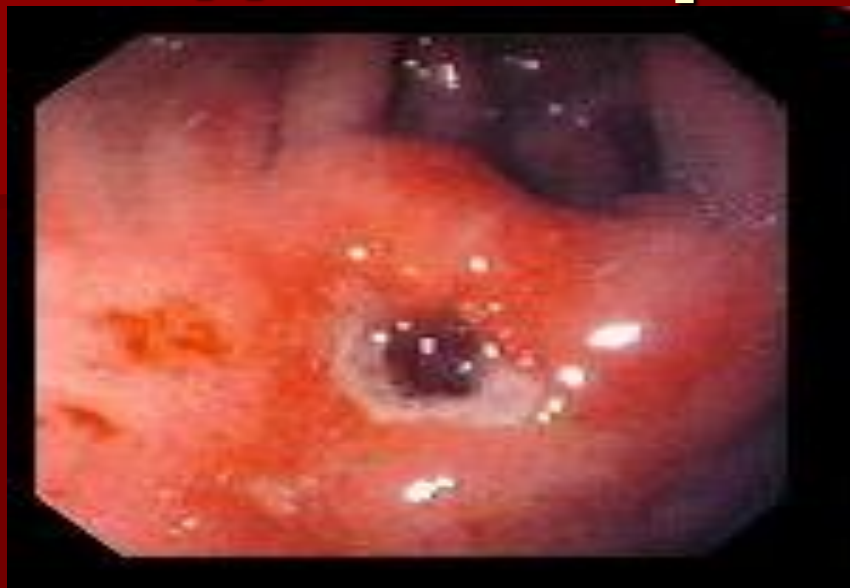Классификация кровотечений (на основе классификации Forrest)

**III. Отсутствие видимых в момент
осмотра признаков бывшего
кровотечения.**

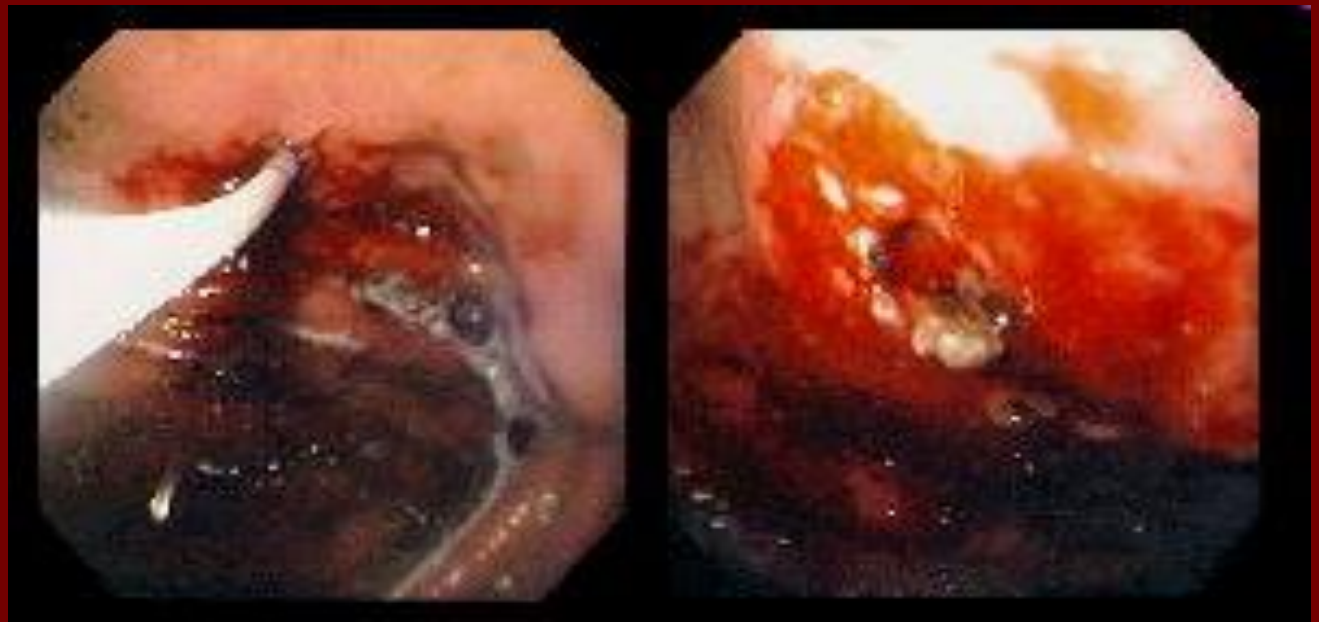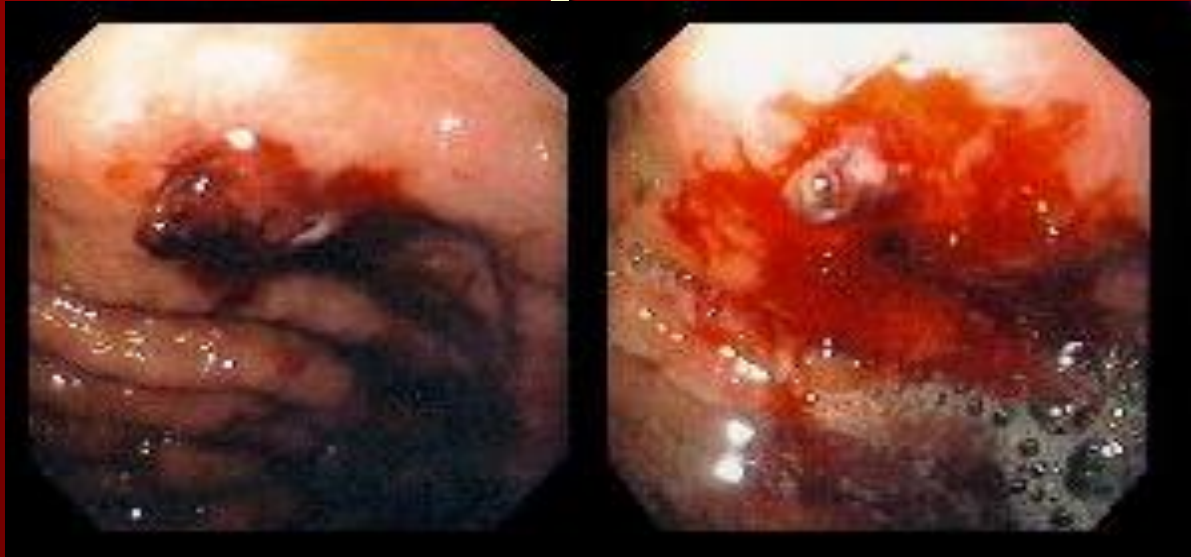
Кровоточащая язва желудка



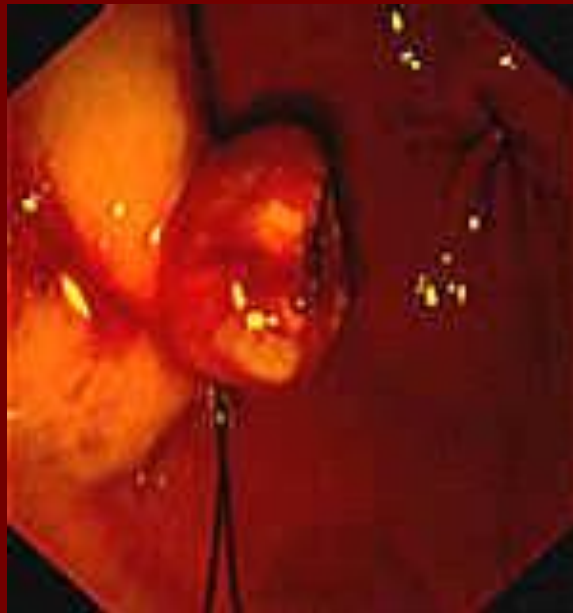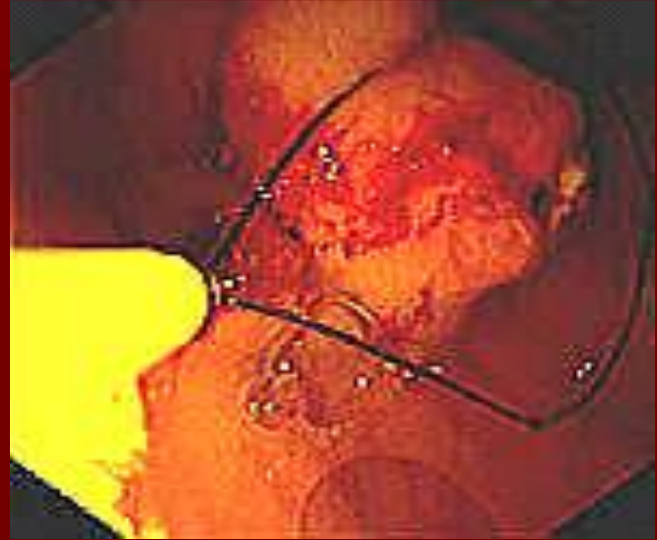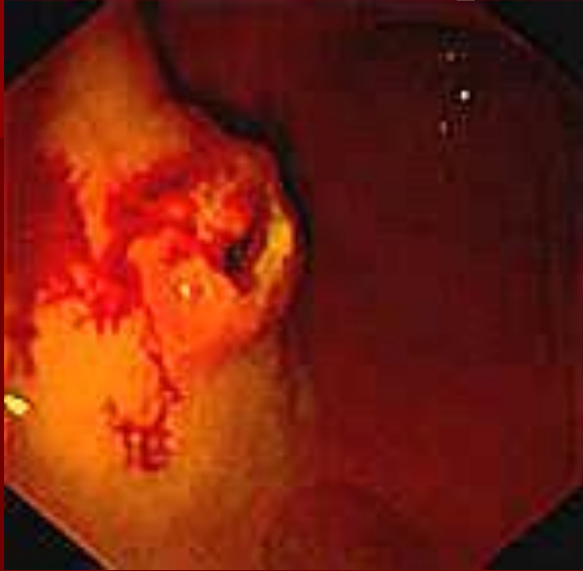Видимый кровеносный сосуд



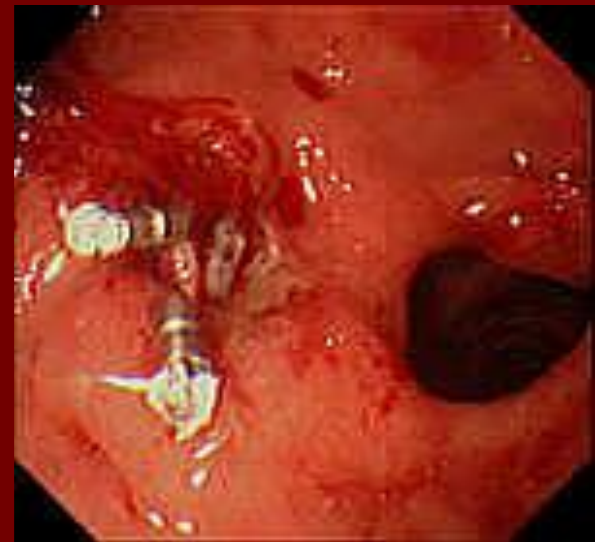
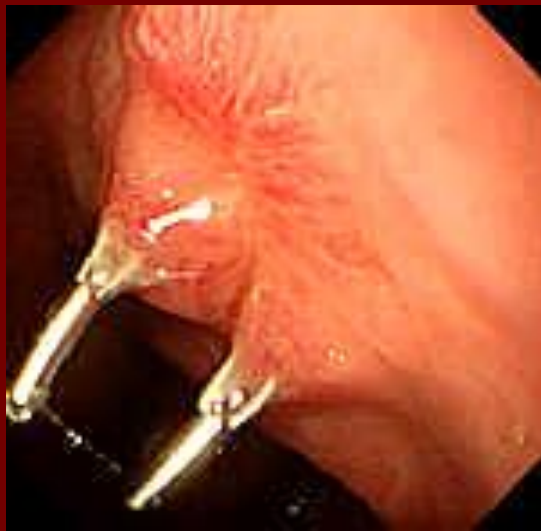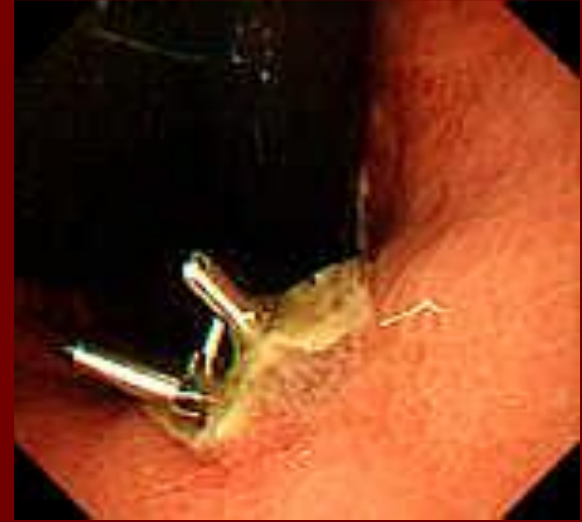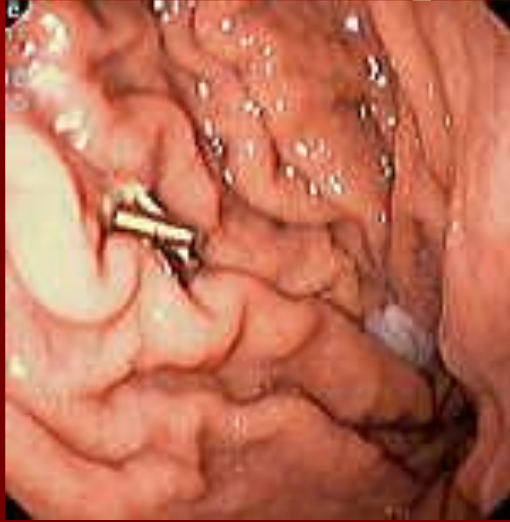Остановка желудочного кровотечения



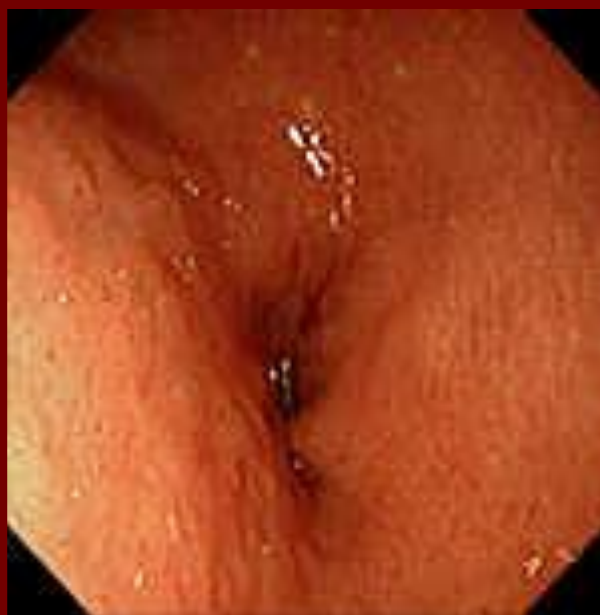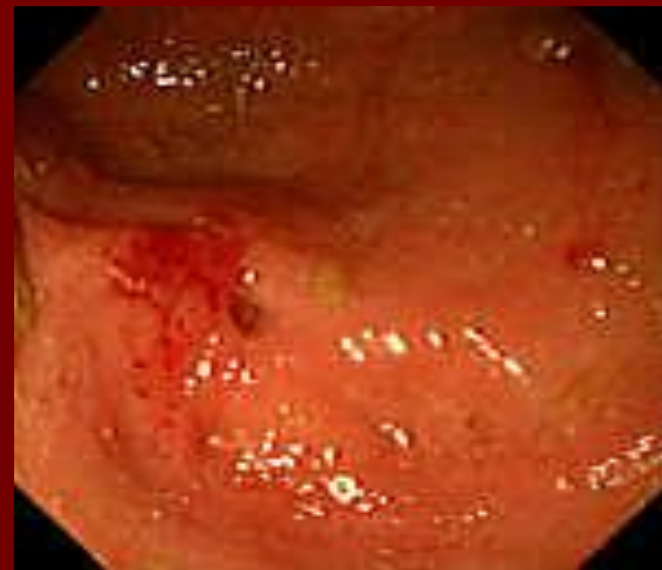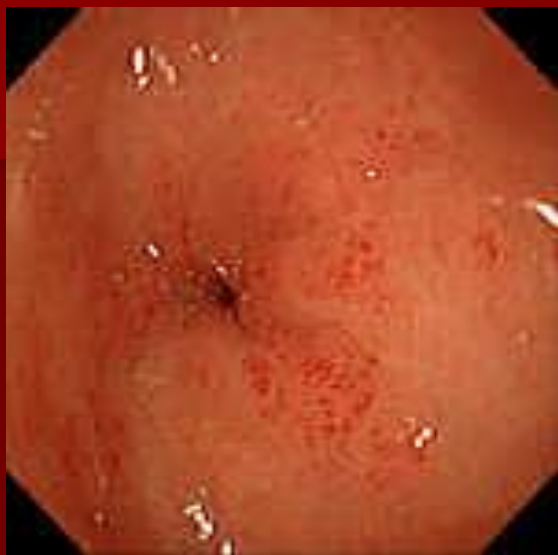Остановка желудочного кровотечения



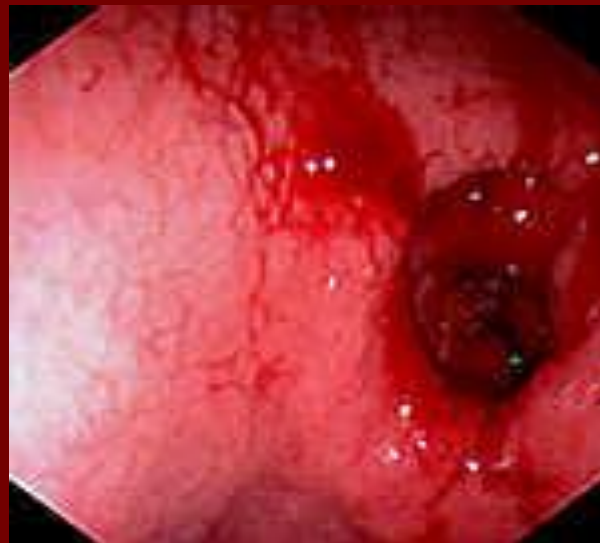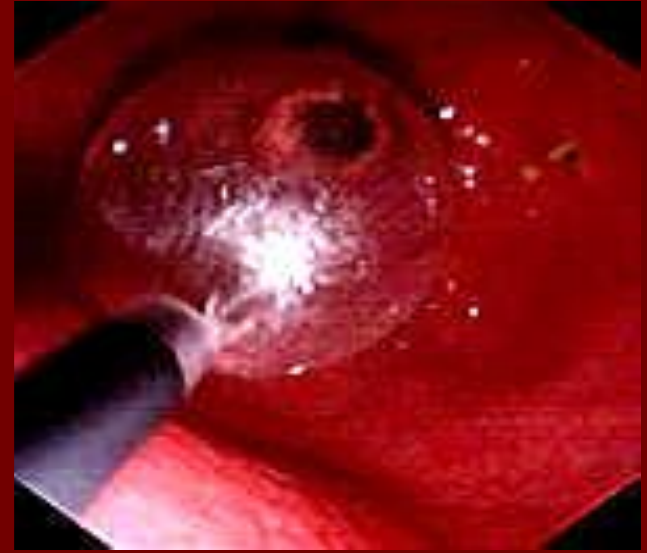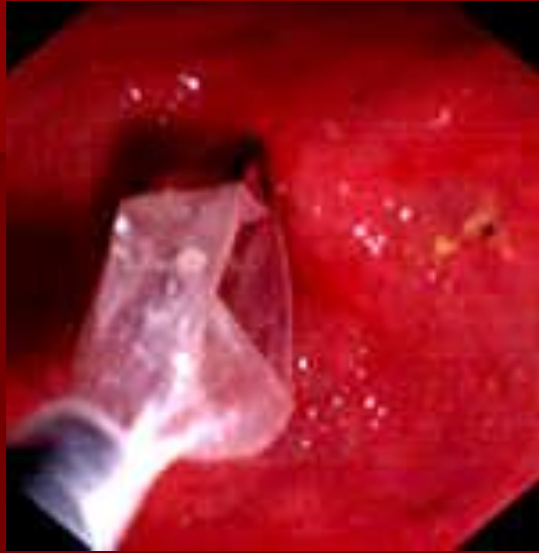Остановка желудочного кровотечения



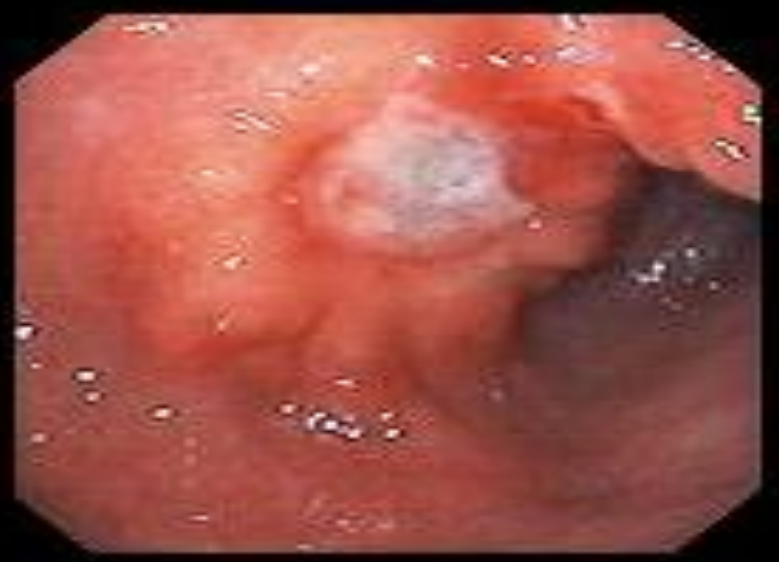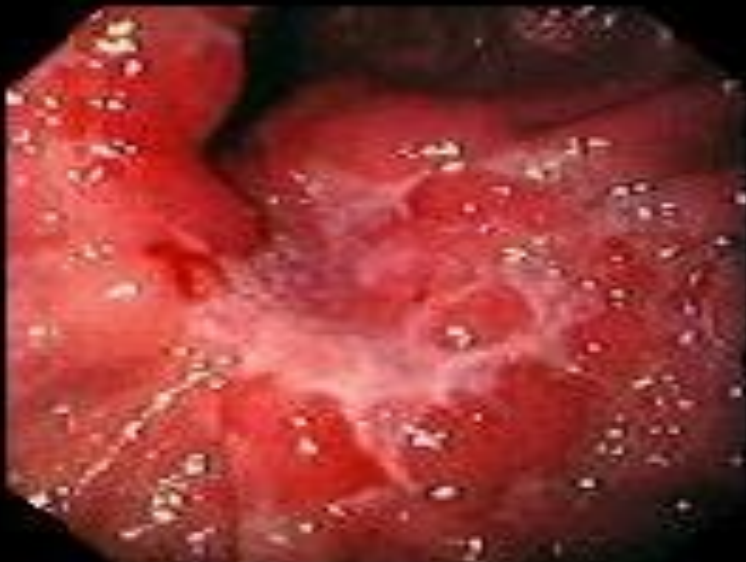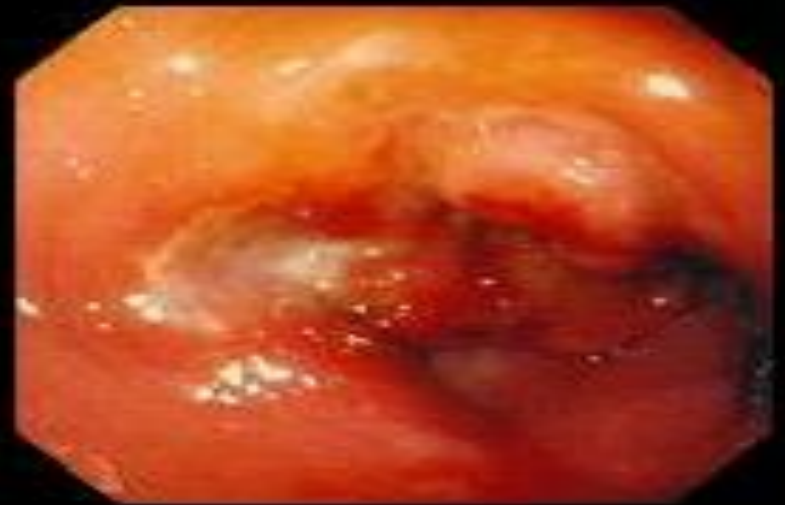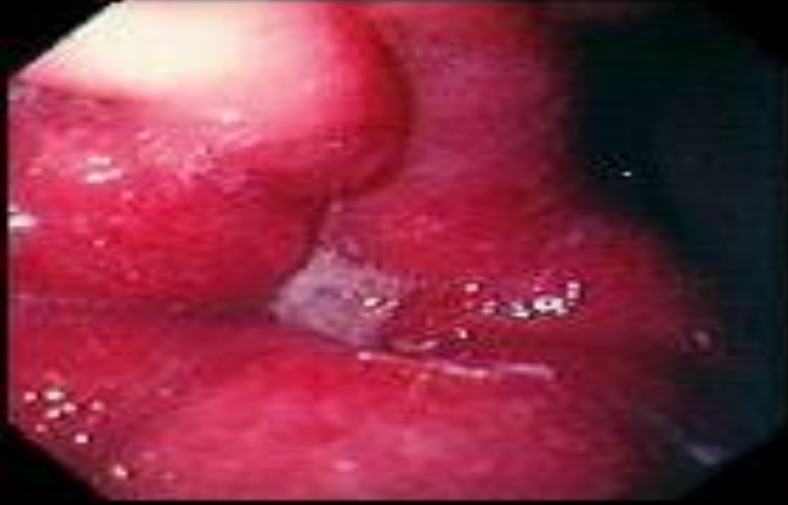Стеноз привратника



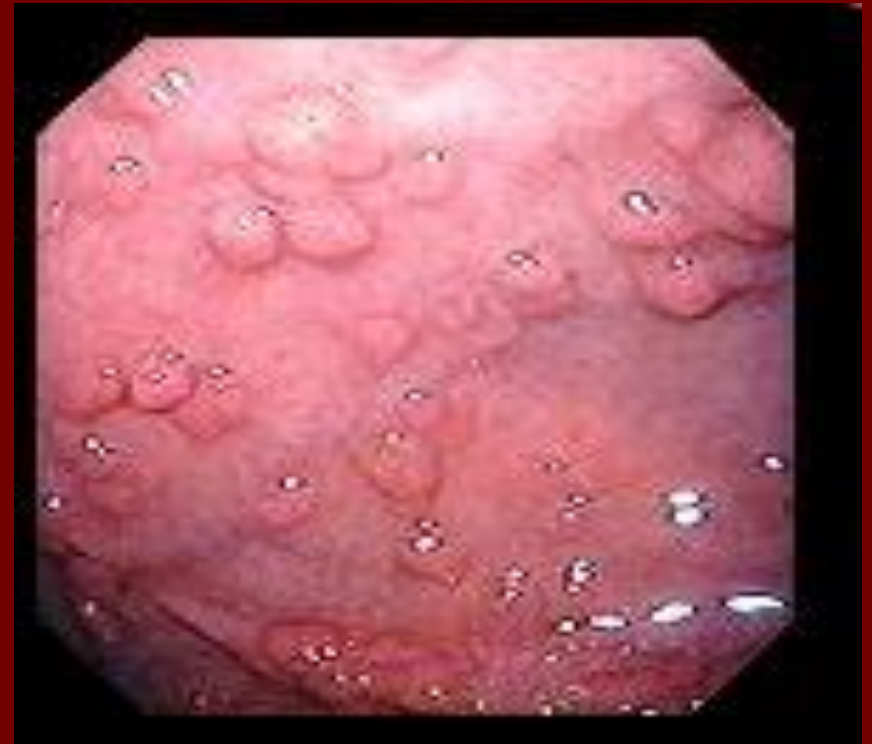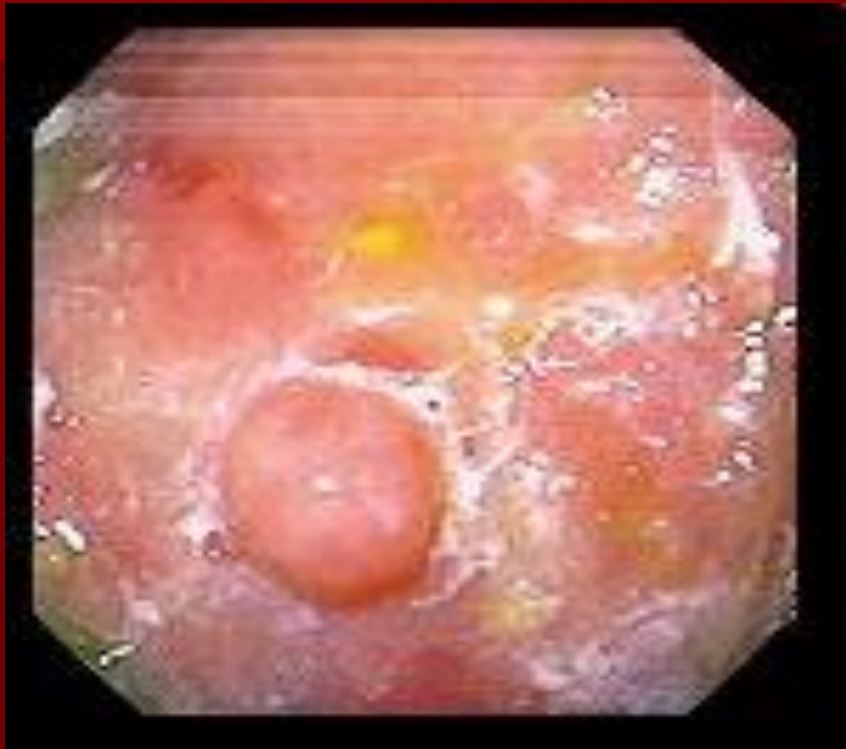Стеноз привратника



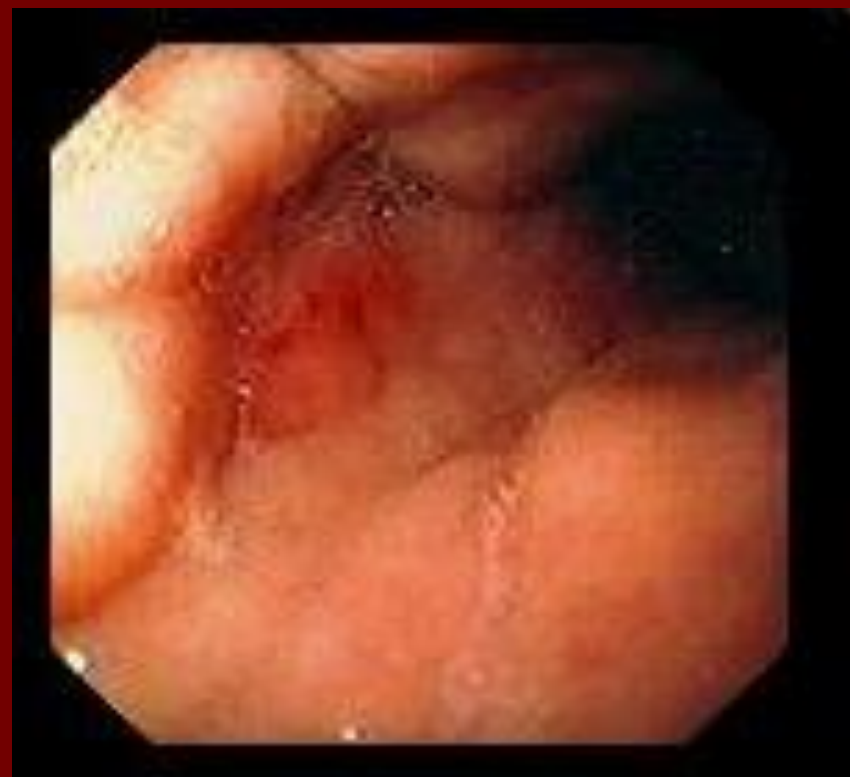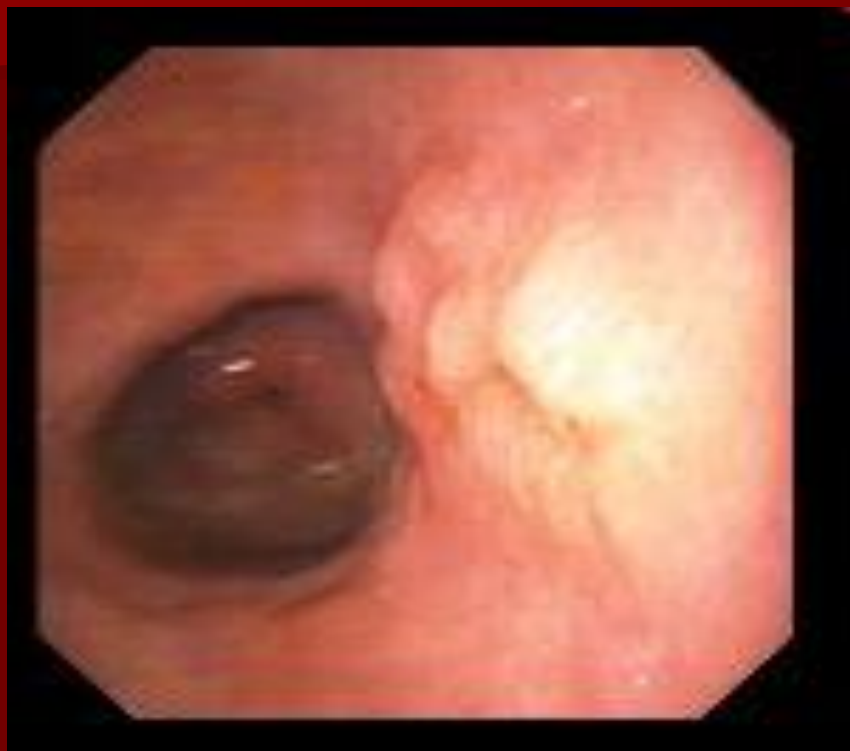Малигнизированная язва желудка



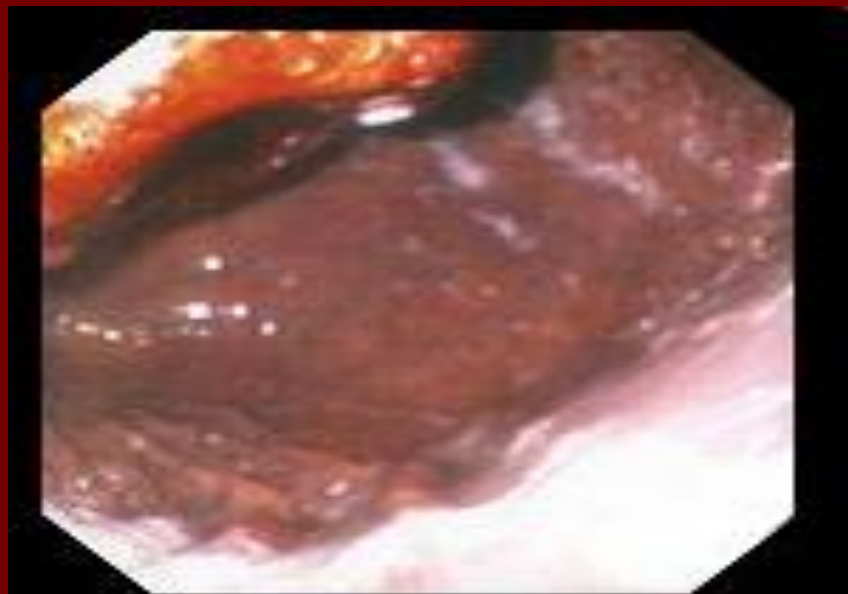
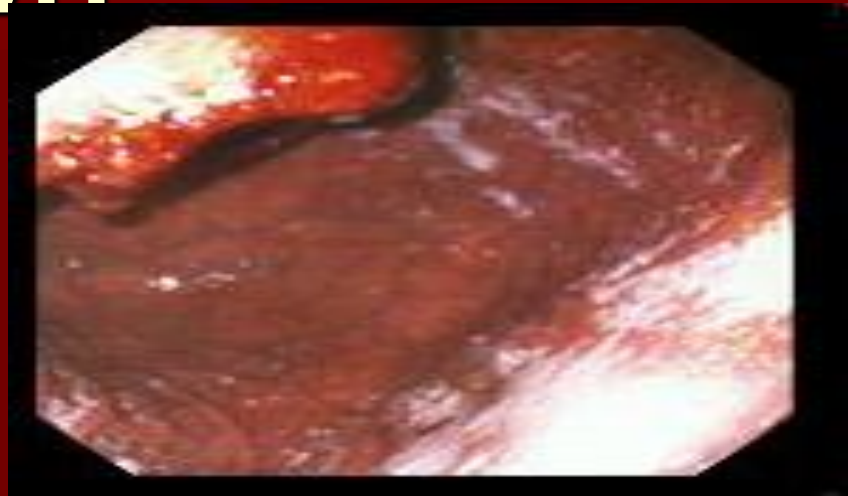
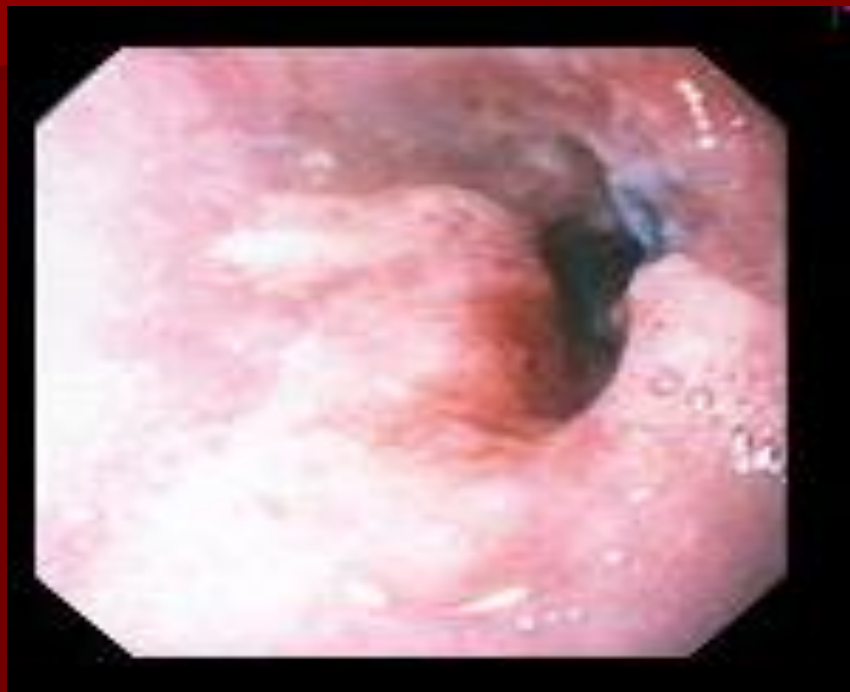Аденоматозный полип желудка



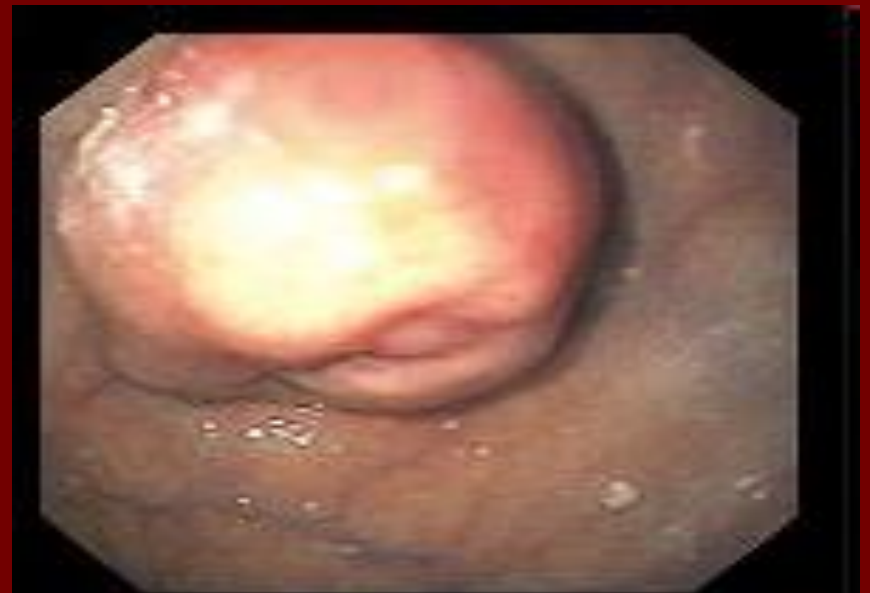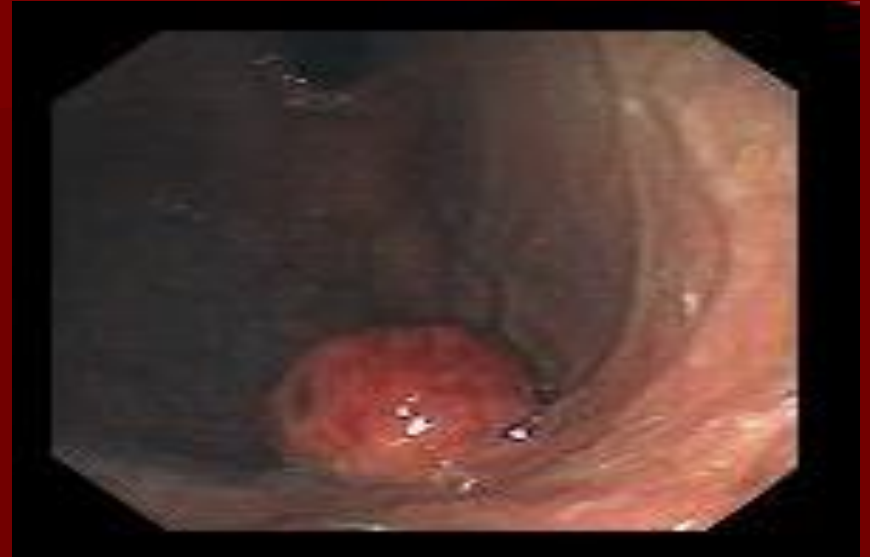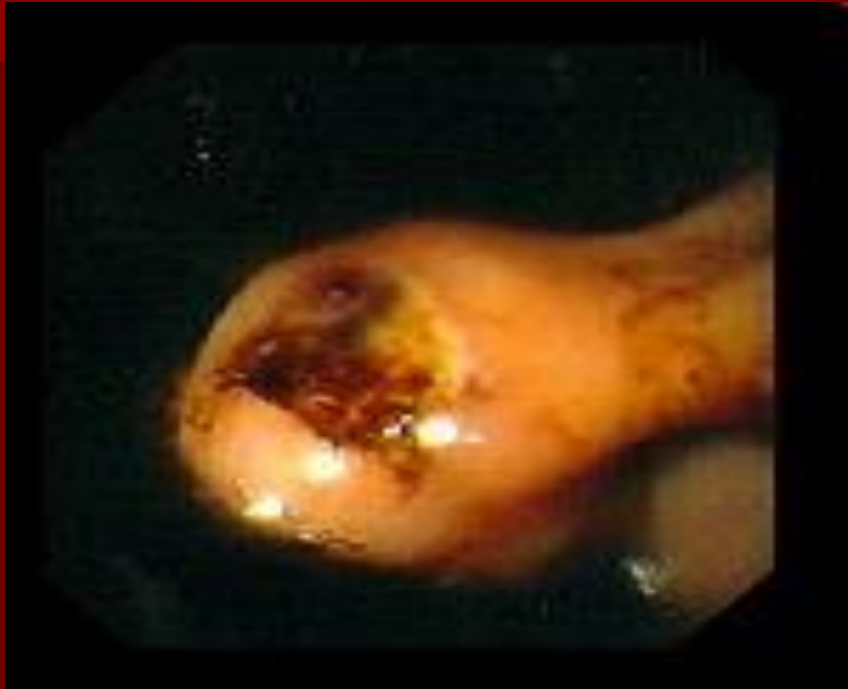Рак желудка



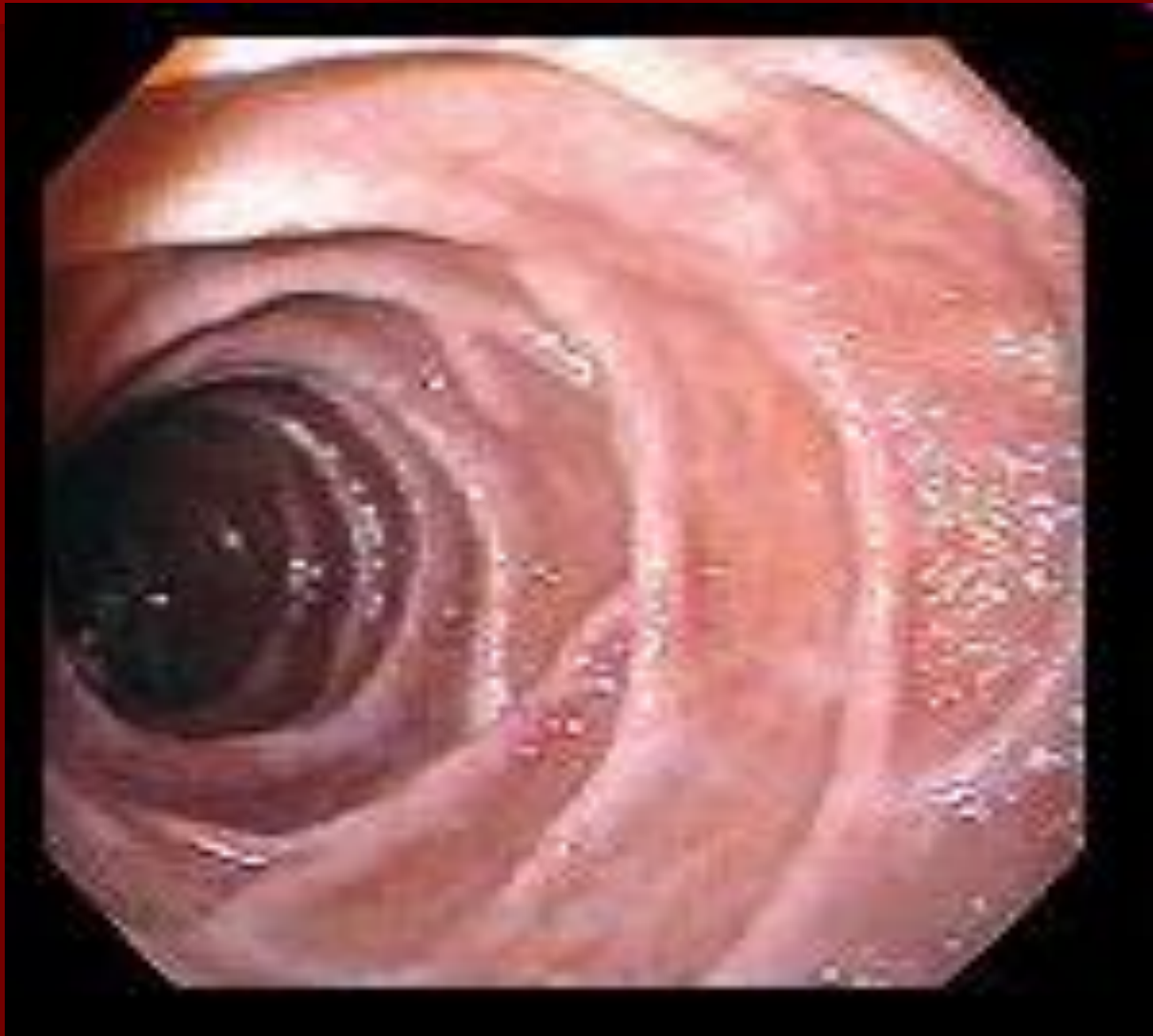
Метастатический рак желудка



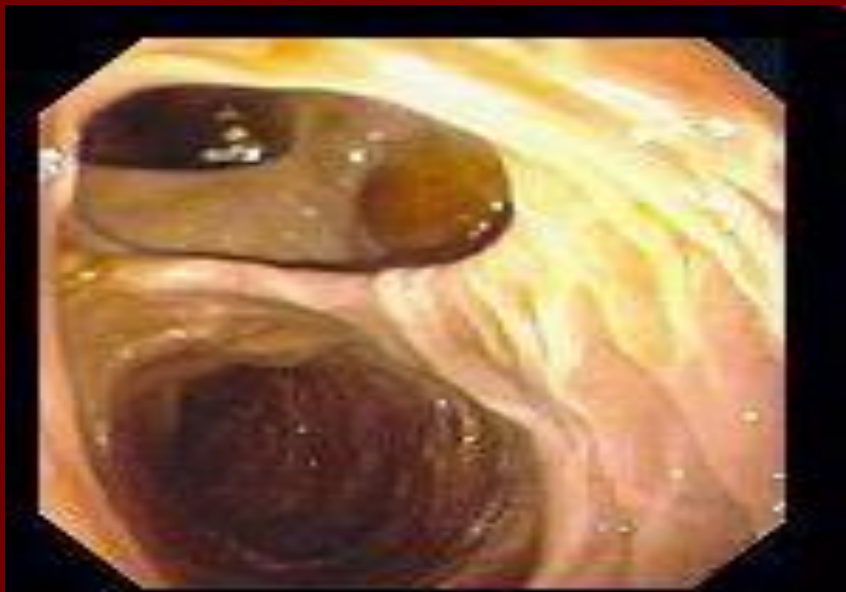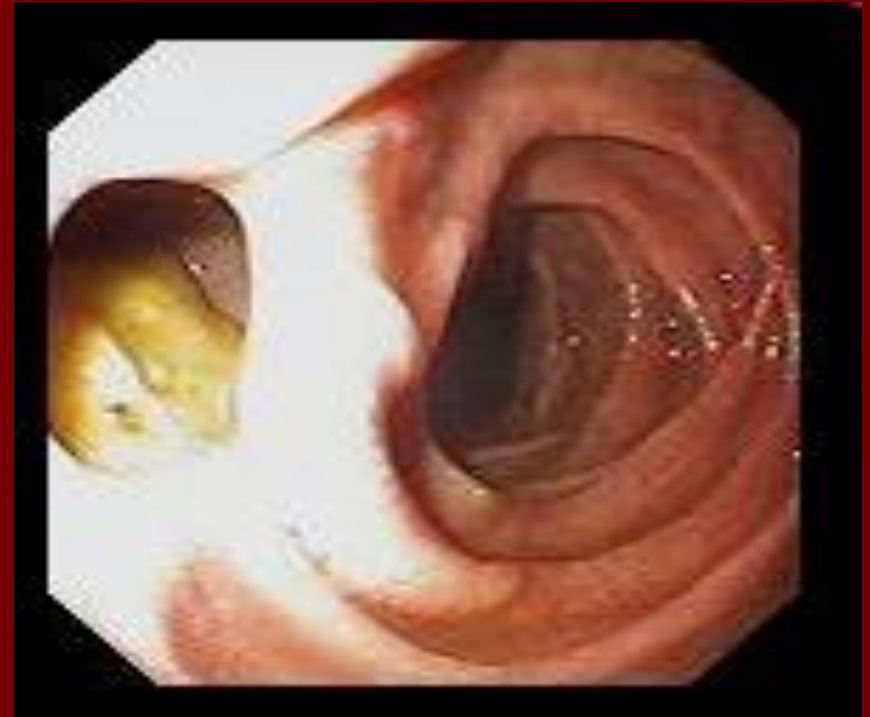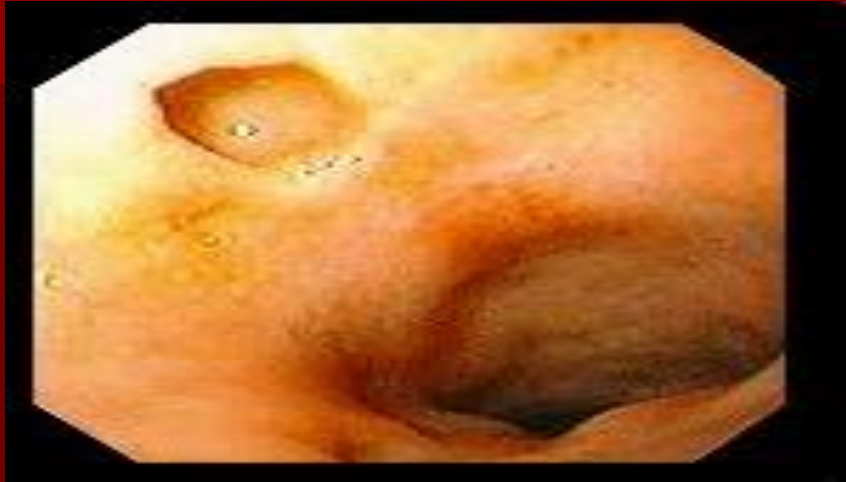Лейомиома желудка



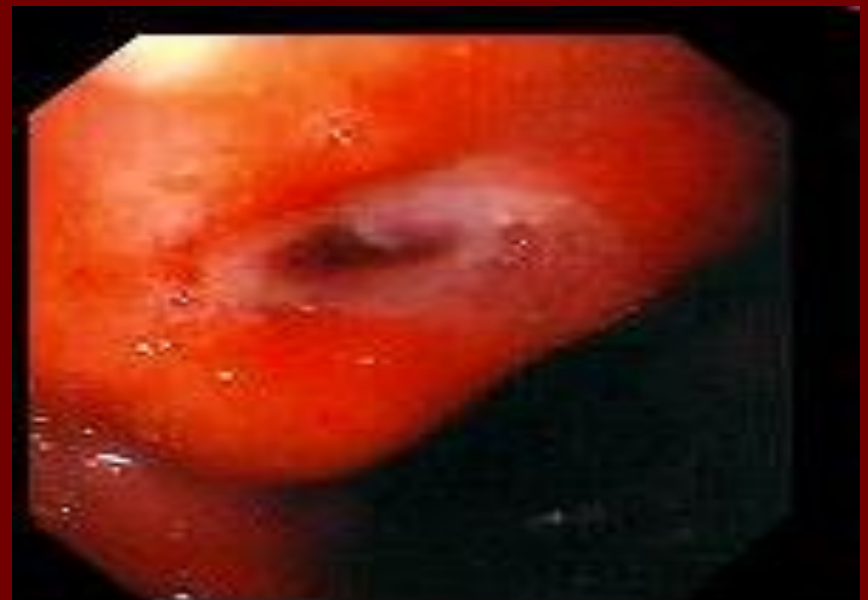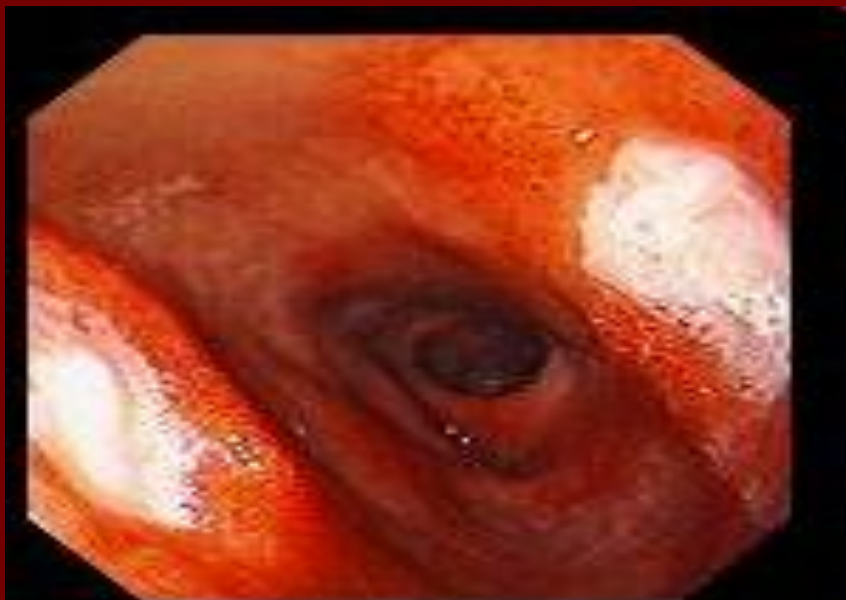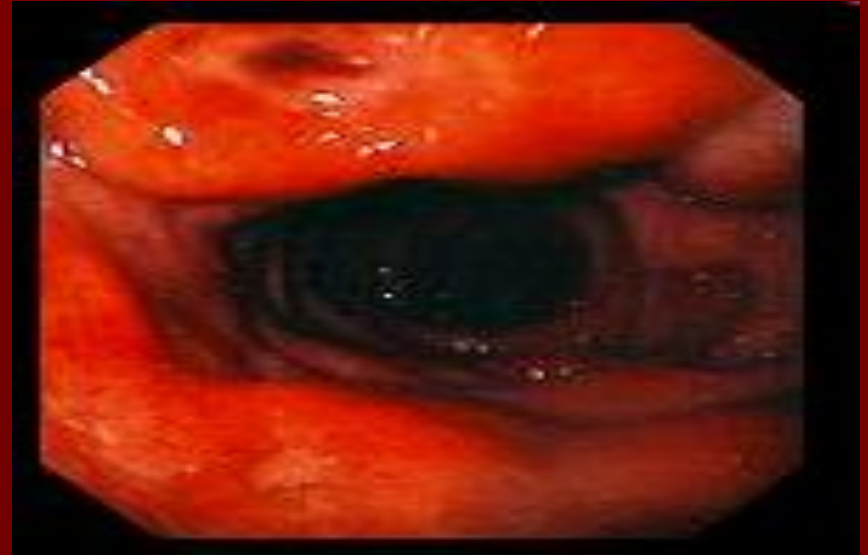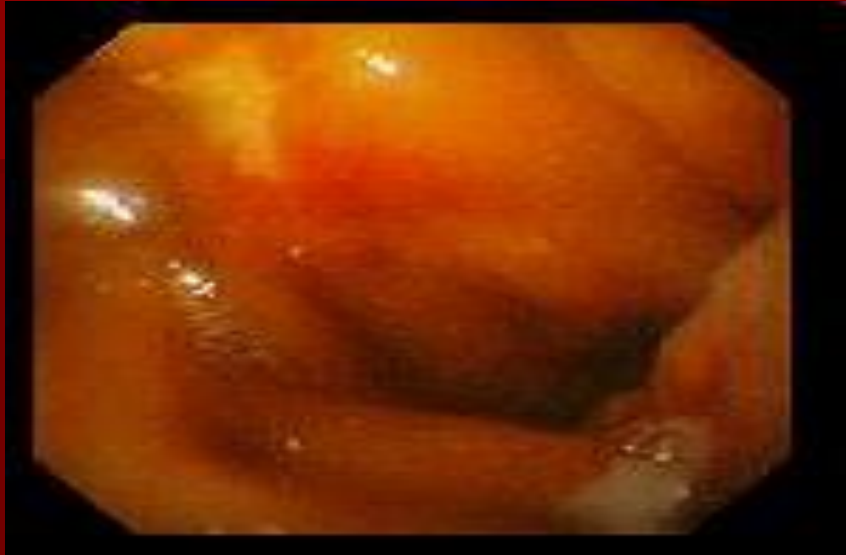Нормальная 12-перстная кишка



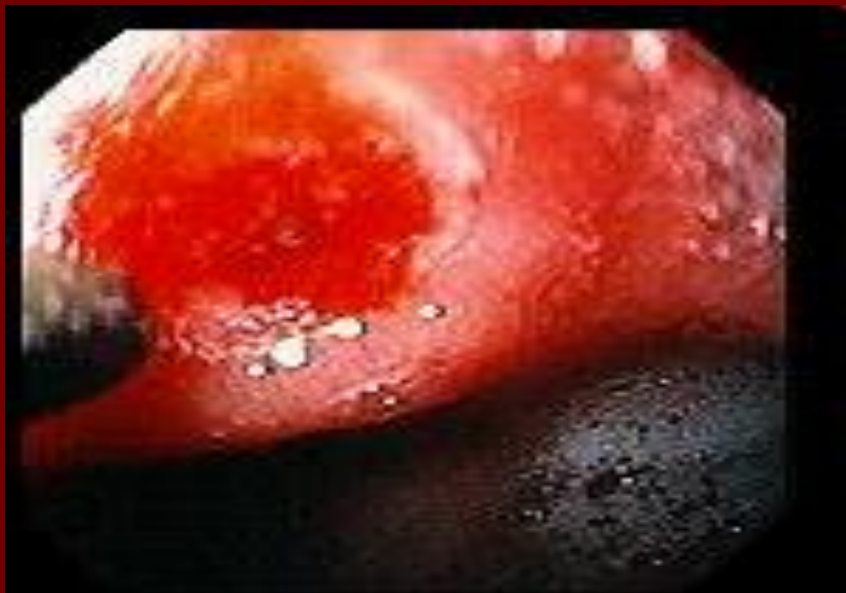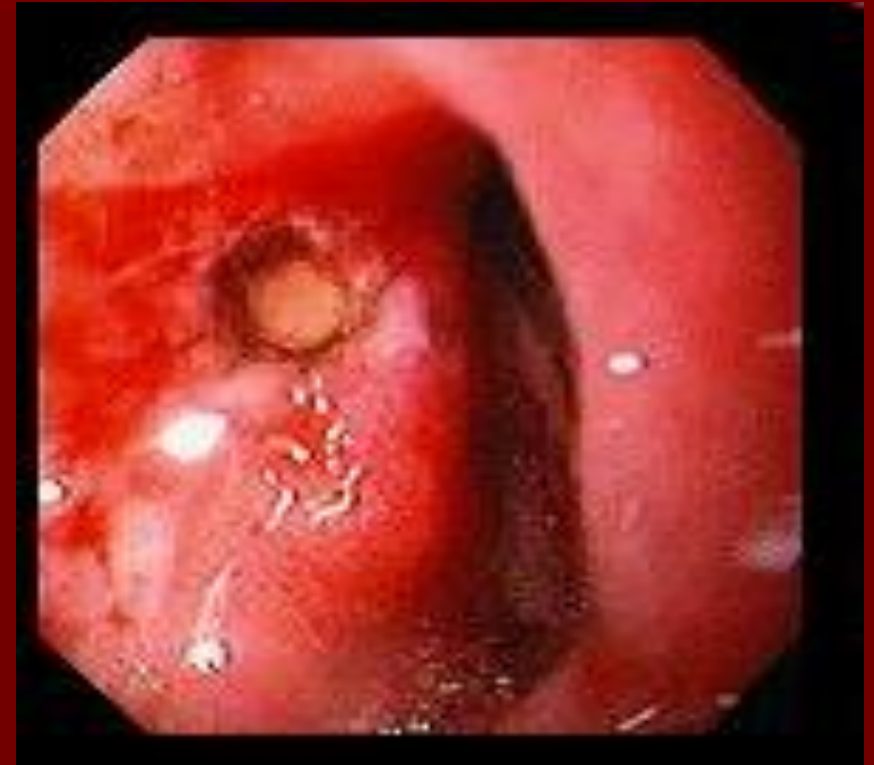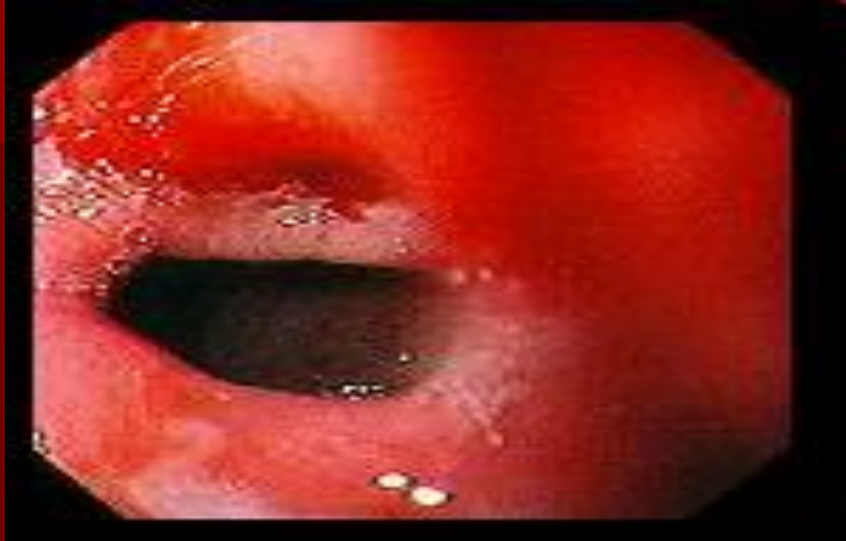Дивертикул 12-перстной КИШКИ



Дуоденальная язва

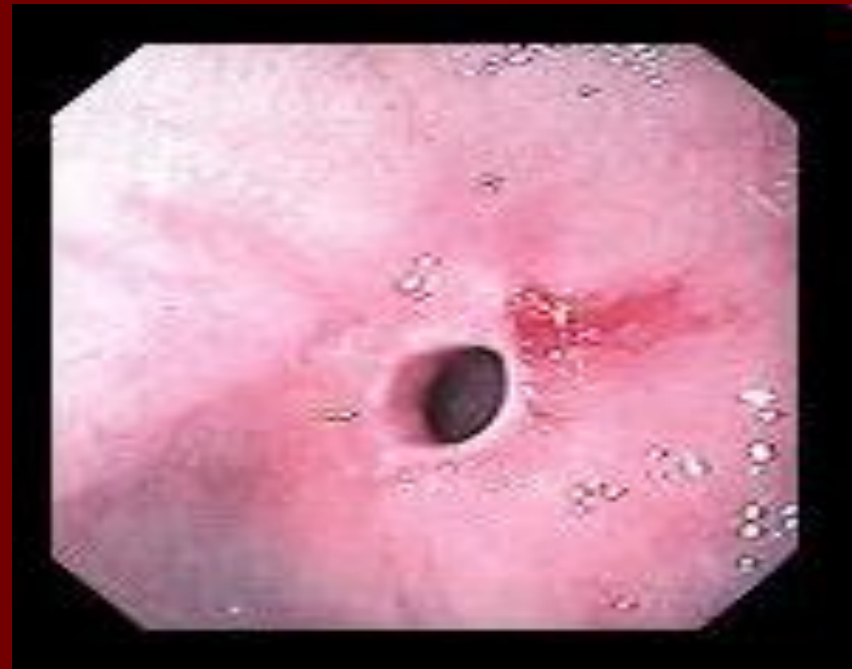
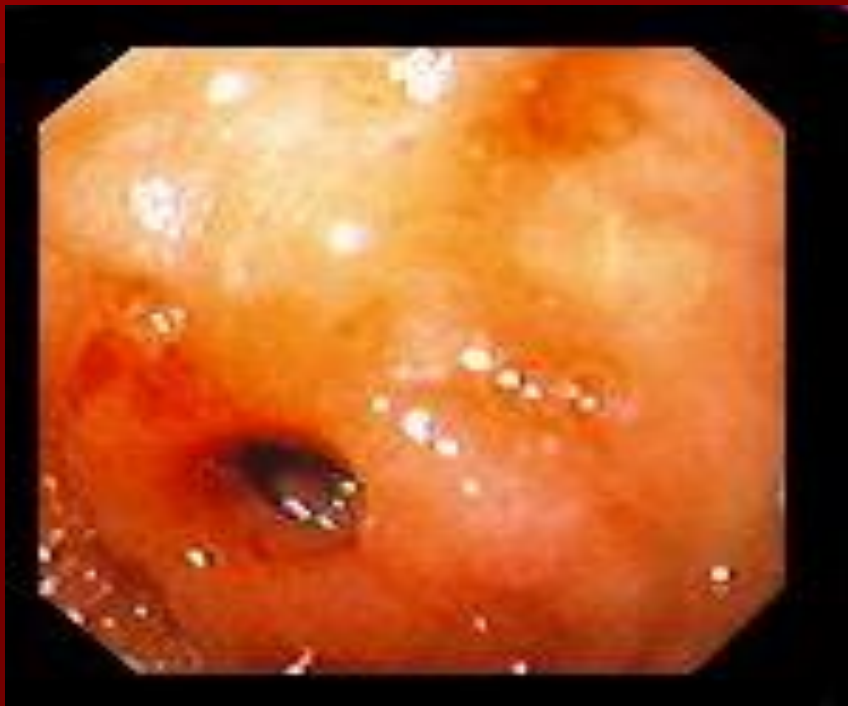
Остановка язвенного кровотечения

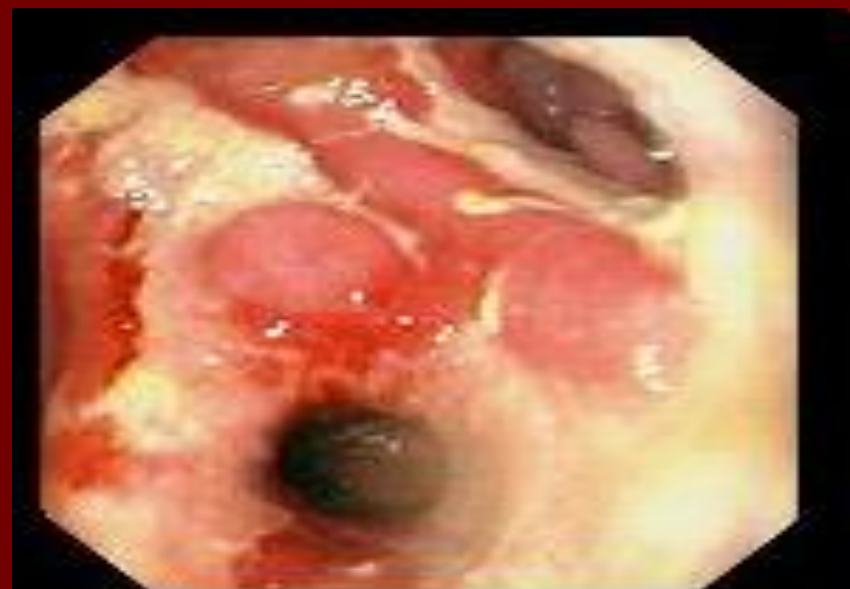
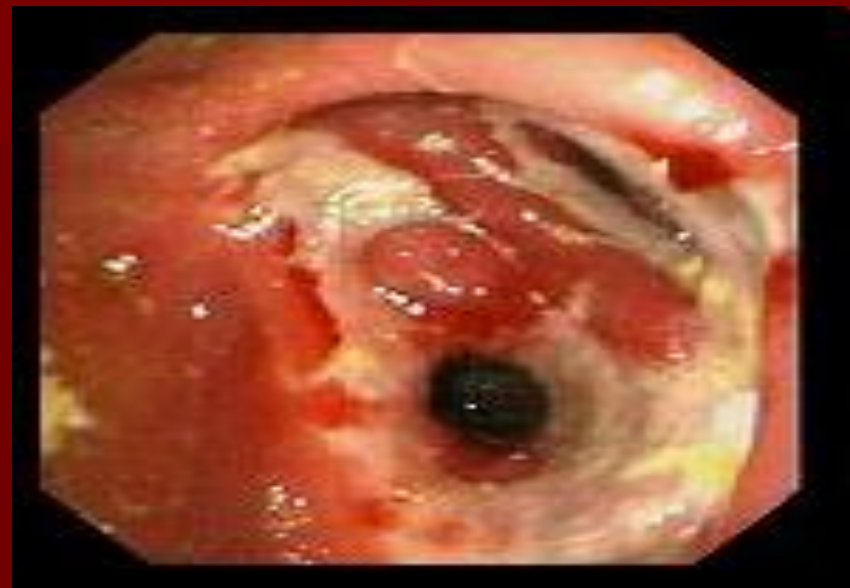
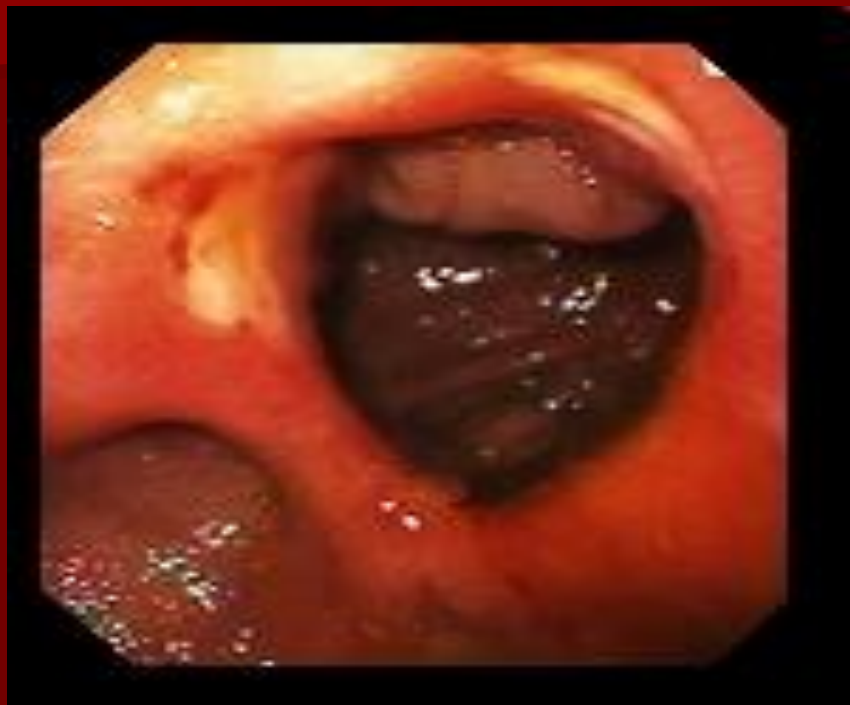Стриктура 12-перстной кишки

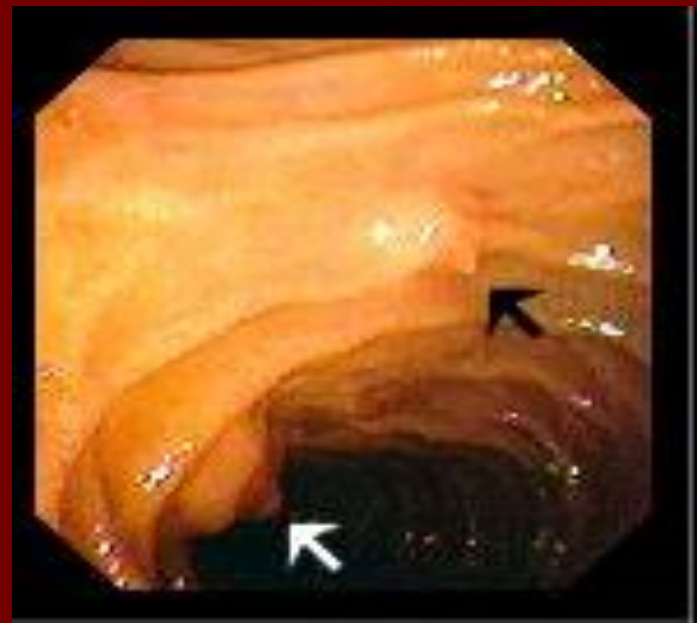
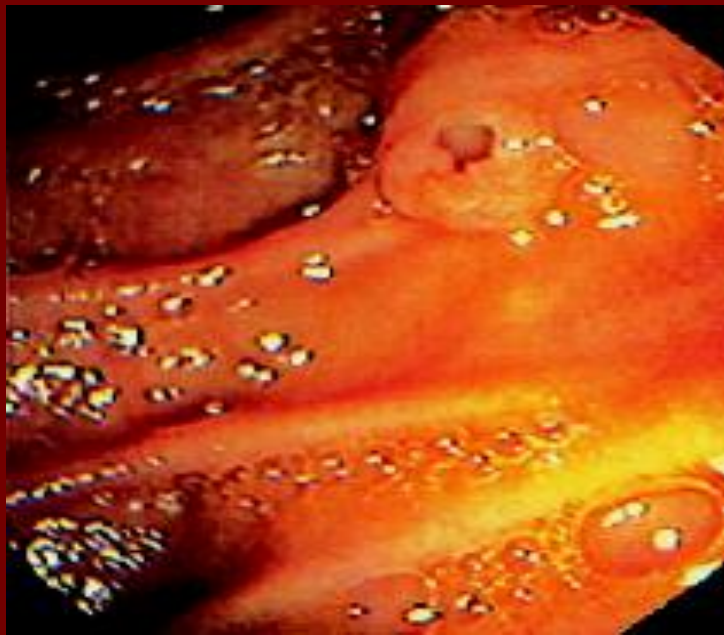
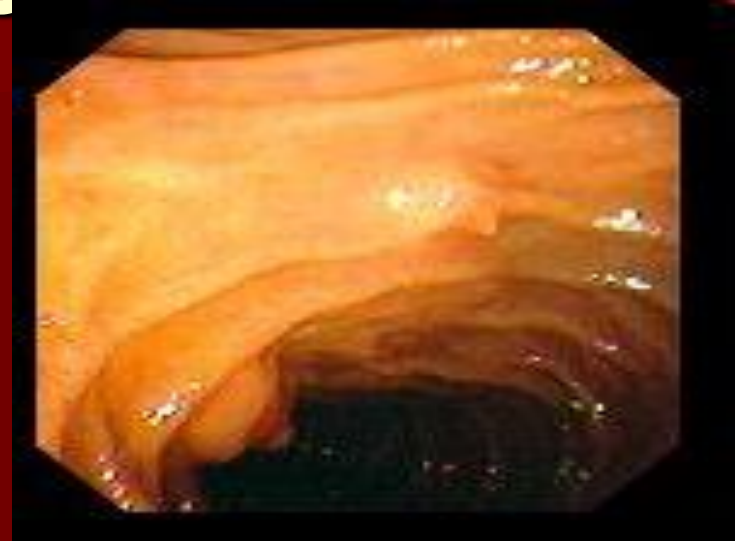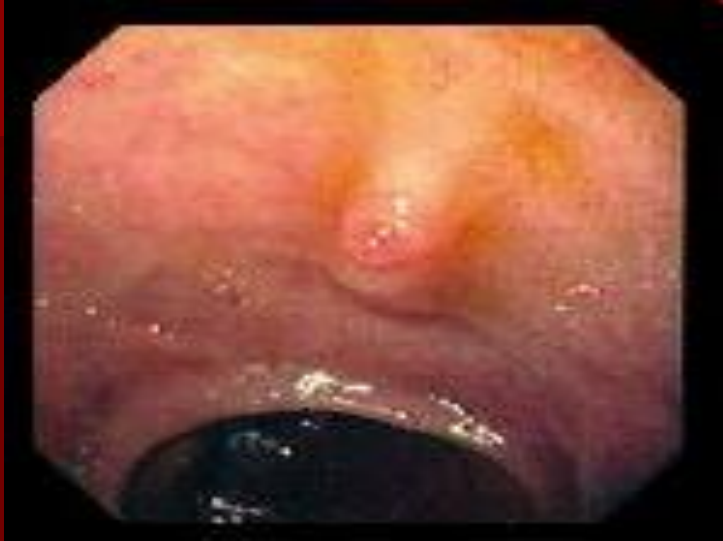КИШКИ



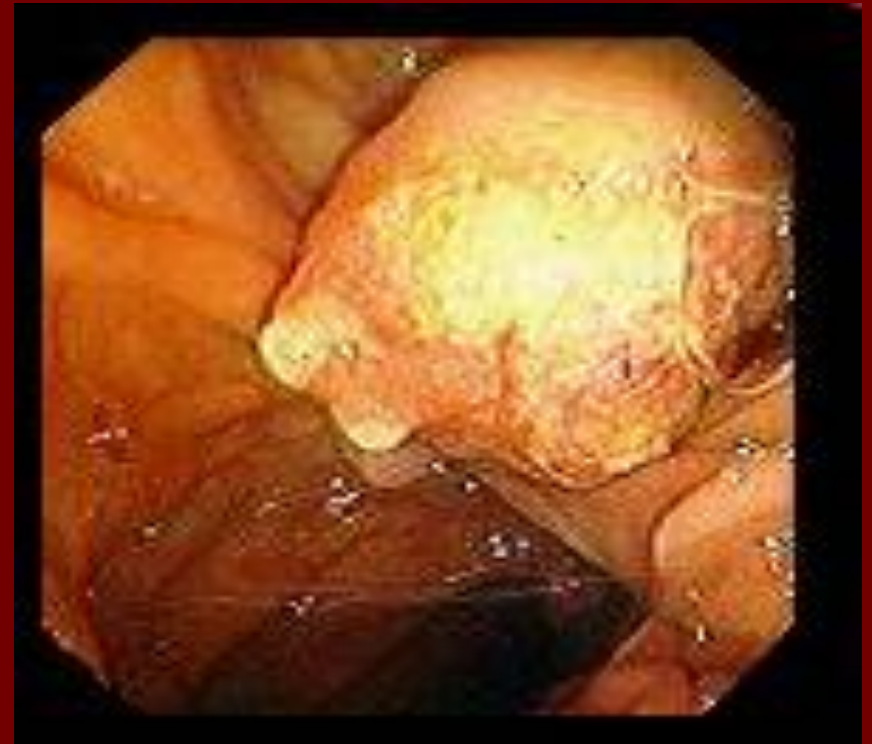
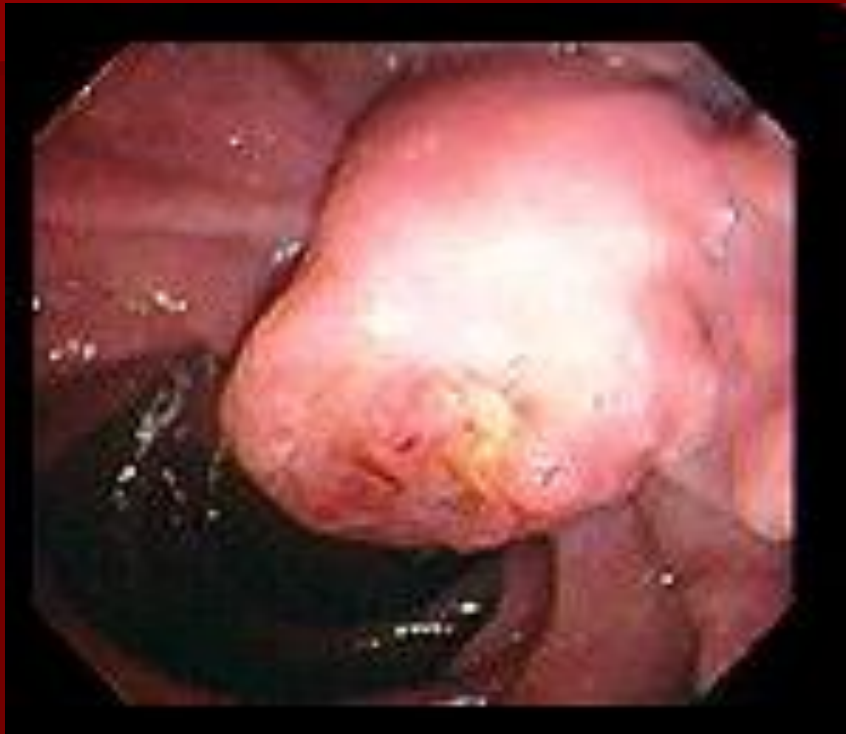Язва анастомоза



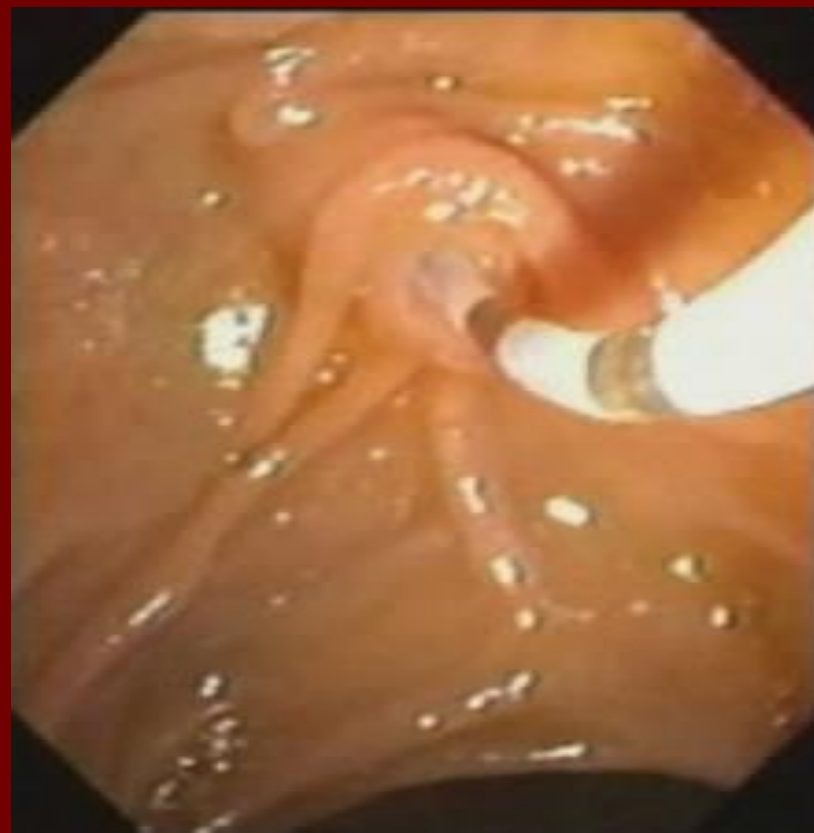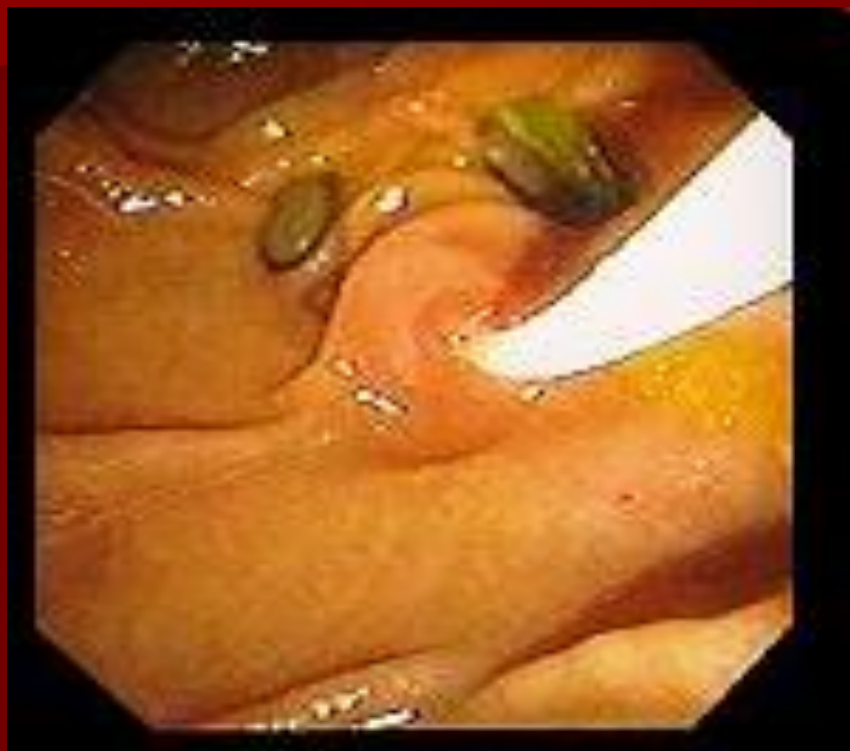Нормальный фатеров сосок



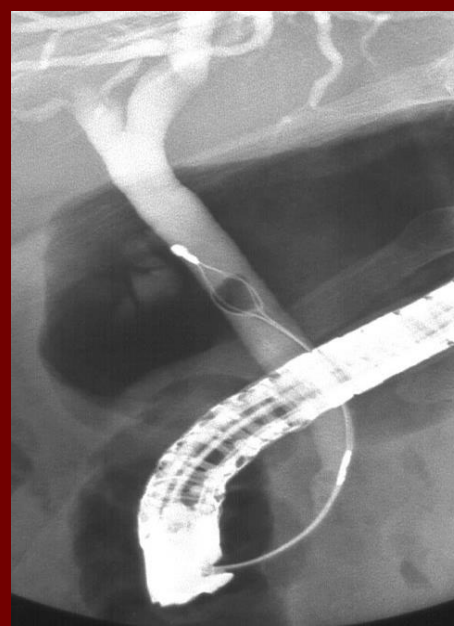
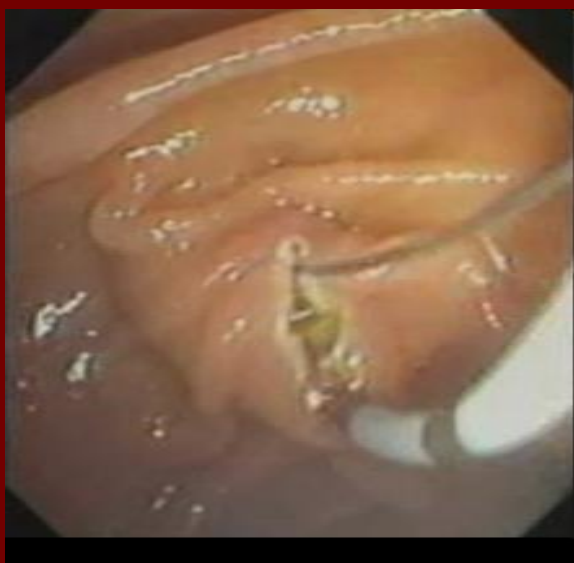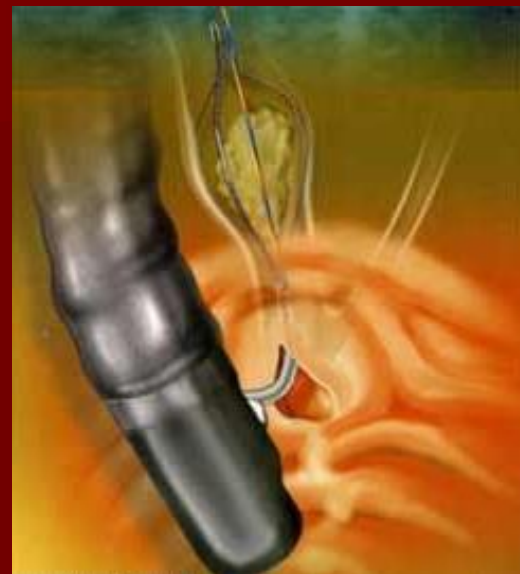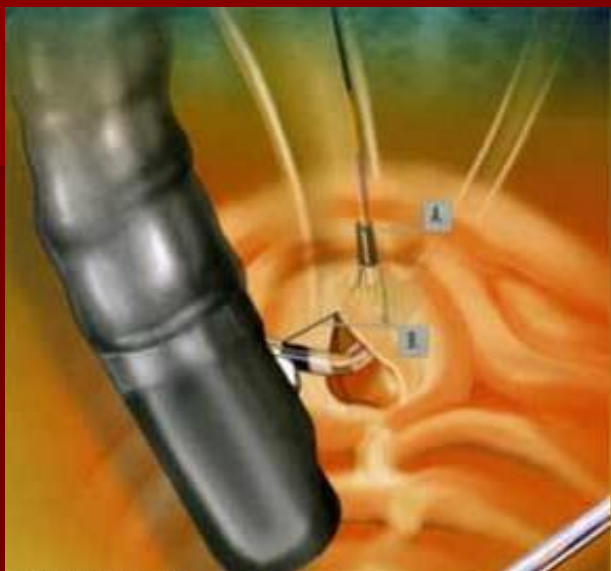Рак фатерова соска



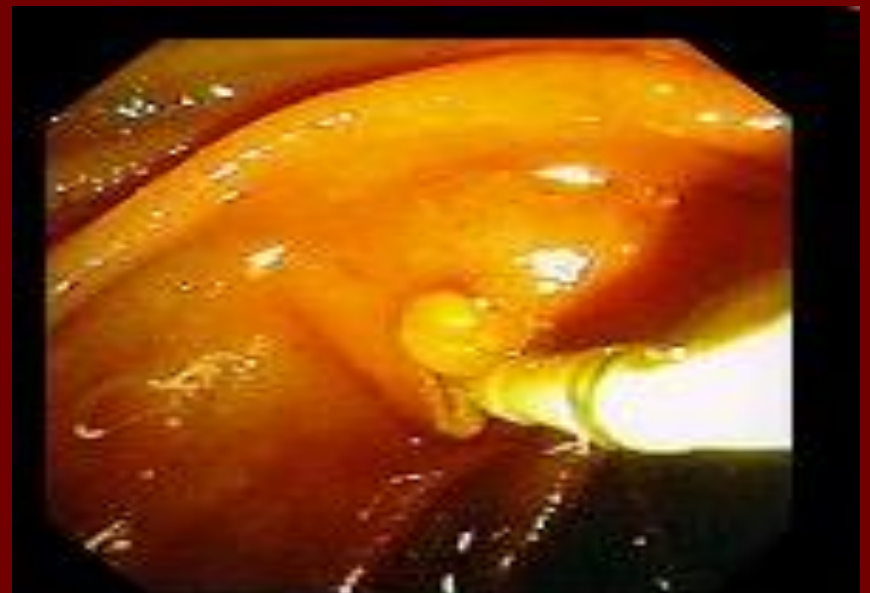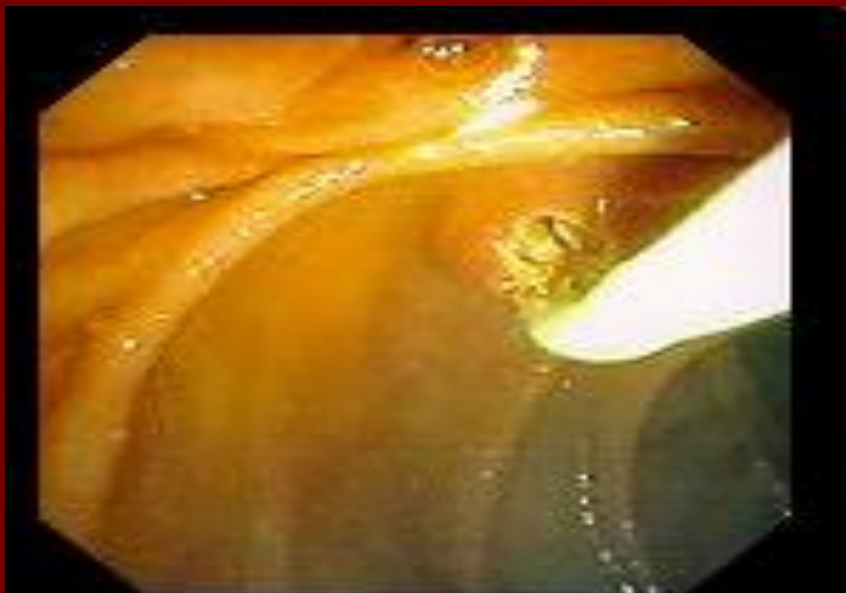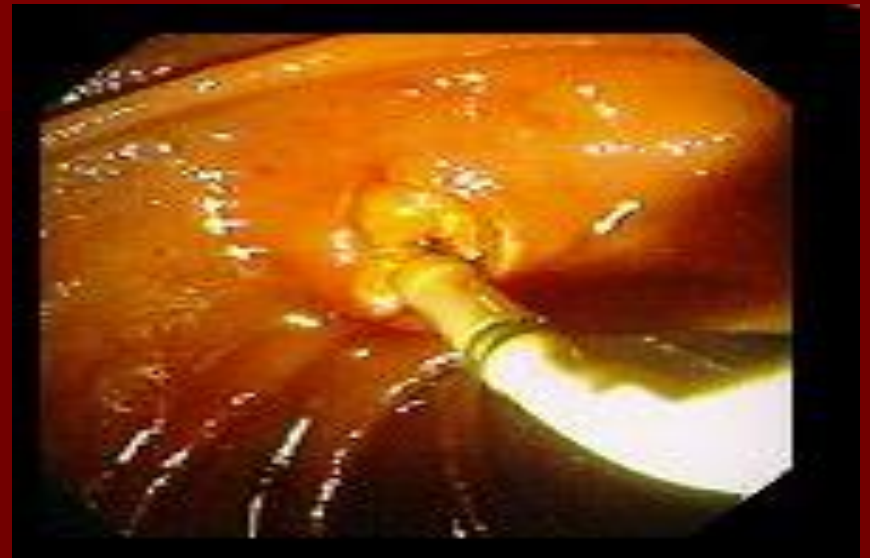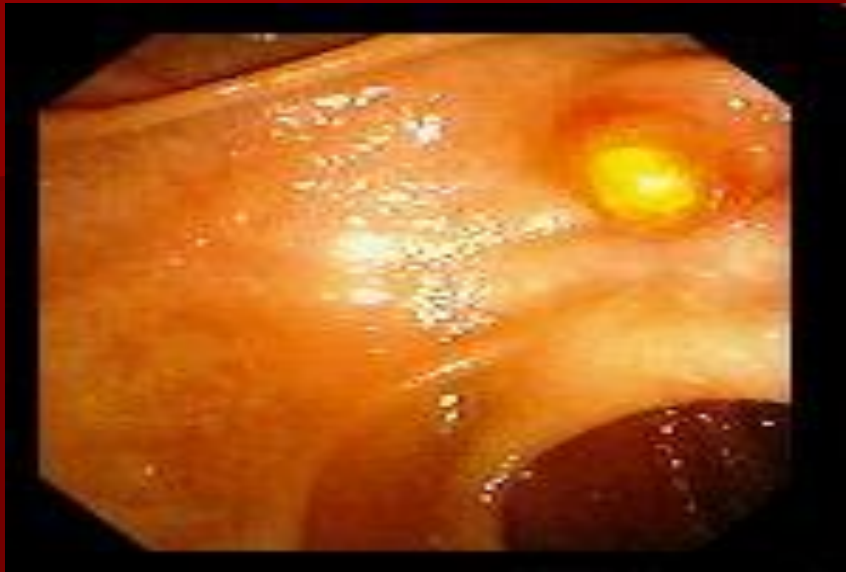Канюляция фатерова соска



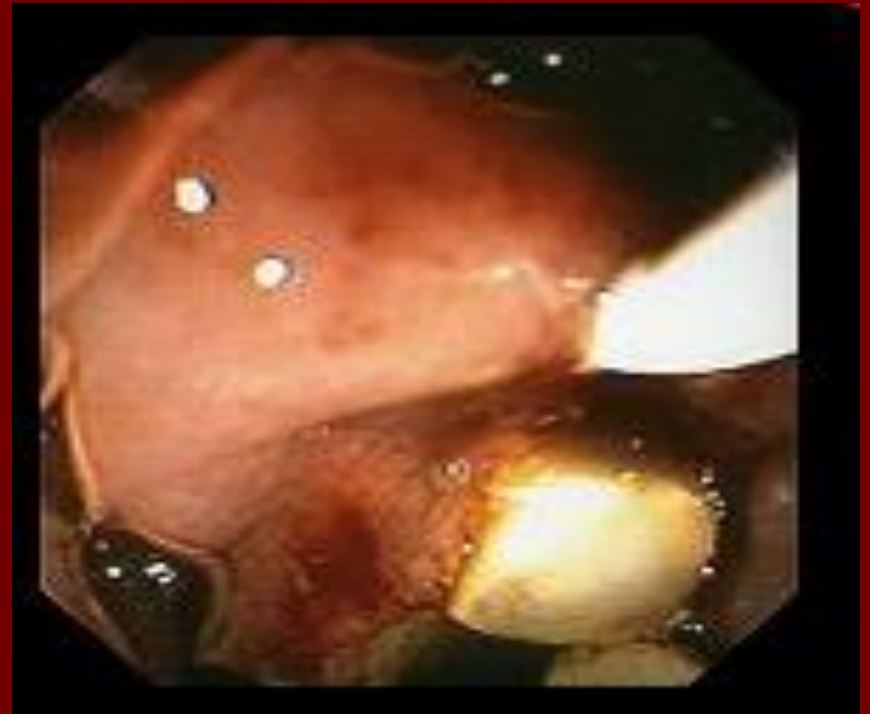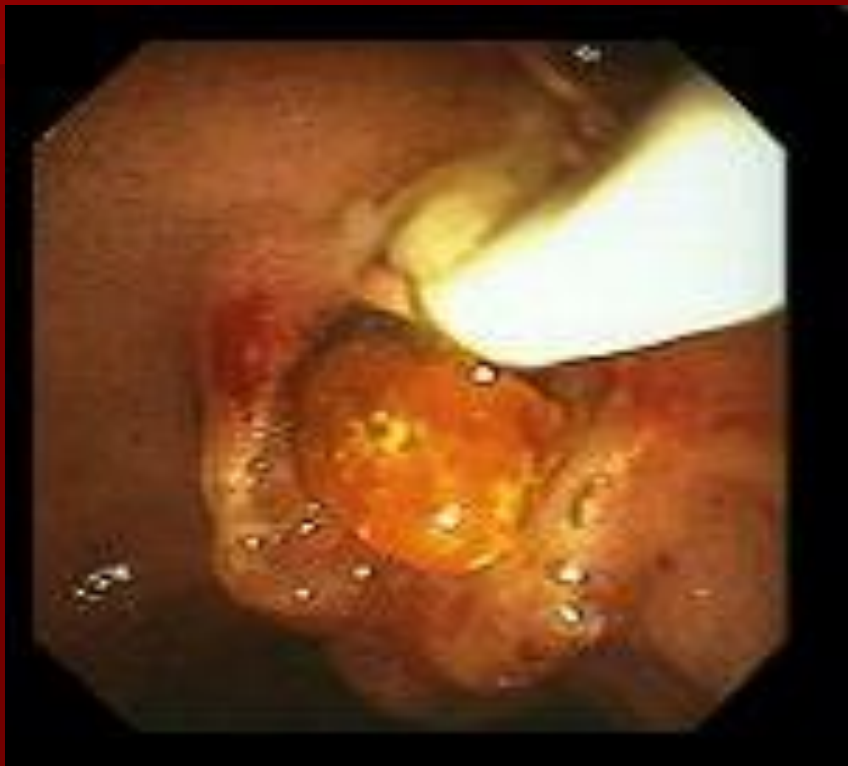Папиллотомия



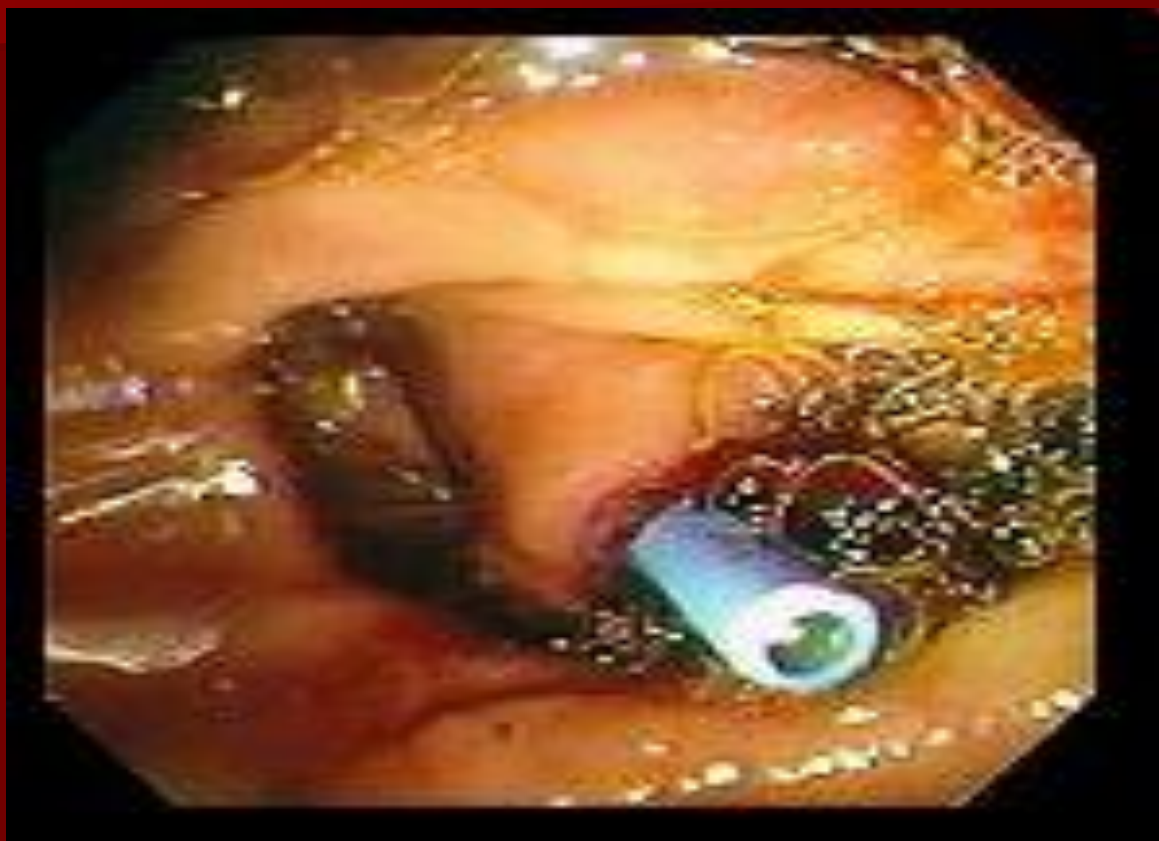
Папиллотомия



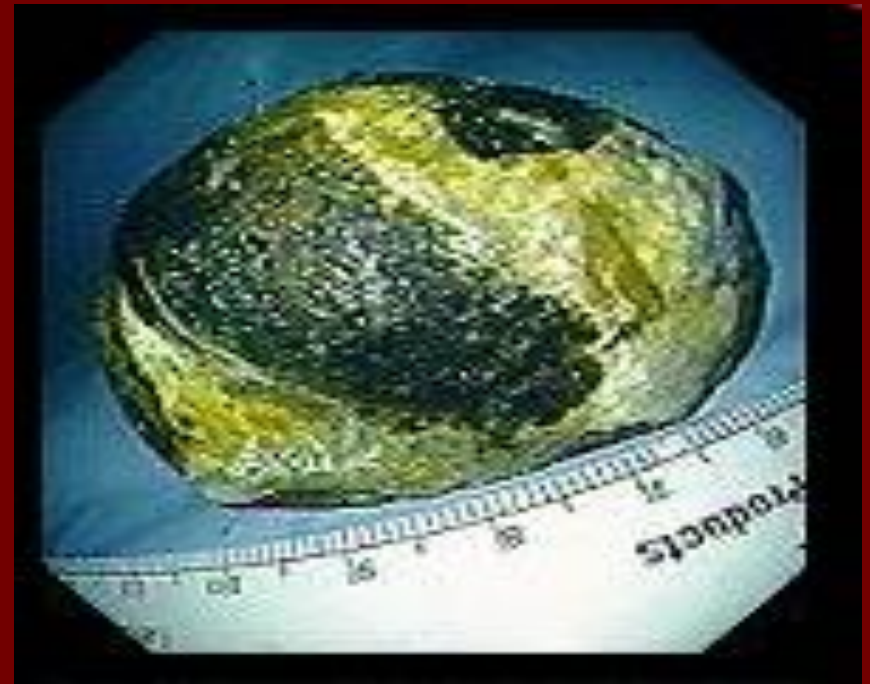
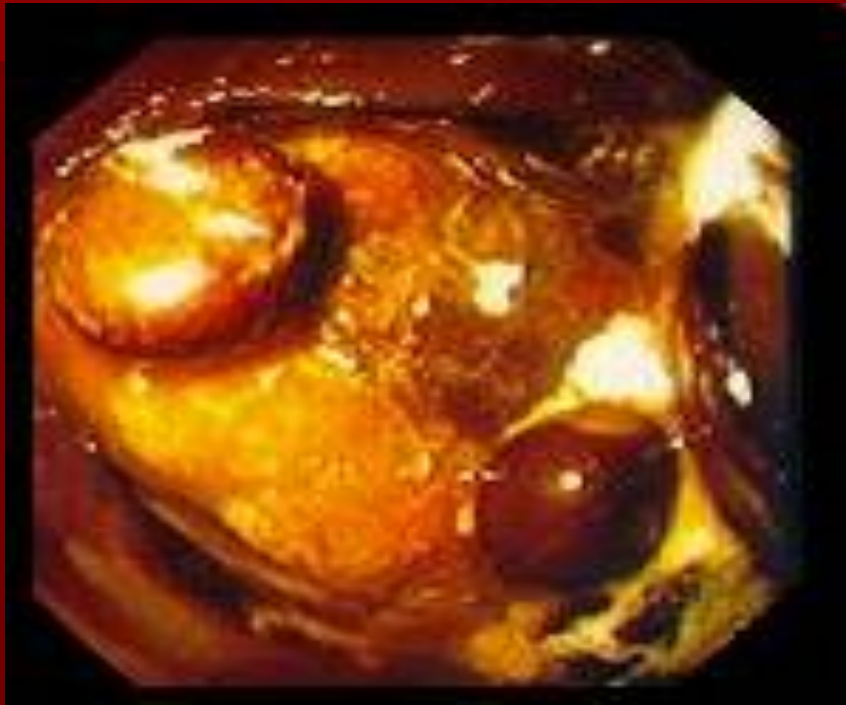Папиллотомия




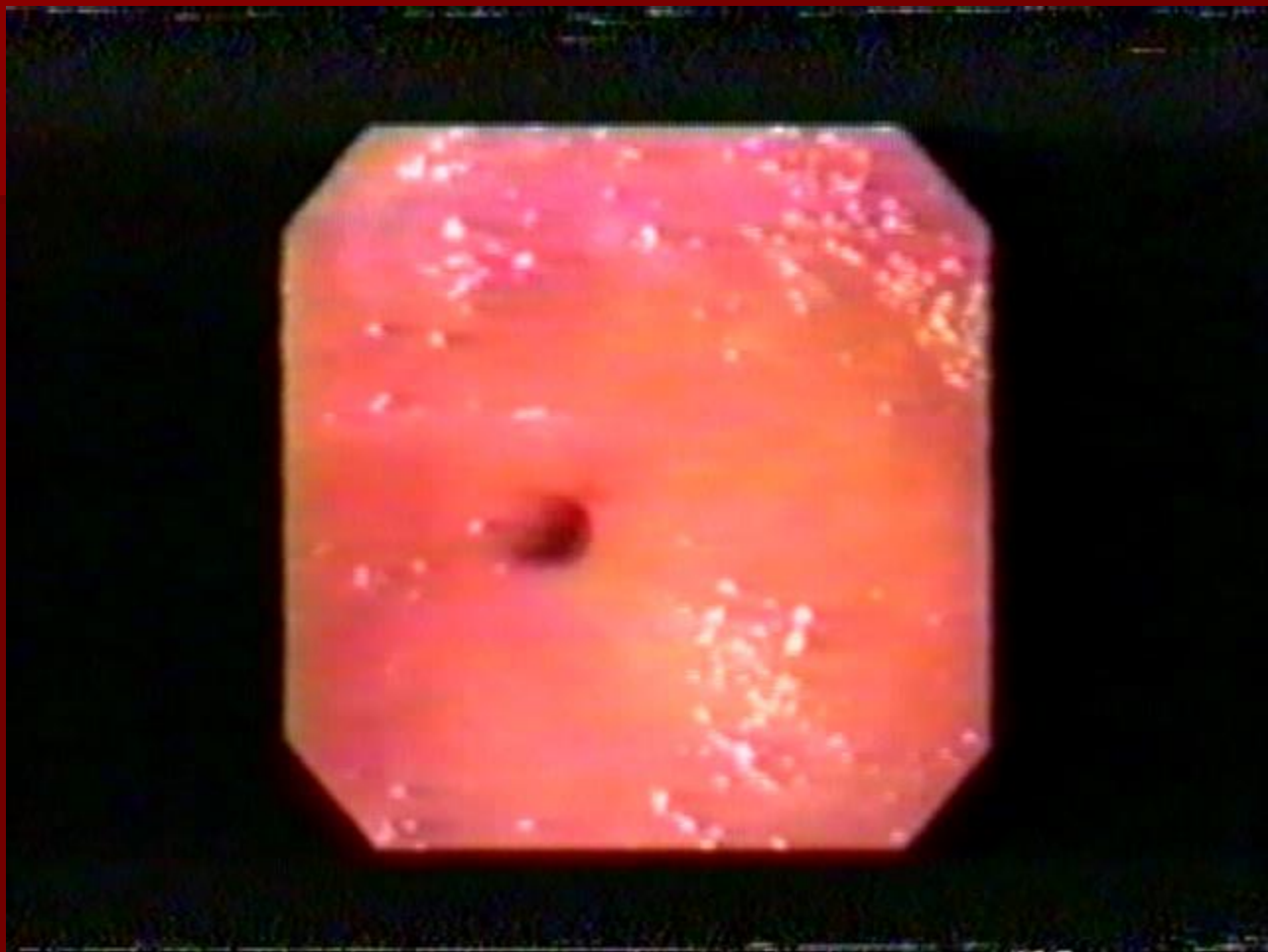
Биллиарный дренаж



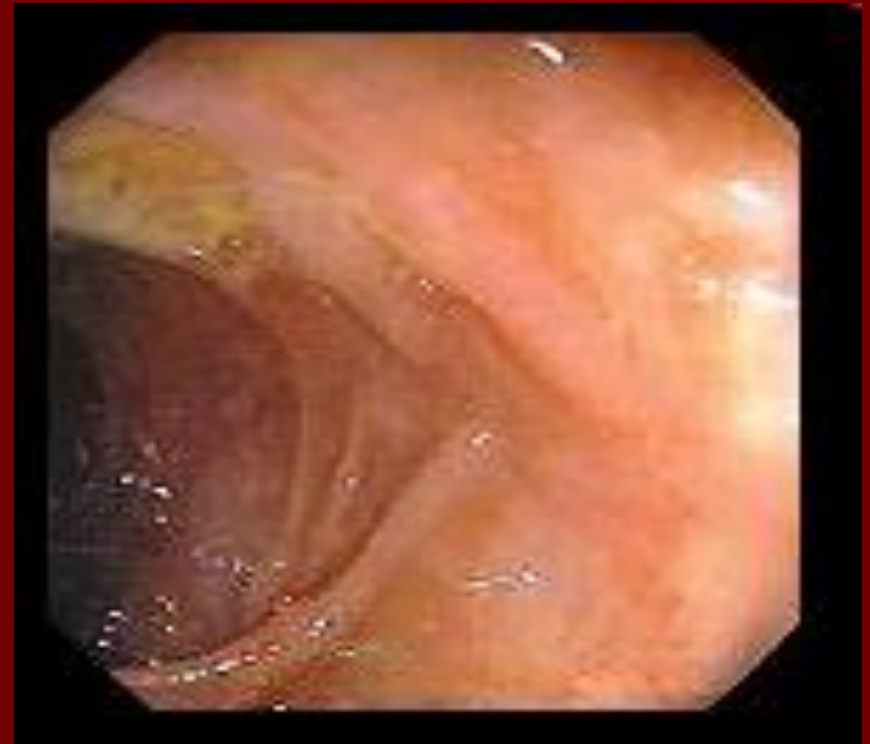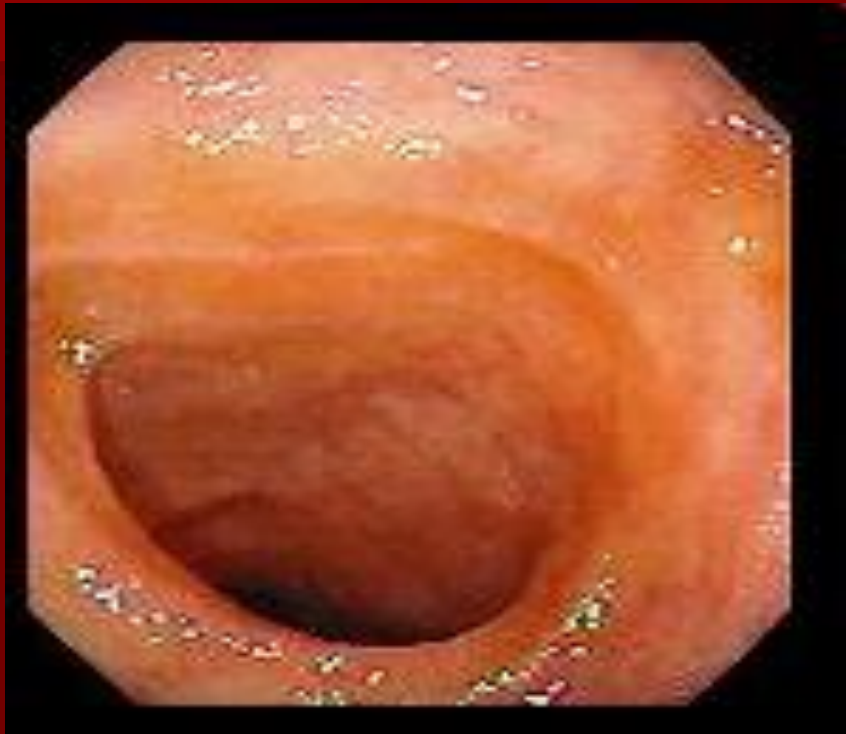Дуоденальная непроходимость



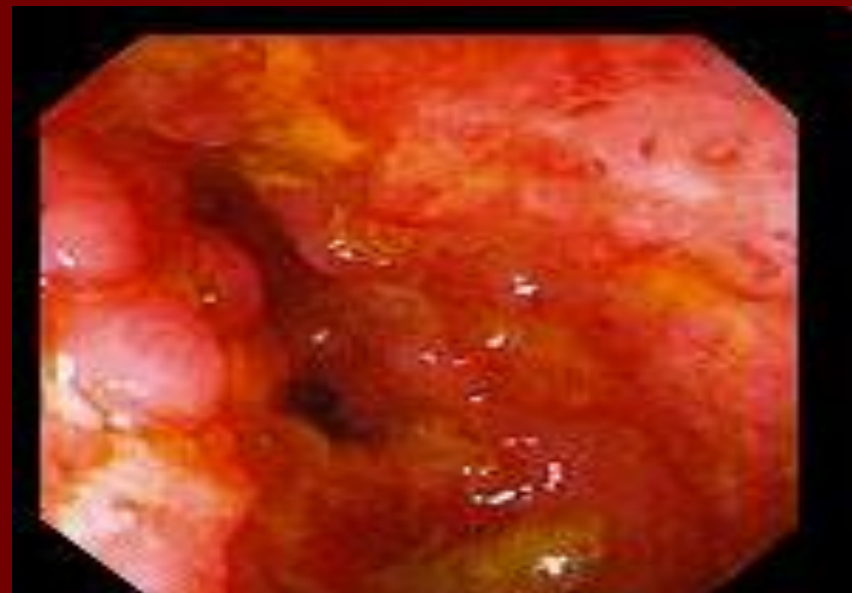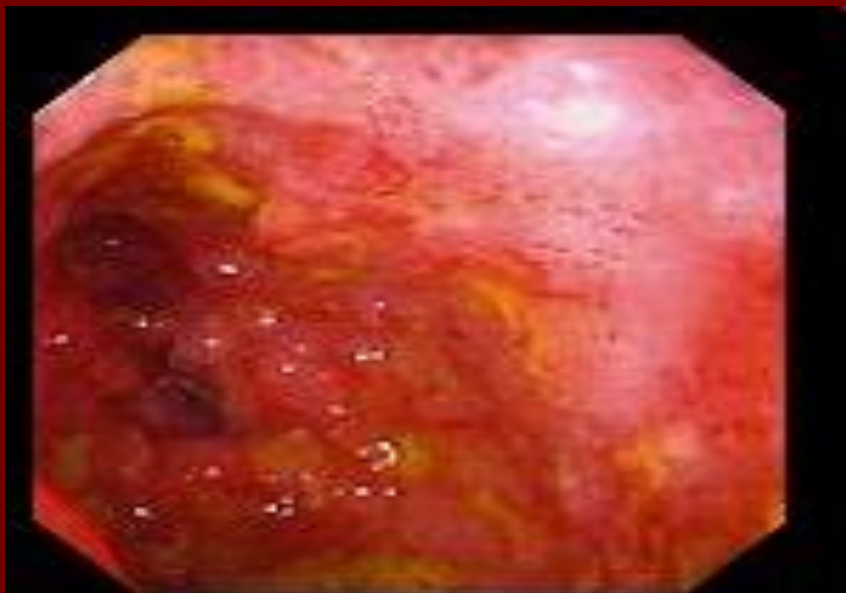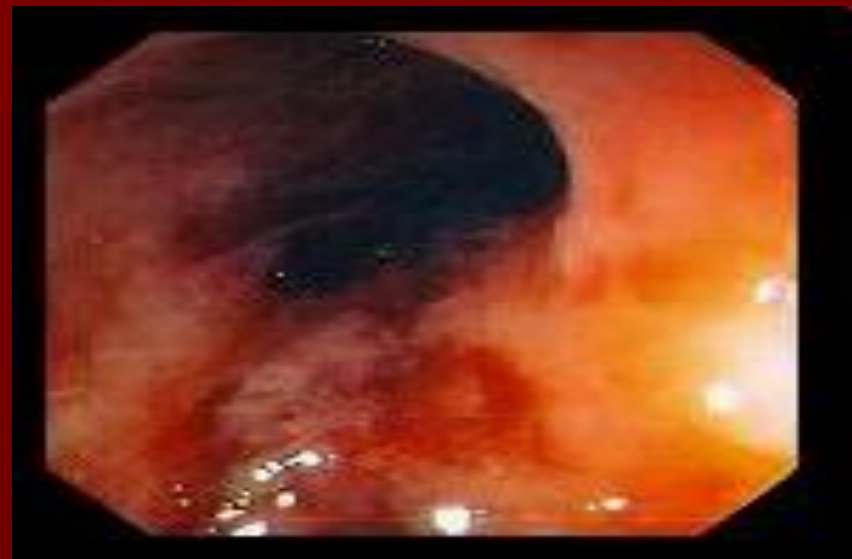


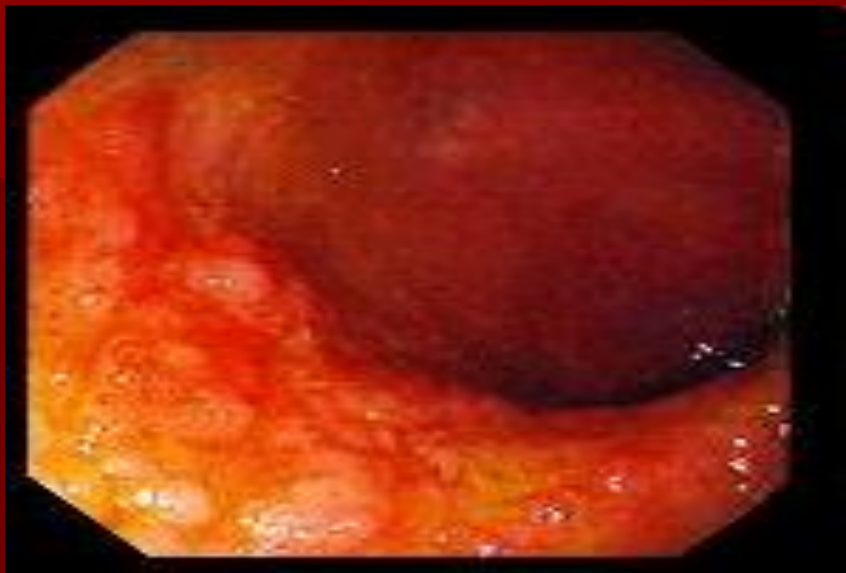

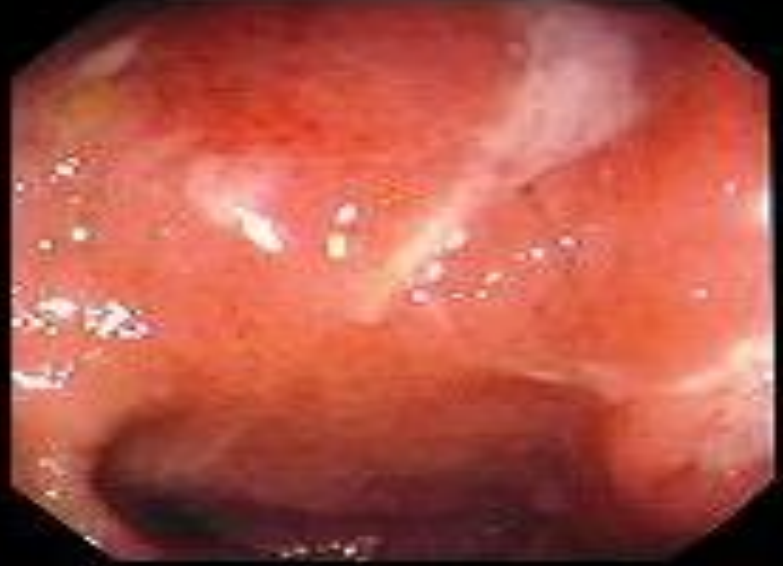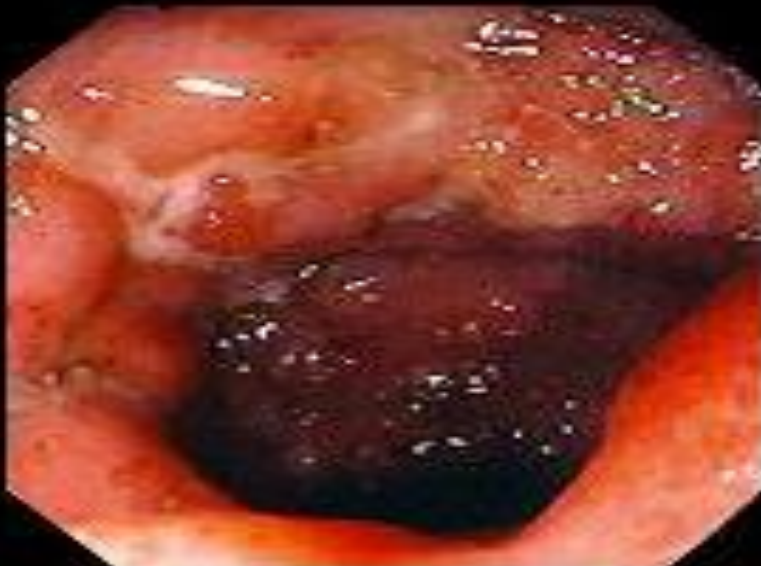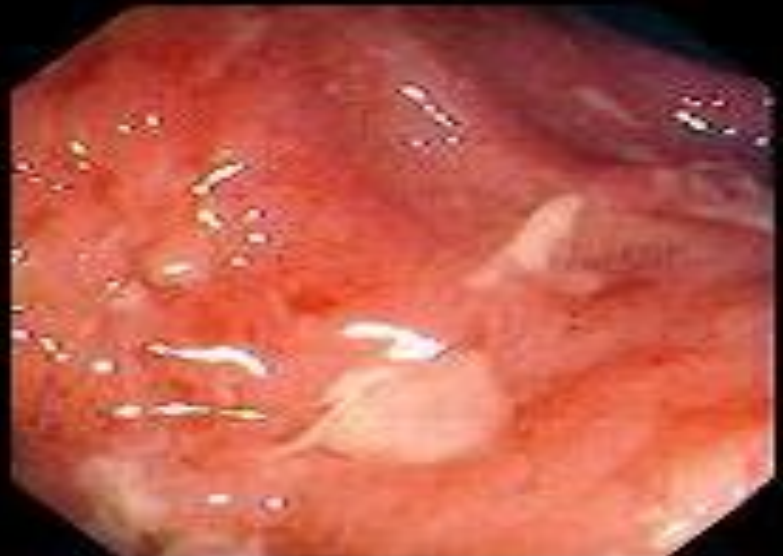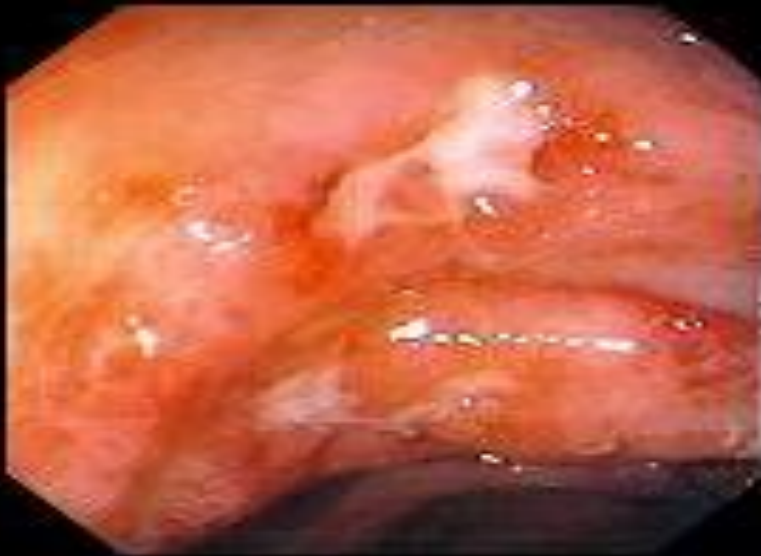Нормальная подвздошная кишка



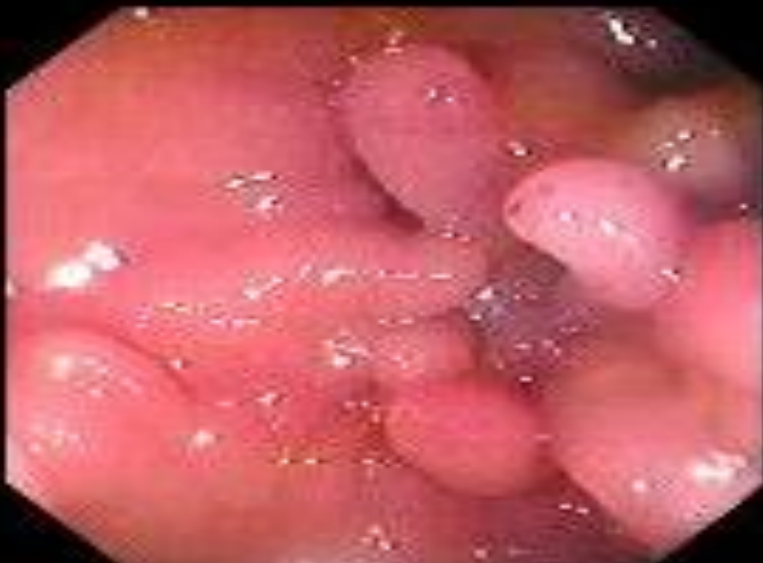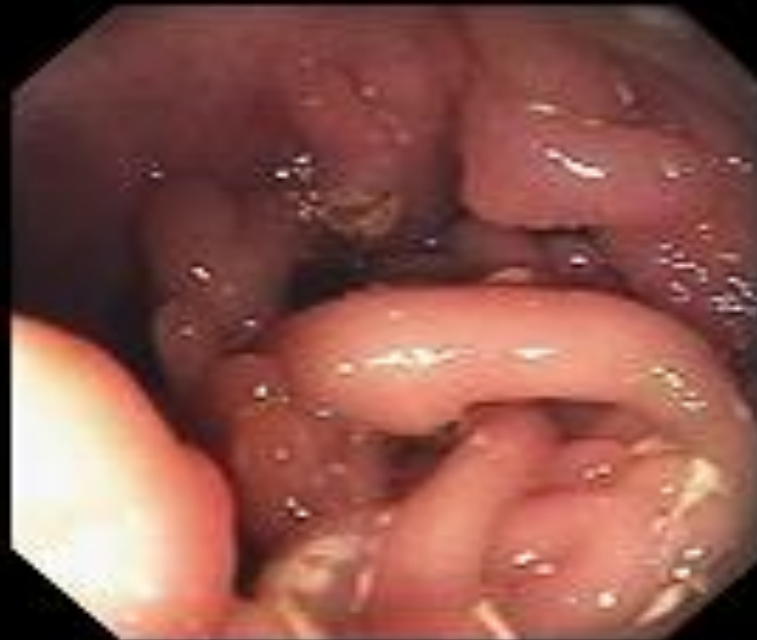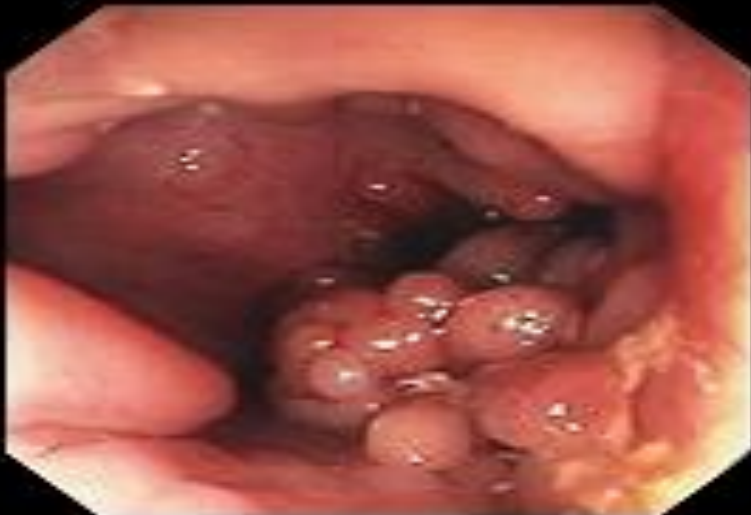Болезнь Крона



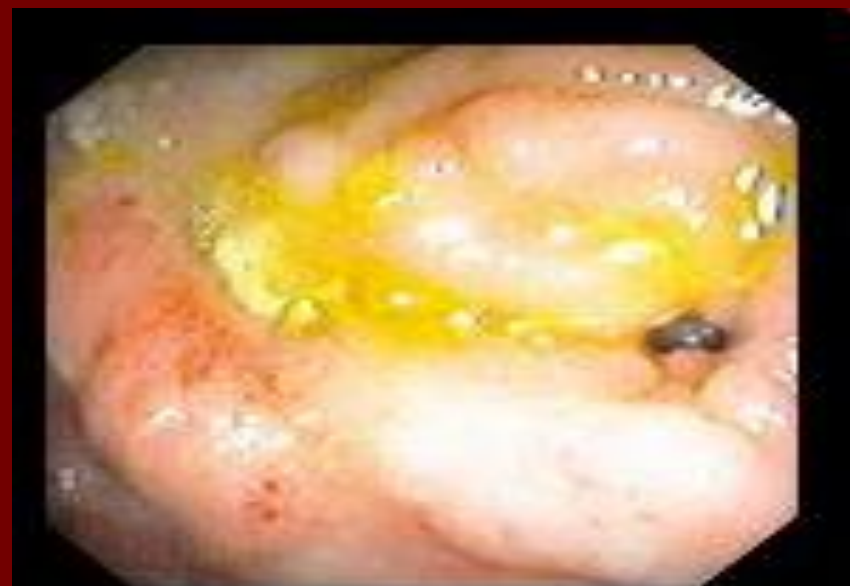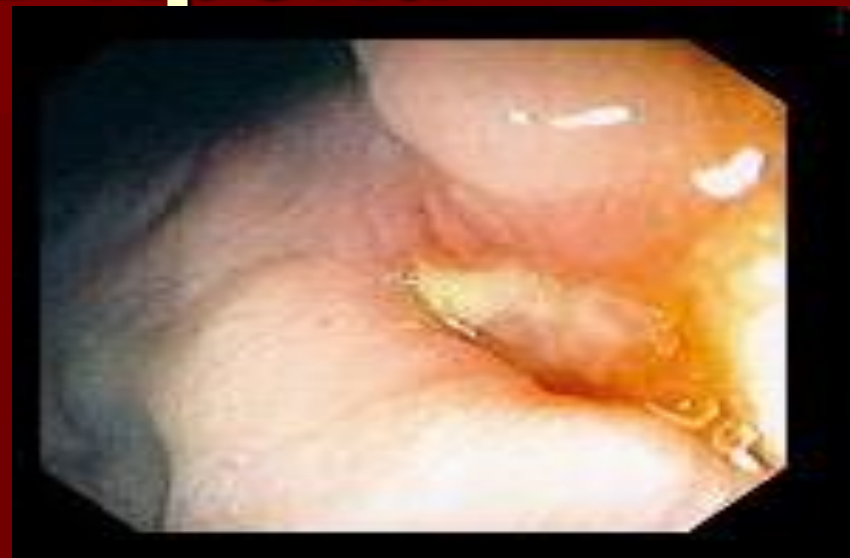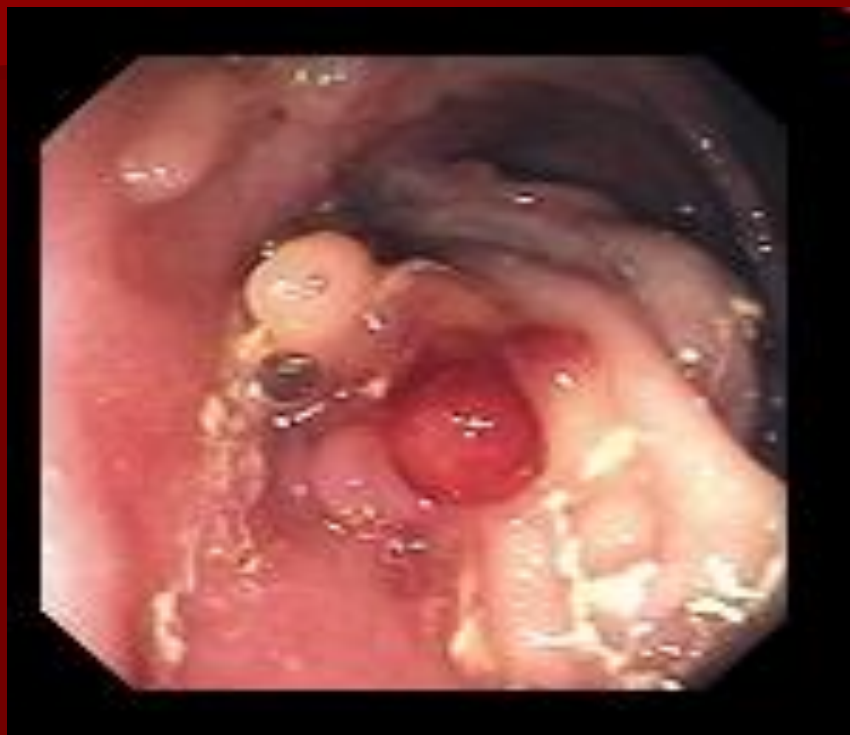Болезнь Крона



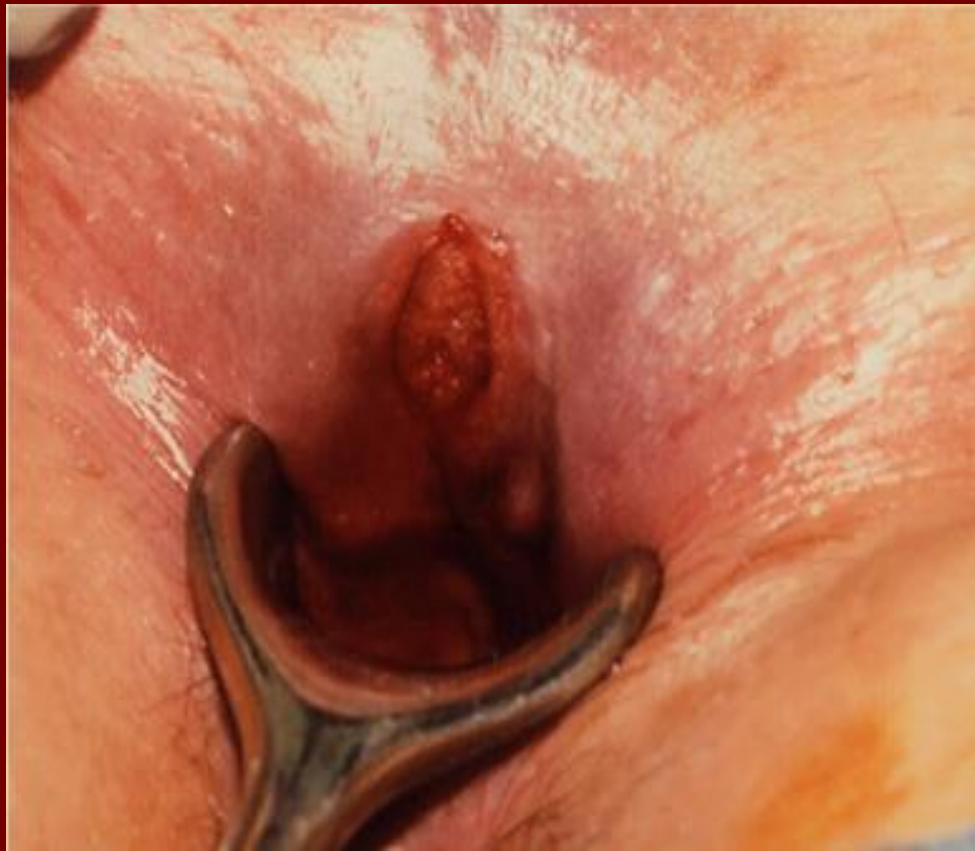Болезнь Крона



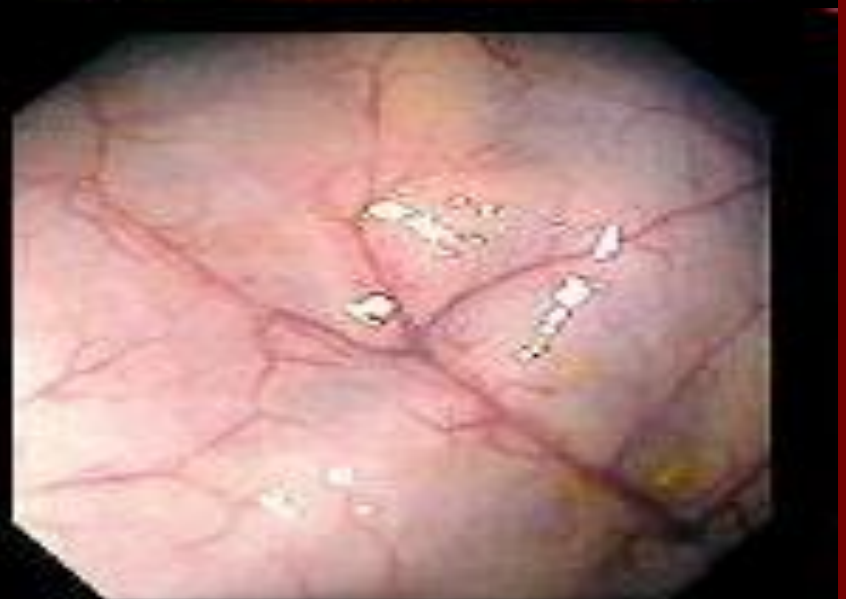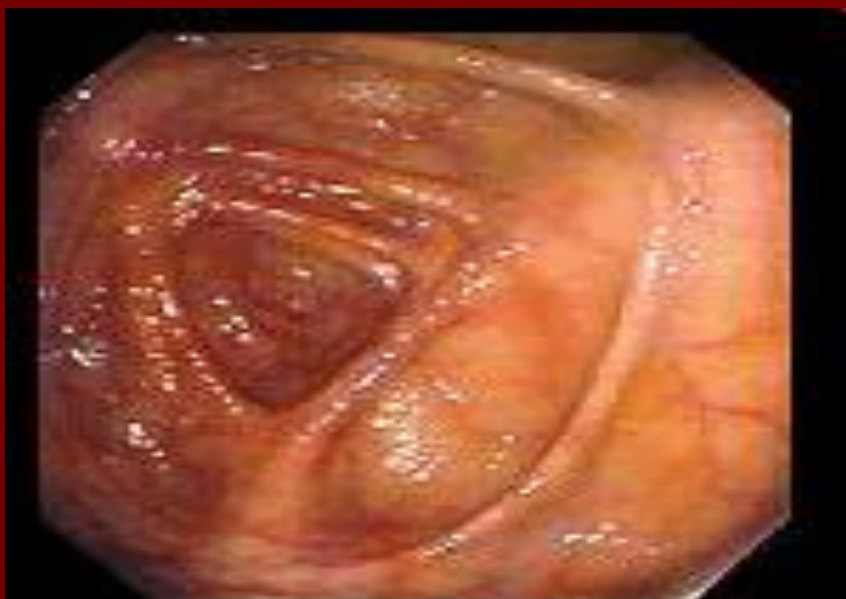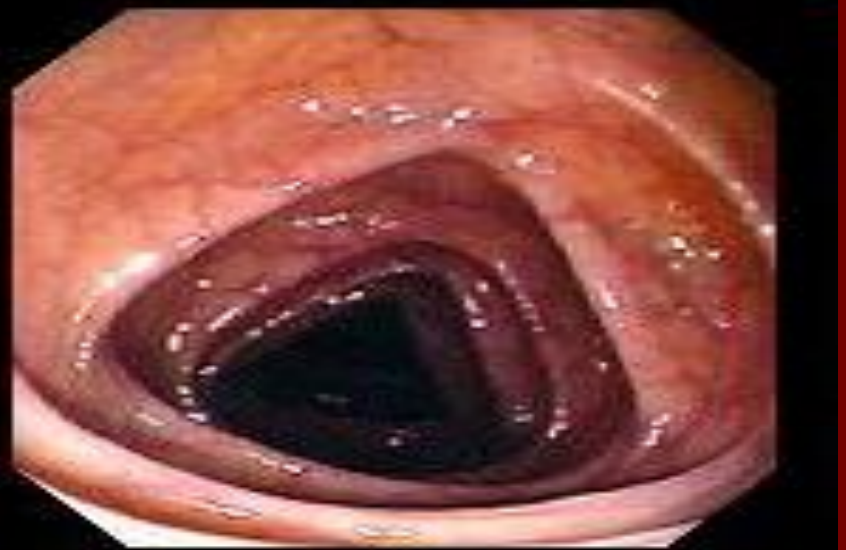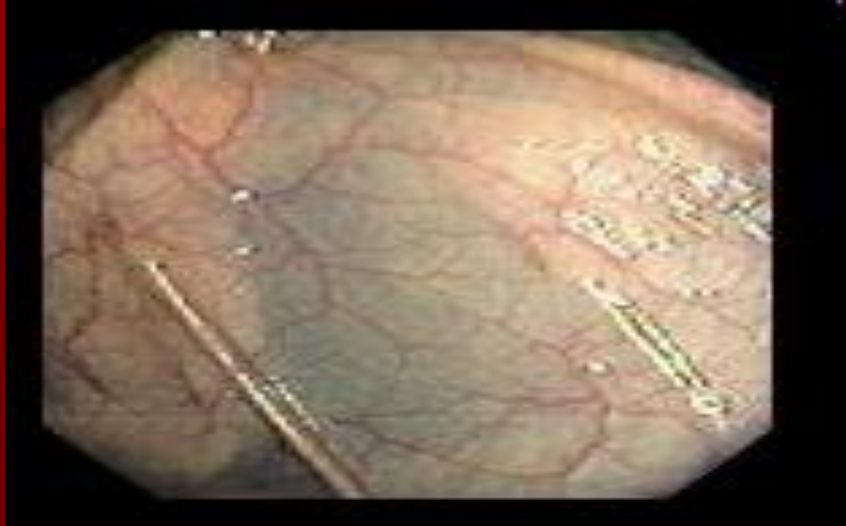Болезнь Крона



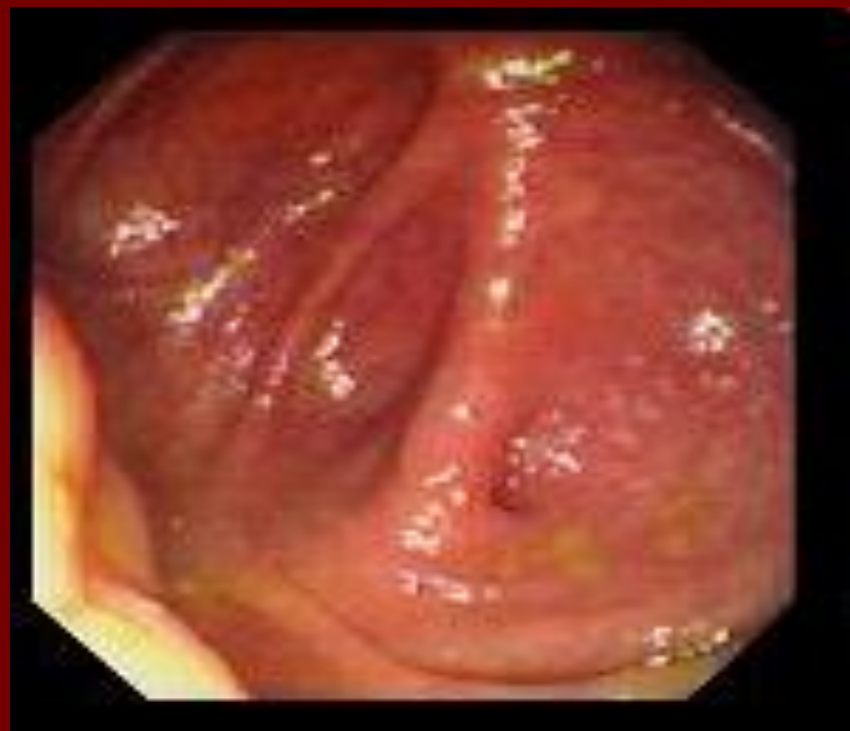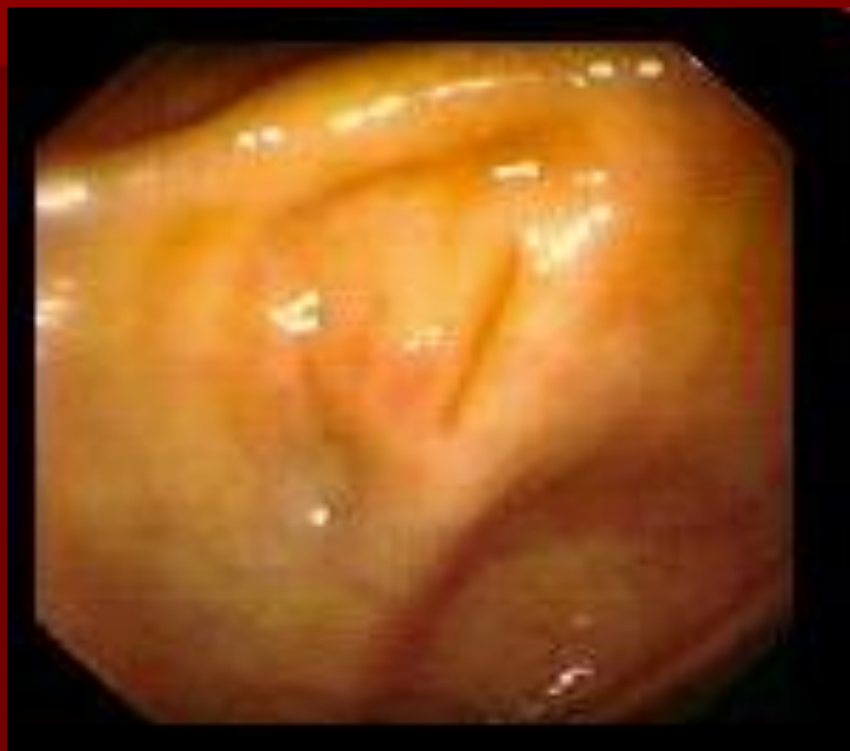Болезнь Крона



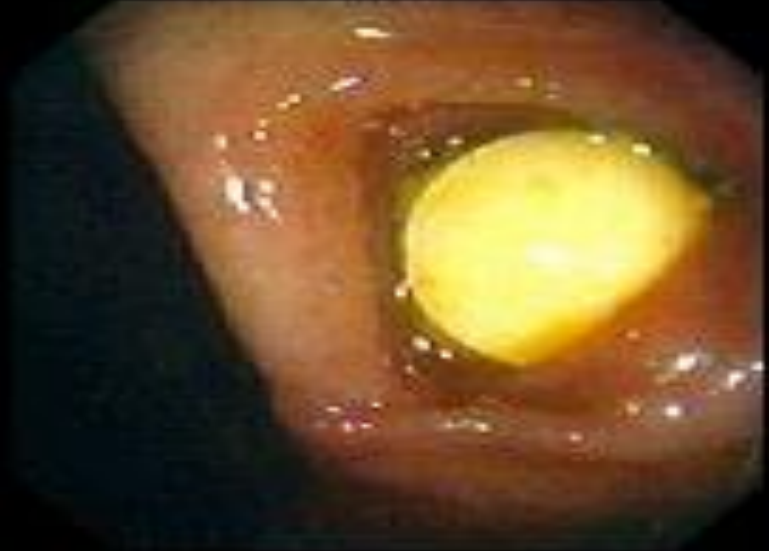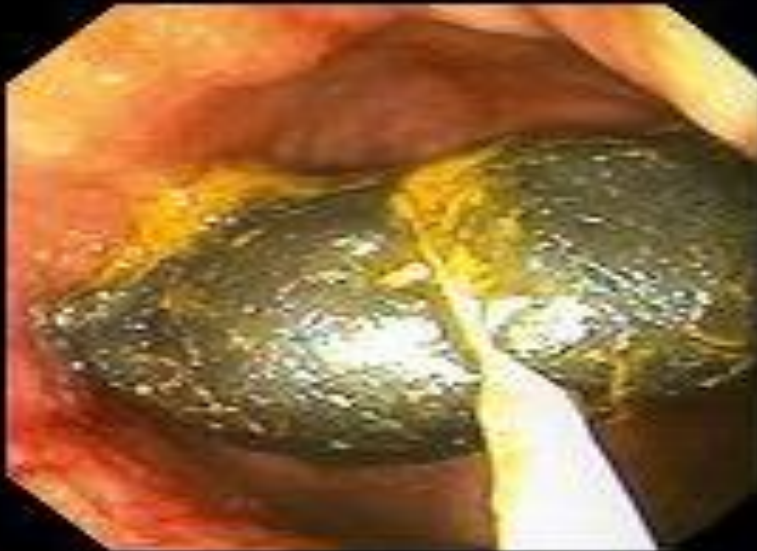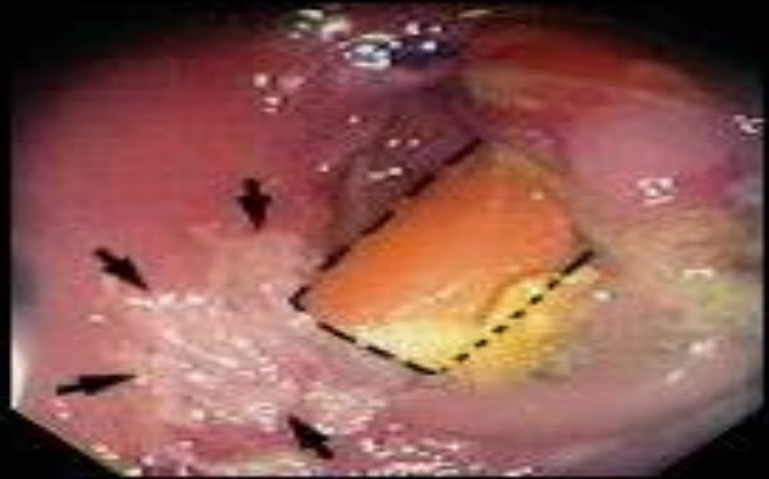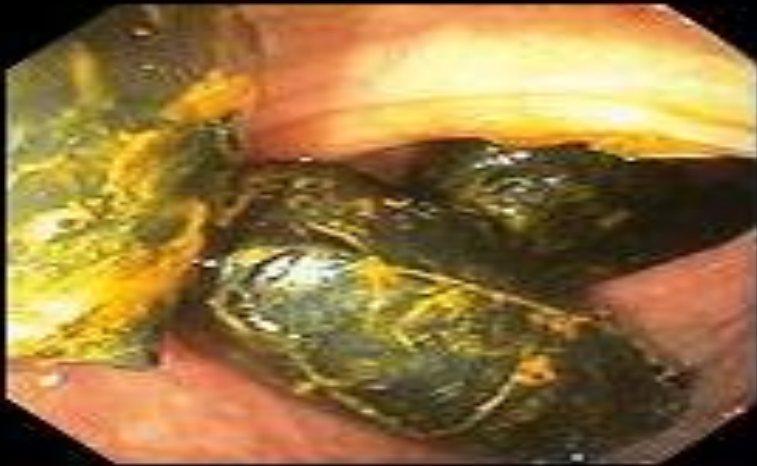Нормальная ободочная кишка



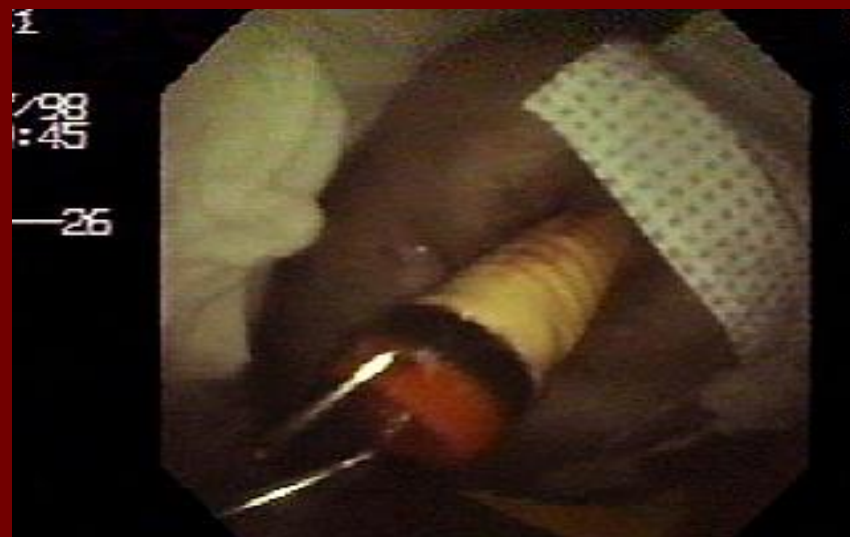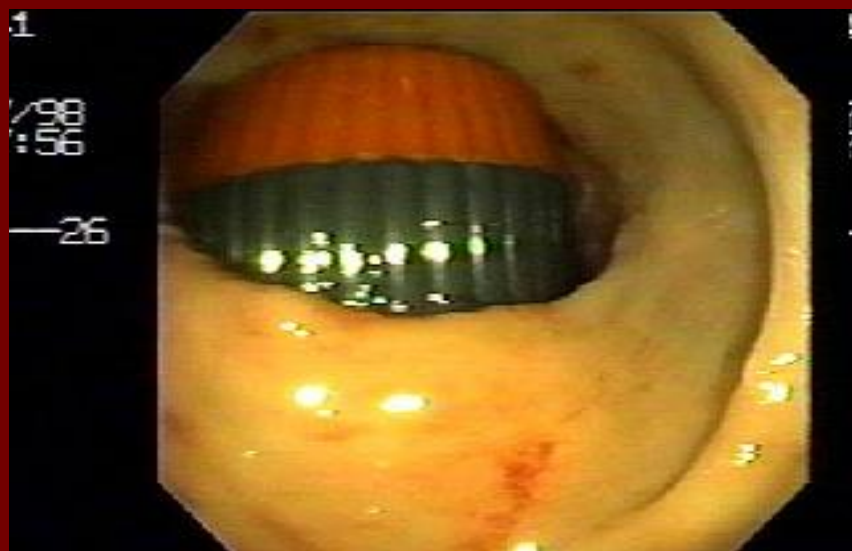
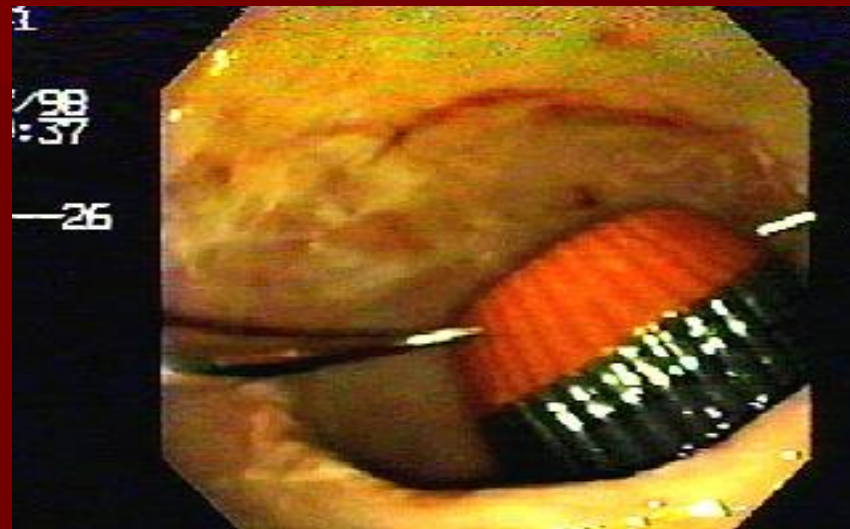
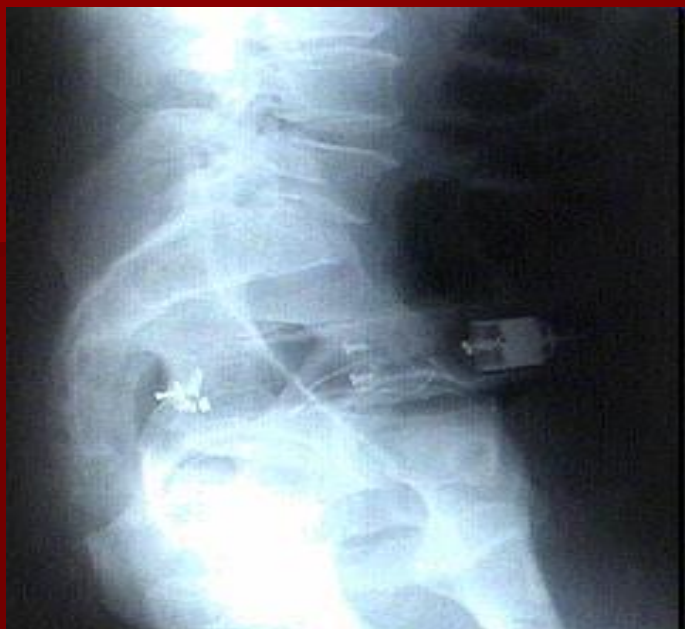Червеобразный отросток



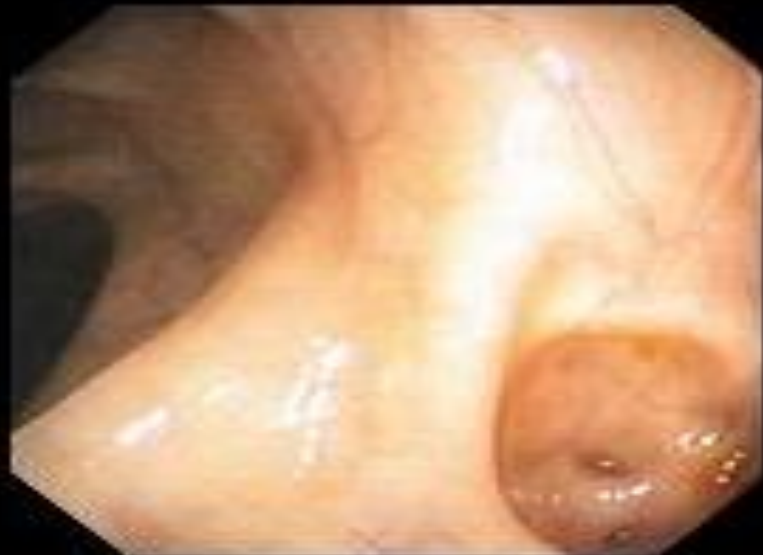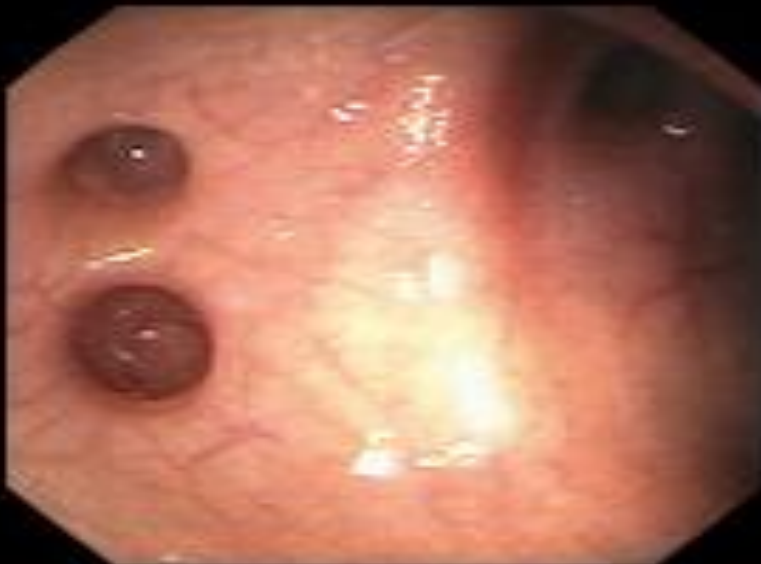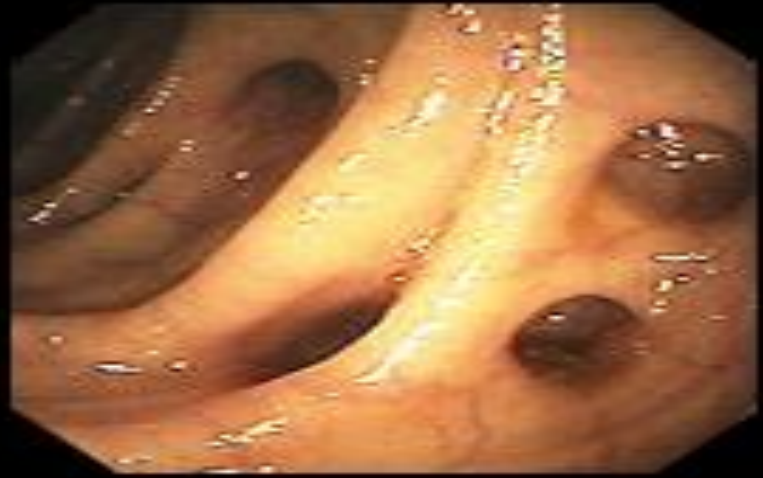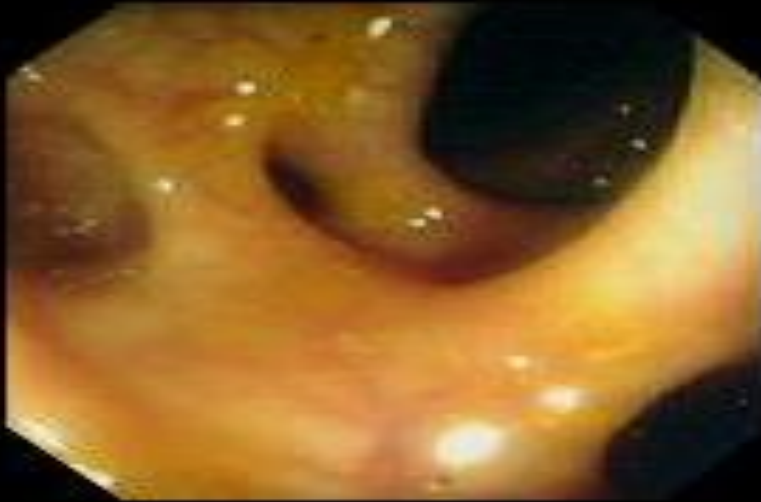
Инородные тела ободочной кишки



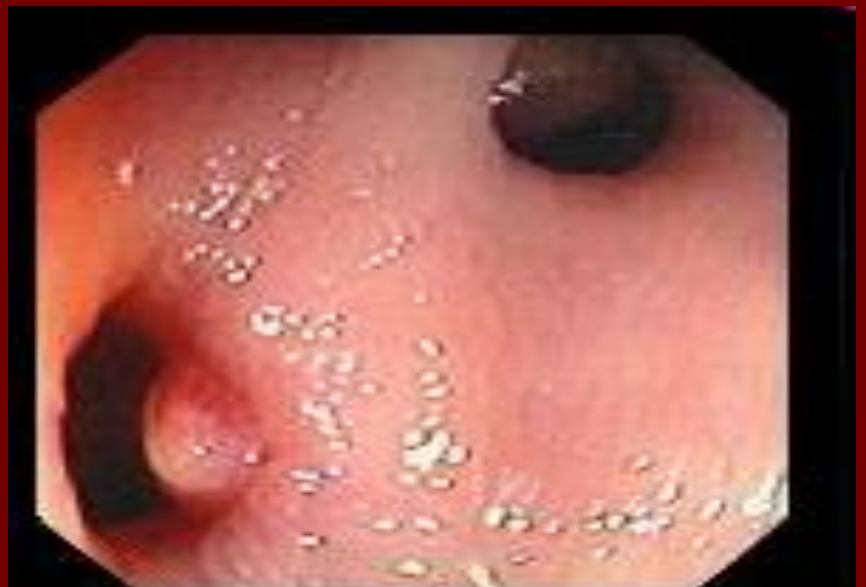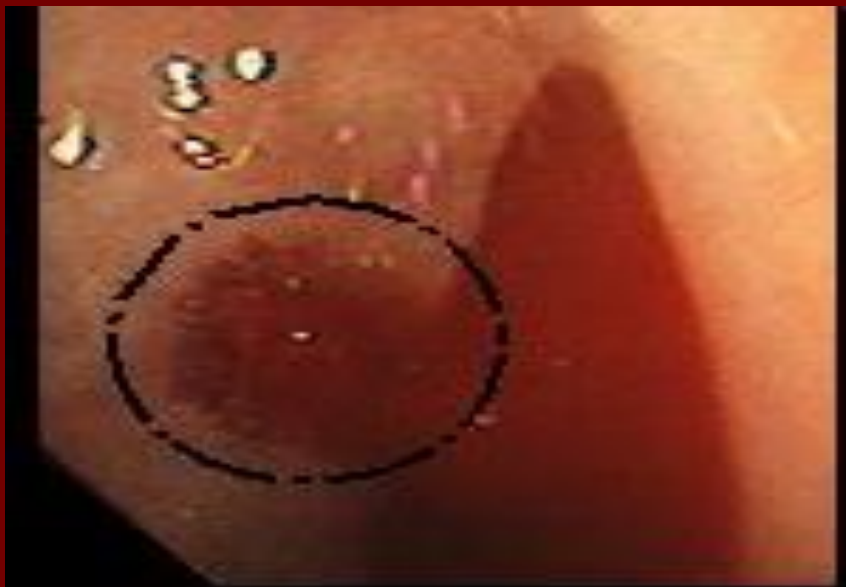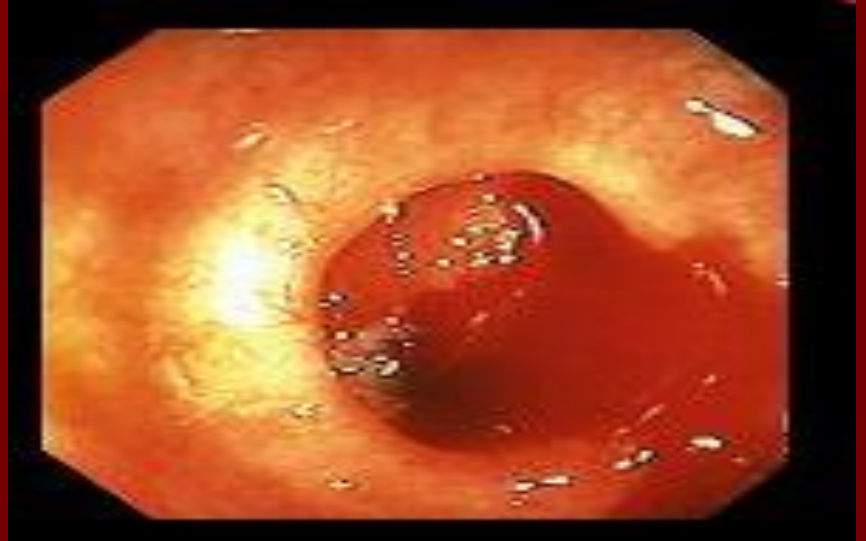
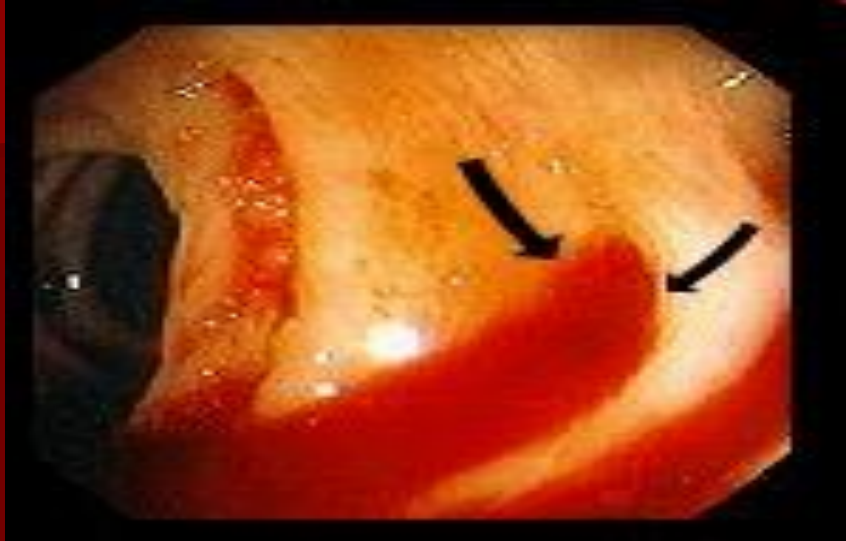
Инородные тела ободочной КИШКИ



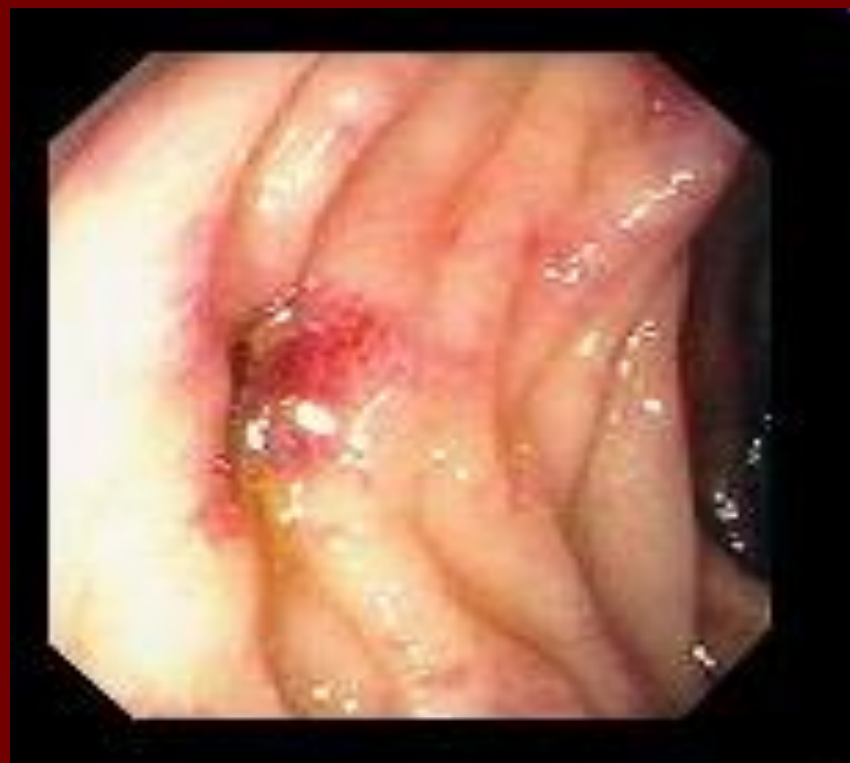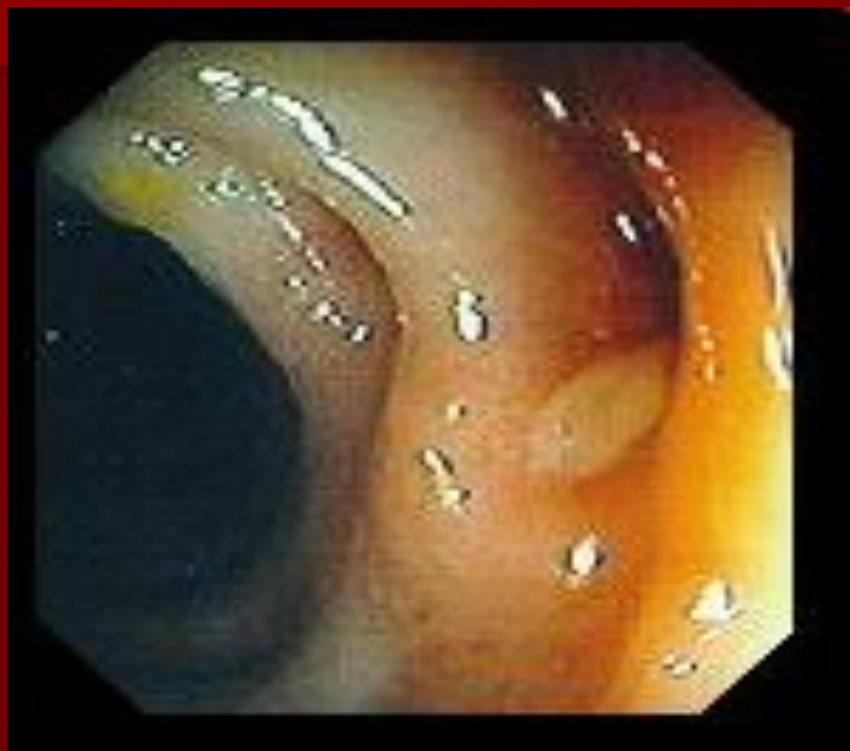Дивертикулез ободочной кишки



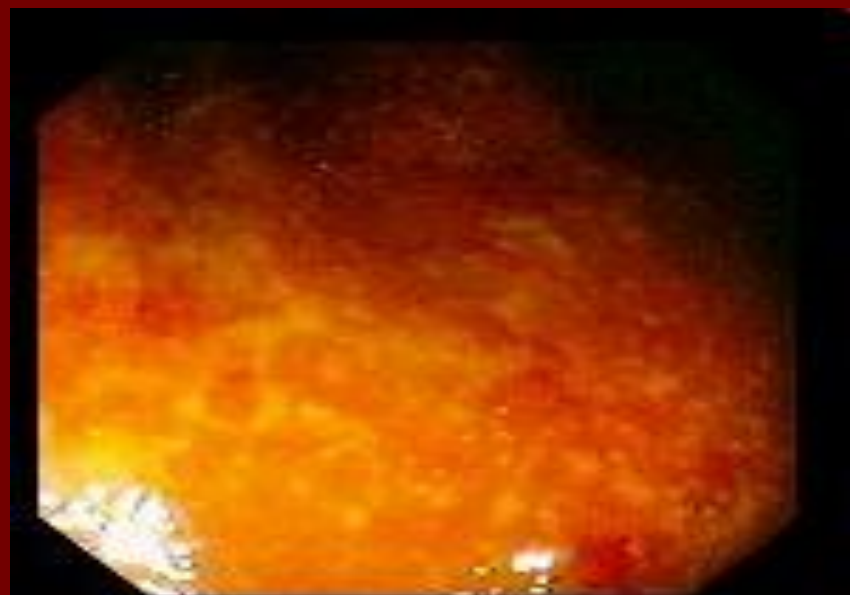
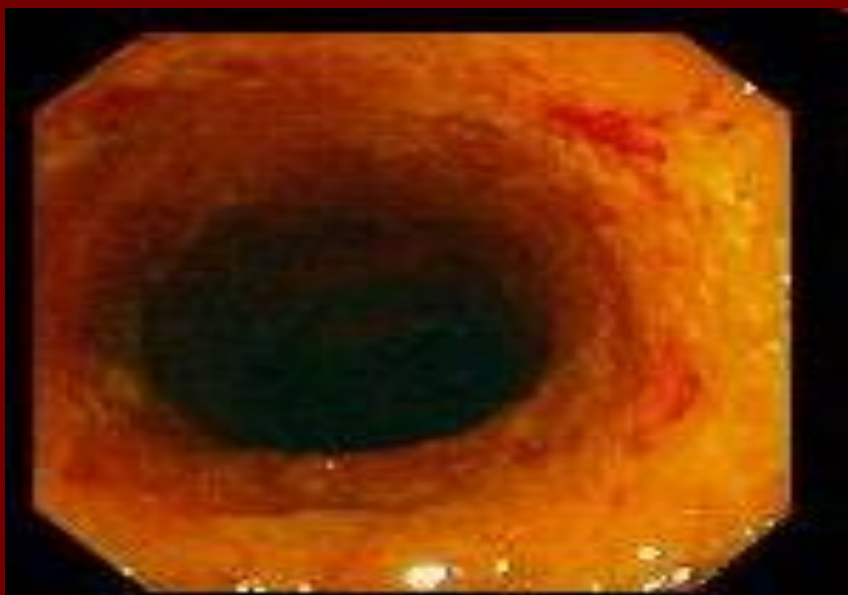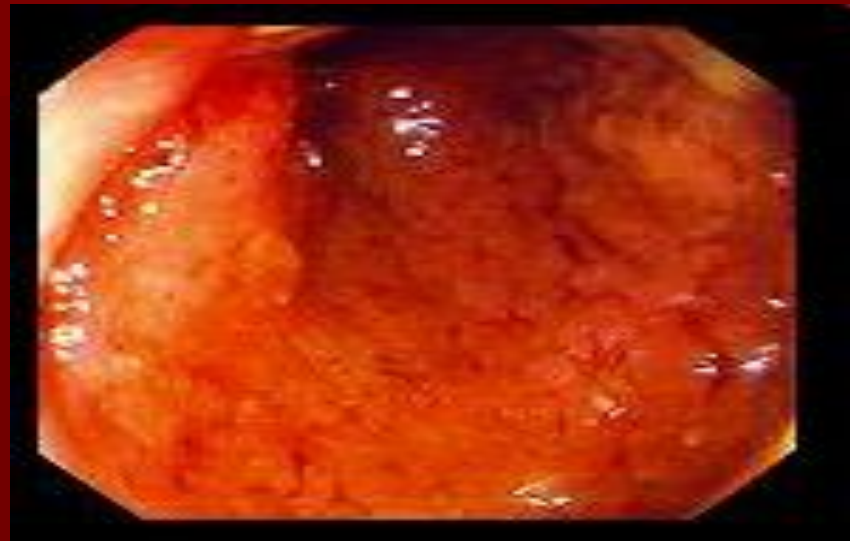
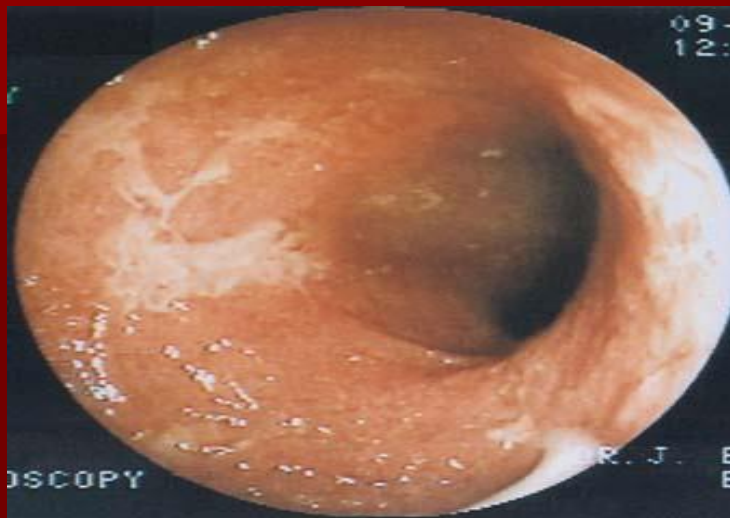
Кровотечение из дивертикула



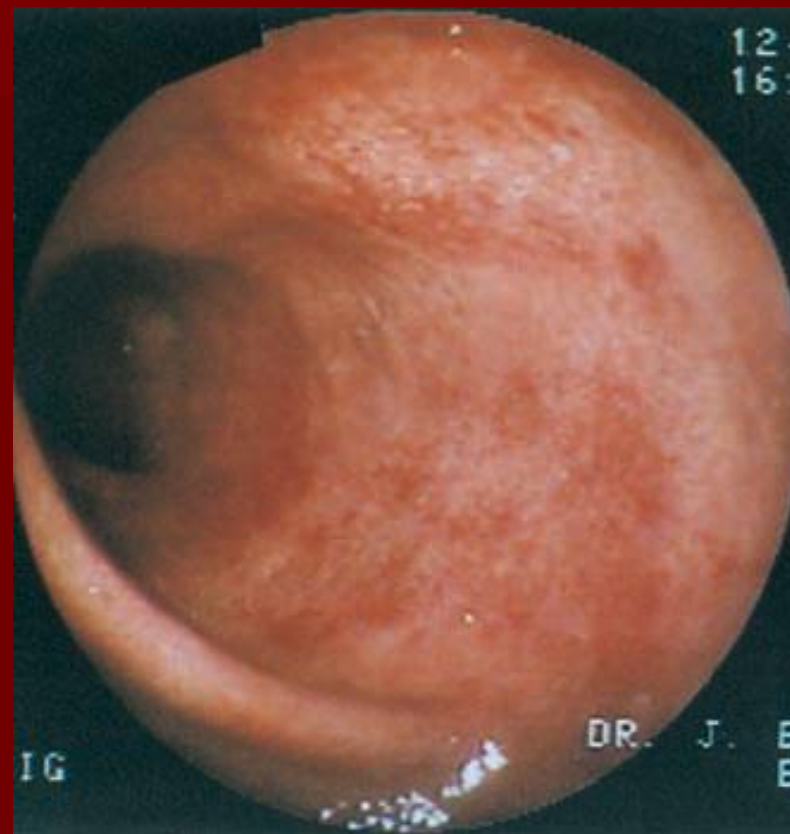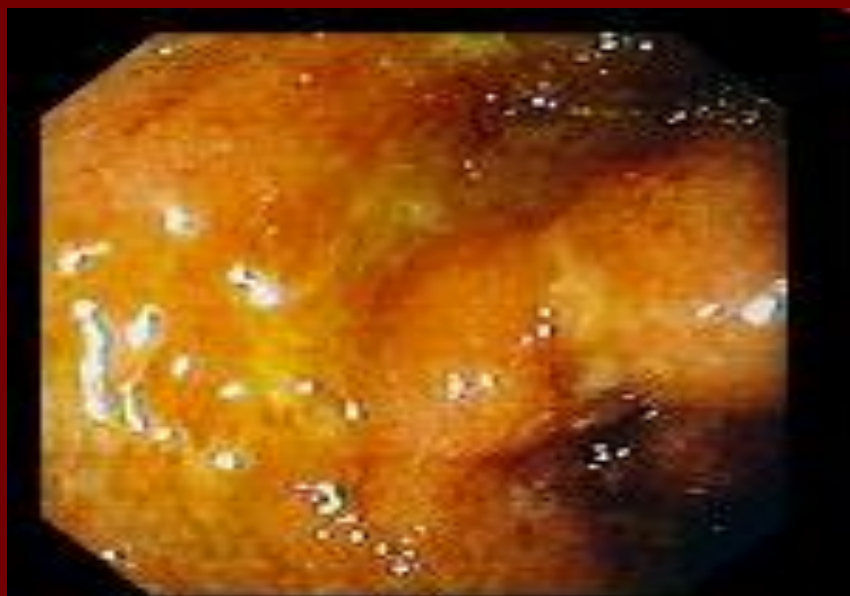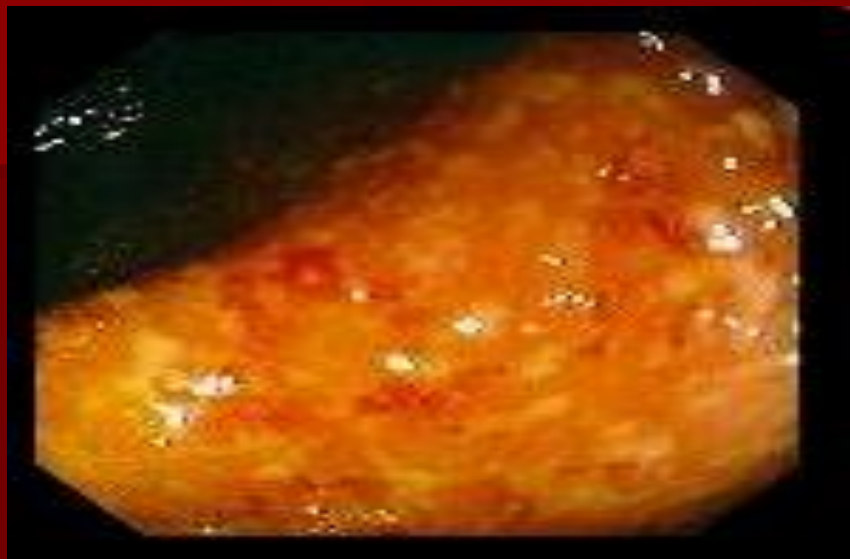Дивертикулит



Неспецифический язвенный КОЛИТ

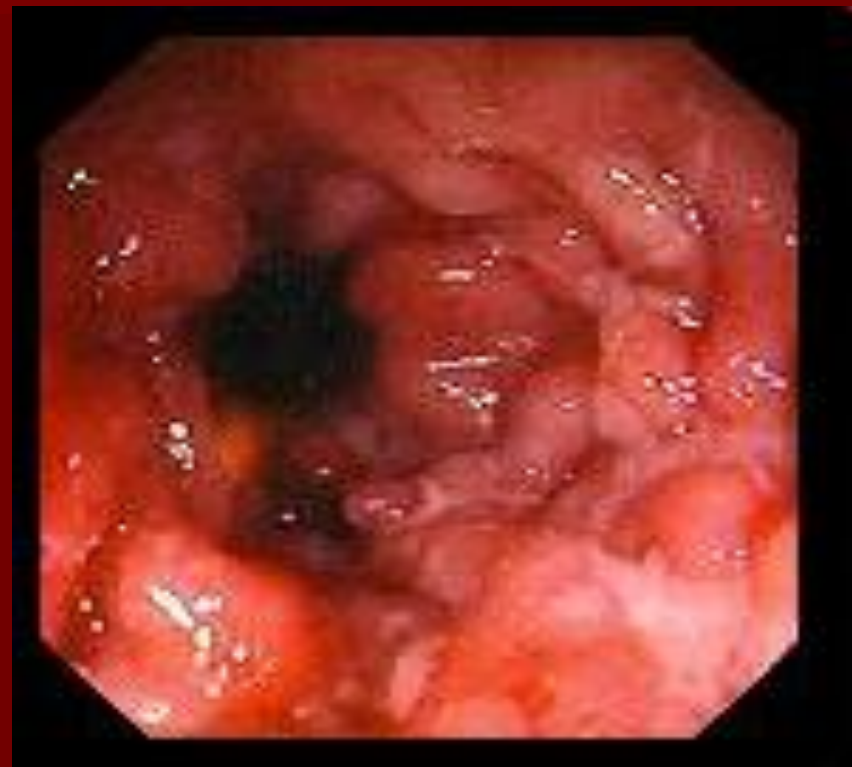
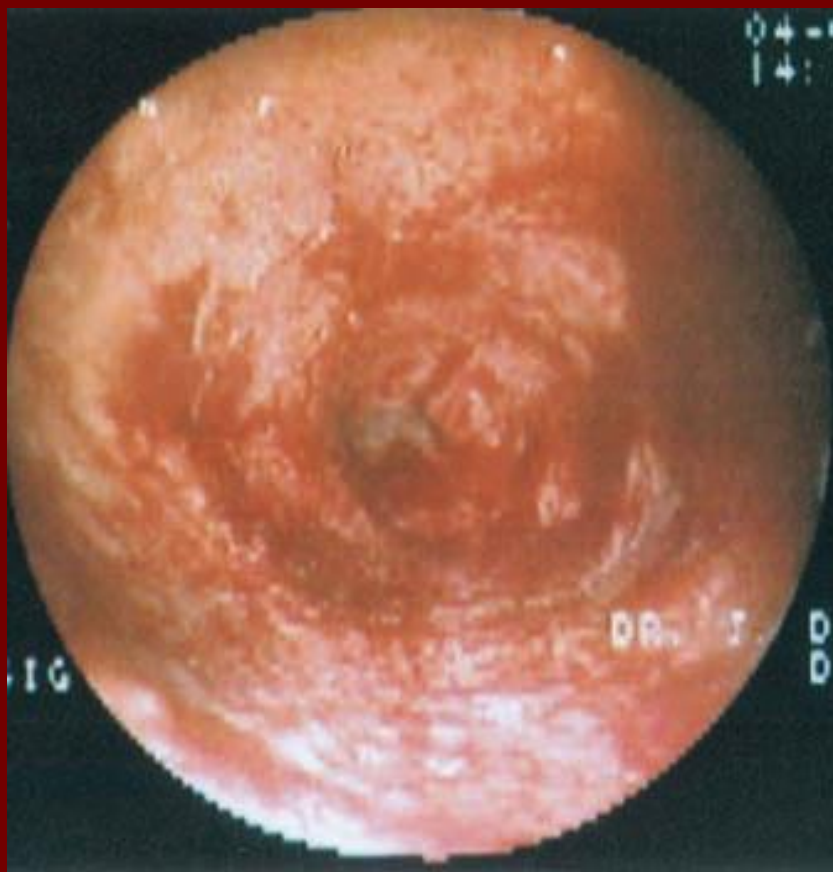
Неспецифический язвенный КОЛИТ



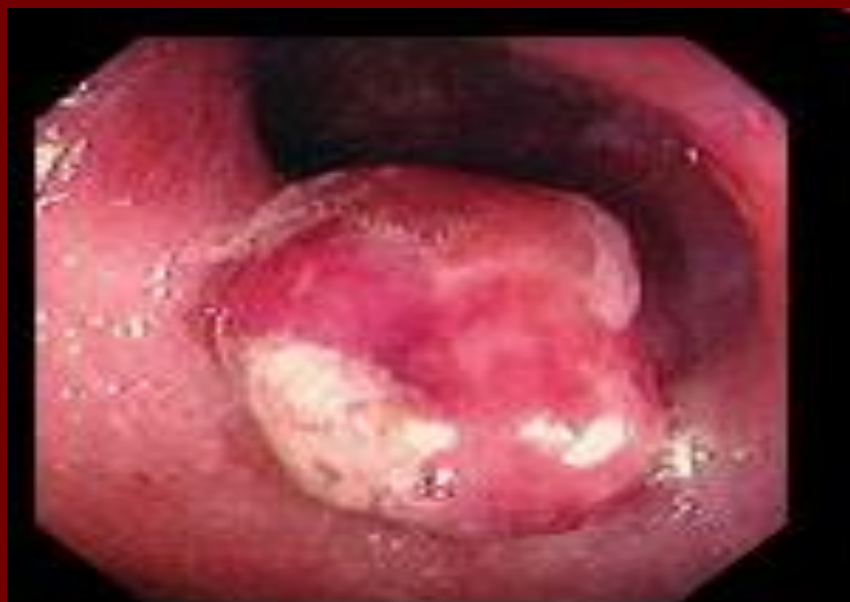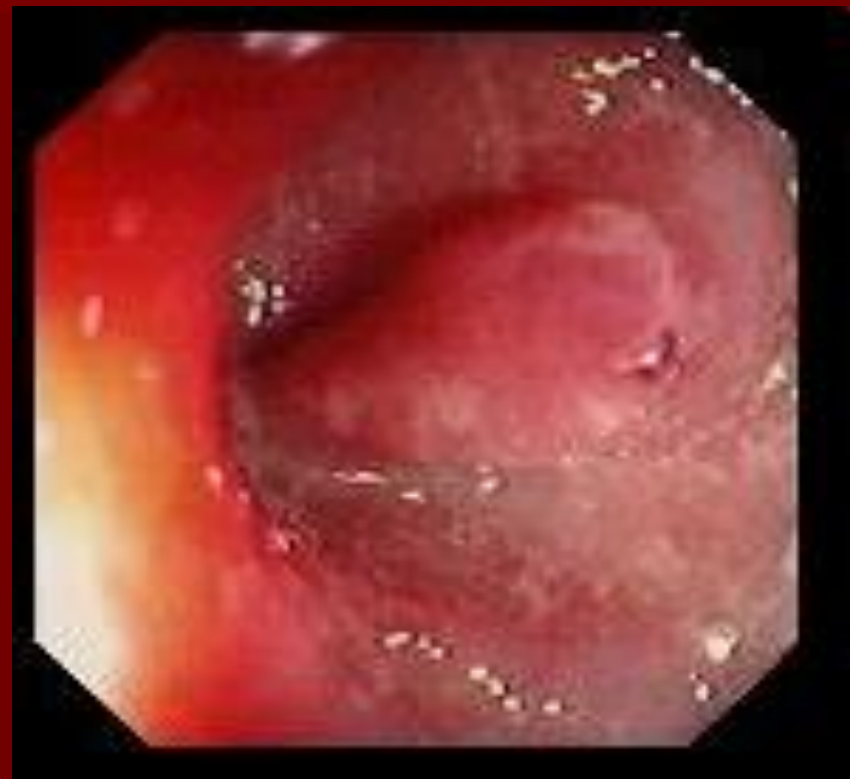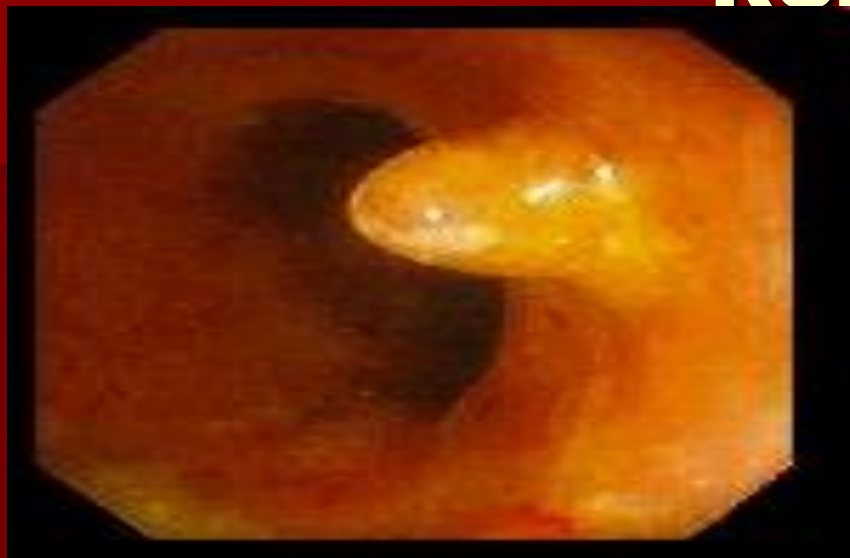Неспецифический язвенный колит

КОЛИТ

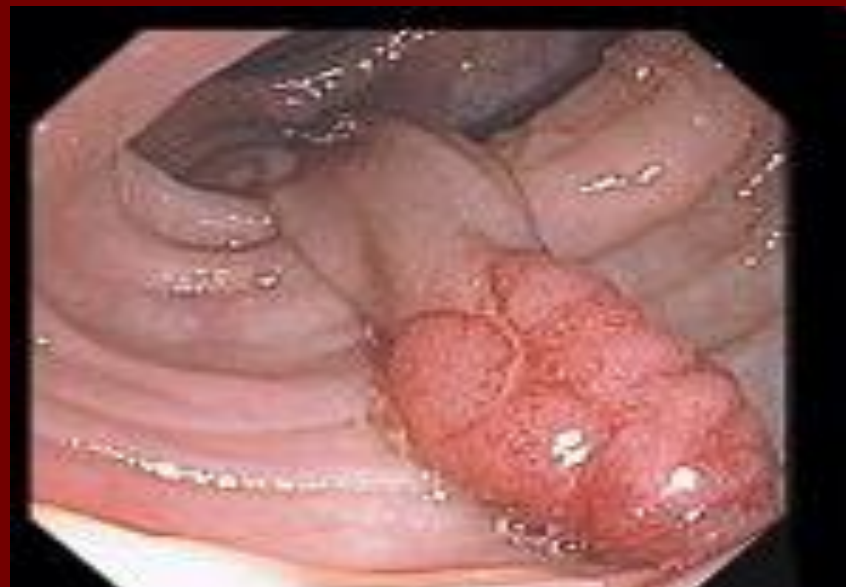
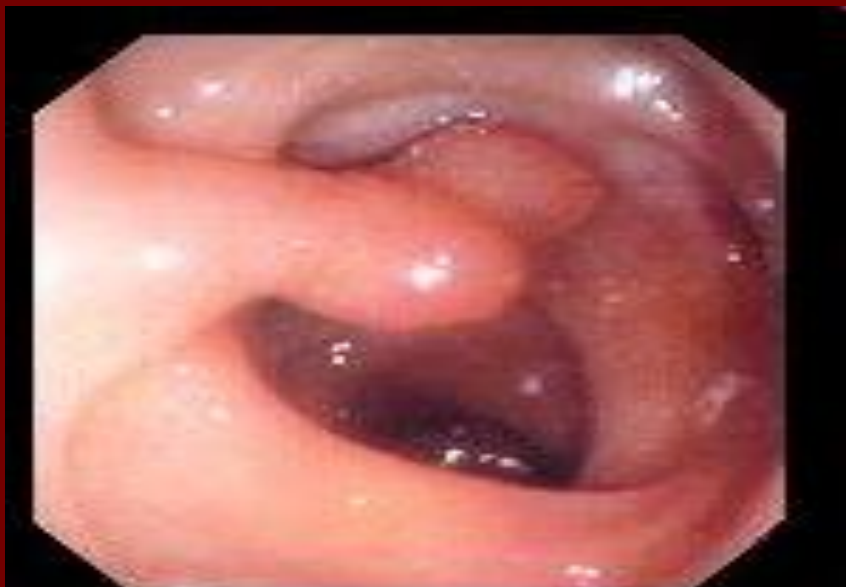
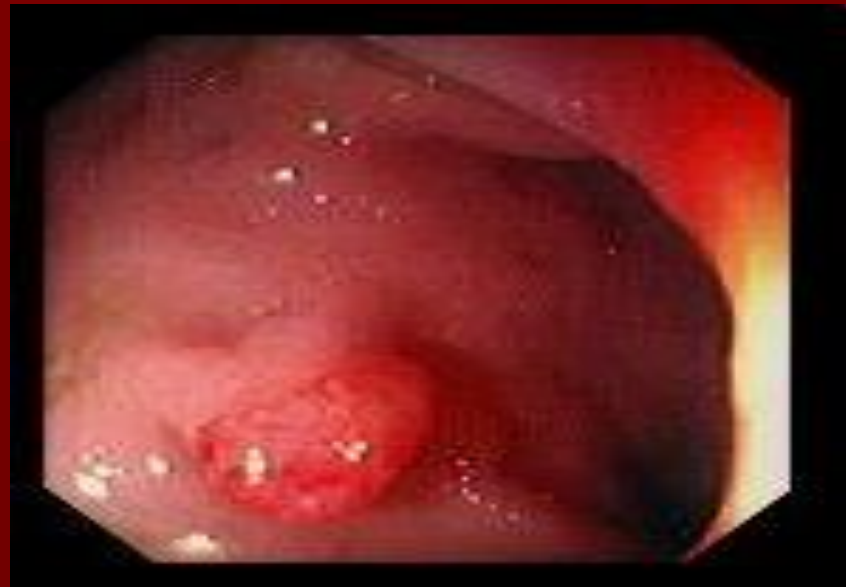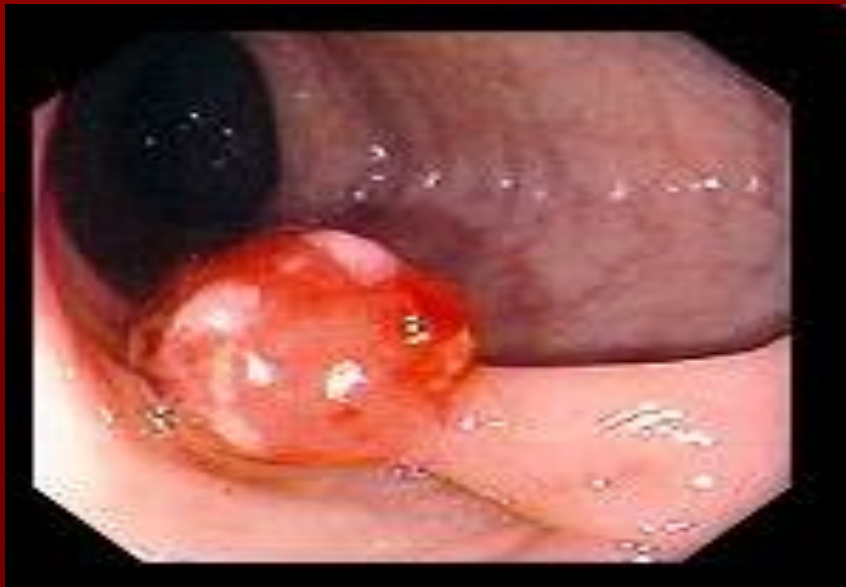Неспецифический язвенный колит

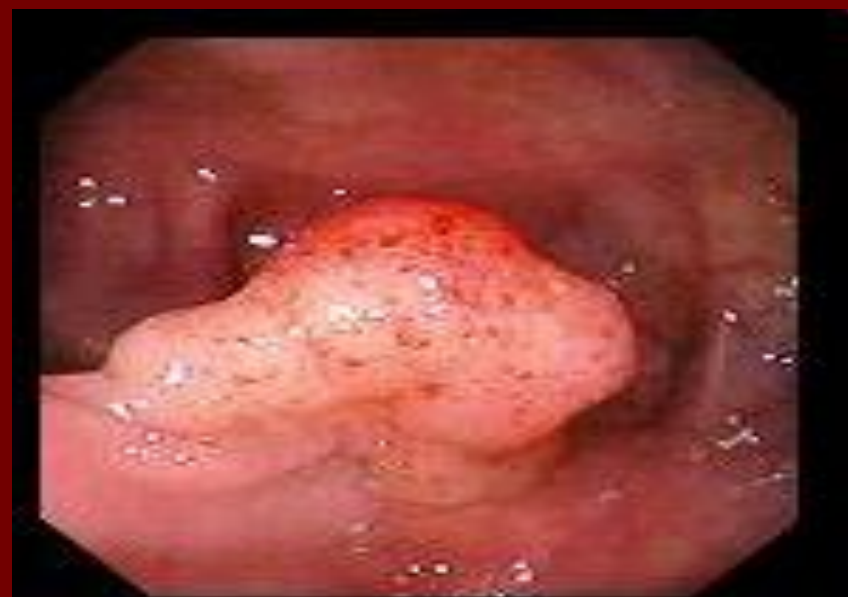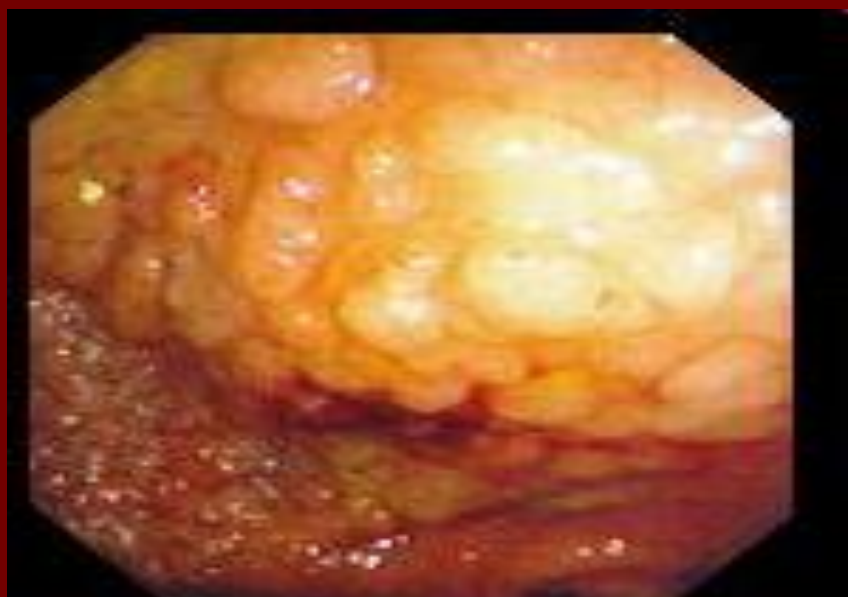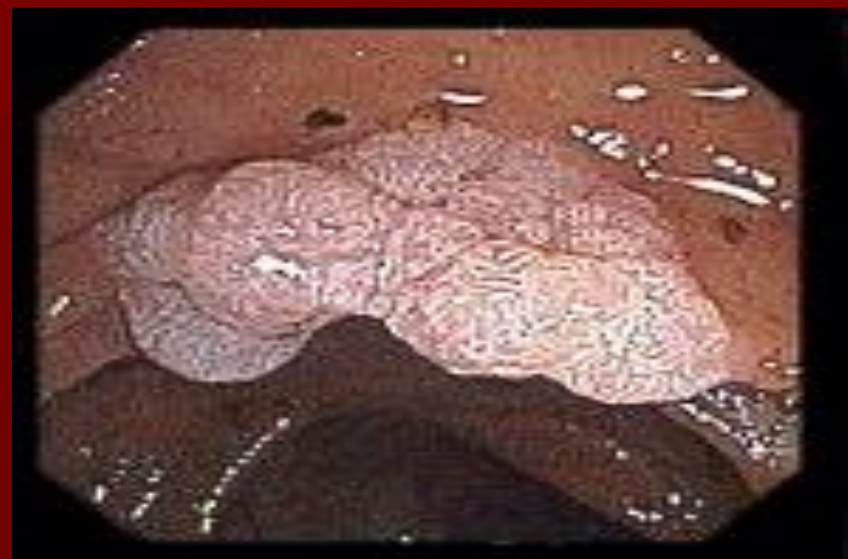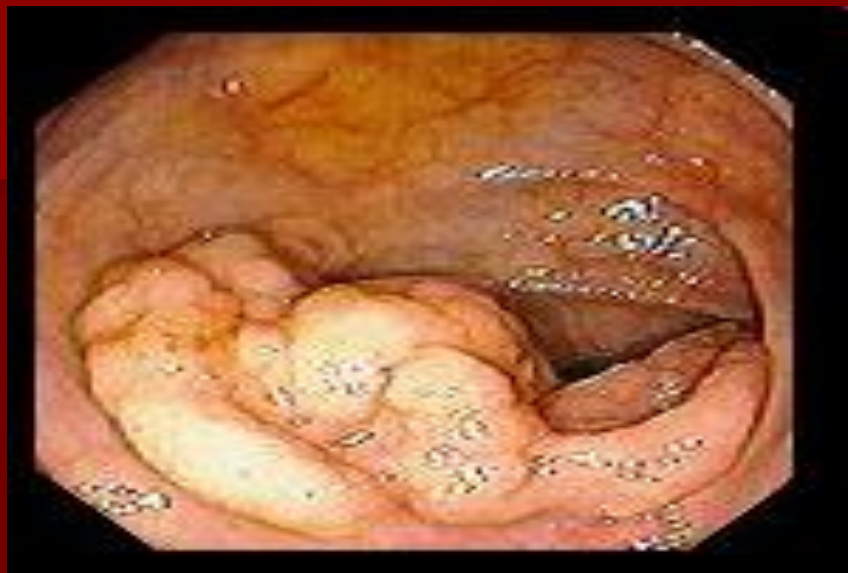КОЛИТ



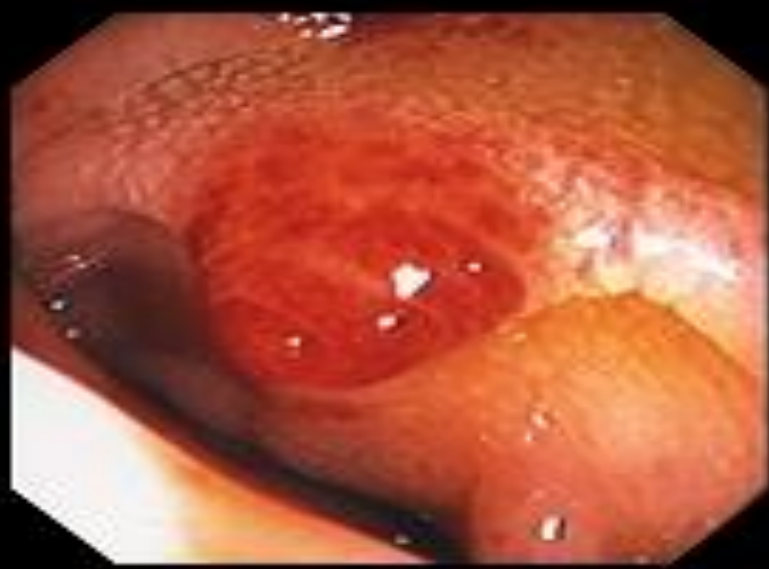
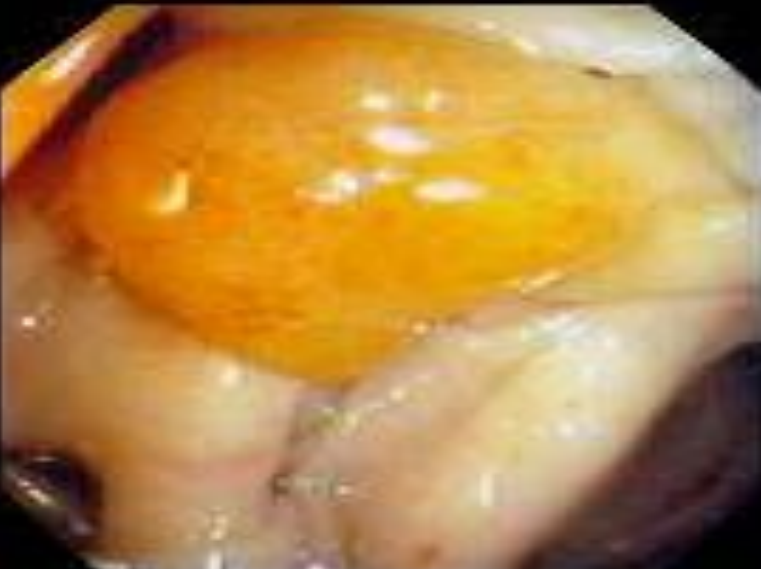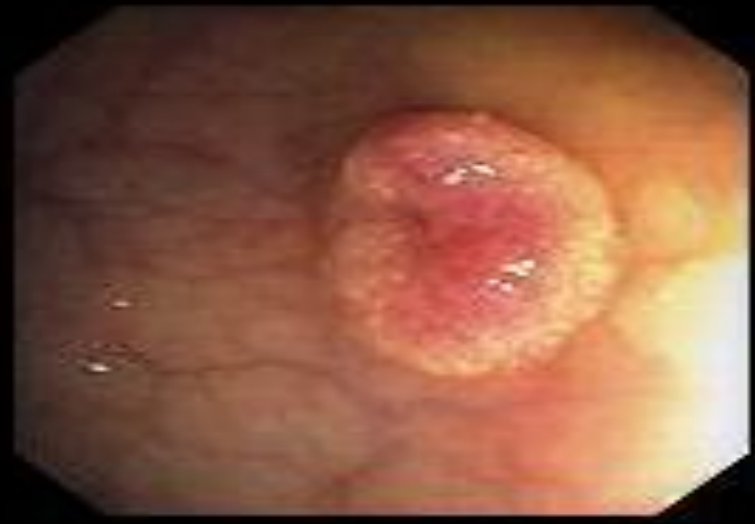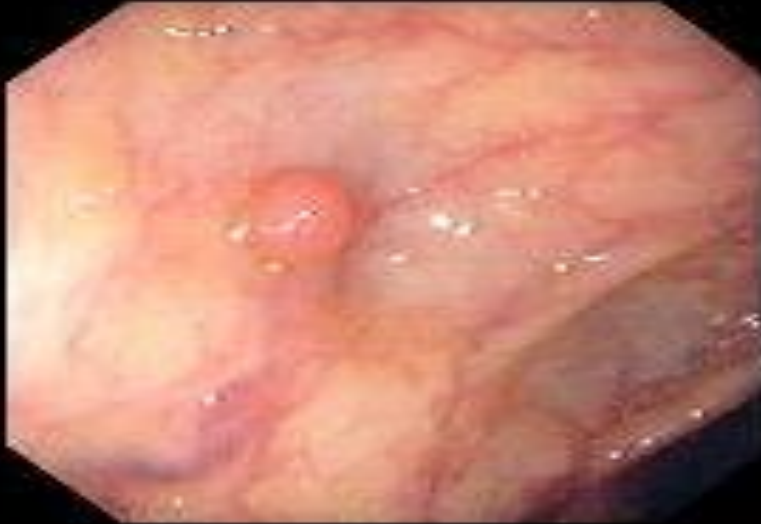Трубчатая аденома



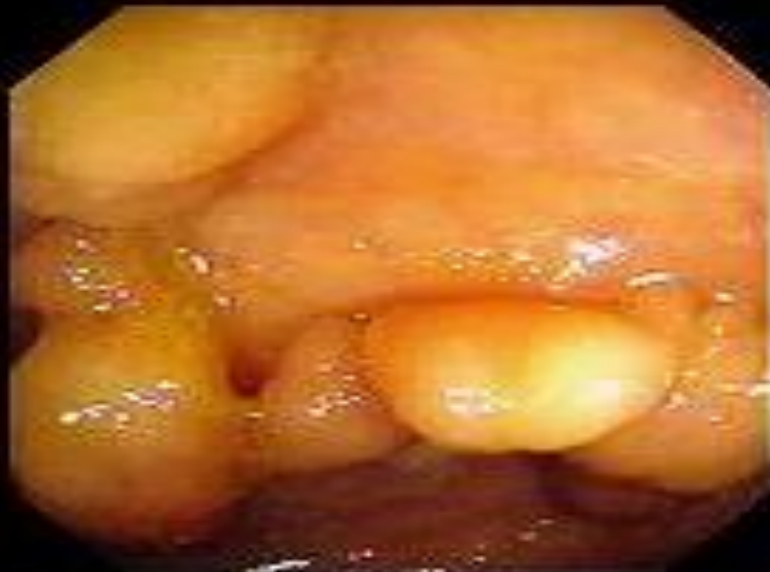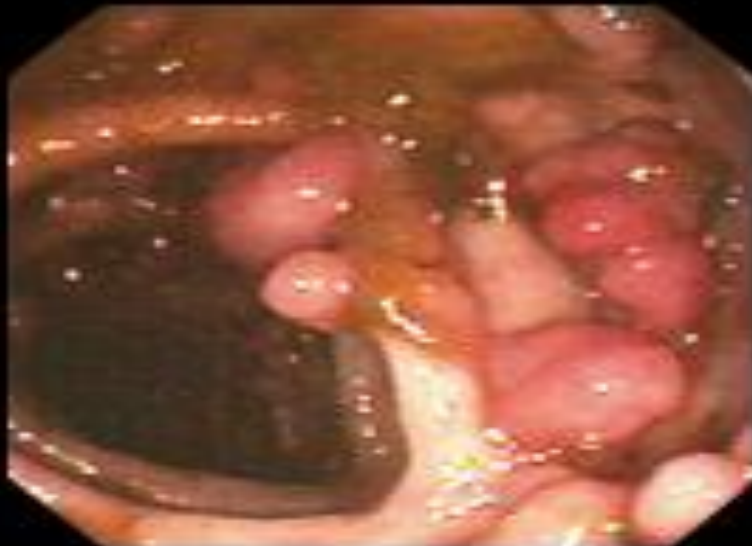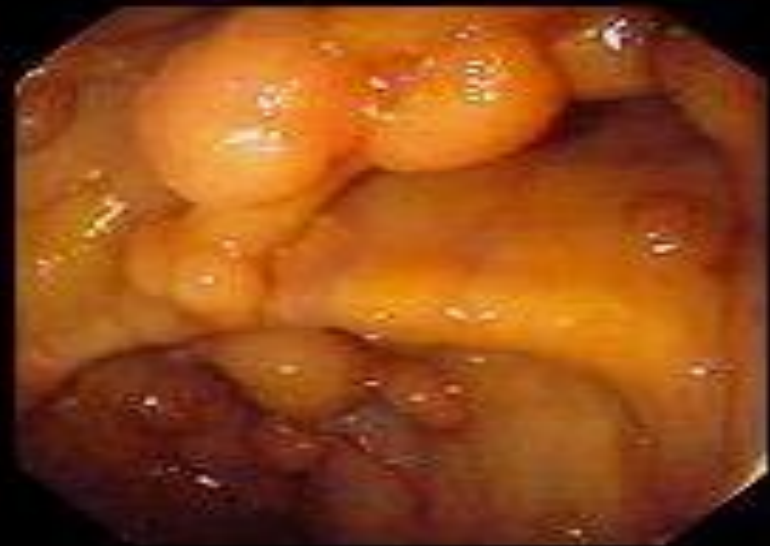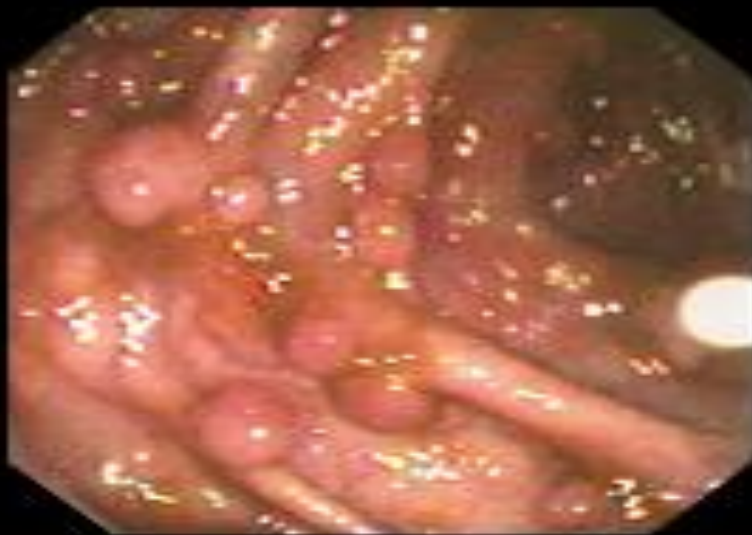Ворсинчатая аденома



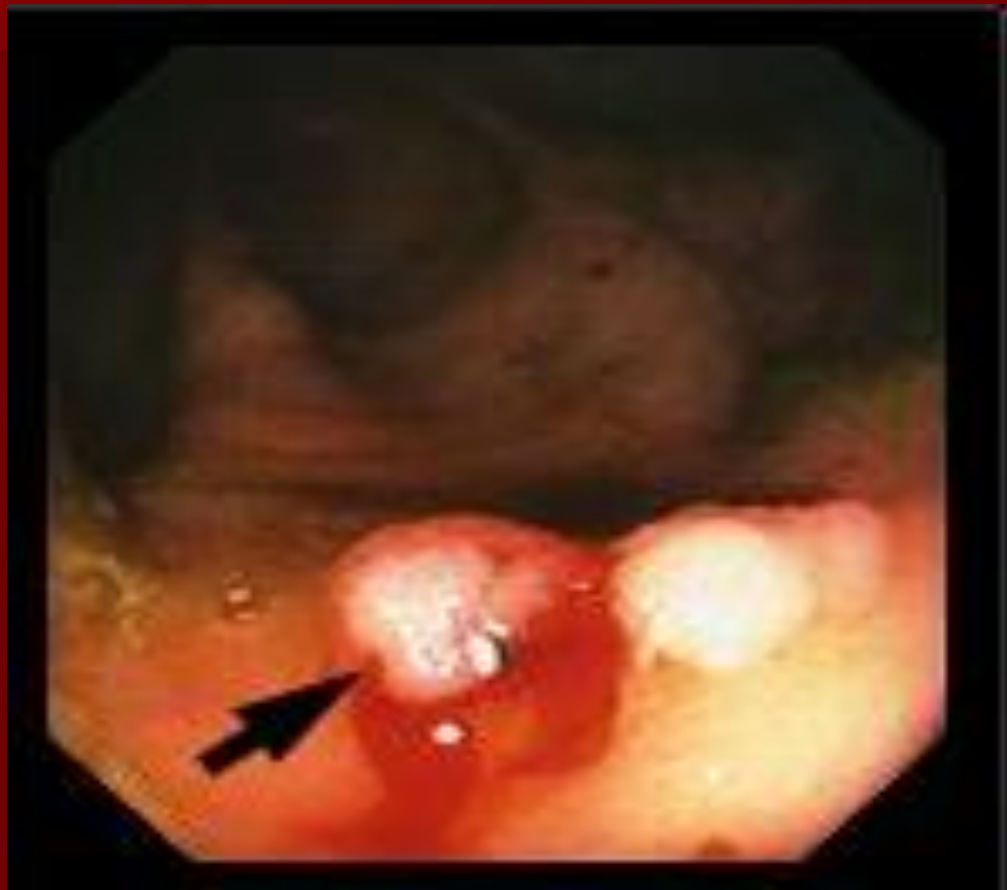Гиперпластический полип



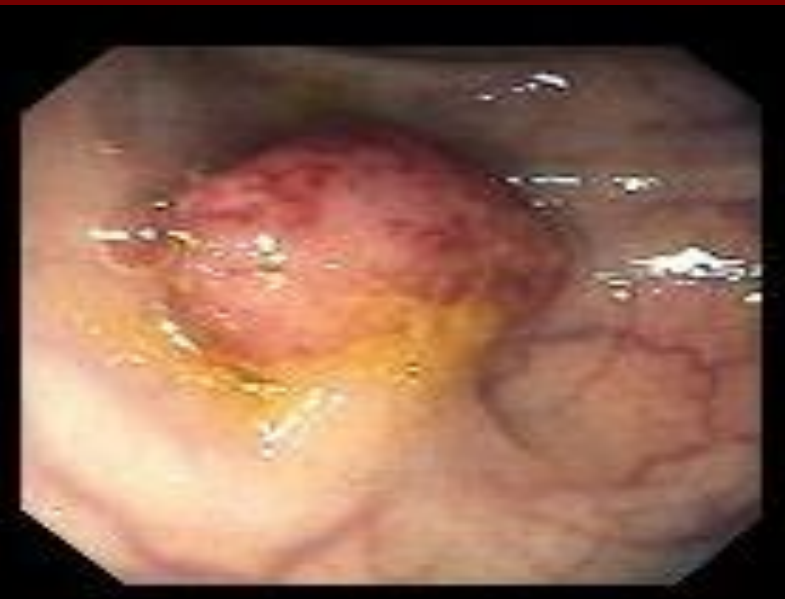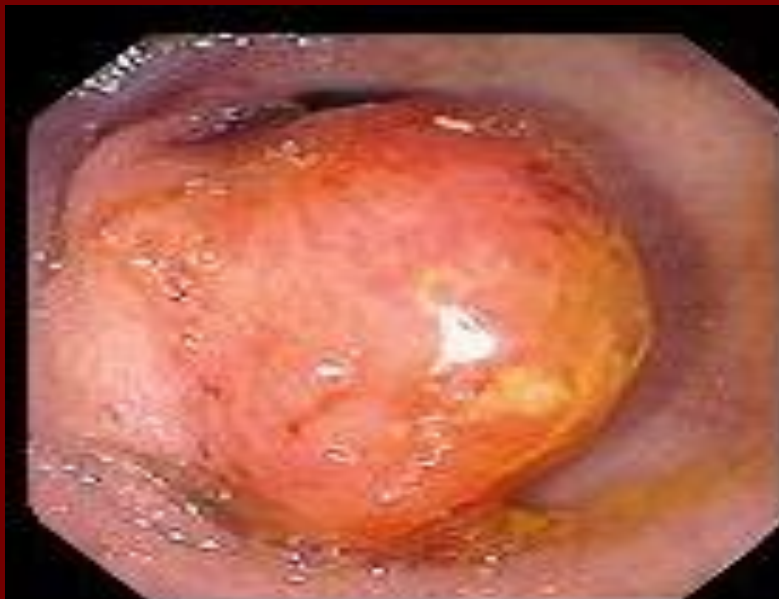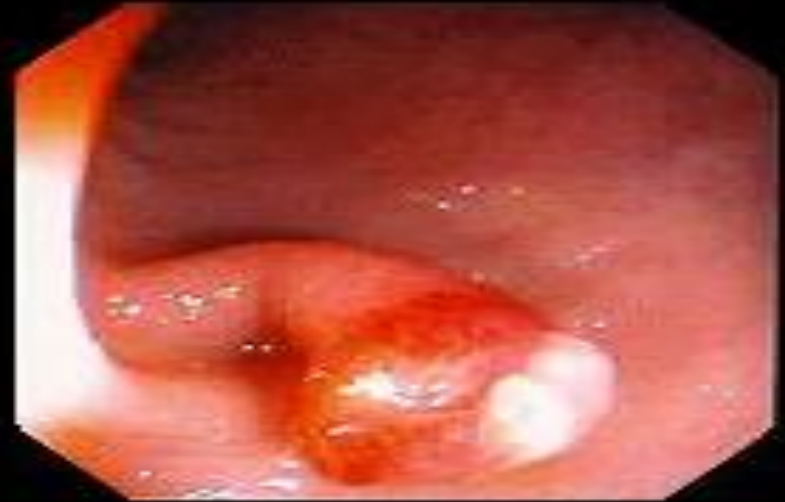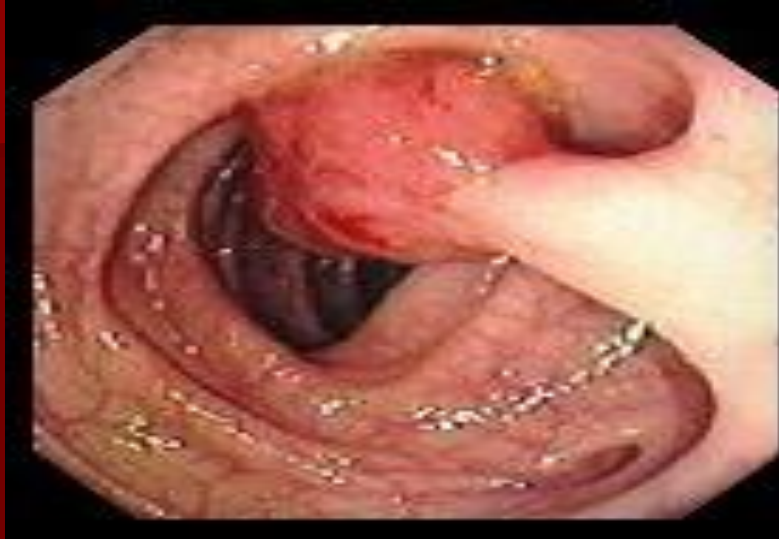Семейный полипоз



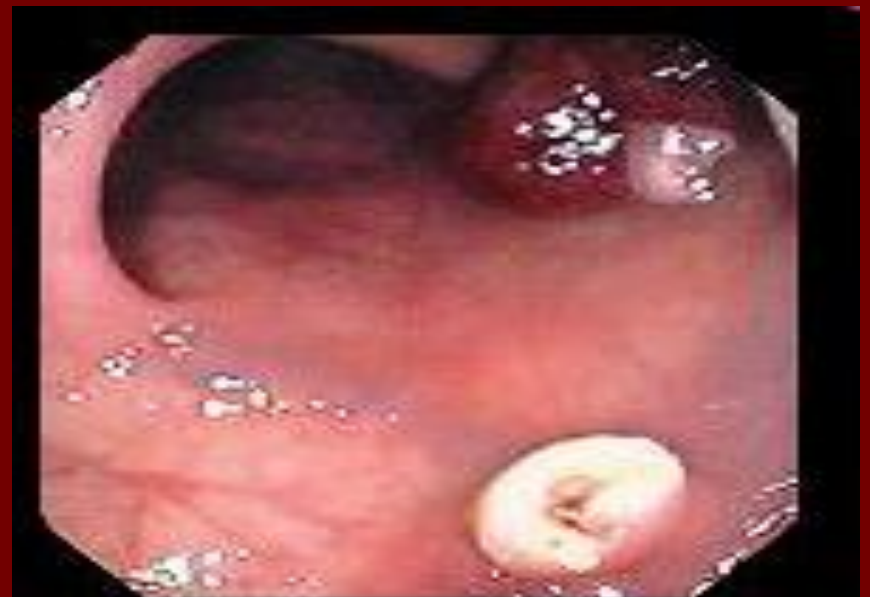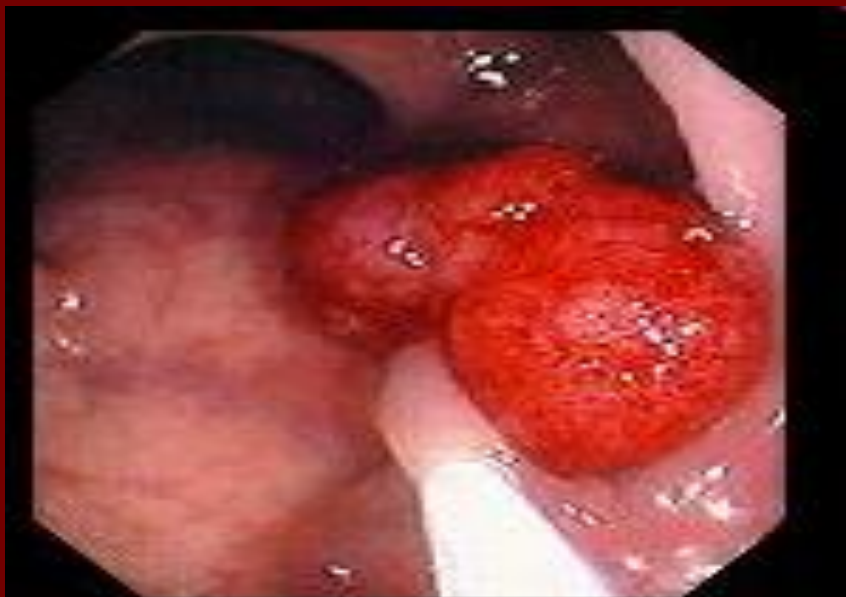
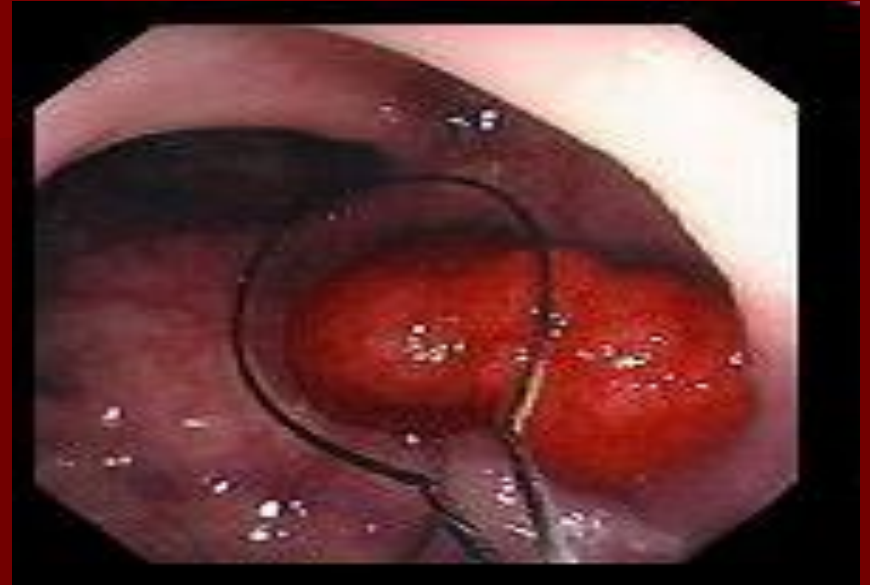
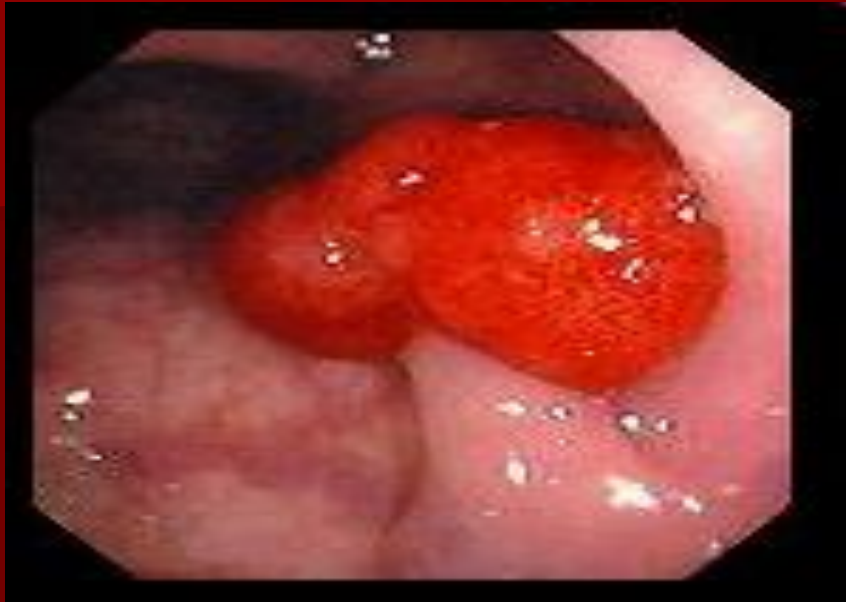Кровоточащий полип



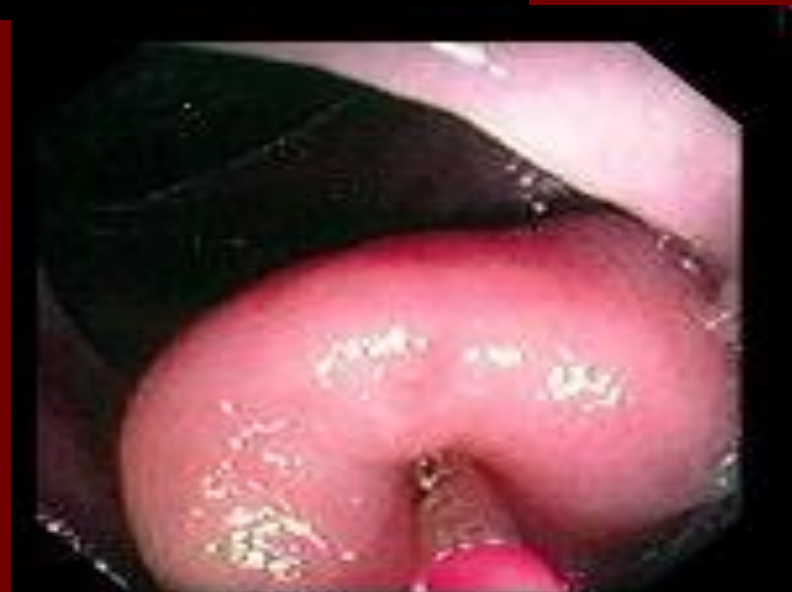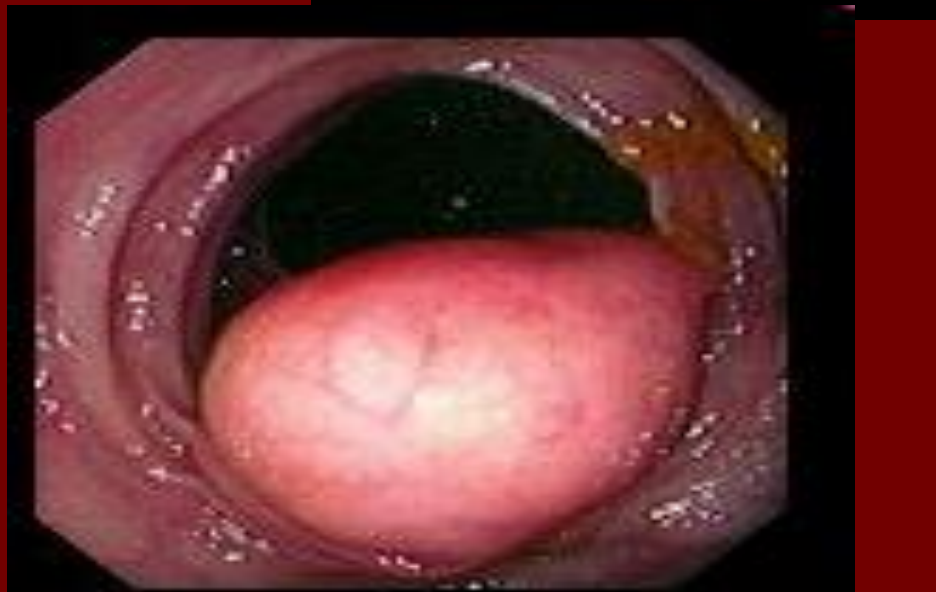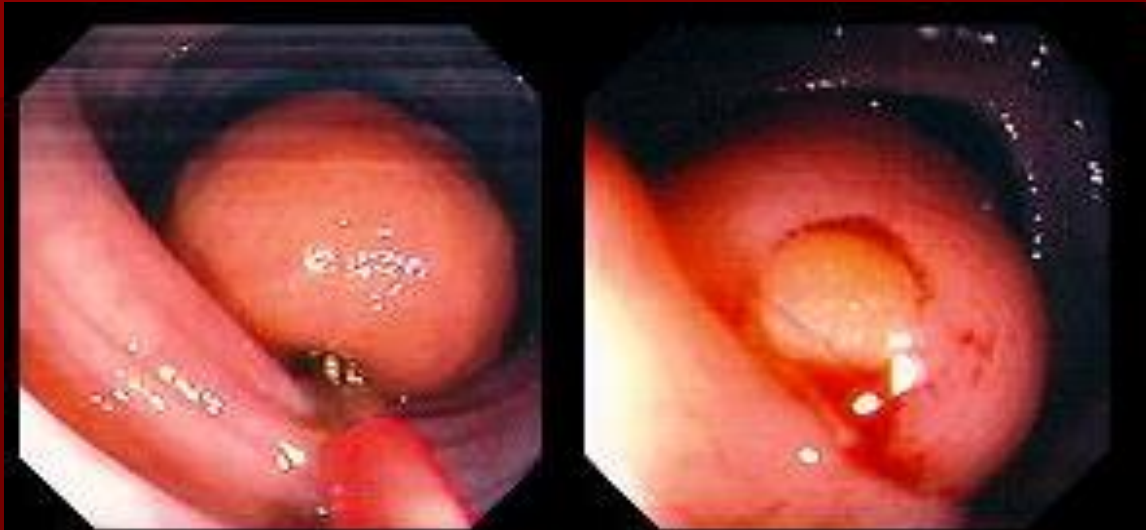
Малигнизированный полип



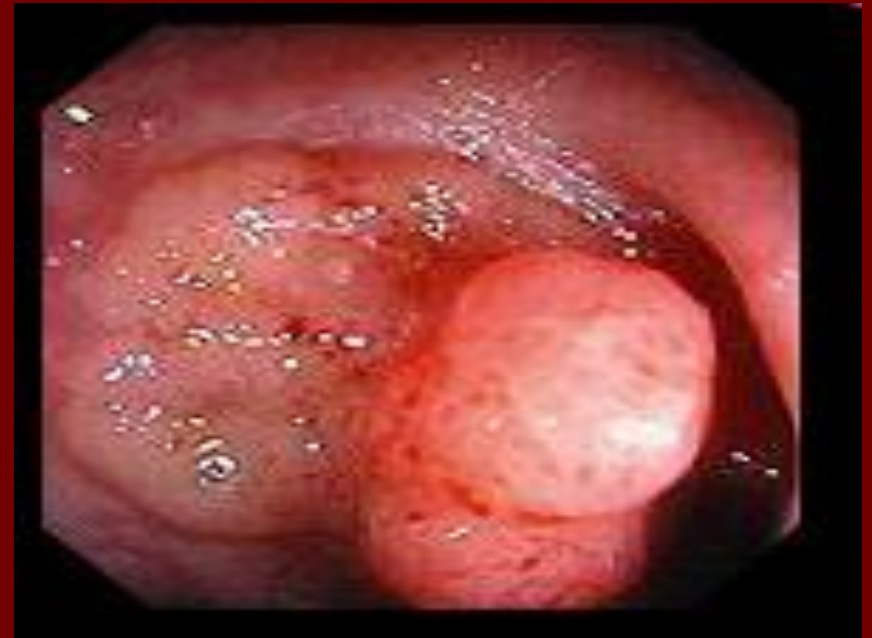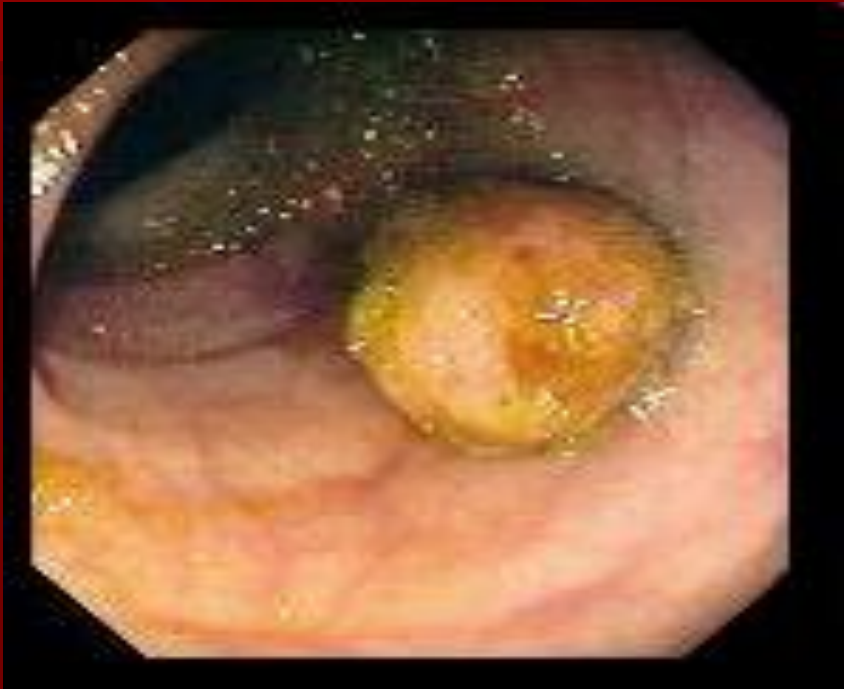Этапы полипэктомии



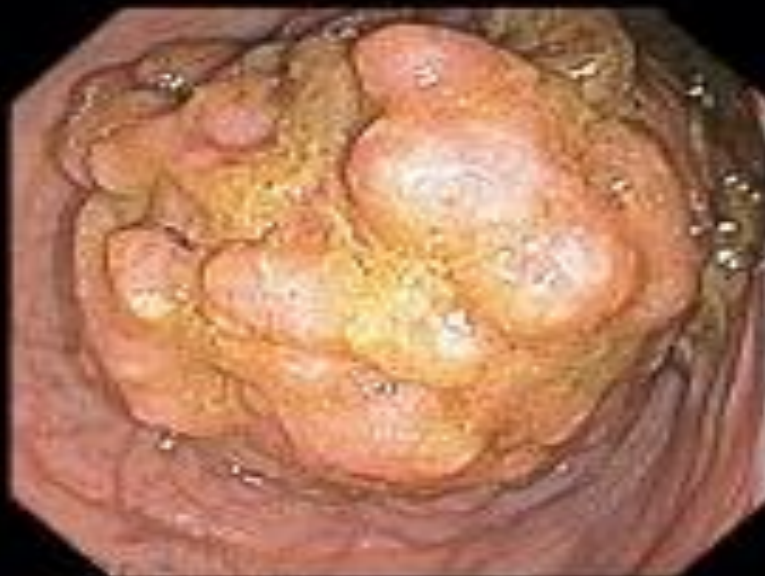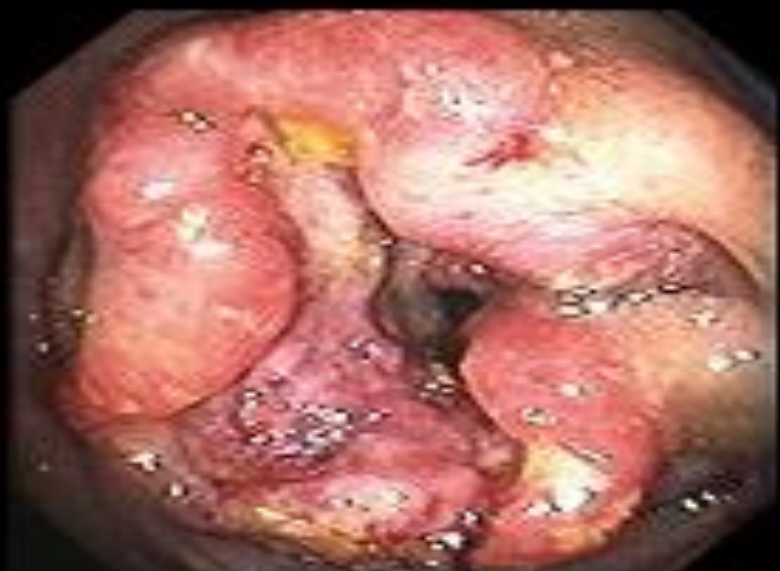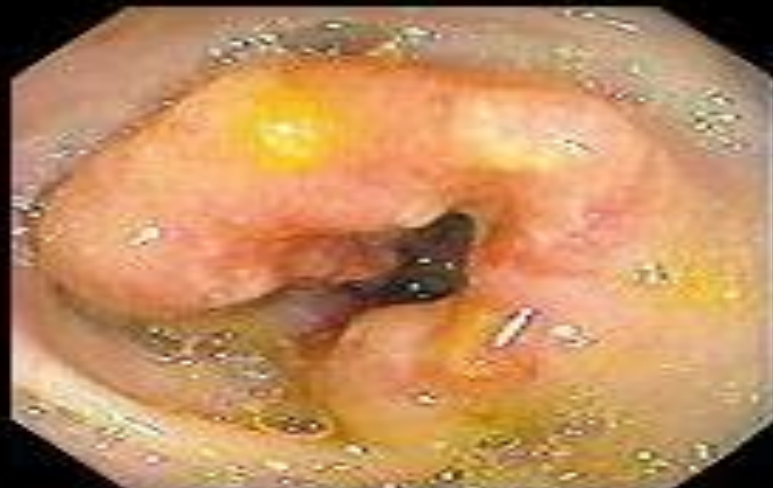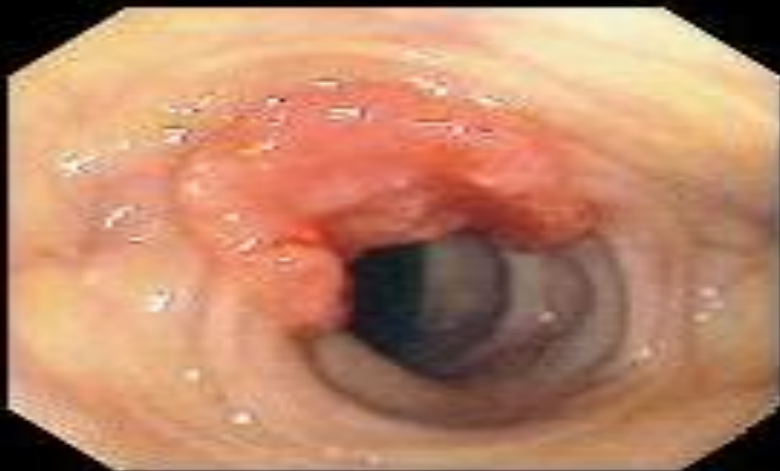Липома толстого кишечника

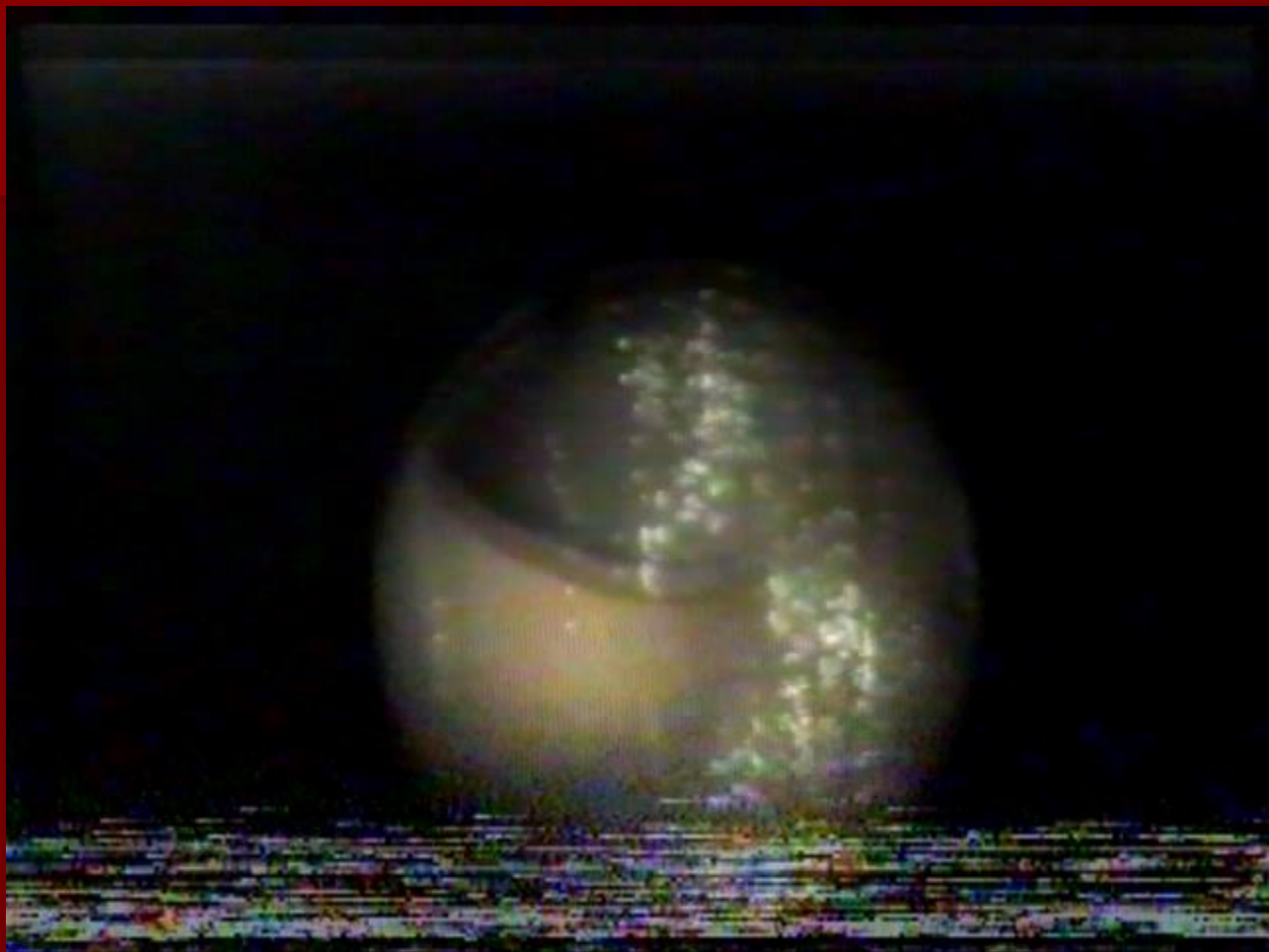


Carcinoma in situ

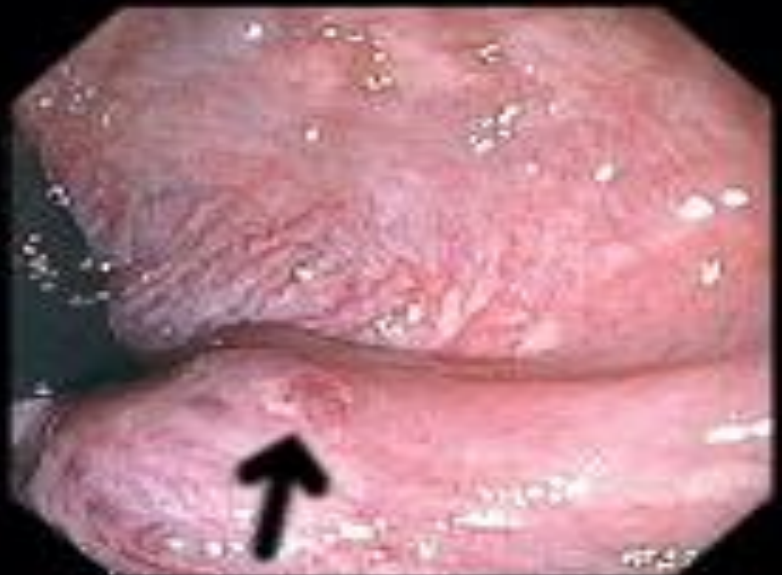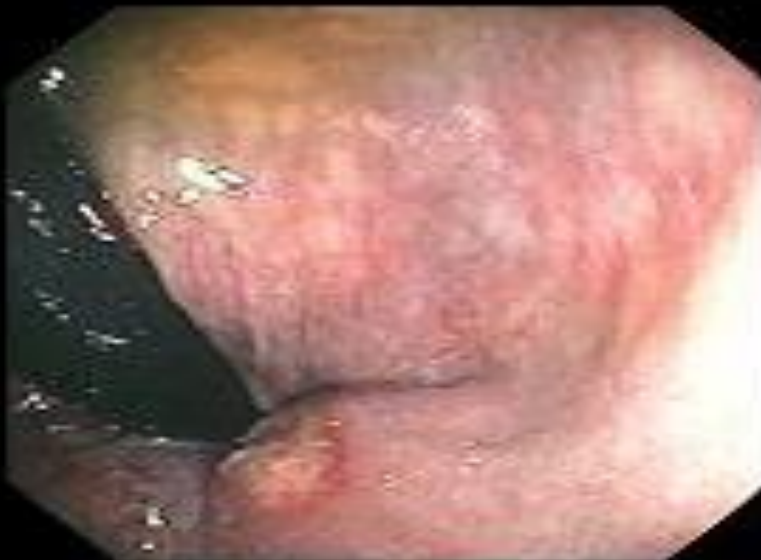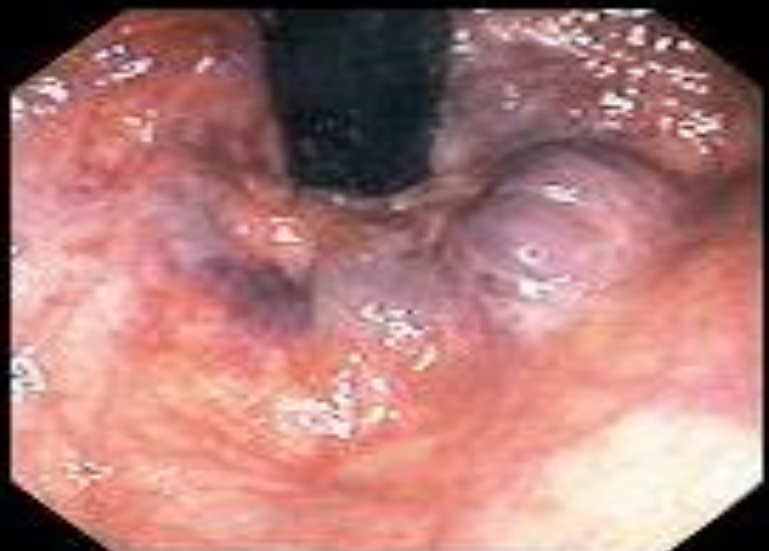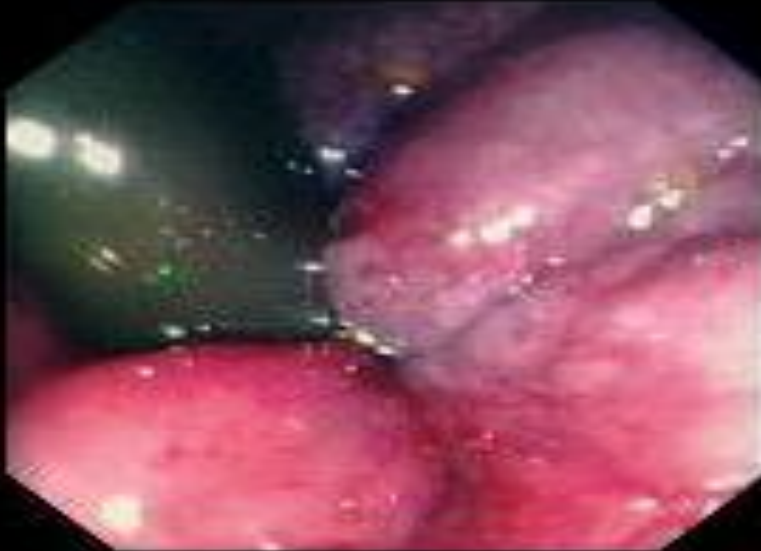


Аденокарцинома ободочной кишки

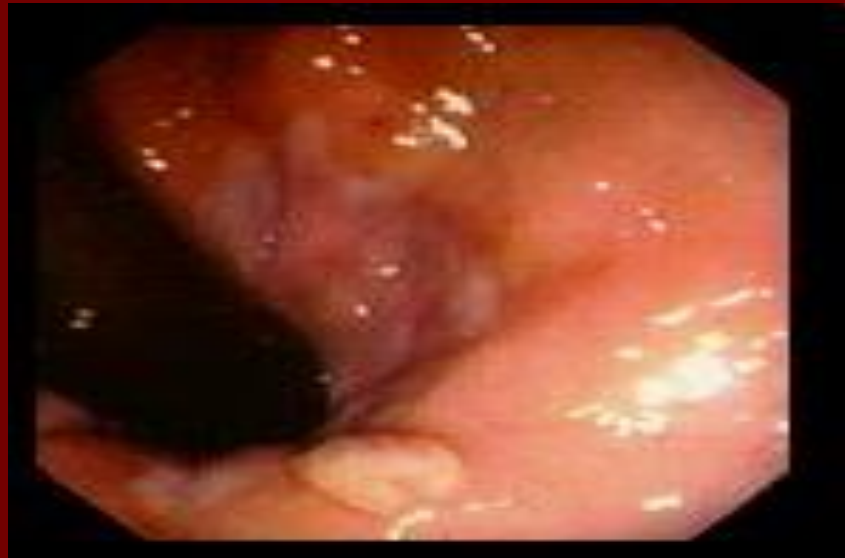
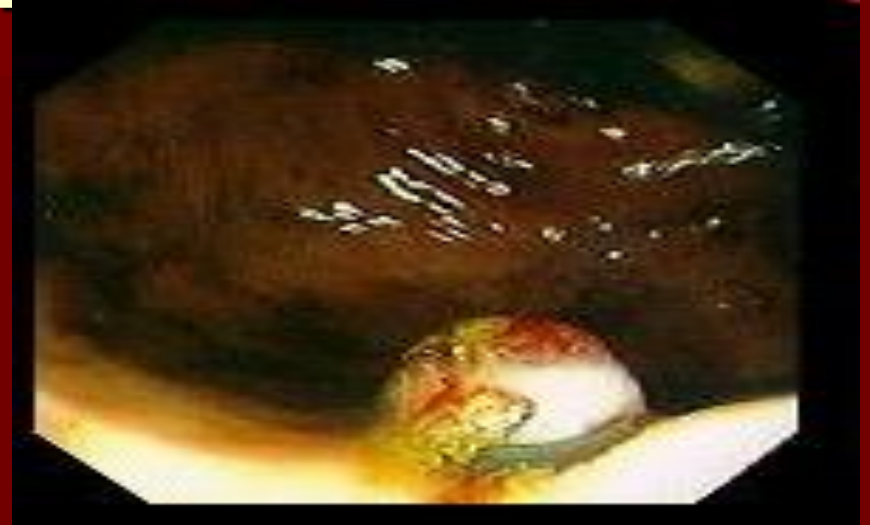


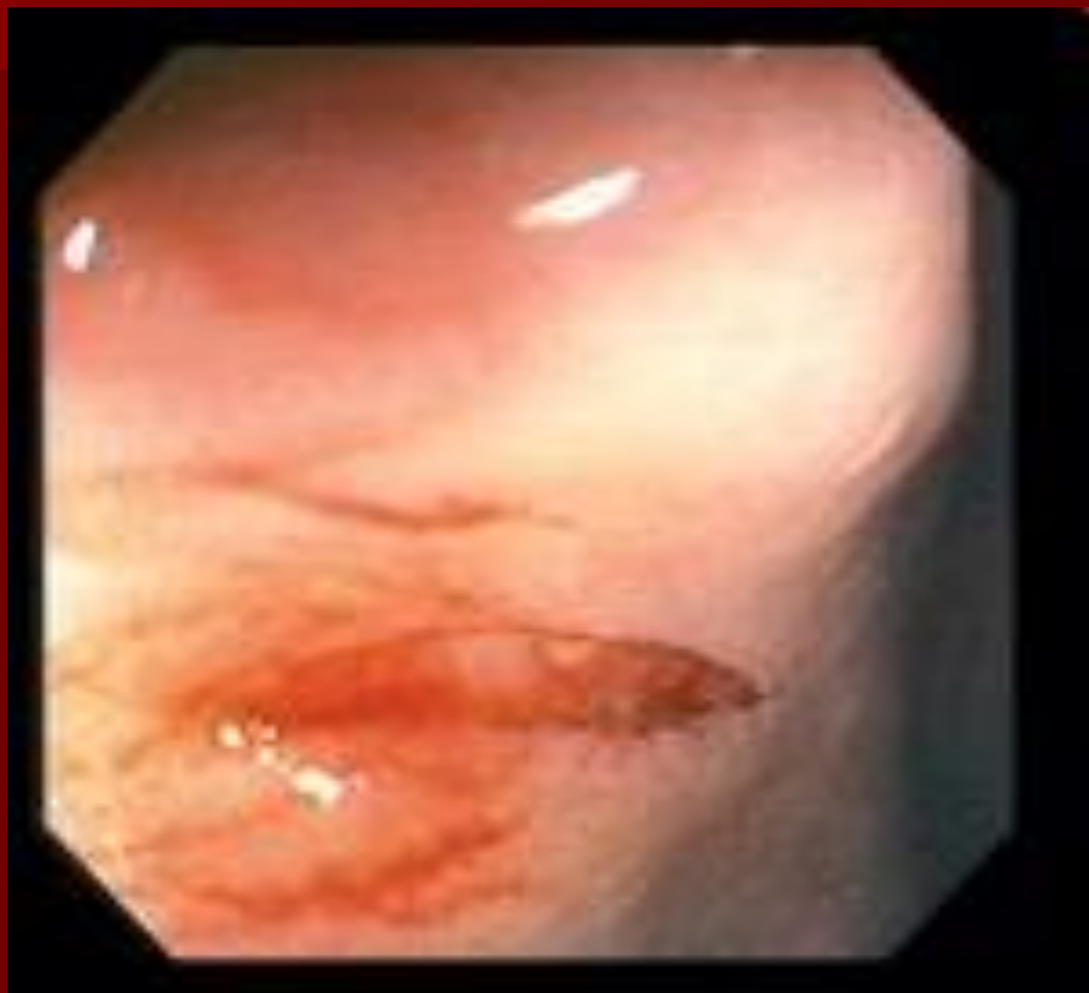Внутренний геморрой



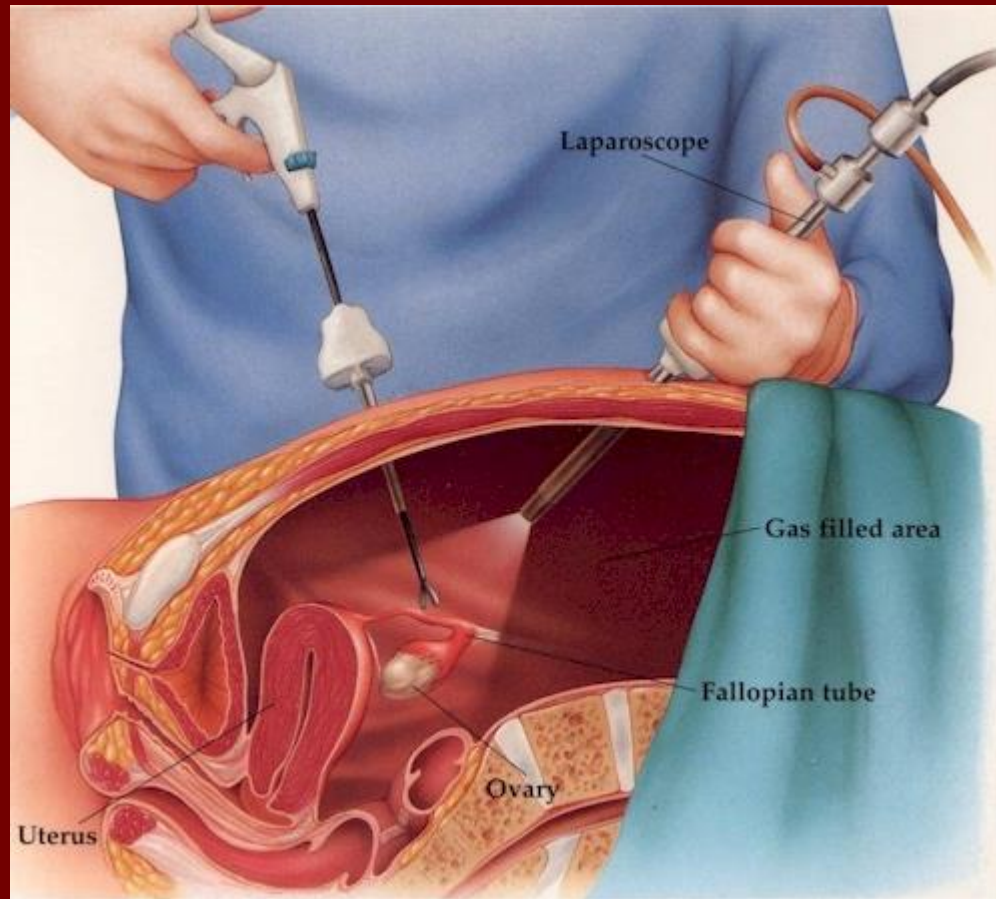
Кровоточащий внутренний геморрой



Анальная трещина



Лапароскопия



Этапы развития

- В 1901 г. году гинеколог из Петрограда *Отт* сообщил о «вентроскопии» — обследовании брюшной полости при помощи свечи, лобного зеркала и трубки, введённой через кульдотомическое отверстие.
- В 1910 г. шведский врач *Якобеус* применил эту технику, оперируя человека, он же ввёл в практику термин «лапароскопия».

Этапы развития

- Дальнейший прогресс был связан с развитием оптики. Немецкий гепатолог *Кальк* в 1929 г. разработал наклонные линзы для лапароскопа, в последний через 5 лет были встроены биопсийные щипцы.

Этапы развития

- В 1938 г. *Янош Вёреш* из Венгрии разработал безопасную и снабжённую пружинным obturatorом иглу для наложения пневмоторакса.
- *Курт Земм* стал одним из наиболее продуктивных клиницистов и разработчиков в области лапароскопии. В 60-х гг. *Земм* заменил 78% «открытых» гинекологических операций лапароскопическими с общей частотой осложнений, равной 0,28%.

Этапы развития

- Революция в эндоскопической технике произошла в 1987 г., когда группа японских инженеров сконструировала матрицу, позволяющую трансформировать видеосигнал для передачи на монитор. Это позволило (благодаря улучшению качества изображения, его увеличения в 30-40 раз, помощи ассистентов) начать выполнение радикальных хирургических вмешательств.

Этапы развития

- В 1987 г. французский хирург из Лиона *Филипп Муре'* впервые успешно выполнил лапароскопическую холецистэктомию. Чуть позже такую же операцию сделали американские хирурги *МакКерман* и **Сай** (1988).
- В России первую лапароскопическую холецистэктомию выполнил в 1991 г. *Юрий Иосифович Галлингер*.

Преимущества эндохирургии

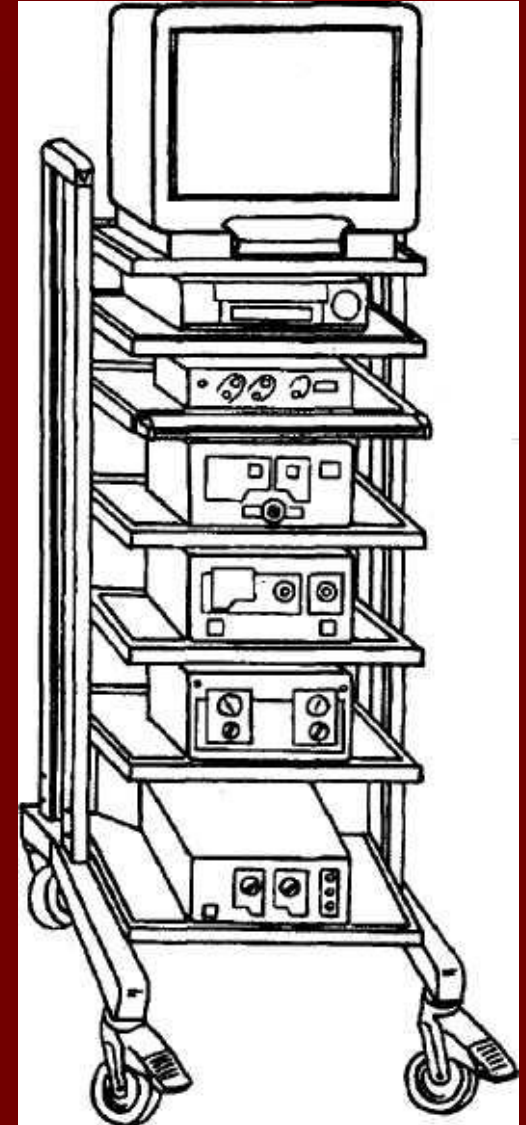
- **Малая травматичность**
- **Короткий госпитальный период**
- **Снижение срока утраты трудоспособности**
- **Косметический эффект**
- **Снижение частоты и тяжести осложнений**
- **Экономическая эффективность.**

Противопоказания

- Тяжёлые заболевания сердечно-сосудистой и легочной систем
- Разлитой перитонит
- Предшествовавшие внутриполостные операции
- Тяжёлая коагулопатия
- Ожирение 3-4 степени
- Поздние сроки беременности
- Портальная гипертензия

Оборудование

- Видеосистема
- Инсуффлятор
- Источник света
- Электрохирургический блок
- Аквапуратор
- Лапароскоп
- Инструменты



Физиологические изменения при пневмоперитонеуме

- **Гиперкапния и ацидоз**
- **Уменьшение венозного возврата и снижение сердечного выброса**
- **Увеличение системного сосудистого сопротивления и повышение диастолического АД**
- **Снижение остаточной ёмкости и увеличение мёртвого пространства лёгких**

Осложнения

- Раневая инфекция (наблюдается в 1-2% случаев)
- Повреждения внутренних органов
- Пневмомедиастинум или подкожная эмфизема.
- Пневмоторакс
- Газовая эмболия
- Электрохирургические повреждения
- Сердечно-сосудистый коллапс
- Послеоперационная боль в правом плече
- Повреждение сосудов или нервов передней брюшной стенки
- Грыжи брюшной стенки

Осложнения

- **Общая летальность в эндоскопической хирургии составляет 0,5%, а частота осложнений — 10%.**

Диагностическая лапароскопия

- Подозрение на острые хирургические заболевания органов брюшной полости. Сомнения в диагнозе.
- Тупая и острая травма живота с подозрением на повреждение внутренних органов.
- Диагностика и стадирование опухолевого процесса.
- Уточнение диагноза при некоторых хронических заболеваниях ЖКТ (*например, стадии и формы цирроза печени*).
- Необходимость в биопсии.

Лапароскопическая холецистостомия

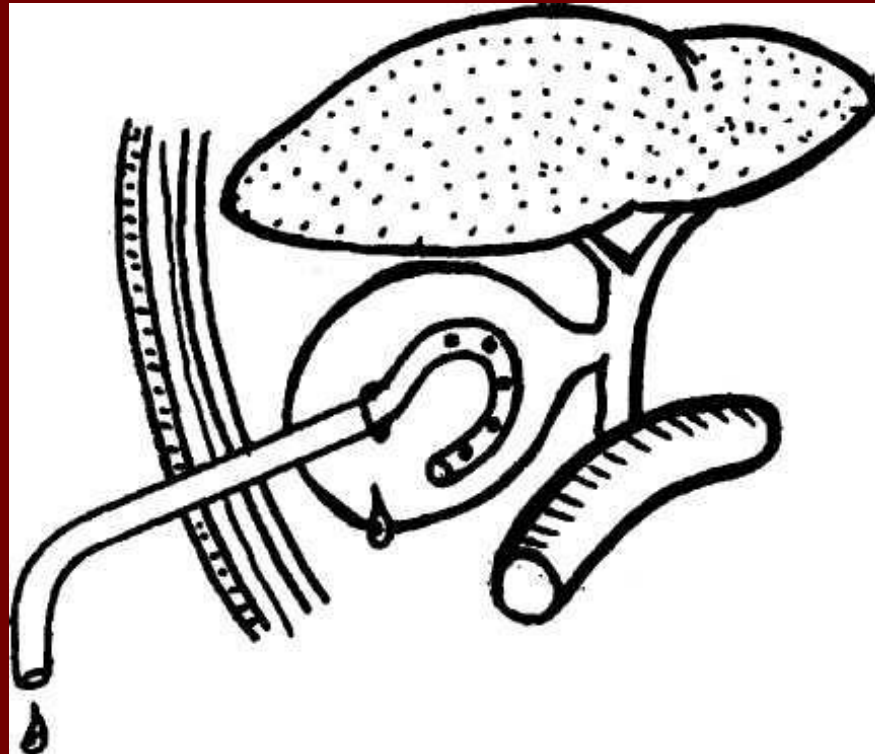
Показания

- Острый холецистит у соматически тяжелых пациентов.
- Механическая желтуха при наличии функционирующего жёлчного пузыря и признаков билиарной гипертензии.

Относительные противопоказания

- «Отключённый» жёлчный пузырь.
- Наличие препятствия выше места впадения пузырного протока в общий жёлчный проток.
- Невозможность визуализировать стенку жёлчного пузыря из-за инфильтрата или рубцово-спаечного процесса.

Лапароскопическая холецистостомия



Лапароскопическая холецистэктомия

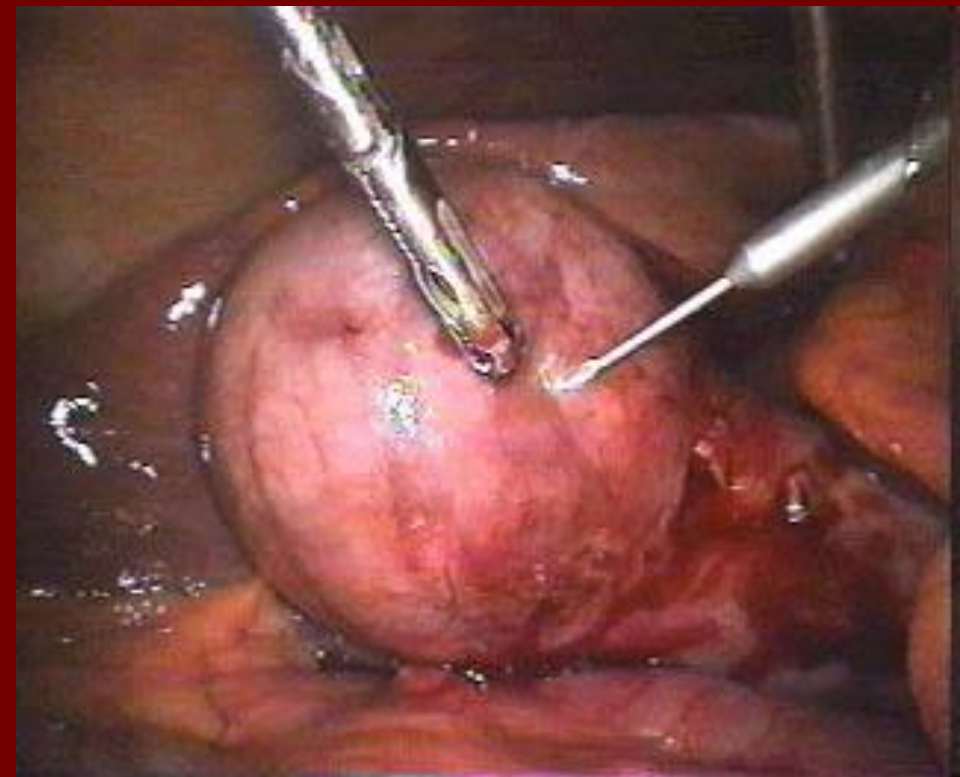
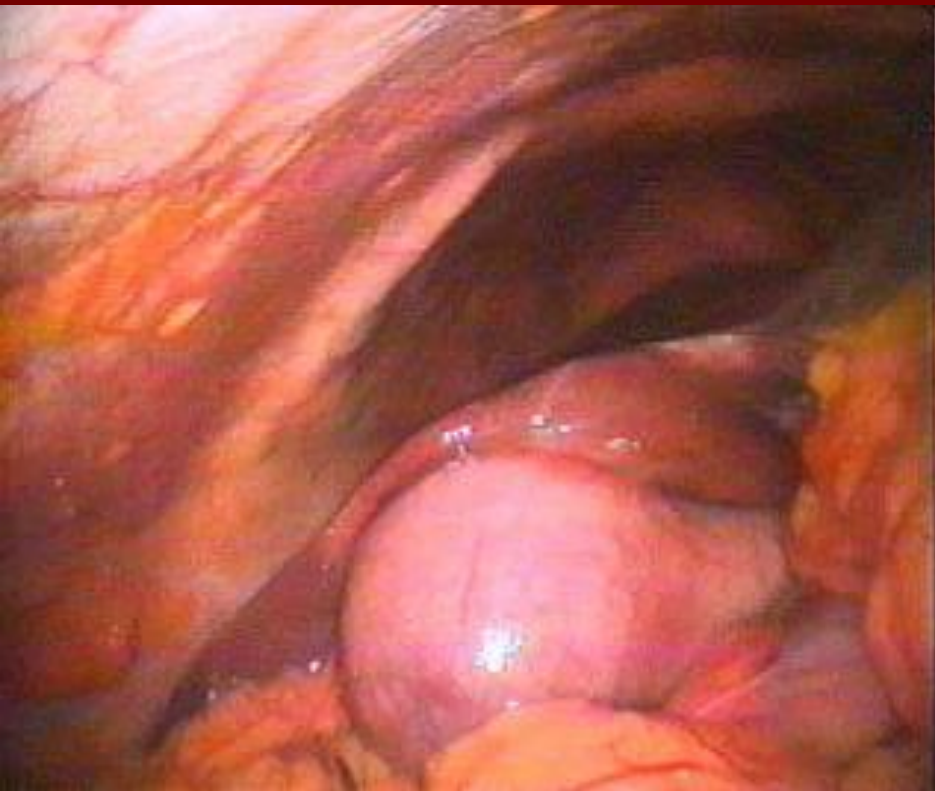
Показания

- Хронический калькулёзный холецистит.
- Острый холецистит.
- Полипоз и холестероз жёлчного пузыря.

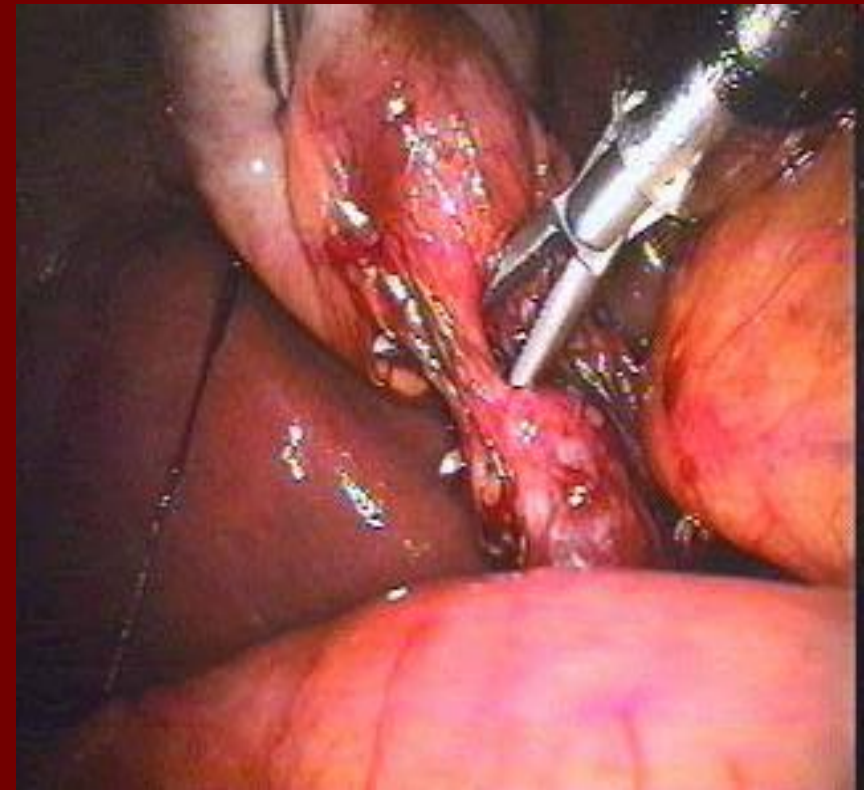
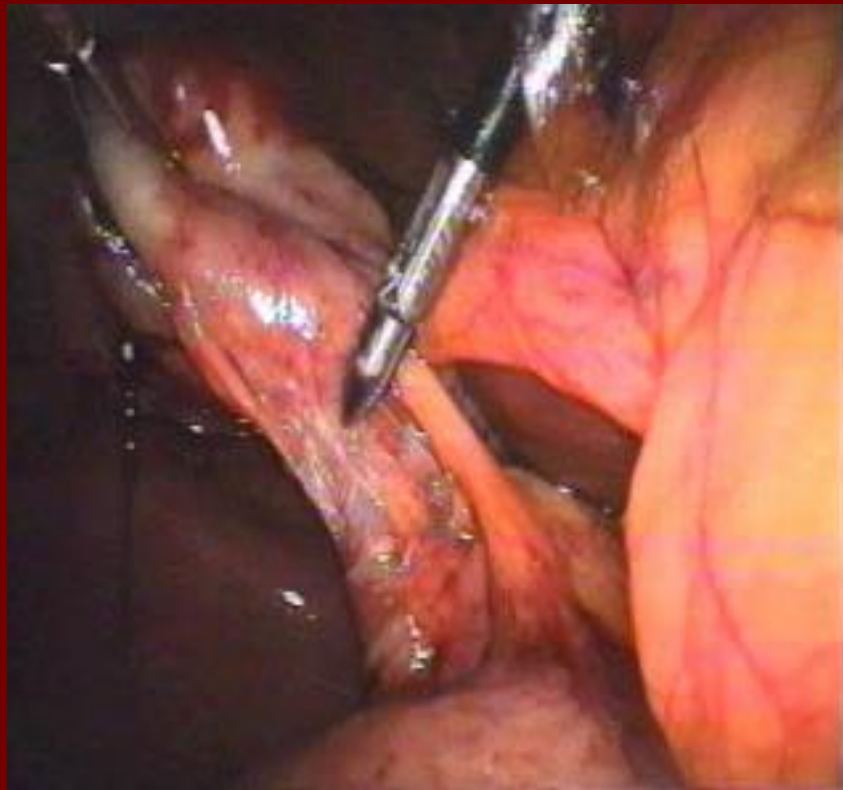
Относительные противопоказания

- Цирроз печени в терминальной стадии, асцит или портальная гипертензия.
- Холедохолитиаз.
- Острый холецистит, осложнённый инфильтратом.
- Рак жёлчного пузыря

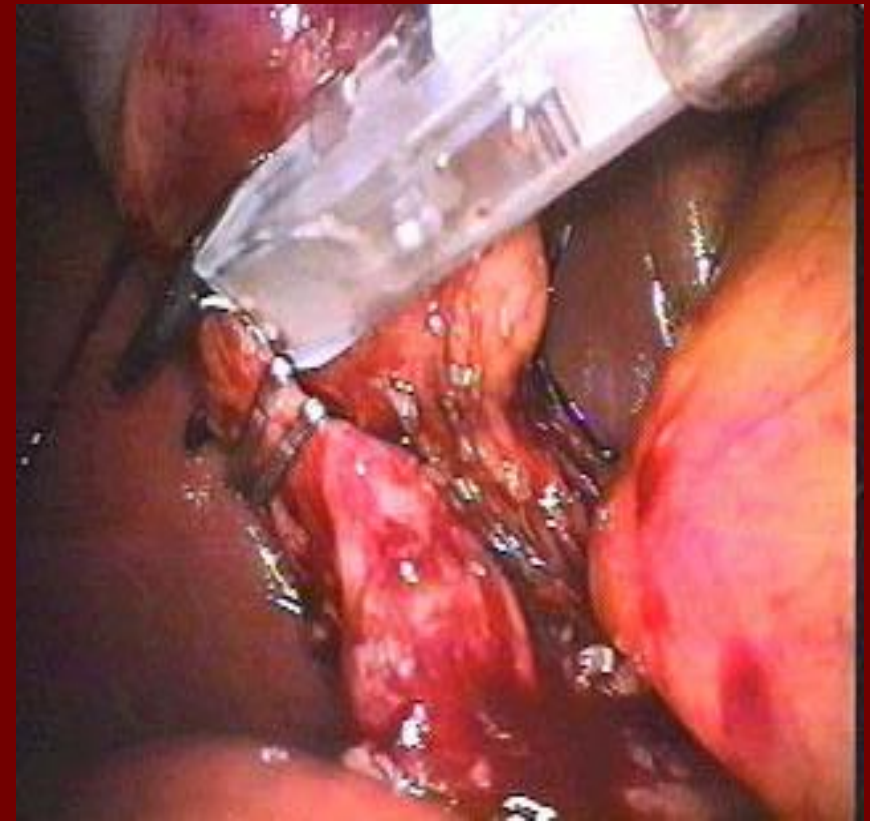
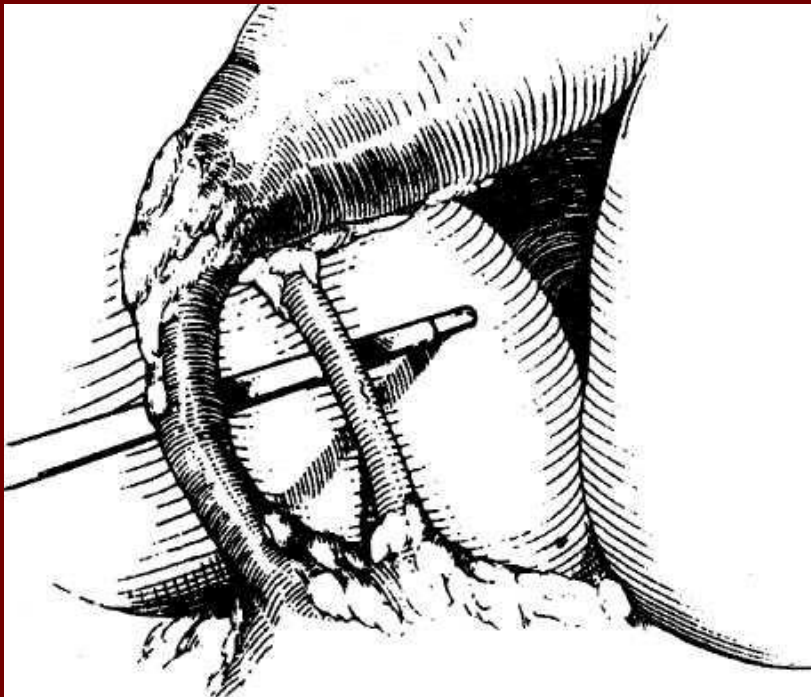
Лапароскопическая холецистэктомия



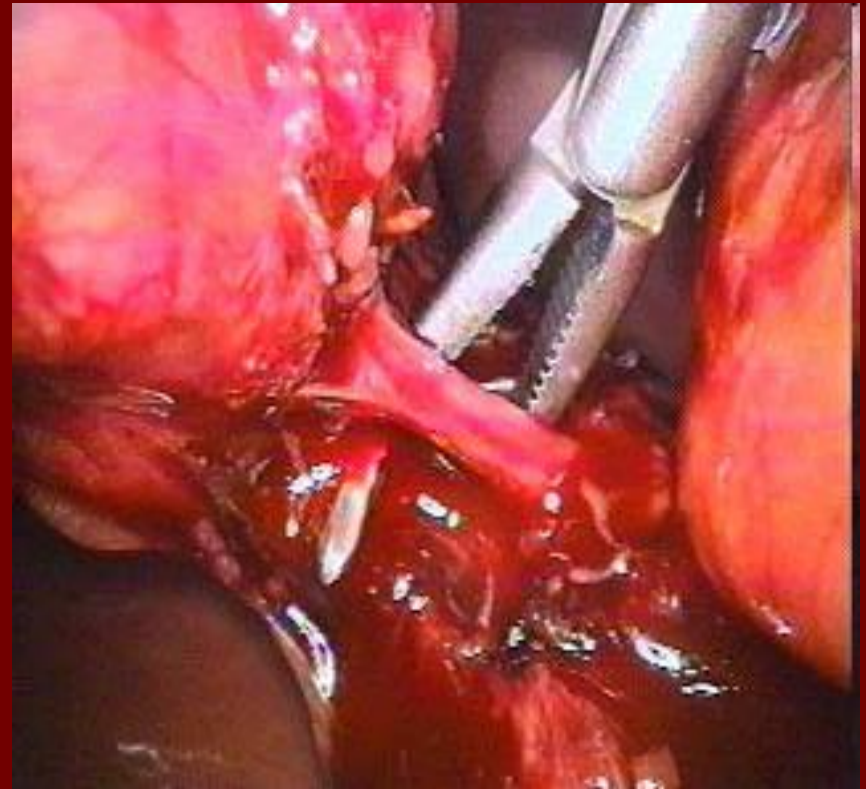
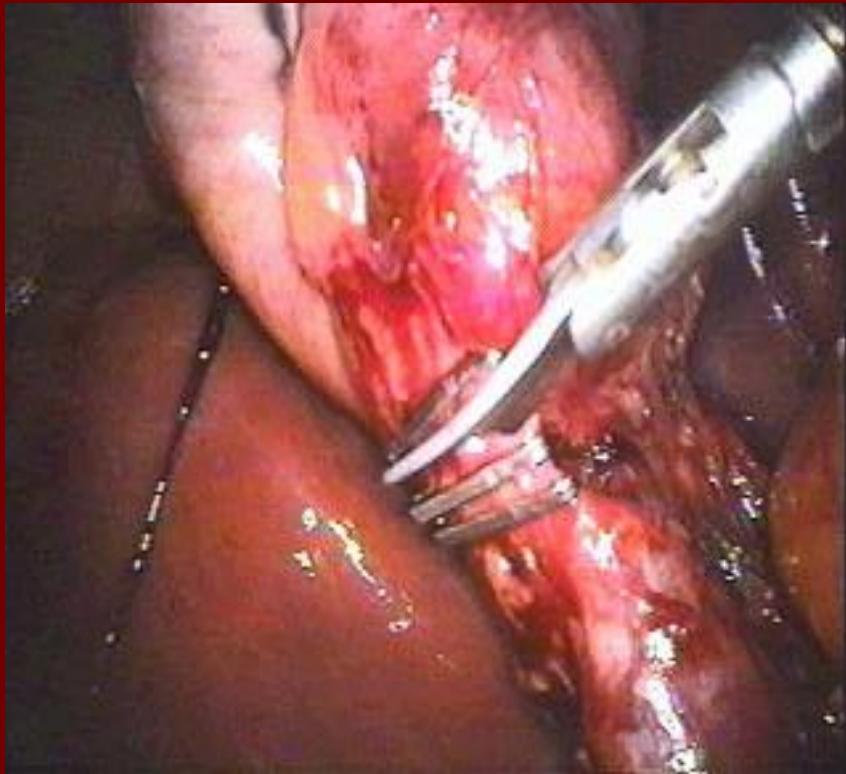
Лапароскопическая ХОЛЕЦИСТЭКТОМИЯ



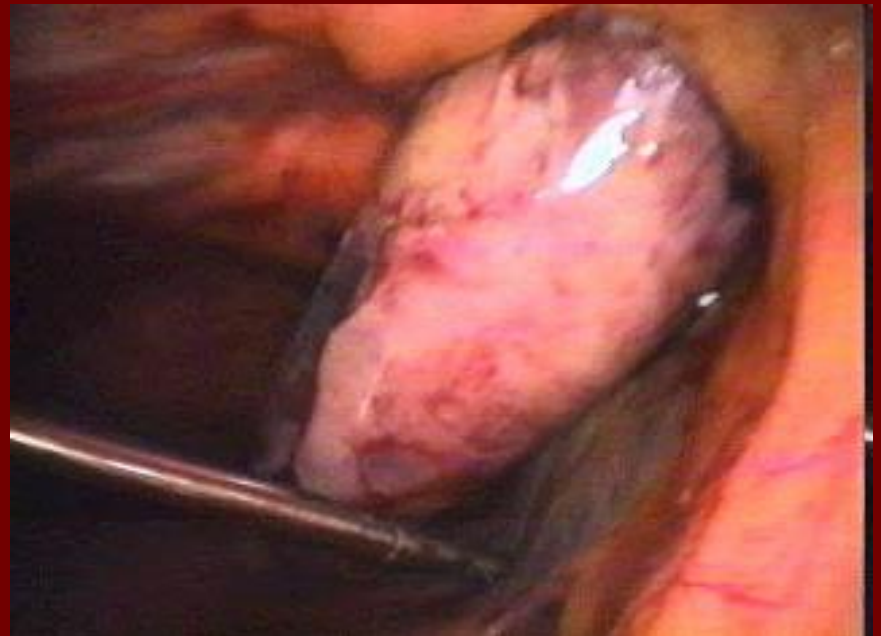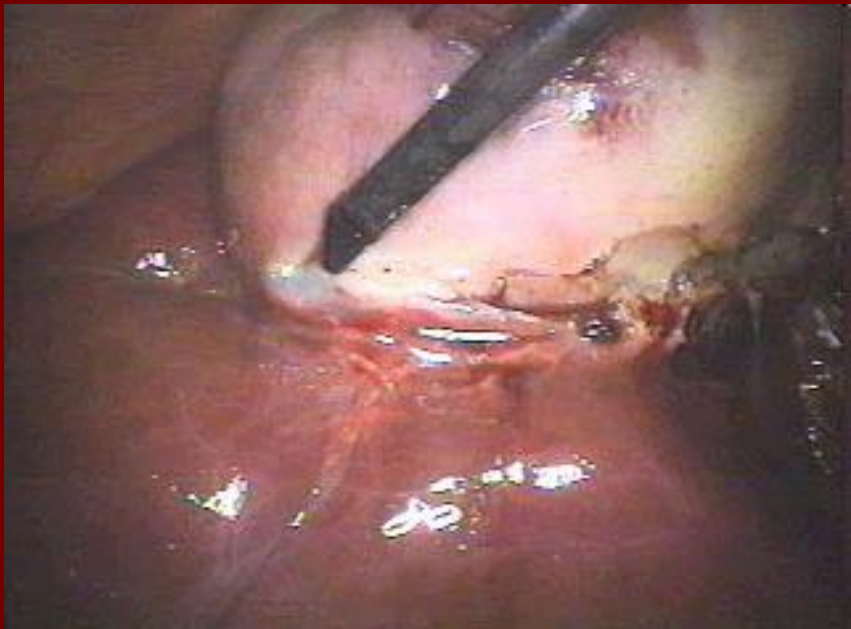
Лапароскопическая холецистэктомия



Лапароскопическая ХОЛЕЦИСТЭКТОМИЯ



Лапароскопическая холецистэктомия



Лапароскопическая аппендэктомия

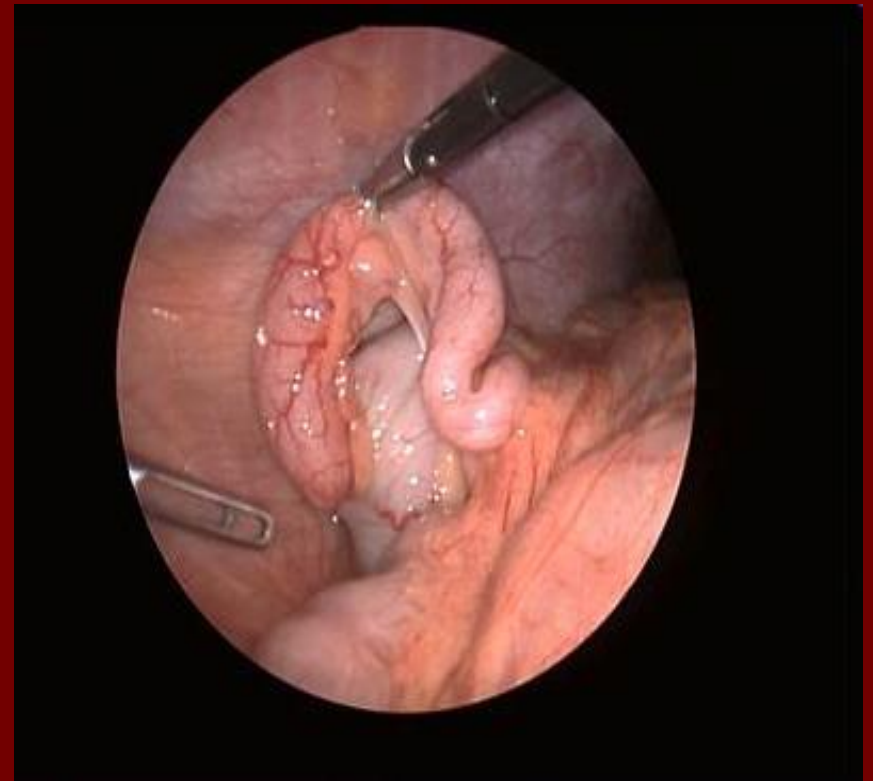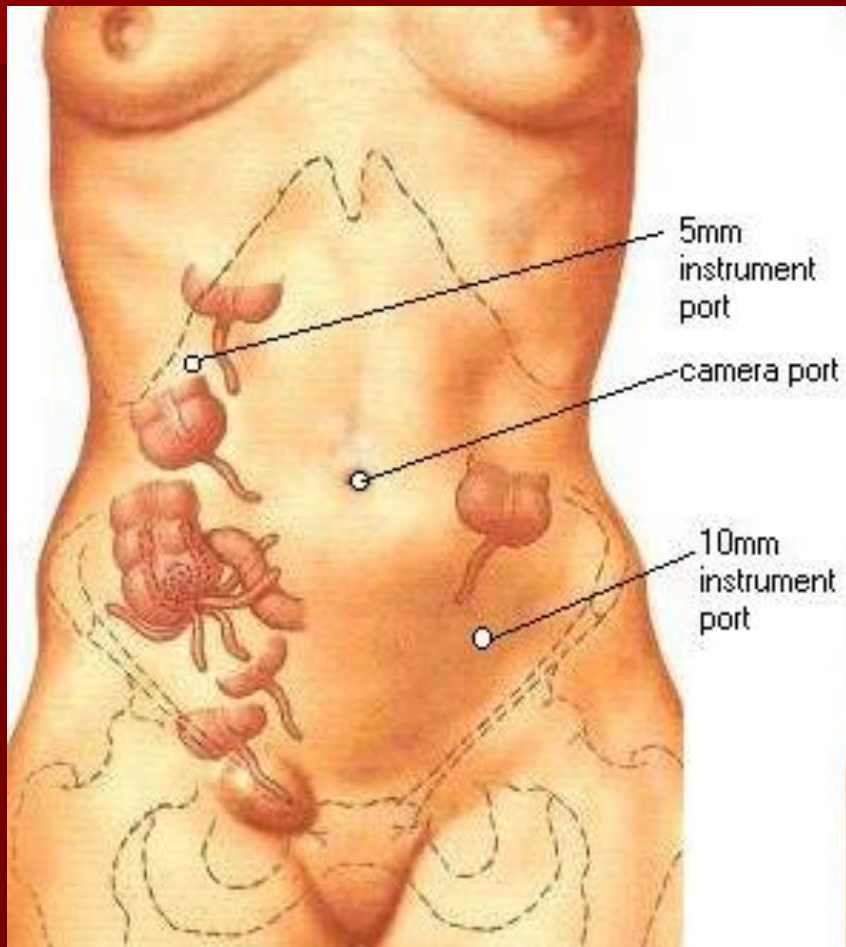
Показания

- Острый аппендицит у детей.
- Невозможность исключить острый аппендицит в ходе динамического наблюдения.
- Подозрения на острый аппендицит у девушек и женщин репродуктивного возраста.

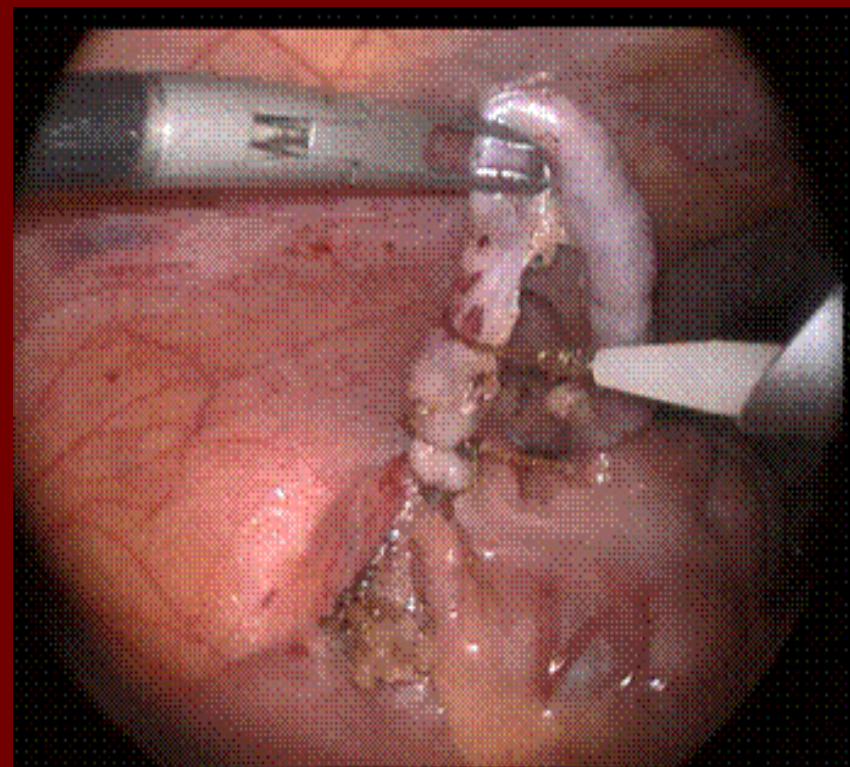
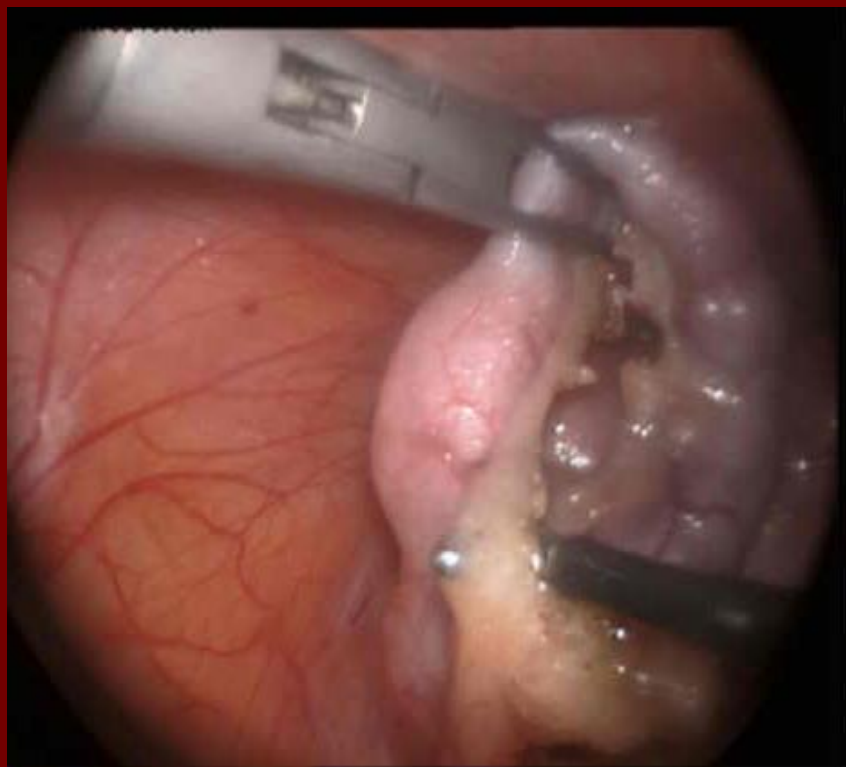Относительные противопоказания

- Гангренозный и гангренозно-перфоративный аппендицит
- Периаппендикулярный абсцесс

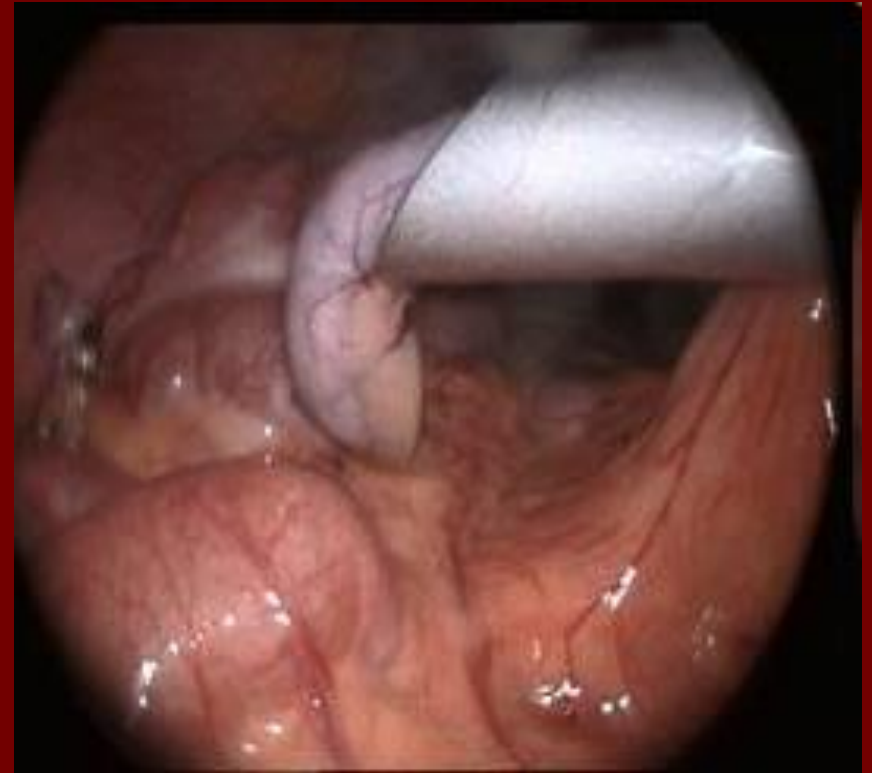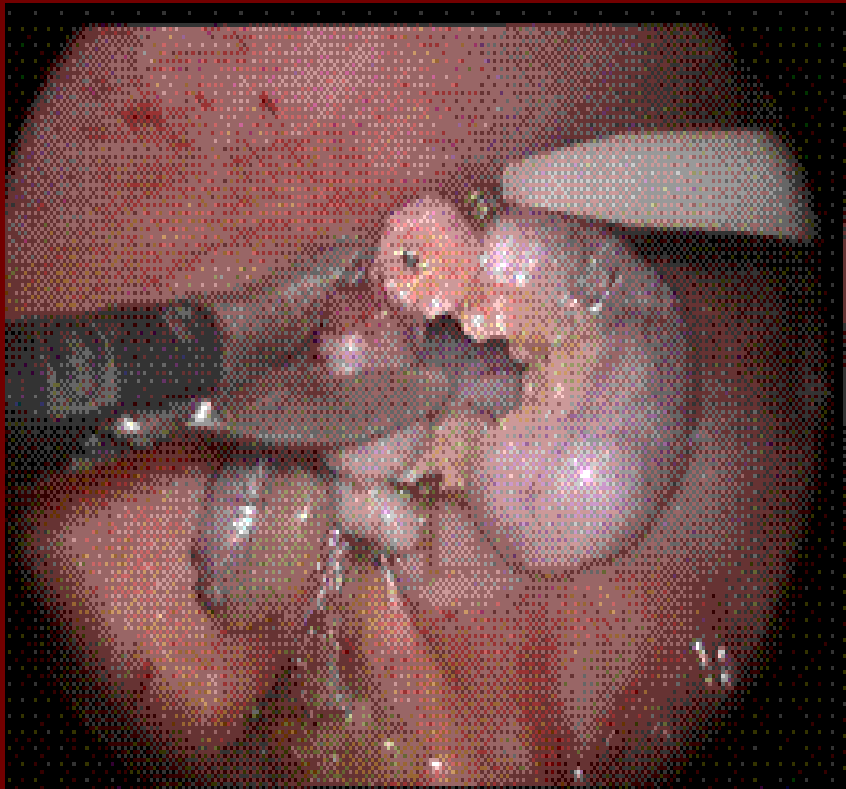
Лапароскопическая аппендэктомия



Лапароскопическая аппендэктомия



Лапароскопическая аппендэктомия



Благодарю за внимание!

