

# ОГЛАВЛЕНИЕ

Участники издания . . . . .	13
Список сокращений и условных обозначений . . . . .	19
<b>РАЗДЕЛ I. ОБЩАЯ ЧАСТЬ. А.Ф. Дронов . . . . .</b>	<b>21</b>
<b>Глава 1.</b> Краткий исторический очерк развития хирургии детского возраста в России. Организация и современное состояние. <i>О.С. Горбагев, П.И. Манжос . . . . .</i>	<b>22</b>
1.1. Исторический очерк . . . . .	22
<b>Глава 2.</b> Правовые основы работы детского хирурга. <i>Д.А. Морозов . . . . .</i>	<b>34</b>
2.1. Государственная система здравоохранения. Основы законодательства . . . . .	34
2.2. Детская хирургия в РФ. Нормативное регулирование специальности . . . . .	36
2.3. Детский хирург. Обязанности и права. Правовой статус детского хирурга . . . . .	37
2.4. Законодательные основы оказания хирургической помощи детям . . . . .	39
2.5. Подготовка специалистов и научных кадров . . . . .	42
2.6. Ответственность хирургов . . . . .	43
<b>Глава 3.</b> Клиническая генетика и синдромология в детской хирургии. <i>В.Г. Солонищенко . . . . .</i>	<b>45</b>
3.1. Введение . . . . .	45
3.2. Основные понятия и термины синдромологии . . . . .	46
3.3. Врожденные пороки развития . . . . .	47
3.4. Деформации . . . . .	47
3.5. Дизрупции (разрушения) . . . . .	48
3.6. Малые аномалии развития . . . . .	49
3.7. Основы практической синдромологии . . . . .	51
3.8. Диагностические критерии нейрофиброматоза I типа (болезни Реклингхаузена) — меморандум Всемирной организации здравоохранения (1992) . . . . .	52
3.9. Частная синдромология . . . . .	52
3.10. Синдром Марфана (OMIM 154700) . . . . .	53
3.11. Синдром Элерса–Данло (OMIM 130050) . . . . .	56
3.12. Синдром Беквита–Видеманна (OMIM 130650) . . . . .	59
3.13. Синдром Нунан (OMIM 163950) . . . . .	60
3.14. Синдром Тар (OMIM 274000) . . . . .	60
3.15. Ассоциация ВАТЕР (VATER) (OMIM 192350) . . . . .	61
3.16. Ассоциация CHARGE (OMIM 214800) . . . . .	61
<b>РАЗДЕЛ II. ХИРУРГИЧЕСКИЕ ЗАБОЛЕВАНИЯ ШЕИ. Д.А. Морозов . . . . .</b>	<b>63</b>
<b>Глава 4.</b> Кисты и свищи шеи. <i>Д.А. Морозов . . . . .</i>	<b>64</b>
4.1. Срединные кисты и свищи шеи . . . . .	64
4.2. Боковые кисты и свищи шеи . . . . .	67
<b>Глава 5.</b> Хирургические заболевания щитовидной железы. <i>Д.А. Морозов . . . . .</i>	<b>70</b>
5.1. Узловые поражения щитовидной железы . . . . .	71
5.2. Тиреоидиты . . . . .	77
5.3. Тератома щитовидной железы . . . . .	79
5.4. Тиреотоксикоз . . . . .	81

<b>РАЗДЕЛ III. ТОРАКАЛЬНАЯ ХИРУРГИЯ. А.Ю. Разумовский</b> .....	85
<b>Глава 6.</b> Пороки развития грудной клетки. <i>З.Б. Митупов.</i> .....	86
6.1. Воронкообразная деформация грудной клетки .....	86
6.2. Килевидная деформация грудной клетки .....	91
6.3. Врожденная расщелина грудины .....	93
6.4. Аномалии ребер .....	94
6.5. Синдром верхней апертуры грудной клетки .....	95
6.6. Синдром поланда .....	98
6.7. Пороки развития молочных желез .....	99
<b>Глава 7.</b> Заболевания дыхательных путей. <i>Н.С. Степаненко</i> .....	100
7.1. Врожденные сужения гортани .....	100
7.2. Приобретенные стенозы гортани .....	106
7.3. Сужения трахеи .....	109
7.4. сужения бронхов .....	115
7.5. Бронхогенные кисты .....	115
7.6. Трахеопищеводный свищ .....	116
<b>Глава 8.</b> Пороки развития легких. <i>Н.С. Степаненко.</i> .....	120
8.1. Агенезия и аплазия легкого .....	120
8.2. Гипоплазия легкого .....	121
8.3. Врожденная долевая эмфизема .....	122
8.4. Кистозно-аденоматозная мальформация .....	124
8.5. Секвестрация легкого .....	126
8.6. Легочные артериовенозные свищи .....	128
8.7. Бронхоэктазии .....	128
8.8. Деструктивные пневмонии .....	133
8.9. Хронические формы .....	140
<b>Глава 9.</b> Заболевания пищевода. <i>А.Б. Алхасов, В.И. Нурик</i> .....	143
9.1. Ахалазия пищевода .....	143
9.2. Гастроэзофагеальный рефлюкс .....	146
9.3. Химические ожоги пищевода .....	150
9.4. Рубцовые сужения пищевода .....	154
9.5. Перфорация пищевода .....	158
9.6. Врожденные сужения пищевода .....	160
<b>Глава 10.</b> Заболевания диафрагмы. <i>А.С. Задвернюк</i> .....	163
10.1. Диафрагмальные грыжи .....	163
10.2. Паралич и парез диафрагмы .....	172
<b>Глава 11.</b> Опухоли и кисты средостения. <i>А.С. Задвернюк</i> .....	175
<b>Глава 12.</b> Хилоторакс. <i>А.Б. Алхасов</i> .....	184
<b>РАЗДЕЛ IV. АБДОМИНАЛЬНАЯ ХИРУРГИЯ. А.Ю. Разумовский,</b> <i>А.Н. Смирнов</i> .....	187
<b>Глава 13.</b> Пороки развития и заболевания передней брюшной стенки. <i>С.Л. Коварский, В.В. Холостова</i> .....	188
13.1. Грыжа белой линии живота .....	188
13.2. Пупочная грыжа .....	189

13.3. Вентральная грыжа . . . . .	191
13.4. Аномалии желчного протока . . . . .	195
<b>Глава 14.</b> Пороки развития и заболевания желудка и двенадцатиперстной кишки. <i>В.В. Холостова</i> . . . . .	202
14.1. Заворот желудка . . . . .	202
14.2. Язвенная болезнь желудка и двенадцатиперстной кишки . . . . .	204
14.3. Хроническая дуоденальная непроходимость . . . . .	206
<b>Глава 15.</b> Заболевания печени и желчевыводящих путей. <i>А.Ю. Разумовский, В.Е. Разгов, В.В. Холостова</i> . . . . .	210
15.1. Атрезия желчных ходов . . . . .	210
15.2. Киста общего желчного протока . . . . .	216
15.3. Острый холецистит . . . . .	223
15.4. Хронический калькулезный холецистит . . . . .	226
<b>Глава 16.</b> Приобретенная кишечная непроходимость. <i>А.Н. Смирнов, В.В. Холостова</i> . . . . .	231
16.1. Острая спаечная кишечная непроходимость . . . . .	231
16.2. Кишечная инвагинация . . . . .	236
16.3. Динамическая кишечная непроходимость . . . . .	243
16.4. Обтурационная кишечная непроходимость . . . . .	244
<b>Глава 17.</b> Синдром короткой кишки. <i>Ю.В. Аверьянова, А.Э. Степанов</i> . . . . .	246
<b>Глава 18.</b> Заболевания поджелудочной железы. <i>А.Ю. Разумовский, Ю.В. Аверьянова, А.Э. Степанов, В.О. Трунов, П.А. Мордвин</i> . . . . .	264
18.1. Острый панкреатит . . . . .	264
18.2. Хронический панкреатит . . . . .	273
18.3. Кисты поджелудочной железы . . . . .	283
18.4. Гормонопродуцирующие заболевания поджелудочной железы . . . . .	288
<b>Глава 19.</b> Заболевания селезенки. <i>Н.А. Аль-Машат</i> . . . . .	295
19.1. Аномалии развития . . . . .	295
19.2. Кисты . . . . .	296
19.3. Абсцессы селезенки . . . . .	297
19.4. Гемолитические анемии . . . . .	298
<b>Глава 20.</b> Заболевания червеобразного отростка. <i>А.Ф. Дронов, В.В. Холостова, В.И. Котловский</i> . . . . .	304
20.1. Острый аппендицит . . . . .	304
20.2. Аппендикулярный перитонит . . . . .	315
20.3. Хронический аппендицит . . . . .	325
<b>Глава 21.</b> Заболевания половых органов у девочек. <i>М.А. Чундокова</i> . . . . .	328
21.1. Воспалительные заболевания . . . . .	329
21.2. Пороки развития внутренних половых органов у девочек . . . . .	331
21.3. Новообразования яичников . . . . .	333
21.7. Перекрут придатков матки . . . . .	339
21.8. Другие заболевания половых органов . . . . .	341

<b>Глава 22.</b> Сосудистые заболевания внутренних органов. <i>А.Ю. Разумовский, 3.Б. Митупов, В.Е. Разков, Н.С. Степаненко</i> .....	344
22.1. Портальная гипертензия .....	344
22.2. Врожденные портосистемные шунты .....	353
22.3. Стеноз почечных артерий .....	355
22.4. Артериопортальные фистулы .....	359
22.5. Синдром средней аорты .....	360
22.6. Открытый артериальный проток .....	361
<b>Глава 23.</b> Закрытые повреждения органов брюшной полости у детей. <i>А.Н. Смирнов, В.В. Холостова</i> .....	364
23.1. Общие сведения .....	364
23.2. Повреждения желудочно-кишечного тракта .....	368
<b>Глава 24.</b> Заболевания толстой кишки. <i>А.Н. Смирнов, В.В. Холостова</i> .....	370
24.1. Болезнь Гиршпрунга .....	370
24.2. Язвенный колит. <i>О.В. Щербакова</i> .....	379
24.3. Геморрой .....	383
24.4. Трещина заднего прохода .....	385
24.5. Полипы и опухоли толстой кишки. <i>А.Л. Ионов, Я.П. Сулавко</i> .....	387
24.6. Парапроктит .....	402
24.7. Хронический парапроктит (параректальный свищ) .....	405
24.8. Пресакральная киста .....	408
24.9. Эпителиальный копчиковый ход (погружение) .....	409
<b>Глава 25.</b> Аноректальные пороки развития. <i>А.Н. Смирнов, В.В. Холостова, В.А. Новожилов</i> .....	411
<b>РАЗДЕЛ V. НЕОНАТАЛЬНАЯ ХИРУРГИЯ.</b> <i>О.Г. Мокрушина</i> .....	441
<b>Глава 26.</b> Омфалоцеле. <i>С.А. Караваева, А.Н. Котин</i> .....	442
<b>Глава 27.</b> Гастрошизис. <i>С.А. Караваева, А.Н. Котин</i> .....	448
<b>Глава 28.</b> Атрезия пищевода. <i>О.Г. Мокрушина</i> .....	459
<b>Глава 29.</b> Врожденный трахеопищеводный свищ. <i>О.Г. Мокрушина</i> .....	463
<b>Глава 30.</b> Врожденная диафрагмальная грыжа. <i>О.Г. Мокрушина</i> .....	467
<b>Глава 31.</b> Врожденный гипертрофический пилоростеноз. <i>В.А. Новожилов, Ю.А. Козлов</i> .....	473
<b>Глава 32.</b> Дуоденальная обструкция. <i>В.А. Новожилов, Ю.А. Козлов</i> .....	477
<b>Глава 33.</b> Атрезия тонкой кишки. <i>В.А. Новожилов, Ю.А. Козлов</i> .....	483
<b>Глава 34.</b> Атрезия толстой кишки. <i>В.А. Новожилов, Ю.А. Козлов</i> .....	491
<b>Глава 35.</b> Мекониальный илеус. <i>С.А. Караваева</i> .....	496
<b>Глава 36.</b> Удвоения желудочно-кишечного тракта. <i>О.Г. Мокрушина</i> .....	506
<b>Глава 37.</b> Кисты брюшной полости у новорожденных. <i>О.Г. Мокрушина</i> .....	510
37.1. Киста яичника .....	510
<b>Глава 38.</b> Некротический энтероколит. <i>Ю.А. Козлов</i> .....	514
<b>Глава 39.</b> Тератома крестцово-копчиковой области. <i>О.Г. Мокрушина</i> .....	525

<b>Глава 40.</b> Гнойные заболевания кожи и подкожно-жировой клетчатки у новорожденных. <i>О.Г. Мокрушина</i> .....	529
40.1. Некротическая флегмона новорожденного. ....	530
40.2. Гнойный мастит. ....	531
40.3. Омфалит .....	532
40.4. Рожистое воспаление .....	533
<b>Глава 41.</b> Острый гематогенный остеомиелит у новорожденных. <i>О.Г. Мокрушина</i> .....	534
<b>Глава 42.</b> Родовые повреждения. <i>О.Г. Мокрушина</i> .....	538
42.1. Кефалогематома .....	538
42.2. Перелом ключицы .....	539
42.3. Переломы плечевой кости .....	540
42.4. Травматические эпифизеолиты плечевой кости .....	540
42.5. Переломы бедренной кости .....	540
42.6. Родовые повреждения паренхиматозных органов брюшной полости и забрюшинного пространства .....	542
<b>РАЗДЕЛ VI. УРОЛОГИЯ-АНДРОЛОГИЯ.</b> <i>С.Л. Коварский, Л.Б. Меновицкова</i> .....	545
<b>Глава 43.</b> Аномалии развития почек и мочеточников. <i>А.В. Писклаков</i> .....	548
43.1. Агенезия почки .....	548
43.2. Добавочная почка .....	549
43.3. Дистопия почки .....	550
43.4. Сращение почек .....	554
43.5. Подковообразная почка .....	554
43.6. Галетообразная почка .....	555
43.7. S-, I- и L-образные почки .....	556
43.8. Аплазия почки .....	557
43.9. Гипоплазия почки .....	558
43.10. Удвоение почки .....	560
43.11. Эктопия мочеточника .....	562
<b>Глава 44.</b> Кистозные аномалии почек. <i>Е.Н. Врублевская</i> .....	565
44.1. Поликистоз почек .....	566
44.2. Губчатая почка .....	568
44.3. Мультикистозная дисплазия .....	569
44.4. Мультилокулярная киста .....	570
44.5. Солитарная киста .....	571
<b>Глава 45.</b> Обструктивные уропатии .....	575
45.1. Гидронефроз (обструкция пиелoureтерального сегмента). <i>С.Г. Врублевский, В.В. Ростовская</i> .....	575
45.2. Мегауретер. <i>С.Л. Коварский</i> .....	584
45.3. Пузырно-мочеточниковый рефлюкс <i>С.Л. Коварский</i> .....	590
45.4. Инфравезикальная обструкция. <i>Л.Б. Меновицкова</i> .....	598
<b>Глава 46.</b> Аномалии мочевого пузыря и уретры. <i>С.П. Даренков, С.Л. Коварский, С.Б. Огтархаджиев, А.А. Проскоков</i> .....	602
46.1. Дивертикул мочевого пузыря .....	602

46.2. Экстрофия мочевого пузыря .....	603
46.3. Эписпадия .....	606
<b>Глава 47.</b> Нейрогенный мочевой пузырь. <i>С.Н. Николаев, С.К. Горельшев</i> .....	619
47.1. Спинальный мочевой пузырь .....	619
47.2. Нейрогенная дисфункция мочевого пузыря .....	628
<b>Глава 48.</b> Аномалии мочевого протока. <i>С.Н. Зоркин</i> .....	639
48.1. Пузырно-пупочный свищ .....	639
48.2. Киста мочевого протока .....	640
48.3. Неполный пупочный свищ .....	641
<b>Глава 49.</b> Аномалии полового члена. <i>А.К. Файзулин</i> .....	643
49.1. Гипоспадия .....	643
49.2. Скрытый половой член .....	656
49.3. Микропенис .....	657
<b>Глава 50.</b> Аномалии репродуктивной системы. <i>С.Л. Коварский, Н.Ю. Калинин</i> .....	660
50.1. Монорхизм .....	660
50.2. Анорхизм .....	661
50.3. Полиорхизм .....	661
50.4. Крипторхизм .....	662
50.5. Варикоцеле .....	673
<b>Глава 51.</b> Патология влагалищного отростка брюшины. <i>В.В. Ростовская, О.С. Шмыров</i> .....	681
51.1. Паховая грыжа .....	681
51.2. Водянка оболочек яичка и семенного канатика .....	686
51.3. Бедренная грыжа .....	689
<b>Глава 52.</b> Синдром отечной мошонки. <i>С.Г. Врублевский</i> .....	690
52.1. Заворот яичка .....	690
52.2. Некроз гидатид яичка .....	696
52.3. Травма яичка и мошонки .....	699
52.4. Острый неспецифический эпидидимит, орхиэпидидимит .....	702
52.5. Аллергический отек мошонки .....	704
<b>Глава 53.</b> Травма в урологии. <i>А.В. Писклаков</i> .....	706
53.1. Повреждения почек .....	706
53.2. Повреждения мочеточника .....	710
53.3. Повреждения мочевого пузыря .....	713
53.4. Травма уретры .....	716
53.5. Посттравматические стриктуры уретры .....	719
<b>Глава 54.</b> Мочекаменная болезнь. <i>С.Н. Зоркин</i> .....	722
<b>Глава 55.</b> Неспецифические воспалительные заболевания органов мочевой системы. <i>Л.Б. Меновщикова</i> .....	728
55.1. Пиелонефрит .....	728
55.2. Цистит .....	733

<b>РАЗДЕЛ VII. ХИРУРГИЧЕСКИЕ ИНФЕКЦИИ. А.Н. Смирнов</b> .....	739
<b>Глава 56.</b> Особенности течения и принципы лечения хирургической инфекции у детей. <i>М.А. Голованев</i> .....	740
<b>Глава 57.</b> Сепсис. <i>М.А. Голованев, Н.В. Белобородова</i> .....	749
<b>Глава 58.</b> Хирургические инфекции кожи и подкожно-жировой клетчатки. <i>М.А. Голованев</i> .....	755
58.1. Фурункул .....	755
58.2. Карбункул .....	756
58.3. Абсцесс .....	757
58.4. Флегмона (целлюлит) .....	759
58.5. Лимфаденит и лимфангит .....	760
58.6. Нелактационный мастит .....	762
58.7. Рожь .....	764
58.8. Панариций .....	765
<b>Глава 59.</b> Остеомиелит. <i>М.А. Голованев</i> .....	768
59.1. Острый гематогенный остеомиелит .....	768
59.2. Хронический остеомиелит .....	775
59.3. Атипичные формы остеомиелита .....	778
59.4. Последствия хронического остеомиелита .....	779
<b>РАЗДЕЛ VIII. ТРАВМАТОЛОГИЯ. Д.Ю. Выборнов</b> .....	781
<b>Глава 60.</b> Общие сведения. <i>О.В. Карасева, М.А. Петров, А.В. Губин, А.А. Коробейников</i> .....	782
60.1. Травматизм в детском возрасте .....	782
60.2. Синдром длительного раздавливания .....	801
<b>Глава 61.</b> Повреждения мягких тканей. <i>Д.Ю. Выборнов</i> .....	803
61.1. Ушибы .....	803
61.2. Раны .....	804
61.3. Повреждения сухожилий кисти и пальцев .....	806
61.4. Повреждения сосудов .....	810
61.5. Синдром длительного раздавливания .....	812
<b>Глава 62.</b> Переломы костей верхней конечности. <i>М.А. Петров</i> .....	815
62.1. Переломы ключицы у детей .....	815
62.2. Переломы плечевой кости .....	819
62.3. Переломы проксимального отдела костей предплечья .....	830
62.4. Переломы костей кисти .....	846
62.5. Вывихи костей верхней конечности. <i>И.Н. Исаев</i> .....	851
<b>Глава 63.</b> Переломы костей нижней конечности. <i>Н.И. Тарасов</i> .....	861
63.1. Переломы бедренной кости .....	861
63.2. Повреждения проксимального отдела бедренной кости .....	862
63.3. Перелом диафиза бедренной кости .....	868
63.4. Переломы дистального метафиза бедренной кости .....	879
63.5. Переломы дистального эпифиза бедренной кости .....	881
63.6. Повреждения коленного сустава. <i>И.Н. Исаев</i> .....	881
63.7. Переломы костей голени .....	891

63.8. Переломы костей стопы и пальцев . . . . .	904
63.9. Травматический вывих бедра . . . . .	911
<b>Глава 64.</b> Травма позвоночника. <i>А.В. Губин</i> . . . . .	913
64.1. Хирургическая патология шейного отдела позвоночника у детей . . . . .	913
64.2. Повреждения грудного и поясничного отделов позвоночника . . . . .	926
<b>Глава 65.</b> Переломы костей таза. <i>М.А. Петров</i> . . . . .	941
65.1. Повреждения тазового кольца . . . . .	943
65.2. Переломы вертлужной впадины . . . . .	945
<b>Глава 66.</b> Патологические переломы. <i>Д.Ю. Выборнов</i> . . . . .	948
66.1. Несовершенное костеобразование . . . . .	948
66.2. Солитарные и аневризимальные кисты костей, остеобластокластомы . . . . .	949
66.3. Хронический остеомиелит . . . . .	951
66.4. Юношеский эпифизеолиз головки бедренной кости . . . . .	952
<b>Глава 67.</b> Черепно-мозговая травма. <i>Ж.Б. Семенова</i> . . . . .	955
67.1. Общие сведения . . . . .	955
67.2. Сотрясение головного мозга . . . . .	959
67.3. Ушиб мозга . . . . .	961
67.4. Диффузное аксональное повреждение головного мозга . . . . .	962
67.5. Сдавление головного мозга . . . . .	966
67.6. Эпидуральная гематома . . . . .	966
67.7. Субдуральная гематома . . . . .	968
67.8. Субарахноидальное кровоизлияние . . . . .	969
67.9. Переломы костей черепа . . . . .	970
<b>Глава 68.</b> Термическая травма. <i>Л.И. Будкевич</i> . . . . .	973
68.1. Ожоги у детей . . . . .	973
68.2. Отморожения . . . . .	996
<b>РАЗДЕЛ IX. ОРТОПЕДИЯ.</b> <i>Д.Ю. Выборнов</i> . . . . .	1001
<b>Глава 69.</b> Деформации шеи. <i>Д.Ю. Выборнов, В.М. Крестьяшин</i> . . . . .	1002
69.1. Врожденная мышечная кривошея . . . . .	1002
69.2. Крыловидная шея . . . . .	1006
69.3. Болезнь Клиппеля–Фейля . . . . .	1008
<b>Глава 70.</b> Деформации позвоночника. <i>А.В. Губин, С.О. Рябых</i> . . . . .	1009
70.1. Врожденные деформации позвоночника . . . . .	1011
70.2. Идиопатический сколиоз. <i>А.А. Кулешов</i> . . . . .	1019
70.3. Нейрогенные деформации . . . . .	1023
70.4. Деформации при наследственных и системных заболеваниях . . . . .	1025
70.5. Кифоз . . . . .	1027
70.6. Лордоз . . . . .	1028
<b>Глава 71.</b> Врожденные деформации верхней конечности. <i>И.В. Шведовгенко</i> . . . . .	1030
71.1. Синдактилия . . . . .	1031
71.2. Полидактилия . . . . .	1033



71.3. Врожденная косорукокость . . . . .	1034
71.4. Лучевая косорукокость . . . . .	1034
71.5. Локтевая косорукокость . . . . .	1035
71.6. Врожденный радиоульнарный синостоз . . . . .	1036
71.7. Врожденное высокое стояние лопатки. . . . .	1038
71.8. Крыловидная лопатка . . . . .	1040
<b>Глава 72.</b> Врожденные деформации нижних конечностей . . . . .	1041
72.1. Врожденный вывих бедренной кости. <i>Ю.И. Лозовая</i> . . . . .	1041
72.2. Врожденный вывих надколенника. <i>И.Н. Исаев</i> . . . . .	1054
72.3. Врожденная косолапость. <i>В.М. Кенис</i> . . . . .	1058
72.4. Плоскостопие у детей. <i>В.М. Кенис</i> . . . . .	1065
<b>Глава 73.</b> Остеохондропатии. <i>Д.Ю. Выборнов, И.В. Крестьяшин,</i> <i>Ю.И. Лозовая</i> . . . . .	1073
73.1. Болезнь Легга–Кальве–Пертеса . . . . .	1074
73.2. Болезнь Келлера I . . . . .	1078
73.3. Болезнь Келлера II . . . . .	1079
73.4. Болезнь Осгуда–Шлаттера . . . . .	1079
73.5. Болезнь Кальве . . . . .	1080
73.6. Болезнь Шейерманна–Мау . . . . .	1081
73.7. Частичные клиновидные остеоохондропатии . . . . .	1082
73.8. Частичные клиновидные остеоохондропатии других локализаций . . . . .	1083
<b>Глава 74.</b> Системные заболевания скелета. <i>А.Д. Акинъшина,</i> <i>С.Ю. Батраков, А.И. Снетков</i> . . . . .	1084
74.1. Ахондроплазия . . . . .	1084
74.2. Болезнь Де Тони–Дебре–Фанкони . . . . .	1087
74.3. Болезнь Олье . . . . .	1089
74.4. Витамин D-зависимый рахит . . . . .	1092
74.5. Витамин D-резистентный рахит . . . . .	1094
74.6. Врожденная спондилоэпифизарная дисплазия . . . . .	1096
74.7. Гемимелическая эпифизарная дисплазия . . . . .	1098
74.8. Диастрофическая дисплазия. . . . .	1099
74.9. Множественная эпифизарная дисплазия. . . . .	1102
74.10. Несовершенный остеогенез . . . . .	1104
74.11. Почечный тубулярный ацидоз. . . . .	1107
74.12. Псевдоахондроплазия . . . . .	1109
74.13. Спондилоэпифизарная дисплазия . . . . .	1111
74.14. Фиброзная дисплазия . . . . .	1113
74.15. Экзостозная хондродисплазия. . . . .	1116
<b>РАЗДЕЛ X. ПОРОКИ РАЗВИТИЯ СОСУДОВ</b> <b>И ДОБРОКАЧЕСТВЕННЫЕ ОПУХОЛИ.</b> <i>Ю.А. Поляев</i> . . . . .	1119
<b>Глава 75.</b> Пороки развития кровеносных сосудов, общие понятия. <i>Ю.А. Поляев, Р.В. Гарбузов</i> . . . . .	1120
<b>Глава 76.</b> Гемангиомы. <i>Р.А. Хагуров</i> . . . . .	1123
76.1. Врожденная гемангиома . . . . .	1123
76.2. Инфантильная (младенческая) гемангиома . . . . .	1126

<b>Глава 77.</b> Лимфангиомы — лимфатические мальформации. <i>Р.А. Хагуров</i> . . . . .	1130
<b>Глава 78.</b> Сосудистые мальформации. <i>Ю.А. Поляев, Р.В. Гарбузов</i> . . . . .	1133
78.1. Капиллярные мальформации. . . . .	1133
78.2. Артериовенозные мальформации. . . . .	1134
78.3. Венозные мальформации и другие уточненные врожденные аномалии системы периферических сосудов. . . . .	1134
<b>РАЗДЕЛ XI. ОНКОЛОГИЯ.</b> <i>В.Г. Поляков</i> . . . . .	1137
<b>Глава 79.</b> Общие вопросы детской онкологии. <i>В.Г. Поляков</i> . . . . .	1138
<b>Глава 80.</b> Опухоли почек у детей. <i>М.В. Рубанская, М.А. Рубанский, П.А. Керимов, Е.И. Бойченко, А.П. Казанцев</i> . . . . .	1157
<b>Глава 81.</b> Рак щитовидной железы. <i>В.Г. Поляков</i> . . . . .	1173
<b>Глава 82.</b> Опухоли симпатической нервной системы . . . . .	1185
82.1. Нейробластома. <i>М.В. Рубанская, П.А. Керимов, А.П. Казанцев</i> . . . . .	1186
82.2. Феохромоцитомы и параганглиомы. <i>Д.В. Ковалев</i> . . . . .	1199
82.3. Герминогенные опухоли. <i>И.В. Негушкина, О.А. Капкова,         А.П. Казанцев, П.А. Керимов, М.А. Рубанский.</i> . . . . .	1200
<b>Глава 83.</b> Прочие опухоли половых желез у детей. <i>Д.В. Ковалев</i> . . . . .	1214
<b>Глава 84.</b> Опухоли печени. <i>П.А. Керимов, Р.И. Пименов, М.В. Рубанская, М.А. Рубанский, Д.В. Рыбакова, О.А. Капкова, А.П. Казанцев</i> . . . . .	1215
<b>Глава 85.</b> Злокачественные опухоли костей. <i>Д.В. Нисигенко, А.З. Дзампаев, Д.Б. Хестанов, О.А. Нисигенко, В.Х. Харбедия, Э.Р. Сенжапова, О.М. Романцова, И.С. Долгополов, В.А. Григоренко, В.Г. Поляков, М.Д. Алиев</i> . . . . .	1221
<b>Глава 86.</b> Саркомы мягких тканей. <i>А.З. Дзампаев, Д.Б. Хестанов, Д.В. Нисигенко, О.М. Романцова, В.В. Козиева.</i> . . . . .	1242
86.1. Рабдомиосаркома. <i>А.З. Дзампаев, Д.Б. Хестанов, Д.В. Нисигенко,         О.М. Романцова.</i> . . . . .	1247
86.2. Синовиальная саркома. <i>А.З. Дзампаев, Д.Б. Хестанов, Д.В. Нисигенко,         В.В. Козиева.</i> . . . . .	1259
<b>Глава 87.</b> Меланома. <i>В.Г. Поляков, Р.В. Шишков</i> . . . . .	1263
<b>Глава 88.</b> Десмоид. <i>Д.В. Ковалев</i> . . . . .	1272
<b>Глава 89.</b> Хирургическая помощь при гемобластозах. <i>Д.В. Ковалев.</i> . . . . .	1277

## УЧАСТНИКИ ИЗДАНИЯ

### Главный редактор

**Разумовский Александр Юрьевич** — д-р мед. наук, проф., чл.-кор. РАН, зав. кафедрой детской хирургии ФГАОУ ВО «РНИМУ им. Н.И. Пирогова» Минздрава России

### Ответственные редакторы

**Дронов Анатолий Федорович** — д-р мед. наук, проф., зав. курсом эндоскопической хирургии в педиатрии ФУВ при кафедре детской хирургии ФГАОУ ВО «РНИМУ им. Н.И. Пирогова» Минздрава России, заслуженный деятель науки РФ

**Холостова Виктория Валерьевна** — д-р мед. наук, доцент кафедры детской хирургии ФГАОУ ВО «РНИМУ им. Н.И. Пирогова» Минздрава России, врач-хирург отделения неотложной и гнойной хирургии ФГБУЗ «ДГКБ им. Н.Ф. Филатова» ДЗМ

### Рецензенты

**Поддубный Игорь Витальевич** — д-р мед. наук, проф., зав. кафедрой детской хирургии ФГБОУ ВО «МГМСУ им. А.И. Евдокимова» Минздрава России

**Соколов Юрий Юрьевич** — д-р мед. наук, проф., зав. кафедрой детской хирургии ФГБОУ ДПО «РМАНПО» Минздрава России

### Авторы

**Аверьянова Юлия Валентиновна** — канд. мед. наук, врач детский хирург отделения абдоминальной хирургии РДКБ ФГАОУ ВО «РНИМУ им. Н.И. Пирогова» Минздрава России

**Акиньшина Александра Дмитриевна** — канд. мед. наук, травматолог-ортопед отделения костной патологии и подростковой ортопедии ФГБУ «НМИЦ травматологии и ортопедии (ТО) им. Н.Н. Приорова» Минздрава России

**Алиев Мамед Джавадович** — д-р мед. наук, проф., акад. РАН, советник генерального директора ФГБУ «НМИЦ радиологии» Минздрава России

**Алхасов Абдуманап Басирович** — д-р мед. наук, проф. кафедры детской хирургии ФГАОУ ВО «РНИМУ им. Н.И. Пирогова» Минздрава России, зав. хирургическим торакальным отделением ФГАУ «НМИЦ здоровья детей (ЗД)» Минздрава России

**Аль-Машат Намир Аднанович** — канд. мед. наук, доцент кафедры детской хирургии ФГАОУ ВО «РНИМУ им. Н.И. Пирогова» Минздрава России, зам. главного врача по хирургии РДКБ ФГАОУ ВО «РНИМУ им. Н.И. Пирогова» Минздрава России

**Батраков Сергей Юрьевич** — канд. мед. наук, старший научный сотрудник отделения костной патологии и подростковой ортопедии ФГБУ «НМИЦ ТО им. Н.Н. Приорова» Минздрава России

**Белобородова Наталья Владимировна** — д-р мед. наук, проф., руководитель лаборатории клинической микробиологии и антибактериальной терапии ФГБУ «НМИЦ сердечно-сосудистой хирургии им. А.Н. Бакулева» Минздрава России

**Бойченко Елена Игоревна** — канд. мед. наук, врач детский онколог хирургического отделения № 2 опухолей торакоабдоминальной локализации отдела общей онкологии НИИ детской онкологии и гематологии ФГБУ «НМИЦ онкологии им. Н.Н. Блохина» Минздрава России

**Будкевич Людмила Иасоновна** — д-р мед. наук, проф., главный научный сотрудник ФГАОУ ВО «РНИМУ им. Н.И. Пирогова» Минздрава России,

зав. ожоговым отделением для детей грудного возраста ГБУЗ «ДГКБ № 9 им. Г.Н. Сперанского» ДЗМ

**Вишневский Евгений Леонидович** — д-р мед. наук, проф., руководитель отдела урологии и нейроурологии ФГБУ «МНИИПидХ» Минздрава России

**Врублевская Елена Николаевна** — д-р мед. наук, доцент кафедры детской хирургии ФГАОУ ВО «РНМУ им. Н.И. Пирогова» Минздрава России, зав. хирургическим отделением № 1 ГБУЗ «НПЦ специализированной медицинской помощи детям СМПД им. В.Ф. Войно-Ясенецкого» ДЗМ

**Врублевский Сергей Гранитович** — канд. мед. наук, проф. кафедры детской хирургии ФГАОУ ВО «РНМУ им. Н.И. Пирогова» Минздрава России

**Выборнов Дмитрий Юрьевич** — д-р мед. наук, проф. кафедры детской хирургии ФГАОУ ВО «РНМУ им. Н.И. Пирогова» Минздрава России, зам. главного врача ГБУЗ «ДГКБ им. Н.Ф. Филатова» ДЗМ

**Гарбузов Роман Вячеславович** — д-р мед. наук, врач отделения рентгенохирургических методов диагностики и лечения РДКБ ФГАОУ ВО «РНМУ им. Н.И. Пирогова» Минздрава России

**Голованев Максим Алексеевич** — канд. мед. наук, доцент кафедры детской хирургии ФГАОУ ВО «РНМУ им. Н.И. Пирогова» Минздрава России

**Горбачев Олег Сергеевич** — канд. мед. наук, проф. кафедры детской хирургии ФГАОУ ВО «РНМУ им. Н.И. Пирогова» Минздрава России

**Горельшев Сергей Кириллович** — д-р мед. наук, проф., ведущий научный сотрудник, зав. детским нейрохирургическим отделением ФГАУ «НМИЦ нейрохирургии им. акад. Н.Н. Бурденко» Минздрава России, зав. кафедрой детской нейрохирургии ФГБОУ ДПО «РМАНПО» Минздрава России, главный внештатный детский нейрохирург Минздрава России

**Григоренко Василий Андреевич** — зав. отделением лучевой терапии отдела лучевых методов диагностики и терапии опухолей НИИ детской онкологии и гематологии ФГБУ «НМИЦ онкологии им. Н.Н. Блохина» Минздрава России

**Губин Александр Вадимович** — д-р мед. наук, директор ФГБУ «НМИЦ ТО им. Н.Н. Приорова» Минздрава России

**Даренков Сергей Петрович** — д-р мед. наук, зав. кафедрой урологии ФГБУ ДПО «ЦГМА» УДП РФ, руководитель центра урологии ФГБУ «Клиническая больница» УДП РФ

**Дзампаев Аслан Зелимханович** — канд. мед. наук, зав. хирургическим отделением № 3 отдела общей онкологии НИИ детской онкологии и гематологии ФГБУ «НМИЦ онкологии им. Н.Н. Блохина» Минздрава России

**Долгополов Игорь Станиславович** — д-р мед. наук, врач-онколог, зав. стационарным отделением клиники интервенционной неврологии и терапии «Нейровита»

**Дронов Анатолий Федорович** — д-р мед. наук, проф., зав. курсом эндоскопической хирургии в педиатрии ФУВ при кафедре детской хирургии ФГАОУ ВО «РНМУ им. Н.И. Пирогова» Минздрава России, заслуженный деятель науки РФ

**Задвернюк Александр Сергеевич** — канд. мед. наук, доцент кафедры детской хирургии ФГАОУ ВО «РНМУ им. Н.И. Пирогова» Минздрава России

**Зими́на Ольга Юрьевна** — канд. мед. наук, врач травматолог-ортопед отделения травматологии и ортопедии ГБУЗ «ДГКБ им. Н.Ф. Филатова» ДЗМ

**Зоркин Сергей Николаевич** — д-р мед. наук, проф., зав. урологическим отделением ФГАУ «НМИЦ ЗД» Минздрава России

**Ионов Андрей Львович** — д-р мед. наук, проф. кафедры детской хирургии, врач-хирург отделения абдоминальной хирургии РДКБ ФГАОУ ВО «РНМУ им. Н.И. Пирогова» Минздрава России

**Исаев Иван Николаевич** — врач травматолог-ортопед отделения травматологии и ортопедии ГБУЗ «ДГКБ им. Н.Ф. Филатова» ДЗМ

**Казанцев Анатолий Петрович** — д-р мед. наук, зав. хирургическим отделением № 2 опухолей торакоабдоминальной локализации отдела общей онкологии НИИ детской онкологии и гематологии ФГБУ «НМИЦ онкологии им. Н.Н. Блохина» Минздрава России

**Калинченко Наталья Юрьевна** — д-р мед. наук, старший научный сотрудник детского отделения ФГБУ «НМИЦ эндокринологии» Минздрава России

**Капкова Ольга Александровна** — врач детский онколог хирургического отделения № 2 опухолей торакоабдоминальной локализации отдела общей онкологии НИИ детской онкологии и гематологии ФГБУ «НМИЦ онкологии им. Н.Н. Блохина» Минздрава России

**Каравая Светлана Александровна** — д-р мед. наук, проф. кафедры детской хирургии ФГБОУ ВО «СПбГПМУ» Минздрава России

**Карасева Ольга Витальевна** — д-р мед. наук, зам. директора по научной работе, руководитель отдела реанимации и сочетанной травмы ГБУЗ «НИИ неотложной детской хирургии и травматологии (НДХиТ)» ДЗМ

**Кенис Владимир Маркович** — канд. мед. наук, руководитель отделения патологии стопы, нейроортопедии и системных заболеваний, старший научный сотрудник ФГБУ «НМИЦ детской ТО им. Г.И. Турнера» Минздрава России

**Керимов Полад Акшин оглы** — д-р мед. наук, ведущий научный сотрудник хирургического отделения № 2 опухолей торакоабдоминальной локализации отдела общей онкологии НИИ детской онкологии и гематологии ФГБУ «НМИЦ онкологии им. Н.Н. Блохина» Минздрава России

**Ковалев Денис Викторович** — д-р мед. наук, проф., зам. директора по лечебной части ГБУЗ «НПЦ СМПД им. В.Ф. Войно-Ясенецкого» ДЗМ

**Коварский Семен Львович** — д-р мед. наук, проф., зав. курсом урологии-андрологии ФУВ при кафедре детской хирургии ФГАОУ ВО «РНИМУ им. Н.И. Пирогова» Минздрава России

**Козлов Юрий Андреевич** — д-р мед. наук, проф. кафедры детской хирургии ФГБОУ ВО «Иркутский государственный медицинский университет» Минздрава России, профессор кафедры детской хирургии Иркутской государственной медицинской академии последипломного образования — филиала ФГБОУ ДПО «Российская медицинская академия непрерывного профессионального образования» Минздрава России, руководитель Центра хирургии и реанимации новорожденных ОГАУЗ «Городская Ивано-Матренинская детская клиническая больница», главный внештатный специалист-эксперт детский хирург Минздрава России в СФО

**Коробейников Анатолий Анатольевич** — канд. мед. наук, зав. научной лабораторией детской травмы ФГБУ «НМИЦ ТО им. акад. Г.А. Илизарова» Минздрава России

**Котин Алексей Николаевич** — канд. мед. наук, доцент кафедры детской хирургии ФГБОУ ВО «ПСПбГМУ им. акад. И.П. Павлова» Минздрава России, ведущий хирург СПб ГБУЗ «ДГБ № 1»

**Котлобовский Владимир Игоревич** — д-р мед. наук, проф., зав. кафедрой эндоскопической хирургии ЗКГМУ им. Марата Оспанова, зав. отделением лапароскопической хирургии ОДКБ г. Актыюбинска (Казахстан)

**Кочиева Виктория Важаевна** — врач детский онколог хирургического отделения № 3 отдела общей онкологии НИИ детской онкологии и гематологии ФГБУ «НМИЦ онкологии им. Н.Н. Блохина» Минздрава России

**Крестьяшин Владимир Михайлович** — д-р мед. наук, проф. кафедры детской хирургии ФГАОУ ВО «РНИМУ им. Н.И. Пирогова» Минздрава России

**Крестьяшин Илья Владимирович** — канд. мед. наук, доцент кафедры детской хирургии ФГАОУ ВО «РНИМУ им. Н.И. Пирогова» Минздрава России

**Кулешов Александр Алексеевич** — доктор медицинских наук, заведующий отделением вертебрыологии ФГБУ «НМИЦ ТО им. Н.Н. Приорова» Минздрава России

**Лозовая Юлия Ивановна** — канд. мед. наук, доцент кафедры детской хирургии ФГАОУ ВО «РНИМУ им. Н.И. Пирогова» Минздрава России

**Манжос Петр Иванович** — канд. мед. наук, доцент кафедры госпитальной хирургии ФГАОУ ВО «РУДН» Минобрнауки России

**Меновщикова Людмила Борисовна** — д-р мед. наук, проф. кафедры детской хирургии ФГАОУ ВО «РНИМУ им. Н.И. Пирогова» Минздрава России

**Митупов Зорикто Батоевич** — д-р мед. наук, проф. кафедры детской хирургии ФГАОУ ВО «РНИМУ им. Н.И. Пирогова» Минздрава России, врач-хирург отделения торакальной хирургии ГБУЗ «ДГКБ им. Н.Ф. Филатова» ДЗМ

**Мокрушина Ольга Геннадьевна** — д-р мед. наук, проф. кафедры детской хирургии ФГАОУ ВО «РНИМУ им. Н.И. Пирогова» Минздрава России, зам. главного врача ГБУЗ «ДГКБ им. Н.Ф. Филатова» ДЗМ

**Мордвин Павел Алексеевич** — канд. мед. наук, ассистент кафедры детской хирургии ФГАОУ ВО «РНИМУ им. Н.И. Пирогова» Минздрава России, врач детский хирург ГБУЗ «МДГКБ ДЗМ»

**Морозов Дмитрий Анатольевич** — д-р мед. наук, зав. кафедрой детской хирургии и урологии-андрологии педиатрического факультета ФГАОУ ВО «Первый МГМУ им. И.М. Сеченова» Минздрава России (Сеченовский Университет), депутат Государственной думы VII созыва от фракции «Единая Россия», председатель Комитета Государственной думы по охране здоровья

**Немилова Татьяна Константиновна** — д-р мед. наук, проф. кафедры детской хирургии ФГБОУ ВО «ПСПбГМУ им. акад. И.П. Павлова» Минздрава России

**Нечушкина Инесса Викторовна** — д-р мед. наук, врач акушер-гинеколог, врач детский онколог хирургического отделения № 2 опухолей торакоабдоминальной локализации отдела общей онкологии НИИ детской онкологии и гематологии ФГБУ «НМИЦ онкологии им. Н.Н. Блохина» Минздрава России

**Николаев Василий Викторович** — д-р мед. наук, проф., зав. 1-м хирургическим отделением РДКБ ФГАОУ ВО «РНИМУ им. Н.И. Пирогова» Минздрава России

**Николаев Сергей Николаевич** — д-р мед. наук, проф. кафедры детской хирургии ФГАОУ ВО «РНИМУ им. Н.И. Пирогова» Минздрава России

**Нисиченко Дмитрий Васильевич** — канд. мед. наук, старший научный сотрудник хирургического отделения № 3 отдела общей онкологии НИИ детской онкологии и гематологии ФГБУ «НМИЦ онкологии им. Н.Н. Блохина» Минздрава России

**Нисиченко Ольга Александровна** — врач-онколог научно-консультативного отделения НИИ детской онкологии и гематологии ФГБУ «НМИЦ онкологии им. Н.Н. Блохина» Минздрава России

**Новожилов Владимир Александрович** — д-р мед. наук, проф. кафедры детской хирургии Иркутской государственной медицинской академии последипломного образования — филиала ФГБОУ ДПО «РМАНПО» Минздрава России, руководитель Центра хирургии и реаниматологии, главный врач ОГАУЗ «Городская Ивано-Матренинская ДКБ»

**Нурик Вера Исааковна** — канд. мед. наук, доцент кафедры детской хирургии ФГАОУ ВО «РНИМУ им. Н.И. Пирогова» Минздрава России

**Очархаджиев Султан Бексолтаевич** —

**Петров Михаил Анатольевич** — канд. мед. наук, доцент кафедры детской хирургии ФГАОУ ВО «РНИМУ им. Н.И. Пирогова» Минздрава России

**Пименов Роман Иванович** — врач детский онколог хирургического отделения № 2 опухолей торакоабдоминальной локализации отдела общей онкологии НИИ детской онкологии и гематологии ФГБУ «НМИЦ онкологии им. Н.Н. Блохина» Минздрава России

**Писклаков Андрей Валерьевич** — д-р мед. наук, проф., зав. кафедрой детской хирургии ФГБОУ ВО «Омский ГМУ» Минздрава России, руководитель Центра патологии репродуктивных органов и тазовой хирургии БУЗ Омской области «Областная детская клиническая больница», внештатный детский хирург Минздрава Омской области

**Поляев Юрий Александрович** — д-р мед. наук, проф., зав. отделением рентгенохирургии РДКБ ФГАОУ ВО «РНИМУ им. Н.И. Пирогова» Минздрава России

**Поляков Владимир Георгиевич** — д-р мед. наук, проф., акад. РАН, советник директора НИИ детской онкологии и гематологии ФГБУ «НМИЦ онкологии им. Н.Н. Блохина» Минздрава России

**Проскоков Алексей Александрович** —

**Разумовский Александр Юрьевич** — д-р мед. наук, проф., чл.-кор. РАН, зав. кафедрой детской хирургии ФГАОУ ВО «РНИМУ им. Н.И. Пирогова» Минздрава России

**Рачков Виктор Евгеньевич** — д-р мед. наук, проф. кафедры детской хирургии ФГАОУ ВО «РНИМУ им. Н.И. Пирогова» Минздрава России

**Романцова Ольга Михайловна** — врач-онколог хирургического отделения № 3 отдела общей онкологии НИИ детской онкологии и гематологии ФГБУ «НМИЦ онкологии им. Н.Н. Блохина» Минздрава России

**Ростовская Вера Васильевна** — д-р мед. наук, проф. кафедры детской хирургии и урологии-андрологии им. профессора Л.П. Александрова

**Рубанская Марина Владимировна** — канд. мед. наук, старший научный сотрудник хирургического отделения № 2 опухолей торакоабдоминальной локализации отдела общей онкологии НИИ детской онкологии и гематологии ФГБУ «НМИЦ онкологии им. Н.Н. Блохина» Минздрава России

**Рубанский Михаил Александрович** — канд. мед. наук, врач детский онколог хирургического отделения № 2 опухолей торакоабдоминальной локализации отдела общей онкологии НИИ детской онкологии и гематологии ФГБУ «НМИЦ онкологии им. Н.Н. Блохина» Минздрава России

**Рыбакова Диана Вячеславовна** — канд. мед. наук, врач детский онколог хирургического отделения № 2 опухолей торакоабдоминальной локализации отдела общей онкологии НИИ детской онкологии и гематологии ФГБУ «НМИЦ онкологии им. Н.Н. Блохина» Минздрава России

**Рябых Сергей Олегович** — д-р мед. наук, руководитель клиники патологии позвоночника и редких заболеваний ФГБУ «НМИЦ ТО им. акад. Г.А. Илизарова» Минздрава России, директор по образованию в направлении «Ортопедия» AOSpineRF

**Семенова Жанна Борисовна** — д-р мед. наук, руководитель отделения нейрохирургии ГБУЗ «НИИ НДХиТ» ДЗМ

**Сенжапова Эльмира Рифатовна** — канд. мед. наук, научный сотрудник хирургического отделения № 3 отдела общей онкологии НИИ детской онкологии и гематологии ФГБУ «НМИЦ онкологии им. Н.Н. Блохина» Минздрава России

**Смирнов Алексей Николаевич** — д-р мед. наук, проф. кафедры детской хирургии ФГАОУ ВО «РНИМУ им. Н.И. Пирогова» Минздрава России, зав. отделением неотложной и гнойной хирургии ГБУЗ «ДГКБ им. Н.Ф. Филатова» ДЗМ

**Снетков Андрей Игоревич** — д-р мед. наук, проф., зав. отделением костной патологии и подростковой ортопедии ФГБУ «НМИЦ ТО им. Н.Н. Приорова» Минздрава России

**Солониченко Владимир Григорьевич** — врач-генетик ГБУЗ «ДГКБ им. Н.Ф. Филатова» ДЗМ

**Степаненко Никита Сергеевич** — канд. мед. наук, доцент кафедры детской хирургии ФГАОУ ВО «РНИМУ им. Н.И. Пирогова» Минздрава России, врач-хирург отделения торакальной хирургии ГБУЗ «ДГКБ им. Н.Ф. Филатова» ДЗМ

**Степанов Алексей Эдуардович** — д-р мед. наук, проф. кафедры детской хирургии, зав. отделением абдоминальной хирургии РДКБ ФГАОУ ВО «РНИМУ им. Н.И. Пирогова» Минздрава России

**Сулаво Яков Павлович** — канд. мед. наук, доцент кафедры детской хирургии, врач-хирург отделения абдоминальной хирургии РДКБ ФГАОУ ВО «РНИМУ им. Н.И. Пирогова» Минздрава России

**Тарасов Николай Иванович** — канд. мед. наук, зав. отделением травматологии и ортопедии ГБУЗ «ДГКБ им. Н.Ф. Филатова» ДЗМ

**Трунов Владимир Олегович** — канд. мед. наук, доцент кафедры детской хирургии ФГАОУ ВО «РНИМУ им. Н.И. Пирогова» Минздрава России, врач-хирург ГБУЗ «Морозовская ДГКБ» ДЗМ

**Файзулин Айвар Кабирович** — д-р мед. наук, проф. кафедры детской хирургии ФГБОУ ВО «МГМСУ им. А.И. Евдокимова» Минздрава России

**Феоктистова Елена Владимировна** — канд. мед. наук, доцент кафедры детской хирургии ФГАОУ ВО «РНИМУ им. Н.И. Пирогова» Минздрава России

**Хагуров Руслан Асланович** — канд. мед. наук, врач детский хирург отделения микрохирургии ГБУЗ «ДГКБ им. Н.Ф. Филатова» ДЗМ

**Харбедия Вахтанг Хвичевич** — врач-онколог хирургического отделения № 3 отдела общей онкологии НИИ детской онкологии и гематологии ФГБУ «НМИЦ онкологии им. Н.Н. Блохина» Минздрава России

**Хестанов Денис Борисович** — канд. мед. наук, старший научный сотрудник хирургического отделения № 3 отдела общей онкологии НИИ детской онкологии и гематологии ФГБУ «НМИЦ онкологии им. Н.Н. Блохина» Минздрава России

**Холостова Виктория Валерьевна** — д-р мед. наук, доцент кафедры детской хирургии ФГАОУ ВО «РНИМУ им. Н.И. Пирогова» Минздрава России, врач-хирург отделения неотложной и гнойной хирургии ГБУЗ «ДГКБ им. Н.Ф. Филатова» ДЗМ

**Чундокова Мадина Арсеновна** — д-р мед. наук, проф. кафедры детской хирургии ФГАОУ ВО «РНИМУ им. Н.И. Пирогова» Минздрава России

**Шведовченко Игорь Владимирович** — д-р мед. наук, проф., научный руководитель ФГБУ «ФНЦРИ им. Г.А. Альбрехта» Минтруда России

**Шишков Руслан Владимирович** — д-р мед. наук, врач отделения опухолей головы и шеи НИИ детской онкологии и гематологии ФГБУ «НМИЦ онкологии им. Н.Н. Блохина» Минздрава России

**Шмыров Олег Сергеевич** — канд. мед. наук, зав. отделением урологии ГБУЗ «Морозовская ДГКБ» ДЗМ

**Щербакова Ольга Вячеславовна** — канд. мед. наук, зав. отделением абдоминальной хирургии РДКБ ФГАОУ ВО «РНИМУ им. Н.И. Пирогова» Минздрава России



## СПИСОК СОКРАЩЕНИЙ И УСЛОВНЫХ ОБОЗНАЧЕНИЙ

☞<sup>+</sup> – иллюстративный материал доступен на сайте <https://www.rosmedlib.ru/book/ISBN9785970457856-EXT.html>



♦ – торговое название лекарственного средства и/или фармацевтическая субстанция

♠ – лекарственное средство не зарегистрировано в Российской Федерации

⊗ – лекарственное средство в Российской Федерации аннулировано, или срок его регистрации истек

АВМ – артериовенозная мальформация

АД – артериальное давление

АЖХ – атрезия желчных ходов

АИТ – аутоиммунный тиреоидит

АРМ – аноректальные мальформации

БГ – болезнь Гиршпрунга

ВДГК – воронкообразная деформация грудной клетки

ВКАМ – врожденная кистозно-аденоматозная мальформация

ВМ – венозная мальформация

ВМП – высокотехнологичная медицинская помощь

ВП – воспалительные полипы

ВЧД – внутричерепное давление

ГШ – гастрошизис

ГЭР – гастроэзофагеальный рефлюкс

ДД – диастрофическая дисплазия

ДНК – дезоксирибонуклеиновая кислота

ДПК – двенадцатиперстная кишка

ЖКТ – желудочно-кишечный тракт

ИВЛ – искусственная вентиляция легких

ИИЗ – индекс интегрального захвата

КН – кишечная недостаточность

КОЖП – киста общего желчного протока

КТ – компьютерная томография

ЛГ – лютеинизирующий гормон

ЛОР (от Lagunx, Otos, Rhinos) – имеющий отношение к зеву/гортани, уху и носу

ЛФК – лечебная физкультура

МБК – метаболические болезни костной ткани

МИ – мекониальный илеус

МИН – мекониальный илеус недоношенных

МКБ-10 – Международная классификация болезней 10-го пересмотра

МРТ – магнитно-резонансная томография

МСКТ – мультиспиральная компьютерная томография

МЭД – множественная эпифизарная дисплазия

НО – несовершенный остеогенез

НПС – нижний пищеводный сфинктер

НЭК – некротический энтероколит

ОАП – открытый артериальный проток

ОП — острый панкреатит  
ОРВИ — острая респираторная вирусная инфекция  
ОЦК — объем циркулирующей крови  
ПВДС — плоско-вальгусная деформация стоп  
ПЖ — поджелудочная железа  
ПЗР — переднезадний размер  
ПМР — пузырно-мочеточниковый рефлюкс  
ПП — парентеральное питание  
ПУС — пиелoureтеральный сегмент  
СВАГК — синдром верхней апертуры грудной клетки  
СИБР — синдром избыточного бактериального роста  
СКК — синдром короткой кишки  
СКН — спаечная кишечная непроходимость  
СОЭ — скорость оседания эритроцитов  
ССВО — синдром системного воспалительного ответа  
СЭД — спондилоэпифизарная дисплазия  
СЭДвр — врожденная спондилоэпифизарная дисплазия  
ТАБ — тонкоигольная аспирационная биопсия  
ТПС — трахеопищеводный свищ  
ТТГ — тиреотропный гормон  
УВЧ — ультравысокочастотный  
УЗИ — ультразвуковое исследование  
УФО — ультрафиолетовое облучение  
ФД — фиброзная дисплазия  
ФСГ — фолликулостимулирующий гормон  
ФЭГДС — фиброэзофагогастродуоденоскопия  
ХБП — хроническая болезнь почек  
ХГЧ — хорионический гормон человека  
ХПН — хроническая почечная недостаточность  
ЦВК — центральный венозный катетер  
ЦНС — центральная нервная система  
ЧМТ — черепно-мозговая травма  
ШКГ — шкала комы Глазго  
ЩЖ — щитовидная железа  
ЭКГ — электрокардиография  
ЭКМО — экстракорпоральная мембранная оксигенация  
ЭП — энтеральное питание  
ЭРХПГ — эндоскопическая ретроградная холецистопанкреатография  
ЭС — эндоскопическое склерозирование  
ЭхоКГ — эхокардиография  
ЮП — ювенильный полип  
ЯК — язвенный колит

# Раздел I

## **ОБЩАЯ ЧАСТЬ**

# Глава 1

---

## Краткий исторический очерк развития хирургии детского возраста в России. Организация и современное состояние

*О.С. Горбачев, П.И. Манжос*

### 1.1. ИСТОРИЧЕСКИЙ ОЧЕРК

Среди многочисленных дисциплин, отделившихся от общей хирургии в качестве особых специальностей и охватывающих или отдельные органы, или системы органов (глазные болезни, урология, гинекология, болезни уха, носа и горла), или болезни с определенной этиологией (костно-суставной туберкулез) и т.п., существует одна, стоящая особняком специальность, в основу которой положен возраст больных, — хирургия детского возраста. Если все перечисленные выше специальности имеют своим содержанием ограниченную известными рамками определенную (анатомическую, этиологическую и т.д.) область, то совершенно ясно, что хирургия детского возраста не имеет таких тесных границ (Шварц Н.В., 1937).

Первая причина, побудившая выделить детскую хирургию в отдельную дисциплину, — трудность диагностики и специфика течения болезненных процессов в детском возрасте, обусловленные анатомо-физиологическими особенностями растущего организма.

Вторая причина — особенности хирургической техники и ухода за оперированным ребенком, а также необходимость для врача, оперировавшего детей, достаточно хорошо знать пограничные с педиатрией области.

В первых русских руководствах по хирургии (Буш И.В., 1807), оперативной хирургии (Саломон Х.Х., 1840) и педиатрии (Хотовицкий С.Ф., 1847) были отдельные главы, посвященные описанию ряда хирургических заболеваний у детей и способов их лечения.

В первой половине XIX в. появились сообщения, в которых были освещены отдельные наблюдения или операции у детей

(Мухин Е.О., 1807; Буяльский И.В., 1845; Поль А.И., 1847, и др.). Однако детей оперировали редко и производили только технически простые оперативные вмешательства, требовавшие минимальных затрат времени, что было обусловлено отсутствием в то время обезболивания, асептики, антисептики и приводило к большому количеству осложнений и летальным исходам. Наиболее распространены были операции при камнях мочевого пузыря (камнедробление и боковое сечение пузыря), а также при пороках развития, устранение которых было малотравматично: короткой уздечке языка, фимозе и парафимозе, синдактилии, рануле, гипертрофии миндалин, трахеостомии.

Внедрение в 1847 г. наркоза в России (Пирогов Н.И., Поль А.И., Буяльский И.В. и др.) расширило возможности оперативных вмешательств у детей. Введение антисептики послужило основой, на которой отечественная хирургия достигла больших успехов в лечении многих хирургических заболеваний как у взрослых, так и у детей. Но если внедрение антисептики было толчком к быстрому развитию хирургии взрослых, то в отношении детской хирургии это произошло несколько позже. Применение раствора карболовой кислоты во время операций и классической карболовой повязки Листера довольно часто вызывало отравление у детей, что сдерживало активность хирургов. Только с того момента, когда стали применять менее токсичные антисептические вещества, появилась возможность расширить круг оперативных вмешательств у детей.

Во второй половине XIX в. появились работы, освещающие анатомо-физиологические особенности детского возраста, тогда еще бытовало мнение о недопустимости оперативного вмешательства у детей моложе 2 лет, а сложные операции считали возможным предпринимать только с шестилетнего возраста. Лишь постепенно, благодаря исследованиям педиатров и хирургов, изучавших особенности реакций детей на операцию, показавших лучшее заживление ран у детей, чем у взрослых, начали оперировать неизлечимые ранее пороки развития у детей, производить операции при костно-суставном туберкулезе. В 1980-х гг. проведены первые грыжесечения, а в 1990-х гг. — первые аппендэктомии у детей, при гнойных плевритах выполняли торакотомии с резекцией ребра.

Большой вклад в изучение некоторых научных проблем хирургии детского возраста внесли отечественные хирурги и их школы. Н.И. Пирогов в своих знаменитых исследованиях на замороженных трупах отметил особенности топографической анатомии ребенка. Известно более 220 операций, проведенных им у детей (при ортопедических заболеваниях, костно-суставном туберкулезе, заячьей губе и др.). Н.В. Склифосовский первым в России в 1881 г. успешно выполнил операцию по поводу черепно-мозговой грыжи. Его интересовали также спорные в те годы вопросы лечения сколиозов у детей: им был предложен «ошейник» к гипсовому корсету Сайра для лечения поражений шейных и верхних грудных позвонков, принцип которого применяется и в наше время.

В конце XIX в. хирургия детского возраста обогатилась новыми, оригинальными методами операций при пороках развития, с успехом примененными при спинномозговых грыжах В.П. Зененко в 1887 г., А.А. Бобровым в 1891 г., при мозговых грыжах — П.И. Дьяконовым и Н.К. Лысенковым в 1893 г., при экстрофии мочевого пузыря и эписпадии — М.С. Субботиным в 1900 г. и др.

Несмотря на активное участие хирургов общего профиля в оказании хирургической помощи детям и разрешении ими ряда научных вопросов хирургической патологии детского возраста, ведущие отечественные педиатры (Тольский Н.А., Филатов Н.Ф., Раухфус К.А.) высказывались за необходимость открытия хирургических отделений в детских больницах, предвидя, что хирурги-педиатры, знакомые с анатомо-физиологическими особенностями детского организма, обеспечат

лучшие условия для подготовки детей к операции и выхаживания их в послеоперационном периоде.

Первое в России хирургическое отделение было открыто в Санкт-Петербурге в 1869 г. по инициативе и проекту К.А. Раухфуса в детской больнице, носящей ныне его имя. Позже в Петербурге были открыты хирургические отделения в Елизаветинской детской больнице (1873, ныне Медицинский центр института им. Пастера), Николаевской (1876, ныне больница им. Н.Ф. Филатова) и Выборгской (1905) больницах. Первыми старшими врачами этих отделений были Э.К. Валь, Э.Э. Андерс, В.Е. Северин, А.Е. Максимов. Количество оперированных детей увеличивалось из года в год, в то же время высокой была послеоперационная летальность, достигающая 12–13%.

В Москве хирургические отделения были открыты при Владимирской больнице (1876), Ольгинской (1887), Софийской (1897, ныне детская больница им. Н.Ф. Филатова), Морозовской (1903) детских больницах. Первыми старшими врачами этих хирургических отделений были В.В. Иршик, Л.П. Александров, позже — А.А. Головачев, Д.Е. Горохов, Т.П. Краснобаев.



Рис. 1.1. Д.Е. Горохов




Рис. 1.2. Т.П. Краснобаев

Основным контингентом больных в детских хирургических отделениях в конце XIX в. были дети с костно-суставным туберкулезом, мочекаменной болезнью, ортопедическими заболеваниями. Ежегодно в детских хирургических отделениях выполняли до 300 операций. Высокой была летальность при хирургических заболеваниях, достигающая 10%, а у детей первых лет жизни — 25%.

Госпитализировали также детей с болезнями ЛОР-органов<sup>1</sup>, полости рта, сифилитическим поражением костей и суставов. Детские хирурги амбулаторий при больницах принимали детей с кожными и венерическими заболеваниями, в их обязанность входило и прививание против оспы.

Возможности первых детских хирургов для лечения и тем более для научной работы в этих отделениях были скромными. Самые большие отделения в Москве и Петербурге располагали 15–20 койками, оперировали до 300 детей в год, но перечень хирургических вмешательств, проводимых в этих отделениях, указывает на высокую квалификацию первых детских хирургов. Делали такие операции, как

<sup>1</sup> ЛОР (larynx, otos, rhinos) — имеющий отношение к зеву/гортани, уху и носу.

артротомия и резекция суставов при туберкулезном их поражении, трепанация сосцевидного отростка и антротомия, тенотомия при ортопедических заболеваниях, лапаротомия при туберкулезном перитоните, пластические операции, в частности, хейлопластика, уранопластика и проктопластика, торакотомия при эмпиеме плевры и др.

Операции проводили чаще всего под хлороформом или хлорэтилом, применяли местное обезболивание хлорэтилом, было начато применение кокаина.

Несмотря на малые возможности, эти первые хирургические отделения стали школами для подготовки детских хирургов, в некоторых из них были начаты научные исследования по хирургии детского возраста. Так, в Москве такой базой была Ольгинская детская больница. Отчеты хирургического отделения этой больницы, составленные Л.П. Александровым и его учеником Т.П. Краснобаевым, еще до середины XX в. использовались для научной разработки различных вопросов детской хирургии.

В конце XIX — начале XX в. в России было всего 15 детских хирургических отделений в 10 городах. Кроме Петербурга и Москвы, отделения на 10–15 коек были открыты в Кишиневе (1887) — старший врач М.О. Блюменфельд, Иркутске (1895) — старший врач Н.А. Юргенсон, Харькове (1897) — старший врач Н.Н. Филиппов, Пензе (1897) — старший врач В.В. Лезин, Риге (1899) — старший врач П. Клемм, Киеве (1904) — старший врач Г.С. Иваницкий, Екатеринославле (1913) — старший врач А.А. Мурзин, Тбилиси (1913) — старший врач М.Д. Килосанидзе.

Несмотря на трудности, первые детские хирурги были энтузиастами, самоотверженно служившими здоровью маленьких пациентов.

В крупных хирургических клиниках Петербурга и Москвы в начале XX в. было начато использование рентгенологических методов для диагностики и извлечения инородных тел из дыхательных путей и пищевода у детей.

Вопросы хирургической патологии у детей нередко обсуждали на межбольничных конференциях, в хирургических обществах, особенно активно — в Петербургском и Московском. Они служили темами для докладов на Пироговских съездах русских врачей, съездах российских хирургов.

В России ощущался острый недостаток детских хирургов, подготовка их происходила в скромных масштабах путем практической стажировки ассистентов при детских хирургических и терапевтических отделениях Москвы и Петербурга. Кафедр детской хирургии не было. Преподавание детской хирургии проходило на кафедрах хирургии и педиатрии.

Таким образом, к 20-м гг. XX в. в России, несмотря на некоторые научные успехи, не существовало хирургии детского возраста как научной дисциплины, была лишь заложена основа для ее развития. А подлинным основоположником детской хирургии как науки в России стал Леонтий Петрович Александров, обосновавший право детской хирургии на самостоятельность и сформулировавший принципы специальности, остающиеся верными и сегодня.

- Хирургическая заболеваемость детского возраста имеет много характерных, свойственных только ей особенностей. Эти особенности должны быть известны хирургу-педиатру, их следует учитывать при выборе метода лечения.
- Операцию у ребенка нужно проводить с учетом анатомо-физиологических особенностей детского организма.
- Операцию производят строго асептически.
- При операциях у детей необходимо соблюдать принцип минимальной травматичности тканей.
- Обязательно общее лечение ребенка с применением психического фактора лечения.

- Должно быть стремление проследить дальнейшую судьбу больного после операции.

Это Л.П. Александров организовал в 1919 г. первый профессорский курс по детской хирургии в Московском университете. Лекции по хирургическим болезням детского возраста читали на базе детской больницы им. Св. Ольги. В программе курса в специальной части были сведения об особенностях хирургических заболеваний, оперативного лечения и обезболивания у детей. Однако с прекращением занятий он вскоре был закрыт. Но уже в 1922 г. в Петрограде в Советском клиническом институте для усовершенствования врачей была организована на базе детского хирургического отделения больницы им. К.А. Раухфуса кафедра детской хирургии, которой руководил сначала Ф.К. Вебер (1922–1927), а позднее — Н.В. Шварц. Эта кафедра была научным центром детской хирургии в Ленинграде. Помимо этого института, активная научная деятельность проходила в созданном в 1925 г. Научно-практическом институте охраны материнства и младенчества, где клиникой детской ортопедии и хирургии руководил в течение многих лет (1925–1934) видный отечественный ортопед Р.Р. Вреден. На базе этого института в 1932 г. Р.Р. Вреден начал преподавать детскую хирургию и ортопедию, а в 1935 г. институт был переименован в Ленинградский педиатрический медицинский институт. Р.Р. Вреден внес большой вклад в изучение многих заболеваний опорно-двигательного аппарата у детей.

В Москве в 1920–1930-х гг. активным центром хирургии детского возраста было хирургическое отделение Морозовской клинической больницы, возглавляемое Т.П. Краснобаевым, высокообразованным хирургом-педиатром, много сделавшим для развития детской хирургии в нашей стране. Работая в практическом лечебном учреждении, он превратил его в научную базу. Основные вопросы хирургии детского возраста (организация работы хирургического отделения, лечение врожденного стеноза привратника, аппендицита, эмпиемы плевры, гематогенного остеомиелита, ортопедических заболеваний и др.) получили свое разрешение благодаря большой научной и практической деятельности Т.П. Краснобаева и его сотрудников — А.Н. Рябинкина, С.Д. Терновского. Его по праву считают признанным основоположником хирургии и ортопедии детского возраста в СССР. За многогранную деятельность Т.П. Краснобаев в 1945 г. был избран действительным членом АМН СССР. Однако основной в деятельности Т.П. Краснобаева была проблема лечения костно-суставного туберкулеза детей, научным завершением ее было присуждение ему в 1949 г. Сталинской премии I степени за монографию «Костно-суставной туберкулез у детей». Педиатрическая общественность отметила эту монографию премией им. Н.Ф. Филатова. После смерти Т.П. Краснобаева в 1952 г. хирургическому отделению больницы присвоено его имя.

Важной вехой в развитии хирургии детского возраста стало создание в 1930-х гг. кафедр детской хирургии, травматологии и ортопедии в 10 медицинских институтах, что способствовало не только расширению научной и практической деятельности в детской хирургии, но и улучшению подготовки кадров детских хирургов. Именно в эти годы были выделены из хирургических отделений дети с другими заболеваниями: ЛОР-органы, глазами, кожными и венерическими болезнями. Открытие травматологических, ортопедических, ожоговых отделений, организация неотложной хирургической помощи способствовали улучшению качества лечебной помощи детям.

Во 2-м ММИ в 1931 г. была создана кафедра детской хирургии. Первыми руководителями ее были К.Д. Есипов (1931–1934) и В.П. Вознесенский (1934–1941).

Значительный вклад в развитие хирургии детского возраста внес С.Д. Терновский, избранный в сентябре 1943 г. заведующим кафедрой детской хирургии



2-го ММИ, преподавание на которой возобновилось после двухлетнего перерыва в связи с условиями военного времени.

Получив великолепную подготовку по хирургии и педиатрии под руководством профессоров А.В. Мартынова, Н.Г. Сперанского и Т.П. Краснобаева, С.Д. Терновский становится опытным, высококвалифицированным хирургом-педиатром. Трудно найти область детской хирургии, которая бы его не интересовала: абдоминальная хирургия, урология, ортопедия и травматология, гнойная хирургия и антибактериальная терапия, торакальная и пластическая хирургия, хирургия новорожденных, анестезиология и онкология. Он впервые описал симптом поднятия ягодицы при поражении тазобедренного сустава, модифицировал операцию П.А. Герцена при передних мозговых грыжах, разработал оригинальные модификации операций при незаращении верхней губы и нёба, экстрофии мочевого пузыря. Впервые в стране в клинике под руководством С.Д. Терновского начинают научно разрабатывать вопросы хирургии легких и пищевода. Его докторская диссертация посвящена проблеме гнойных плевритов у детей.



Рис. 1.3. К.Д. Есипов



Рис. 1.4. С.Д. Терновский

Благодаря незаурядным организаторским способностям С.Д. Терновского кафедра становится настоящим учебно-методическим центром, академической школой для детских хирургов и преподавателей медицинских вузов страны. Он за 17 лет подготовил большое количество научных работников, докторов и кандидатов медицинских наук, которые впоследствии заняли руководящие должности на кафедрах и в научно-исследовательских институтах. Верными учениками, помощниками и соратниками Сергея Дмитриевича были талантливые и выдающиеся детские хирурги, каждый из которых хорошо известен как в нашей стране, так и за рубежом, — академики РАМН М.В. Волков, С.Я. Долецкий, Ю.Ф. Исаков, Э.А. Степанов, профессора С.И. Воздвиженский, М.В. Громов, В.М. Державин, Н.И. Кондрашин, А.И. Ленюшкин, И.К. Мурашов, Ю.А. Тихонов, доценты Е.Г. Дубейковская, А.Е. Звягинцев, Л.А. Ворохобов и многие другие, продолжившие и развившие на современном уровне все начинания своего учителя.

Особое внимание Сергей Дмитриевич уделял хирургии новорожденных. В своей актовой речи 1 июня 1959 г. он сказал, что хирургия новорожденных — высшая ступень детской хирургии. Становление хирургии новорожденных в нашей стране

как самостоятельного раздела детской хирургии началось в Ленинграде и Москве. Так, в середине 1950-х гг. в литературе появились первые сообщения об успешно выполненных в Ленинграде операциях при атрезии пищевода (Баиров Г.А.), атрезии кишечника (Рудакова Т.А.), в Москве — при атрезии прямой кишки и заднего прохода (Мурашов И.К.). Докторская диссертация С.Я. Долецкого была посвящена лечению диафрагмальных грыж у новорожденных.

В клинике С.Д. Терновского в 1959 г. на базе ДКБ № 13 им. Н.Ф. Филатова была организована палата для новорожденных в хирургическом отделении. А первое отделение хирургии новорожденных было открыто в 1960 г. на базе ДГКБ № 2 им. Русакова (ныне ДГКБ им. Св. Владимира) при непосредственном участии С.Я. Долецкого и А.И. Ленюшкина. Более широкое открытие подобных отделений сдерживали недостаточный уровень развития методов интенсивной терапии и анестезии в периоде новорожденности. Немаловажную роль играли отсутствие кузезов-инкубаторов, дыхательной и наркозной аппаратуры. Страдала квалификация врачебного и среднего медицинского персонала, мешали работе поздние диагностика, госпитализация и поздно оказанная хирургическая помощь.

По постепенно пробелы в теоретической подготовке стали уменьшаться, появилась современная дыхательная и диагностическая аппаратура. И уже к 1973 г. в Ленинграде по инициативе профессора Г.А. Баирова на базе клиники детской хирургии Ленинградского педиатрического медицинского института, а в Москве при активном участии профессора Ю.Ф. Исакова на базе клиники детской хирургии 2-го МОЛГМИ им. Н.И. Пирогова открываются специализированные отделения хирургии новорожденных. Там же были открыты отделения реанимации и интенсивной терапии новорожденных и недоношенных детей. Эти отделения стали по существу неонатальными центрами, оказывающими высококвалифицированную лечебную, консультативную помощь новорожденным, имеющими специальную выездную бригаду и средства транспортировки новорожденных. Создание подобных центров в Москве и Ленинграде позволило снизить послеоперационную летальность в 2–3 раза.

В Ленинградском педиатрическом медицинском институте после Р.Р. Вредена кафедрой руководили Н.В. Шварц (1934–1937), В.А. Шаак (1937–1941). Среди заведующих кафедрой был и С.Я. Долецкий (1958–1959). Однако наиболее весомый вклад в развитие детской хирургии не только в Ленинграде, но и в СССР внес профессор Г.А. Баиров, заведовавший кафедрой с 1959 по 1992 г. Научный коллектив кафедры работал над разрешением ряда актуальных вопросов детской хирургии: переливания крови, кишечной непроходимости, диплококкового перитонита, гематогенного остеомиелита, травматологии и ортопедии, вертебрологии, хирургии новорожденных, в частности, лечения атрезии пищевода, и др. Талантливый организатор, Г.А. Баиров создал Ленинградскую школу детской хирургии. И сегодня учеников члена-корреспондента РАМН Г.А. Баирова можно встретить в любом регионе бывшего СССР. Гирей Алиевич оставил кафедру одному из своих учеников — профессору Э.В. Ульриху, заведовавшему последней в течение 10 лет. В настоящее время кафедрой руководит профессор И.А. Комиссаров.

Кроме Ленинграда и Москвы, с 1932 по 1940 г. организуются кафедры при восьми медицинских институтах, руководителями которых были: в Тбилиси — М.И. Кокочавили (1932–1963), в Киеве — А.Я. Шефтель (1935–1953), в Харькове — С.Л. Минкин (1934–1941), в Днепропетровске — А.В. Френкель (1938–1941), в Одессе — И.Е. Корнман (1938–1941), в Саратове — Н.В. Захаров (1933–1963), в Казани — Г.М. Новиков (1935–1936), в Иванове — Т.Ф. Ганжулевич (1938–1966).

Перед началом Великой Отечественной войны была создана стройная система оказания хирургической помощи детям. В годы войны развитие хирургии детского

возраста приостановилось: детские хирурги ушли на фронт, на оккупированных территориях многие больницы были разрушены, а в тылу — переданы под госпитали. Но, несмотря на годы военного лихолетья, в стране издали учебник по детской хирургии под руководством профессора В.П. Вознесенского, заведовавшего кафедрой детской хирургии 2-го ММИ до 1941 г., а в годы войны работавшего в эвакуационном госпитале. После победы в Великой Отечественной войне детская хирургия получила свое второе рождение. Значительно расширилась научная тематика, чему способствовало создание новых кафедр, руководителями которых стали опытные хирурги.

А.Ф. Зверев руководил кафедрой в Свердловске (1946–1966), И.С. Венгеровский — в Томске (1946–1967), Т.Х. Тагиров — в Ташкенте (с 1947 г.), М.Д. Ковалевич — в Ростове-на-Дону (с 1956 г.), Н.К. Георгиу — в Кишиневе (с 1957 г.), Л.Г. Смоляк — в Донецке (с 1957 г.), А.Т. Пулатов — в Душанбе (с 1964 г.), А.А. Кох — в Семипалатинске (с 1965 г.), Э.С. Мартикян — в Ереване (с 1967 г.). На некоторых кафедрах, организованных еще до 1941 г., произошли перемены: в Одессе приступил к руководству М.Л. Дмитриев, в Днепропетровске — Н.И. Гарбер, а позже А.Н. Абрамова и Д.А. Христинич, в Харькове — А.В. Габай (1946–1963), позже — Г.И. Бахур (1963–1965) и А.Т. Колесникова (с 1965 г.). В Саратове Н.В. Захарова сменила Г.М. Славкина, в Казани руководил И.Ф. Харитонов (до 1962 г.), в Тбилиси М.И. Кокочашвили сменил Л.В. Авалиани (с 1963 г.), а в Киеве А.Я. Шефтеля — А.Р. Шуринок (с 1953 г.).

По сравнению с довоенным периодом во много раз увеличилось количество детских хирургических отделений. Были открыты хирургические отделения в научно-исследовательских институтах: МОНИКИ (1952), Институте педиатрии АМН СССР (1961), Киргизском институте охраны материнства и младенчества (1962), Научно-исследовательском институте педиатрии и детской хирургии Минздрава Грузинской ССР (1963), Московском институте педиатрии и детской хирургии Минздрава РСФСР (1964), а также в специализированных институтах (Центральном институте травматологии и ортопедии, научно-исследовательских институтах сердечно-сосудистой хирургии, онкологии, нейрохирургии и др.).

Для повышения квалификации детских хирургов и специализации врачей смежных специальностей были созданы кафедры и доцентские курсы при институтах усовершенствования врачей. Первой была кафедра детской хирургии Центрального института усовершенствования врачей в Москве, организованная в 1956 г. на базе доцентского курса, существовавшего с 1931 г. под руководством В.А. Кружкова (1931–1959). С конца 1959 г. кафедру почти 35 лет возглавлял Станислав Яковлевич Долецкий. Эта кафедра стала ведущей в последипломной подготовке детских хирургов. Позже были организованы доцентские курсы в Ленинграде (1963), Алма-Ате (1964), Минске (1965), Тбилиси (1967).

Бурное развитие детская хирургия получила в 60–70-е гг. прошлого столетия (торакальная хирургия, колопроктология, хирургия новорожденных, урология, абдоминальная хирургия), внедряются усовершенствованные методы диагностики и лечения острого аппендицита и аппендикулярного перитонита. Начатые исследования на кафедре детской хирургии 2-го МГМИ при пороках толстой кишки совместно Ю.Ф. Исаковым и А.И. Ленюшкиным логично затем были продолжены А.И. Ленюшкиным в Институте педиатрии АМН СССР с превращением отделения плановой хирургии Института практически в центр детской колопроктологии. Там же начаты под руководством профессора А.Ф. Леонтьева научные поиски современной диагностики и лечения синдрома портальной гипертензии у детей, позже начатые и в клинике детской хирургии РГМУ. Разработаны и внедрены радикальные методы коррекции портального кровотока при этом тяжелом заболевании.

Активно шли поиски новых методов лечения урологических заболеваний у детей. Ведущими стали исследования уродинамики при различных урологических заболеваниях и пороках мочевыделительной системы, проводимые под руководством профессора В.М. Державина в отделе урологии Московского научно-исследовательского института педиатрии и детской хирургии.

В.М. Державин по существу создал отечественную школу детских урологов. По его инициативе и при непосредственном участии на базе ДГКБ № 9 им. Г.Н. Сперанского создано первое в стране детское нейроурологическое отделение, ставшее в последующем центром патологии мочеиспускания. Начатое им дело успешно продолжают его ученики — профессора Е.Л. Вишневский и И.В. Казанская.

Научно-технический прогресс 1960–1980-х гг. способствовал применению в педиатрии, в том числе и в детской хирургии, гипербарической оксигенации, гнотобиологической изоляции, энергии ультразвука, лазерного излучения, низких температур, различных методов радиоизотопной и ультразвуковой диагностики, рентгеноэндovasкулярных методов лечения, таких как окклюзия гемангиом, селезенки при некоторых заболеваниях крови, подведение фармакологических препаратов к опухолям в онкологии. Наиболее существенным событием последних десятилетий стало энергичное развитие и внедрение в детскую хирургию методов эндоскопической хирургии — от диагностических манипуляций до эндоскопических операций. Еще в 1965 г. детский хирург А.Б. Окулов (Москва) впервые опубликовал свой опыт применения лапароскопии у детей с различными заболеваниями органов брюшной полости, отдавая ей важную роль в клиническом обследовании пациентов с неясным диагнозом. Только через 8 лет (1973) американские детские хирургии L. Gans и S. Versi подтвердили важность лапароскопии как одного из достоверных методов исследования. В настоящее время разработка принципиально нового эндоскопического оборудования и инструментария позволяет проводить эндоскопические манипуляции и операции в щадящем режиме, безопасно, с высокой степенью информативности у детей любого возраста, включая новорожденных.

Клиника детской хирургии РГМУ более 25 лет служит ведущим научно-практическим учреждением в нашей стране, постоянно занимающимся развитием детской эндоскопической хирургии. Выполнено более 15 000 диагностических и оперативных эндоскопий у детей различного возраста, включая новорожденных, в экстренной и плановой абдоминальной и торакальной хирургии, а также в травматологии и ортопедии. В этой клинике впервые в РФ выполнены такие лапароскопические операции, как лапароскопическая аппендэктомия, холецистэктомия, спленэктомия, нефрэктомия, адгезиолизис при острой и хронической спаечной кишечной непроходимости (СКН).

На базе кафедры детской хирургии РГМУ в 1999 г. профессор А.Ф. Дронов создал учебный центр обучения детских хирургов по проблеме эндоскопической хирургии детского возраста (лапароскопия, торакоскопия, артроскопия). Основная цель центра — как обучение детских хирургов методам оперативной хирургии, так и повышение квалификации детских хирургов-эндоскопистов. За последние 20 лет в этом центре прошли обучение более 1000 детских хирургов Москвы, Московской области, различных городов РФ и стран СНГ.

Важную роль в развитии эндоскопической хирургии в нашей стране сыграло впервые опубликованное в 2002 г. руководство А.Ф. Дронова, И.В. Поддубного и В.И. Котловского «Эндоскопическая хирургия у детей», в котором представлены все разделы педиатрической эндоскопической хирургии.

Невозможно представить развитие детской хирургии без развития и совершенствования анестезиологического пособия и методов интенсивной терапии.

Разработка методов анестезии напрямую зависит от разработки наркозной и дыхательной аппаратуры.

Современная детская анестезиология и реаниматология развивались на базе крупных хирургических клиник (профессор Н.В. Меняйлов — Москва, профессор Ю.К. Цыбульский — Ленинград). Профессор А.З. Маневич опубликовал в 1970 г. первую монографию «Педиатрическая анестезиология с элементами интенсивной терапии», служащую до настоящего времени ценным руководством для детских анестезиологов и реаниматологов.

Существенный вклад в развитие детской анестезиологии и реаниматологии внес профессор кафедры детской хирургии 2-го МОЛГМИ им. Н.И. Пирогова В.А. Михельсон. В 1968 г. по его инициативе была организована научно-исследовательская лаборатория детской анестезиологии и реаниматологии, которую он возглавлял многие годы.

Научно-технический прогресс принес и новые химические средства, оказывающие более выраженное прижигающее действие на дыхательные пути, верхний отдел пищеварительного тракта, но и вызывающие более тяжелые отравления. Совершенствуются не только методы диагностики и лечения, но и способы организации помощи детям. Открываются новые отделения токсикологии, где разрабатываются самые современные методы детоксикации — форсированный диурез, сорбционные методы лечения — гемосорбция, ультрафильтрация, плазмаферез и гемодиализ, гипербарическая оксигенация.

На начальных этапах развития детской хирургии в России на русском языке не было ни одного руководства по хирургии детского возраста. Значительным событием было создание Д.Е. Гороховым первого отечественного руководства по детской хирургии «Детская хирургия. Избранные главы» (1910, 1913, 1916) в трех частях. Однако это издание представляло собой не систематизированное изложение предмета, а обработку отдельных наблюдений из хирургического отделения Софийской больницы. В то же время в нем были представлены современные для того времени методы диагностики, лечения и ухода за больными детьми. Первым и достаточно полным для своего времени был учебник, написанный заведующим кафедрой детской хирургии Ленинградского педиатрического медицинского института профессором Н.В. Шварцем в 1935 г., дополненное издание которого вышло в 1937 г. В 1944 г. вышла книга профессора В.П. Вознесенского «Неотложная хирургия детского возраста». Впоследствии вышел учебник С.Д. Терновского «Детская хирургия», выдержавший три издания (1949, 1953, 1959), и в 1964 г. — учебник А.П. Биезиня.

Большое значение для развития детской хирургии с 60-х гг. XX столетия имели: IX том многотомного руководства по педиатрии, посвященного диагностике хирургических заболеваний (под редакцией С.Я. Долецкого), «Хирургия пороков развития у детей» Г.А. Баирова, двухтомное руководство «Детская хирургия» С.Я. Долецкого и Ю.Ф. Исакова. В 1971 г. увидел свет учебник Ю.Ф. Исакова и С.Я. Долецкого «Детская хирургия», переизданный в 1978 и 1983 гг. В эти годы выходят: «Пузырно-мочеточниковый рефлюкс у детей» В.М. Державина, «Проктология детского возраста» А.И. Ленюшкина, «Костные кисты и опухоли у детей» М.В. Волкова, «Лечение опухолей у детей» Л.А. Дурнова, «Неотложная хирургия новорожденных» Г.А. Баирова, «Хирургические заболевания легких у детей» М.Р. Рокицкого, «Руководство по торакальной хирургии у детей» Ю.Ф. Исакова и соавт., «Амбулаторная хирургия у детей» А.И. Ленюшкина, «Хирургия новорожденных» С.Я. Долецкого и соавт. и много других руководств и монографий российских детских хирургов, в которых, кроме особенностей клинической картины и современной диагностики, изложены собственные ори-

гинальные методики оперативного лечения хирургических заболеваний у детей. Хорошим подспорьем для детских хирургов стало руководство «Детская хирургия» К.У. Ашкрафта и Т.М. Холдера (1996–1999), а для студентов — двухтомное издание в 2004 г. учебника «Хирургические болезни детского возраста» под редакцией Ю.Ф. Исакова.

Огромное значение в становлении детской хирургии имел и имеет выпуск сборников научных трудов образовательных и научно-исследовательских медицинских институтов, в которых детские хирурги делятся своими последними разработками.

Свои научные достижения детские хирурги обсуждают в научных городских обществах хирургов и педиатров, выступают с докладами на российских и республиканских съездах хирургов. На всероссийских конгрессах и съездах детских врачей работали секции детской хирургии. В последние годы стали традиционными российские конгрессы педиатров и детских хирургов «Современные технологии в педиатрии и детской хирургии». При научных хирургических обществах Москвы (с 1952 г.), Ленинграда (с 1958 г.), практически всех столиц российских республик и областных центров функционируют секции детской хирургии.

За создание и развитие научных школ детской хирургии почетные звания академика АМН СССР — РАМН получили Т.П. Краснобаев, Ю.Ф. Исаков, С.Я. Долецкий, Э.А. Степанов, В.А. Михельсон, членами-корреспондентами АМН СССР — РАМН были избраны С.Д. Терновский, Н.К. Георгиу, Г.А. Баиров. Многие детские хирурги являются членами различных академий — Российской академии естественных наук, Международной академии наук (Российская секция). Результатом развившегося в последние годы тесного научного сотрудничества детских хирургов и инженеров научно-практических объединений и технических вузов стало открытие в 1993 г. на базе МГТУ им. Э.Н. Баумана Российской академии медико-технических наук. Среди полутора тысяч ее членов есть детские хирурги. Первыми ее академиками стали А.А. Ахунзянов, П.Н. Гребнев (г. Казань), С.А. Байдин, Ю.Ф. Исаков, О.А. Малахов, В.П. Немсадзе, Ю.А. Поляев, Г.И. Семькин, В.В. Шафранов, В.Е. Щетинин (Москва). Научные достижения отечественных детских хирургов и анестезиологов-реаниматологов по достоинству оценены государством. За развитие хирургии новорожденных и детей раннего возраста лауреатами Государственной премии СССР в 1979 г. стали Г.А. Баиров, С.Я. Долецкий, Ю.Ф. Исаков. Около 40 детских хирургов стали лауреатами Государственных премий СССР, РФ, премий Правительства РФ, именной академической премии им. С.И. Спасокукоцкого АМН СССР. Учитывая вклад, внесенный детскими хирургами в развитие медицинской науки, с 1996 г. Президиум Российской академии медицинских наук учредил академическую премию по детской хирургии имени С.Д. Терновского. Лауреатами этой почетной премии уже стали девять детских хирургов. Ряду детских хирургов присвоено звание «Заслуженный деятель науки РФ».

Ежегодно детские хирурги получают 18–20 патентов на изобретения по усовершенствованию методов диагностики, оперативного лечения хирургических заболеваний у детей.

Большое внимание уделяется подготовке будущих специалистов — детских хирургов, анестезиологов-реаниматологов. Подготовку нужно вести со студенческой скамьи. Так, в 40-х гг. прошлого столетия профессор Т.П. Краснобаев говорил: «Если кафедра прививает научный интерес, то она делает свое главное дело, если нет, то как бы ни был талантлив студент, он не выполнит хорошо своей задачи в будущем. Студент, окончивший вуз, должен в дальнейшей своей деятельности беречь научный интерес, развивать его, увязывать с общественными интересами». На кафедрах детской хирургии всех медицинских вузов организованы студенче-

ские кружки, руководители которых, как правило, заведующие кафедрами. По инициативе С.Д. Терновского с 1957 г. ежегодно проводят научные студенческие конференции кружков при кафедрах детской хирургии. Всего проведено 47 подобных студенческих форумов — 33 всесоюзных (до 1993 г.) и 14 российских — с приглашением студентов-кружковцев из стран СНГ. До 1993 г. конференции проводились не только в различных городах РФ, но и практически во всех союзных республиках.

В 1993 г. для поддержания научных и творческих связей между детскими хирургами РФ, странами СНГ и Балтии создана Российская ассоциация детских хирургов. В ее состав входят более 900 детских хирургов, причем не только из 60 регионов РФ: среди ее членов детские хирурги Азербайджана, Армении, Беларуси, Грузии, Казахстана, Кыргызстана, Молдовы, Таджикистана, Узбекистана и Украины.

Ассоциация — соучредитель всех научных форумов детских хирургов, проводимых согласно плану Минздрава России.

По инициативе Российской ассоциации детских хирургов с 1997 г. издается журнал «Детская хирургия», пользующийся большой популярностью среди взрослых и детских хирургов.

Развитие медицинской науки, в частности отечественной педиатрии и хирургии, расширение организационных возможностей для подготовки кадров и проведения научных исследований — все это способствовало созданию и быстрому прогрессу в стране новой научной дисциплины — хирургии детского возраста.

# Глава 2

## Правовые основы работы детского хирурга

*Д.А. Морозов*

Во всем мире медицинская деятельность регулируется законом, имея свои характерные особенности. Здравоохранение РФ складывалось столетиями, проходя разные этапы становления, включая развитие государственных гарантий, многообразие финансирования оказания медицинской помощи, подготовку кадров и оценку качества лечения. Своеобразным Рубиконом для современной РФ стал 2011 г., когда был разработан и принят базовый Федеральный закон от 21.11.2011 № 323-ФЗ «Об основах охраны здоровья граждан в РФ» (далее — 323-ФЗ), регламентирующий большую часть работы врачей, включая детских хирургов. В последующем вступил в силу ряд подзаконных актов, приказов Минздрава, утверждены порядки оказания детской хирургической помощи, некоторые стандарты.

Для успешной работы, выполнения своих должностных обязанностей, осознания полноты своей ответственности в современных условиях каждому детскому хирургу необходимы знания законодательства и всей нормативно-правовой базы. В XXI в. никакая квалификация хирурга, индивидуальная профессиональная подготовка и авторитет в профессиональном сообществе не заменят четкого регламента работы в законодательном поле. Ниже приведены базовые понятия нормативного регулирования деятельности детской хирургической службы в РФ, без усвоения которых не рекомендуется приступать к чтению последующих глав национального руководства «Детская хирургия».

### 2.1. ГОСУДАРСТВЕННАЯ СИСТЕМА ЗДРАВООХРАНЕНИЯ. ОСНОВЫ ЗАКОНОДАТЕЛЬСТВА

Главным законом является **Конституция РФ**, ни одно из правил, в том числе в сфере здравоохранения, не может ей противоречить. Россия — федеративное государство, в котором основным источником власти является народ. Каждый врач должен понимать, что основную оценку его работе ставят люди, а не профессиональное сообщество. Подготовку врача, приобретение компетенций,



организацию работы, контроль за качеством лечения осуществляют государственные институты (во многом и в частной системе здравоохранения). В современном информационном пространстве деятельность медицинского работника абсолютно открыта и потому должна иметь четкий регламент.

Ст. 41 Конституции четко обозначает права каждого гражданина на охрану его здоровья: «Каждый имеет право на охрану здоровья и медицинскую помощь. Медицинская помощь в государственных и муниципальных учреждениях здравоохранения оказывается гражданам бесплатно за счет средств соответствующего бюджета, страховых взносов, других поступлений...». Необходимо помнить, что несовершеннолетние находятся под особой конституционной защитой государства, при этом четко обозначена и обязанность родителей — заботиться о своих детях. В соответствии со ст. 38 Конституции: «Материнство и детство, семья находятся под защитой государства. Забота о детях, их воспитание — равное право и обязанность родителей». В продолжение Конституции права семьи и ребенка закреплены в «Основных принципах охраны здоровья» (гл. 2, ст. 51, 54 323-ФЗ): «...в соответствии с общепризнанными принципами и нормами международного права» (ст. 5, п. 1), дети ...подлежат особой охране, включая заботу об их здоровье и надлежащую правовую защиту в сфере охраны здоровья, и имеют приоритетные права при оказании медицинской помощи...» (ст. 7, п. 2).

Государство и семьи ответственны за ребенка, что закреплено в законе «Об основных гарантиях прав ребенка в РФ» от 24.07.1998 № 124-ФЗ в ст. 7 «Содействие ребенку в реализации и защите его прав и законных интересов» и ст. 10 «Обеспечение прав детей на охрану здоровья». В случаях, если родители «...жестoko обращаются с детьми, в том числе осуществляют физическое или психическое насилие над ними, покушаются на их половую неприкосновенность... совершили умышленное преступление против жизни или здоровья своих детей...» Семейным кодексом РФ предусмотрено лишение родительских прав (ст. 69 223-ФЗ, 1995).

Здравоохранение регулируется целым сводом законов, наиболее весомые из них посвящены психиатрической помощи (1992), трансплантации органов и тканей (1992), предупреждению инфекции, вызываемой вирусом иммунодефицита человека (1995), наркотическим средствам (1998), санитарно-эпидемиологическому благополучию населения (1999), обращению лекарственных средств (2010), основам охраны здоровья граждан (2011), информационным технологиям в сфере охраны здоровья (2017), клиническим рекомендациям (2018).

Основой медицинской правовой базы (ст. 80 323-ФЗ) признана **Программа государственных гарантий** бесплатного оказания гражданам медицинской помощи в рамках первичной медико-санитарной помощи (доврачебной, врачебной и специализированной), специализированной медицинской помощи, высокотехнологичной медицинской помощи, скорой медицинской помощи и паллиативной медицинской помощи.

Медицинская помощь (ст. 32 323-ФЗ) представлена различными видами (первичная медико-санитарная, специализированная), оказывается амбулаторно и в стационаре, экстренно, неотложно и в плановом порядке. Отдельно в законе закреплена специализированная и высокотехнологичная медицинская помощь (ст. 34 323-ФЗ) для «лечения заболеваний, требующих использования специальных методов и сложных медицинских технологий», «новых сложных и/или уникальных методов лечения, а также ресурсоемких методов лечения с научно доказанной эффективностью». Перечень высокотехнологической медицинской помощи перематрируется и переоценивается регулярно.

## 2.2. ДЕТСКАЯ ХИРУРГИЯ В РФ. НОРМАТИВНОЕ РЕГУЛИРОВАНИЕ СПЕЦИАЛЬНОСТИ

В стране насчитывается 3294 детских хирурга (Росстат, 2017) при численности детей с периода новорожденности до 18 лет — 29,6 млн. В соответствии с законодательством, задачи детской хирургии объединяют все виды медицинской помощи детям с хирургическими заболеваниями, профилактические осмотры.

Правовое регулирование профессионального взаимодействия, качества хирургической помощи детям, подготовки кадров и научных исследований с 1993 г. осуществляет общественная организация «Российская ассоциация детских хирургов». Обсуждение регламентов работы профессионального сообщества, трудовых стандартов, клинических рекомендаций проводится в рамках ежегодных научно-практических конференций в рамках конгрессов педиатров и форумов детских хирургов РФ (с 2001 г.), журналов «Детская хирургия» (с 1997 г.), «Российский вестник детской хирургии, анестезиологии и реаниматологии» (с 2010 г.).

Нормы права исторически разделили специальность «Детская хирургия» на **несколько субспециальностей**: «Детскую онкологию», «Детскую урологию-андрологию», «Детскую челюстно-лицевую хирургию», «Детскую ортопедию», «Детскую гинекологию», требующих углубленной подготовки. Повысился уровень высокотехнологичной помощи детям, но при этом возникла серьезная правовая неопределенность компетенций специалистов детских хирургов общего профиля, особенно при оказании экстренной помощи. Следует помнить, что оказание специализированной медицинской помощи могут осуществлять только лица, «имеющие свидетельство об аккредитации специалиста» (ст. 69 323-ФЗ), в том числе «педагогические и научные работники, проводящие практическую подготовку обучающихся, а также научные исследования».

Правоприменительная практика в условиях дефицита кадров, реорганизации здравоохранения свидетельствует о многочисленных **юридических коллизиях** не только в части оказания специализированной помощи по узким профилям (урология-андрология или травматология-ортопедия) детскими хирургами, но и в части оказания хирургической помощи детям общими «взрослыми» хирургами во всех субъектах РФ, развивающейся фетальной медицины. В настоящее время не определена нормативно-правовая база **фетальной хирургии**, включая законодательное регулирование правосубъектности плода, обоснование такой медицинской деятельности, показаний к фетальным хирургическим вмешательствам. В нашей стране рождением ребенка является момент отделения плода от организма матери посредством родов с дальнейшим определением его прав («Рождение ребенка», ст. 53 323-ФЗ). В ходе пренатального консультирования, выбора тактики лечения плода следует опираться на существующую нормативную базу — «**Права беременных женщин и матерей в сфере охраны здоровья**» (ст. 52 323-ФЗ), придерживаться этики и деонтологии, корректности в решениях.

Новая сфера медицинской деятельности — создание Единой государственной информационной системы здравоохранения — ЕГИСЗ (ст. 91.1 323-ФЗ). **Телемедицинские технологии** в детской хирургии включают широкий спектр дистанционных консилиумов и консультаций, реестров специалистов и пациентов, обмен информацией и документами и многое другое (в соответствии со ст. 2, п. 22 323-ФЗ). Правовые основы применения «информационных технологий в сфере охраны здоровья» установлены в 2017 г. Федеральным законом № 242, а порядок ее организации и оказания — приказом Минздрава России № 965н. Новое регулирование затрагивает непрерывное последипломное образование детских хирургов, создание единого профессионального пространства, мониторинг здоровья

и качества лечения, реабилитации детей после хирургических операций. В то же время следует учитывать, что любые варианты информационного взаимодействия (консультации видеоматериалов исследований, фото, сканов документов, хода медицинских вмешательств) должны быть задокументированы в установленном порядке, иначе они будут находиться вне правового поля. Ст. 36.2 323-ФЗ закреплены важнейшие «Особенности медицинской помощи, оказываемой с применением телемедицинских технологий»: ее оказание в соответствии с порядками оказания медицинской помощи и на основе клинических рекомендаций, стандартов медицинской помощи; консультации пациента медицинским работником в целях предварительной диагностики и принятия решения о необходимости проведения очного приема. При проведении телемедицинских консультаций лечащим врачом может осуществляться коррекция ранее назначенного лечения при условии постановки им диагноза и назначения лечения на очном приеме. Дистанционное наблюдение за состоянием здоровья пациента назначается лечащим врачом только после очного приема.

## 2.3. ДЕТСКИЙ ХИРУРГ. ОБЯЗАННОСТИ И ПРАВА. ПРАВОВОЙ СТАТУС ДЕТСКОГО ХИРУРГА

Понимание правосубъектности, сути своих прав и обязанностей, без сомнения, необходимо врачу для выполнения своих должностных обязанностей, осознания всего профессионального жизненного цикла (качества полученного образования, адекватности практической подготовки, правильности выбора лечебно-диагностической тактики, взаимоотношений со своей медицинской организацией, ее должностными лицами, пациентами и их родственниками). Важно четко понимать юридический смысл понятий, закрепленных в статье 2 323-ФЗ: «медицинское вмешательство», «лечение», «пациент», «медицинская деятельность» и многих других.

**Право на осуществление медицинской деятельности** имеют лица, получившие медицинское образование в РФ в соответствии с федеральными государственными образовательными стандартами (ФГОС) и имеющие свидетельство об аккредитации специалиста, а также педагогические и научные работники, имеющие сертификат специалиста либо свидетельство об аккредитации специалиста (ст. 69 323-ФЗ).

Принципиально важным является определение **медицинского работника** (ст. 2, п. 13) как «физического лица, которое имеет медицинское или иное образование, работает в медицинской организации и в трудовые обязанности которого входит осуществление медицинской деятельности, либо физического лица, являющегося индивидуальным предпринимателем, непосредственно осуществляющим медицинскую деятельность». Любой детский хирург является «детским хирургом определенной организации» (только там законом регулируются его права и обязанности), а вне ее — гражданином, имеющим медицинское образование. Это необходимо учитывать во время любых консультаций, консилиумов и тем более непосредственном оказании медицинской помощи за пределами своей медицинской организации. Все эти процедуры должны быть урегулированы либо трудовыми договорами, либо соглашениями между руководителями организаций. Детский хирург, направляющийся на консультацию в родильный дом или другую детскую больницу, должен следовать приказу вышестоящего должностного лица.

В нашем законодательстве не раскрыто понятие «врач», хотя понятие **«лечащий врач»** существует (ст. 2, п. 15 323-ФЗ): «...врач, на которого возложены функции по организации и непосредственному оказанию пациенту медицинской

помощи в период наблюдения за ним и его лечения». Из этого следует прямая ответственность лечащего врача за все происходящее с пациентом вне зависимости от мнений консультантов и иных сотрудников организации. По инициативе лечащего врача в медицинской организации либо вне организации (в том числе дистанционно) может быть созван **консилиум врачей**. Данный шаг предусмотрен ст. 48 323-ФЗ для уточнения состояния здоровья пациента, диагноза, определения прогноза и тактики медицинского обследования и лечения, целесообразности направления в специализированные отделения или другую медицинскую организацию. Решение консилиума врачей оформляется протоколом, подписывается участниками консилиума и вносится в медицинскую документацию пациента (при наличии особого мнения участника консилиума врачей в протокол вносится соответствующая запись). В наиболее сложных и конфликтных случаях руководителем медицинской организации может быть создана **врачебная комиссия** (решение оформляется протоколом и вносится в медицинскую документацию).

С точки зрения правоприменительной практики в нашей стране детский хирург остается «общим хирургом, занимающимся лечением детей» от рождения до 18 лет, что особенно верно для региональной практики. В крупных коллективах выделялись торакальные хирурги и урологи, детские проктологи, комбустологи и др.

Следует учитывать, что круг компетенций детского хирурга при оказании экстренной помощи составляют практически все возможные разделы специальности [гнойная хирургия, неотложная хирургия брюшной и грудной полости, экстренная урология-андрология, лечение большей части детей с травматическими повреждениями и черепно-мозговой травмой (ЧМТ), термической травмой]. Налицо сложившаяся правовая неопределенность, которая вносит диссонанс в ежедневную практику, формирование государственных образовательных стандартов и учебных программ (ФГОС «детских хирургов», «детских урологов-андрологов», «детских нейрохирургов», «детских травматологов-ортопедов»). В таком законодательном поле можно рекомендовать детским хирургам предварительное уточнение своих должностных обязанностей в медицинской организации (закрепление их в отделе кадров за подписью руководителя).

В 2018 г. был принят новый **профессиональный стандарт «Врач — детский хирург»** (приказ Минтруда России от 14.03.2018 № 134н). В документе представлена концепция двух обобщенных трудовых функций (ОТФ А и ОТФ В) — готовности врача (с сертификатом специалиста или свидетельством об аккредитации специалиста по специальности «Детская хирургия») к амбулаторно-поликлинической и стационарной работе соответственно.

Оказание медицинской помощи детям с хирургическими заболеваниями **в условиях амбулаторно-поликлинического звена** включает проведение обследования, постановку диагноза; назначение лечения и контроль за его эффективностью; планирование и контроль за эффективностью реабилитации; оказание паллиативной медицинской помощи (в соответствии с Федеральным законом № 592287-7, 2019). В обязанности поликлинического детского хирурга также входят проведение медицинских освидетельствований и медицинских экспертиз, мероприятий по профилактике и анализ медико-статистической информации. Детский хирург амбулаторного звена обязан оказывать медицинскую помощь пациентам в экстренной форме.

Оказание специализированной медицинской помощи детям с хирургическими заболеваниями осуществляется **в условиях стационара** специалистами — детскими хирургами. В профессиональном стандарте закреплены обязанности врача «разрабатывать план подготовки детей с хирургическими заболеваниями к хирургическому вмешательству или манипуляции, выполнять манипуляции или хирургические вмешательства» с приведением конечного списка манипуляций и

базовых операций. Регламент профессионального роста и расширение спектра выполняемых операций не установлен. Есть нерешенные проблемы: регулирование работы врача по специальности во время прохождения программы ординатуры, регламент допуска к выполнению операций разного уровня сложности конкретного специалиста с набором компетенций.

Каждый детский хирург обязан четко следовать государственным правилам: оказывать медицинскую помощь в соответствии со своей квалификацией, должностными инструкциями, служебными и должностными обязанностями; соблюдать врачебную тайну; совершенствовать профессиональные знания и навыки (ст. 73 323-ФЗ).

## 2.4. ЗАКОНОДАТЕЛЬНЫЕ ОСНОВЫ ОКАЗАНИЯ ХИРУРГИЧЕСКОЙ ПОМОЩИ ДЕТЯМ

Как лечить? Как оперировать? На протяжении столетия детские хирурги основывали свой выбор на личном профессиональном опыте и позиции клиники, информации руководств и учебных пособий. В соответствии с 323-ФЗ (ст. 37), медицинская помощь организуется и оказывается согласно порядкам оказания медицинской помощи, обязательным для исполнения на территории страны всеми медицинскими организациями, а также на основе стандартов медицинской помощи (за исключением медицинской помощи, оказываемой в рамках клинической апробации).

С 2018 г. в закон внесены важные дополнения, касающиеся применения **клинических рекомендаций и протоколов лечения**. Правовое регулирование этого направления предусматривает новый смысл: любые директивы «разрабатываются медицинскими профессиональными некоммерческими организациями по отдельным заболеваниям или состояниям» (ст. 37), то есть для детских хирургов — «Российской ассоциацией детских хирургов». Подготовка клинических рекомендаций, медико-экономических стандартов, протоколов лечения надежно определит правовой статус всего лечебного процесса. Законом предусматривается принятие (в случае необходимости) особого лечебно-диагностического решения на основе мнения (п. 14) врачебной комиссии. Очевидно, что в современной правовой конструкции нельзя работать детским хирургом и не состоять в профессиональной Ассоциации, рекомендации которой ты выполняешь. В то же время утверждение клинических рекомендаций медицинскими профессиональными организациями возлагает на них, руководителей и всех членов ассоциаций, большую ответственность за формирование нормативного акта, его легитимности и правильности.

Сутью закона предусмотрена **ответственность организаторов здравоохранения**, если они не будут создавать условия для оказания медицинской помощи в соответствии с клиническими рекомендациями, а также должностных лиц региональных минздравов в ситуации, когда ими не создаются должные условия для качественного оказания медицинской помощи. Сегодня правовая неопределенность дополняется проблемами материально-технического характера (износ основных фондов и базы детского здравоохранения).

**Порядок оказания медицинской помощи** по профилю «детская хирургия» (приказ Минздрава России от 31.11.2012 № 562н) закрепил главный принцип — первичная специализированная медико-санитарная помощь (п. 5) и специализированная, в том числе высокотехнологичная (п. 12), помощь детям оказывается исключительно врачом — детским хирургом. Порядок оказания медицинской помощи предусматривает: этапы оказания медицинской помощи; правила органи-

зации деятельности медицинской организации (ее структурного подразделения, врача); стандарт оснащения медицинской организации, ее структурных подразделений; рекомендуемые штатные нормативы медицинской организации, ее структурных подразделений.

**Стандарт медицинской помощи** служит описанию медицинской услуги; зарегистрированных на территории РФ лекарственных препаратов, компонентов крови; видов лечебного питания, особенностей заболевания. В современной правовой конструкции стандарт имеет преимущественно медико-экономический характер.

**Кого и где оперировать?** Базовым законом в числе основных принципов охраны здоровья в нашей стране закреплены доступность и качество медицинской помощи (ст. 4 323-ФЗ). Для специальности «Детская хирургия» на современном этапе обеспечение данного принципа возможно исключительно с помощью грамотной организации службы, точной маршрутизации пациентов и государственного мониторинга. В условиях прогресса лечебно-диагностических технологий, повышения требований к качеству лечения, совместной работы многопрофильных высокопрофессиональных команд не все медицинские организации имеют соответствующую материально-техническую базу и кадровый потенциал. Более того, для детской хирургии регионов остается актуальной проблема ограниченной численности наиболее сложных пациентов [пороков развития у новорожденных, болезни Гиршпрунга (БГ), аноректальных мальформаций, патологии полового развития и др.] и, как следствие, небольшого опыта в ряде коллективов. В этой ситуации единственным выходом для государства может стать организация **межрегиональных центров** высокотехнологичной детской хирургии и центров хирургии новорожденных, на которые должна быть возложена обязанность координации и оказания специализированной помощи определенной группе пациентов. Это позволит грамотно сконцентрировать ресурсы здравоохранения, выработать соответствующую маршрутизацию больных, достичь необходимого качества лечения самых сложных пациентов. Законодательные изменения в части совершенствования финансовых расчетов между субъектами РФ в рамках медицинского страхования при оказании высокотехнологичной помощи позволят лечить сложных пациентов там, где есть реальные возможности обеспечить должное качество.

Важнейшим документом, необходимым для выполнения любого медицинского вмешательства, является **информированное добровольное согласие** на него пациента или его законных представителей на основании предоставленной медицинским работником в доступной форме полной информации (ст. 20 323-ФЗ). Информация обязательно должна содержать сведения о цели вмешательства, методах оказания медицинской помощи, связанном с ними риске, возможных вариантах медицинского вмешательства, о его последствиях, а также о предполагаемых результатах оказания медицинской помощи.

Для детской хирургии важно, что информированное добровольное согласие на медицинское вмешательство ребенку дает один из родителей или иной законный представитель. Родители имеют право отказаться от медицинского вмешательства или потребовать его прекращения, за исключением ряда случаев. При отказе от медицинского вмешательства родителям в доступной для него форме должны быть разъяснены возможные последствия такого отказа. При отказе от медицинского вмешательства, необходимого для спасения жизни ребенка, медицинская организация имеет право обратиться в суд для его защиты.

**Медицинское вмешательство без согласия родителей** или иного законного представителя (ст. 20 п. 9 323-ФЗ) может быть выполнено в соответствии с

законом, если оно необходимо по экстренным показаниям для устранения угрозы жизни ребенка или отсутствуют его законные представители. Решение о медицинском вмешательстве без согласия родителей или иного законного представителя (п. 10) принимается консилиумом врачей, а в случае, если собрать консилиум невозможно, непосредственно лечащим (дежурным) врачом с внесением такого решения в медицинскую документацию пациента и последующим уведомлением должностных лиц медицинской организации, родителей или иного законного представителя.

Чрезвычайно важно взаимоотношение с родителями больного ребенка, обеспечение с ними согласия и понимания. Семейный кодекс РФ утверждает права и обязанности родителей по воспитанию и образованию детей (ст. 63 223-ФЗ), в том числе обязанность заботиться о здоровье, физическом, психическом, духовном и нравственном развитии своих детей. Это касается и профилактики заболеваний, и своевременного обращения к врачу, и выполнения рекомендаций врача по лечению их ребенка.

**Сохранение врачебной тайны** требуется весьма определенно (ст. 13 323-ФЗ): «Сведения о факте обращения гражданина за оказанием медицинской помощи, состоянии его здоровья и диагнозе, иные сведения, полученные при его медицинском обследовании и лечении, составляют врачебную тайну. Не допускается разглашение сведений, составляющих врачебную тайну, в том числе после смерти человека, лицами, которым они стали известны при обучении, исполнении трудовых, должностных, служебных обязанностей. С письменного согласия гражданина допускается разглашение сведений, составляющих врачебную тайну, другим гражданам, в том числе должностным лицам, в целях медицинского обследования и лечения пациента, проведения научных исследований, их опубликования в научных изданиях, использования в учебном процессе и в иных целях. Предоставление сведений, составляющих врачебную тайну, без согласия гражданина или его законного представителя допускается в случае оказания медицинской помощи несовершеннолетнему в соответствии с пунктом 2 части 2 статьи 20». Важно помнить, что применение телемедицинских технологий осуществляется также с соблюдением врачебной тайны (242-ФЗ, 2017).

В законодательстве РФ предельно четко закреплен запрет любых вариантов эвтанази: «Медицинским работникам **запрещается осуществление эвтаназии**, то есть ускорение по просьбе пациента его смерти какими-либо действиями (бездействием) или средствами, в том числе прекращение искусственных мероприятий по поддержанию жизни пациента» (ст. 45 323-ФЗ). Это касается и ситуаций инкурабельности, наличия множественных пороков развития, тяжелых врожденных заболеваний.

Развитие детской хирургии напрямую связано с **внедрением новых методик** диагностики и лечения, мини-инвазивных и эндоскопических вмешательств. При внедрении инновационных способов и методик хирургического лечения детей следует основываться на ст. 36.1 323-ФЗ «Особенности медицинской помощи, оказываемой в рамках клинической апробации». Эта статья устанавливает необходимость заключений Этического комитета (этическая обоснованность возможности применения соответствующих методов профилактики, диагностики, лечения и реабилитации) и Экспертного совета (разрешение на оказание медицинской помощи в рамках клинической апробации) уполномоченного федерального органа исполнительной власти (Минздрава России). Также для выполнения новой операции или нового протокола лечения, в соответствии с законодательством, необходимо наличие отдельного информированного добровольного согласия пациента, одного из родителей или иного законного представителя. Иная практика чревата юридическими коллизиями.

Следует учитывать также нормы трудового законодательства РФ и регулирование деятельности медицинских работников Федеральным законом № 323-ФЗ (ст. 2, п. 13) в ходе **организации хирургических мастер-классов** и обучающих операций на выезде, грамотно и своевременно оформляя трудовые отношения всех участников лечебно-диагностического процесса и образования.

## 2.5. ПОДГОТОВКА СПЕЦИАЛИСТОВ И НАУЧНЫХ КАДРОВ

Реализация государством образовательных программ подготовки будущих врачей, в том числе по специальности «Детская хирургия», на базе кафедр медицинских вузов должна гарантировать высокий уровень и качество образования во исполнение Федерального закона от 29.12.2012 № 273-ФЗ «Об образовании в РФ» (ст. 11).

Государственный статус студента, ординатора и аспиранта определяется ст. 33 273-ФЗ, причем в законе закреплены особенности реализации профессиональных образовательных программ медицинского образования (ст. 82 273-ФЗ). Принципиальной является суть государственного медицинского образования, выстроенного на основе стандартов и программ, качество которых для подготовки врача для системы здравоохранения РФ подтверждена экспертным сообществом.

Федеральным законом № 273-ФЗ (ст. 11) утверждены Федеральные государственные **образовательные стандарты** и федеральные государственные требования, обеспечивающие единство образовательного пространства РФ: преемственность основных образовательных программ, вариативность содержания образовательных программ, **государственные гарантии** уровня и качества образования на основе единства обязательных требований к условиям реализации основных образовательных программ и результатам их освоения.

Законодательство подчеркивает **ответственность образовательной организации** «за реализацию в полном объеме образовательных программ, соответствие качества подготовки обучающихся установленным требованиям» (ст. 6 273-ФЗ), «за невыполнение или ненадлежащее выполнение функций... качество образования своих выпускников» (ст. 7 273-ФЗ).

В соответствии с законодательством ученый совет каждого университета сам определяет суть образовательных программ. Сложилась ситуация некой правовой неопределенности ввиду отсутствия единой федеральной учебной программы, национального банка тестов и иных контрольных материалов, а также регулирования освоения студентами практических навыков по детской хирургии.

**Практическая подготовка студентов** регламентируется приказом Минздрава России от 22.08.2013 № 585-н, пп. 5–7. Она может осуществляться в университетских клиниках, на иных клинических базах при условии договора между образовательной и медицинской организациями. К участию в оказании медицинской помощи допускаются обучающиеся, «успешно прошедшие необходимую теоретическую подготовку и имеющие практические навыки участия в оказании медицинской помощи, в том числе приобретенные на моделях (симуляторах) профессиональной деятельности».

Но **учить студентов и ординаторов**, оказывать методическую помощь, осуществлять контроль при оказании медицинской помощи может только определенный круг лиц (приказ Минздрава России № 585-н, 2013, пп. 5–7). Это педагогические работники, которые несут ответственность за проведение практической подготовки, и работники медицинской организации, ответственные за практическую подготовку студентов и ординаторов. Важно, что участие обучающихся в оказании медицинской помощи осуществляется **при согласии пациентов** или их законных представителей и соблюдении медицинской этики.



**Типовой договор об организации практической подготовки** обучающихся (приказ Минздрава РФ № 435-н) дополнительно закрепляет обязанность обеспечения «неразглашения работниками и обучающимися сведений, составляющих врачебную тайну, и персональных данных, ставших им известными при практической подготовке обучающихся» (п. 11.8).

В исполнение закона приказом Минобразования РФ (№ 853, 2015) утвержден соответствующий Федеральный государственный образовательный стандарт по педиатрии, включающий 6 лет обучения (360 зачетных единиц) медицинской помощи детям с четким результатом для государства — возможностью оказания **первичной врачебной медико-санитарной помощи в амбулаторных условиях** и в дневном стационаре.

Подготовка детских хирургов осуществляется исключительно в **ординатуре**. Регламент данной подготовки определен (порядок приема в ординатуру, приказ Минздрава РФ № 212, 2017, с изменениями 2018 г.). Закреплено, что «подготовка по программам ординатуры обеспечивает приобретение необходимого для осуществления профессиональной деятельности уровня знаний, умений и навыков, а также квалификации, позволяющей занимать определенные должности медицинских работников». В соответствии с Федеральным образовательным стандартом «Детская хирургия» (Приказ № 1058 Минздрава РФ, 2014) осуществляется подготовка врача-ординатора с формированием его профессиональных компетенций, готового к оказанию специализированной медицинской помощи.

И в этом случае отсутствие единой федеральной программы с возможностью получения будущим детским хирургом ряда компетенций на базе опорных вузов или с использованием дистанционного образования приводит к серьезным различиям в уровне подготовки врачей на территории РФ.

## 2.6. ОТВЕТСТВЕННОСТЬ ХИРУРГОВ

Законодательством предусмотрена целая система ответственности в сфере охраны здоровья: «Органы государственной власти и органы местного самоуправления, должностные лица несут **ответственность за обеспечение гарантий и соблюдение прав и свобод в сфере охраны здоровья...**» (ст. 98 323-ФЗ). Медицинские работники (вместе с медицинскими организациями) также несут ответственность в соответствии с законодательством РФ за нарушение прав в сфере охраны здоровья, причинение вреда жизни и/или здоровью при оказании гражданам медицинской помощи, причем вред возмещается медицинскими организациями, но это не освобождает медицинских работников от привлечения их к ответственности.

Работа современного врача (детского хирурга) является открытой и подчинена постоянному всестороннему контролю. **Контроль за качеством оказания медицинской помощи**, включая хирургическую, предусматривает механизмы внутреннего аудита больницы (в части соблюдения клинических рекомендаций, стандартов и порядков оказания помощи), мероприятия Росздравнадзора, органов исполнительной власти, общественных профессиональных организаций. Судебная экспертиза осуществляется по решению суда, ее экспертами выступают аккредитованные специалисты, в том числе из других регионов РФ.

Крайней мерой может являться **уголовная ответственность хирурга**. Уголовное преследование не проводится, если врач не мог знать, что действия неправомерны, если даже объективно неправильные действия не привели к вреду. Следует четко понимать границы своей деятельности, пресечение которых наказуемо. Чаще всего это следующие ситуации: ненадлежащее исполнение профессио-

нальных обязанностей, халатное отношение, неоказание помощи больному без уважительной причины. **Ненадлежащим исполнением своих обязанностей** (Уголовный кодекс РФ, ст. 109, 118) в области хирургии могут быть неправильная постановка диагноза, неверный выбор тактики, недостаточное или несвоевременное лечение, неадекватное (по мнению эксперта) лечение, полностью или частично не соответствующее определенным требованиям. Серьезный вопрос правоприменительной практики: как судить о **врачебной ошибке**, неблагоприятных исходах лечения? Очевидно, что врачебная ошибка — суть неудачи вследствие добросовестного заблуждения врача в постановке диагноза, терапии или технике операции. Это может быть как некое действие, так и бездействие хирурга. Сегодня нет уголовного преследования за врачебную ошибку, но несовершенство юридического понимания и трактовок клинических ситуаций рождает разночтения этих норм. Недобросовестное и небрежное выполнение своих обязанностей может быть наказуемо в соответствии со ст. 293 Уголовного кодекса **«Ненаказуемое упущение и халатность»** (с учетом опыта и квалификации конкретного врача).

Работа детского хирурга полна трудностей и риска, многие решения приходится принимать лично в условиях цейтнота. Полезно знать, что Уголовным кодексом предусмотрено понятие **«обоснованный риск»** (ст. 41 Уголовного кодекса РФ), в которой четко закреплено, что «...не является преступлением причинение вреда охраняемым уголовным законом интересам при обоснованном риске для достижения общественно полезной цели. Риск признается обоснованным, если указанная цель не могла быть достигнута не связанными с риском действиями (бездействием) и лицо, допустившее риск, предприняло достаточные меры для предотвращения вреда охраняемым уголовным законом интересам».

Обеспечение работы в нормальном правовом пространстве — единственный путь профессиональной деятельности. Ст. 76 323-ФЗ «в целях реализации и защиты прав медицинских работников, развития медицинской деятельности, содействия научным исследованиям, решения иных вопросов связанных с профессиональной деятельностью», определена возможность организации **профессиональных некоммерческих организаций медицинских работников**. Законом им придан широчайший спектр полномочий — возможность принимать участие в разработке норм и правил в сфере охраны здоровья, порядков оказания медицинской помощи и стандартов медицинской помощи, программ подготовки медицинских работников, в аттестации медицинских работников. Организации разрабатывают, в том числе с учетом результатов клинической апробации, и утверждают клинические рекомендации (протоколы лечения) по вопросам оказания медицинской помощи. Для детских хирургов такой организацией в первую очередь является **Российская ассоциация детских хирургов**.

В 2018 г. в Первом Московском государственном медицинском университете им. И.М. Сеченова состоялся круглый стол Комитета Государственной думы по охране здоровья «Детская хирургия и хирургия плода в РФ: законодательное регулирование практики, науки и подготовки кадров». В работе приняли участие 196 человек из 78 субъектов РФ. По итогам было составлено 36 рекомендаций Правительству РФ и Государственной думе, органам исполнительной власти РФ, Российской ассоциации детских хирургов. Нормативная база будет меняться.

Знание законодательства является основой для профессиональной деятельности врача — детского хирурга, а закономерности вносимых изменений рождают понимание, что право — часть жизни каждого из нас.

# Глава 3

## Клиническая генетика и синдромология в детской хирургии

*В.Г. Солонитенко*

### 3.1. ВВЕДЕНИЕ

Современные данные свидетельствуют о значительной роли наследственных болезней в структуре детской заболеваемости и смертности. Так, у 25% пациентов детских клиник диагностируют наследственную патологию, а среди умерших детей этот показатель достигает 50%. Наиболее часто наследственная патология в клинической картине хирургических болезней детского возраста представлена врожденными дефектами развития, они могут быть изолированными или синдромальными (Cohen, 1982, 1997).

Термин «синдром» греческого происхождения, переводится как «бегущие рядом». «Рядом бежать» могут симптомы, связанные вместе патогенезом или этиологией. В первом случае это патогенетические или клинические синдромы (нефротический синдром, синдром внутриутробной гипотрофии, гепатолиенальный синдром, синдром тромбоцитопении и т.д.). Во втором случае — этиологические или нозологические синдромы, именно они составляют предмет синдромологии. В этом смысле термин «синдром» — синоним термина «болезнь» как единой нозологии. Отсюда уже становится ясно, что синдромология как раздел медицины — область этиологически ясно определяемых заболеваний с клиническими проявлениями. Другими словами, синдромология — область многообразных нозологических заболеваний с поражением двух органов и более или систем организма человека. Наиболее демонстративна синдромология в области врожденных дефектов развития, где в результате наследственного изменения (генной или хромосомной мутации) нарушается эмбриональная дифференцировка одновременно различных органов (эмбриональная плейотропия) и формируется специфический симптомокомплекс врожденных дефектов развития, то есть синдром. Именно эта область послужила основанием для оформления синдромологии как особого раздела медицины со своей терминологией и методологией (Opitz, 1979; Spranger et al., 1982; Cohen, 1982, 1997; Stevenson, Hall, Goodman, 1993).

Многолетняя практическая работа в московской детской больнице им. Н.Ф. Филатова как на поликлиническом приеме в генетическом центре, так и в отделениях больницы позволяет нам заявить о высокой практической значимости синдромологии в детской хирургии и ортопедии (Солониченко В.Г., Красовская Т.В., 1998).

## 3.2. ОСНОВНЫЕ ПОНЯТИЯ И ТЕРМИНЫ СИНДРОМОЛОГИИ

Международная рабочая группа экспертов по врожденным нарушениям морфогенеза (Spranger et al., 1982) рекомендует определять синдром как «комплекс патогенетически родственных врожденных аномалий развития, не являющихся следствием одной секвенции (последовательности) или политопного дефекта поля развития».

**Секвенция, или последовательность.** Этим термином определяют результат первичного начального врожденного дефекта, который в силу патогенетических взаимодействий вызывает последующие дефекты, тесно связанные с этим начальным дефектом. Ранее в литературе это обозначали термином «аномалад», или «комплекс вторичных врожденных дефектов». Примером этого понятия может служить секвенция Поттера (Potter sequence) — симптомокомплекс аномалий плода в виде необычного лица (лицо плода), множественных характерных контрактур и деформаций конечностей. Все эти дефекты обусловлены маловодием или отсутствием околоплодных вод. В свою очередь, маловодие может быть обусловлено разнообразными причинами, такими как идиопатическое маловодие, агенезия или другие врожденные дефекты почек, атрезия уретры. Здесь важно подчеркнуть, что один и тот же симптомокомплекс аномалий может быть вызван различными причинами.

**Дефект поля развития.** Это понятие имеет давнюю биологическую историю, так как поле развития подразумевает некоторую упорядоченность и иерархию определенных регионов эмбриона в развитии. Эти области получили название «поля развития». Важно, что эти поля развития реагируют сходным образом на различные повреждающие факторы. Если в эту реакцию вовлекаются анатомически близко расположенные структуры, это обозначают как **монотопный дефект поля развития**, а если вовлекаются анатомически более отдаленные структуры, — это **политопный дефект поля развития**. Все эти основные множественные врожденные дефекты — синдром, секвенция и политопный дефект поля развития — выделяются из наиболее многочисленной группы **ассоциаций, то есть неслучайного комплекса врожденных аномалий, обнаруживаемых у двух пациентов и более**. Часто наименование ассоциации дают в виде акронима, то есть сочетания букв основных клинических симптомов, например **VATER**-ассоциация:

- *Vertebral anomalies* — нарушение строения позвонков;
- *Anal atresia* — атрезия ануса;
- *Tracheo Esophageal fistula* — трахеопищеводный свищ (ТПС);
- *Radial and/or Renal anomalies* — аномалии лучевых структур верхней конечности (гипоплазия/аплазия лучевой кости и I пальца с лучевой косорукостью) и/или почек.

Базовые понятия в синдромологии врожденных дефектов — понятия врожденного порока развития, дизрупции, деформации и дисплазии.

- **Врожденный порок развития** — морфологический или анатомический дефект органа, части органа или области тела, возникший в результате генетически (или онтогенетически) детерминированного нарушения эмбриональной дифференцировки.

- **Дизрупция** — морфологический или анатомический дефект органа, части органа или области тела, возникший в результате внешнесредового воздействия на развитие эмбриона или плода.
- **Деформация** — анатомическое нарушение формы или положения органа или части тела в результате внешних, чаще механических, воздействий на плод без нарушений эмбриональной дифференцировки.
- **Дисплазия** — морфологический дефект клеток или тканевых структур, возникший в результате генетически (или онтогенетически) детерминированного нарушения дифференцировки клеток или тканей.

### 3.3. ВРОЖДЕННЫЕ ПОРОКИ РАЗВИТИЯ

Приблизительно 2–3% новорожденных имеют серьезные врожденные пороки развития. Эмбриологически эти дефекты разделяют на три основных класса — врожденные дефекты в результате 1) незавершенного морфогенеза; 2) повторяющегося морфогенеза; 3) аберрантного морфогенеза. Незавершенный морфогенез — самая частая патология, а аберрантный — самая редкая. Практически все врожденные пороки развития возникают в эмбриональный период (на 3–10-й неделе беременности), когда происходит дифференцировка органов, хотя из этого правила существуют исключения.

Врожденные пороки могут быть простыми и сложными. Чем позже срок возникновения врожденного порока, тем больше вероятность, что вслед за ним не возникнут патогенетически связанные с ним дефекты расположенных рядом эмбриональных структур — так возникают простые врожденные пороки развития. Если же дефект возникает на ранних сроках эмбриогенеза, то вероятность вовлечения расположенных рядом структур достаточно высока — так возникает каскад множественных врожденных пороков развития, или секвенция (последовательность) врожденных пороков развития. Примером служит секвенция Пьера Робена, когда первичный дефект в виде внутриутробной гипоплазии нижней челюсти вызывает нарушение процесса нисведения языка, которое, в свою очередь, приводит к незаращению нёба. Врожденный порок развития в своем клиническом проявлении может быть минимальным (раздвоение язычка) и максимально выраженным (незаращение нёба). В первом случае минимального проявления он будет определяться как малая аномалия развития. Сложный порок развития, или секвенция, также может проявляться в минимальном клиническом варианте.

Так, каудальная регрессия (каудальная дисплазия, то есть гипоплазия или аплазия хвостового отдела позвоночника эмбриона) в своем наиболее тяжелом варианте характеризуется сиреномелией — врожденным пороком развития в виде слияния нижних конечностей и почек, а в минимальном клиническом варианте характеризуется сочетанием гипоплазии крестца и копчика, нарушением функций органов малого таза и гипоплазией дистальных отделов нижних конечностей с врожденной косолапостью.

### 3.4. ДЕФОРМАЦИИ

Этот тип врожденных дефектов обнаруживают приблизительно у 1–2% новорожденных. Наиболее часто выявляют косолапость, врожденный вывих бедра, позиционный сколиоз (*postural scoliosis*), деформации грудной клетки (воронкообразную и килевидную) и артрогрипоз. Деформации чаще всего возникают в поздний плодный период в результате воздействия трех основных причин и predisposing факторов: механических причин, врожденных пороков развития, функциональных причин (табл. 3.1).

Таблица 3.1. Предрасполагающие факторы в развитии деформаций

Механические причины	Врожденные пороки развития плода	Функциональные причины
Ригидность матки и абдоминальной мускулатуры (обычно сочетается с первыми родами)	Большой плод (врожденная макросомия)	Неврологические нарушения (врожденная гипотония)
Низкорослость и уменьшенные размеры тела беременной	Макро- или гидроцефалия плода	Мышечные нарушения
Гипоплазия тазового кольца	Врожденные пороки развития плода как причина деформаций: <ul style="list-style-type: none"> <li>• <i>spina bifida</i>;</li> <li>• другие врожденные пороки развития нервной системы плода;</li> <li>• двусторонняя агенезия почек плода;</li> <li>• выраженная гипоплазия почек;</li> <li>• выраженный поликистоз почек;</li> <li>• атрезия уретры</li> </ul>	Дефекты соединительной ткани
Гипоплазия матки		
Двууголая матка		
Лейомиомы матки		
Необычное место имплантации		
Хроническое подтекание амниотических вод		
Маловодие (различной этиологии)		
Необычное положение плода		
Раннее тазовое вставление головки плода		
Многоплодная беременность		

Механические причины деформаций наиболее часты и возникают на фоне гипокинезии (сниженной двигательной активности) плода. В исследовании 4500 новорожденных было показано, что среди всех новорожденных с деформациями у 1/3 детей отмечены две деформации и более (Dunn, 1976; цит. по: Cohen, 1997). Эту секвенцию (последовательность) врожденных деформаций хорошо иллюстрирует пример, где ригидность матки становится причиной возникновения трех деформаций: плаггиоцефалии, асимметрии нижней челюсти и косолапости у одного новорожденного.

У 7,6% новорожденных причиной деформаций стали врожденные пороки развития плода (Dunn, 1976; цит. по: Cohen, 1997). Наиболее частыми из них и наиболее тяжелыми прогностически бывают врожденные пороки развития нервной системы. Примером может служить менингомиелоцеле, когда первичный дефект в виде *spina bifida* становится причиной последующих дефектов в виде врожденного вывиха бедра и врожденной косолапости. Функциональные причины деформаций включают различные формы врожденной гипотонии новорожденных и нейромышечные типы артрогрипоза. Врожденная гипотония может сочетаться с микрогнатией, микроглоссией, выступающими латеральными швами твердого нёба, аномальными сгибательными складками кисти и стопы, плосковальгусными стопами и другими деформациями. Артрогрипоз характеризуется врожденной ригидностью конечностей и фиксацией суставов в характерном положении.

### 3.5. ДИЗРУПЦИИ (РАЗРУШЕНИЯ)

Точная частота дизрупций неизвестна, но приблизительно ее оценивают от 1 до 2% у новорожденных. Первым исследователем, наиболее полно описавшим этот вид патологии в монографии 1968 г. *Fetal Malformations Caused by Amnion Rupture During Gestation*, был R. Torpin (Cohen, 1997). Дизрупции возникают в резуль-

тате воздействия различных причин, например, таких как сосудистые факторы, аноксия, инфекции, радиация, тератогены, амниотические тяжи, механические факторы и диспластические поражения. Тип и тяжесть дизрупции зависят от срока беременности, локализации воздействия и степени повреждения тканей. Чаще всего дизрупции возникают во время плодного периода, однако тератогенные воздействия характерны для эмбрионального морфогенеза. Некоторые из таких воздействий, возникающих в эмбриональный период, «фенокопируют» врожденные пороки развития, например, амниотические тяжи раннего срока беременности могут вызывать анэнцефалию, незаращение губы и нёба, редукционные дефекты конечностей. Наиболее трудна дифференциальная диагностика между врожденным пороком развития и дизрупцией в результате патологии сосудов (табл. 3.2).

**Таблица 3.2.** Механизмы сосудистой дизрупции у эмбриона и плода

Патогенез	Структурная аномалия
Разрушение эмбриональной капиллярной сети	Ранняя амниотическая секвенция, комплекс «конечность–стенка туловища», редукционные аномалии конечностей, гипоплазия нижнечелюстной области и конечности
Персистенция эмбриональных сосудов	Дефекты конечностей: радиальная аплазия, тибальная аплазия, косолапость, аплазия малоберцовой кости
Преждевременная ампутация эмбриональных сосудов	Секвенция патологии подключичной артерии (секвенции Поланда, Мебиуса, Клиппеля–Фейля), гастрошизис, подковообразная почка
Нарушение созревания сосудов	Капиллярные гемангиомы, артериовенозные свищи, аневризмы Берри (Berry aneurysms)
Окклюзия (внешнее сдавление) сосудов	Аномалии, связанные с лейомиомами, трубной беременностью и двурогой маткой
Окклюзия (эмболический тромбоз) сосудов	Порэнцефалия, гидранэнцефалия, микроцефалия, атрезия желчного пузыря, дистальная синдактилия, гемифациальная микросомия (редко), анорхизм двусторонний, аплазия кожи
Нарушение гемодинамики	Аномалии, вызванные употреблением кокаина во время беременности

### 3.6. МАЛЫЕ АНОМАЛИИ РАЗВИТИЯ

Термин «малые аномалии развития» широко применяют в педиатрической и генетической практике. Синонимами являются следующие термины: «малые врожденные аномалии», «малые нарушения морфогенеза», «информативные морфогенетические варианты» и «стигмы дизэмбриогенеза» (последний термин часто используют в отечественной педиатрии). Рационально малые аномалии развития можно определить как врожденные дефекты, не имеющие медицинского значения, то есть эти дефекты не требуют лечения. Хотя из этого правила есть исключения, например, эпикант может быть поводом для косметического хирургического лечения, а шейный свищ может стать причиной воспаления и последующего хирургического вмешательства.

Малые аномалии развития могут иметь разную биологическую основу:

- малые аномалии как врожденные пороки развития (преаурикулярные выступы);
- малые аномалии как дизрупции (гипоплазия терминальных фаланг при синдроме алкогольного плода);
- малые аномалии развития как деформации (нарушения формы и положения ушной раковины);

- малые аномалии развития как дисплазии (пигментные невусы, дисплазия капилляров кожи — телеангиэктазии).

В клинической генетике и синдромологии малые аномалии развития, особенно когда их насчитывают у ребенка более трех, — чрезвычайно важный диагностический признак, свидетельствующий о высокой вероятности серьезных нарушений морфогенеза в виде врожденных пороков развития, требующих специальной диагностики и нередко последующих хирургических вмешательств. У человека описано более 200 информативных морфогенетических вариантов, хотя в клинической практике обычно используют не более 80 малых аномалий развития (табл. 3.3).

**Таблица 3.3.** Малые аномалии развития

<b>Голова</b>	<b>Область рта и ротовой полости</b>
• Аномальный рисунок роста волос	• Микрогенения
• Уплощенный затылок	• Расщепление язычка
• Бугры свода черепа	• Аберрантные уздечки преддверия рта
<b>Орбитальная область</b>	• Гипоплазия эмали зубов
• Эпикантные складки	• Микродентия
• Эпикант обратный	• Аномально растущие зубы
• Монголоидный разрез глаз	<b>Шея</b>
• Антимонголоидный разрез глаз	• Крыловидная шея умеренной степени
• Короткие глазные щели	• Свищи шеи
• Дистопия наружных углов глаза	<b>Кисти</b>
• Гипотелоризм умеренный	• Рудиментарная полидактилия
• Гипертелоризм умеренный	• Единственная сгибательная складка ладони
• Птоз легкий	• Аномальная дерматоглифика
• Гетерохромия радужек	• Клинодактилия мизинцев
• Микрокорнеа	• Укорочение IV–V пальцев
<b>Ушные раковины</b>	• Гипоплазия терминальных фаланг
• Примитивная форма	<b>Стопы</b>
• Дарвинов бугорок	• Синдактилия II–III пальцев
• Аномальная форма завитка	• Сандалевидные щели
• Асимметричные ушные раковины	• Короткий I палец
• Ротированные ушные раковины	• Наложение пальцев (IV–V)
• Уменьшенные ушные раковины	• Утолщенные ногти
• Оттопыренные ушные раковины	<b>Кожный покров</b>
• Отсутствие козелка	• Гемангиомы
• Расщепление мочки	• Гиперпигментации кожи и невусы
• Отсутствие мочки	• Монголоидные пятна (у европеоидов)
• Аурикулярные ямки	• Депигментации кожи
• Аурикулярные выступы	• Добавочные соски или ареолы
• Сужение наружного слухового прохода	<b>Туловище</b>
<b>Нос и фильтр</b>	• Диастаз прямых мышц живота
• Гипоплазия крыльев носа	• Гипоспадия умеренная (головки)
• Развернутые ноздри	• Глубокие вдавления крестца
• Уплощенный фильтр	<b>Скелет</b>
• Выступающий фильтр	• Вдавление или выступание грудины



Голова, область шеи и кисти наиболее информативны в отношении этих признаков, более 70% всех малых аномалий развития располагаются именно в этой области (Cohen, 1982). Диагностическая ценность различных малых аномалий развития чрезвычайно различна, и принципиально важно то, что практическая значимость этих признаков заключается в диагностике трех аномалий и более. Каждый новорожденный с тремя малыми аномалиями развития и более имеет высокую вероятность (90%) серьезного врожденного порока развития головного мозга, сердца, почек или позвоночника, кроме этого, у такого новорожденного существует высокая вероятность (40%) диагностики синдромальной формы патологии. При наличии у ребенка с задержкой темпов психомоторного развития трех малых аномалий развития и более констатируют высокий риск органического поражения центральной нервной системы (ЦНС) (Cohen, 1982).

### 3.7. ОСНОВЫ ПРАКТИЧЕСКОЙ СИНДРОМОЛОГИИ

Изолированные врожденные дефекты развития, как правило, не вызывают особых трудностей в их диагностике. Совсем иная ситуация в области множественных врожденных дефектов развития, где эмпирический опыт и знания о диагностике и лечении детей с изолированными врожденными дефектами уже не только недостаточны, но часто и ошибочны.

Констатация у ребенка врожденного дефекта развития ставит перед клиницистом следующие вопросы.

- К какому типу патологии относится данный дефект (врожденному пороку развития, дизрупции, деформации или дисплазии)?
- Насколько часто с этим врожденным дефектом встречаются ассоциации в виде других врожденных дефектов или заболеваний, клинически еще не проявляющихся?
- С какой частотой данный врожденный дефект бывает симптомом синдромальной формы патологии?
- Какие синдромы наиболее часто встречаются при данном врожденном дефекте?

Ответы на эти вопросы составляют первый — диагностический этап практической работы хирурга и генетика. Конечная цель этого этапа — диагностика дополнительных врожденных дефектов развития и заболеваний или определенного синдрома. При диагностике синдромальной формы патологии в большинстве случаев становится ясной дальнейшая врачебная тактика в отношении консервативного или оперативного лечения и медико-генетического прогноза в семье больного ребенка. Каждый синдром имеет минимальные диагностические критерии, знание которых абсолютно необходимо для надежной диагностики. Это можно проиллюстрировать диагностическими критериями нейрофиброматоза I типа (болезни Реклингхаузена), принятыми на международной конференции в 1987 г. и рекомендованными Всемирной организацией здравоохранения для врачей различных специальностей (хирургов, онкологов, невропатологов, педиатров, окулистов и генетиков). Эти критерии включают такие важные ортопедические проблемы, как врожденный ложный сустав и искривление длинных трубчатых костей. Важно заметить, что нейрофиброматоз I типа — самая частая синдромальная форма при псевдоартрозах у детей (до 75% всех случаев), а, соответственно, диагностика нейрофиброматоза у ребенка с ложным суставом — серьезное показание к использованию микрохирургической техники в целях коррекции этой патологии (трансплантат на сосудистой ножке).

### **3.8. ДИАГНОСТИЧЕСКИЕ КРИТЕРИИ НЕЙРОФИБРОМАТОЗА I ТИПА (БОЛЕЗНИ РЕКЛИНГХАУЗЕНА) — МЕМОРАНДУМ ВСЕМИРНОЙ ОРГАНИЗАЦИИ ЗДРАВООХРАНЕНИЯ (1992)**

Диагноз возможен в тех случаях, когда у пациента выявлены два из перечисленных ниже признака, и при том условии, что они не являются симптомами какой-либо иной болезни.

- Во время осмотра при искусственном освещении пациента, не достигшего половой зрелости, обнаружено не менее шести светло-коричневых пигментных пятен (более 5 мм в самом широком месте), а при осмотре пациента, достигшего половой зрелости, — не менее шести пигментных пятен (более 15 мм в самом широком месте).
- Наличие, по данным анамнеза или клинического обследования, двух нейрофибром и более любого типа или одной плексиформной нейрофибромы.
- Множественные, похожие на веснушки пигментные пятна в подмышечной или паховой области.
- Дисплазия крыла клиновидной кости либо врожденное искривление или утончение длинных трубчатых костей с образованием ложного сустава или без него.
- Глиома зрительного нерва.
- Два пятна Леша или более, обнаруживаемых на радужной оболочке при исследовании со щелевой лампой.
- Наличие нейрофиброматоза I типа по приведенным выше критериям у родственника первой линии родства (родитель, сибс или потомок).

Диагностика синдромальных форм патологии в хирургической практике предусматривает следующее:

- возможность точной диагностики сопутствующих заболеваний у ребенка со множественными дефектами;
- прогноз характерных для каждого синдрома осложнений при проведении оперативного лечения;
- более точную оценку возможностей оперативного или консервативного лечения хирургических болезней (сроки и объем хирургического вмешательства, отдаленные результаты лечения);
- точный медико-генетический прогноз в семье.

### **3.9. ЧАСТНАЯ СИНДРОМОЛОГИЯ**

С точки зрения практики детского хирурга все синдромальные формы патологии у детей можно разделить на четыре группы:

- I — оптимизация сроков и объема хирургических вмешательств;
- II — прогноз осложнений хирургического лечения;
- III — скрининг хирургических болезней;
- IV — летальные синдромы.

#### **3.9.1. Группа I — оптимизация сроков и объема хирургических вмешательств**

К этой группе относят синдромальные формы патологии, при которых современное знание о патогенезе хирургических болезней и значительный клинический опыт позволяют прогнозировать сроки и объем оперативных вмешательств в целях эффективной профилактики отдаленных рецидивов патологии. Примером этого могут быть некоторые заболевания соединительной ткани (синдром Марфана) и синдром ТАР (тромбоцитопения и аплазия лучевой кости).

- В настоящее время хорошо известно, что пластику воронкообразной деформации при синдроме Марфана следует проводить у детей старше 14 лет. Это позволяет избежать высокого риска отдаленного рецидива деформации.
- При диагностике TAP плановые оперативные вмешательства противопоказаны до возраста 5 лет, когда риск кровотечений значительно снижается.

### 3.9.2. Группа II — прогноз осложнений хирургического лечения

К этой группе относят синдромальные формы патологии, при которых хорошо известны наиболее частые осложнения во время операции и в раннем послеоперационном периоде.

Примером этих заболеваний могут служить наиболее частая патология соединительной ткани с высоким риском разрыва артерий или полых органов (синдром Элерса–Данло) и спонтанным пневмотораксом (синдром Марфана, синдром Элерса–Данло), спонтанный хилоторакс или хилоперикард при синдроме Нунан, кровотечения во время операции или в раннем послеоперационном периоде при синдромах Нунан и TAP. При ассоциации CHARGE<sup>1</sup> известен высокий процент рецидивов желудочно-пищеводного рефлюкса после первичной фундопликации.

### 3.9.3. Группа III — скрининг хирургических болезней

К этой группе относят синдромальные формы, при которых возможна наиболее ранняя диагностика хирургической патологии, часто еще до появления специфических клинических симптомов хирургического заболевания.

Классический пример этого вида патологии — синдромальные формы неоплазий, где возможно постоянное врачебное наблюдение с проведением диагностических процедур: ультразвукового исследования (УЗИ) почек и печени в целях своевременной диагностики эмбриональных опухолей при синдроме Беквита–Видеманна или компьютерной томографии (КТ) головного и спинного мозга для ранней верификации опухолей ЦНС при нейрофиброматозе Реклингхаузуна.

### 3.9.4. Группа IV — летальные синдромы

Эта группа заболеваний характеризуется высокой частотой летального исхода (выше 60%) в результате тяжелых врожденных пороков развития сердца и головного мозга, а у выживших детей отмечают выраженную интеллектуальную недостаточность (с неспособностью самообслуживания). Хирургические вмешательства у этих детей проводят по жизненным показаниям, они имеют паллиативное значение.

Примером могут служить многие хромосомные заболевания: синдром Эдвардса (трисомия по хромосоме 18), синдром Патау (трисомия по хромосоме 13).

## 3.10. СИНДРОМ МАРФАНА (OMIM<sup>2</sup> 154700)

Код по Международной классификации болезней 10-го пересмотра (МКБ-10) Q87.4. Синдром Марфана (рис. 3.1, 3.2).

<sup>1</sup> CHARGE (Coloboma, Heart defect, Atresia choanae, Retarded growth, Genital hypoplasia, Ear anomalies) — симптомокомплекс врожденных дефектов глазного яблока (колобомы), пороков сердца, атрезии хоан, гипоплазии наружных половых органов и аномалий ушной раковины у детей с задержкой физического развития.

<sup>2</sup> OMIM (Online Mendelian Inheritance in Man) — медицинская база данных, в которой собирается информация об известных заболеваниях с генетическим компонентом и генах, ответственных за их развитие.

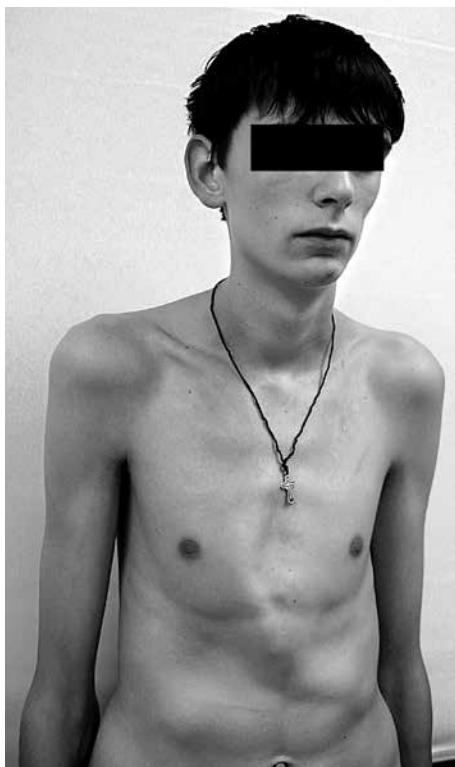

Рис. 3.1. Синдром Марфана

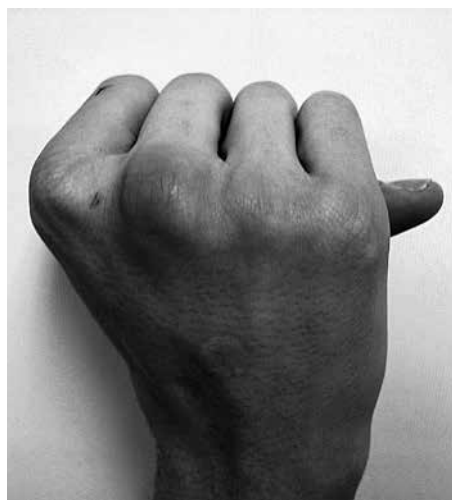

Рис. 3.2. Арахнодактилия при синдроме Марфана

В 1896 г. в Париже профессор педиатрии Марфан (Antoine-Bernard Marfan) описал пятилетнюю девочку с диспропорционально длинными конечностями и пальцами (*pattes d'araignee*), фиброзными контрактурами пальцев и коленных суставов, высоким ростом и узким удлинненным черепом (долихоцефалия). Патологии сердца, глазного яблока и интеллекта не было отмечено. Сорока годами позже в наблюдениях профессора Марфана уже насчитывалось более 150 сходных случаев этой патологии с «долихостеномелией» (термин, введенный Марфаном для обозначения необычно длинных конечностей). Со временем стало известно необычное поражение других тканей — подвывих хрусталика и дисфункция митрального клапана сердца. В 1943 г. было описано серьезное поражение аорты, и к 1972 г. стала окончательно ясна роль этого поражения для жизненного прогноза пациентов (Murdoch et al., 1972). В своей монографии 1956 г. МакКьюсик предположил, что основной дефект соединительной ткани является общим как для поражения интимы аорты, так и для поражения глазного яблока. Однако только через 36 лет было показано, что мутация гена фибриллина I (*FBNI*), кодирующего гликопротеин фибриллин I типа (основной компонент экстрацеллюлярного матрикса микрофибрилл), — первичное патологическое звено для классического синдрома Марфана (Dietz et al., 1991). Очевидные успехи применения  $\beta$ -адреноблокаторов для предотвращения возникновения аневризмы аорты и своевременной операции по замещению пораженного участка аорты протезом позволили изменить среднюю продолжительность жизни этих пациентов с 43 лет (70-е гг. XX в.) до нормальных 73 лет (1990-е гг.). Частота этого заболевания составляет 2–3 пациента на 10 000 (Pyeritz, 2000).

## КЛИНИЧЕСКАЯ КАРТИНА И ДИАГНОСТИКА

### Диагностические критерии синдрома Марфана

(Loeys B.L., Dietz H.C., Braverman A.C. et al. The revised Ghent nosology for the Marfan syndrome. J. Med. Genet. 2010. Vol. 47. N 7. P. 476–485).

### Генеалогия неинформативна: Ген(-)

1. Аорта (расширение или расслоение) + эктопия хрусталика = синдром Марфана.
2. Аорта (расширение или расслоение) + мутация гена *FBN1* = синдром Марфана.
3. Аорта + системные признаки (7 и более баллов) = синдром Марфана.
4. Эктопия хрусталика + мутация гена *FBN1* (специфическая для патологии аорты) = синдром Марфана.

### Генеалогия информативна: Ген(+)

1. Эктопия хрусталика + ген(+) = синдром Марфана.
2. Системные признаки (7 баллов и более) + ген(+) = синдром Марфана.
3. Аорта (расширение или расслоение) + ген(+) = синдром Марфана.

**Системные признаки** (учитывается 7 баллов и более из 20) ([www.marfan.org/dx/score](http://www.marfan.org/dx/score)).

Симптом запястья и первого пальца кисти (вместе) 3 балла.

Симптом запястья или симптом 1 пальца кисти 1 балл.

Килевидная деформация грудной клетки 2 балла.

Воронкообразная деформация или асимметрия грудной клетки 1 балл.

Медиальная деформация лодыжки (*Hindfoot deformity*) 2 балла.

Плоскостопие 1 балл.

Пневмоторакс 2 балла.

*Dural ectasia* (утолщение твердой мозговой оболочки) 2 балла.

Протрузия вертлужной впадины 2 балла.

Уменьшение соотношения верхнего/нижнего сегментов тела и увеличение соотношения «размаха» верхних конечностей и роста (при отсутствии выраженного сколиоза) 1 балл.

Сколиоз или торако-люмбарный кифоз 1 балл.

Ограничение разгибания в локтевом суставе 1 балл.

Лицевые признаки: 3 из 5 (долихоцефалия, энофтальм, наклонный разрез глаз, малярная гипоплазия, ретрогнатия) 1 балл.

Стрии кожи Миопия (более 3 диоптрий) 1 балл.

Проляпс митрального клапана (любого типа) 1 балл.

## ЛЕЧЕНИЕ

Коррекцию ВДГК проводят в среднем подростковом возрасте, так как вмешательство в более раннем периоде опасно высоким процентом рецидивов. Согласно современным исследованиям, коррекцию деформации грудной клетки рекомендуют всем больным юношеского возраста и взрослым с предварительным исключением патологии сердца и аорты. Совмещение торакопластики и кардиохирургического вмешательства абсолютно противопоказано из-за высокого риска костного кровотечения. Методика минимально инвазивной техники торакопластики при деформации еще не может быть оценена однозначно у пациентов с синдромом Марфана и, по крайней мере, у больных раннего возраста неуместна (Pueritz, 2000). Торакопластику по поводу килевидной деформации грудной клетки пациентам с синдромом Марфана проводят по косметическим показаниям.

Клиническая картина и последствия выраженной деформации грудного отдела позвоночника при синдроме Марфана мало отличаются от таковых при идиопатическом сколиозе. Патологическая деформация позвоночника может возникнуть

на любом уровне и в любом возрасте. Иногда уже новорожденные имеют тяжелую деформацию, требующую инструментального вмешательства. Опасность раннего хирургического лечения заключается в разрушении зон роста позвонков и снижении высоты грудной клетки.

У большинства пациентов деформация позвоночника развивается постепенно в течение детского периода. При наличии кифоза и сколиоза умеренной тяжести показано консервативное лечение. При сколиотической деформации, превышающей  $40^\circ$ , показана хирургическая стабилизация позвоночника.

Частота спондилолистеза у больных выше, чем в нормальной популяции, однако истинный процент этой патологии остается неизвестным. Типичен спондилолистез нижнего поясничного отдела позвоночника.

Нестабильность шейного отдела позвоночника изредка создает проблемы, что необходимо учитывать анестезиологам при эндотрахеальной интубации, но истинная частота этой патологии также неизвестна.

Врожденный вывих головки бедренной кости возникает при синдроме Марфана чаще, чем в нормальной популяции. Протрузию вертлужной впадины (*protrusio acetabuli*) также отмечают у больных гораздо чаще, в том числе и у детей, но часто она протекает бессимптомно до взрослого возраста. Выявить признаки этой патологии можно только при рентгенологическом исследовании и при КТ.

Суставные боли — частый симптом у детей старшего возраста и взрослых. Суставная гипермобильность предрасполагает к развитию дегенеративных артритов у взрослых среднего и пожилого возраста.

В 10–15% случаев при синдроме Марфана отмечают врожденные контрактуры суставов. Механизмы возникновения этих контрактур остаются неизвестными.

Все пациенты с синдромом Марфана должны быть под наблюдением кардиолога, офтальмолога, ортопеда и, согласно современным представлениям, получать  $\beta$ -адреноблокаторы (пропранолол, атенолол) в целях профилактики аневризмы аорты (Pueritz, 2000).

## ОСОБЕННОСТИ

Наиболее важные аспекты этой патологии для хирургов:

- затруднение интубации из-за подвижности височно-нижнечелюстного сустава и шейного отдела позвоночника;
- опасность внезапного повышения или снижения артериального давления (АД) во время операции;
- возможность парадоксального или пролонгированного эффекта во время применения мышечных релаксантов при миопатическом синдроме;
- возможность летальной желудочковой аритмии и бактериального эндокардита в послеоперационном периоде при пролапсе клапанов сердца с регургитацией;
- риск разрыва аневризмы аорты;
- повышенный риск спонтанного пневмоторакса (5%);
- повышенная частота пневмоний и хронических эмфиземоподобных изменений;
- снижение жизненной емкости легких, увеличивающее риск анестезиологических осложнений.

## 3.11. СИНДРОМ ЭЛЕРСА–ДАНЛО (ОМIM 130050)

### Код по МКБ-10

Q79.6. Синдром Элерса–Данло (рис. 3.3–3.5).

Впервые клиническая картина этого заболевания была представлена русским врачом А.Н. Черногубовым в 1981 г. на Обществе дерматологов и вене-

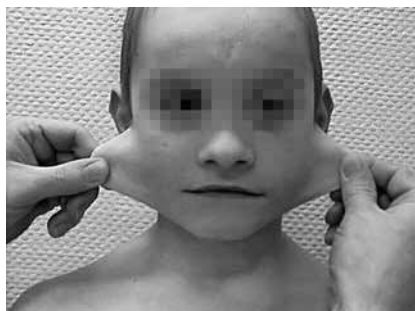

Рис. 3.3. Синдром Элерса–Данло

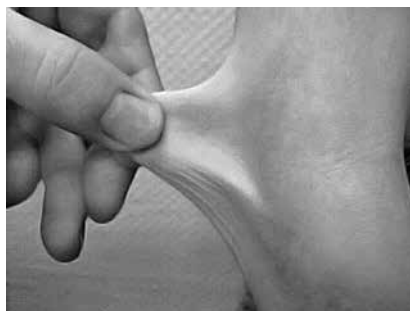

Рис. 3.4. Гиперэластичность кожи

рологов. Он описал двух пациентов с необычной хрупкостью и гиперэластичностью кожи, повышенной разболтанностью суставов и наличием моллюскоидных подкожных псевдоопухолей в области коленных и локтевых суставов. Все это, по мнению Черногубова, было обусловлено недостаточностью соединительной ткани. В англоязычной литературе заболевание более известно по именам европейских дерматологов Ehlers и Danlos.

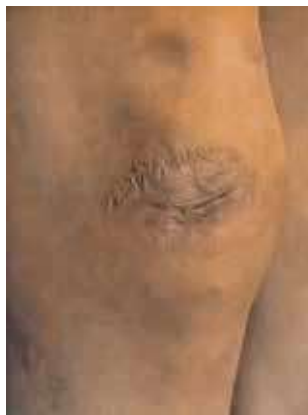

Рис. 3.5. Симптом папиросной бумаги

## КЛАССИФИКАЦИЯ

Различают следующие виды этой патологии.

- Классический тип (аутосомно-доминантный) — патология коллагена V типа.
- Тип суставной гипермобильности (аутосомно-доминантный).
- Сосудистый тип (аутосомно-доминантный) — структурный дефект коллагена III типа.
- Кифосколиотический тип (аутосомно-рецессивный) — дефицит лизилгидроксилазы.
- Тип артрохалазиса (аутосомно-доминантный) — нарушения формирования коллагена I типа.
- Тип дерматоспараксиза (аутосомно-рецессивный) — дефицит проколлагена I типа.
- Другие формы синдрома (X-сцепленный тип, синдром семейной гипермобильности, прогероидный синдром Элерса–Данло и др.).

В этой классификации само название типа синдрома дает ясное представление о преобладающей картине одного из трех главных клинических проявлений этой патологии: патологической подвижности суставов, повышенной эластичности кожи и патологической хрупкости тканей.

## КЛИНИЧЕСКАЯ КАРТИНА И ДИАГНОСТИКА

**Классический тип синдрома** — наиболее частый среди всех типов.

**Главные диагностические критерии:** гиперрастяжимость кожи, широкие атрофические рубцы (признак тканевой хрупкости), гипермобильность суставов.

**Малые диагностические признаки:** участки «вельветовой» кожи, моллюскоидные псевдоопухоли, подкожные сфероидные новообразования, осложнения гипермобильности суставов (вывихи-подвывихи, растяжения, *pes planus* и т.д.), мышечная гипотония, нарушения моторного развития, легкость возникновения кровоподтеков, признаки тканевой эластичности и хрупкости (грыжа пищеводного отверстия диафрагмы, выпадение слизистой оболочки прямой кишки, патологическая подвижность шейного отдела позвоночника), хирургические осложнения (послеоперационные грыжи), положительная семейная история — доминантное наследование.

**Первичный биохимический дефект и лабораторная диагностика.** Аномальную электрофоретическую подвижность  $\text{proa1(V)}$ - или  $\text{proa2(V)}$ -цепей V типа коллагена обнаруживают у многих, но не у всех пациентов с классическим типом синдрома.

Доказана генетическая гетерогенность локуса. Мутационный анализ возможен при специальном научном исследовании. Аномалии фибрилл коллагена могут быть обнаружены при электронной микроскопии.

**Специальные комментарии** к клинической картине классического типа.

- Кожные проявления могут быть различной степени — от слабой до тяжелой.
- Моллюскоидные псевдоопухоли часто связаны с рубцами кожи и располагаются над точками давления (локтевые суставы).
- Сфероиды — мельчайшие подкожные сферические тела, часто подвижные и пальпируемые в области предплечий. В случаях кальцификации их можно обнаружить при рентгенологическом исследовании.
- Рецидивирующие (привычные) подвывихи обнаруживают часто, особенно плечевых, височно-нижнечелюстного суставов и надколенника.
- Физическая усталость (истощение) — частая жалоба.

При **кифосколиотическом типе** уже с рождения отмечают выраженную мышечную гипотонию, марфаноподобный фенотип (арахнодактилия, долихостеномелия) и прогрессирующий сколиоз.

При **сосудистом типе** возможны спонтанные разрывы артерий, кишечника или повреждения полых органов (мочевого пузыря, матки), разрывы сухожилий и мышц, раннее начало варикозной болезни и предрасположенность к спонтанному пневмотораксу.

Для **артрохалазиса** характерны выраженная разболтанность суставов с врожденным двусторонним вывихом головки бедренной кости, склонность к патологическим и хроническим подвывихам суставов, наличие кифосколиоза.

## ЛЕЧЕНИЕ

Лечение при синдроме Элерса–Данло заключается в своевременном назначении консервативной ортопедической коррекции вывихов, хирургической коррекции сколиоза и кифосколиоза по показаниям. Полезно назначение аскорбиновой кислоты в высоких дозах (500 мг/сут для детей раннего возраста и до 10 г/сут для взрослых), особенно при хирургическом лечении.

## ОСОБЕННОСТИ

Особенности хирургического ведения и осложнения при синдроме Элерса–Данло:

- хрупкость сосудистой стенки (спонтанные разрывы артерий, несостоятельность хирургического шва), осторожность при ангиографии;
- возможность разрыва полых органов (кишечника, мочевого пузыря), необходима осторожность при лапароскопии;
- вероятность спонтанного пневмоторакса;



- замедленное формирование послеоперационного рубца (сроки снятия швов должны быть увеличены в 1,5–2 раза).

### 3.12. СИНДРОМ БЕКВИТА–ВИДЕМАННА (ОМIM 130650)

#### Код по МКБ-10

Q87.3. Синдромы врожденных аномалий, проявляющихся избыточным ростом (гигантизмом) на ранних этапах развития.

#### ЭТИОЛОГИЯ

Синдром со сложным типом наследования, локус заболевания расположен на коротком плече хромосомы 11.

#### КЛИНИЧЕСКАЯ КАРТИНА И ДИАГНОСТИКА

Минимальные диагностические критерии: большая масса тела при рождении или постнатальное опережение физического развития, дефекты закрытия передней стенки живота (эмбриональная грыжа, пупочная грыжа, диастаз прямых мышц живота), висцеромегалия (нефромегалия, гепатомегалия, спленомегалия), макрогlossия и необычное лицо (гипоплазия средней трети, гемангиома кожи лба, насечки на мочке ушной раковины) (рис. 3.6, 3.7).

Это заболевание следует иметь в виду у детей с эмбриональной или пупочной грыжей, макрогlossией, неонатальной гипогликемией и опухолями (нейробластомой, опухолью Вильмса, карциномой печени).

#### ОСОБЕННОСТИ

Возможные осложнения у пациентов с синдромом Беквита–Видеманна:

- есть вероятность неонатальной гипогликемии (60%) с развитием судорог в послеоперационном периоде;
- отмечена высокая частота (10–40%) эмбриональных опухолей, особенно при наличии нефромегалии или соматической асимметрии тела, что требует

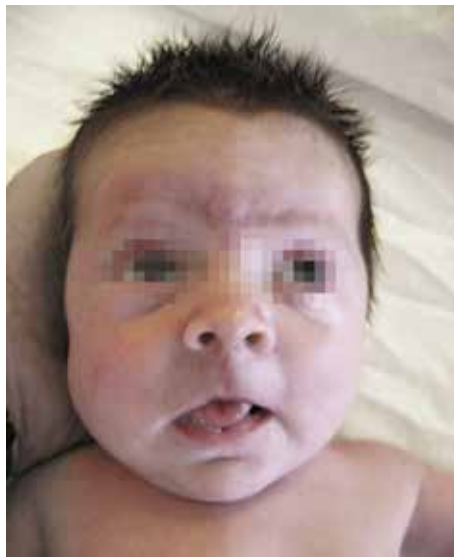

Рис. 3.6. Синдром Беквита–Видеманна

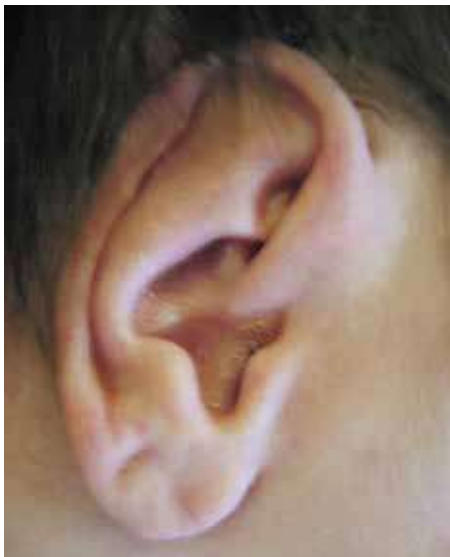

Рис. 3.7. Насечка на мочке при синдроме Беквита–Видеманна

наблюдения и проведения УЗИ почек 3 раза в год до трехлетнего возраста, в последующем — 2 раза в год до 14-летнего возраста (своевременная диагностика опухоли Вильмса).

### 3.13. СИНДРОМ НУНАН (ОМIM 163950)

#### Код по МКБ-10

Q87.1. Синдромы врожденных аномалий, проявляющихся преимущественно карликовостью.

#### ЭТИОЛОГИЯ

Синдром Нунан — аутосомно-доминантный синдром.

#### КЛИНИЧЕСКАЯ КАРТИНА И ДИАГНОСТИКА

Минимальные диагностические критерии: пренатально и/или постнатально низкий рост, короткая шея с крыловидными складками, деформация грудной клетки (стерноманубральный синостоз), необычное лицо (гипертелоризм, выраженные лобные бугры, птоз), крипторхизм, врожденный порок сердца, чаще стеноз легочной артерии (рис. 3.8).

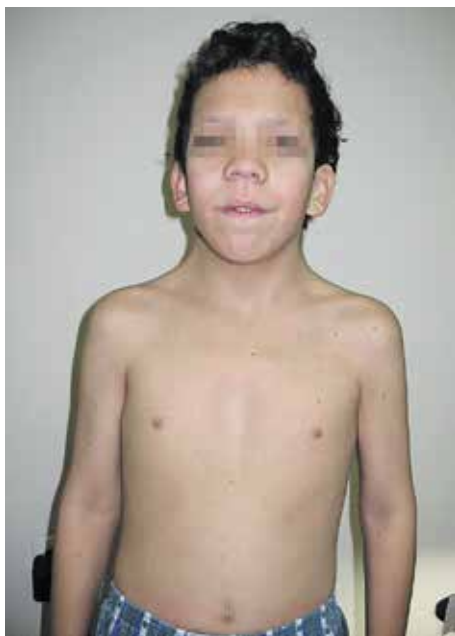

Рис. 3.8. Синдром Нунан у мальчика 15 лет

#### ОСОБЕННОСТИ

Особенности ведения и осложнения у хирургических пациентов с синдромом Нунан:

- высок риск развития тяжелого хилоторакса/хилоперикарда при повреждении грудного лимфатического протока (кардиохирургия);
- возможна злокачественная гипертермия при анестезии (вероятность — 1%);
- высокая вероятность кровотечений в послеоперационном периоде в результате дефицита фактора IX, болезни Виллебранда или нарушения функций тромбоцитов (вероятность — до 50%).

### 3.14. СИНДРОМ ТАР (ОМIM 274000)

#### ЭТИОЛОГИЯ

Синдром ТАР (ОМIM 274000) — Тромбоцитопения, Аплазия, Радиальная — аутосомно-рецессивный синдром.

#### КЛИНИЧЕСКАЯ КАРТИНА И ДИАГНОСТИКА

Минимальные диагностические критерии: неонатальная тромбоцитопения, двусторонний врожденный дефект — аплазия или гипоплазия лучевой кости с сохранением I пальца кисти.

При этом заболевании белки коровьего молока являются своеобразным аллергеном, вызывающим тяжелую тромбоцитопению с высокой летальностью (60%). Тромбоцитопения — следствие характерной для этого заболевания морфологической или функциональной неполноценности мегакариоцитов костного мозга. Хирургические вмешательства — стрессовый фактор для этих больных, вызывающий тромбоцитопению. Кроме основных признаков, при этом синдроме часто встречаются врожденные пороки почек и сердца.

### ОСОБЕННОСТИ

Особенности ведения пациентов с синдромом ТАР:

- специальная диета — исключение коровьего молока в целях профилактики тяжелой тромбоцитопении;
- до возраста 5 лет противопоказаны плановые хирургические вмешательства (высок риск тромбоцитопении);
- при хирургических вмешательствах необходимо переливание свежей тромбоцитарной массы (иммунологически совместимой!).

## 3.15. АССОЦИАЦИЯ ВАТЕР (VATER) (OMIM 192350)

Ассоциация ВАТЕР — симптомокомплекс врожденных пороков развития: **В**ертебральные дефекты (врожденные пороки позвоночника — незаращение дужек, бабочковидные позвонки) — 70%; **А**нуса атрезия — 80%; **Т**рахео(**Е**)зофагеальный свищ — 70%; **Р**енальные дефекты (пороки почек) или **Р**адialesные дефекты (аплазия/гипоплазия лучевых структур кисти) — 65% (VATER — *Vertebral defects, Anal atresia, Tracheoesophageal fistula, Esophageal atresia, Radial dysplasy*).

### ОСОБЕННОСТИ

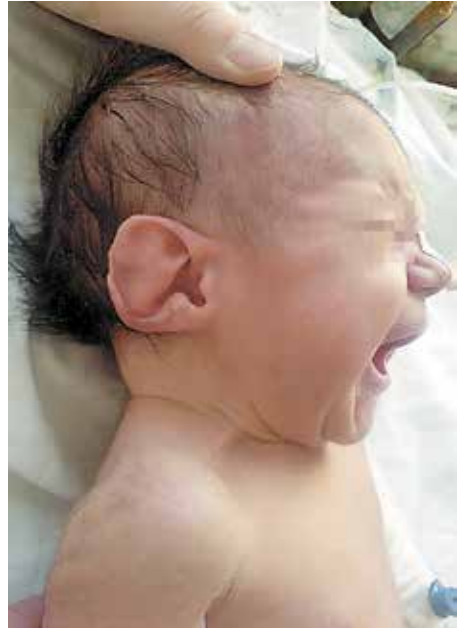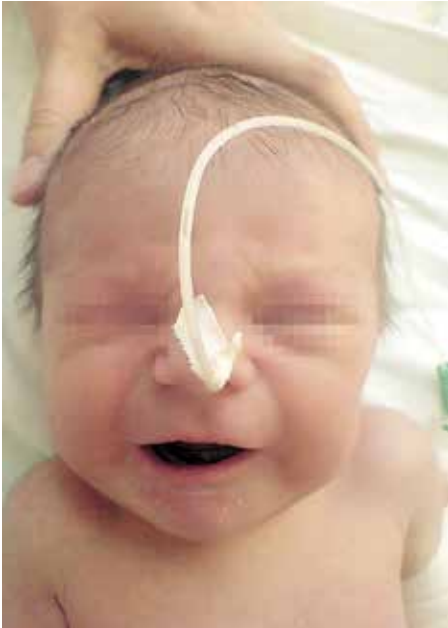Особенности ведения пациентов с ассоциацией ВАТЕР:

- при сочетании у новорожденного атрезии ануса с аномалиями позвоночника или кисти следует провести тщательное обследование на наличие ТПС;
- при сочетании у новорожденного патологии пищевода и лучевых структур кисти необходимо исключить врожденные пороки почек.

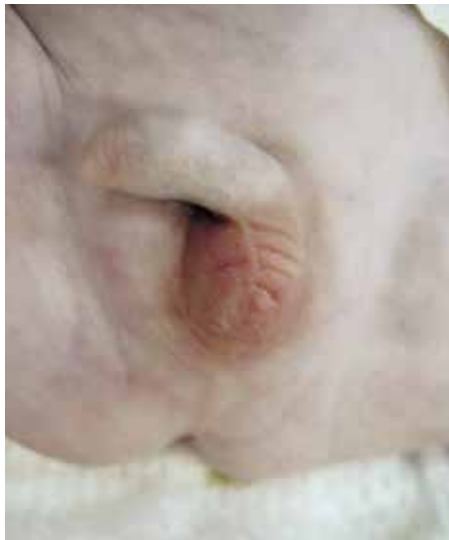## 3.16. АССОЦИАЦИЯ CHARGE (OMIM 214800)

Ассоциация CHARGE (**C**oloboma, **H**eart defect, **A**tresia choanae, **R**etarded growth, **G**enital hypoplasia, **E**ar anomalies) — симптомокомплекс врожденных дефектов глазного яблока (колобомы), пороков сердца, атрезии хоан, гипоплазии наружных половых органов и аномалий ушной раковины у детей с задержкой физического развития (рис. 3.9, 3.10). В 75% случаев возможна верификация специфической мутации гена *CHD7* (OMIM).

Из хирургической патологии важны следующие заболевания: желудочно-пищеводный рефлюкс, врожденные пороки почек (гипоплазия, удвоения, кисты, гидронефроз), пузырно-мочеточниковый рефлюкс (ПМР). Известна высокая частота повторных фундопликаций при хирургической коррекции желудочно-пищеводного рефлюкса у детей.



**Рис. 3.9.** Ассоциация CHARGE



**Рис. 3.10.** Ассоциация CHARGE — гипогонитализм

## Раздел II

# ХИРУРГИЧЕСКИЕ ЗАБОЛЕВАНИЯ ШЕИ

Хирургической коррекции в детском возрасте требуют многие врожденные пороки и приобретенные заболевания шеи. Сложность эмбриогенеза органов и тканей в этой зоне предполагает широкую вариабельность пороков развития и необходимость хирурга ориентироваться в совершенно разных ситуациях. Более того, особой хирургической осторожности требует выполнение оперативных приемов в условиях воспаления, возможного неопластического роста, близости важных сосудов и нервов, гортани и пищевода. Следует отметить, что наряду с детскими хирургами лечением кист и свищей шеи, особенно у взрослых, занимаются стоматологи, оториноларингологи и челюстно-лицевые хирурги.

Наиболее часто в практике приходится сталкиваться с ангиомами, различными кистами и свищами шеи, поражениями лимфатических узлов, опухолевидными образованиями щитовидной железы (ЩЖ) и зобом. Отдельного обсуждения требуют мышечная кривошея, крыловидная деформация шеи при синдроме Шерешевского–Тернера, патология шейного отдела пищевода и гортани, представленные в соответствующих главах.

# Глава 4

## Кисты и свищи шеи

Д.А. Морозов

Опухоли и опухолевидные образования в области шеи являются весьма частыми патологическими состояниями, требующими помощи хирурга и дифференциальной диагностики. Они могут быть представлены широким спектром врожденных, воспалительных и невоспалительных опухолевидных образований — от постинфекционных лимфаденопатий до злокачественных новообразований. В данном разделе не описаны лимфангиомы и гемангиомы, а также дермоидные кисты, общая характеристика которых представлена в главах 74 и 75.

### 4.1. СРЕДИННЫЕ КИСТЫ И СВИЩИ ШЕИ

#### ОПРЕДЕЛЕНИЕ

Срединная киста шеи — полостное образование с жидким содержимым, исходящее из щитовидно-язычного протока (*ductus thyroglossus*), располагающееся в мягких тканях по средней линии шеи от подбородочной области до яремной ямки. Срединный свищ (аналог кисты) может быть врожденным (полным и внутренним неполным) или приобретенным (наружным неполным) вследствие нагноения и вскрытия срединной кисты. Внутренняя выстилка кисты представлена однослойным многорядным мерцательным эпителием.

#### Код по МКБ-10

Q89.2 Врожденные аномалии других эндокринных желез (позволяет кодировать эктопии и дистопии ЩЖ, срединные кисты и свищи шеи).

- Врожденная аномалия паращитовидной железы или ЩЖ.
- Сохранившийся щитовидно-язычный проток.
- Щитовидно-язычная киста.

#### ЭПИДЕМИОЛОГИЯ

Срединные кисты и свищи шеи составляют 10–12% всех доброкачественных кист и свищей шеи. Вместе с боковыми кистами шеи они встречаются у одного на 3000–3500 новорожденных.

#### ЭТИОЛОГИЯ И ПАТОГЕНЕЗ

Возникновение срединных кист и свищей шеи отражает нарушение эмбриогенеза (редукции) щитовидно-язычного протока, соединяющего корень языка (в норме — область слепого отверстия

языка) (*foramen caecum*) и перешеек ЩЖ (4–7-я недели внутриутробного периода). Есть гипотеза эктопии клеток ротового эпителия (эпителия глотки) по ходу щитовидно-язычного протока. Своеобразным подтверждением данного патогенеза являются следующие варианты нормы и пограничные состояния органов шеи: пирамидальный отросток перешейка ЩЖ, идущий вплоть до подъязычной кости; наблюдения эктопии и дистопии тиреоидной ткани, включая зоб языка, эктопии ЩЖ при ее отсутствии на нормальном месте, а также рецидивирующие гнойные тиреоидиты при персистенции щитовидно-язычного протока.

### КЛАССИФИКАЦИЯ

Срединные свищи шеи могут быть полными (классическими) и неполными. Неполные представлены наружными (чаще как результат нагноения срединной кисты) и внутренними свищами до слепой ямки языка (рис. 4.1).

### КЛИНИЧЕСКАЯ КАРТИНА

Срединная киста чаще выявляется в возрасте ребенка старше 1–2 лет. Проявляется опухолевидным округлым образованием по средней линии шеи, на которое чаще всего обращают внимание родители ребенка или он сам. Кожа не изменена, с опухолью не спаяна. Возможны боль, ощущение инородной массы.

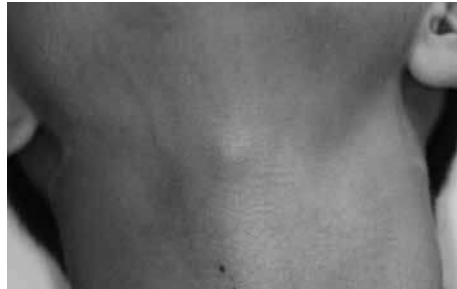

Рис. 4.1. Срединная киста шеи

Чаще киста располагается на уровне или ниже щитовидного хряща, ограниченно смещается; от нее идет тяж до подъязычной кости, проходя по верхнему или нижнему ее краю в тесной связи с надкостницей и продолжаясь до корня языка. Нередко киста располагается непосредственно на теле подъязычной кости, не смещается. При глотании киста смещается вместе с движением подъязычной кости.

Киста может незначительно менять свои размеры в течение времени (накопление содержимого и его резорбция), достигая в среднем размера 1–3 см. При воспалении в клинической картине добавляются признаки гнойного поражения: гиперемия кожи, отечность, боль и болезненность, а также известные общие признаки воспаления и лихорадка. Самопроизвольно или после вскрытия гнойника формируется срединный свищ шеи, через который выходят слизистые выделения. Края его обычно имеют склонность к воспалению, сам свищевой ход (воспаленный *ductus thyreoglossus*) пальпируется более отчетливо, вокруг него возникает воспаление с исходом в рубцевание.

### ДИАГНОСТИКА

Клиническая диагностика заключается в пальпации передней области шеи и сборе анамнеза (обнаружение опухолевидного образования в раннем возрасте, возможно периодически возникающее покраснение кожи над ним). При пальпации обращают внимание на интактность кожи над кистой, плотную эластичность образования, безболезненность, ограниченное смещение или неподвижность. У части пациентов (особенно после эпизодов воспаления кисты) удается пальпировать плотный тяж (*ductus thyreoglossus*), идущий от верхнего полюса кисты до подъязычной кости.

### Лабораторные и инструментальные исследования

Обязательным дополнительным методом является УЗИ, в ходе которого легко регистрировать признаки кисты: наличие капсулы, анэхогенность (гипо-

эхогенность при густом содержимом) внутренней структуры, иногда — ее неоднородность. Возможна ультразвуковая идентификация щитовидно-подъязычного протока. Обязательно требуется УЗИ ЩЖ в целях подтверждения наличия тиреоидной ткани и исключения редких вариантов дистопии ЩЖ по ходу щитовидно-язычного протока или вариантов эктопии ЩЖ.

В сложных диагностических случаях, при подозрении на дистопию ЩЖ, возможно использование тонкоигольной аспирационной биопсии (ТАБ), слизистый характер содержимого убедительно подтвердит диагноз срединной кисты шеи, а цитологическое исследование — позволит идентифицировать эпителиальные клетки. В то же время следует учитывать, что выполнение пункции может спровоцировать воспаление кисты, осложнить ее прецизионную диссекцию в ходе последующей операции.

### Дифференциальная диагностика

Дифференциальной диагностики требует дермоидная киста, которую отличают большая подвижность, отсутствие содружественного движения с подъязычной костью при глотании, а также наличие эхогенной внутренней структуры образования (сыровидных масс дермоидной кисты). Необходимо разграничение с дистопией ЩЖ, в целях чего следует выполнить УЗИ с доплеровским картированием кровотока (отсутствие ЩЖ на нормальном месте, ультразвуковые признаки опухолевидного образования эхогенной однородной структуры с хорошим кровоснабжением по средней линии шеи), ТАБ (зрелый тиреоидный эпителий по результатам цитологического анализа).

### Консультации других специалистов

В случае подозрения на дистопию ЩЖ необходимы консультация детского эндокринолога, анализ тиреоидных и тиреотропных гормонов в целях исключения гипотиреоза и выработки совместной тактики ведения больного, целесообразности удаления дистопированной, имеющей риски малигнизации ткани ЩЖ.

### ЛЕЧЕНИЕ

Лечение срединной кисты и свища хирургическое, выполняется по мере постановки диагноза, без серьезных возрастных ограничений. Суть хирургического лечения — иссечение кисты и свищевого хода до корня языка с фрагментарной резекцией подъязычной кости (классическая операция, предложенная W.E. Sistrunk, 1920). Резекция кости выполняется вследствие невозможности корректной диссекции свищевого хода только в рамках надкостницы. Лечение проводится во избежание нагноения кисты и формирования абсцесса, развития флегмоны передних пространств шеи, ее распространения. Иссечение срединного свища требует грамотного определения срока — необходимо выждать время после последней атаки воспаления, желательно не менее полугода, чтобы воспаленные ткани не препятствовали прецизионному иссечению свищевого хода.

### Хирургическое лечение

Иссечение срединной кисты возможно из поперечного доступа над опухолевидным образованием. Чаще всего киста располагается под передними мышцами шеи. Диссекция кисты и свищевого хода возможна без использования дополнительного контрастирования. По достижении подъязычной кости следует освободить ее от **мышц в месте прохождения свищевого хода** и аккуратно выполнить резекцию несущего участка кости (рис. 4.2). После этого выделение свищевого хода становится технически сложнее, через 8–12 мм целесообразно его завершить и перевязать свищевой ход нитью без прошивания, отсечь. Мышцы шеи после удаления патологических тканей стоит сшить между собой, восстановив нормальную



анатомию. Возможны временный дренаж, косметический шов. Обязательно гистологическое исследование удаленных тканей.

#### Возможные сложности и проблемы в ходе операции, пути решения

- Разрыв оболочек кисты в ходе ее выделения или отрыв (потеря) свищевого хода. Такое осложнение, как правило, делает невозможным дальнейшее корректное выделение свищевого хода, поэтому его надо избегать. Следует прекратить выделение неидентифицированных тканей, поставить дренаж и завершить данный этап операции. Оперировать повторно следует после формирования срединного свища. В исключительных случаях опытному хирургу можно рекомендовать фасциально-футлярное иссечение тканей *ad mass* до подъязычной кости с повторяющимися попытками идентификации свищевого хода.
- Кровотечение при резекции подъязычной кости. Профилактика данного осложнения заключается в тщательном освобождении кости от фиксированных к ней мышц шеи перед резекцией. В случае возникновения венозного кровотечения следует остановиться на тампонаде раны и выждать время.

Повторные операции включают повторное иссечение свища с резекцией кости (*Sistrunk procedure*), диссекцию центральной клетчатки шеи *an bloc*, варианты фаринготомий у взрослых пациентов.

#### ПРОГНОЗ

При корректной диссекции кисты или свищевого хода прогноз благоприятный. В случаях разрывов оболочек кисты или свища, неадекватной резекции подъязычной кости (или отказа от ее резекции) возможны рецидивы срединных свищей. Риск рецидивов составляет около 10%. Повторные операции сложны и имеют риск осложнений, грубых рубцовых изменений тканей шеи, кожи.

## 4.2. БОКОВЫЕ КИСТЫ И СВИЩИ ШЕИ

#### ОПРЕДЕЛЕНИЕ

Боковая киста (бранхиогенная киста) — полостное образование с жидким содержимым, располагающееся в мягких тканях боковой области шеи, исходящее их нередуцированных остатков второй жаберной щели. Боковой свищ — аналог кисты того же генеза, может быть врожденным и приобретенным вследствие воспаления и вскрытия боковой кисты шеи. В целом патология второй жаберной щели может быть представлена вариантами синусов, свищей, кист и остатками хрящей.

#### Код по МКБ-10

Q18.0. Пазуха, фистула и киста жаберной щели.

#### ЭПИДЕМИОЛОГИЯ

Патологические состояния, связанные с нарушением закрытия второй жаберной щели, составляют около 30% всех врожденных мальформаций шеи у детей.

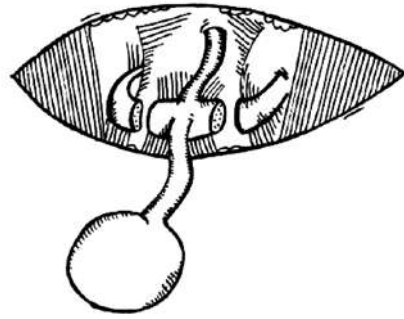


Рис. 4.2. Иссечение срединной кисты шеи с резекцией подъязычной кости

## ЭТИОЛОГИЯ И ПАТОГЕНЕЗ

Боковые кисты и свищи шеи возникают при незаращении остатков второй жаберной щели.

## КЛАССИФИКАЦИЯ

Наиболее распространена классификация Н. Bailey (1929), предполагающая четыре типа боковых кист шеи:

- I тип — киста с внутренним свищом в область: в области нёбной ямки располагается на передней поверхности грудино-ключично-сосцевидной мышцы, под *m. platysma*, не контактируя с бифуркацией сонной артерии;
- II тип — киста без свища располагается впереди от грудино-ключично-сосцевидной мышцы, сзади от подчелюстной слюнной железы, примыкая к бифуркации сонной артерии (90% всех боковых кист шеи);
- III тип — киста располагается между наружной и внутренней сонными артериями, примыкая к стенке глотки;
- IV тип — киста располагается глубоко под сосудами шеи, интимно, сообщаясь с глоткой.

Необходимо подчеркнуть, что боковые свищи шеи могут быть ассоциированы с кистами I типа, являющимися в таком случае расширением свищевого хода с едва заметным наружным отверстием на коже. Двусторонние мальформации встречаются в 1–3% наблюдений, при этом чаще всего носят семейный характер.

## КЛИНИЧЕСКАЯ КАРТИНА

Боковые кисты располагаются в средних отделах шеи в проекции грудино-ключично-сосцевидной мышцы, чаще всего у внутреннего края. Наружное отверстие свища может находиться и чуть ниже, чаще всего точечное, слизистое отделяемое в небольшом количестве. В целом для боковых кист характерно длительное, бессимптомное течение.

Киста весьма подвижна, плотноэластической консистенции, округлая, безболезненная. Поскольку киста располагается в свободных мягких тканях шеи, она может увеличиваться до 4–5 см в диаметре. Кожа над ней не изменена. При воспалении кисты к клинической картине добавляются признаки гнойного поражения: гиперемия кожи, отечность, боль и болезненность, а также известные общие признаки воспаления и лихорадка. После вскрытия гнойника формируется боковой свищ шеи, через который выделяется слизь.

## ДИАГНОСТИКА

Клиническая диагностика заключается в пальпации боковой области шеи и сборе анамнеза (обнаружение опухолевидного образования в раннем возрасте, возможно, периодически возникающее покраснение кожи над ним). При боковом свище наружное отверстие расположено чаще у внутреннего края грудино-ключично-сосцевидной мышцы, точечное. Через него периодически появляется слизистое белесое отделяемое, которое замечают родители ребенка. При надавливании на боковую область шеи или пальпируемую кисту количество отделяемого увеличивается. Кожа не изменена, с кистой не спаяна. Несмотря на маленькое наружное отверстие, сам свищевой ход достигает весьма значительного диаметра (6–7 мм), что позволяет его пальпировать на всем протяжении.

Целесообразно диагностировать бранхио-ото-ренальный синдром (BOR), включающий, наряду с вариантами аномалий второй жаберной щели, мальформации ушной раковины и почек (аутосомно-доминантный тип наследования).

## Лабораторные и инструментальные исследования

В качестве дополнительной диагностики используют УЗИ и в сложных диагностических случаях КТ с возможным контрастированием, магнитно-резонансную томо-

графию (МРТ), фистулографию. В редких наблюдениях, требующих дифференциальной диагностики с солидными опухолевидными образованиями, используют ТАБ.

При УЗИ регистрируют анэхогенное образование в капсуле, возможна визуализация бокового свища вплоть до глотки. Рекомендовано комплексное УЗИ шеи (слюнных желез, ЩЖ и парашитовидных желез, лимфатических узлов) во избежание диагностических ошибок.

### Дифференциальная диагностика

Боковые кисты без свища могут потребовать дифференциальной диагностики с солидными неоплазиями и другими опухолевидными образованиями (разнообразными лимфаденитами, лимфомой, метастатическим поражением лимфатических узлов при раке ЩЖ). В разграничении этих патологических состояний решающую роль играют лабораторные анализы крови, УЗИ, МРТ. Боковой свищ иногда требует дифференциальной диагностики с неполными кожными свищами шеи, «тимическими» свищами. В ситуации гнойного воспаления кисты требуется дифференциальная диагностика с абсцессом, гнойным лимфаденитом, которая не всегда возможна. Диагноз в таком случае может быть установлен в ходе вскрытия гнойника с учетом слизистого характера полученного содержимого.

### Консультации других специалистов

В случаях подозрения на солидные новообразования, гемобластозы показана консультация детского онкогематолога.

### ЛЕЧЕНИЕ

Хирургическое лечение является единственным эффективным способом лечения боковых кист и свищей шеи. Цель лечения — иссечь патологические ткани кисты или свища для профилактики гнойных осложнений, флегмон пространств шеи, а также редкой малигнизации эмбриональных остатков тканей. Методы склерозирования просветов разнообразными веществами зарекомендовали себя отрицательно.

### Хирургическое лечение

Хирургическое лечение показано сразу после постановки диагноза, не имеет возрастных ограничений. Оперативный доступ выбирается, исходя из расположения кисты (поперечный или вдоль внутреннего края грудино-ключично-сосцевидной мышцы). Операция заключается в иссечении кисты и свищевого хода (при его наличии). Свищ рекомендовано перевязывать без прошивания непосредственно у стенки глотки (рис. 4.3). Если длина бокового свища значительна, целесообразно планировать операцию из двух небольших поперечных разрезов на боковой поверхности шеи. Обязательно гистологическое исследование удаленных тканей.

В настоящее время развивается эндоскопическая техника диссекции боковых кист и свищей шеи, а также трансоральная робот-ассистированная хирургия.

### ПРОГНОЗ

При корректно выполненной операции иссечения кисты и свища прогноз благоприятный. После операций рецидивы возникали в 2–22% случаев.

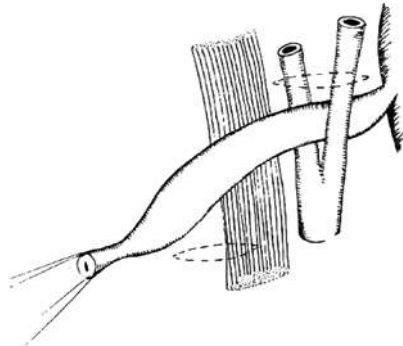


Рис. 4.3. Иссечение бокового свища шеи

# Глава 5

## Хирургические заболевания щитовидной железы

*Д.А. Морозов*

Патология ЩЖ у детей сравнительно нечасто требует хирургического лечения. В зоне ответственности детских эндокринологов на первом плане находятся врожденный гипотиреоз, диффузный эндемический и ювенильный зоб, аутоиммунный тиреоидит (АИТ) и варианты гипертиреоза. Все эти состояния в абсолютном большинстве наблюдений успешно лечатся консервативными мерами.

Вмешательство хирурга требуется при узловом поражении ЩЖ (нетоксическом узловом зобе, аденомах, многоузловом поражении, тератомах), раке ЩЖ (наиболее частой эпителиальной злокачественной опухоли в детском возрасте), редко — при вариантах тиреоидитов (псевдоузловой, гипертрофической форме, АИТ, гнойном тиреоидите), остром кровоизлиянии в ЩЖ. Показания к хирургическому лечению в таких случаях — наличие неоплазии или очагов гиперпластического роста ткани ЩЖ, иногда кист. Другая группа показаний к операции определяется неэффективностью или невозможностью консервативной терапии тиреоидной патологии: диффузного токсического зоба (болезни Грейвса), автономных неоплазий ЩЖ (токсических аденом), узлового токсического зоба. Резекции ЩЖ может потребовать и диффузный нетоксический зоб больших размеров, вызывающий компрессию органов шеи, средостения. Необходимо помнить также о вариантах эктопии и дистопии тиреоидной ткани как на шее, так и за ее пределами, требующих хирургического лечения.

Ввиду такого многообразия патологических состояний, необходимости точной и своевременной диагностики, грамотного выбора тактики и прецизионной хирургической техники лечение детей с хирургическими заболеваниями ЩЖ должно, безусловно, быть прерогативой компетентной команды в составе детского эндокринолога, морфолога, ЛОР-врача, специалиста ультразвуковой диагностики и детского хирурга. Следует подчеркнуть и сложность послеоперационного ведения детей, включая поддержание тиреоидного гомеостаза. В детской практике число пациентов невелико, а требования более серьезные, как и риски осложнений.

Диагностика и выбор тактики основываются в том числе на оценке тиреоидного статуса (эутиреоз, гипотиреоз, гипертиреоз), йодного дефицита в генезе той или иной патологии (особенно в эндемичных йоддефицитных районах), а также анамнестических данных о возможном влиянии ионизирующего излучения. Важнейшими являются сведения об уровне аутоиммунных антитиреоидных процессов, составляющих основу нескольких заболеваний ЩЖ. Отличительная особенность узловой патологии ЩЖ в йоддефицитном районе — наличие множества узлов почти у каждого второго пациента, сочетания с диффузной гиперплазией железы у половины, в том числе с АИТ — в 30–40% наблюдений.

В последние годы стала активно обсуждаться новая концепция хирургии ЩЖ как у взрослых, так и у детей: расширение показаний к полному удалению органа при злокачественных поражениях и диффузном токсическом зобе и умеренный консерватизм в части показаний к операциям при доброкачественных узлах (и особенно при простых кистах). Сама возможность гипотетической малигнизации доброкачественного узлового зоба поставлена под сомнение.

Различают три типа увеличения ЩЖ: диффузное — когда имеется равномерное увеличение всех анатомических долей органа; узловое — когда отмечаются очаговые изменения при интактной паренхиме ЩЖ; смешанное — представляющее собой сочетание диффузной гипертрофии органа и отдельного узла. В хирургической тиреологии установилось множество классификаций патологических состояний, терминов и тактических схем разных профессиональных сообществ. Ниже приведены сведения, необходимые детским хирургам для повседневной работы, поддерживаемые большинством специалистов и не являющиеся предметом продолжающихся научных дискуссий. Рассмотрены хирургия доброкачественных нетоксических узловых поражений, особенности хирургии тератом, тиреоидитов и токсических форм зоба у детей.

## 5.1. УЗЛОВЫЕ ПОРАЖЕНИЯ ЩИТОВИДНОЙ ЖЕЛЕЗЫ

К узловым поражениям ЩЖ справедливо отнести несколько патологических состояний, характеризующихся наличием очага (узла), объемного образования в ЩЖ на фоне эутиреоидного состояния.

- **Узловой нетоксический (эутиреоидный) зоб** — доброкачественная очаговая гиперплазия ЩЖ в виде солидного (кистозно-солидного) узла различного морфологического строения. Простые кисты (солитарные кисты) ЩЖ без тканевого компонента иногда включают в эту группу. Некоторые используют термин «коллоидный пролиферирующий зоб», подчеркивая единый генез данного состояния. Собственно узловой зоб — узлы эндемического и спорадического зоба, не изменяющие функции ЩЖ.
- **Многоузловой нетоксический зоб** — наличие двух узлов и более в ЩЖ вплоть до образования конгломератного зоба (отсутствия какой-либо нормальной тиреоидной паренхимы между узлами). Регистрируют шесть вариантов сочетанных многоузловых поражений с превалированием комбинации «узловой коллоидный зоб + папиллярный рак». Чаще всего сочетанные узловые поражения находятся в пределах одной анатомической доли ЩЖ. Опухоли, напротив, имеют тенденцию к развитию в нескольких анатомических долях.
- **Аденома** — доброкачественная опухоль (неоплазия) ЩЖ различного морфологического строения (фолликулярная, трабекулярная, из клеток Хартгла). Условно в этой группе патологии можно рассматривать также **псевдоузловую (гипертрофическую) форму АИТ** с формированием ложных узлов вследствие

аутоиммунного воспаления и неравномерной лимфоплазмоцитарной инфильтрации ЩЖ (иногда требующей дифференциальной диагностики с раком), **острое кровоизлияние в ЩЖ** (в кисту ЩЖ).

**Токсические формы** узлового (многоузлового) зоба, а также токсические аденомы с диффузным токсическим зобом (болезнью Грейвса) рассмотрены в подглаве 8.4 «Тиреотоксикоз», рак ЩЖ — в разделе детской онкологии.

#### **Коды по МКБ-10**

E04.0. Нетоксический диффузный зоб. Зоб нетоксический: диффузный (коллоидный), простой.

E04.1. Нетоксический одноузловой зоб. Коллоидный узел (кистозный) (тиреоидный). Нетоксический мононодозный зоб. Тиреоидный (кистозный) узел.

E04.2. Нетоксический многоузловой зоб. Полинодозный (кистозный) зоб.

E04.9. Нетоксический зоб неуточненный. Узловой зоб (нетоксический).

E01.1. Многоузловой (эндемический) зоб, связанный с йодной недостаточностью. Узловой зоб, связанный с недостатком йода.

E07.8. Другие уточненные болезни щитовидной железы (включая кровоизлияние в ЩЖ).

D44. Новообразование неопределенного или неизвестного характера эндокринных желез.

D44.0. Щитовидной железы.

D34. Доброкачественное новообразование щитовидной железы.

### **ЭПИДЕМИОЛОГИЯ**

В РФ средняя распространенность диффузного зоба у детей и подростков составляет около 20%, а вариантов узлового зоба — не более 0,3% детского населения. В структуре узловых поражений ЩЖ у 2/3 пациентов определяются единичные узлы, у 1/3 — множество.

### **ЭТИОЛОГИЯ И ПАТОГЕНЕЗ**

В патогенезе узловых поражений ЩЖ наиболее доказанной следует считать стимуляцию тиреоидной ткани тиреотропным гормоном (ТТГ) в условиях недостатка йода (особенно в районах, эндемичных по йодному дефициту) при наличии у пациента генетической детерминанты к формированию очаговой гиперплазии. Избыточная ТТГ-стимуляция приводит к диффузной или очаговой гиперплазии ЩЖ. В дальнейшем из узлов могут образовываться кисты ввиду процесса дегенерации. Одним из вариантов образования кистозного и солидного узла является трансформация длительно существующего диффузного зоба. В генезе коллоидного зоба важную роль играют слияние фолликулярных кист в полость большего размера, периодические кровоизлияния в нее. Происхождение аденом ЩЖ может иметь врожденный характер — наличие зачатков аденоматозной ткани, чувствительных к ТТГ-стимуляции. Начало опухолевому росту могут дать все клетки, входящие в состав ЩЖ (основные А-клетки, клетки Гюртля и клетки Хартла). Действие ионизирующего излучения или химических веществ может приводить к образованию рака ЩЖ в результате генных нарушений на уровне клетки. Неравномерная лимфоидная инфильтрация паренхимы железы — основа АИТ, отражающего дефицит иммунного надзора органа.

### **КЛАССИФИКАЦИЯ**

Узловой коллоидный пролиферирующий зоб подразделяется на одноузловой, многоузловой и конгломератный, а по гистологическому строению — на микро- и макрофолликулярный, кистозный. Аденома ЩЖ бывает трех типов: фолли-

кулярной, трабекулярной и из клеток Хартла. В классификации размеров зоба (Всемирная организация здравоохранения, 1994) выделяют следующие степени.

- **Нулевая степень** — зоба нет. Пальпаторно размеры каждой доли не превышают размеров дистальной фаланги большого пальца исследуемого.
- **I степень** — размеры зоба больше дистальной фаланги большого пальца исследуемого, зоб пальпируется, но не виден.
- **II степень** — зоб пальпируется и виден на глаз.

### КЛИНИЧЕСКАЯ КАРТИНА

Большинство детей и их родителей обращают внимание на появившееся узловое образование на передней области шеи (деформацию), когда оно достигает значительных размеров (2–3 см). Исключение составляют узлы перешейка ЩЖ, которые видны при размерах в несколько миллиметров. Нетоксические узловые поражения обыкновенно не причиняют боли, не нарушают глотание и дыхание. Однако узлы значительного размера или располагающиеся по задним поверхностям долей ЩЖ могут обуславливать жалобы на изменение голоса, затруднения при приеме пищи и жидкости. В ряде случаев первым признаком опухолевого роста в ЩЖ является увеличение в размерах шейных лимфатических узлов.

Важно, что множественные узлы в 70% наблюдений имеют различную клиническую характеристику, при этом у подавляющего большинства располагаясь в разных анатомических долях ЩЖ. Конгломератный зоб устанавливают не чаще чем в 4% случаев.

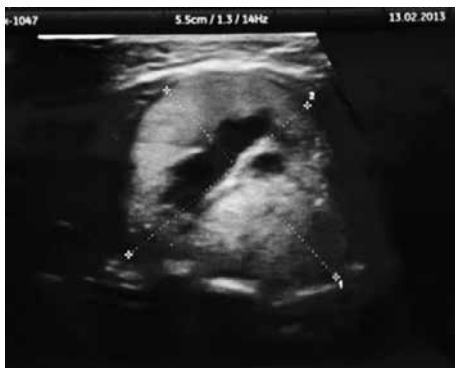### ДИАГНОСТИКА

Целью диагностики и дифференциальной диагностики является разграничение доброкачественных и злокачественных узлов. Это особенно сложно при многоузловом зобе, наличии сочетанных поражений, АИТ, когда диагностический поиск должен основываться на пошаговом анализе результатов всех дополнительных методов исследования. При сборе анамнеза следует акцентировать внимание на наличие заболеваний ЩЖ в семье, ее проживание в йоддефицитном регионе, имевшиеся контакты с ионизирующим излучением. Доброкачественные узловые поражения без кровоизлияний в них растут медленнее злокачественных.

**Первичный клинический осмотр и пальпация шеи** являются важными и скрининговыми методами диагностики патологии ЩЖ. Важно провести последовательную пальпацию всех анатомических долей ЩЖ (объем, структура, наличие узлов), а также всех лимфатических коллекторов шеи. Регистрируют увеличение размеров ЩЖ, наличие узла (узлов) ЩЖ, консистенцию ЩЖ, подвижность при глотании. У большинства детей диаметр узлов превышает 2 см. Классические признаки злокачественности (характеристика поверхности узла, его консистенции, четкости контуров) у детей неспецифичны. Можно рекомендовать ориентироваться на ограничение подвижности узла, его быстрый рост, увеличение регионарных лимфатических узлов шеи. Каждый узел многоузлового зоба описывается отдельно, регистрации подлежат все признаки, поскольку при многоузловом поражении только в 30% случаев узлы имеют одинаковую клиническую характеристику, в 70% — разную, при этом у большинства располагаясь в разных анатомических долях ЩЖ.

### Лабораторные и инструментальные исследования

Лабораторные исследования назначает детский эндокринолог. В отношении дифференциальной диагностики разных узловых поражений ЩЖ могут быть информативны определение уровня ТТГ (при гипотиреозе повышен, при токсических формах зоба снижен), Т4 и Т3 (обратные ТТГ-изменения). При гнойном тиреоидите и образовании абсцесса ЩЖ в крови регистрируют воспалительные изменения.



**Рис. 5.1.** Ультразвуковое исследование узла щитовидной железы

внутренней структуры узла, снижение эхогенности и отсутствие капсулы. В структуре узлового зоба обычно преобладают экзогенные узлы, одинаково часто однородной и неоднородной внутренней структуры (рис. 5.1).

При цветовой доплеровской визуализации кровотока оценивают васкуляризацию каждого узла. При **доплеровском картировании** ЩЖ диагностически значимой является регистрация внутриузлового усиления кровотока, свидетельствующая о разрушении опухолью капиллярной сети и функционирующих артериовенозных шунтах. Для доброкачественных узлов, напротив, характерно отсутствие внутриузлового усиления кровотока (больше половины наблюдений) или его усиление перинодально (постепенное оттеснение сосуда растущим узловым образованием, встречается в 40% случаев). Исключение могут составить гиперпластические зобные узлы или аденомы ЩЖ с визуализацией участков усиления внутриузлового кровотока.

В ходе **селективной флоуметрии** регистрируют максимальную систолическую, минимальную диастолическую скорость кровотока и индекс периферического сопротивления по четырем основным тиреоидным артериям и в локусе усиления кровотока. При гипер- и неопластическом процессах в ЩЖ импульсная флоуметрия тиреоидного кровотока свидетельствует об ускорении систолического кровотока ( $V_{\max}$  до 0,4–0,6 м/с), снижении индекса периферического сопротивления ( $RI < 0,5$ ). Важный критерий — асимметрия васкуляризации (усиление кровотока на стороне поражения). При доброкачественном узловом зобе сохраняется симметричность васкуляризации (показатели кровотока на стороне узлового поражения практически не отличались от контралатеральных).

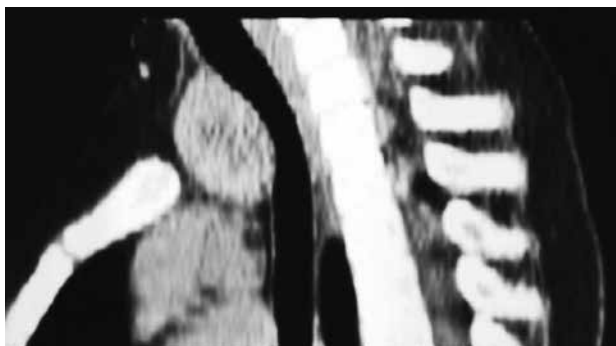
**ТАБ** узлов ЩЖ выполняется под пальпаторным контролем или при УЗИ (методика полипозиционной ТАБ Free Hand). Показания к ТАБ ЩЖ устанавливают при пальпируемом узле любого размера, выявленном на УЗИ узле диаметром более 1 см, быстром росте узлового образования в ходе динамического наблюдения. Диагностическая эффективность ТАБ с цитологическим анализом превышает 92%, метод зарекомендовал себя «золотым стандартом» дооперационной диагностики (возможна идентификация доброкачественных и злокачественных клеток ЩЖ, лимфоцитов).

В качестве дополнительных методов диагностики в отдельных случаях продолжают использовать радионуклидное сканирование (сцинтиграфию) с  $^{99m}\text{Tc}$  (подозрительным признаком отношения рака ЩЖ является визуализация холодного узла, который не накапливает радиофармпрепарата), КТ и термографию

**Стандартный диагностический комплекс** включает УЗИ, доплеровский анализ тиреоидного кровотока (картирование и флоуметрию) и ТАБ ЩЖ.

**УЗИ** для хирурга — скрининговый метод установления патологии, диагностики сочетанных поражений и инциденталом. Проводят стандартные эховолюмометрию и эхографию ЩЖ. Для каждого узла регистрируют локализацию, размеры, контуры, эхогенность, эхоструктуру, наличие halo-ободка и целостность капсулы. При этом важными в отношении подозрения на рак являются неоднородность





**Рис. 5.2.** Компьютерная томограмма аденомы щитовидной железы с частичным расположением за грудиной

(рис. 5.2). Однако, наряду с достаточно низкой информативностью, эти методы исследования несут еще большую нагрузку на организм ребенка, что ограничивает их применение в педиатрической практике. В то же время скинтиграфия может быть использована при подозрении на функциональную автономную аденому ЩЖ (для токсической аденомы свойственны горячие узлы), ретростернальном зобе, эктопии и дистопии ЩЖ.

### Консультации других специалистов

В лечении таких детей обязательно участие эндокринологов, ЛОР-врачей, радиологов на всех этапах.

### ЛЕЧЕНИЕ

Эффективность лечения узлового зоба консервативными методами (препаратами йода и тиреоидными гормонами) не является доказанной, можно добиться только уменьшения общего объема ЩЖ в ситуации сочетанных поражений. Детские эндокринологи сегодня считают возможным длительный мониторинг узлового зоба при стабильности УЗ-данных и результатов ТАБ.

Рекомендуется наблюдение с ультразвуковым контролем каждые 3–4 мес и биопсией ЩЖ как минимум 1 раз в год узловых поражений небольшого размера (до 1 см в диаметре), простых солитарных кист большего размера. При этом не стоит забывать, что в разных локусах узла могут происходить различные патологические процессы, в том числе неопластические, и право на оценку (и то условную) имеют только результаты полипозиционной биопсии. Отдельная проблема — лечебно-диагностическая тактика при непальпируемых узлах ЩЖ (клиническое значение малых непальпируемых узлов такое же, как и больших), ранняя диагностика которых определяет возможность выполнения органосохраняющих операций.

Некоторыми хирургами предпринимается склерозирование кист (этанолом, концентрированным раствором антибиотика, специальными склерозантами) после исключения злокачественности процесса. Весьма многочисленные осложнения, плохо прогнозируемые реакции ЩЖ в виде тиреоидитов и деформации окружающих тканей, сложность дальнейшего мониторинга ситуации и выбора тактики не позволяют рекомендовать данный метод лечения для широкой практики.

Показаниями к хирургическому лечению нетоксических узловых поражений ЩЖ в детском возрасте можно считать:

- объем узла (кистозно-солидного узла) более 1 мл, деформацию шеи;
- наличие многоузлового или конгломератного зоба;
- аденому ЩЖ.

Цель лечения при доброкачественном узловом поражении ЩЖ состоит в удалении патологического очага (очагов) путем резекций ЩЖ различного объема при сохранении интактной паренхимы для обеспечения тиреоидного гомеостаза.

### Хирургическое лечение

Объем операции при узловом зобе определяется просто: при солитарном узле выполняют резекцию анатомической доли, при множественных — расширенные резекции вплоть до субтотальной. Принципиальным является выполнение резекций ЩЖ при визуализации и выделении нижних гортанных (возвратных) нервов и паращитовидных желез.

Приоритет отдают органосохраняющим операциям (субтотальной резекции одной анатомической доли, резекции одной или двух анатомических долей, гемитиреоидэктомии или вариантам субтотальной резекции ЩЖ). При отсутствии гипертиреоза подготовка к операции стандартная, необходимы непрямая ларингоскопия до операции, анализ уровня кальция в крови. В настоящее время, с повышением точности предоперационной диагностики доброкачественных узловых поражений, может рассматриваться вопрос о выполнении у детей минимальных по объему энуклеаций узлов.

Резекцию ЩЖ выполняют из воротникового доступа Кохера над яремной вырезкой, с отслойкой кожно-апоневротического лоскута вверх, лигированием передних яремных вен. Предтиреоидные мышцы пересекают в поперечном направлении либо отводят в стороны. Приоритет отдают экстрафасциальным методикам резекции ЩЖ: перешеек отделяется от трахеи и пересекается; выделяются и пересекаются сосуды верхнего полюса доли (при контроле за верхним гортанным нервом), боковая вена Кохера (при наличии). Вслед за этим проводят ревизию нижнего полюса и идентифицируют возвратный нерв (чаще в трахеопищеводной борозде надключичной области, реже в месте пересечения с нижней щитовидной артерией), лигируют нижнюю щитовидную артерию с сохранением кровоснабжения паращитовидной железы (рис. 5.3). Именно в этой зоне ход возвратного нерва извилист и сложно соотносится с ветвями нижней щитовидной артерии. Доля мобилизуется под контролем хода возвратного нерва в борозде между ЩЖ и трахеей до его впадения в перстнещитовидную мышцу (именно там при возникновении кровотечения риск травмы нерва высок) и удаляется.

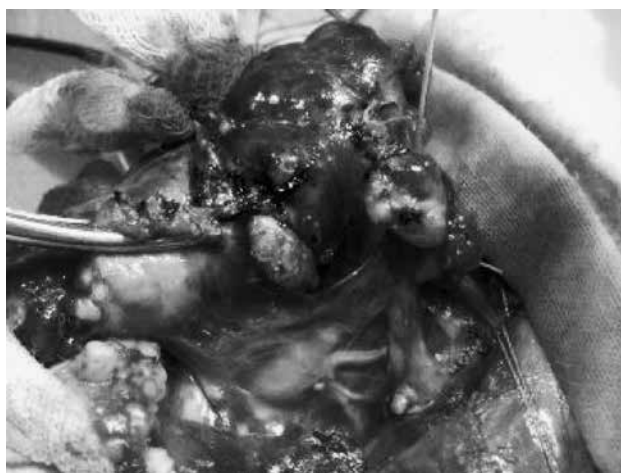

Рис. 5.3. Резекция щитовидной железы с мобилизацией возвратного нерва и паращитовидной железы

Аналогичный прием при необходимости выполняется с другой стороны. В случае субтотальной резекции ЩЖ можно оставить ткань верхнего полюса контралатеральной доли или участок паренхимы по задней поверхности, чтобы не входить в конфликт с возвратным нервом. В сложных технических условиях, при интраоперационном кровотечении, нарушенной синтопии, можно выполнить субтотальную резекцию ЩЖ по субфасциальной методике О.В. Николаева с сохранением ткани ЩЖ с обеих сторон по задним поверхностям.

Операцию заканчивают дренированием ложа удаленной доли резиновым выпускником, восстановлением нормальных анатомических взаимоотношений и наложением косметического кожного шва.

## ПРОГНОЗ

Следует отметить, что диспансеризация больных осуществляется пожизненно и включает периодическое УЗИ ЩЖ, анализ ТТГ, проверку адекватности послеоперационной терапии тиреоидными гормонами.

Хирургические операции могут сопровождаться осложнениями в раннем (раннее послеоперационное кровотечение, преходящий парез голосовых связок вследствие повреждения возвратного нерва, преходящий гипопаратиреоз) и в отдаленном [рецидив узлообразования (не чаще 5–6 раз), постоянный парез голосовых связок (афония) вследствие повреждения возвратного нерва, гипопаратиреоз (гипокальциемия) вследствие поражения паращитовидных желез] периоде. Двусторонний паралич мышц гортани может потребовать выполнения трахеостомии. Профилактика осложнений заключается в корректности выполнения операции.

## 5.2. ТИРЕОИДИТЫ

В детском возрасте наиболее часто встречается лимфоматозный **АИТ**, очень редко — тиреоидит де Кервена, Риделя и **гнойный тиреоидит**. Лечение тиреоидитов является прерогативой детских эндокринологов, хирургическое лечение показано при больших размерах зоба и компрессии органов шеи (средостения), в том числе при неэффективности терапии, невозможности исключить злокачественный процесс при псевдоузловой гипертрофической форме АИТ, образовании абсцесса ЩЖ в результате гнойного тиреоидита.

АИТ — классическое аутоиммунное заболевание, развивающееся у наследственно предрасположенных лиц вследствие клеточных и гуморальных иммунологических нарушений [доказана ассоциация АИТ с антигенами системы HLA (Human Leukocyte Antigens — группа антигенов гистосовместимости человека), чаще DR3 и DR5]. Следствием этих процессов является снижение функции ЩЖ, затем — повышение синтеза ТТГ с последующим развитием зоба. У детей в подавляющем большинстве случаев регистрируется гипертрофическая форма АИТ. Неравномерная лимфоидная инфильтрация паренхимы железы, склероз паренхимы — основа диффузно-узловой (псевдоузловой) формы АИТ, характеризующейся образованием псевдоузлов в ЩЖ. Именно эта форма наиболее сложна для дифференциальной диагностики с раком ЩЖ у детей.

Гнойный (острый) тиреоидит возникает вследствие развития гнойного бактериального воспаления паренхимы ЩЖ лимфогенным или гематогенным путем с образованием абсцесса (нескольких абсцессов) ЩЖ.

### Коды по МКБ-10

Е06.0. Острый тиреоидит. Абсцесс щитовидной железы.

Е06.3. Аутоиммунный тиреоидит (включая лимфоаденоматозный зоб).

## ЭПИДЕМИОЛОГИЯ

АИТ рассматривается обычно вместе с нетоксическим эндемичным зобом и дисгормональным зобом. Они регистрируются в РФ у 5% детей препубертатного возраста. Распространенность АИТ у детей в различных странах равна 0,1–1,2%. Гнойный тиреоидит является раритетом.

## ЭТИОЛОГИЯ И ПАТОГЕНЕЗ

АИТ наиболее часто возникает в регионах зобной эндемии, что связывают как с дефицитом йода в окружающей среде, так и с экологическим неблагополучием. Под воздействием неблагоприятных факторов генетически обусловленные дефекты иммунокомпетентных клеток ведут к инфильтрации ЩЖ лимфоцитами, плазматическими клетками, макрофагами, образованию антител к тиреоглобулину и микросомальным фракциям фолликулярного эпителия. Аутоантитела повреждают фолликулярный эпителий, вызывая деструкцию. Снижается функция ЩЖ, возникает ТТГ-стимуляция и, как следствие, зоб. При узловом зобе у детей часто есть сочетание с АИТ, в том числе перинодально.

В патогенезе гнойного тиреоидита могут играть роль персистенция остатков щитовидно-язычного протока и единство лимфатической сети с вальдейеровым кольцом.

## КЛАССИФИКАЦИЯ

Выделяют три основных гистологических варианта АИТ: классический (диффузный и диффузно-узловой), хронический лимфоматозный тиреоидит и хронический лимфоматозный струмит.

## КЛИНИЧЕСКАЯ КАРТИНА

АИТ у детей начинается постепенно, с незначительного увеличения ЩЖ, которое могут заметить родители ребенка. При больших размерах зоба могут возникнуть симптомы сдавления окружающих органов и тканей. Вначале заболевания сохраняется эутиреоз, в последующем медленно прогрессирует снижение функции ЩЖ. При гнойном тиреоидите начало заболевания острое, сопровождается очень плохим самочувствием, лихорадкой, гипертермией до 39–40 °С. Ребенок жалуется на сильную боль в шее, обращая внимание на ее покраснение, выраженную отечность и деформацию.

## ДИАГНОСТИКА

Диагностика АИТ больше основана на дополнительных методах исследования. Классические признаки АИТ при пальпации ЩЖ (бугристая поверхность, неоднородность консистенции) у детей редки. Диагноз ставят по совокупности:

- манифестного или стойкого субклинического гипотиреоза (повышении ТТГ в сыворотке крови при вполне нормальных значениях тиреоидных гормонов);
- наличия антител к ткани ЩЖ;
- ультразвуковых признаков аутоиммунной патологии ЩЖ (неоднородность эхогенности, наличие псевдоузлов, мелкоочаговое усиление паренхиматозного кровотока по типу звездного неба).

ТАБ ЩЖ используют для уточнения диагноза в случае дифференциальной диагностики и сочетания с узловым зобом (лимфоплазмочитарная инфильтрация ЩЖ).

При гнойном тиреоидите гиперемия и отек на передней области шеи формируют характерную «бабочку», очерченную зону, болезненную при пальпации. При формировании гнойного очага возможно определение флюктуации.

**ЛЕЧЕНИЕ**

Лечение АИТ проводят детские эндокринологи (заместительная терапия левотироксином натрия под контролем ТТГ, физиологические дозы йода).

Хирургическое лечение АИТ выполняют при образовании узлов (псевдоузлов) в ЩЖ, ультразвуковая и доплеровская характеристика которых не позволяет исключить рак ЩЖ (гипоэхогенные, неоднородные по структуре узловые поражения, без четких контуров, с признаками гиперваскуляризации), а также при сочетанных узловых поражениях ЩЖ. Еще показанием к хирургической операции может стать прогрессирование размеров узла ЩЖ при АИТ на фоне консервативной терапии препаратами тиреоидных гормонов, неэффективности терапии при больших размерах зоба и синдроме сдавления органов шеи (крайне редко).

Лечение острого тиреоидита начинают с назначения антибактериальной и инфузионной терапии, решение об операции принимают на основании данных о прогрессировании гнойного расплавления ЩЖ и формировании абсцесса.

Хирургическое лечение АИТ может быть осуществлено в объеме тиреоидэктомии или субтотальной резекции ЩЖ в целях удаления патологической, пораженной аутоиммунным процессом ткани органа. Техника операций неизменна, однако стоит обратить внимание на возможность большей кровоточивости воспаленной ткани ЩЖ и приверженность в таких ситуациях субфасциальным методикам резекций ЩЖ. При больших размерах зоба и выраженной компрессии трахеи, необходимости использования паллиативной истмусотомии по Ф. Лехи (рассечения перешейка ЩЖ и освобождения трахеи от сдавления).

При абсцессе ЩЖ выполняется классическая операция вскрытия и дренирования гнойника, проводится комплексная антибактериальная терапия.

**ПРОГНОЗ**

АИТ требует пожизненного лечения и наблюдения, в том числе после хирургических вмешательств. Гнойный тиреоидит может рецидивировать, иногда требуя расширенных лимфодиссекций центральной клетчатки шеи для профилактики повторных воспалений ЩЖ.

**5.3. ТЕРАТОМА ЩИТОВИДНОЙ ЖЕЛЕЗЫ**

Тератома — эмбриональная (в результате нарушений эмбриогенеза) опухоль из нескольких компонентов — дериватов трех зародышевых листков, присутствие которых не свойственно тем органам и анатомическим областям, где она находится. Наиболее часто в тератомах регистрируют наличие нервной ткани, кожи, слизистой оболочки кишечника, хрящей, зубов, эндокринных желез (производных эктодермы, энтодермы и мезодермы).

**Коды по МКБ-10**

Q89.2. Врожденные аномалии ЩЖ.

D44.0. Новообразование неопределенного или неизвестного характера ЩЖ.

**ЭПИДЕМИОЛОГИЯ**

Тератомы головы и шеи являются чрезвычайной редкостью (у одного на 20 000–40 000 живых новорожденных), составляя не более 5% всех герминогенноклеточных опухолей и 1,5–5,5% общего числа тератоидных опухолей. Чаще всего новообразования исходят из мягких тканей шеи, лица, носоглотки, реже — ЩЖ. До настоящего времени 17% детей с тератомами шеи рождаются мертвыми, асфиксия остается серьезной причиной летальности и после родов.

## ЭТИОЛОГИЯ И ПАТОГЕНЕЗ

В гипотезах патогенеза наиболее распространена теория Marchand (1897) — рост тератомы из сместившихся на ранних стадиях развития бластомеров, которые, потеряв связь с нормальными локусами организма, не могут обеспечить законченное нормальное развитие ткани. Истинные тератомы ЩЖ кровоснабжаются тиреоидными артериями, остальные следует называть тератомами шеи.

## КЛАССИФИКАЦИЯ

Классификация герминогенноклеточных опухолей Всемирной организации здравоохранения (2004) включает зрелые и незрелые тератомы, а также тератомы со злокачественной трансформацией. По классификации Gonzalez–Crussi (1982) выделяют формы заболевания: зрелые тератомы (G0), незрелые, вероятно, доброкачественные (G1), незрелые, вероятно, злокачественные (G2) и злокачественные (G3). Зрелые тератомы (G0) встречаются чаще (54,5%), незрелые тератомы (G1–G2) реже (45,5%), злокачественные (тератобластомы) — в 7,8% случаев.

## КЛИНИЧЕСКАЯ КАРТИНА

Передняя область шеи деформирована опухолевидным образованием значительных размеров, неровных контуров (рис. 5.4). Чаще всего имеются признаки дыхательной недостаточности, вызванной компрессией трахеи и органов шеи. Частота обструкции дыхательных путей различной степени выраженности при тератомах шеи равна 35%. Компрессия трахеи антенатально может привести к трахеомалиции.

## ДИАГНОСТИКА

Антенатальная ультразвуковая диагностика тератом возможна в 15–16 нед, но, поскольку УЗИ области шеи плода на ранних сроках беременности рутинно не выполняют, опухоль выявляют обычно во II–III триместре. Необходима оценка имеющейся обструкции опухолью дыхательных путей, обструкции пищеварительного тракта (при компрессии и незаглатывании околоплодных вод желудок будет меньше нормы, компрессия пищевода тератомой может обусловить многоводие). Постнатальная диагностика опухоли шеи не вызывает трудностей, важно провести ее дифференциальную диагностику и определить стадию процесса.

## Осмотр и физикальное обследование

В области шеи отмечается объемное образование чаще очень больших размеров, плотноэластической консистенции, несмещаемое, с бугристой неровной поверхностью, с истонченной над ним кожей.

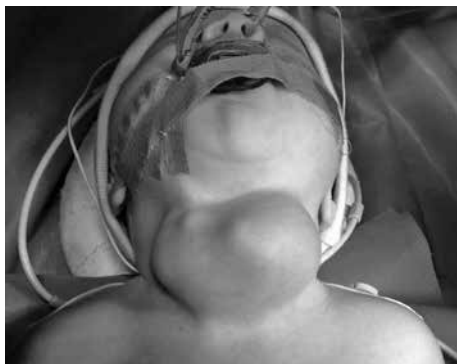

Рис. 5.4. Тератома щитовидной железы

## Лабораторные и инструментальные исследования

У всех пациентов исследуют уровень АФП (альфа фетопротеин). При УЗИ тератома ЩЖ имеет неоднородную кистозно-солидную структуру, чаще с усилением внутриопухолевого кровотока. В ходе полипозиционной ТАБ цитологический анализ может свидетельствовать о наличии различных клеточных элементов, в том числе бластных клеток в случае тератобластомы. На КТ или МРТ шеи подтверждается

наличие объемного образования неоднородной структуры с компрессией органов шеи.

### Дифференциальная диагностика

Тератому шеи необходимо дифференцировать от лимфангиомы, гемангиомы, эпигнатуса, увеличения ЩЖ (врожденного зоба).

**Консультации других специалистов** необходимы для консилиума (детский эндокринолог, детский онколог, специалисты лучевой диагностики).

### ЛЕЧЕНИЕ

Тератомы шеи и ЩЖ требуют хирургического лечения. В отдельных случаях значительной компрессии жизненно важных структур шеи новорожденного показана EXIT-процедура (*Ex-Utero Intrapartum Treatment* — вмешательство во время родов при сохраненной пуповине). Иногда при сохранении фетоплацентарного кровотока выполняются не только экстренные манипуляции по восстановлению проходимости дыхательных путей, но и непосредственно оперативное удаление опухоли. При этом летальность при применении EXIT-процедуры остается высокой (23%). В большинстве случаев хирургическое лечение проводится в периоде новорожденности.

**Цель лечения** — избавить ребенка от тератомы, в том числе ее осложнений (компрессии органов шеи), с восстановлением нормальной анатомии.

**Хирургическое лечение** планируется исходя из имеющихся данных о патологической синтопии органов и тканей шеи, сформированной сосудистой системы. Используют широкий поперечный доступ к опухоли. После мобилизации платизмы и чаще всего передних мышц шеи приступают к мобилизации тератомы. Принципиально важно сначала четко определиться в архитектонике крупных сосудистых и нервных стволов шеи, паращитовидных желез, обеспечив их сохранность в дальнейшем. Опухоль иссекается в пределах здоровых тканей, после чего восстанавливается нормальная анатомия шеи. Успех хирургического лечения тератомы зависит в большей степени от адекватности выполнения хирургического приема, а не от степени зрелости тератомы (наличия в опухоли незрелой кишечной ткани, элементов желточного мешка) (рис. 5.5).

Только после операции и визуальной оценки органного расположения опухоли, и особенно ее кровоснабжения, правомочно изменение диагноза «тератома шеи» на «тератома ЩЖ».

### ПРОГНОЗ

В послеоперационном периоде необходим мониторинг АФП крови, уровня тиреоидных гормонов и ТТГ, регулярное УЗИ шеи. При адекватном удалении зрелой тератомы ЩЖ прогноз благоприятный.

## 5.4. ТИРЕОТОКСИКОЗ

Тиреотоксикоз (гипертиреоз) — состояние, обусловленное повышенным уровнем гормонов ЩЖ в крови.

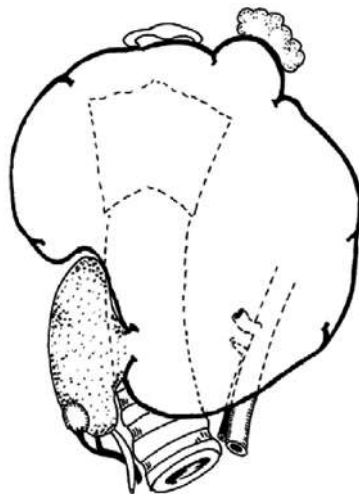


Рис. 5.5. Схема операции при тератоме щитовидной железы

У детей наиболее частой причиной тиреотоксикоза (в 95% случаев) является диффузный токсический зоб (болезнь Грейвса). Редко причиной тиреотоксикоза становится функциональная автономия (токсическая аденома) ЩЖ — фолликулярная доброкачественная опухоль с повышенной тиреоидной функцией.

#### **Коды по МКБ-10**

E05.0. Тиреотоксикоз с диффузным зобом. Болезнь Грейвса. Диффузный токсический зоб.

E05.1. Тиреотоксикоз с токсическим одноузловым зобом. Токсический узловой зоб.

E05.2. Тиреотоксикоз с токсическим многоузловым зобом.

E05.5. Тиреоидный криз или кома.

### **ЭПИДЕМИОЛОГИЯ**

Ежегодно вариантами тиреотоксикоза заболевают от 30 до 200 человек на 100 000 населения в год (женщины и девочки — в 10–20 раз чаще).

### **ЭТИОЛОГИЯ И ПАТОГЕНЕЗ**

Диффузный токсический зоб (болезнь Грейвса) является системным аутоиммунным заболеванием, возникающим вследствие выработки антител к рецептору ТТГ. Под действием антител, В-лимфоцитов происходит блок рецепторов к ТТГ, что резко стимулирует синтез тиреоидных гормонов (Т3 и Т4) и их выброс. В генезе патологии — поражение ЩЖ с развитием синдрома тиреотоксикоза в сочетании с нарушениями сердечно-сосудистой системы, развитием аутоиммунной офтальмопатии и др. Этиология токсической аденомы — в развитии врожденных зачатков гиперфункционирующей ткани ЩЖ.

### **КЛАССИФИКАЦИЯ**

Хирургу следует выделять следующие варианты тиреотоксикоза: болезнь Грейвса, функциональную автономию (токсическую аденому) ЩЖ, токсический узловой (многоузловой) зоб.

### **КЛИНИЧЕСКАЯ КАРТИНА**

Клиническая картина определяется тяжелым страданием — синдромом тиреотоксикоза: похудением, повышенной потливостью, сердцебиением при учащенном пульсе, чувстве тревоги и беспокойства, дрожи, общей слабости и утомляемости. Это приводит к целому симптомокомплексу: тахикардии, артериальной гипертензии, психоэмоциональным нарушениям, прогрессированию надпочечниковой недостаточности.

### **ДИАГНОСТИКА**

Классическая триада (зоб, тахикардия и экзофтальм), описанная еще К. Базедовым, регистрируется у каждого второго больного диффузно-токсическим зобом. При токсических аденомах такой триады нет, диагностика складывается из симптомокомплексов тиреотоксикоза и узлового поражения ЩЖ.

### **Осмотр и физикальное обследование**

Осуществляют последовательную пальпацию всех анатомических долей ЩЖ (объем, структура, наличие узлов), а также всех лимфатических коллекторов шеи. Регистрируют увеличение размеров ЩЖ, наличие узла (при токсической аденоме), консистенцию ЩЖ, подвижность при глотании. Диаметр аденомы обычно не превышает 2 см (рис. 5.6).



## Лабораторные и инструментальные исследования

Базовым для подтверждения диагноза тиреотоксикоза (в том числе при токсических аденомах) служит анализ уровня ТТГ и тиреоидных гормонов — повышение уровня свободного Т4 и/или Т3 и снижение уровня ТТГ. Точным методом является определение повышенного уровня антител к рецептору ТТГ. УЗИ при болезни Грейвса свидетельствует о диффузном увеличении ЩЖ и выраженном снижении эхогенности. При поздней диагностике визуализируются участки склероза, аналогичные АИТ. При доплеровской визуализации тиреоидного кровотока описана классическая картина «тиреоидного ада», заключающаяся в резком усилении внутри-тиреоидного кровотока, а при флоуметрии — ускорении кровотока до 1 м/с. Токсические аденомы определяют как гипозоногенные узлы с гиперваскуляризацией. Проведение цитологического исследования, а значит, и биопсии ЩЖ требуется только при невозможности дифференцировать диффузный токсический зоб от АИТ. Сцинтиграфию ЩЖ проводят чаще при подозрении на токсическую аденому, которая активно накапливает радиофармпрепарат (яркий красно-желтый участок) на фоне сниженной функции остальной тиреоидной паренхимы.

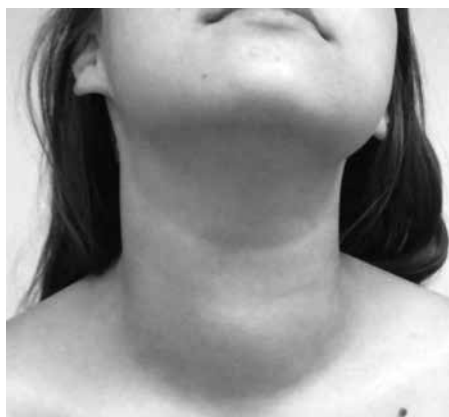

Рис. 5.6. Внешний вид шеи у ребенка с тиреотоксикозом

**Дифференциальная диагностика** обычно проводится с АИТ, а токсических аденом — с узловыми поражениями ЩЖ другого генеза.

## ЛЕЧЕНИЕ

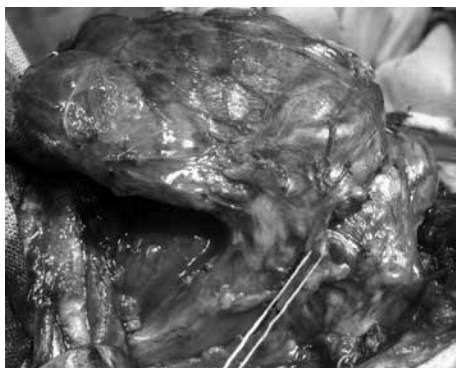Лечение токсических вариантов зоба — прерогатива детских эндокринологов, равно как определение показаний к хирургическому лечению. Основные принципы лечения болезни Грейвса сегодня заключаются в блокировании синтеза гормонов ЩЖ тиреостатиками, или удалении патологического органа (ЩЖ), или ее деструкции радиоактивным йодом ( $^{131}\text{I}$ ). Медикаментозная терапия проводится строго поэтапно с использованием тиреостатиков,  $\beta$ -адреноблокаторов и гормонов ЩЖ. Лечение токсических аденом только хирургическое.

**Цель лечения** — приведение уровня гормонов ЩЖ к норме.

**Консервативное лечение.** У детей препаратом выбора при медикаментозной терапии болезни Грейвса является тиамазол. В дальнейшем также требуется применение  $\beta$ -адреноблокаторов. Терапия проводится под строгим мониторингом.

**Хирургическое лечение.** Преимуществом хирургического способа лечения (тиреоидэктомии или субтотальной резекции ЩЖ) является быстрая ликвидация тиреотоксикоза. Но со времен тиреоидэктомии по Т. Кохеру (лауреат Нобелевской премии в области медицины и физиологии в 1904 г.) оперативное лечение тиреотоксикоза не стало проще, ввиду чего показания к операции формулируют, только если:

- неэффективна медикаментозная терапия (нет стойкой ремиссии);
- есть серьезные побочные эффекты анти-тиреоидных препаратов;
- зоб имеет большой размер (масса ЩЖ — более 80 г);
- есть выраженная эндокринная офтальмопатия (терапия  $^{131}\text{I}$  противопоказана).



**Рис. 5.7.** Тиреоидэктомия при диффузном токсическом зобе с сохранением возвратного нерва

составляет целый свод правил: эутиреоз как минимум на протяжении 3 мес до операции при условии отмены  $\beta$ -адреноблокаторов; санация хронических очагов инфекции во избежание послеоперационных осложнений; предоперационная подготовка с помощью поэтапной глюкокортикоидной терапии, включая инъекцию преднизолона во время операции (снижение риска тиреотоксического криза). При хирургическом лечении болезни Грейвса операцией выбора является экстрафасциальная тиреоидэктомия с идентификацией и сохранением возвратных нервов и паращитовидных желез (рис. 5.7). Хирургическое лечение токсических аденом (функциональной автономии, автономных неоплазий) или токсического узлового зоба требует резекции доли ЩЖ (возможно, расширенной энуклеации). Современная позиция — необходимость полного удаления иммунопатологической ткани ЩЖ при болезни Грейвса, без какого-либо сохранения части паренхимы. Однако, с учетом технических сложностей и рисков послеоперационных осложнений, можно рассматривать выполнение предельно субтотальной резекции ЩЖ по субфасциальной методике О.В. Николаева, когда по задней поверхности ЩЖ оставляют часть ткани, что предупреждает развитие послеоперационного гипопаратиреоза и травму возвратных нервов. Частота хирургических осложнений у детей относительно высока, наиболее частым осложнением является транзиторная гипокальциемия (до 20%), что предопределяет необходимость послеоперационного мониторинга у детей уровня свободного кальция. Паралич мышц гортани вследствие повреждения возвратного нерва встречается с частотой 2%.

## ПРОГНОЗ

Диспансеризация и терапия больного с диффузным токсическим зобом осуществляется пожизненно врачом-эндокринологом и хирургом. Все дети с болезнью Грейвса требуют пожизненной терапии гормонами ЩЖ, в случаях токсических аденом эутиреоз после операции сохраняется.

Факультативными показаниями к хирургическому лечению могут рассматриваться выбор пациента, отказ от терапии  $^{131}\text{I}$ , диффузно-узловой вариант токсического зоба, компрессионный синдром со сдавлением органов шеи, невозможность исключить сочетание с раком ЩЖ. Ряд авторов считают обоснованным хирургическое лечение, если девочке предстоят роды через 3–4 года и если дети не смогут получать терапию постоянно и правильно ввиду низкого социального положения.

Хирургическое лечение данного заболевания — достаточно ответственная мера, поэтому подготовка к нему

## Раздел III

# ТОРАКАЛЬНАЯ ХИРУРГИЯ

# Глава 6

## Пороки развития грудной клетки

*З.Б. Митупов*

Врожденные пороки развития грудной клетки встречаются примерно у одного из 1000 детей. Наиболее часто, в 80% случаев по отношению ко всем видам пороков, выявляют ВДГК. Среди более редких форм следует выделить килевидную деформацию, разнообразные аномалии развития ребер, расщепление грудины. Большое значение имеет наследственный фактор. По данным многих авторов, у 20% детей с деформацией грудной клетки патология имеет наследственный характер. К настоящему времени описано большое количество синдромов наряду с другими нарушениями, включающими аномалии грудино-реберного комплекса. Например, при синдроме Марфана на фоне дизэмбриогенеза соединительной ткани отмечают астеническое телосложение, арахнодактилию, подвывих и вывих хрусталиков, расслаивающую аневризму аорты, воронкообразную или килевидную деформацию грудной клетки, биохимические изменения обмена коллагена и гликозаминогликанов. Знание признаков синдромов и их идентификация важны с точки зрения определения тактики и перспектив лечения. Так, при синдроме Элерса–Данло (четвертая экхимозная форма), кроме костно-хрящевой патологии, выявляют нарушения строения стенки сосудов. Во время хирургического лечения возможны осложнения, связанные с повышенной кровоточивостью. При выявлении у ребенка различного рода костно-хрящевых деформаций целесообразна консультация генетика. При медико-генетическом консультировании по поводу спорадических случаев появления синдрома прогноз на рождение здорового ребенка благоприятный.

### **6.1. ВОРОНКООБРАЗНАЯ ДЕФОРМАЦИЯ ГРУДНОЙ КЛЕТКИ**

Внешние признаки ВДГК характеризуются западением грудины и прилежащих частей ребер. Реберные дуги несколько развернуты, эпигастральная область выбухает (рис. 6.1).

ВДГК — самый частый вид деформации и составляет более 80% всех деформаций грудной клетки. У мальчиков встречается в 3 раза чаще, чем у девочек.

**Код по МКБ-10**

Q67.6. Впалая грудь.

**ЭТИОЛОГИЯ И ПАТОГЕНЕЗ**

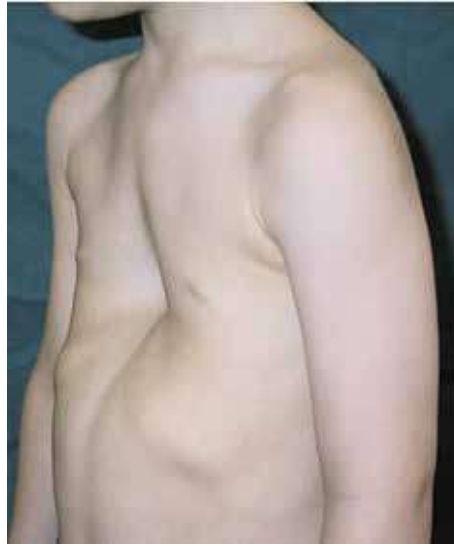Несмотря на недостаточную изученность причин возникновения ВДГК, определенно доказаны следующие факты: воронкообразная деформация имеет ярко выраженный врожденный характер, связана с диспластическими изменениями хрящевой и соединительной ткани скелета грудной клетки; в ее развитии играют роль факторы, имеющие связь с механикой дыхания. ВДГК имеет семейный характер в 1/4 случаев. Не исключается связь данной патологии с неблагоприятным воздействием в период внутриутробного развития плода. Изучены ферментные изменения, влекущие за собой искажения образования и развития соединительной ткани, нарушения в цепи, ответственной за образование мукополисахаридов. В ряде случаев эти изменения генетически обусловлены, иногда же возникают в результате других, пока еще не известных причин. Порой они охватывают более «широкое поле», чем и объясняется частое сочетание ВДГК с другими аномалиями. Предполагается, что диспластические ткани могут проявлять свою неполноценность не обязательно при рождении, а в процессе роста.

В ряде случаев эти изменения генетически обусловлены, иногда же возникают в результате других, пока еще не известных причин. Порой они охватывают более «широкое поле», чем и объясняется частое сочетание ВДГК с другими аномалиями. Предполагается, что диспластические ткани могут проявлять свою неполноценность не обязательно при рождении, а в процессе роста.

Сразу после рождения выраженная воронкообразная деформация развивается сравнительно редко, обычно она усугубляется с ростом ребенка. Это указывает, что до рождения возникает не столько окончательно сформировавшийся порок, сколько предпосылки к дальнейшему его развитию. Наиболее распространенные взгляды на механизм образования ВДГК сводятся к трем концепциям.

1. Возникновение деформации обуславливает диспропорциональный рост грудины и ребер.
2. Деформация возникает в результате дисплазии скелета грудной клетки, особенно хрящевой его части.
3. На развитие деформации оказывают влияние сила натяжения передней части грудной клетки со стороны диафрагмы и отрицательное давление в грудной полости.

Наблюдаемый в некоторых случаях неравномерный рост грудины приводит к образованию впадины или выпячивания, поскольку в этом случае ослабленные реберные хрящи, поддаваясь усиленному давлению со стороны грудины, образуют изгиб. Ослабление передней грудной стенки ведет к возникновению парадоксального дыхания, характерного для больных ВДГК. Это влечет за собой увеличение отрицательного внутригрудного давления, усугубляющего западение грудины. Различные виды обструкции верхних дыхательных путей (аденоиды, гипоплазия хоан, сужения гортани и трахеи) способствуют прогрессированию деформации, так как возникает потребность в увеличении отрицательного внутригрудного давления. На фоне слабости передней грудной стенки влияние ряда дополнительных факторов (диспропорция роста хрящей) может приводить к возникновению асимметричных и атипичных форм ВДГК. Интенсивность про-



**Рис. 6.1.** Внешний вид ребенка с воронкообразной деформацией грудной клетки

грессирования воронкообразной деформации зависит от совокупности патогенетических факторов. При благоприятном течении обстоятельств она может быть маловыраженной.

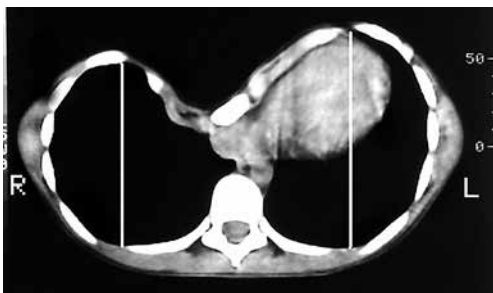
### КЛАССИФИКАЦИЯ

По виду ВДГК выделяют симметричный и асимметричный варианты. При симметричном варианте деформация ребер одинакова с обеих сторон и грудина искривлена только во фронтальной плоскости. При асимметричном варианте деформация ребер преобладает с одной стороны грудной клетки, а также нередко грудина искривлена не только во фронтальной, но и в сагиттальной плоскости. Наиболее точно выраженность асимметрии выражает индекс асимметричности, вычисляемый по формуле:  $R/L \times 100$  (рис. 6.2).

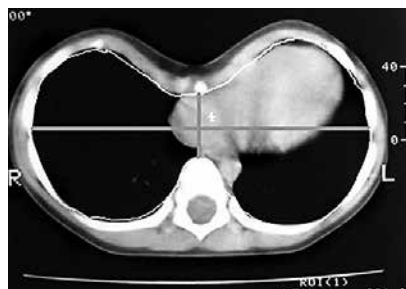
Выделяют типичную, седловидную и винтообразную формы искривления грудины. При типичной форме радиус кривизны и расстояние между дугами параболы больше, в отличие от седловидной. Винтообразная форма искривления характеризуется скручиванием грудины вдоль продольной оси.

Степень выраженности ВДГК определяют различными способами. В настоящее время общепризнанно, что максимально точно степень ВДГК можно определить, используя соотношение расстояния между грудиной и позвоночником на разных уровнях грудной клетки. Индекс Гижицкой представляет собой частное от деления наименьшего расстояния между задним контуром грудины и передним контуром позвоночника к наибольшему. По индексу Гижицкой (1962) выделяют три степени деформации: I степень — до 0,7; II степень — 0,7–0,5; III степень — менее 0,5. Зарубежные хирурги используют метод Haller (1987). Индекс Haller рассчитывают путем деления максимального фронтального размера грудной клетки на наименьшее расстояние между задним контуром грудины и передним контуром позвоночника. Расчет индекса Haller производят по КТ, выполненной в горизонтальном срезе (рис. 6.3).

По тяжести функциональных нарушений у больных ВДГК выделяют компенсированную, субкомпенсированную и декомпенсированную стадии заболевания. В компенсированной стадии имеется только косметический дефект. При субкомпенсированной присоединяются умеренно выраженные признаки нарушения дыхательной и сердечно-сосудистой систем (одышка и тахикардия при нагрузках). Для декомпенсированной стадии характерны выраженные расстройства дыхания и гемодинамики. Наиболее объективный показатель тяжести состояния — функциональная остаточная емкость легких и функциональные кардиологические пробы.



**Рис. 6.2.** Компьютерная томограмма. Асимметричная воронкообразная деформация грудной клетки



**Рис. 6.3.** Расчет индекса Гижицкой

## КЛИНИЧЕСКАЯ КАРТИНА И ДИАГНОСТИКА

Как правило, деформацию выявляют сразу после рождения. Характерно западение ребер и грудины при вдохе. Примерно у половины больных по мере роста деформация прогрессирует до 3–5 лет. Она может появиться в более поздние сроки, обычно в период ускоренного роста ребенка. Замечено, что наиболее тяжелые ее формы проявляются рано. Деформации, возникшие в пубертатный период, редко бывают выраженными.

При осмотре ребенка можно выявить стигмы, характерные для того или иного наследуемого синдрома (повышенную подвижность суставов, плоскую спину, сниженный тургор тканей, плохое зрение, готическое нёбо и т.д.).

Наряду с данными осмотра имеют значение рентгенологические и функциональные методы исследования. На рентгенограмме в прямой проекции выявляют смещение сердца (обычно влево), что косвенно позволяет судить о влиянии деформации на функции сердца.

Функциональные изменения внешнего дыхания и гемодинамики обнаруживают при выраженной деформации, и они прямо зависят от ее степени. Нарушения внешнего дыхания проявляются снижением максимальной вентиляции легких, увеличением минутного объема дыхания и показателя потребления кислорода в минуту. Коэффициент использования кислорода снижен. Характерны изменения на ЭКГ. Однако наиболее информативным исследованием сердца считают эхокардиографию (ЭхоКГ), позволяющую уточнить морфологические изменения сердца. Это важно в связи с тем, что при ВДГК, особенно при наследуемых синдромах, часто встречаются пролапс митрального клапана.

## ЛЕЧЕНИЕ

Среди консервативных методов лечения ВДГК наибольшую популярность получила методика использования вакуумного колокола (Vacuum Bell). Результаты лечения при использовании данной технологии зависят от многочисленных факторов: возраста пациента, времени и сроков лечения, а также переносимости процедуры ношения вакуумного колокола.

Современные технологии хирургического лечения ВДГК позволяют ставить целью коррекции не только устранение функциональных нарушений, но главным образом получение максимально выгодных косметических результатов.

Традиционно показания к операции определяют на основании степени и формы заболевания. Торакопластика абсолютно показана при ВДГК III степени и показана при патологии II степени. При I степени (за исключением плоских форм) торакопластику обычно не проводят. Оптимальный возраст для выполнения операции — пубертатный. Это объясняется тем, что основной рост костно-хрящевых структур максимально близок к началу окончательного формирования, вместе с тем остается некоторый запас дальнейшего развития после коррекции. Несмотря на это, при выраженных степенях деформации оправдано раннее хирургическое лечение — с 3–5-летнего возраста. С большой осторожностью следует подходить к хирургическому лечению детей с деформациями на фоне наследуемых синдромов. Только после всестороннего обследования и при отсутствии противопоказаний можно рекомендовать операцию.

В последние десятилетия наиболее широкое распространение получил метод Насса, при котором резекцию хрящей и пересечение грудины не выполняют. Основной компонент — длительная (не менее 4 лет) фиксация грудино-реберного комплекса в корригированном положении металлической пластиной, устанавливаемой за грудиной, без нарушения целостности костно-хрящевой основы. На боковых поверхностях грудной клетки, около подмышечных впадин, произво-

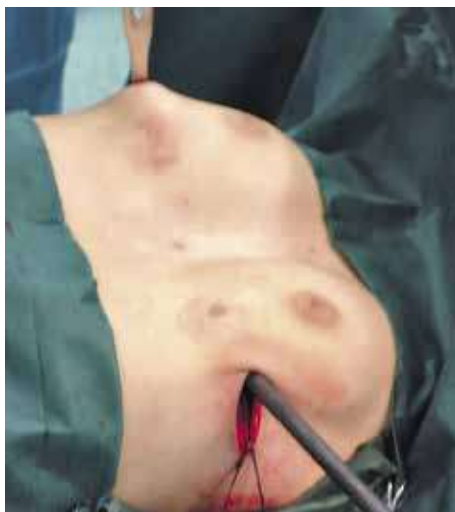

Рис. 6.4. Формирование загрудинного туннеля

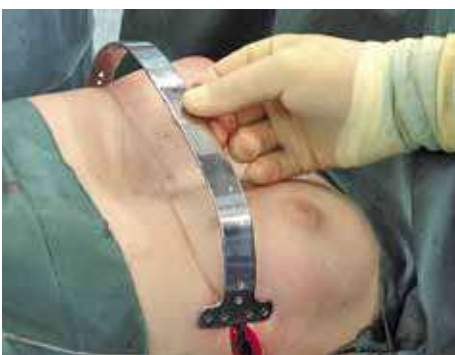

Рис. 6.5. Корректирующая пластина

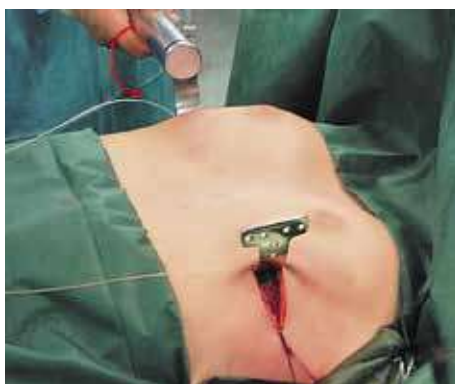

Рис. 6.6. Пластина проведена за грудину

дят небольшие кожные разрезы. Тупым способом специальный металлический проводник проводят из левой плевральной полости в правую (рис. 6.4). К концу проводника привязывают нить, служащую проводником, через который проводят заранее изогнутую пластину (рис. 6.5, 6.6). Пластину ротируют на  $180^\circ$ , после чего грудину и передние отделы ребер выводят в правильное положение (рис. 6.7). Пластину удаляют через 4 года через старые послеоперационные рубцы, грудина и ребра при этом продолжают расти в правильном направлении и сохраняют скорректированное положение. Разработаны модификации, позволившие максимально оптимизировать и принять основу метода Насса как операцию выбора в ведущих клиниках. Результаты этой операции наиболее выгодны (рис. 6.8).

Наиболее грозными осложнениями при выполнении операции Насса являются повреждения сердца и крупных сосудов, особенно при наличии у больного в анамнезе кардиохирургических вмешательств стернотомным доступом или других вмешательств на грудной стенке. В подобных случаях в целях профилактики вышеуказанных осложнений целесообразно выполнение операции Насса под контролем торакоскопии с двух сторон.

Послеоперационное наблюдение проводят по правилам ведения больных торакального профиля. Отличительная особенность послеоперационного периода после операций по коррекции ВДГК — обеспечение адекватного обезболивания. В ранние сроки оптимально рациональное сочетание продленной эпидуральной анальгезии, наркотических и ненаркотических анальгетиков.

В раннем послеоперационном периоде может отмечаться развитие гемоторакса и/или пневмоторакса, требующих в ряде случаев выполнения плевральной пункции для эвакуации содержимого. Другим редким осложне-



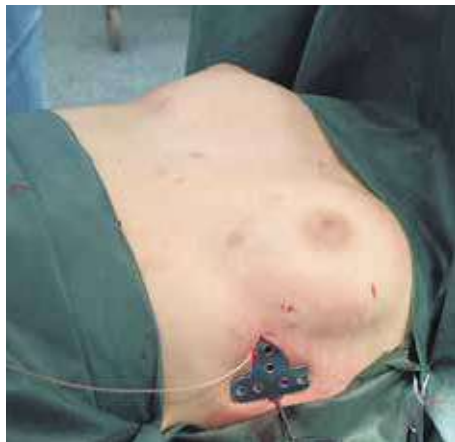

Рис. 6.7. Вид после переворота пластины

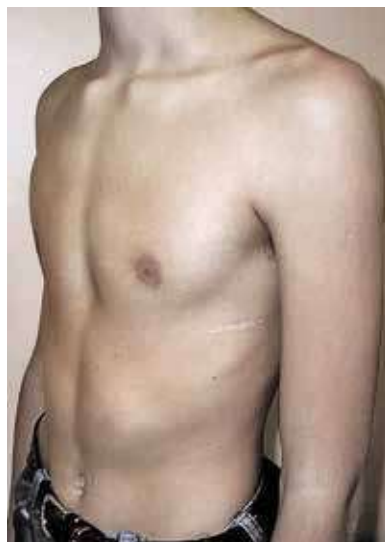

Рис. 6.8. Результат после операции Насса

нием после операции Насса является смещение корригирующей пластины, которое требует экстренного вмешательства, направленного на устранение смещения.

После выписки из стационара больным рекомендуют физические упражнения и занятия спортом, направленные на развитие мышечной системы грудной клетки. В зависимости от метода хирургической коррекции определяют срок начала физических нагрузок. После операции Насса этот срок короткий — от 1,0 до 1,5 мес.

Результаты хирургической коррекции воронкообразной деформации хорошие (по данным разных авторов, в 80–97% случаев). Рецидивы в основном возникают при недостаточной по срокам фиксации грудины, чаще у детей с наследуемыми формами, оперированными в ранние сроки.

## 6.2. КИЛЕВИДНАЯ ДЕФОРМАЦИЯ ГРУДНОЙ КЛЕТКИ

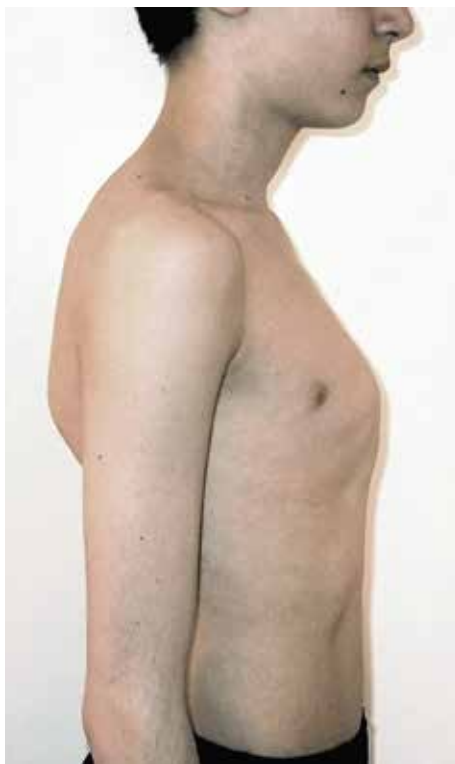Килевидная деформация грудной клетки, так же как и воронкообразная, — порок развития. Килевидная деформация может быть составным компонентом одного из наследуемых синдромов.

### Код по МКБ-10

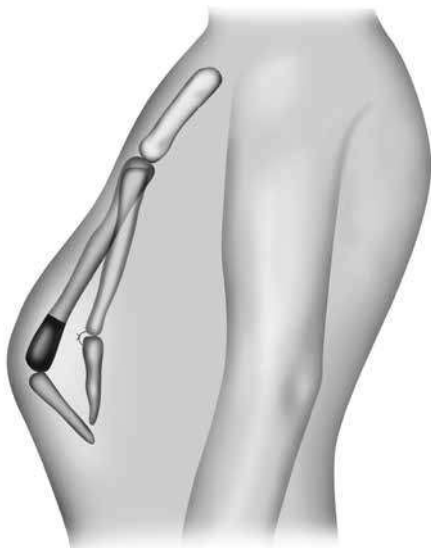
Q67.7. Килевидная грудь.

### КЛИНИЧЕСКАЯ КАРТИНА И ДИАГНОСТИКА

Обычно деформацию выявляют с момента рождения, с возрастом степень деформации увеличивается. Выступающая вперед грудь и западающие по ее краям ребра придают грудной клетке характерную килевидную форму (рис. 6.9). Деформация может быть симметричной и асимметричной. При асимметричной форме хрящевые отделы ребер приподнимают грудь с одной стороны и она искривляется по оси. Встречают комбинированные формы, когда верхняя треть грудины приподнята, а нижняя часть с мечевидным отростком резко западает. Функциональные расстройства обычно не развиваются. При синдромальных формах и выраженном уменьшении объема грудной клетки возможны жалобы на быструю утомляемость, одышку, сердцебиение при физической нагрузке. Однако



**Рис. 6.9.** Внешний вид ребенка с килевидной деформацией грудной клетки



**Рис. 6.10.** Схема коррекции килевидной деформации грудной клетки

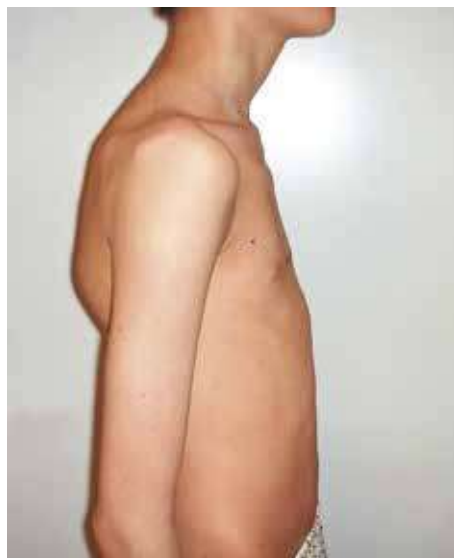в большинстве случаев детей и их родителей беспокоит косметический дефект.

### ЛЕЧЕНИЕ

Показания к операции возникают в основном у детей старше 5 лет при выраженном косметическом дефекте. Предложено несколько способов оперативных вмешательств. В их основе лежат субперихондральная резекция парастеральной части ребер, поперечная стернотомия и отсечение мечевидного отростка. Фиксацию грудины в правильном положении осуществляют за счет сшивания грудины с надхрящницей и оставшимися концами ребер (рис. 6.10). Результаты хирургического лечения килевидной деформации хорошие (рис. 6.11).

Интра- и послеоперационные осложнения при выполнении торакопластики при килевидной деформации грудной клетки могут быть связаны с повреждением сосудов (*a. thoracica interna*), париетальной плевры.

Послеоперационное наблюдение проводят по правилам ведения больных торакального профиля. В послеоперационном периоде после операций по



**Рис. 6.11.** Результат после операции по коррекции килевидной деформации грудной клетки

коррекции килевидной деформации грудной клетки — обеспечение адекватного обезболивания. В ранние сроки оптимально рациональное сочетание эпидуральной анальгезии, наркотических и ненаркотических анальгетиков.

В раннем послеоперационном периоде может отмечаться развитие гемоторакса и/или пневмоторакса, требующих в ряде случаев выполнения плевральной пункции для эвакуации содержимого.

### 6.3. ВРОЖДЕННАЯ РАСЩЕЛИНА ГРУДИНЫ

Врожденная расщелина грудины — редкий порок развития, который заключается в наличии различной по ширине и форме продольной щели, расположенной по средней линии, которая может захватывать всю грудину или ее часть (рис. 6.12). Являясь врожденным пороком развития группы дизрафий, врожденная расщелина грудины часто сопровождается сочетанными мышечно-фасциальными пороками развития и пороками внутренних органов.

#### Код по МКБ-10

Q76.7. Врожденная аномалия грудины.

#### КЛАССИФИКАЦИЯ

Выделяют три варианта врожденной расщелины грудины.

1. Врожденная расщелина грудины без сочетанных аномалий, которая может быть U-образной, V-образной, полной и с изолированным расщеплением мечевидного отростка.

2. Торакальная эктопия сердца в сочетании с расщеплением грудины различной степени и другими аномалиями; цервикальная эктопия, отличающаяся лишь расстоянием, на которое перемещено сердце, и часто имеющая слияние между верхушкой миокарда и ртом.

3. Пентада Кантрелла: нижняя расщелина грудины, торакоабдоминальная или торакоэпигастральная эктопия сердца, дефект диафрагмы и перикарда, дивертикул сердца.

#### КЛИНИЧЕСКАЯ КАРТИНА И ЛЕЧЕНИЕ

При первом варианте врожденной расщелины грудины, наиболее частом, имеется парадоксальное движение органов средостения, покрытых в месте дефекта только истонченным слоем мягких тканей и кожей (рис. 6.13, 6.14). Могут возникнуть дыхательные расстройства. По мере роста ширина дефекта увеличивается. Дети отстают в физическом развитии. Высока вероятность травмы незащищенных органов средостения. Хирургическое лечение показано в самом раннем возрасте. Операция заключается в освобождении краев дефекта, которые сшивают на всем протяжении. В некоторых случаях при выраженной компрессии органов грудной полости выполняют парастеральную поднадхрящичную хондротомию. В более позднем возрасте дополнительно требуется замещение дефекта различ-

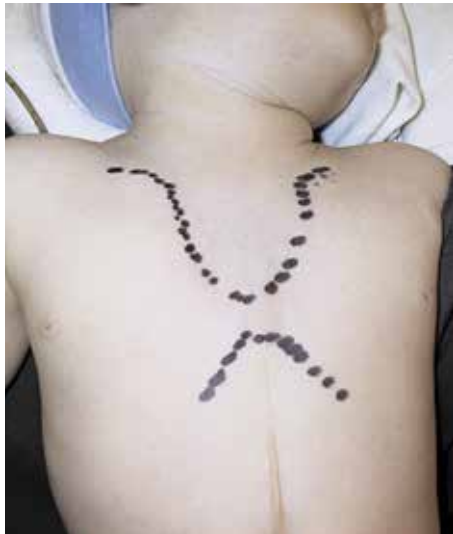
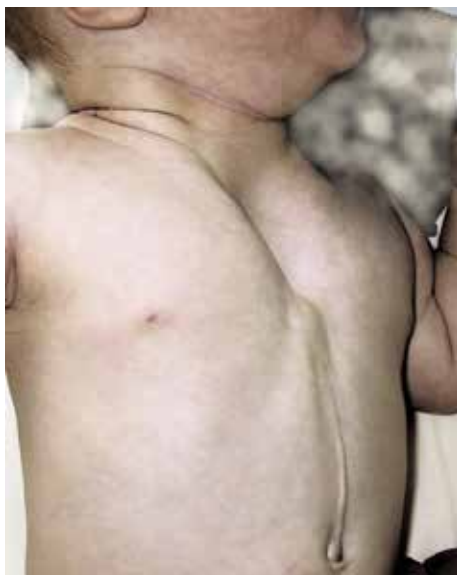
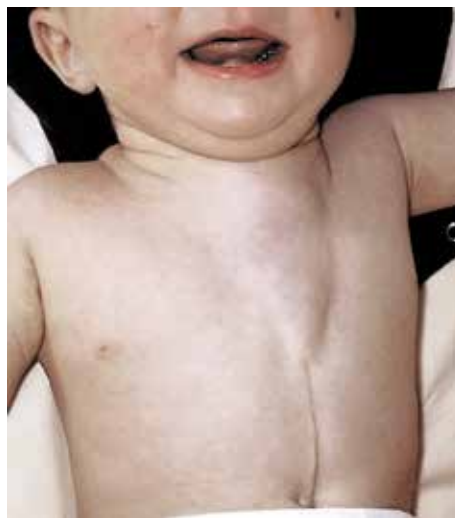Рис. 6.12. Внешний вид ребенка с врожденной расщелиной грудины



**Рис. 6.13.** Парадоксальные движения мягких тканей дефекта при вдохе



**Рис. 6.14.** Парадоксальные движения мягких тканей дефекта при выдохе

ными материалами, что чревато осложнениями. Результаты лечения в возрасте до 6 мес хорошие, в более поздние сроки результаты значительно хуже.

Два последних варианта выявляются сразу при рождении и требуют оперативного лечения в первые сутки жизни. Тяжесть их обусловлена частым сочетанием с пороками сердца. Летальность при этих формах, несмотря на хирургическое лечение, достигает 100%.

## 6.4. АНОМАЛИИ РЕБЕР

Аномалии ребер могут заключаться в деформации или отсутствии отдельных реберных хрящей, раздвоении и синостозах ребер, деформации групп реберных хрящей, отсутствии или широком расхождении ребер.

### 6.4.1. Раздвоение грудных отделов ребер. Цереброкостно-мандибулярный синдром

#### Код по МКБ-10

Q76.6. Другие врожденные аномалии ребер.

Дефекты ребер (отсутствие, раздвоение, псевдоартрозы и др.) сочетаются с незаращением верхнего нёба или готическим нёбом, гипоплазией нижней челюсти, микрогнатией, глоссоптозом, микроцефалией. Хирургическое лечение показано в крайних случаях — при значительном дефекте грудной стенки, сопровождающемся парадоксальным дыханием. Суть вмешательств заключается в укреплении грудной стенки в области ее дефектов. При этом предпочтение следует отдавать методикам, в основе которых лежит принцип закрытия дефектов собственными тканями.

## 6.5. СИНДРОМ ВЕРХНЕЙ АПЕРТУРЫ ГРУДНОЙ КЛЕТКИ

Относительно частым вариантом аномального развития ребер считается одно- или двустороннее формирование дополнительного шейного ребра, прикрепляющегося к гиперплазированному поперечному отростку VII шейного позвонка. В литературе сдавление добавочным ребром сосудисто-нервного пучка описывают как синдром верхней апертуры грудной клетки (СВАГК) (*Venous Thoracic Outlet Syndrome – VTOS*).

### Код по МКБ-10

Q 76.5. Шейное ребро. Добавочное ребро в области шеи.

### ЭТИОЛОГИЯ И ПАТОГЕНЕЗ

СВАГК как самостоятельная нозология впервые был описан в 1958 г. С. Rob и A. Standeven и объединил группу симптомов, которые появляются при компрессии в межлестничном промежутке нервов плечевого сплетения и подключичных сосудов (артерии и вены).

В популяции СВАГК встречается у 0,3–2,0% населения в типичном возрастном интервале от 25 до 40 лет. У детей синдром встречается редко. В литературе описаны единичные и малочисленные группы пациентов (максимальная выборка — 25 детей). По данным отдельных клинических наблюдений, самые ранние проявления СВАГК зафиксированы у ребенка 6 лет.

Сдавление сосудисто-нервного пучка происходит в результате избыточной физической нагрузки на верхние конечности и плечевой пояс, после травмы в области верхней апертуры, а также из-за присутствия врожденных аномалий скелета и мягких тканей. К ним относятся добавочные шейные ребра, измененное I ребро, псевдоартрозы ключицы, мегаапофиз, гипертрофированные лестничные, грудные мышцы и связки.

### КЛАССИФИКАЦИЯ

Подробное анатомическое описание СВАГК представлено в классификации, предложенной D. Roos (табл. 6.1).

### КЛИНИЧЕСКАЯ КАРТИНА И ДИАГНОСТИКА

СВАГК у детей и подростков относится к редким заболеваниям, диагностика которых сложна даже в типичных случаях. Подавляющему большинству пациентов правильный диагноз выставляется с задержкой от нескольких месяцев до полутора лет с момента начала симптомов, так как педиатры и детские хирурги плохо знакомы с этой патологией.

У ряда лиц с такого рода проблемой отмечается характерный внешний вид — тюленья шея: сглаженные надключичные ямки, в которых пальпируется костное образование и извитая пульсирующая позвоночная артерия, и узкие покатые плечи.

Исходя из клинической картины выделяют три типа синдрома соответственно определенной структуре сосудисто-нервного пучка:

- артериальный (а.СВАГК);
- венозный (в.СВАГК);
- неврогенный (п.СВАГК).

У детей и подростков доминируют сосудистые формы, составляя 33–74%, в то время как у взрослых почти в 95% случаев СВАГК имеет неврологическую природу, а венозный и артериальный типы составляют 2–5% и 1–2% соответственно.

Врожденные аномалии скелета гораздо чаще вызывают сосудистую компрессию и их чаще диагностируют в детском возрасте. Между тем у тех подростков, которые регулярно занимаются спортом, риск развития СВАГК возрастает. Рискованными

**Таблица 6.1.** Классификация скелетных аномалий при синдроме верхней апертуры грудной клетки

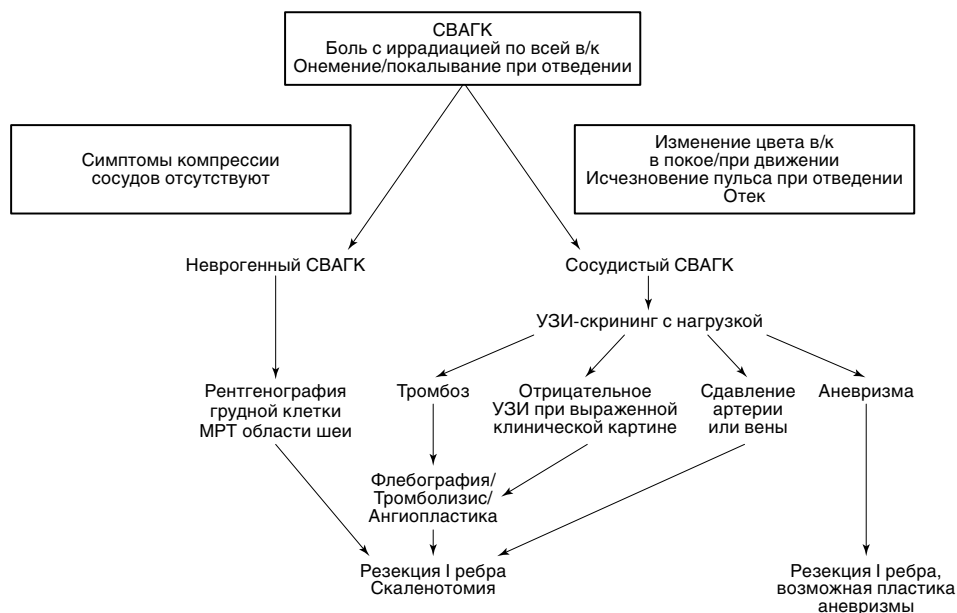
Тип	Клиническая форма СВАГК	Анатомическое описание
I	Неврогенная, артериальная	Длинное добавочное шейное ребро со связкой, прикрепляющейся к лестничному бугорку
II	Неврогенная, артериальная	Короткое добавочное шейное ребро с длинной связкой, место прикрепления аналогично типу I
III	Неврогенная	Миофасциальная связка, идущая по траектории добавочного шейного ребра, прикрепляется рядом с лестничным бугорком. Вызывает компрессию корешков С8–Т1 плечевого сплетения
IV	Неврогенная, артериальная	V-образная связка, состоящая из задней порции волокон передней лестничной мышцы и передних волокон средней лестничной мышцы и внедряющаяся в пространство между подключичной артерией и нервами
V	Неврогенная, артериальная	Мышечные волокна, представляющие собой малую лестничную мышцу ( <i>m. scalenus minimus</i> ). Отдельные волокна, происходящие из лестничных мышц, с местом прикрепления к I ребру между подключичной артерией и нервами
VI	Неврогенная, артериальная	Мышечные волокна, аналогичные типу V, с местом прикрепления к фасции Сибсона и не достигающие до I ребра
VII	Венозная	V-образная связка, состоящая из гипертрофированного реберно-ключичного компонента спереди и передней порции волокон передней лестничной мышцы, прикрепляющихся к I ребру позади подключичной вены

видами спорта с этой точки зрения являются также плавание, синхронное плавание, водное поло. Поскольку синдром является редким заболеванием, его часто не распознают даже в типичных случаях. По разным данным, с момента первого обращения пациента и до постановки диагноза проходит до 17,5 мес, несмотря на имеющийся алгоритм диагностики (рис. 6.15).

Заподозрить венозный тип СВАГК позволяет появление у пациента отека, цианоза и боли в верхней конечности при движении или в покое. Характерно также расширение поверхностной венозной сети верхней конечности и грудной стенки. Причинами могут служить энергичное гиперотведение руки (например, при игре в мяч) или поднятие большого веса (силовые виды спорта), перелом ключицы или его неправильная консолидация. При этом в месте соединения I ребра с ключицей возникает сдавление подключичной вены. Частный случай венозного СВАГК известен как синдром Педжета–Шреттера, или «тромбоз усилия». Среди возможных причин тромбозов у детей могут быть состояния гиперкоагуляции крови, антифосфолипидный синдром. Описан также случай гормональной контрацепции у девочек старшего возраста в анамнезе.

При диагностике СВАГК приоритет отдается динамической флебографии («золотой стандарт»). Помимо рентгенографии, КТ и МРТ, широко применяется УЗДГ (ультразвуковая доплерография), но ее результаты иногда могут быть сомнительными, а диагностическая чувствительность не превышает 71%.

При отрицательных данных УЗДГ на фоне выраженной клинической картины диагноз сосудистого тромбоза снимать неправомерно. Тромбоз подключичной артерии или ее аневризма (с характерным наличием пульсирующего объемного образования в области ключицы) встречаются крайне редко и почти всегда вызва-



**Рис. 6.15.** Алгоритм диагностики синдрома верхней апертуры грудной клетки у детей и подростков

ны травматизацией сосуда добавочным шейным ребром. Пациенты жалуются на быструю утомляемость верхней конечности, боль, бледность кожи.

При подозрении на артериальный СВАГК обязательно проведение нагрузочных проб. При пробе EAST (Elevated Arm Stress Test — стресс-тест с поднятыми руками) пациент разводит руки в стороны и интенсивно сжимает и разжимает пальцы. Положительная проба подразумевает возникновение признаков артериальной недостаточности из-за компрессии сосуда. Проба была введена в практику американским хирургом D. Roos и больше известна как Roos test.

Другой диагностической пробой для пациентов с а.СВАГК является проба Райта/Wright's test (признаки артериальной компрессии при гипертотведении верхней конечности). Что же касается известной пробы Адсона/Adson's test, то она считается менее надежной, чем первые две, поскольку бывает положительной у совершенно здоровых людей. Пробу проводят путем одновременной пальпации пульса на обеих лучевых артериях пациента на глубоком вдохе и с поворотами головы в разные стороны — на стороне поражения пульс исчезает.

Наиболее сложной для диагностики является неврогенная форма СВАГК. Общеизвестно, что никакого инструментального исследования, которое позволило бы однозначно подтвердить п.СВАГК, на сегодняшний день нет. В распоряжении хирурга имеются неспецифические жалобы таких пациентов на парестезии, онемение верхней конечности, периодические или постоянные боли в надключичной области с иррадиацией или без таковой. В редких случаях удается выявить ослабление мышечного тонуса и функций мышц руки. Всем пациентам с подозрением на неврогенную форму необходимо проводить ЭНМГ (электронейромиография). Исследование помогает исключить другую патологию периферических нервов верхней конечности. В большинстве случаев неврогенной формы синдрома у детей диагностика основывается на субъективных жалобах и данных анамнеза, а проведенные инструментальные исследования подтверждают диагноз п.СВАГК методом исключения другой возможной патологии.

## ЛЕЧЕНИЕ

Данные о первой операции по декомпрессии верхней апертуры относят к 1910 г., ее выполнил хирург Т. Murphy (Австрия).

Несмотря на то что основным методом лечения СВАГК является хирургический, при решении вопроса об операции у детей и подростков, чья костная система еще окончательно не сформирована, среди хирургов всегда присутствует определенная осторожность. При отсутствии показаний со стороны сосудистой системы оперативное лечение не проводится.

Известно, что по мере роста ребенка изменяются и анатомические соотношения в области верхней апертуры. Тем не менее длительная выжидательная тактика при СВАГК у детей неоправданна, а длительное ожидание момента, когда ребенок «перерастет» симптомы, принесет скорее вред, чем пользу. Именно поэтому при достоверном диагнозе СВАГК у детей и подростков рекомендуется активная хирургическая тактика.

Выбор оперативного доступа на основании клинико-анатомической картины у конкретного пациента включает возможное использование трансаксиллярного, надключичного и параключичного доступов.

Одним из самых популярных является трансаксиллярный доступ, разработанный в 1965 г. D. Roos. Объем операции заключается в резекции I ребра и субтотальной скаленэктомии. Доступ позволяет получить превосходный косметический результат, в ряде клиник его применяют при наличии добавочного шейного ребра. Трансаксиллярную резекцию I ребра рекомендуется выполнять при компрессии как подключичных сосудов, так и корешков плечевого сплетения на уровне С8–Т1.

Из специфических осложнений следует выделить повреждение сосудисто-нервных структур. При операциях через подмышечный доступ необходимо осуществлять постоянную тракцию за руку пациента для того, чтобы получить адекватный обзор в ране, что является одним из недостатков доступа и может приводить к сдавлению нервов плечевого сплетения с возможным необратимым исходом.

Помимо высокого риска интраоперационного повреждения нервного пучка, вероятно ранение подключичных сосудов.

Для профилактики спаечного процесса в области операции рекомендовано с первых послеоперационных суток начинать реабилитацию детей.

## 6.6. СИНДРОМ ПОЛАНДА

### Код по МКБ-10

Q79.8. Другие пороки развития костно-мышечной системы.

Синдром Поланда всегда характеризуется односторонним поражением, включающим аплазию или гипоплазию большой грудной мышцы и гипоплазию малой грудной мышцы (рис. 6.16). Синдром нередко сопровождается отсутствием части подлежащих реберных хрящей и ребер, аплазией или гипоплазией соска, аплазией молочной железы у девочек, деформацией руки и кисти. Диагностика основана на внешнем осмотре. Для уточнения состояния ребер применяют рентгенографию. При наличии значительного дефекта с образованием легочной грыжи проводят пластику реберного дефекта с использованием аутотрансплантации ребер со здоровой стороны. Возможно использование выше- и нижележащих ребер с их расщеплением и смещением в сторону дефекта. Некоторые хирурги успешно применяют синтетические материалы. Для замещения отсутствующих мышц выполняют перемещение лоскута или всей широчайшей мышцы спины. Операции при широких дефектах с парадоксальным дыханием выполняют в раннем возрасте.



## 6.7. ПОРОКИ РАЗВИТИЯ МОЛОЧНЫХ ЖЕЛЕЗ

Полное отсутствие молочной железы с одной или обеих сторон встречаются редко. Чаще выявляют их недоразвитие. Одностороннее отсутствие, или гипоплазия, молочной железы бывает при синдроме Поланда. Косметические операции выполняют девочкам старшего возраста. Множественные молочные железы и множественные соски встречаются также редко. Их количество и размер могут быть различными. Лечение заключается в удалении добавочных желез и сосков из косметических соображений.

**Пубертатная макромastia** (код по МКБ-10 N62. Гипертрофия молочной железы) — увеличение молочных желез у девочек в возрасте 10–15 лет, превышающее физиологические нормы. Во время полового созревания ткань молочной железы избыточно пролиферирует, в результате чего образуются одна или две гигантские железы. Обратного развития подобной гипертрофии не бывает. Хирургическое лечение заключается в частичном удалении молочных желез.

**Гинекомастия** (код по МКБ-10 N62. Гипертрофия молочной железы) — увеличение одной или двух грудных желез у мальчиков в период полового созревания. Различают истинную гинекомастию и псевдогинекомастию. Истинная гинекомастия связана с увеличением количества железистой ткани, содержащейся в железе. Псевдогинекомастия — результат отложения жира в области молочных желез. Истинную гинекомастию встречаются приблизительно у половины мальчиков в возрасте 14–15 лет. Она связана с нарушением соотношения содержания андрогенов и эстрогенов в процессе полового развития. Железа в этот период увеличена, пальпаторно уплотнена, умеренно болезненна. Пациента следует направить к эндокринологу. Истинная гинекомастия обычно проходит самостоятельно. В выраженных случаях возможно назначение лекарственных средств, регулирующих секрецию пролактина. При неэффективности консервативной терапии выполняют операцию — вылушивание железы.

Необходимо помнить, что увеличение молочной железы в любом возрасте у детей любого пола может быть связано с опухолевым процессом. Фиброаденомы, кисты молочной железы и другие доброкачественные образования необходимо дифференцировать от злокачественных опухолей, встречающихся очень редко. Тем не менее при одностороннем плотном образовании неправильной формы показана биопсия.

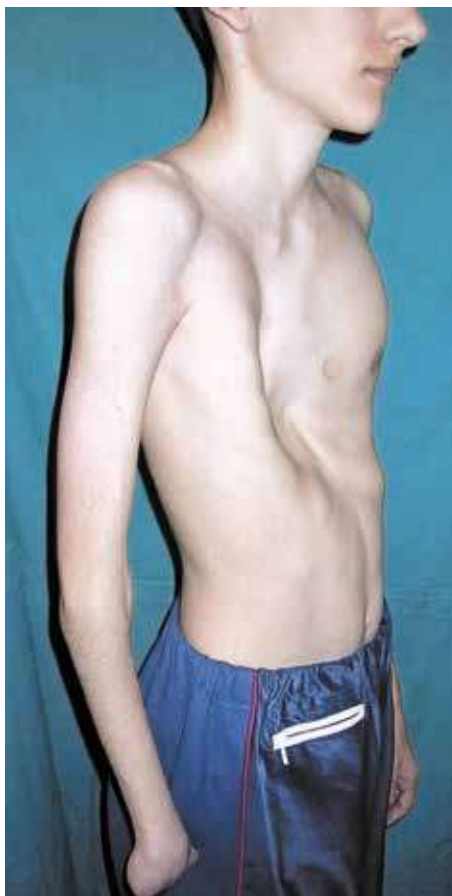

Рис. 6.16. Внешний вид ребенка с синдромом Поланда

# Глава 7

## Заболевания дыхательных путей

*Н.С. Степаненко*

К расстройствам дыхания у детей могут привести врожденные пороки развития дыхательных путей и приобретенные заболевания гортани, трахеи и бронхов.

### 7.1. ВРОЖДЕННЫЕ СУЖЕНИЯ ГОРТАНИ

#### **Код по МКБ-10**

Q31. Врожденные аномалии [пороки развития] гортани.

Нозологические формы патологии гортани в детском возрасте представлены в широком диапазоне — от функциональных расстройств, эндопроцветных образований, приводящих к дыхательной недостаточности, до стойких, грубых, длительно существующих рубцовых стенозов гортани, требующих сложных реконструктивных операций. Наряду с ростом числа пациентов с врожденными заболеваниями гортани, с началом широкого применения продленной искусственной вентиляции легких (ИВЛ) у недоношенных и детей раннего возраста увеличилась частота приобретенных стенозов гортани.

Стенозы гортани при врожденных пороках развития встречаются у детей гораздо чаще, чем их диагностируют. Это объясняется многообразием симптоматики, трудностями диагностики, в некоторых случаях — исчезновением симптомов с возрастом, а также малой изученностью нарушений морфогенеза, врожденных пороков развития на внутриорганном (тканевом), клеточном и субклеточном уровнях. Поздняя диагностика обусловлена и ранней интубацией трахеи у таких детей в связи с появлением признаков нарушения дыхания с рождения и недооценкой симптомов нарушения дыхания и разделительной функции гортани в более поздний период развития ребенка. Врожденные пороки развития гортани протекают с симптоматикой от умеренно выраженного стридора до тяжелых дыхательных расстройств, требующих экстренного лечения.

### 7.1.1. Ларингомалация

Ларингомалация — наиболее распространенная причина дыхательных расстройств у детей и составляет 60% общего числа пороков развития верхних дыхательных путей. Ларингомалация также известна под термином «врожденный стридор». Стридор — грубый звук различного тона, вызванный воздушным турбулентным потоком при прохождении через суженный участок дыхательных путей.

#### Код по МКБ-10

Q31.4. Врожденный стридор гортани.

#### ЭТИОЛОГИЯ

Причина ларингомалации до настоящего времени остается невыясненной, хотя дизэмбриогенез в развитии структур гортани — наиболее вероятный фактор в изменении анатомии структур гортани. Однако проведенные гистологические исследования не продемонстрировали изменения в структуре хрящей, приводящих к уменьшению их плотности и вследствие этого к коллапсу надголосового отдела гортани при вдохе. Нарушение функции гортани неврологического характера также может быть предрасполагающим фактором в развитии ларингомалации.

#### КЛАССИФИКАЦИЯ

Анатомически выделяют три формы ларингомалации.

1. Западение в просвет гортани мягкого надгортанника.
2. Ларингомалация за счет черпаловидных хрящей, при вдохе подтягивающихся кверху или подтянутых кверху изначально за счет укороченной черпало-надгортанной складки.
3. Смешанная форма: в просвет дыхательных путей западают и надгортанник, и черпаловидные хрящи.

#### КЛИНИЧЕСКАЯ КАРТИНА И ДИАГНОСТИКА

Ларингомалация, как правило, протекает доброкачественно. Инспираторный стридор может нарастать в течение нескольких месяцев и затем обычно исчезает к 12–18 мес жизни. В 5–10% случаев ларингомалация может приводить к апноэ, затруднению питания, легочному сердцу, и эти больные требуют хирургической коррекции. При ларингомалации стридор обычно высокотоновый и дрожящего характера. В тяжелых случаях возникают втяжение грудины, признаки дыхательной недостаточности и трудности при кормлении ребенка. Состояние ребенка обычно ухудшается при физическом напряжении, плаче, кормлении, беспокойстве или в положении лежа на спине. Укладывание ребенка в наклонном положении или на бок с вытянутой шеей может уменьшить стридор. Приблизительно в 80% случаев ларингомалация сочетается с гастроэзофагеальным рефлюксом (ГЭР). При ларингомалации может возникнуть нарушение роста ребенка.

Диагноз ставят при ларингоскопии (рис. 7.1).

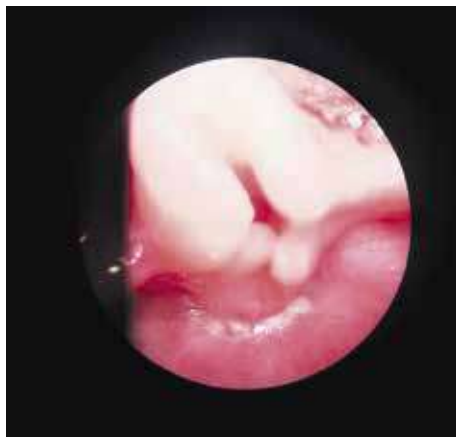

Рис. 7.1. Ларингомалация. Эндифотография

**ЛЕЧЕНИЕ**

Проводят симптоматическую терапию, назначают преднизолон в течение 10–14 дней. При прогрессивно усиливающейся дыхательной недостаточности необходима интубация трахеи или трахеостомия.

**7.1.2. Врожденный паралич голосовых складок**

Врожденный паралич голосовых складок составляет 20% в структуре пороков развития гортани. Обычно паралич гортани обнаруживают у детей с поражением ЦНС: кровоизлиянием в желудочки мозга, менингоэнцефалоцеле, гидроцефалией, перинатальной энцефалопатией. Часто причина паралича остается невыясненной, и такой вид паралича голосовых складок считают идиопатическим.

**Код по МКБ-10**

J38.0. Паралич голосовых складок и гортани.

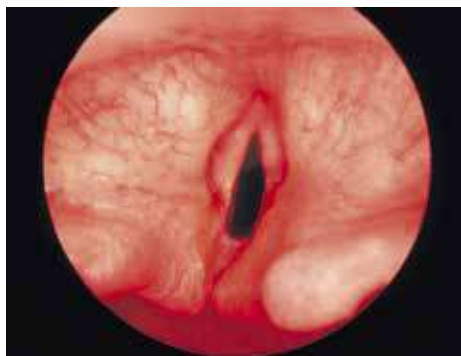**КЛИНИЧЕСКАЯ КАРТИНА И ДИАГНОСТИКА**

При одностороннем параличе обычно отмечают слабый крик, но голос с возрастом постепенно улучшается. Дыхательная функция при одностороннем параличе обычно не страдает. Двусторонний паралич голосовых складок вызывает высокотоновый стридор и афонию. Около 50% детей с двусторонним параличом нуждаются в трахеостомии. В большинстве случаев диагноз ставят в первые 12 ч

жизни. Как и при ларингомалиции, при врожденном параличе гортани может происходить спонтанное выздоровление, которое возникает более чем в 73% случаев.

Диагноз ставят при ларингоскопии (рис. 7.2).

Учитывая возможность спонтанного восстановления функций гортани, лечебно-восстановительные мероприятия большинство авторов рекомендуют начинать не ранее 6–12 мес жизни. Лечение пареза (паралича) голосовых связок у детей — сложная задача, требующая совместного усилия лор-специалистов, хирургов, фоноаторов. Процесс восстановления иннервации



**Рис. 7.2.** Паралич голосовых складок. Эндофотография

гортани может занять 6–8 мес. Спектр терапевтических возможностей зависит от выраженности симптомов. В некоторых случаях показано выполнение трахеостомии для обеспечения адекватного дыхания. При тяжелых двусторонних поражениях применяют как эндоскопические, так и оперативные вмешательства. К эндоскопическим вмешательствам относятся электро- и фотокоагуляция голосовых связок, частичная резекция связок. В случае неэффективности эндоскопических методов показано оперативное лечение. Из оперативных вмешательств применяют латерофиксацию голосовых связок или пластические операции на гортани.

**7.1.3. Врожденный стеноз гортани**

Врожденный стеноз гортани встречается очень редко и характеризуется несоответствием просвета подголосового отдела гортани возрастному диаметру (менее

3,5 мм у новорожденных) при отсутствии в анамнезе эндотрахеальной интубации, внешней травмы шеи и других причин, приводящих к рубцовому стенозу гортани. Врожденный стеноз подголосового отдела гортани может сочетаться с другими пороками развития, такими как паралич голосовых складок, или синдромами, как, например, синдром Дауна.

**Код по МКБ-10**

Q31.1. Врожденный стеноз гортани под собственно голосовым аппаратом.

**КЛИНИЧЕСКАЯ КАРТИНА И ДИАГНОСТИКА**

Диагностика и подтверждение правильного диагноза представляют значительные трудности в связи с тем, что клинические проявления данной нозологии неспецифичны и, как правило, выявляются случайно, в основном при респираторной вирусной инфекции с развитием выраженного обструктивного компонента. Врожденный характер сужения просвета гортани может быть заподозрен при возникновении затруднения продвижения эндотрахеальной трубки возрастного и даже меньшего диаметра во время интубации трахеи при необходимости анестезиологического пособия или ИВЛ.

Диагноз ставят при ларингоскопии.

**ЛЕЧЕНИЕ**

При наличии выраженных дыхательных расстройств может потребоваться трахеостомия и в последующем возможно выполнение реконструктивной операции.

## 7.1.4. Врожденные гортанные мембраны

Врожденные гортанные мембраны — результат неполного разделения зародышевой мезенхимы между двумя стенками формирующейся гортани. В отношении частоты развития соединительнотканых сужений гортани в литературе нет единого мнения.

**Код по МКБ-10**

Q31.0. Перепонка гортани.

**КЛИНИЧЕСКАЯ КАРТИНА И ДИАГНОСТИКА**

Подозрения на наличие гортанных мембран возникают у детей с врожденной дисфонией, охриплостью и повторяющимся крупом на протяжении 6 мес после рождения. Тяжесть заболевания зависит от степени поражения: небольшая мембрана, локализуемая только в области передней комиссуры, клинически проявляется лишь изменением голоса — петушиным криком. Полная атрезия гортани совместима с жизнью только теоретически.

Ведущие клинические симптомы заболевания: двухфазный стридор, тахипноэ, цианоз, беспокойство, раздувание крыльев носа при дыхании, участие в акте дыхания вспомогательной мускулатуры. При локализации мембраны в области голосовых складок возникают нарушения голоса вплоть до афонии.

Диагноз ставят при ларингоскопии.

**ЛЕЧЕНИЕ**

Применяют эндоскопические методы лечения: бужирование, лазерное микрохирургическое лечение на фоне противовоспалительной терапии. При выборе тактики лечения необходимо учитывать, что дыхание может улучшаться с ростом гортани. При наличии выраженных дыхательных расстройств может потребоваться трахеостомия и в последующем возможно выполнение реконструктивной операции — пластики гортани.

### 7.1.5. Гемангиома гортани

Из сосудистых аномалий гортани чаще всего встречаются гемангиомы. У детей их выявляют преимущественно в ранние сроки внутриутробной жизни, что, по мнению многих авторов, указывает на их врожденный характер. Гемангиомы выявляют у 4,6% детей с хроническими стенозами гортани. Как и при гемангиомах кожи, девочки страдают втрое чаще мальчиков.

#### Код по МКБ-10

D18.0. Гемангиома любой локализации.

#### КЛИНИЧЕСКАЯ КАРТИНА И ДИАГНОСТИКА

Гемангиома подголосового отдела гортани в 30% случаев проявляется с рождения и подвергается росту в течение первых недель. Стридор обычно появляется в возрасте 2–3 мес жизни. Первые симптомы заболевания обычно ошибочно диагностируют как круп. Стридор обычно бывает двухфазным, голос может быть не изменен. Тяжесть заболевания зависит от размера сосудистой опухоли. В случае присоединения острой респираторной вирусной инфекции (ОРВИ) или при беспокойстве дыхательные расстройства могут нарастать. Более половины детей имеют кожные локализации гемангиомы (рис. 7.3).

Диагноз ставят при ларингоскопии.

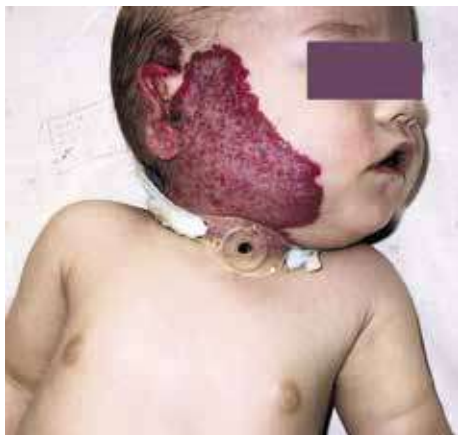

Рис. 7.3. Больной с гемангиомой гортани

#### ЛЕЧЕНИЕ

В настоящее время «золотым стандартом» консервативного лечения гемангиом является терапия пропранололом ( $\beta$ -адреноблокатором). Этот препарат снижает скорость кровотока

в ткани гемангиомы, приводя к ее регрессу. Терапия пропранололом особенно эффективна у детей раннего возраста. Лечение проводят под контролем гемодинамики (ЭКГ, ЭхоКГ). В некоторых случаях применение консервативной терапии сочетают с использованием лазерной фотокоагуляции. При неэффективности этих мероприятий или формировании рубцового стеноза гортани у пациентов с массивной гемангиомой показана ларингопластика.

#### ПРОГНОЗ

Прогноз лечения врожденных стенозов гортани благоприятный. Результаты во многом зависят от правильного выбора метода лечения и течения послеоперационного периода.

### 7.1.6. Папилломатоз гортани

Папилломатоз гортани как причина нарушения проходимости дыхательных путей — наиболее часто встречающаяся опухоль верхних дыхательных путей у детей. Этиологический фактор папилломатоза — вирус папилломы человека, чаще VI и XI типа. Хотя у подавляющего большинства пациентов первые симптомы заболевания развиваются на 2–3-м году жизни, в ряде случаев можно говорить о

врожденном папилломатозе гортани, когда первые симптомы заболевания появляются с момента рождения.

### 7.1.7. Врожденная расщелина гортани и трахеи

Расщелина гортани и трахеи — это редкая врожденная аномалия, представляющая собой расщепление задней стенки гортани и трахеи. Дефект образуется в процессе эмбриогенеза на 4-й неделе гестации в результате неполного формирования задней стенки гортани и трахеопищеводной мембраны и нарушений формирования перстневидного хряща на 6–8-й неделе внутриутробного развития.

Заболеваемость пороком — 1 на 10 000–20 000 новорожденных, распространенность составляет 0,5–1,5% всех врожденных заболеваний гортани.

Расщелина гортани встречается в структуре некоторых синдромов: синдрома Опица–Фриаса, синдрома Паллистера–Холла, VACTERL- и CHARGE-ассоциации. Классификация (*The Benjamin and Inglis classification*, 1989):

I степень — расщелина гортани в межчерпаловидной области, над голосовыми складками;

II степень — частичная расщелина гортани в верхней трети перстневидного хряща;

IIIa степень — тотальная расщелина гортани;

IIIb степень — тотальная расщелина гортани с распространением на трахеопищеводную стенку в пределах шейного отдела;

IVa степень — гортанно-трахеопищеводная расщелина, вовлекающая всю или большую часть трахеопищеводной стенки;

IVb степень — гортанно-трахеопищеводная расщелина, вовлекающая большую часть трахеопищеводной стенки с переходом на стенку бронха.

Симптомы врожденной расщелины варьируют в зависимости от степени повреждения. У маленьких детей выражены респираторные расстройства при кормлении в результате аспирации, дефицит массы тела. Отмечаются рецидивирующие инфекции дыхательных путей. При III–IV степени может быть выражена дыхательная недостаточность.

#### ДИАГНОСТИКА

«Золотым стандартом» диагностики расщелины является фиброларинготрахеобронхоскопия. Рентгенологическое исследование пищевода с водорастворимым контрастом позволяет выявить заброс контрастного вещества в бронхиальное дерево.

#### ЛЕЧЕНИЕ

Лечение может выполняться внутрисветным методом (при I, II степени) и открытым способом (при III, IV степени). Лечение расщелины гортани и трахеи III и IV степени — более сложная процедура, требующая индивидуального подхода в каждом отдельном случае. Некоторым больным могут потребоваться трахеостомия, фундопликация и гастростомия. Выполнение этой операции возможно, особенно у маленьких детей, с применением аппарата экстракорпоральной мембранной оксигенации (ЭКМО) либо с вентиляцией трахеи ниже зоны операции. Применение ЭКМО, позволяет выполнить пластический этап оперативного вмешательства в условиях полного апноэ.

#### ДРУГИЕ ПОРОКИ

Из других проявлений врожденных пороков развития гортани встречаются описания кист гортани, мембраны гортани, ларингоцеле и др.

## 7.2. ПРИОБРЕТЕННЫЕ СТЕНОЗЫ ГОРТАНИ

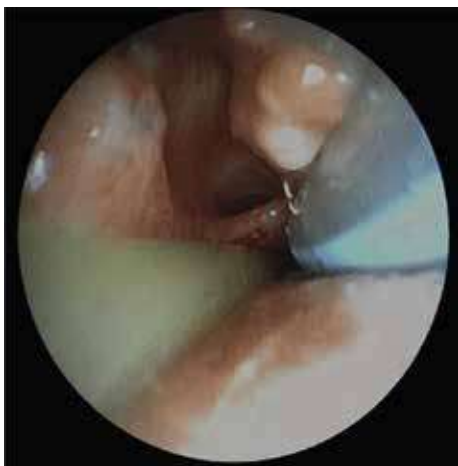**Код по МКБ-10**

J38.6. Стеноз гортани.

### ЭТИОЛОГИЯ

Ведущие этиологические факторы приобретенных стенозов гортани — травматическое воздействие на слизистую оболочку гортани, внешняя травма, инфекции, ожоги (термические или химические), новообразования.

В 90% случаев причина развития рубцовых стенозов гортани — эндотрахеальная интубация. Среди ятрогенных причин развития рубцовых стенозов гортани также выделяют неоднократные попытки удаления инородных тел дыхательных путей при бронхоскопии тубусами неадекватного размера, многократные и грубые инструментальные вмешательства. Рубцовый стеноз представляет собой завершленную стадию инфекционно-воспалительных изменений различной этиологии.



**Рис. 7.4.** Больной со стенозом гортаноглотки

Повреждение дыхательных путей, связанное с интубацией, обычно происходит на уровне перстневидного хряща — единственного хряща, образующего в нормальных дыхательных путях полностью замкнутое кольцо. Осложнения после интубации возникают в результате длительного воздействия давления на чувствительные к ишемии структуры дыхательных путей.

Другая причина развития рубцового стеноза гортани — химический ожог гортаноглотки. Глотка — сложное анатомо-физиологическое образование, в котором перекрещиваются воздухоносные и пищеварительные пути. Именно поэтому при ожогах и особенно при рубцовых ее поражениях происходит нарушение функции не только глотания, но и дыхания (рис. 7.4).

Основная причина возникновения изолированных химических ожогов и рубцовых стенозов глотки у детей в РФ — ожоги кристаллами калия перманганата. Изолированным поражениям глотки чаще всего подвержены дети в возрасте до 3 лет. Рубцовые сращения происходят между раневыми поверхностями надгортанника и черпалонадгортанных складок по закону концентрического рубцевания ран. Процессы рубцевания постепенно распространяются на боковые стенки гортани, переходя на грушевидные синусы, которые играют важную роль в защите дыхательных путей от проникновения в них пищевых масс.

### КЛАССИФИКАЦИЯ РУБЦОВЫХ СТЕНОЗОВ ГОРТАНИ У ДЕТЕЙ

При лечении пациентов с рубцовыми стенозами гортани используют классификацию С.М. Мюер и R.T. Cotton (табл. 7.1).



**Таблица 7.1.** Классификация стенозов гортани по С.М. Myer, R.T. Cotton (1976)

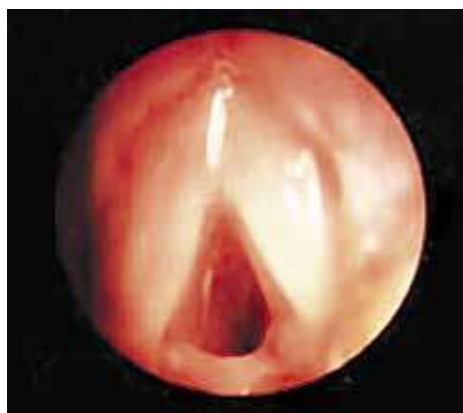Степень	Выраженность обструкции
I	Нет обструкции – 50% обструкции
II	51–70%
III	71–99%
IV	Просвета нет

### КЛИНИЧЕСКАЯ КАРТИНА И ДИАГНОСТИКА

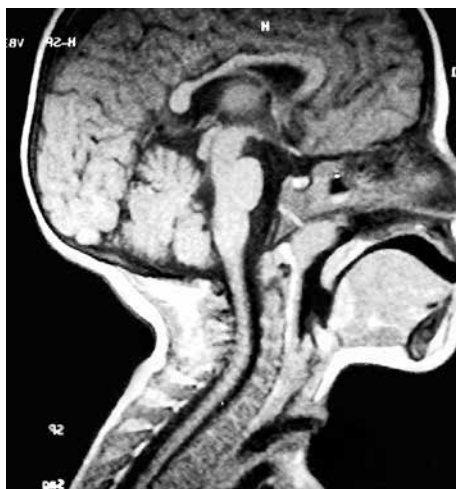Клиническая картина и тяжесть состояния пациента напрямую зависят от выраженности сужения гортани. Симптомы дыхательной недостаточности после длительной интубации трахеи или при невозможности экстубации трахеи могут свидетельствовать о формировании рубцового стеноза гортани.

Диагноз рубцового стеноза гортани ставят при ларингоскопии, которую выполняют с применением жестких оптических систем или фиброволоконной оптики (рис. 7.5).

Также в диагностике могут использоваться МРТ (рис. 7.6), спиральная КТ. Важно отметить, что выполнение этих исследований у маленьких детей затруднено и требует либо медикаментозной седации, либо проведения наркоза.



**Рис. 7.5.** Рубцовый стеноз гортани. Эндоскопическая фотография



**Рис. 7.6.** Рубцовый стеноз гортани, полная непроходимость гортани. Магнитно-резонансная томография

### ЛЕЧЕНИЕ

Около 70% детей со стенозами гортани требуется выполнение трахеостомии для обеспечения адекватного дыхания. Выполнение трахеостомии у маленьких детей не является простой операцией, особенно у детей, перенесших ранее оперативные вмешательства на гортани и/или трахее. Выполнение высокой трахеостомы с рассечением перстневидного хряща может привести к стенозированию гортани. При выполнении более низкой трахеостомы при разогнутой шее существует опасность, что при приведении головы в физиологическую позицию произойдет смещение разреза за грудину. Последнее особенно опасно у маленьких детей, у которых

длина шейного отдела трахеи относительно невелика, а выраженность мягких тканей на шее может быть значительной. Это может привести к таким осложнениям, как пневмоторакс, пневмомедиастинум и асфиксия вследствие смещения или выпадения трахеостомической канюли. Длительное ношение трахеостомической канюли само по себе может привести к стенозу гортани выше трахеостомы. Из других осложнений отмечают атрофию голосовых связок, трахеальные гранулемы, слабость расширителей голосовой щели, дистальную трахеомаляцию, окклюзию трахеотомической трубки, случайную декануляцию, высокую частоту легочной инфекции и аспирацию. У детей необходимо избегать использования железных трахеостомических канюль. Ношение их приводит к развитию большого количества осложнений, таких как стенозы трахеи, трахеопищеводные свищи и т.д.

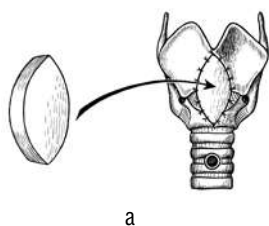
При длительном ношении трахеостомической канюли родители ребенка должны быть обучены процедурам ухода за канюлей, ее чистки, смены трубки, замены и чистки внутренних вкладышей. Им должен быть разъяснен риск, который существует при ношении ребенком трахеостомической канюли, в первую очередь, риск случайной декануляции и асфиксии. Родители должны знать, что им делать и куда обращаться в экстренных ситуациях. Целесообразно, чтобы дома у ребенка были медицинский аспиратор (отсос) и ультразвуковой ингалятор.

Лечение рубцовых стенозов гортани начинают с эндоскопических методов лечения (таких как бужирование, эндоскопическое иссечение мягкотканых образований, лазерное микрохирургическое лечение). Эти методы эффективны для удаления кист голосовых связок и подсвязочного пространства и грануляций, суживающих просвет гортани, рассечения тонких рубцовых мембран.

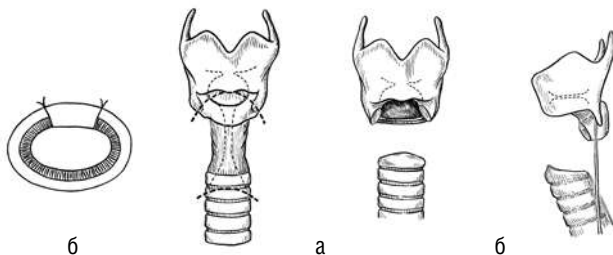
Из хирургических методов лечения используют расширяющую ларингопластику с применением различных трансплантатов (например, реберного хряща), резекцию гортани с прямым гортанно-трахеальным анастомозом (рис. 7.7, 7.8).

Для формирования просвета гортани в послеоперационном периоде используют продленную назотрахеальную интубацию, Т-образные трубки, различные варианты стентирования гортани.

При тяжелых формах врожденных и приобретенных стенозов гортани, рецидивах сужений не существует оптимального метода хирургической коррекции. Одной из эффективных методик являются реконструктивные оперативные вмешательства с установкой Т-образной трубки на различный период до полного восстановления просвета дыхательных путей. Показаниями к установке Т-трубки являются неэффективность пластики гортани, полная непроходимость гортани, протяженный стеноз гортани. Применение Т-образной трубки может быть рекомендовано в случаях неудачных попыток пластических операций, при рецидивах стенозов, а также при тяжелых формах патологии гортани у детей различного возраста.



**Рис. 7.7.** Ларингопластика с использованием реберного хряща: а — ауто трансплантат из реберного хряща; б — трахеостома



**Рис. 7.8.** Резекция гортани с гортанно-трахеальным анастомозом: а — участок резекции; б — возвратные нервы

## ОСЛОЖНЕНИЯ

Среди осложнений раннего послеоперационного периода наиболее опасна обтурация трахеостомической трубки отделяемым из трахеи. В целях предотвращения этого осложнения необходимо тщательно проводить санацию трахеостомической канюли, ингаляции с муколитиками, увлажнять вдыхаемый ребенком воздух.

Из других осложнений после пластики гортани можно отметить отторжение трансплантата (хряща ребра) с развитием перихондрита (встречается редко), образование гранулем над верхним краем стента. Перихондрит требует противовоспалительной и антибактериальной терапии. Гранулемы удаляют с помощью эндоскопической электрокоагуляции. В некоторых случаях в отдаленные сроки после операции для поддержания просвета гортани показана повторная установка силиконового стента в гортань с фиксацией его к трахеостомической канюле.

При резекции гортани среди осложнений отмечают обтурацию трахеостомической трубки, расхождение тиротрахеального анастомоза, возможное повреждение гортанного возвратного нерва (и, как следствие, парез голосовых связок), а также образование грануляции над стентом.

## ПРОГНОЗ

Прогноз лечения рубцовых стенозов гортани благоприятный. Результаты во многом зависят от правильного выбора метода лечения и течения послеоперационного периода. По нашим наблюдениям и данным других авторов, успешный результат (деканюляция) составляет от 78 до 88% в зависимости от степени стенозирования. Сроки восстановления нормального дыхания через рот у детей этой группы колеблются от 10 (при продленной интубации) до 120 дней (при необходимости выполнения эндоскопических процедур и дополнительного стентирования).

В случае неудовлетворительного результата, что чаще бывает при стенозах гортани IV степени, мы считаем возможным и показанным выполнение повторной ларингопластики с использованием реберного хряща.

## 7.3. СУЖЕНИЯ ТРАХЕИ

Врожденные и приобретенные сужения трахеи встречаются очень редко. В зависимости от причины возникновения выделяют стенозы собственно трахеи и сужения, вызванные сдавлением дыхательных путей (компрессионные стенозы). Клинические проявления пороков возникают при уменьшении диаметра трахеи на 50% и более. Во всех случаях нарушение трахеобронхиальной проходимости клинически проявляется стридорозным дыханием, эмфиземой или гиповентиляцией легких и развитием трахеобронхита ниже места обструкции. Причины наиболее часто встречающихся стенозов трахеи представлены в табл. 7.2.

**Таблица 7.2.** Причины наиболее часто встречающихся стенозов трахеи

Врожденные стенозы		Приобретенные стенозы	
компрессионный стеноз	стеноз собственно трахеи	компрессионный стеноз	стеноз собственно трахеи
Пороки развития аорты или артерий средостения (сосудистое кольцо). Петля легочной артерии. Бронхогенная киста	Полные хрящевые кольца	Сдавление опухолью	Интубация трахеи. Трахеостомия. Инородные тела. Ожог дыхательных путей. Травматические разрывы трахеи и бронхов

### 7.3.1. Врожденные сужения трахеи

#### Код по МКБ-10

Q32.1. Другие пороки развития трахеи.

#### СОСУДИСТЫЕ КОЛЬЦА

Причинами врожденной компрессии трахеобронхиального дерева могут быть сосудистые кольца и петли, образованные двойной дугой аорты, аномально расположенной левой легочной артерией, праворасположенной дугой аорты с аортолегочной связкой, аномально расположенной безымянной артерией (брахиоцефальным стволом).

#### Двойная дуга аорты

##### Код по МКБ-10

Q25.4. Другие врожденные аномалии аорты.

**Двойная дуга аорты** — порок развития аорты, при котором она образует две дуги (сосудистое кольцо) и охватывает трахею и пищевод (рис. 7.9).

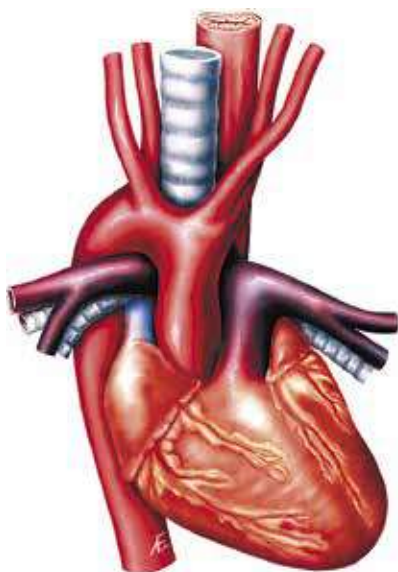


Рис. 7.9. Двойная дуга аорты

Формирование этого порока происходит при нарушении в ходе эмбриогенеза процесса абсорбции правой (задней) дуги, нормальное рассасывание которой осуществляется между правой подключичной артерией и ее соединением с нисходящей аортой. Это единственная форма сужения трахеи, при которой, кроме сужения дыхательных путей, всегда бывает сдавление пищевода. Этот порок всегда сопровождается признаками трахеомалации в месте наибольшего сдавления трахеи аортой.

#### Клиническая картина и диагностика

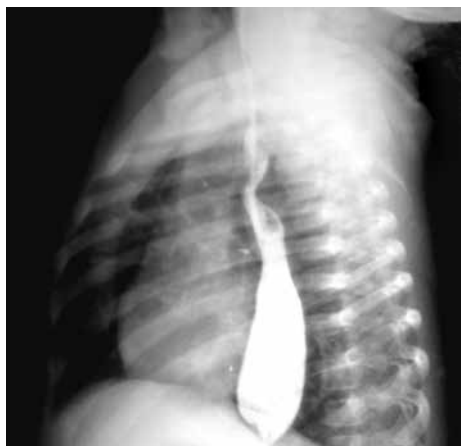В клинической картине двойной дуги аорты, помимо расстройств дыхания (стридора, одышки, рецидивирующей инфекции дыхательных путей, бронхита, пневмонии), могут возникнуть дисфагия и аспирация. В подавляющем большинстве случаев манифестация порока происходит в раннем возрасте или с рождения, и респираторные симптомы превалируют. При манифестации в старшем возрасте или у взрослых первым симптомом часто бывает дисфагия.

Данный порок можно дифференцировать от других сужений уже при рентгенологическом исследовании пищевода с контрастным веществом в боковой проекции, при этом на задней стенке пищевода определяют вдавление одного из стволов дуги аорты (рис. 7.10).

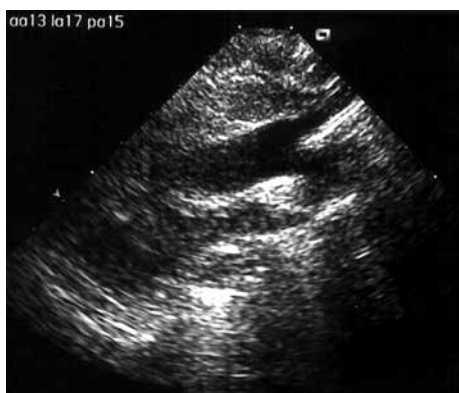При бронхоскопии выявляют вдавление передней стенки средней трети трахеи. Диагноз может быть подтвержден при УЗИ дуги аорты (рис. 7.11).

#### Лечение

В сомнительных случаях необходимо проведение аортографии. При этом исследовании можно увидеть двойную дугу аорты и определить доминирующую дугу аорты, наличие или отсутствие артериального протока и аномальное аневризмальное расширение нисходящей аорты — дивертикул Kommerell. В последнее



**Рис. 7.10.** Эзофагография пищевода при двойной дуге аорты



**Рис. 7.11.** Ультразвуковая картина при двойной дуге аорты

время при диагностике порока широко применяют спиральную КТ (рис. 7.12).

**Хирургическое лечение** стеноза заключается в пересечении сосудистого кольца. Операцию следует дополнять фиксацией переднего ствола аорты к груди (аортопексией). Это уменьшает проявления трахеомалации в послеоперационном периоде. Операция может быть выполнена как из торакотомного, так и торакоскопического доступа.

### Петля легочной артерии

#### Код по МКБ-10

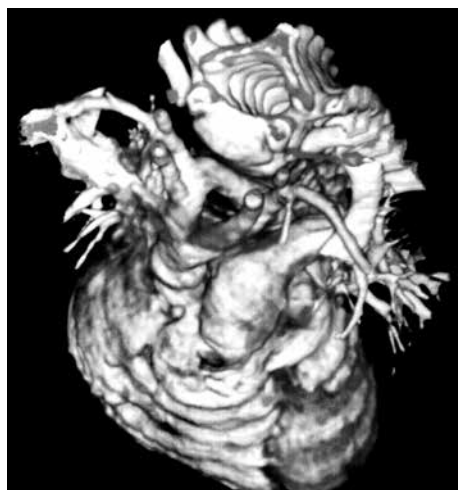
Q25.7. Другие врожденные аномалии легочной артерии.

Петля легочной артерии — сосудистая аномалия, при которой левая легочная артерия отходит от правой и вызывает стеноз в области бифуркации трахеи. Петля легочной артерии охватывает правый главный бронх и дистальную часть трахеи и проходит между трахеей и пищеводом до ворот правого легкого (рис. 7.13).

Нередко этот порок сочетается с наличием полных хрящевых колец трахеи. Протяженность сужения (маляции) трахеи в большинстве случаев распространяется за пределы аномальной петли легочной артерии.

В последнее время для диагностики петли легочной артерии используют спиральную КТ с трехмерной реконструкцией (рис. 7.14).

**Лечение** данного порока хирургическое и заключается в реимплантации левой легочной артерии в легочный ствол. Целесообразно выполнять эту операцию в условиях ЭКМО. Аортопексия может использоваться при различных вариантах сосудистых аномалий, приводящих к сужению трахеи. Эта операция также может быть выполнена с помощью торакоскопии.



**Рис. 7.12.** Спиральная компьютерная томография при двойной дуге аорты

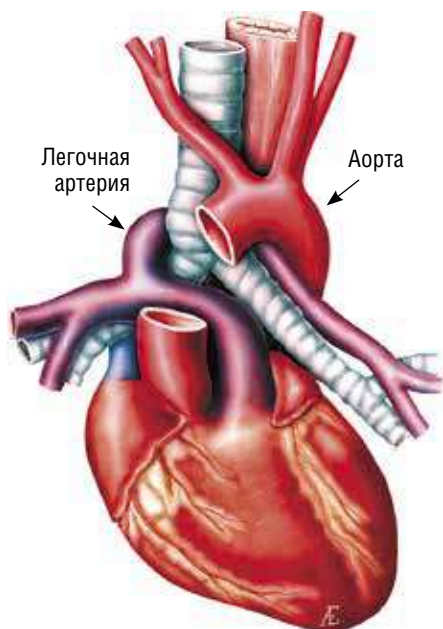


Рис. 7.13. Петля легочной артерии

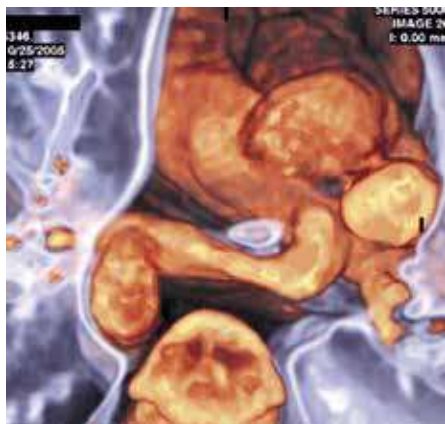

Рис. 7.14. Спиральная компьютерная томография при петле легочной артерии

ков и явиться причиной формирования более тяжелых форм врожденного стеноза трахеи.

### Классификация

Врожденный стеноз трахеи с анатомо-хирургических позиций подразделяют на три основных типа (рис. 7.15).

- А. Генерализованная гипоплазия.
- В. Воронкообразное сужение.
- С. Сегментарный стеноз.

**Прогноз** лечения сосудистых колец благоприятный. Результаты во многом зависят от правильного выбора метода лечения и течения послеоперационного периода. Выполнение операции в ранние сроки позволяет добиться лучших результатов, поскольку длительное существование сосудистой компрессии приводит к обширной трахеомалации. Трахеомалация — это тот фактор, который влияет на течение послеоперационного периода. Даже в том случае, если явления компрессионного стеноза устранены, явления трахеомалации могут препятствовать восстановлению адекватного дыхания, особенно у маленьких детей. В этом случае требуется длительное время для восстановления физиологического дыхания: с ростом ребенка явления трахеомалации уменьшаются, просвет трахеи увеличивается.

### ПОЛНЫЕ ХРЯЩЕВЫЕ КОЛЬЦА

Врожденные стенозы трахеи в основном связаны с наличием полных хрящевых колец и отсутствием мембранозной части трахеи на определенном участке.

#### Код по МКБ-10

Q32.1. Другие пороки развития трахеи.

### Этиология

Этиологический фактор возникновения аномалии точно неизвестен, как и механизм развития. Существует мнение, что формирование порока связано с нарушением в конце 2-го месяца эмбриогенеза процесса дифференциации мезенхимы, из которой образуются соединительная ткань, хрящи, мышцы и сосуды. Нарушения на 4-й неделе гестации могут повлиять на развитие респираторного и печеночного зачатков

При типе А стеноза трахеи гортань имеет нормальный диаметр, а трахея полностью или на большем протяжении сужена до 1 мм (в норме — 3 мм у новорожденных) до места непосредственно над бифуркацией трахеи. Главные бронхи части имеют нормальный диаметр, но зачастую имеют признаки бронхомаляции. В некоторых случаях бронхи также сужены и состоят из полных хрящевых колец. При типе В начальные отделы трахеи имеют нормальный диаметр, далее сужаясь в виде воронки, на различном протяжении образуя плотный стеноз. Уровень воронкообразного сужения и стеноза трахеи варьирует в широком диапазоне. При локализации сужения в проксимальной части трахеи нижележащие отделы могут иметь нормальное строение. Тем не менее в большинстве случаев стеноз протяженный и занимает больше половины длины трахеи. При типе С стеноз трахеи может локализоваться на любом уровне трахеи и иметь различную протяженность, но чаще сегментарный стеноз локализуется в нижней трети трахеи.

### Клиническая картина и диагностика

Наиболее характерные клинические проявления врожденного стеноза трахеи: экспираторный и инспираторный стридор, развивающийся, как правило, с рождения, рецидивирующие бронхиты, пневмонии и респираторный дистресс-синдром. Менее часто встречаются цианоз, тахипноэ, ретракция грудной клетки. У более половины больных врожденный стеноз трахеи сочетается с другими пороками развития, такими как врожденный порок сердца, болезнь гиалиновых мембран, пороки развития легких, паховая грыжа, атрезия ануса, порок развития лучевой кости и мегауретер.

Нередко врожденный стеноз трахеи обнаруживают при интубации трахеи, когда возникает затруднение в продвижении эндотрахеальной трубки при необходимости интубации трахеи.

Патологию можно определить при трахеоскопии. При спиральной КТ можно подтвердить диагноз и определить протяженность сужения (рис. 7.16).

### Лечение

При наличии стеноза, захватывающего менее 30% длины трахеи, возможно выполнение резекции суженного участка (рис. 7.17) с наложением межтрахеального анастомоза по типу «конец в конец». При тяжелых формах врожденных стенозов трахеи и стенозах большой протяженности возможно выполнение скользящей пластики трахеи (*slide tracheoplasty*). Скользящая пластика трахеи должна проводиться в условиях ЭКМО.

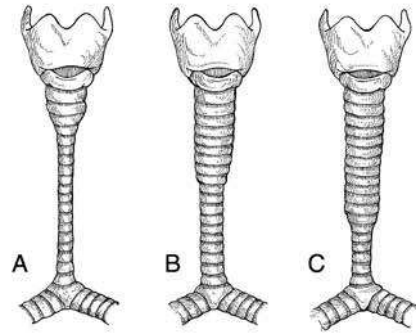
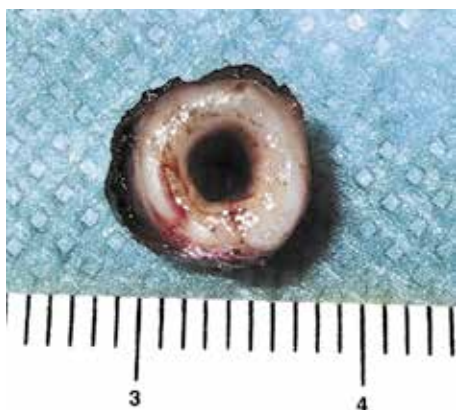


Рис. 7.15. Варианты врожденных стенозов трахеи (пояснения см. в тексте)

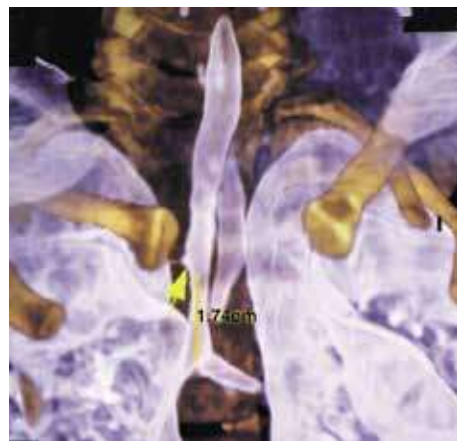

Рис. 7.16. Полные хрящевые кольца. Спиральная компьютерная томография



**Рис. 7.17.** Полные хрящевые кольца. Макропрепарат

просвет трахеи. В настоящее время применение современных методик позволяет добиться выздоровления у большой группы пациентов (до 78%). Тем не менее летальные исходы отмечаются как на этапе подготовки к оперативному лечению, так и в послеоперационном периоде. Нередко причиной летального исхода являются сочетанные тяжелые пороки развития: гипоплазия легких, врожденный порок сердца (ВПС) и др.

## Приобретенные сужения трахеи

### Код по МКБ-10

S27.5. Травма грудного отдела трахеи.

Приобретенные сужения трахеи могут возникнуть в результате рубцового процесса, развившегося после травматического повреждения (разрыва при травме грудной клетки, ранения, длительного нахождения в дыхательных путях инородных тел, особенно растительного происхождения, длительной интубации трахеи, трахеостомии, химического или термического ожога), а также в результате новообразований самой трахеи и бронхов или окружающих тканей.

Рубцовый стеноз трахеи в большинстве случаев — результат интубации и длительной ИВЛ, а также трахеостомии. Среди причин развития посттрахеостомических стенозов могут быть высокое положение трахеостомы, применение металлических канюль и канюль несоответствующих размеров, давление концом и изгибом трубки на стенку трахеи (деформация по типу трахеостомического козырька), воспалительный процесс, реакция на инфекцию и особенности процесса регенерации.

Среди новообразований трахеи и бронхов у детей чаще наблюдают доброкачественные опухоли: полипы, папилломы, фибриномы, аденомы. Реже встречаются хондромы, шваномы, остеохондромы, невриномы.

### КЛИНИЧЕСКАЯ КАРТИНА И ДИАГНОСТИКА

Симптомы обструкции могут возникать как сразу после удаления трахеостомической или интубационной трубки, так и через некоторое время. Во всех случаях нарушение трахеобронхиальной проходимости клинически проявляется стридором, дыхательной недостаточностью, эмфиземой или гиповентиляцией легких и развитием трахеобронхита ниже места обструкции.

### Осложнения

Основными осложнениями принято считать несостоятельность анастомоза трахеи, образование грануляций, трахеомалацию и последствия длительного искусственного кровообращения.

### Прогноз

Лечение полных колец трахеи — сложная хирургическая задача. До недавнего времени результаты лечения детей с врожденным протяженным стенозом трахеи были неудовлетворительными и многие пациенты признавались некурабельными и погибали. Скользящая трахеопластика позволяет добиться лучших результатов по сравнению с операциями, расширяющими



Симптомы новообразований трахеобронхиального дерева зависят от локализации и объема образования. В основном это кашель, рецидивирующие респираторные инфекции и пневмонии. Редко наблюдаются боли в грудной клетке.

Трахеобронхоскопия — основной метод диагностики сужений трахеи, позволяющий определить вид стеноза. Также можно оценить проксимальный уровень стенотического сегмента и диаметр сужения. В случаях эндопросветных образований возможны их макроскопическая оценка и биопсия. При спиральной КТ можно подтвердить диагноз и определить протяженность сужения дыхательных путей. В редких случаях необходимо выполнение трахеобронхографии, которая дает хорошее представление об анатомии воздухоносных путей за проксимальным концом стеноза. Исследование функции внешнего дыхания дает дополнительную информацию о проходимости дыхательных путей.

## ЛЕЧЕНИЕ

Лечение приобретенных стенозов трахеи целесообразно начинать с эндоскопических манипуляций, направленных на разрушение рубца. Чаще всего выполняют бужирование трахеи тубусами жестких бронхоскопов. При выраженных стенозах, особенно у маленьких детей, бужирование постинтубационного стеноза трахеи может привести к ухудшению состояния ребенка за счет отека в области стеноза. Может развиваться дыхательная недостаточность, которая потребует интубации трахеи и перевода ребенка на ИВЛ. При отсутствии эффекта (после 2–3 процедур) показана резекция трахеи с наложением межтрахеального анастомоза.

## ОСЛОЖНЕНИЯ НЕ ОТЛИЧАЮТСЯ ОТ ТЕХ, КОТОРЫЕ ВОЗМОЖНЫ ПРИ ВРОЖДЕННЫХ СУЖЕНИЯХ ТРАХЕИ

## ПРОГНОЗ

Прогноз лечения у большой группы больных благоприятный. Результаты во многом зависят от правильного выбора метода лечения и течения послеоперационного периода.

## 7.4. СУЖЕНИЯ БРОНХОВ

### Код по МКБ-10

S27.4. Травма бронхов.

Причиной образования рубцового сужения бронха чаще всего является его травматический разрыв. Также причиной сужения бронхов могут быть травматическая санация трахеобронхиального дерева, длительное воспаление. При частичном разрыве формируется неполный стеноз, приводящий к ателектазу легкого с развитием бронхоэктазов, склероза, нагноения.

## ЛЕЧЕНИЕ

При наличии стеноза бронхов перед лечением необходимо выполнение бронхоскопии на стороне поражения. При формировании бронхоэктазов ниже места обструкции ликвидацию стеноза следует сочетать с удалением пораженной части легкого. Наилучший способ лечения стеноза после разрыва бронхов — резекция суженного участка с формированием трахеобронхиального анастомоза.

## 7.5. БРОНХОГЕННЫЕ КИСТЫ

Бронхогенные кисты — врожденные кистозные образования, выстланные изнутри бронхиальным эпителием, — наиболее часто встречающиеся кисты средосте-

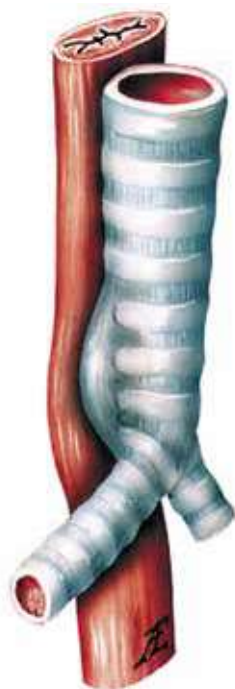

Рис. 7.18. Бронхогенная киста

ния. Бронхогенные кисты возникают в связи с нарушением дифференцирования первичной кишки в период ее деления на пищеварительную и дыхательную.

Бронхогенные кисты обычно тонкостенные, заполнены густой вязкой жидкостью со щелочной реакцией и слущенным эпителием, в стенке содержится небольшое количество гладких мышц и иногда хрящи. Бронхогенная киста располагается между трахеей и пищеводом, и сдавление трахеи происходит сзади (рис. 7.18).

#### Код по МКБ-10

Q34.1. Врожденная киста средостения.

#### КЛИНИЧЕСКАЯ КАРТИНА И ДИАГНОСТИКА

Бронхогенные кисты могут быть совершенно бессимптомными и выявляются лишь во время рентгенологических исследований грудной клетки. В других случаях они могут сдавливать дыхательные пути и быть причиной дыхательных расстройств. Также клинические симптомы появляются при инфицировании кисты или прорыве ее в плевральную полость, бронх. При трахеоскопии можно выявить пролабирование мембранозной части трахеи на ограниченном участке. Бронхогенные кисты лучше всего диагностируют при КТ, но стандартная рентгенография легких также эффективна.

#### ЛЕЧЕНИЕ

Радикальный метод лечения — хирургическое удаление кист. В связи с высокой вероятностью присоединения симптоматики (сдавление бронха, пищевода, инфицирование) удаление кисты целесообразно даже при бессимптомном течении, поскольку на этом этапе операция протекает значительно проще. При удалении бронхогенных кист широко используются торакоскопические операции.

## 7.6. ТРАХЕОПИЩЕВОДНЫЙ СВИЦ

Изолированный врожденный ТПС относят к редким порокам развития: частота его составляет 3–4% всех аномалий пищевода. Суостье между пищеводом и трахеей обычно располагается высоко — на уровне VII шейного или I грудного позвонка. Врожденный ТПС возникает в результате нарушения процессов разделения трахеи и пищевода, развивающихся из передней кишки, в процессе эмбриогенеза в конце первого месяца.

Диаметр свища, как правило, 2–4 мм. Обычно свищ имеет косое направление от передней стенки пищевода вверх по диагонали к мембранозной части трахеи.

ТПС может быть локализован на любом уровне (от перстневидного хряща до бифуркации трахеи), но чаще отходит от нижнешейной или верхнегрудной части трахеи. В литературе встречаются описания случаев, когда у больного были одновременно два и даже три свища.

Выделяют три вида трахеопищеводных свищей (рис. 7.19): узкий и длинный, короткий и широкий (встречают наиболее часто) и отсутствие разделения между пищеводом и трахеей на большом протяжении.

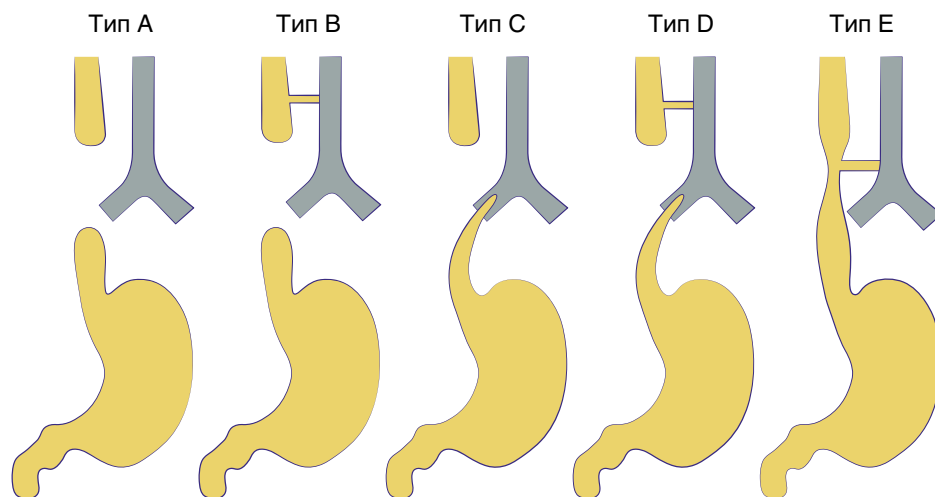


Рис. 7.19. Трахеопищеводный свищ

Приобретенный ТПС может развиваться вследствие пролежня при длительном использовании металлической трахеотомической канюли, после длительной интубации, травматического повреждения пищевода и/или трахеи, в результате длительного нахождения инородного тела в просвете пищевода.

#### Код по МКБ-10

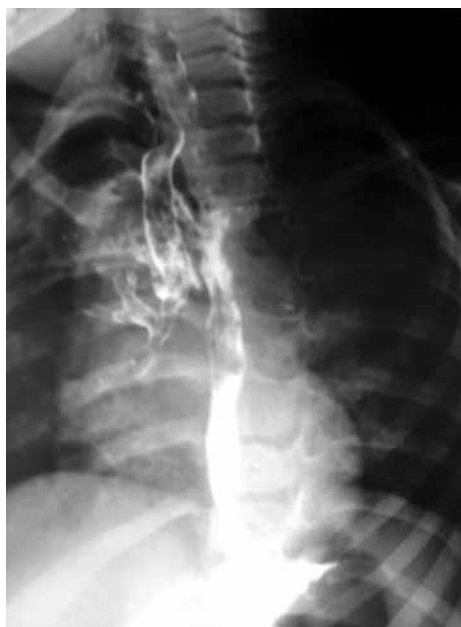Q32.1. Другие пороки развития трахеи.

### КЛИНИЧЕСКАЯ КАРТИНА И ДИАГНОСТИКА

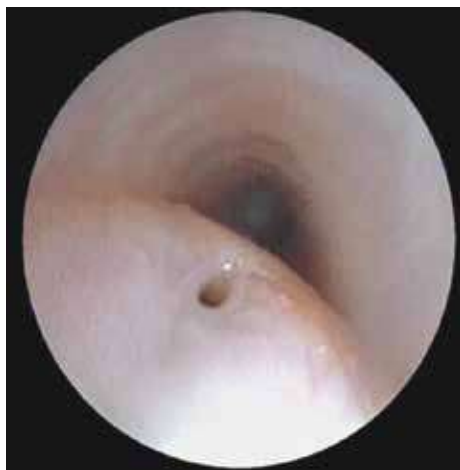Выраженность симптомов зависит от диаметра и угла впадения свища в трахею. Характерные симптомы: приступы кашля и цианоза, возникающие во время кормления, более выраженные в горизонтальном положении ребенка. При узких и длинных свищах возможно лишь покашливание ребенка при кормлении. При изменении положения симптоматика уменьшается. Характерны рецидивирующие пневмонии. Манифестация симптомов врожденного ТПС редко происходит в периоде новорожденности, поскольку проходимость пищевода не страдает. Наиболее яркую клиническую картину наблюдают при широких соустьях, когда уже в начале кормления молоко легко проникает в трахеобронхиальное дерево. Быстро развивается острый воспалительный процесс в легких с ателектазами. Могут быть также увеличение (вздутие) живота, симптомы ГЭР.

Диагностика ТПС трудна, особенно при узких свищах. Комплекс исследований включает рентгенологические и инструментальные методы. На обзорной рентгенограмме можно выявить повышенное газонаполнение кишечника. Рентгеноскопию выполняют в положении ребенка лежа на животе. Через зонд, введенный в начальный отдел пищевода, под контролем рентгеноскопии вводят водорастворимое контрастное вещество. Затеkanie его в трахею указывает на наличие свища (рис. 7.20).

Важно быть уверенным, что контрастное вещество попадает в трахею не при аспирации, а через ТПС. Аспирация характерна для детей с парезом мягкого нёба и гортаноглотки. Информативность этого метода невелика. Малопоказательна эзофагоскопия. При эзофагоскопии нередко выявляют признаки ГЭР: эзофагит, незначительную недостаточность кардии. Однако эти симптомы имеют, скорее, вторичный характер. Более значима при диагностике трахеоскопия (рис. 7.21).



**Рис. 7.20.** Трахеопищеводный свищ. Затекание контрастного вещества в трахею при контрастировании пищевода



**Рис. 7.21.** Фибротрахеоскопия

При ригидной трахеоскопии трахею осматривают на всем протяжении — от голосовой щели до бифуркации.

У новорожденных свищ щелевидной или воронкообразной формы располагается чаще всего по задней поверхности трахеи, в мембранозной части, на 1,0–1,5 ниже перстневидного хряща. Но может быть и другая локализация свищевое отверстия. Приобретенные ТПС характеризуются большим (до 1 см) диаметром свищевое отверстия. В ходе исследования через ТПС можно провести уретральный катетер или мягкую струну для уточнения места выхода свища в пищевод. Наиболее затруднена диагностика рецидивных ТПС, особенно у детей, оперированных по поводу атрезии пищевода. В этом случае очень важна настойчивость в проведении диагностических мероприятий при наличии соответствующей клинической картины. Во время трахеоскопии в пищевод целесообразно ввести зонд, через который с помощью груши накачивают воздух. Появление пузырьков воздуха в области свищевое отверстия в трахее свидетельствует о функционировании ТПС. Возможно также введение метилтиониния хлорида (Метиленовый синий\*) в свищ с последующей эзофагоскопией.

#### **Дифференциальная диагностика**

Дифференциальную диагностику проводят с парезом глотки и мягкого нёба, ахалазией кардии, желудочно-пищеводным рефлюксом, стенозом пищевода, дисфагией центрального генеза.

#### **ЛЕЧЕНИЕ**

Лечение оперативное. Описаны методы эндоскопического лечения: коагуляция или наложение эндоскопических скобок на отверстие свища, использование фибринового клея. Однако эффективность этих методов не доказана.

Предоперационная подготовка заключается в санации трахеобронхиального дерева, лечении аспирационной пневмонии. С этой целью выполняют санационную бронхоскопию, назначают ультразвуковую (УВЧ) терапию, антибактериальное лечение, инфузионную терапию. Полностью исключают кормление через рот. Ребенка кормят через зонд, заведенный в желудок.

Операция заключается в разделении ТПС. Если ТПС расположен в шейном отделе пищевода, операцию выполняют шейным доступом.

В том случае, если ТПС расположен в грудном отделе, выполняют правостороннюю боковую торакотомия. После мобилизации, перевязки и пересечения соустья отверстие в пищеводе и трахее ушивают нерассасывающимися швами. Для профилактики рецидива ТПС используют различные методы разобщения трахеи и пищевода. Возможно выполнение ротации пищевода так, чтобы линии швов в трахее и пищеводе были разделены. Используют также лоскут париетальной плевры или перикарда, часть *m. latissimus dorsi* на сосудистой ножке, чтобы прикрыть область швов. В плевральной полости оставляют дренаж. Необходимость выполнения гастростомы решают индивидуально.

### ПРОГНОЗ

При своевременной диагностике прогноз благоприятный. Риск рецидива ТПС, по данным различных авторов, составляет 9–16%. Вероятность рецидива увеличивается в случае повторного оперативного вмешательства по поводу врожденного или приобретенного ТПС.

В послеоперационном периоде дети должны находиться под диспансерным наблюдением. В отдаленные сроки необходимо провести комплексное обследование для исключения рецидива ТПС, развития ГЭР, стеноза пищевода или стеноза трахеи.

# Глава 8

## Пороки развития легких

*Н.С. Степаненко*

Возникновение различных пороков развития легких у плода обусловлено нарушением процесса эмбриогенеза в результате влияния различных тератогенных факторов.

Аномалии легких и бронхов — результат отклонений в нормальном развитии плода на одной из двух стадий.

1. Между 3-й и 6-й неделями гестации, когда появляется дивертикул трахеи в виде вентрального выступа на передней кишке на уровне четвертого сомита, каудальнее по отношению к глоточным карманам (зачатки правого и левого легкого и их долей возникают несколькими днями позже).
2. Между 6-й и 16-й неделями гестации, когда происходит быстрое деление бронхов дистальнее субсегментарного уровня.

Возраст плода, в котором он подвергался влиянию каких-либо тератогенных факторов, определяет степень нарушения развития легкого. Чем раньше произошло поражение, тем больше вероятность появления тяжелых пороков. Так, например, известно, что прекращение роста бронхолегочных почек на ранних стадиях (4-я неделя) приводит к агенезии одного или обоих легких; задержка развития бронхолегочных почек на 5-й неделе обуславливает возникновение аплазии или глубокой гипоплазии легких, на 5–6-й неделе — возникновение агенезии, аплазии или гипоплазии долей.

### 8.1. АГЕНЕЗИЯ И АПЛАЗИЯ ЛЕГКОГО

Агенезия — отсутствие легкого одновременно с отсутствием главного бронха. Под аплазией понимают отсутствие легкого или его части при наличии сформированного либо рудиментарного бронха. При двусторонней агенезии или аплазии легких дети нежизнеспособны, а при одностороннем пороке могут жить и нормально развиваться. Эти пороки развития часто сочетаются с аномалиями, аналогичными VATER-ассоциации (вертебральные пороки, атрезия ануса, ТПС, дисплазия лучевой кости и почек).

**Код по МКБ-10**

Q33.3. Агенезия легкого.

## КЛИНИЧЕСКАЯ КАРТИНА И ДИАГНОСТИКА

Клиническая картина и основные симптомы этих пороков сходны: дыхательная асимметрия, притупление перкуторного звука, а также выявляемое при аускультации отсутствие или значительное ослабление дыхания на стороне поражения. Очень показательны клинические и рентгенологические симптомы смещения средостения в большую сторону. На обзорной рентгенограмме грудной клетки возможно тотальное затенение половины грудной полости. У части пациентов с возрастом возможно развитие рентгенологического симптома медиастинальной грыжи, обусловленного перемещением части легкого на противоположную сторону. Такая клиничко-рентгенологическая картина напоминает ателектаз новорожденных, в дифференциальной диагностике с которым могут быть использованы такие дополнительные методы исследования, как бронхоскопия, бронхография, ангиопульмонография.

## ЛЕЧЕНИЕ

Хирургического лечения, как правило, при данных пороках не требуется. Главная задача — сохранить как можно больше дыхательных «единиц». Поэтому основная цель хирурга — коррекция сочетанных пороков.

## 8.2. ГИПОПЛАЗИЯ ЛЕГКОГО

Гипоплазия легкого — недоразвитие всех его структурных элементов. Недоразвитие может относиться к обоим легким, целиком к одному легкому или к его части (доли, сегменту). Понятие «гипоплазия легкого» объединяет целый ряд пороков, форма которых зависит от той стадии эмбриогенеза, на которой прекратилась или задержалась дифференцировка структурных элементов легкого.

Гипоплазию легкого можно разделить на две основные формы: простую и кистозную. Простая форма гипоплазии характеризуется равномерным уменьшением объема легкого или доли, сужением бронхов и сосудов.

### Код по МКБ-10

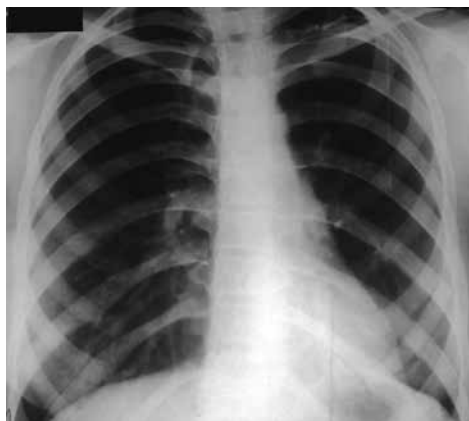
Q33.6 Гипоплазия и дисплазия легкого.

## КЛИНИЧЕСКАЯ КАРТИНА И ДИАГНОСТИКА

Клиническая форма простой гипоплазии зависит от объема поражения и наличия воспалительных изменений в порочно развитом или смежных с ним отделах легкого. При этом могут быть признаки дыхательной недостаточности, асимметрия грудной клетки и дыхательная асимметрия. Очень характерны клинические и рентгенологические симптомы смещения органов средостения в сторону уменьшенного легкого. Нарушение функции вентиляции, секреции и дренажной функции бронхов сопровождается соответствующими клиничко-рентгенологическими симптомами: притуплением перкуторного звука с ослаблением дыхания, наличием сухих и влажных разнокалиберных хрипов, изменением прозрачности легочной ткани. Однако основной фактор, обуславливающий клиническую картину, — гнойно-воспалительный процесс в гипоплазированной части легкого, который довольно часто сопровождает пороки развития легких. Именно повторные бронхолегочные локализованные воспалительные заболевания чаще всего являются поводом заподозрить наличие порока.

При обзорной рентгенографии диагностика затруднена. Чаще всего выявляют либо повышение прозрачности, либо ателектаз одной из долей легкого (рис. 8.1).

Проведение в этих случаях дополнительных и специальных исследований (бронхоскопия, бронхография, ангиопульмонография, радиоизотопное скани-



**Рис. 8.1.** Гипоплазия нижней доли левого легкого. Характерны смещение средостения в сторону поражения (влево), треугольная тень ателектаза нижней доли левого легкого на фоне тени сердца

рование легких, КТ легких) позволяет, как правило, уточнить диагноз. Во время бронхоскопии определяют выраженность и локализацию воспалительных изменений, варианты отхождения бронхов и степень сужения их устьев и др. На бронхограмме, как правило, отмечается деформация бронхиального дерева. Ангиопульмонография позволяет выявить значительное обеднение кровотока в участке гипоплазированного легкого. Радиоизотопная диагностика позволяет определить степень функционального кровотока в зонах, соответствующих локализации порока. КТ позволяет выявить изменение воздушности и структурности легочной паренхимы.

## ЛЕЧЕНИЕ

Хирургическое лечение показано при наличии хронического воспалительного процесса в пораженной доле. В таких случаях показано удаление пораженной части легкого. Окончательный диагноз «гипоплазия» ставят на основании гистологического заключения.

Дети с гипоплазией легкого должны находиться под диспансерным наблюдением, поскольку морфологические изменения могут проявиться и в других участках легких.

## 8.3. ВРОЖДЕННАЯ ДОЛЕВАЯ ЭМФИЗЕМА

Врожденная долевая эмфизема — порок развития, который характеризуется растяжением (вздутием, эмфиземой) части легкого. В большинстве случаев поражается одна доля, чаще верхняя или средняя. Врожденная долевая эмфизема нижней доли легких встречается крайне редко.

Истинные причины порока остаются невыясненными. Однако некоторые авторы связывают его возникновение с аплазией хрящевых элементов бронхов, гипоплазией эластических волокон, гипоплазией гладких мышц терминальных и респираторных бронхиол и другими нарушениями в структурных единицах легочной ткани. Эти факторы создают предпосылки для возникновения клапанного механизма, способствующего чрезмерному вздутию соответствующей части легкого и развитию дыхательных нарушений. Врожденная долевая эмфизема встречается примерно у одного ребенка на 100 000 родившихся.

### Код по МКБ-10

Q33.8. Другие врожденные аномалии легкого.

Тяжесть симптомов заболевания и время начала проявлений напрямую зависят от степени увеличения в объеме пораженной доли. В некоторых случаях заболевание приводит к тяжелой дыхательной недостаточности в первые часы жизни новорожденного, в то время как некоторые пациенты не имеют клинических проявлений в течение нескольких лет. Типичным признаком в клинической картине является дыхательная недостаточность. Специфическим симптомом может служить снижение проводимости дыхания с коробочным оттенком перкуторного



звука на стороне поражения. Также характерно выраженное смещение средостения. В патогенезе дыхательной недостаточности играют роль следующие факторы: исключение из дыхательной функции большого объема легочной ткани (отсутствие дыхательной функции в порочно развитом отделе легкого и коллабирование нормально сформированных отделов в результате сдавления их чрезмерно растянутыми отделами порочного легкого), шунтирование крови в коллабированной части легкого. Различают декомпенсированную, субкомпенсированную и компенсированную формы врожденной доленой эмфиземы. При декомпенсированной форме порок проявляется с рождения. Довольно часто при этом могут быть выражены общий цианоз, одышка, дыхательная асимметрия (отставание в акте дыхания вздутой половины грудной клетки), беспокойство ребенка, частый сухой кашель, приступы асфиксии при кормлении. Повышение внутригрудного давления и смещение средостения, нередко встречающиеся при этом пороке развития, становятся другим патогенетическим механизмом, обуславливающим сердечно-сосудистые нарушения у таких больных.

При компенсированной форме врожденной доленой эмфиземы перечисленные симптомы могут быть выражены крайне слабо, непостоянны, заметны лишь опытному клиницисту. Нередко только возникновение воспалительных изменений в порочном отделе легкого становится поводом для рентгенологического исследования, позволяющего поставить точный диагноз.

### ДИАГНОСТИКА

Бронхоскопия зачастую может быть полезна для выявления внутрипросветного обструктивного компонента, иногда определяет решающую роль в постановке диагноза.

В настоящее время возможна антенатальная ультразвуковая диагностика врожденной лобарной эмфиземы, которая позволяет спрогнозировать тяжелое течение после рождения и сформировать тактику ведения и обследования новорожденного в раннем неонатальном периоде.

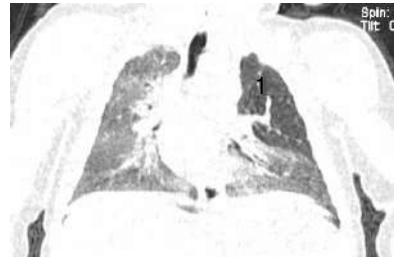
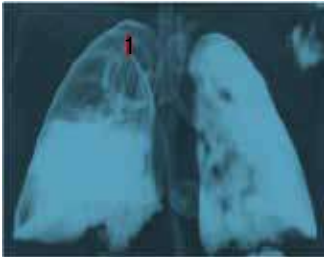
Рис. 8.2. Компьютерная томография. 1 — эмфизема верхней доли легкого

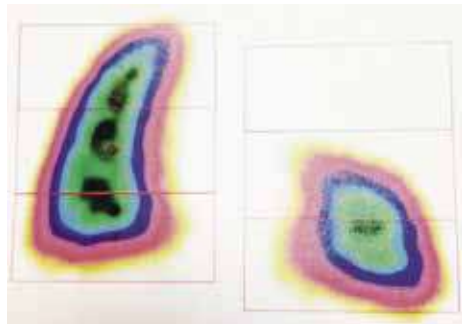


Рис. 8.3. Радиоизотопное исследование легких при врожденной локализованной эмфиземе. Определяется редукция перфузии в зоне порока

Различают декомпенсированную, субкомпенсированную и компенсированную формы врожденной долевого эмфиземы.

### Дифференциальная диагностика

Дифференциальную диагностику необходимо проводить с пневмотораксом у новорожденных, напряженной кистой легкого, ложной диафрагмальной грыжей. При пневмотораксе на рентгенограммах на пораженной стороне отсутствует легочный рисунок, легкое поджато к корню. При напряженной кисте на рентгенограммах выявляют оболочки кисты округлой формы. При ложной диафрагмальной грыже на обзорной рентгенограмме в плевральной полости можно выявить петли кишечника. Для уточнения диагноза показано исследование желудочно-кишечного тракта (ЖКТ) с контрастом. Кроме того, дифференциальную диагностику врожденной долевого эмфиземы необходимо проводить со стенозом главного или долевого бронха, вызванного внешним сдавлением аномально отходящим сосудом, а также с инородным телом бронхов. В этом случае необходима бронхоскопия. В трудных случаях выполнение МРТ или высокоскоростной спиральной КТ помогает подтвердить сосудистую аномалию.

### ЛЕЧЕНИЕ

Консервативное лечение неэффективно. Единственно правильный метод лечения данного порока развития — оперативное вмешательство — удаление порочно развитой доли. В настоящее время внедрение в практику новых технологий (оптики высокого разрешения, эндосшивающих аппаратов) позволяет выполнить торакоскопическую лобэктомию при врожденной эмфиземе.

Экстренность оперативного вмешательства определяется формой поражения. Неотложная операция показана при декомпенсированной форме. При субкомпенсированной и компенсированной формах выполняют плановую операцию.

## 8.4. КИСТОЗНО-АДЕНОМАТОЗНАЯ МАЛЬФОРМАЦИЯ

Врожденная кистозно-аденоматозная мальформация (ВКАМ) — это порок развития, характеризующийся чрезмерным ростом и растяжением терминальных бронхиол с образованием кистозного и железистого компонентов различного размера и строения, заполненных воздухом или жидкостью. Термин «кистозно-аденоматозная мальформация» охватывает спектр состояний, происхождение которых остается спорным по сей день.

Патогенез данного заболевания окончательно не изучен, но известно, что заключается в аномальном развитии бронхиального дерева и морфогенеза легочной ткани, представляя собой дефект развития, или недозревания, легкого. Различные типы ВКАМ предположительно формируются в зависимости от уровня трахеобронхиального дерева и периода железистой стадии эмбриогенеза легких, на которых возникает аномалия.

ВКАМ может формироваться в любой доле легкого, а частота встречаемости право- и левостороннего поражения примерно одинакова. Порок может затрагивать несколько долей, и редко процесс может быть двусторонним. ВКАМ, как правило, имеет аномальное сообщение с трахеобронхиальным деревом.

Морфологически выделяют три основных типа аномалии по Стокеру.

Тип I — единичные или множественные кисты диаметром более 2 см, выстланные мерцательным псевдослоистым цилиндрическим эпителием. Между кистами могут располагаться тканевые элементы, напоминающие нормальные альвеолы.

Тип II — множественные небольшие кисты (менее 1 см в диаметре), выстланные мерцательным (от кубовидного до цилиндрического) эпителием. Между этими

кистами могут находиться респираторные бронхиолы и растянутые альвеолы, в то время как слизистые клетки и хрящ отсутствуют. При данном варианте высока частота сочетанных врожденных аномалий.

Типы II и III чаще всего проявляются респираторным дистрессом в периоде новорожденности и, как правило, сочетаются с другими тяжелыми врожденными аномалиями, в то время как I тип может протекать бессимптомно аналогично мультикистозному поражению.

Кистозно-аденоматозная мальформация легких — порок развития, который характеризуется наличием кистозного образования, расположенного центрально, то есть в прикорневой зоне или ближе к периферии. В литературе можно встретить другие названия: «бронхогенная киста», «бронхиальная киста». Такие названия обусловлены микроскопическим строением стенок кистозных образований. При гистологическом исследовании в стенках выявляют элементы бронхиальных структур: хрящевые пластинки, цилиндрический эпителий, эластические и мышечные волокна и др. Эмбриогенез таких кист, по-видимому, связан с образованием дополнительной гипоплазированной доли (сегмент, субсегмент), полностью отделившейся от бронхиального дерева или сохраняющей с ним сообщение. Периферические кисты образуются на 6–16-й неделе гестации и в противоположность центральным образованиям могут быть множественными и большими.

#### **Код по МКБ-10**

Q33.0. Врожденная киста легкого.

### **КЛИНИЧЕСКАЯ КАРТИНА И ДИАГНОСТИКА**

Клинические признаки ВКАМ вариабельны. В настоящее время большая часть патологии выявляется антенатально. Аномальный участок легкого, занимающий большой объем грудной полости, вызывает компрессию здоровых прилежащих участков легкого плода, смещение средостения, сердечную недостаточность и обструкцию полых вен, приводящую к неиммунной водянке плода.

Общим симптомом для всех типов ВКАМ является дыхательная недостаточность различной степени выраженности. Большинство ВКАМ, приводящих к возникновению клинических симптомов, относятся к I типу и проявляются такими симптомами, как шумное дыхание, кашель, втяжение межреберных мышц и редко цианозом. В некоторых случаях наличие большой кисты и симптома обкрадывания приводит к выраженной дыхательной недостаточности.

Все большее число ВКАМ диагностируется внутриутробно при УЗИ и МРТ плода. Сроки выявления при УЗИ плода вариабельны — от 15 до 28 нед беременности.

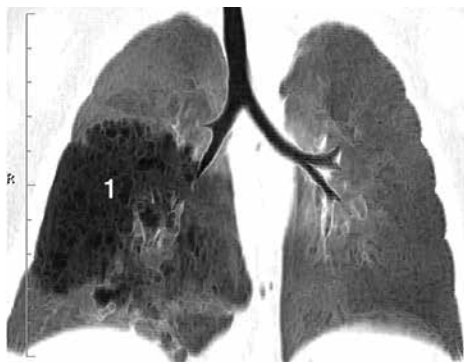
В период новорожденности диагностика основывается на клинических проявлениях и рентгенологических методах. Обзорная рентгенограмма позволяет выявить макро- или микрокистозные изменения паренхимы легких.

При бессимптомном течении заболевания рентгенограмма грудной клетки может быть неинформативна, но компьютерная томография с контрастированием в 100% случаев является чувствительным методом для постановки диагноза, а также позволяет исключить наличие аномального питающего сосуда (секвестрация легких) (рис. 8.4, 8.5).

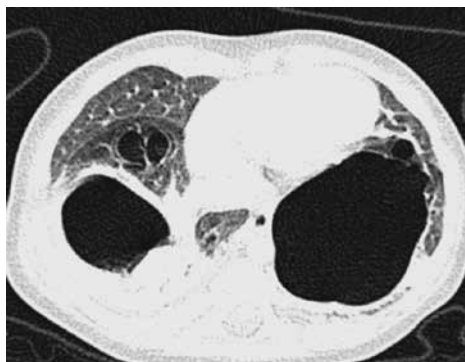
### **ЛЕЧЕНИЕ**

Лечение хирургическое. «Золотой стандарт» — лобэктомия. В последнее время для выполнения этих операций широко используют торакоскопию.

Торакоскопическая лобэктомия основной способ радикального лечения ВКАМ. Атипичные резекции возможны, однако имеют ряд отрицательных моментов,



**Рис. 8.4.** Компьютерная томография. Кистозно-аденоматозная мальформация правого легкого. 1 — микрокистозные изменения нижней доли правого легкого



**Рис. 8.5.** Компьютерная томография. Аксиальная плоскость. Кистозно-аденоматозная мальформация правого и левого легкого. Макрокистозные изменения нижних долей

включая возможную нерадикальность, длительный пневмоторакс, сложность определения истинных ориентиров, особенно у детей раннего возраста.

В настоящее время большинство пациентов с ВКАМ — дети первого года жизни с антенатально диагностированной патологией. При наличии дыхательной недостаточности после рождения показано экстренное оперативное вмешательство. При отсутствии дыхательной недостаточности (ДН) или компенсированном течении операция выполняется в возрасте от 3 до 6 мес жизни.

## 8.5. СЕКВЕСТРАЦИЯ ЛЕГКОГО

Под секвестрацией легкого принято понимать порок развития, при котором патологический участок легочной ткани, частично или полностью отделившийся на ранних стадиях эмбриогенеза от основного легкого, развивается самостоятельно и имеет отдельное кровоснабжение аномальной артерией, отходящей от аорты или ее ветвей.

Точный механизм образования данной аномалии неизвестен. Одна из принятых теорий объясняет возникновение легочного секвестра в зародышевой стадии формирования легкого до разделения аортального и легочного кровообращения. Аномалия чаще встречается в нижних отделах левого гемиторакса, однако существуют наблюдения правостороннего поражения, секвестрации верхних долей легкого, внегрудной секвестрации.

Разделяют интра- и экстралобарную секвестрацию. Интралобарная секвестрация встречается чаще, чем экстралобарная. В большинстве случаев секвестрированный участок имеет один питающий сосуд, отходящий от грудного или брюшного отдела аорты, реже встречается наличие нескольких питающих сосудов. Венозный дренаж, как правило, не нарушен и при интралобарной секвестрации осуществляется через легочные вены в 98% случаев, гораздо реже в непарную и полунепарную вены.

Особое место занимают пороки развития легких с наличием крупного аномального сосуда с выраженным шунтированием крови. Такая патология может быть названа секвестрацией легкого, а также артериовенозным шунтом легкого или аномалией развития сосудов легкого. Также аномальное кровоснабжение легкого входит в состав такого заболевания, как венолобарный синдром.

**Код по МКБ-10**

Q33.2. Секвестрация легкого.

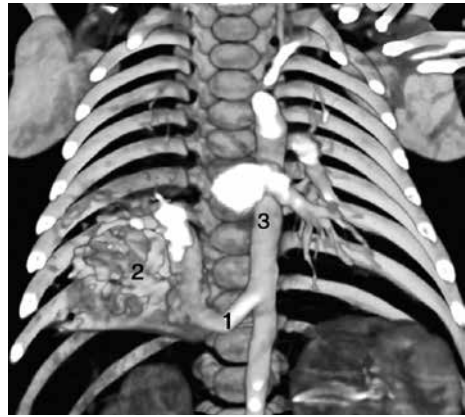**КЛИНИЧЕСКАЯ КАРТИНА И ДИАГНОСТИКА**

Клинические проявления зависят от типа секвестрации, размеров секвестрированного участка и выраженности аномального кровообращения. В течение первых месяцев жизни у новорожденных и грудных детей с данным пороком развития могут нарастать явления дыхательной и сердечной недостаточности, вызванные аномальным сбросом артериальной крови в секвестрированный участок легкого. Секвестрация легкого может быть диагностирована значительно позже при бессимптомном течении при скрининговых исследованиях или при манифестировании во взрослом возрасте признаками сердечной недостаточности или явлениями кровохарканья.

При наличии крупного аномального сосуда могут отмечаться синдромы обкрадывания, сердечной и почечной недостаточности.

Легочная секвестрация может быть выявлена антенатально при ультразвуковом исследовании. Ультразвуковая картина порока неспецифична и схожа с другими формами пороков легких. Аномальное кровообращение участка визуализируется при доплеровском анализе.

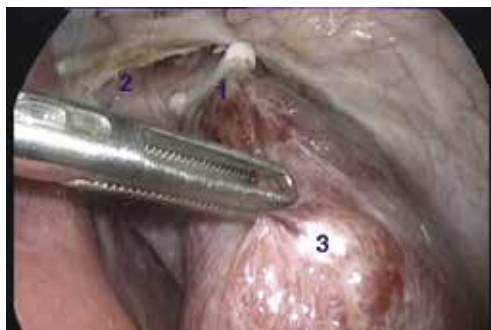
Рентгенологическое исследование после рождения малоинформативно — при экстралобарной секвестрации может визуализироваться тень образования, как правило, в нижних отделах левого гемиторакса, при интралобарной секвестрации очаговая тень невентилируемого участка легкого обнаруживается в полях долей легкого. КТ или МРТ являются специфичным методом, однако необходимо проводить дифференциальную диагностику как с другими формами пороков, так и с врожденной диафрагмальной грыжей и опухолевыми образованиями грудной полости (нейробластома). Для окончательного подтверждения диагноза КТ и МРТ необходимо проводить с внутривенным контрастированием, что позволяет избежать выполнения ангиографии (рис. 8.6). УЗИ с доплеровским анализом используется постнатально и является информативным методом для выявления аномального кровообращения.



**Рис. 8.6.** Компьютерная томография с внутривенным контрастированием. Секвестрация легкого. Определяется аномальный сосуд (1), отходящий от аорты (3) к порочно развитой доле легкого (2)

**ЛЕЧЕНИЕ**

Лечение хирургическое. Использование современного эндохирургического оборудования, инструментов позволяет выполнять секвестрэктомии при экстралобарной секвестрации торакоскопически. При интралобарной секвестрации выполняется торакоскопическая лобэктомия — резекция пораженной доли легкого (рис. 8.7).



**Рис. 8.7.** Компьютерная томография с внутривенным контрастированием. Секвестрация легкого. Определяется аномальный сосуд (1), отходящий от аорты (3) к порочно развитой доле легкого (2)

## 8.6. ЛЕГОЧНЫЕ АРТЕРИОВЕНОЗНЫЕ СВИЩИ

Легочные артериовенозные свищи — порок развития легких, при котором в легком развиваются патологические сообщения между ветвями легочной артерии и вены. Известны и другие названия: «врожденные легочные артериовенозные аневризмы», «гемангиомы легких», «варикозное расширение сосудов легкого». Локализация свищей различна, в большинстве случаев они расположены в паренхиме легкого, однако описаны случаи их прорастания в грудную стенку.

### Код по МКБ-10

Q33.8. Другие врожденные аномалии легкого.

### КЛИНИЧЕСКАЯ КАРТИНА И ДИАГНОСТИКА

Клинические проявления зависят от величины, локализации и характера свищей. При наличии свищей между крупными сосудами на первый план выступают расстройства гемодинамики, проявляющиеся выраженным цианозом, одышкой, слабостью, головокружением, иногда кровохарканьем.

Хроническая гипоксия сопровождается компенсаторной полицитемией и нарушениями свертываемости крови, что способствует возникновению легочных кровотечений. Отставание в росте и физическом развитии также может быть результатом хронической гипоксии. Иногда над легким можно прослушать сосудистый шум.

Рентгенологическая картина зависит от размеров поражения. Наиболее характерный симптом — наличие участка затенения в легочной ткани различной формы и интенсивности. Уточнить диагноз можно с помощью ангиопульмонографии, помогающей установить локализацию свищей и степень шунтирования.

### ЛЕЧЕНИЕ

При легочных артериовенозных свищах выполняют оперативное лечение (резекцию пораженного участка легкого).

## 8.7. БРОНХОЭКТАЗИИ

Бронхоэктазии (расширение бронхов) — хроническое заболевание легких, при котором происходит патологическое расширение бронхов, где локализуется гнойный процесс. Вследствие хронического гнойного процесса в паренхиме легкого развивается пневмосклероз. В XX в. активное применение антибиотиков способствовало резкому снижению частоты возникновения этого серьезного осложнения у детей. Распространенность бронхоэктазий у детей колеблется от 0,5 до 1,7%.

### Код по МКБ-10

Q33.4. Врожденная бронхоэктазия.

## ЭТИОЛОГИЯ И ПАТОГЕНЕЗ

Причиной возникновения бронхоэктазов могут быть:

- воспалительные заболевания органов дыхания;
- врожденные пороки легких;
- инородные тела бронхов.

**Воспалительные заболевания легких** играют ведущую роль в развитии бронхоэктазов. В первую очередь к ним относится рецидивирующий бронхит. Развивающийся при этом перибронхит и интерстициальное воспаление вызывают нарушение дренажной функции, что приводит к формированию бронхоэктазов. Затяжные и часто рецидивирующие пневмонии, особенно у детей раннего возраста, способствуют развитию значительных изменений межочечной ткани.

У маленьких детей основная причина бронхоэктазов — бактериальная или вирусная легочная инфекция.

**Теория врожденных бронхоэктазов** предложена еще в XIX в. Картагенер в 1933 г. описал синдром, включающий синусит, обратное расположение внутренних органов и бронхоэктазы. Около 20% пациентов с *situs inversus* и дэкстракардией имеют бронхоэктазы, в то время как их максимальная распространенность в общей популяции составляет всего 0,5%. Тем не менее единого мнения о врожденном характере бронхоэктазов до сих пор не существует. Правильнее считать, что бронхоэктазы могут существовать как при рождении ребенка, так и формироваться в первые годы жизни в результате эмбриональных нарушений, задержки формирования стенок бронхов и хрящевых пластинок с явлениями гипоплазии.

**Инородные тела трахеобронхиального дерева.** Органические и растительные предметы (инородные тела), находясь в бронхах, вызывают бронхоэктазию быстрее, чем пластмассовые, металлические и стеклянные. Это объясняется более выраженной иммунной реакцией организма на чужеродный белок. Обтурация ведет к ателектазу, а последующее инфицирование — к развитию бронхоэктазии. На развитие деструкции в бронхах влияет не столько локализация инородного тела, сколько степень обструкции и природа инородных тел.

Существуют и другие заболевания, приводящие к развитию бронхоэктазов. Следует назвать аллергический легочный аспергиллез, недостаточность  $\alpha$ -антитрипсина, агаммаглобулинемию и дисгаммаглобулинемию, саркоидоз, опухоли, локализованные кисты, астму и различные виды аллергии. Известно, что ГЭР приводит к возникновению рецидивирующей легочной инфекции, однако бронхоэктазы при этом развиваются редко.

Основные звенья патогенеза бронхоэктазов:

- врожденная функциональная и морфологическая неполноценность легочной паренхимы и стенок бронхов;
- воспалительный процесс в постнатальном периоде;
- нарушение дренажной функции бронхов с развитием ателектаза или без него;
- эндобронхит, переходящий в панбронхит;
- перибронхит с переходом воспаления на паренхиму легкого.

Бронхоэктазы представляют собой результат длительно текущего воспалительно-деструктивного процесса на уровне мерцательного эпителия и перибронхиальных тканей. Неспособность дыхательных путей освободиться от слизи возникает в результате утраты мышечной эластичности. Это приводит к деформации бронхов цилиндрического или мешотчатого типа. Бронхи не переходят в бронхиолы и заканчиваются слепо с формированием ателектаза или эмфиземы. Этот участок не принимает участия в вентилиации, и газообмен в нем не происходит. Застой гнойного секрета приводит к рецидиву пневмонии и дальнейшей деструкции. Такой деструктивно-гнойный участок легкого является источником интоксикации.

Данные гистологических исследований не позволяют дифференцировать врожденные бронхоэктазы от приобретенных вследствие изменений в тканях, наступающих в результате нагноительного процесса. В результате происходит расширение бронхов различного вида: цилиндрическое, веретенообразное или мешотчатое. Для хирургов наибольшее значение имеет мешотчатая форма. Считают, что цилиндрические бронхоэктазы, обнаруживаемые иногда на бронхограммах после острой пневмонии, способны подвергаться обратному развитию.

### КЛАССИФИКАЦИЯ БРОНХОЭКТАЗОВ

- По генезу: врожденные, приобретенные.
- По форме: цилиндрические, мешотчатые, кистозные.
- По распространенности: односторонние, двусторонние.

### КЛИНИЧЕСКАЯ КАРТИНА

Среди общей симптоматики очень характерны жалобы на вялость, слабость, быструю утомляемость. Наиболее характерный симптом — влажный кашель, больше по утрам. Кашель с мокротой, характер которой может быть различным: слизистым, слизисто-гнойным и гнойным. Важно отметить, что этот патогномичный симптом сложно определить у детей младше 5 лет, поскольку они обычно проглатывают мокроту, и даже родители могут не отметить факта отхождения мокроты. Кровохарканье у детей при бронхоэктазах встречается редко, чаще оно отмечается при процессе, вызванном инородным телом, и обусловлено наличием грануляций выше аспирированного предмета.

Жалобы более выражены при процессах значительного объема (одна доля или более), а также в период обострения. При перкуссии укорочение перкуторного звука выявляют над пораженным участком только в случаях бронхоэктазии, сопровождающейся ателектазом пораженной доли (особенно при обширных ателектазах). Границы сердца у этих детей также могут быть смещены в большую сторону (в сторону ателектаза).

Наиболее показательна аускультация. Характерна локализованность поражения. В проекции зоны пораженного легкого выслушиваются хрипы, чаще влажные, разнокалиберные, иногда крупнопузырчатые. При ограниченном процессе хрипы исчезают после откашливания. Громкие хрипы могут выслушиваться как проводные и над здоровым участком легкого даже с другой стороны, особенно у детей до 5 лет. Отмечаются также ослабление дыхания или его бронхиальный характер над зоной поражения. Исследование лучше проводить неоднократно, в том числе утром сразу после сна.

### ДИАГНОСТИКА

Диагностика бронхоэктазии во многом основывается на анамнестических данных, особенно у детей первого года жизни. Очень характерна также описанная выше симптоматика локализованного бронхита, которая может быть различной в зависимости от выраженности процесса. Окончательный диагноз ставят только после комплексного клинического исследования: рентгенографии, КТ легких, бронхоскопии, бронхографии и радиоизотопного исследования.

При обзорной рентгенографии грудной клетки могут выявляться усиление бронхосудистого рисунка, больше в прикорневой зоне, инфильтрация, фиброз, элементы эмфиземы, ателектазы от сегмента до всего легкого. Однако эти признаки не всегда носят выраженный и специфический характер. Отсутствие изменений на рентгенограмме грудной клетки не отрицает наличия бронхоэктазий, особенно локальной формы.



Длительный, в течение месяцев, кашель, рецидивирующие локализованные бронхиты и пневмонии, резистентные к обычной терапии, — показания к бронхоскопии.

Диагностика при бронхоскопии основана на визуальной оценке состояния слизистой оболочки трахеобронхиального дерева и признаках локального гнойного бронхита. При бронхоэктазии находят гнойный или катарально-гнойный бронхит, соответствующий зоне поражения. Даже в период ремиссии в пораженной зоне выявляется гнойная мокрота.

Локальный эндобронхит, распространяющийся в пределах доли легкого, свидетельствует о долевом бронхоэктатическом процессе. При двусторонней бронхоэктазии обнаруживают диффузный гнойный эндобронхит. Мокроту необходимо исследовать на микрофлору, в некоторых случаях — на туберкулез. В ряде случаев необходимо также исключить муковисцидоз. Диагностический тест — выполнение потовой пробы.

Более информативным рентгенологическим методом является бронхография (рис. 8.8), которая позволяет выявить наличие бронхоэктазов, их характер (цилиндрические или мешотчатые), протяженность поражения и установить состояние здоровых отделов легкого. Бронхографию следует выполнять после санационной бронхоскопии для улучшения контрастирования бронхиального дерева в пораженном участке.

В настоящее время диагностика бронхоэктазии во многом основывается на КТ легких. КТ легких — стандартное высокоинформативное исследование при подозрении на бронхоэктазию. Это исследование позволяет выявлять наличие и локализацию собственно бронхоэктазов, объем поражения, состояние окружающей легочной паренхимы и т.д.

В детском возрасте часто встречаются комбинированные поражения, когда имеются, например, бронхоэктазы доли и сегментов другой доли. Наиболее характерная локализация бронхоэктазов у детей — нижние доли, но не менее часто наблюдается вовлечение в процесс язычковых сегментов слева и средней доли справа.

Радиоизотопное исследование легочного кровотока у детей позволяет судить о функциональном состоянии всех отделов легкого по степени снижения накопления радиоактивного вещества и служит дополнительным методом диагностики в сочетании с результатами других исследований. Уменьшение накопления радиофармпрепарата в участке легкого ниже 60% нормы свидетельствует о необратимых изменениях в легочной паренхиме.

### Дифференциальная диагностика

Наиболее часто в поликлинических условиях дифференциальная диагностика бронхоэктазий на ранних этапах проводится с астматическим бронхитом. При

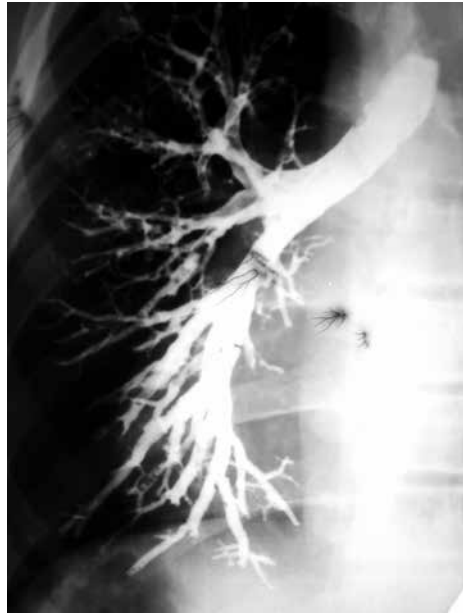

Рис. 8.8. Бронхоэктазия нижней доли правого легкого

астматическом бронхите, в отличие от бронхоэктазии, отмечается приступообразность дыхательной недостаточности. Кроме того, хрипы выслушиваются над поверхностью обоих легких и быстро исчезают по окончании приступа.

При рецидивирующей затяжной пневмонии процесс, в отличие от бронхоэктазии, локализуется в интерстициальной ткани, поэтому проявления бронхита уходят на задний план. Показательны данные обзорной рентгенографии грудной клетки.

Многих больных бронхоэктазией ранее необоснованно лечили от туберкулеза. В дифференциальной диагностике необходимо учитывать анамнез. Контакт с больным туберкулезом, неясное повышение температуры тела без рентгенологической картины пневмонии требуют проведения туберкулиновых проб. При невозможности амбулаторной постановки диагноза ребенка следует госпитализировать для комплексного бронхологического исследования.

В клинических условиях бронхоэктазию приходится дифференцировать от различных пороков развития бронхолегочной системы с присоединившимся нагноением. В отдельных случаях бывает достаточно обзорных рентгенограмм легких (нагноившаяся киста легкого), в других — необходимо провести бронхографию и ангиографию (внутрилегочная секвестрация).

Кроме того, дифференциальную диагностику бронхоэктазий, особенно у детей первого года жизни, необходимо проводить с рядом системных заболеваний.

К ним относятся муковисцидоз, иммунодефицитные состояния, синдром Хаммена–Рича, при котором, помимо расширения и деформации бронхов, выявляют мелкие тени, диффузную эмфизему и усиление бронхосудистого рисунка.

## ЛЕЧЕНИЕ

Консервативная терапия сформированных распространенных бронхоэктазов неэффективна. Можно добиться купирования симптомов кашля, но основная причина — бронхоэктатическое поражение легкого — не будет устранена.

### Хирургическое лечение

Наиболее эффективное лечение бронхоэктазии у детей — радикальная операция — удаление пораженной части легкого. При поражении отдельных сегментов могут быть применены резекция и экстирпация бронхов этого сегмента по Э.А. Степанову. Преимущество этой операции — при ее выполнении не травмируются здоровые близлежащие части легкого, не создается раневой поверхности. При этом оставленный участок паренхимы без бронхов очень быстро пневматизируется за счет проникновения в него воздуха через поры Кона и является хорошим биологическим протезом.

Если процесс двусторонний, то интервал между операциями должен быть не менее 2–3 мес. Сначала оперируют с той стороны, которая наиболее тяжело поражена. Часто после первой операции состояние ребенка улучшается настолько, что дальнейшее вмешательство не требуется.

В последнее время широкое распространение получили операции на легких с видеоподдержкой. Торакоскопические операции, безусловно, являются хорошей альтернативой стандартным лобэктомиям.

### Консервативное лечение

Консервативное лечение показано при деформирующем бронхите, обострении воспалительного процесса, при временных или окончательных противопоказаниях к операции в случаях распространенной двусторонней бронхоэктазии и для подготовки больного к плановой операции.

Санацию трахеобронхиального дерева осуществляют путем ЛФК, активного кашля, постурального дренажа, ингаляций, направленных на снижение вязкости

мокроты, и повторных бронхоскопий. Для воздействия на микрофлору, особенно при обострении процесса, применяют антибиотики.

В обязательном порядке проводят дезинтоксикационную, десенсибилизирующую и общеукрепляющую терапию. Хороший эффект дает также санаторно-курортное лечение.

### ПРОГНОЗ

Качество жизни ребенка после хирургического лечения зависит от объема удаленной части легкого и степени выраженности бронхита в так называемых здоровых участках легкого. В тех случаях, когда процесс локализован, хорошие результаты после хирургического иссечения части легкого с бронхоэктазами отмечают у 80% пациентов. При купировании бронхита и удалении не более двух долей легкого прогноз также благоприятный. Нередко даже пульмонэктомия при отсутствии поражения с другой стороны приводит ребенка к выздоровлению. Более обширные резекции чреваты развитием гипертензии в малом круге кровообращения с образованием легочного сердца.

Если же поражение диффузное двустороннее, только 36% детей не имеют клинических проявлений, хотя состояние улучшается приблизительно у 50%.

### ДИСПАНСЕРНОЕ НАБЛЮДЕНИЕ

Ребенок с диагнозом «бронхоэктазия» должен находиться под обязательным диспансерным наблюдением. Диспансерное наблюдение направлено на организацию системы реабилитации в ближайшие годы после операции. Обязательны контрольные исследования бронхиального дерева (бронхоскопия, бронхография), санаторно-курортное лечение, санация всех очагов хронического воспаления, лечебная физкультура. В дальнейшем важен выбор профессии, не связанной с химическим производством и пылью.

## 8.8. ДЕСТРУКТИВНЫЕ ПНЕВМОНИИ

Деструктивные пневмонии объединяют целый ряд хирургических гнойно-воспалительных заболеваний легких и плевры, являющихся вариантами течения бактериальных пневмоний различной этиологии. Резко возросшая роль стафилококка в этиологии бактериальных пневмоний в 60-е гг. XX столетия сделала обоснованным введение термина «стафилококковая деструкция легкого». Это позволило выделить из обширной группы острых пневмоний заболевания с наиболее тяжелым течением, высокой летальностью, образованием абсцессов в легких и присоединением плевральных осложнений. Эти варианты заболевания требовали нередко хирургических и паразитических методов лечения. Более ранняя диагностика и концентрация больных в условиях хирургических стационаров позволили значительно улучшить результаты лечения у этой группы больных.

Микрофлора, вызывающая деструктивную пневмонию, к настоящему времени претерпела значительную эволюцию. В этиологии гнойно-деструктивных пневмоний стала возрастать роль грамотрицательной микрофлоры (протей, кишечная палочка, синегнойная палочка, клебсиелла), а также ее ассоциаций со стафилококком. И хотя стафилококк еще прочно удерживает первенство в этиологии наиболее тяжелых деструктивных пневмоний, стало более обоснованным введение термина «бактериальная деструкция легких». Очень часто развитие пневмонии происходит на фоне вирусной или микоплазменной инфекции.

#### Коды по МКБ-10

J13. Пневмония, вызванная *Streptococcus pneumoniae*.

Ј14. Пневмония, вызванная *Haemophilus influenzae* [палочкой Афанасьева–Пфейффера].

Ј15. Бактериальная пневмония, не классифицированная в других рубриках.

### КЛАССИФИКАЦИЯ

Из множества предложенных классификаций бактериальных деструкций легких наиболее приемлема следующая.

I. Острая бактериальная деструкция.

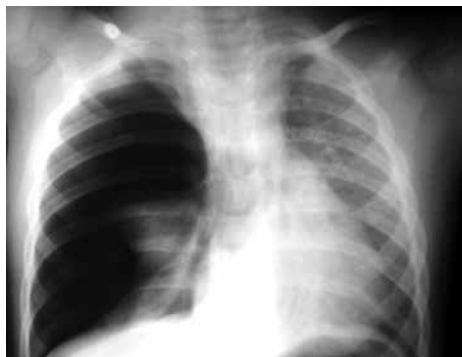

Рис. 8.9. Напряженный пневмоторакс справа

- По генезу: первичная (аэробронхогенная), вторичная (гематогенная).
- По клинико-рентгенологическим формам:
  - ✧ деструкция с внутрилегочными осложнениями, такими как абсцессы, буллы;
  - ✧ деструкция с плевральными осложнениями, такими как пиоторакс [плащевидный, тотальный (эмпиема плевры), отграниченный]; пиопневмоторакс и пневмоторакс [напряженный (рис. 8.9), ненапряженный, отграниченный].
- Течение: острое, затяжное, септическое.

II. Хронические формы (исходы острой деструкции).

- Хронический абсцесс.
- Хроническая эмпиема плевры.
- Приобретенные кисты плевры.

### КЛИНИЧЕСКАЯ КАРТИНА

Первичные аэробронхогенные поражения легких возникают в подавляющем большинстве случаев (до 83%). Реже происходит гематогенное инфицирование легких при наличии гнойного омфалита, пиодермии, острого гематогенного остеомиелита, что свидетельствует о септической форме основного заболевания. Острые бактериальные деструкции легких могут развиваться в любом возрасте, однако преимущественно возникают у детей первых 3 лет жизни, что в значительной степени обуславливает тяжесть течения заболевания.

В начальной стадии деструктивной пневмонии в субплевральном слое легочной паренхимы образуется инфильтрат (инфильтраты). В этот период заболевания происходит быстрое ухудшение общего состояния, возникает высокая лихорадка, что обусловлено тяжелой интоксикацией. В периферической крови — лейкоцитоз с нейтрофильным сдвигом, увеличение скорости оседания эритроцитов (СОЭ). Нередко присоединяются абдоминальный, нейротоксический или астмоидный синдромы.

Физикальные данные в этот период скудны; хрипы, характерные для очаговой пневмонии, отсутствуют. Перкуторно уловить притупление можно только при обширной инфильтрации.

Неспецифичность начальных проявлений заболевания, превалирование общих симптомов затрудняют диагностику на этом этапе, поэтому решающим методом для своевременной постановки диагноза служит рентгенологический.

Адекватная терапия на ранних стадиях заболевания позволяет предотвратить развитие наиболее тяжелых форм деструктивной пневмонии.

### 8.8.1. Деструктивные пневмонии с внутрилегочными осложнениями

Буллезная форма деструкции — наиболее благоприятный исход деструктивной пневмонии. При обратном развитии инфильтрата возможно образование микроабсцессов с разрывом стенок мелких бронхов и нагнетанием воздуха в паренхиму легкого с образованием булл. Рентгенологически буллы — воздушные полости округлой формы, различной локализации и величины. Главное их отличие от других разновидностей патологии — отсутствие каких бы то ни было стенок. В этих полостях нет гноя, что обуславливает благоприятную клиническую картину. К моменту образования булл лихорадка прекращается, улучшается аппетит, нормализуется картина периферической крови. Дыхательных нарушений обычно нет.

В большинстве случаев буллы со временем самостоятельно исчезают. Тем не менее необходимо длительное диспансерное наблюдение с рентгенологическим контролем до полного выздоровления ребенка.

#### 8.8.1.1. АБСЦЕСС ЛЕГКОГО

##### Код по МКБ-10

J85. Абсцесс легкого и средостения.

В случаях поздней постановки диагноза или неуспешном лечении в стадии инфильтрации образуются абсцессы. Они различны по величине и могут находиться в обоих легких. Наиболее часто в абсцессах выявляют анаэробную микрофлору, иногда в ассоциации с аэробными микроорганизмами. Наиболее частыми возбудителями, встречающимися изолированно, являются *Peptostreptococcus*, *Peptococcus*, *Bacteroides melaninogenicus* и *Bacteroides fragilis*.

В начальной стадии деструктивной пневмонии в субплевральном слое легочной паренхимы образуется инфильтрат (инфильтраты). В этом периоде заболевания происходит быстрое ухудшение общего состояния и возникает высокая лихорадка, что обусловлено тяжелой интоксикацией. В периферической крови — лейкоцитоз с нейтрофильным сдвигом, увеличение СОЭ. Нередко присоединяются боли в животе вплоть до появления симптомов раздражения брюшины, нейротоксический или астмоидный синдромы.

Данные объективного обследования в этот период малоинформативны: хрипы, характерные для мелкоочаговой пневмонии, отсутствуют. Имеется некоторое ослабление дыхания над очагом поражения. Перкуторно уловить притупление возможно только при обширной инфильтрации.

Неспецифичность начальных проявлений заболевания, превалирование общих симптомов затрудняют диагностику на этом этапе, поэтому первичным методом для своевременной постановки диагноза, безусловно, является обзорная рентгенограмма грудной клетки (рис. 8.10).

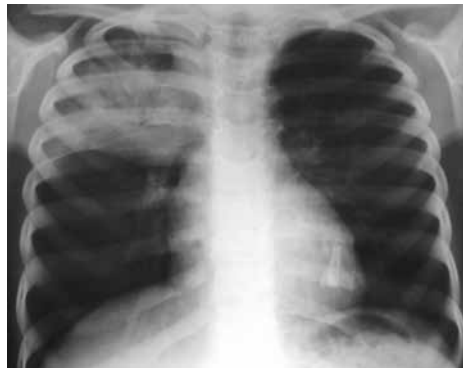
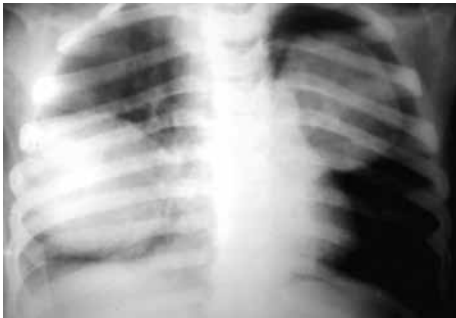
Рис. 8.10. Верхнедолевая пневмония справа. Стадия инфильтрации

Распад паренхимы (деструкция) при абсцедировании инфильтрата характеризуется наиболее тяжелыми клиническими проявлениями заболевания. Общее состояние ребенка к этому моменту продолжает прогрессивно ухудшаться. Температура тела становится гектической, нарастающая интоксикация может сопровождаться умеренно выраженной дыхательной недостаточностью. Кашель сухой. При прорыве гнойника в бронх кашель может быть влажным, однако даже у детей старшего возраста редко происходит отхождение большого количества гноя (полным ртом), как это часто бывает у взрослых во время прорыва абсцесса в бронх.

Данная форма легочной деструкции может иметь несколько вариантов: абсцесс, заполненный гноем (не сообщающийся с бронхиальным деревом), абсцесс с уровнем жидкости (при дренировании полости абсцесса через бронх). В первом случае по рентгенограмме трудно дифференцировать абсцесс от инфильтрата, однако округлость форм и более интенсивное затенение в центре позволяют с большей уверенностью говорить об абсцедировании.



**Рис. 8.11.** Нагноившиеся эхинококковые кисты легких. Дифференциальная диагностика с абсцессом легких проводится на основании двусторонности поражения, четко выраженной оболочки кисты, слабо выраженной перифокальной инфильтрации

Абсцесс с уровнем жидкости дифференцировать от нагноившейся врожденной кисты легкого возможно следующим образом: при абсцессе на рентгенограмме определяется выраженная перифокальная инфильтрация, при нагноившейся кисте — тонкая, четко выраженная оболочка (рис. 8.11). Кроме того, нагноившаяся киста отличается более легким клиническим течением. Еще более наглядную рентгенологическую картину дает КТ легких.

Адекватная терапия на ранних стадиях заболевания позволяет предотвратить развитие наиболее тяжелых форм деструктивной пневмонии. Медикаментозная терапия на этом этапе должна включать эффективные антибиотики широкого спектра действия. Очень важен выбор соответствующего антибиотика по результатам бак-

териологического исследования и определения чувствительности микрофлоры. В последнее время в тяжелых случаях используются полусинтетические пенициллины, устойчивые к  $\beta$ -лактамазе (амоксциллин + клавулановая кислота) и макролиды (азитромицин). Необходимо также назначение бронхолитиков и муколитиков.

В случае подтверждения диагноза абсцесса необходимо назначить парентерально (лучше внутривенно) антибиотики широкого спектра действия (цефалоспорины II, III поколения) вплоть до получения результатов бактериологического исследования. При этом у маленьких детей собрать мокроту затруднительно. Целесообразно провести посев из зева и ануса с изучением бактериального фона и чувствительности к антибиотикам. Хорошие результаты отмечены при использовании имипенема.

При необходимости инфузионной терапии в случае выраженной интоксикации объем инфузии рассчитывают с осторожностью, примерно 2/3 возрастной нормы. При лечении абсцедирования без плевральных осложнений, кроме антибактериальной, дезинтоксикационной и симптоматической терапии, в некоторых случаях целесообразно использовать бронхоскопию для удаления гноя и, возможно, для

катетеризации полости абсцесса с промыванием его антисептиками. Устье бронха при бронхоскопии в области поражения выглядит воспаленным, суженным, из него может выделяться гной. Кроме бронхоскопической санации абсцесса, необходимо использовать постуральный дренаж в сочетании с перкуторным массажем и ингаляционной терапией. В редких случаях при неэффективности лечения у детей младшей возрастной группы (до 1 года) возможно оперативное лечение — торакотомия с интраоперационной санацией абсцесса вплоть до удаления пораженной части легкого с последующим дренированием плевральной полости.

В подавляющем большинстве случаев при своевременно начатой адекватно подобранной терапии исход заболевания благополучный. Тем не менее летальные исходы бывают у детей младшего возраста с тяжелым септическим процессом и сопутствующими хроническими заболеваниями.

## 8.8.2. Деструктивные пневмонии с плевральными осложнениями

### Код по МКБ-10

J86. Пиоторакс.

Эта группа осложнений пневмонии характеризуется вовлечением в воспалительный процесс не только легкого, но и плевральных листков. Висцеральная плевра может быть вовлечена в процесс на различных этапах деструкции. Обычно в стадии абсцедирования имеется реакция со стороны плевры. Эта реакция может быть разной степени выраженности. Вначале имеется плащевидный плеврит.

В короткие сроки (2–3 сут) он может развиваться в эмпиему плевры (пиоторакс). Эмпиема в своем развитии проходит через три стадии.

- Экссудативную, или острую, стадию — скопление жидкости в плевре незначительное и удаляется из грудной полости без трудностей. При этом рН выпота в основном ниже 7,2. Выпот обычно прозрачный, соломенно-желтого цвета.
- Фибринозно-гнойную стадию с образованием большого количества полиморфноядерных клеток и отложениями фибрина, снижением рН и уровня глюкозы, с формированием множественных полостей.
- Стадию организации, в которой экссудат становится густым, а фибрин пролизируется фибробластами.

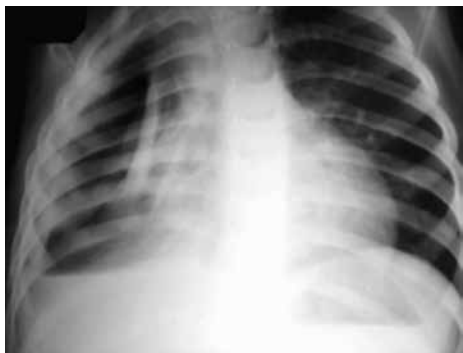
Эмпиема подразделяется также на острую и хроническую. Острая фаза переходит в хроническую через 4–6 нед. В настоящее время при развитии антибактериальной терапии хроническая эмпиема встречается крайне редко. Эмпиема может быть диффузной и вовлекать все плевральное пространство или ограничиваться пределами одной доли, областью диафрагмы или парамедиастинальными отделами.

Из микроорганизмов, наиболее часто вызывающих эмпиему у детей, следует назвать золотистый стафилококк, пневмококк, *Haemophilus influenzae*, пиогенный стрептококк и *Klebsiella pneumoniae*, а также бактериоиды и *Fusobacterium*. Хотя золотистый стафилококк остается наиболее распространенным среди высеваемых организмов и у взрослых, и у детей, однако достижения антибактериальной терапии в педиатрии привели к некоторому возрастанию среди возбудителей (в процентном отношении) *Haemophilus influenzae*. В то же время частота, с которой встречаются пневмококки и другие бактерии, не изменилась. У детей с пневмонией, вызванной золотистым стафилококком, стрептококком или *H. influenzae*, внезапный выпот появляется в 50–95% случаев.

По мере подавления микрофлоры в плевральной полости увеличивается количество фибрина. В тех случаях, когда проводится несвоевременное или неадек-

ватное лечение, может сформироваться фибриноторакс с уменьшением объема пораженной половины грудной клетки, сближением ребер, сколиозом и стойким коллапсом легкого.

Чаще при деструкции паренхимы во время развития абсцесса возникает несостоятельность висцеральной плевры и в плевральную полость поступает гной, что приводит к быстрому развитию эмпиемы. Обычно полость абсцесса сообщается с мелкими бронхами, в результате чего в плевральную полость попадает воздух и образуется пиопневмоторакс. Чаще он бывает напряженным из-за наличия клапанного механизма: атоничные мелкие бронхи пропускают воздух только на периферию. Реже встречается ненапряженный пиопневмоторакс при однократном попадании воздуха в плевральную полость и тампонирувании полости абсцесса фибрином или прекращении функционирования бронхиальных свищей в результате отека. Учитывая патофизиологические особенности развития плевральных осложнений, очевидно, что пневмоторакс в чистом виде в остром периоде практически не встречается (рис. 8.12).



**Рис. 8.12.** Ненапряженный пиопневмоторакс справа

Возникновение воспалительного процесса в плевральной полости приводит к спайкообразованию между плевральными листками, что способствует отграничению патологического очага в плевральной полости. В этих случаях речь идет об отграниченном пиотораксе, пиопневмотораксе или пневмотораксе. Эти заболевания, также как и плащевидный фибриноторакс, — признаки завершающей стадии воспалительного процесса. К этому времени нормализуется общее состояние, ребенок перестает лихорадить, приходит к норме формулы крови (остаётся повышенная СОЭ). Только в отдельных случаях бывает необходимость в проведении плевральных пункций.

Клиническая картина в острой стадии заболевания определяется как степенью и объемом поражения паренхимы легкого, так и обширностью поражения плевры. Ухудшение общего состояния больного при плащевидном гнойном плеврите (начало фибринозно-гнойной стадии) связано, главным образом, с усилением интоксикации, в меньшей мере — с нарастанием явлений дыхательной недостаточности. Наиболее характерные физикальные данные в этот период — сглаженность межреберных промежутков, увеличение полуокружности грудной клетки на больной стороне и дыхательная асимметрия, выявляемые при осмотре больного, ослабление дыхания, определяемое при аускультации, и притупление перкуторного звука в нижнезадних отделах грудной клетки на стороне поражения.

Рентгенограмма грудной клетки чрезвычайно важна в диагностике пневмонии, а в последующем — внелегочного выпота при эмпиеме. Рентгенологически в этот период выявляют незначительное затенение пораженного гемиторакса, больше в нижнезадних отделах. В случае затенения всей половины грудной клетки показана КТ. Эти методы исследования помогают также локализовать ограниченную эмпиему, которая затем может быть дренирована рентгенологом или хирургом.

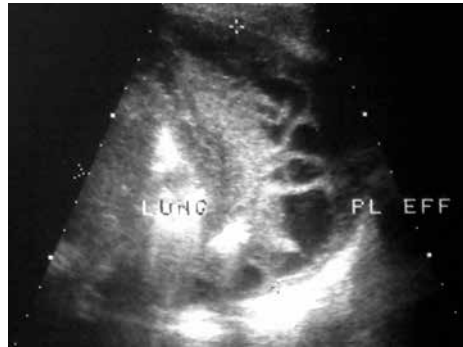Большая роль в диагностике эмпиемы принадлежит УЗИ. В начальной стадии заболевания с помощью УЗИ можно с высокой точностью определить объем и характер выпота в плевральной полости. УЗИ дает возможность дифференцировать наличие жидкости от воспалительной инфильтрации легкого (рис. 8.13).



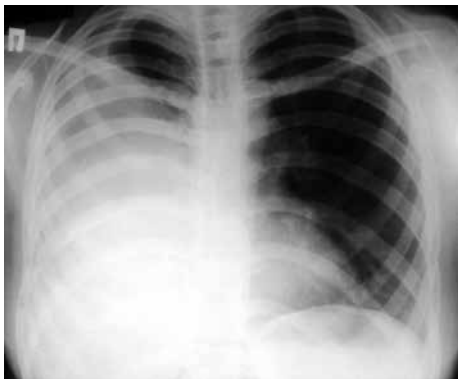Бактериологическое исследование экссудата обычно в этот период не выявляет инфекционного агента.

Дальнейшее ухудшение состояния ребенка может быть связано с неэффективностью терапевтических мероприятий на более ранних стадиях. При тотальной эмпиеме (разгар фибринозно-гнойной стадии) плевры ухудшение общего состояния обусловлено не только интоксикацией, но и присоединением дыхательной недостаточности. При этом степень дыхательных нарушений находится в прямой зависимости от количества экссудата, выраженности коллабироваия легкого, смещения средостения и нарушений механики дыхания. Характерны следующие физикальные данные: значительное притупление перкуторного звука и ослабление дыхания вплоть до полного его отсутствия на стороне поражения. Перкуторно также определяется смещение средостения в здоровую сторону. Рентгенологические симптомы подтверждают физикальные данные — тотальное затенение в грудной полости на стороне поражения (гемиторакс) и смещение средостения в противоположную сторону. Межреберные промежутки могут быть расширены из-за увеличения объема плевральной полости (рис. 8.14, 8.15).

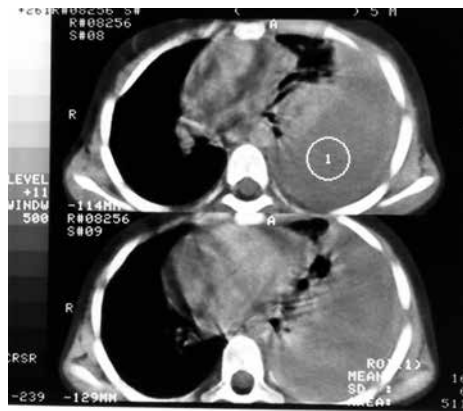
Тяжесть состояния пациентов с напряженным пиопневмотораксом обусловлена, главным образом, следующими патогенетическими факторами: интоксикацией, дыхательной и сердечно-сосудистой недостаточностью. Наиболее тяжелым, безусловно, является внезапное ухудшение состояния ребенка, которое связано с выключением из дыхания легкого за счет коллабироваия его воздухом и частичного коллапса противоположного легкого за счет смещения средостения.



**Рис. 8.13.** Ультразвуковое исследование плевральных полостей. Плевропневмония. Отчетливо видны инфильтрированное уплотненное легкое, выпот, спайки и наложения фибрина в плевральной полости



**Рис. 8.14.** Субтотальная плевропневмония справа. Фибринооторакс



**Рис. 8.15.** Компьютерная томография грудной клетки. Правосторонний фибринооторакс. 1 — фибринозный выпот в правой плевральной полости

Последний факт объясняет механизм возникновения нарушений кровообращения. Чем младше ребенок, тем легче смещаются органы средостения, поэтому у детей младшей возрастной группы смещение сердца и крупных сосудов, а также сдавление последних приводят к резкому ухудшению состояния вплоть до кардиопульмонального шока.

Клиническая картина при этом осложнении весьма характерна: беспокойство, выраженная одышка, тахикардия, цианоз слизистых оболочек и носогубного треугольника, нередко цианоз кожного покрова. При осмотре ребенка обращает на себя внимание асимметрия дыхания за счет более или менее выраженного вздутия грудной клетки на стороне поражения. Перкуторный звук в верхних отделах коробочный, в нижних — притупление от уровня жидкости и ниже. Перкуторно также выявляют смещение средостения в сторону, противоположную поражению. При аускультации определяется полное отсутствие дыхания с пораженной стороны, а с противоположной оно становится жестким. Могут отмечаться средне- и крупнопузырчатые влажные хрипы. При выслушивании сердца — тахикардия, нередко приглушение тонов. У детей младшего возраста часто бывает вздутие живота, что свидетельствует о парезе кишечника и оказывает существенное влияние на выраженность дыхательной недостаточности, так как уменьшает степень участия диафрагмы в акте дыхания.

Рентгенологическое исследование, выполненное в вертикальном положении, позволяет выявить главный симптом пиопневмоторакса — уровень жидкости в плевральной полости. Этот симптом указывает на наличие границы двух сред — воздуха и жидкости — и может отсутствовать, если рентгенография выполнена в горизонтальном положении. Размеры и локализация уровня зависят от количественного соотношения воздуха и жидкости. Например, уровень может быть едва заметен при скоплении малого количества гноя в наружном синусе, однако и в этом случае речь идет о наличии пиопневмоторакса. Легкое чаще всего на рентгенограмме не определяется, так как оно в большинстве случаев полностью коллабируется и как бы расплывается в области корня, будучи сдавлено воздухом. Если легкое инфильтрировано, то оно сдавливается в меньшей степени, и рядом с корнем можно видеть наружную его тень. Кроме этого, отчетливо определяется смещение средостения в противоположную сторону.

Клинико-рентгенологическая картина при ненапряженном пиопневмотораксе весьма сходна с описанной выше и отличается отсутствием симптомов, обусловленных смещением средостения и повышением внутригрудного давления.

## 8.9. ХРОНИЧЕСКИЕ ФОРМЫ

Возникновение хронических форм поражения легкого и плевры возможно при несвоевременном удалении гноя из плевральной полости. Плевральные листки покрываются толстым и плотным слоем фибрина. На пораженной стороне фибрин замещается рубцовой тканью, при этом сближаются межреберные промежутки, возникает сколиоз. Легкое, покрытое фибриновым «панцирем», не расправляется. При пиопневмотораксе в этом случае может сформироваться постоянно функционирующий бронхиальный свищ с образованием остаточной полости в плевре, нередко с наличием свищевого хода на грудной стенке в области стояния дренажной трубки.

Иногда наблюдают случаи формирования напряженного пневмоторакса после перенесенного острого процесса. Это осложнение возникает на фоне более или менее выраженного фибриноторакса за счет формирования незаживающих бронхиальных свищей, поддерживающих в плевральной полости положительное давление.

## ЛЕЧЕНИЕ

Плевральную пункцию применяют как для диагностики, так и для раннего лечения эмпиемы. Характер содержимого сразу позволяет дифференцировать обычный выпот от эмпиемы и, соответственно, определяет дальнейшую терапию. Полученный материал следует исследовать как на аэробную, так и на анаэробную микрофлору для последующей коррекции антибактериальной терапии. Фибринозно-гнойный выпот имеет, как правило, рН меньше 7,2, уровень глюкозы ниже 2,6 ммоль/л и показатели лютеинизирующего гормона (ЛГ) больше чем 100 ЕД/л. Если мутный аспират имеет рН выше 7,2, а уровень глюкозы выше 2,2 ммоль/л, это говорит о том, что выпот еще не «перешел» в эмпиему, то есть является реактивным. Надо отметить, что на начальных стадиях заболевания бактериологическое исследование плеврального выпота неинформативно, так как он носит характер реактивного.

Лечение при плащевидном плеврите и эмпиеме плевры начинают методом повторных плевральных пункций. Пункции выполняются в шестом-седьмом межреберье по лопаточной линии под местным обезболиванием. В случае образования спаек между плевральными листками и отграничения процесса в плевральной полости для определения оптимального места плевральной пункции используют УЗИ плевральных полостей.

При тотальной эмпиеме в запущенных случаях по мере подавления микрофлоры в плевральной полости скапливается фибрин, который забивает просвет иглы, и пункции становятся неэффективными. В таких случаях обычно применяют дренирование плевральной полости. Дренаж проводят в шестом межреберье по заднеаксиллярной линии также под местной анестезией. Через дренажную трубку осуществляют санацию плевральной полости.

В том случае, если консервативная терапия неэффективна и происходит формирование фибриноторакса, показана торакоскопическая санация плевральной полости. Торакоскопическая санация плевральной полости позволяет удалить из плевральной полости фибринозно-гнойный выпот, очистить легкое от плотных фибринозно-гнойных наложений, что способствует расправлению легочной паренхимы, разделить плевральные спайки, что обеспечивает адекватное дренирование. Торакоскопическая санация значительно увеличивает эффективность лечения, сокращает пребывание больного в стационаре и уменьшает развитие остаточных проявлений, таких как отграниченный пиоторакс и плащевидный фибриноторакс.

Тяжесть состояния пациентов с напряженным пиопневмотораксом в большой мере определяет экстренность применения специальных методов лечения при этом осложнении. Так, первостепенную роль играет ликвидация внутригрудного напряжения в целях уменьшения дыхательной и сердечно-сосудистой недостаточности. В тех случаях, когда данное осложнение возникло не в условиях специализированного стационара, для транспортировки ребенка в качестве временной меры необходимо перевести закрытый напряженный пиопневмоторакс в открытый ненапряженный. В целях оказания экстренной помощи можно использовать так называемый игольчатый дренаж (игла с большим диаметром просвета). Пункцию производят в третьем-четвертом межреберье по переднеподмышечной линии, придают игле положение с наклоном книзу и закрепляют ее лейкопластырем. При возможности установить плевральный дренаж и при отсутствии банки Боброва достаточно опустить конец дренажа в любую емкость с водой.

Основная задача хирурга в специализированном стационаре при лечении пиопневмоторакса — в возможно более ранние сроки расправить легкое. С этой целью проводят дренирование плевральной полости. Пассивный дренаж по Бюлау позво-

ляет удалить гной из плевральной полости и снять внутригрудное напряжение. Однако при постоянном поддувании воздуха через бронхиальные свищи добиться расправления легкого не удастся. При дренировании с активной аспирацией (к дренажу подсоединяют электровакуумный или водоструйный отсос) в плевральной полости создается отрицательное давление, что способствует расправлению легкого.

Тем не менее, как показывает практический опыт, чаще всего сброс воздуха по дренажу бывает значительным, и, несмотря на активную аспирацию, легкое не расправляется. В последние годы в целях максимально быстрого расправления легкого широкое применение находит методика временной окклюзии бронхов. Суть метода заключается в том, что во время бронхоскопии в долевого или сегментарный бронх (бронхи) устанавливают бронхоблокатор (поролоновый шарик необходимого диаметра, смоченный антисептиками) для перекрытия потока воздуха через бронхиальные свищи. После перекрытия здоровые отделы легкого расправляются и участвуют в акте дыхания. Бронхоблокатор удаляют при повторной бронхоскопии через 7–10 сут. За этот период между плевральными листками образуются спайки, удерживающие легкое в расправленном состоянии. Если за это время очаг деструкции не ликвидировался и сохраняется продувание, обычно речь уже идет об отграниченном процессе, который купируется значительно легче.

Успех лечения в большой мере зависит от характера микрофлоры и иммунного статуса ребенка, однако основополагающими моментами являются своевременная диагностика, рациональная антибактериальная терапия и правильный выбор хирургических методов лечения на различных этапах развития процесса.

Лечение хронических форм во многом определяется характером осложнения. В основе хирургического пособия лежит радикальная декорткация легкого, заключающаяся в удалении фибринозного мешка (плеврэктомия) с ушиванием бронхиальных свищей или резекцией легкого с последующим дренированием плевральной полости.

Ранняя диагностика, правильный выбор комплекса консервативных мероприятий в сочетании с хирургическими методами лечения внутрилегочных и плевральных осложнений позволяют добиться полного выздоровления у подавляющего большинства пациентов.

# Глава 9

## Заболевания пищевода

*А.Б. Алхасов, В.И. Нурик*

### 9.1. АХАЛАЗИЯ ПИЩЕВОДА

Ахалазия пищевода — патологическое состояние, характеризующееся функциональным нарушением проходимости кардиального отдела пищевода, заболеваемость составляет 4–6 на 1 000 000 населения. В детском возрасте заболевание встречается значительно реже, чем у взрослых. Первые проявления заболевания у детей — в возрасте 7–10 лет, хотя оно может встречаться и у грудных детей.

**Код по МКБ-10**

K22.0. Ахалазия кардиальной части.

#### **ЭТИОЛОГИЯ И ПАТОГЕНЕЗ**

Заболевание имеет нейрогенную природу. Причины заболевания — дефицит нервов в ганглиях ауэрбахова сплетения кардиального отдела пищевода и/или дегенеративные изменения в двигательных ядрах блуждающих нервов. Неполноценная иннервация вызывает нарушение координированного раскрытия кардии и двигательной функции вышележащих отделов пищевода. Прогрессирование заболевания приводит к дилатации и атонии пищевода.

#### **КЛИНИЧЕСКАЯ КАРТИНА**

Основные симптомы заболевания — дисфагия (затруднение прохождения пищи) и регургитация (рвота неизменной пищей). Эти симптомы чаще возникают при приеме грубой пищи, чем жидкой. У детей младшего возраста дисфагия определяется по ряду косвенных признаков (медленно едят, тщательно пережевывают пищу, не съедают весь объем пищи, давятся во время еды). Старшие дети прибегают к вспомогательным приемам, облегчающим прохождение пищи: делают усиленные глотательные движения, запивают еду водой. Такие симптомы, как чувство дискомфорта, тяжесть за грудиной, боли в эпигастральной области или за грудиной, трудны для их описания пациентами детского возраста, что представляет определенные диагностические сложности.

Дисфагия и регургитация приводят к потере массы тела и задержке или отставанию в физическом развитии. Дефицит массы тела отмечают почти у 2/3 детей.

У половины больных имеется умеренная анемия. Регургитация пищи нередко приводит к аспирации и легочным осложнениям (пневмонии, бронхиту, бронхоэктазиям). Заболевание в ряде случаев носит перемежающийся характер, то есть периоды ухудшения могут чередоваться с промежутками клинического благополучия.

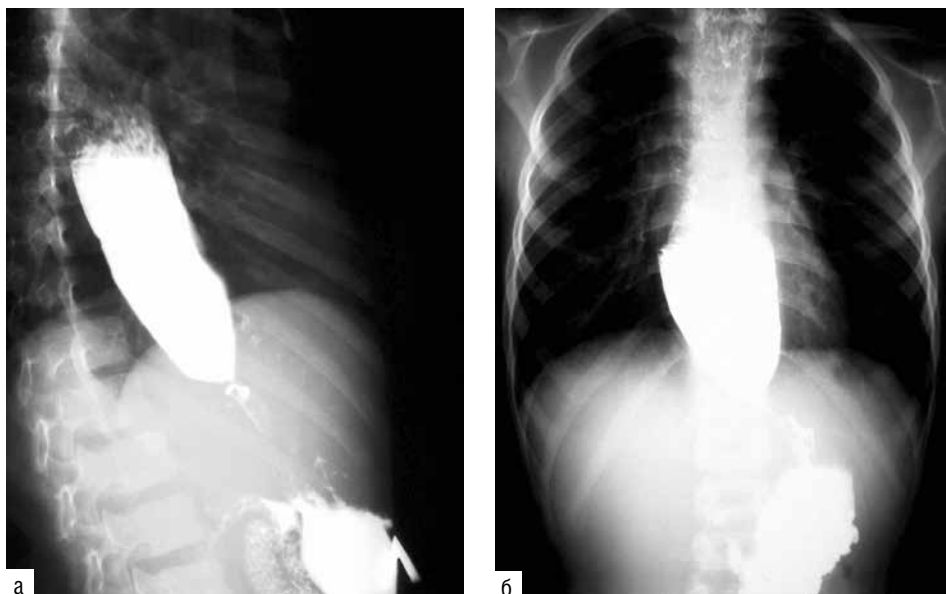
### ДИАГНОСТИКА

Основные методы диагностики ахалазии пищевода — рентгенологическое исследование пищевода с контрастным веществом (наиболее часто с бария сульфатом) и эзофагоскопия. Уже при обзорной рентгеноскопии, выполняемой в вертикальном положении, могут быть выявлены отсутствие газового пузыря желудка и уровень жидкости в расширенном пищеводе, что свидетельствует о нарушенной его проходимости (рис. 9.1). Затем исследование дополняют приемом взвеси бария сульфата сметанообразной консистенции. При этом выявляют задержку взвеси в области кардии или прохождение ее в желудок тонкой струей.

Во время исследования, через определенный интервал времени, возможно расслабление кардии и поступление значительной порции контрастного вещества в желудок — симптом проваливания, достоверный признак функционального нарушения кардии. Стимулирование этого рентгенологического симптома возможно, если запивать бария сульфат водой.

Эзофагоскопия — обязательное исследование, так как позволяет выявить признаки эзофагита и определить степень его выраженности, а свободное проведение фиброэзофагоскопа в желудок свидетельствует об отсутствии стеноза пищевода.

Применение манометрии в диагностике данного заболевания у детей в настоящее время ограничено. Однако усовершенствование этого диагностического метода в дальнейшем позволит дифференцировать ахалазию от кардиоспазма, что, в свою очередь, может позволить дифференцированно подходить к выбору лечебной тактики.



**Рис. 9.1.** Рентгенодиагностика ахалазии пищевода: а — задержка бария сульфата в пищеводе и отсутствие газового пузыря желудка; б — прохождение бария сульфата в желудок тонкой струей

## Дифференциальная диагностика

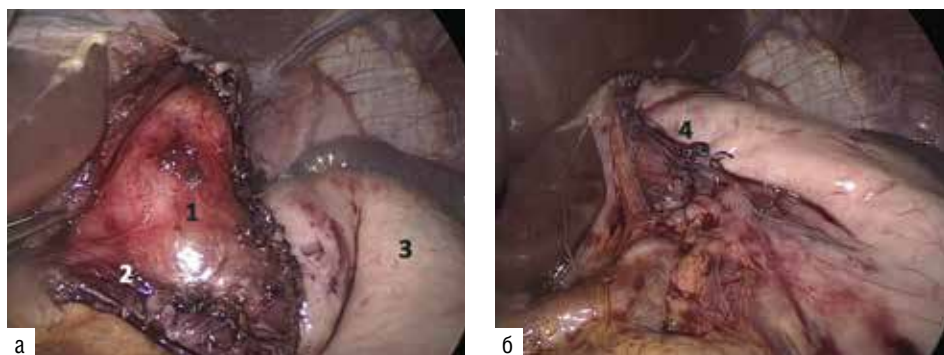
Ахалазию пищевода необходимо дифференцировать от стеноза (врожденного, пептического, послеожогового) и дивертикула пищевода, желудочно-пищеводного рефлюкса, а также доброкачественных и злокачественных опухолей желудка и пищевода.

## ЛЕЧЕНИЕ

Существуют консервативные и оперативные методы лечения ахалазии пищевода. К консервативным методам относят медикаментозную терапию, форсированное бужирование и кардиодилатацию (баллонную дилатацию). Однако эти методы не получили распространения у детей ввиду их неэффективности и нестойкого эффекта лечения.

Наиболее распространенный и радикальный вариант лечения ахалазии пищевода у детей — хирургическая коррекция, которая позволяет получить хорошие отдаленные результаты. Широкое применение получила внеслизистая кардиомиотомия (операция Геллера), сочетающаяся с эзофагокардиофундопликацией.

С развитием эндохирургии в последние годы эту операцию выполняют лапароскопическим способом. Важный момент кардиомиотомии — рассечение продольного и циркулярного мышечного слоев до слизистой оболочки пищевода на протяжении 5–7 см (рис. 9.2). Затем дно желудка подшивают к краям мышечного разреза, тем самым прикрывается раневая поверхность и создается антирефлюксный механизм — эзофагокардиофундопликация.



**Рис. 9.2.** Лапароскопическая кардиомиотомия: а — рассеченный мышечный слой пищевода; б — по периметру кардиомиотомии шит желудок. 1 — слизистая пищевода, 2 — края мышечного слоя, 3 — кардия, 4 — фундопликационная манжета

## ВОЗМОЖНЫЕ ОСЛОЖНЕНИЯ

Возможно развитие таких осложнений, как аспирационная пневмония, несостоятельность швов, перфорация пищевода, медиастинит, перфорация желудка, перитонит, сепсис, кровотечение. Исключить развитие таких осложнений, к сожалению, невозможно. Летальность при развитии медиастинита и сепсиса у детей достигает 75%.

## ПРОГНОЗ

После оперативного лечения ахалазии пищевода у детей прогноз благоприятный. Поскольку лечение ахалазии не является патогенетическим, больные должны находиться на диспансерном учете даже при отсутствии клинической картины рецидива заболевания. После радикального лечения показано обследование таких больных каждые 6–12 мес.

## 9.2. ГАСТРОЭЗОФАГАЛЬНЫЙ РЕФЛЮКС

ГЭР — полиэтиологическое заболевание, обусловленное ретроградным поступлением желудочной кислоты или других повреждающих субстанций из желудка и двенадцатиперстной кишки (ДПК) в пищевод.

В структуре заболеваний пищевода у детей ГЭР стоит на первом месте.

### **Код по МКБ-10**

K21. Гастроэзофагеальный рефлюкс.

### **ЭТИОЛОГИЯ И ПАТОГЕНЕЗ**

При нормальном физиологическом состоянии затекание желудочного содержимого в пищевод предупреждается антирефлюксным барьером, который осуществляется комплексом анатомических и функциональных структур в области желудочно-пищеводного перехода. Основные из них: острый угол впадения пищевода в желудок, слизистая розетка, ножки диафрагмы, брюшной отдел пищевода и нижний пищеводный сфинктер (НПС). Кроме того, к антирефлюксным механизмам защиты пищевода от агрессивного желудочного содержимого можно отнести ощелачивающее действие слюны и «клиренс пищевода», то есть способность к самоочищению посредством пропульсивных сокращений. В основе данного явления лежит первичная (автономная) и вторичная перистальтика, обусловленная глотательными движениями. Немаловажное значение среди антирефлюксных механизмов занимает и тканевая резистентность слизистой оболочки пищевода.

Основными причинами развития ГЭР считают несостоятельность антирефлюксного барьера (недостаточность НПС, учащение эпизодов транзитного расслабления НПС), недостаточную способность пищевода к самоочищению и нейтрализации соляной кислоты, патологию желудка. В основном различают функциональную и органическую несостоятельность антирефлюксного барьера. В основе функциональной несостоятельности антирефлюксных механизмов, как правило, лежат нарушения регуляции деятельности пищевода со стороны центральной и вегетативной нервной системы. Органическая несостоятельность НПС возникает при грыжах пищеводного отверстия диафрагмы, после химических ожогов пищевода и вследствие перенесенных оперативных вмешательств на пищеводе и желудке.

Недостаточность антирефлюксных механизмов приводит к ретроградному забросу желудочного содержимого в пищевод с последующим повреждением его слизистой оболочки и развитием рефлюкс-эзофагита. Выраженность воспалительных изменений пищевода зависит от состава и концентрации рефлюксирующего содержимого. Соляная кислота вызывает денатурацию белка и некроз слизистой оболочки пищевода. Однако наиболее повреждающее действие оказывает рефлюкс желудочной кислоты в комбинации с желчными кислотами и ферментами поджелудочной железы (ПЖ) (кисотно-щелочной рефлюкс). Сочетание желудочной кислоты с дуоденальным содержимым в рефлюксном материале возникает при развитии дуоденогастрального рефлюкса, основной патофизиологический механизм — нарушение опорожнения из желудка. Нарушение опорожнения из желудка у детей, в отличие от взрослых, признано одним из основных факторов развития ГЭР, которое встречается до 60% случаев. Принято считать, что задержка эвакуации из желудка вызывает растяжение его кардиального отдела, тем самым приводя к увеличению частоты и длительности расслабления НПС.

В развитии тяжелого рефлюкс-эзофагита с исходом в пептический стеноз или метаплазию эпителия пищевода ведущую роль играет кислотно-щелочной (дуоденогастроэзофагеальный) рефлюкс. Механизмы формирования пептиче-



ского стеноза и метаплазии эпителия пищевода идентичны механизмам возникновения рефлюкс-эзофагита с тем лишь отличием, что при таких осложнениях бывает более длительный контакт кислоты со слизистой оболочкой пищевода. Непрерывный рефлюкс приводит к образованию глубоких и сливных язв, повреждению мышечной и нервной систем пищевода, накоплению коллагена I типа и формированию рубцовой ткани. При метаплазии пищевода происходит замещение плоского многослойного эпителия пищевода цилиндроклеточным эпителием желудка или тощей кишки.

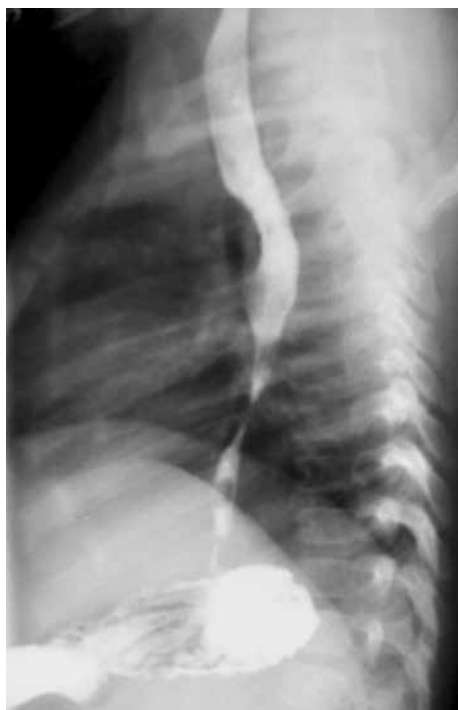## ДИАГНОСТИКА

В настоящее время доступен широкий арсенал методов исследования ГЭР и его осложнений, который дает более полное представление о заболевании. Рентгенологическое исследование до сих пор остается наиболее распространенным методом диагностики ГЭР, хотя информативность его не превышает 60–86%. Диагностическая ценность этого исследования, несомненно, высока в обнаружении грыж пищеводного отверстия диафрагмы и пептического стеноза, и позволяет определить уровень локализации и протяженность стеноза (рис. 9.3).

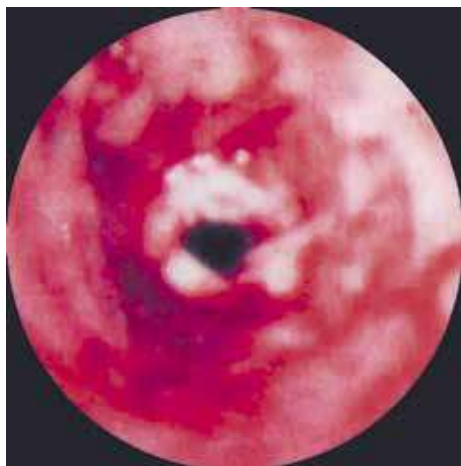Эндоскопия — основной метод диагностики рефлюкс-эзофагита, однако у 40% больных его диагностика затруднена из-за отсутствия ярко выраженных эндоскопических признаков. Именно поэтому для достоверной диагностики рефлюкс-эзофагита (рис. 9.4) и метаплазии эпителия пищевода (рис. 9.5) во время эндоскопии необходимо выполнение биопсии слизистой оболочки.

Стандартом диагностики ГЭР стал суточный рН-мониторинг пищевода, достоверность которого составляет 97–100%. Эта методика дает количественную оценку ГЭР, позволяет оценить степень тяжести и характер рефлюкса, а также причинно-следственную связь у пациентов с респираторными нарушениями. Ведущая роль рН-метрии отводится для оценки результатов лечения ГЭР, особенно после хирургического лечения. До сих пор сохраняется неоднозначное мнение относительно роли суточного рН-мониторинга пищевода в обнаружении рефлюкса дуоденальным содержимым — щелочного рефлюкса. Наиболее достоверно судить о щелочном рефлюксе позволяют комбинированное исследование рН пищевода и желудка или суточная спектрофотометрия желчных кислот в просвете пищевода.

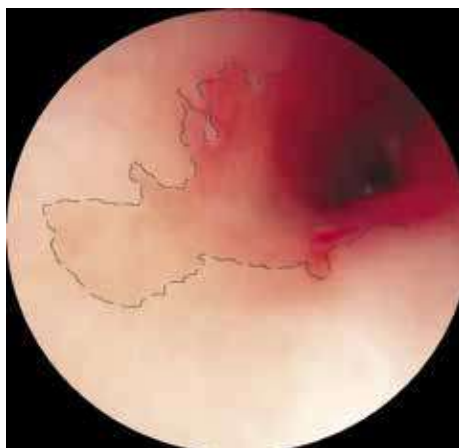Такие методы исследования, как манометрия пищевода и изотопная скintiграфия, используют для изучения моторики пищевода и функции НПС, а также эвакуаторной функции желудка.



**Рис. 9.3.** Рентгеноконтрастное исследование пищевода. В нижней трети пищевода определяется пептический стеноз пищевода



**Рис. 9.4.** Эндоскопическая картина при эзофагоскопии. Фибринозно-эрозивный рефлюкс-эзофагит, стеноз пищевода



**Рис. 9.5.** Эндоскопическая картина метаплазии пищевода. Пунктирной линией выделен очаг метаплазии слизистой оболочки пищевода

### КЛИНИЧЕСКАЯ КАРТИНА

Клинические проявления ГЭР можно разделить на три группы: симптомы нарушения питания, поражения пищевода и респираторные нарушения.

Основные симптомы ГЭР — изжога, отрыжка, срыгивание, боли в эпигастральной области или за грудиной. Однако следует отметить, что такие симптомы характерны для взрослых и детей старшего возраста. У младенцев и детей дошкольного возраста преобладают симптомы нарушения питания (срыгивание и рвота, потеря массы тела, отставание в физическом развитии) и внепищеводные нарушения (пневмония, бронхит, бронхиальная астма, ларингит и др.). При эрозивно-язвенном рефлюкс-эзофагите у детей возможны рвота с примесью крови и анемия.

К наиболее частым респираторным проявлениям ГЭР можно отнести аспирационную пневмонию, бронхит, ларингит, синусит, отит, кашель, апноэ, удушье. Респираторные нарушения при ГЭР возникают вследствие микроаспирации и рефлексорного бронхо- или ларингоспазма из-за раздражения нейрорецепторов блуждающих нервов. Чаще всего у детей младшего возраста встречаются кашель и стридор. Частая рвота может привести к аспирации желудочного содержимого и стать причиной возникновения пневмонии. Аспирационная пневмония чаще развивается у детей с грубой неврологической патологией, дискоординацией глоточного аппарата. У пациентов с бронхиальной астмой и стридором ГЭР может спровоцировать бронхоспазм даже при отсутствии аспирации — рефлексорно.

Нарушение проходимости пищевода в результате его стенозирования из-за рубцового процесса на почве язвенного эзофагита сопровождается симптомами дисфагии, пищеводной рвотой, быстрой потерей массы тела и отставанием в физическом развитии.

Наличие перечисленных симптомов дает серьезные основания заподозрить у ребенка ГЭР и провести дополнительные исследования в целях уточнения диагноза.

### ЛЕЧЕНИЕ

Лечение ГЭР должно быть основано на патофизиологической сущности этого заболевания, основными компонентами которого являются некомпетентность запирательного механизма НПС, заброс желудочного или дуоденального содер-

жимого в пищевод, нарушение моторики и клиренса пищевода, нарушение эвакуаторной функции желудка. Использование прокинетиков ингибиторов протонного насоса позволяет получить положительный результат у 80% больных ГЭР. Однако у 100% больных через 12 мес после отмены терапии наступает рецидив заболевания, что требует постоянной многолетней поддерживающей терапии. В этой ситуации альтернативное решение проблемы — хирургическое лечение.

Основные показания к оперативному лечению ГЭР у детей: неэффективность консервативной терапии, отставание в физическом развитии, эрозивно-язвенный рефлюкс-эзофагит, пептический стеноз и метаплазия пищевода, респираторные осложнения, грыжа пищеводного отверстия диафрагмы. Хирургическое лечение при ГЭР направлено на ликвидацию его осложнений и создание эффективного антирефлюксного барьера.

На сегодняшний день наиболее эффективный и распространенный способ оперативного лечения ГЭР — фундопликация по Ниссену. При выполнении этой операции в брюшном отделе пищевода создают клапанный механизм (зону высокого давления), способный предупредить рефлюкс из желудка в пищевод. Основной этап операции — формирование вокруг пищевода антирефлюксной манжеты 360° высотой до 2 см. Возможность выполнения фундопликации по Ниссену лапароскопическим способом делает ее наиболее выгодной технологией лечения ГЭР у детей с хорошими функциональными и косметическими результатами (рис. 9.6). Применение этой операции позволило получить положительные результаты более чем у 90% детей с ГЭР.

Лечение детей с ГЭР, осложненным пептическим стенозом пищевода, представляет определенные трудности. Это связано с необходимостью устранения ГЭР и ликвидации стеноза пищевода. Ликвидация стеноза методом бужирования пищевода на фоне медикаментозной терапии рефлюкса с последующим выполнением лапароскопической фундопликации по Ниссену позволяет получить оптимальные результаты у этой группы детей.

Несмотря на достигнутый успех лечения ГЭР за последние годы, остается контингент больных, кому приходится выполнять радикальные хирургические вмешательства в виде экстирпации пищевода и колоэзофагопластики. Показание к выполнению таких радикальных вмешательств — протяженный или рецидивирующий пептический стеноз пищевода. Экстирпация пищевода в таких случаях — мера профилактики развития метаплазии и аденокарциномы пищевода.

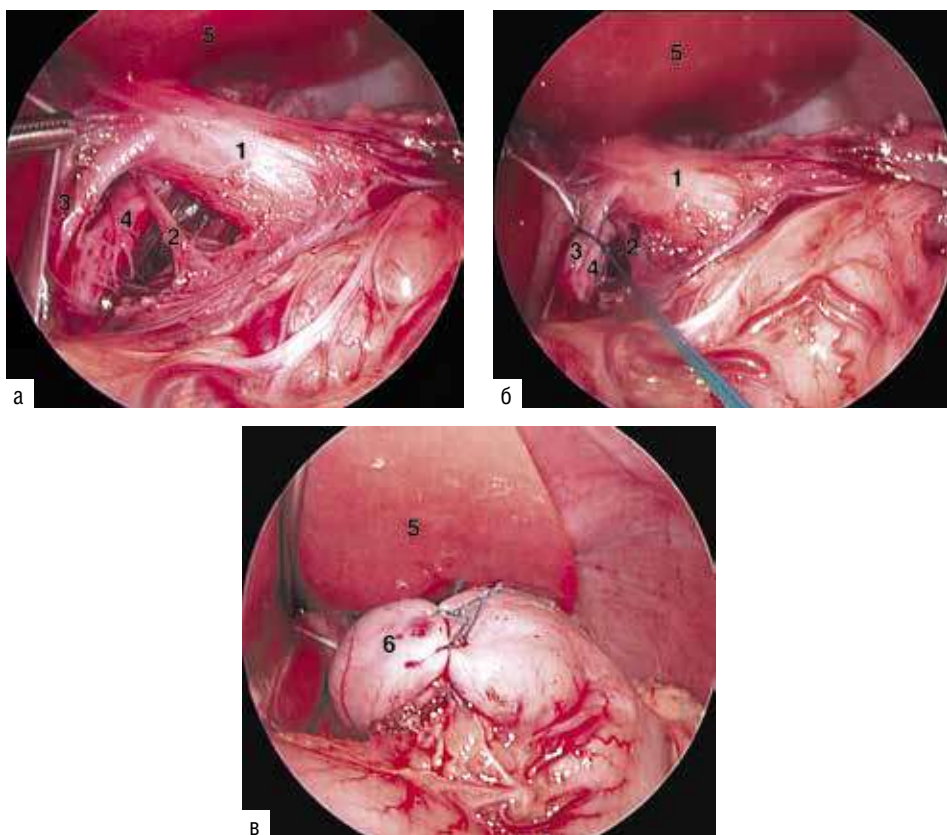
Лечение детей с ГЭР, осложненным метаплазией пищевода, требует выполнения не только антирефлюксной операции, но и устранения патологического очага в пищеводе. Наиболее оптимальной технологией лечения этой группы детей стала лапароскопическая фундопликация по Ниссену с последующей эндоскопической электрокоагуляцией очага метаплазии пищевода. Такая тактика лечения позволяет в 100% случаев получить положительный результат.

## ВОЗМОЖНЫЕ ОСЛОЖНЕНИЯ

Возможно развитие таких осложнений, как аспирационная пневмония, несостоятельность швов, перфорация пищевода, медиастинит, перфорация желудка, перитонит, сепсис, кровотечение. Исключить развитие таких осложнений, к сожалению, невозможно. Летальность при развитии медиастинита и сепсиса у детей достигает 75%.

## ПРОГНОЗ

При своевременной диагностике и адекватном лечении ГЭР у детей прогноз заболевания благоприятный. Оперативная коррекция ГЭР методом лапароскопической фундопликации по Ниссену позволяет полностью излечить ребенка.



**Рис. 9.6.** Лапароскопическая фундопликация по Ниссену: а — эндософтография, мобилизованы брюшной отдел пищевода и ножки диафрагмы; б — эндософтография, ножки диафрагмы ушиты узловым швом, в — эндософтография, сформирована манжета Ниссена высотой до 2 см. 1 — брюшной отдел пищевода, 2 — блуждающий нерв, 3 — правая ножка диафрагмы, 4 — левая ножка диафрагмы, 5 — печень, 6 — фундопликационная манжета Ниссена

В случае развития рецидивирующего или протяженного пептического стеноза пищевода только радикальное хирургическое лечение (экстирпация пищевода, колоэзофагопластика) позволит достичь выздоровления ребенка.

### 9.3. ХИМИЧЕСКИЕ ОЖОГИ ПИЩЕВОДА

Химические ожоги — наиболее частая патология пищевода у детей. Ожоги пищевода в детском возрасте возникают после случайного проглатывания концентрированных растворов кислот или щелочей. Наиболее часто страдают дети в возрасте от 1 до 3 лет, которые по недосмотру взрослых все новое пробуют на вкус.

#### Код по МКБ-10

T28.6. Химический ожог пищевода.

#### ЭТИОЛОГИЯ И ПАТОГЕНЕЗ

Некоторое время назад подавляющее большинство тяжелых ожогов было обусловлено каустической содой, которую широко использовали в быту. В настоящее время большая часть тяжелых ожогов пищевода связана с приемом концентриро-

ванной уксусной кислоты (70% раствора), растворов щелочей и кристаллического калия перманганата. Такие химические агенты, как синтетические моющие средства, растворы йода, канцелярского клея, не приводят к глубокому поражению пищевода.

Глубина и тяжесть ожога пищевода зависят от концентрации, природы химического вещества, его количества и времени контакта со слизистой оболочкой. Кислоты, отнимая воду от тканей, вызывают денатурацию белка, в связи с чем образуются кислые водонерастворимые альбуминаты в виде струпа, то есть поражение идет по типу коагуляционного некроза. Струп предохраняет лежащие глубже слои от последующего действия кислоты. Кроме того, кислоты разрушают клеточные мембраны слизистой оболочки пищеварительного тракта и мембраны сосудистой стенки, что приводит к всасыванию кислот в кровеносное русло и развитию метаболического ацидоза, который вызывает гемолиз эритроцитов. Возникают гемоглинурический нефроз и токсический гепатит, которые приводят к развитию острой почечно-печеночной недостаточности.

При отравлении щелочами местное повреждение бывает более тяжелым, чем при поражении кислотами. Щелочи быстро и глубоко проникают в ткани. Они омыляют жиры и разрыхляют ткани. При взаимодействии с тканевыми белками образуются хорошо растворимые в воде щелочные альбуминаты с образованием мягкого и рыхлого струпа — колликвационного некроза. Щелочь может вызвать глубокое поражение вплоть до трансмурального некроза с развитием перфораций, околопищеводной флегмоны и медиастинита.

Кристаллы калия перманганата, являясь сильнейшим окислителем, при соприкосновении со слизистой оболочкой полностью растворяются и оказывают местное прижигающее воздействие. Характерно поражение кристаллами калия перманганата верхних отделов пищеварительного, а также дыхательного путей с вовлечением в деструктивный процесс гортаноглотки, надгортанника и голосовых связок.

Клинические проявления, диагностика и лечение ожогов пищевода имеют прямую связь с патоморфологическими изменениями, происходящими при поражении пищевода, их глубиной и протяженностью. Наибольшие трудности встречаются при лечении ожогов, вызванных серной, азотной или концентрированной соляной кислотами, когда даже при правильно проводимом лечении не удается избежать рубцового стеноза пищевода.

## КЛАССИФИКАЦИЯ

На основании патоморфологических изменений можно выделить три степени ожога пищевода.

- I степень (легкая) — сопровождается катаральным воспалением слизистой оболочки, проявляющимся отеком и гиперемией с повреждением поверхностных слоев эпителия. Отек спадает на 3–4-е сутки, а эпителизация ожоговой поверхности заканчивается через 7–8 дней после травмы.
- II степень (средняя) — характеризуется более глубоким повреждением слизистой оболочки, некрозом ее эпителиальной выстилки и образованием легко снимаемых негрубых фибриновых наложений. Как правило, заживление происходит в течение 1,5–3,0 нед путем полной эпителизации или образования нежных рубцов, не суживающих просвет пищевода.
- III степень (тяжелая) — проявляется некрозом слизистой оболочки, подслизистого слоя, а порой и мышечной стенки пищевода с образованием грубых, долго не отторгающихся (до 2 нед и более) фибриновых наложений. По мере их отторжения появляются язвы, на 3–4-й неделе заполняющиеся грануляциями с последующим замещением рубцовой тканью, суживающей просвет пищевода (рис. 9.7).

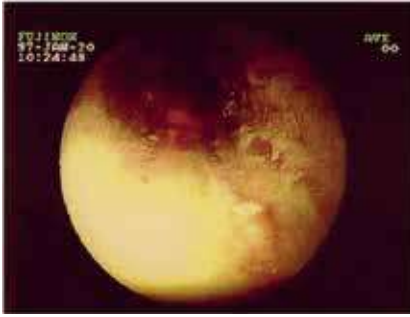

Рис. 9.7. Ожог пищевода III степени

## КЛИНИЧЕСКАЯ КАРТИНА

Клинические проявления могут быть обусловлены экзотоксическим отравлением (вплоть до экзотоксического шока) и/или местными явлениями химического ожога пищевода. В первые часы после травмы клиническая картина обусловлена болью и острым воспалительным процессом. У больных повышается температура тела, возникают беспокойство и сильное слюнотечение, так как ребенку больно проглатывать даже слюну. При ожоге глотки, надгортанника и входа в гортань, а также при ожоге дыхательных путей летучими веществами или

при аспирации прижигающей жидкости развивается дыхательная недостаточность, обусловленная отеком гортани. В этих случаях возникают стридорозное дыхание и одышка смешанного типа. В остром периоде могут проявиться признаки экзотоксического отравления, выражающиеся в сердечно-сосудистой недостаточности, угнетении сознания, гематурии и острой почечной недостаточности. В случае экзотоксикоза ребенок должен быть госпитализирован в отделение токсикологии.

С 5–6-го дня даже у пациентов с тяжелыми ожогами пищевода состояние улучшается: температура тела снижается, слюнотечение и дисфагия исчезают, становится возможным полноценное питание через рот. При ожогах I–II степени клиническое улучшение сопровождается восстановлением нормальной структуры пищевода. При нелеченых ожогах III степени такое улучшение бывает временным (период мнимого благополучия). С 4–6-й недели у этих больных опять появляются признаки нарушения проходимости пищевода, обусловленные начинающимся рубцеванием и формированием сужения пищевода. При приеме сначала твердой, а затем и полужидкой пищи появляются дисфагия и пищеводная рвота. В запущенных случаях ребенок не может глотать даже слюну. Развиваются дегидратация и истощение.

В редких случаях при тяжелых ожогах, например, серной или азотной кислотой, периода мнимого благополучия не бывает, что связано с глубоким повреждением пищевода, резким отеком, воспалительным процессом вокруг очага и медиастинитом. У этих больных длительно сохраняются высокая лихорадка и дисфагия.

## ДИАГНОСТИКА

Факт приема химического вещества, клинические признаки непроходимости пищевода в остром периоде и наличие ожога слизистой ротоглотки у ребенка не подтверждают ожог пищевода, а тем более его степень. Наиболее достоверную информацию о характере поражения верхних отделов ЖКТ может дать только диагностическая фиброэндоскопия. Диагностическую фиброэзофагогастроуденоскопию (ФЭГДС) следует обязательно выполнить у всех пациентов с подозрением на ожог пищевода. Сроки ее проведения зависят от выраженности клинических проявлений. При отсутствии или слабой выраженности клинических признаков первую ФЭГДС можно выполнить в первые сутки после травмы. Это исследование позволяет исключить те случаи, когда вовсе отсутствует или имеется ожог пищевода I степени, не требующий специального лечения. Таким образом, может быть верифицирован правильный диагноз в ранние сроки у 70% пациентов с подозрением на ожог пищевода и желудка.

При клинических признаках ожога пищевода первую диагностическую ФЭГДС выполняют в конце первой недели после приема прижигающего вещества. Она

позволяет дифференцировать ожоги I степени, характеризующиеся гиперемией и отеком слизистой оболочки, от ожогов II–III степени, отличающихся наличием фибриновых наложений. Точно дифференцировать II степень от III степени ожога в этот период по эндоскопической картине невозможно. Дифференциация становится возможной через 3 нед с момента ожога во время второй диагностической ФЭГДС. При ожогах II степени наступает эпителизация ожоговой поверхности без рубцевания. При ожогах III степени в этот период при ФЭГДС можно видеть язвенные поверхности с остатками грубых фибриновых налетов и образование грануляций на ожоговой поверхности. Такие поражения при отсутствии профилактического бужирования приводят к формированию стеноза пищевода.

## ЛЕЧЕНИЕ

В качестве первой помощи ребенку необходимо промыть желудок через зонд большим количеством воды. Чем раньше и квалифицированнее выполнено промывание желудка, тем меньше опасность развития отравления или тяжелого ожога желудка. Кристаллы калия перманганата, способные плотно фиксироваться в ротоглотке, удаляют механически тампоном с раствором аскорбиновой кислоты.

В первые часы после происшествия ребенку назначают наркотические анальгетики, особенно если выражена дисфагия, контролируют температуру тела. При развитии признаков отравления проводят инфузионную терапию. При развитии дыхательной недостаточности, связанной с отеком гортани, проводят внутриносовую новокаиновую блокаду, внутривенно вводят гидрокортизон, 10% раствор кальция хлорида, 20–40% раствор декстрозы, назначают ингаляции кислорода и умеренную седативную терапию. При прогрессировании дыхательной недостаточности проводят продленную назотрахеальную интубацию термопластическими трубками, обычно позволяющими избежать трахеостомии. При длительной лихорадке и развитии пневмонии назначают парентеральные антибактериальные препараты.

В первые 5–6 дней после приема прижигающего вещества при выраженной дисфагии проводят парентеральное питание (ПП) или ребенок получает только жидкую пищу. Для уменьшения болевых ощущений детям дают оливковое или растительное масло, алгелдрат + магния гидроксид (Алмагель). На 5–8-й день дисфагия обычно уменьшается и ребенка переводят на нормальный, соответствующий возрасту стол.

До настоящего времени не разработаны лекарственные средства или другие методы, способные эффективно воздействовать непосредственно на ожоговый процесс в пищеводе и предотвращать формирование рубцового сужения, кроме раннего профилактического бужирования.

Профилактическое бужирование необходимо начать в конце первой недели после ожога пищевода, если при диагностической эндоскопии обнаружен ожог II–III степени. Для бужирования используют термопластические бужи, размеры которых представлены в табл. 9.1. Подбирают буж, по диаметру равный или превышающий возрастной размер пищевода. Бужирование бужами меньшего размера нецелесообразно: оно не предотвращает развития сужения пищевода.

**Таблица 9.1.** Размеры бужей для профилактического бужирования пищевода

Возраст	Размер бужей, Сп
До 6 мес	36–38
6 мес — 1 год	38–40
1–3 года	40–42
4–7 лет	42–44
8–15 лет	44–46

**Профилактическое бужирование проводят** в стационаре 3 раза в неделю методом бужирования вслепую. Количество сеансов бужирования определяют после повторной эндоскопии через 3 нед после ожога пищевода. Если при этом происходит полная эпителизация (ожог II степени), бужирование прекращают, большого выпи́сывают под диспансерное наблюдение с последующим эндоскопическим контролем через 2–3 мес.

При глубоком ожоге (III степени) бужирование продолжают 3 раза в неделю еще в течение 3 нед. Затем выполняют контрольную эндоскопию и выпи́сывают ребенка на амбулаторное бужирование с частотой 1 раз в неделю в течение 2–3 мес, затем 2 раза в месяц в течение 2–3 мес и 1 раз в месяц в течение полугода, контролируя течение ожогового процесса в пищеводе с помощью эндоскопии каждые 3 мес.

Профилактическое бужирование опасно лишь в редких случаях, например, на фоне признаков чрезвычайно тяжелого поражения (быстро развивающиеся стенозы и ригидность пищевода, не позволяющие провести эндоскоп в желудок при эндоскопии, особенно в сочетании с признаками параэзофагита, выраженной дисфагией и лихорадкой). Не следует также начинать прямое бужирование больным, поступающим через 3–4 нед после ожога с первыми клиническими признаками формирующегося стеноза пищевода. В таких случаях вместо бужирования вслепую следует применить бужирование по струне-проводнику или бужирование за нить.

#### **ВОЗМОЖНЫЕ ОСЛОЖНЕНИЯ**

Возможно развитие таких осложнений, как перфорация пищевода, аспирационная пневмония, медиастинит, сепсис, кровотечение. Исключить развитие таких осложнений, к сожалению, невозможно. Летальность при развитии медиастинита и сепсиса у детей достигает 75%.

#### **ПРОГНОЗ**

При правильно проведенном бужировании прогноз исхода ожога пищевода благоприятный. В случае неправильного лечения и ожогах щелочью и концентрированными кислотами (серной, азотной, соляной) возможно формирование протяженного ригидного стеноза пищевода, что в ряде случаев потребует выполнения сложных реконструктивных операций на пищеводе.

## **9.4. РУБЦОВЫЕ СУЖЕНИЯ ПИЩЕВОДА**

Рубцовые сужения пищевода являются, как правило, результатом нелеченых или неправильно леченых химических ожогов пищевода III степени, то есть при неправильном проведении профилактического бужирования.

#### **Код по МКБ-10**

K22.2. Непроходимость пищевода.

#### **ЭТИОЛОГИЯ И ПАТОГЕНЕЗ**

Рубцовые сужения пищевода возникают вследствие химического ожога пищевода щелочью или концентрированными кислотами (серной, азотной, соляной). Травма пищевода такими агрессивными средствами вызывает ожог пищевода III степени с поражением мышечной оболочки. В этих случаях заживление ожога пищевода происходит с формированием грубой рубцовой ткани и стеноза пищевода. В ряде случаев даже правильно проводимое профилактическое бужирование при таких ожогах пищевода не позволяет избежать рубцового стеноза пищевода.



## КЛИНИЧЕСКАЯ КАРТИНА

Картина нарушенной проходимости пищевода складывается из дисфагии и потери массы тела. При развитии полной непроходимости пищевода ребенок не может глотать даже слюну, при этом быстро развивается истощение.

## ДИАГНОСТИКА

Диагностика стеноза пищевода основана на рентгеноскопии пищевода с контрастированием и эзофагоскопии. Это позволяет установить локализацию и диаметр сужения, а также характер рубцовых тканей в пищеводе (рис. 9.8).

### Дифференциальная диагностика

Дифференциальную диагностику проводят с ГЭР, пептическим стенозом пищевода, опухолью пищевода.

## ЛЕЧЕНИЕ

Большую часть стенозов пищевода удается ликвидировать с помощью бужирования. Существует несколько способов: бужирование вслепую, за нить, по струне-проводнику и т.д. Однако ни один из перечисленных методов по своей безопасности не может сравниться с бужированием за нить, дающим наименьшее количество перфораций пищевода (рис. 9.9). Для проведения такого бужирования больному накладывают гастро-

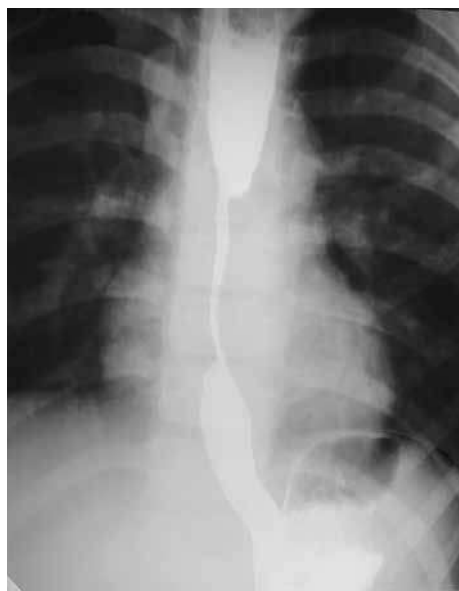

Рис. 9.8. Рентгенография пищевода. Протяженный рубцовый стеноз пищевода

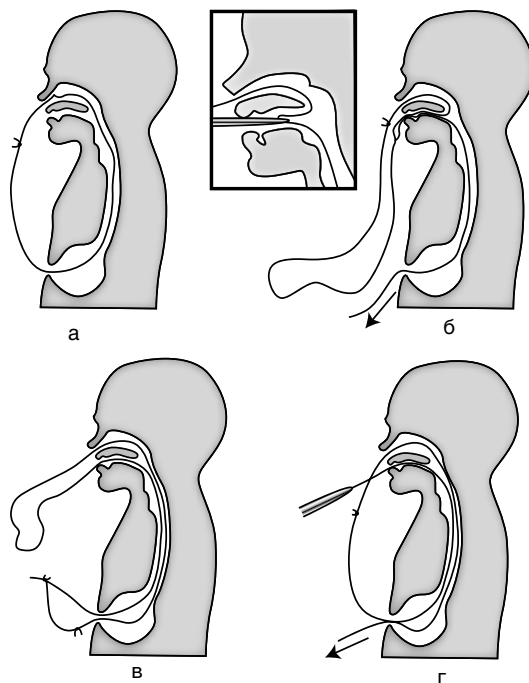


Рис. 9.9. Схема бужирования за нить (а–г)

стому. Гастростома также необходима для полноценного питания больного и дальнейшего обследования пищевода. В детской практике следует использовать наиболее простой метод гастростомии (по Кадеру) с выведением трубки через отдельный разрез. Через 2–3 нед после наложения гастростомы повторяют эндоскопическое исследование — прямую и ретроградную (через гастростому) эзофагоскопию. С помощью эндоскопических щипцов, проведенных через канал эндоскопа, ретроградно проводят через стенозированный участок нить для бужирования. Используя проведенную нить, выполняют второе рентгенологическое исследование — встречное контрастирование. На основании перечисленных методов можно получить полное представление о протяженности стеноза, что во многом определяет прогноз.

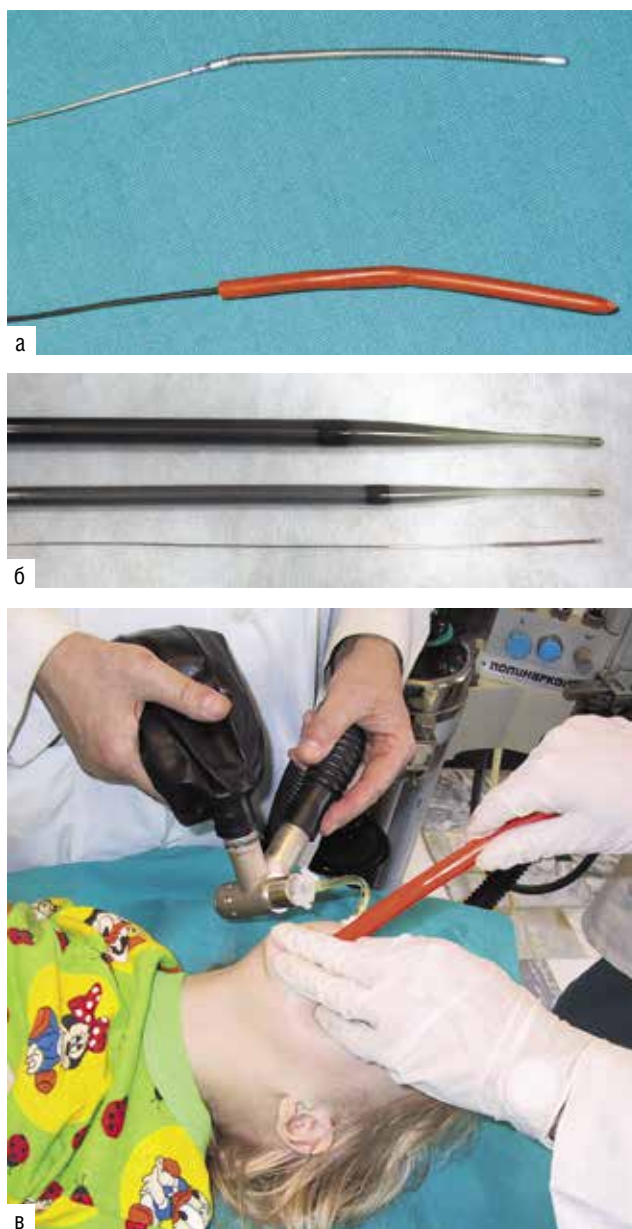
Бужирование начинают с бужа минимального размера, проходящего через стеноз; манипуляции выполняют 2–3 раза в неделю, доводя размер бужа до размера, превышающего возрастной. После устранения стеноза дети начинают питаться через рот, гастростомическую трубку удаляют, а гастростомическое отверстие суживают вокруг нити. Детей выписывают на амбулаторное бужирование, проводимое по схеме бужирования ожогов пищевода III степени. После прекращения бужирования ребенок может есть любую пищу, а дисфагия должна отсутствовать. Таких результатов удается достичь у 2/3 больных. Неэффективность бужирования может проявиться рано, если не удастся расширить стеноз бужами, или значительно позже, когда после прекращения бужирования в различные сроки происходит рецидив стеноза.

Один из эффективных способов расширения рубцового стеноза пищевода — бужирование по струне-проводнику, которое проводят под эндотрахеальным наркозом. Для бужирования используют полые бужи (рис. 9.10). Струну с атравматическим кончиком проводят через пищевод в желудок. Процедуру бужирования, как правило, начинают с проведения бужа, соответствующего диаметру стеноза. Буж нанизывают на струну и по ней продвигают в желудок. Затем буж медленно извлекают, одновременно контролируя положение струны в желудке. Далее продолжают дилатацию стеноза бужами на 2–3 размера больше предыдущего. За один сеанс проводят не более трех бужей. Такую процедуру повторяют через несколько дней. Обычно бывает достаточно 1–3 процедур бужирования для достижения возрастного размера бужа или большего на 2–4 номера. После этого необходимо перейти на амбулаторное бужирование вслепую. Такая технология бужирования пищевода позволяет избавить ребенка от гастростомии, что является немаловажным социально значимым фактором.

Существуют и другие способы устранения стеноза пищевода. К ним относят эндоскопическую электрорезекцию или криодеструкцию, эндоскопическую баллонную дилатацию, форсированное бужирование пищевода, резекцию стеноза с эзофаго-эзофагоанастомозом и др. Однако эти методы находят ограниченное применение у детей.

Лучше всего поддаются бужированию кольцевидные и короткие трубчатые стенозы пищевода, особенно в течение первого года после ожога. При протяженных стриктурах, в частности после ожога минеральными кислотами, бужирование часто оказывается неэффективным. Неэффективность бужирования и рецидив стеноза — показания к пластике пищевода. Показания к операции также включают полную непроходимость пищевода и протяженные стенозы пищевода, особенно после ожога техническими кислотами.

В настоящее время в детской практике наибольшее распространение получила тотальная пластика пищевода толстокишечным трансплантатом (рис. 9.11). Один из немаловажных этапов колоэзофагопластики — создание антирефлюксного

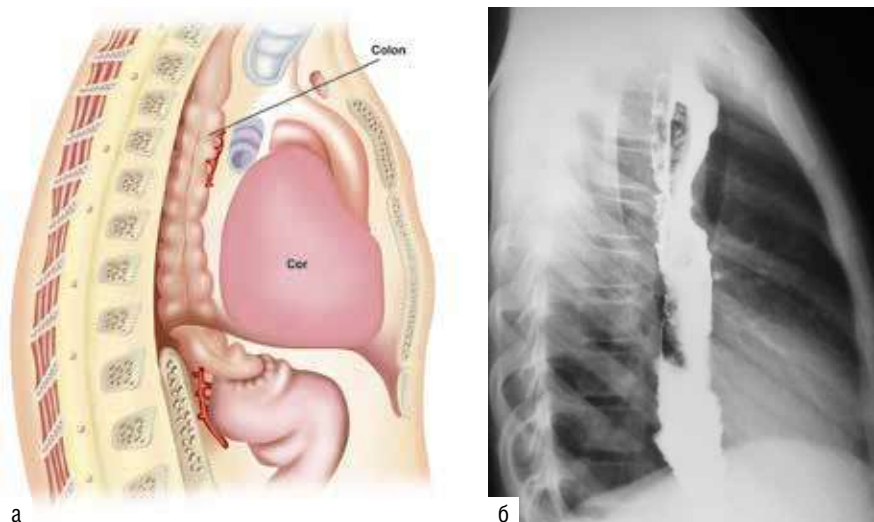


**Рис. 9.10.** Бужирование пищевода по струне-проводнику: а — струна с атравматическим кончиком; б — полые бужи; в — металлическая струна проведена в желудок и по ней продвигается полый буж

кологастроанастомоза, что предотвращает развитие вторичного ГЭР и рефлюкс-колита.

### ВОЗМОЖНЫЕ ОСЛОЖНЕНИЯ

Возможно развитие таких осложнений, как аспирационная пневмония, перфорация пищевода, перфорация желудка, медиастинит, перитонит, сепсис, несостоятельность швов, кровотечение. Исключить развитие таких осложнений, к сожалению, невозможно. Летальность при развитии медиастинита, перитонита и сепсиса у детей достигает 75%.



**Рис. 9.11.** Колоэзофагопластика: а — схема операции; б — рентгенография с бария сульфатом, трансплантат из толстой кишки проведен в заднем средостении

## ПРОГНОЗ

У пациентов с протяженными рубцовыми стенозами пищевода при благоприятном завершении пластики пищевода толстой кишкой наступает практически полное выздоровление.

## 9.5. ПЕРФОРАЦИЯ ПИЩЕВОДА

Подавляющее количество перфораций пищевода в детском возрасте — ятрогенные повреждения, чаще всего обусловленные техническими погрешностями во время бужирования пищевода или эзофагоскопии: проведением ригидной эзофагоскопии без наркоза, бужированием вслепую при рубцовых стенозах пищевода, грубыми манипуляциями при извлечении инородных тел пищевода и др. Предполагать перфорацию следует в том случае, если возникли серьезные трудности при проведении бужа во время бужирования или значительное кровотечение во время эзофагоскопии.

### Код по МКБ-10

K22.3. Прободение пищевода.

### КЛИНИЧЕСКАЯ КАРТИНА

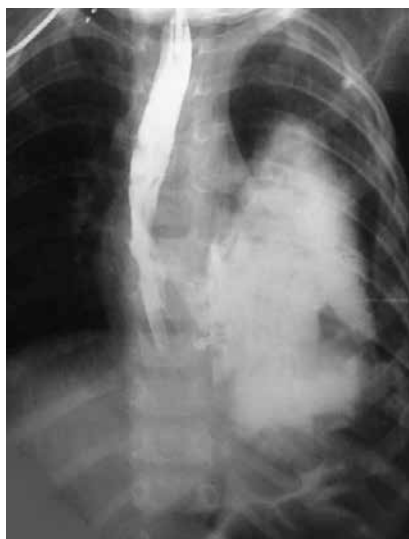Выраженность признаков перфорации зависит от ее уровня (шейный, грудной или брюшной отдел пищевода), размеров перфорационного отверстия (макро- или микроперфорация) и сроков с момента травмы. Тяжесть перфорации пищевода обусловлена развитием гнойно-воспалительного процесса в клетчатке шеи и средостения (медиастинита).

При перфорации грудного отдела пищевода под воздействием отрицательного внутригрудного давления через перфорационное отверстие в средостение поступают слюна, желудочное содержимое и воздух (пневмомедиастинум). Содержащиеся в слюне микроорганизмы приводят к развитию быстро прогрессирующего медиастинита, часто носящего гнилостный, септический характер.

Разрывы грудного отдела пищевода нередко сопровождаются пневмотораксом, чаще справа, где пищевод тесно прилежит к медиастинальной плевре. При сохранности медиастинальной плевры развивается эмфизема средостения с компрессией и смещением крупных сосудов средостения, сердца и раздражением нервных сплетений. При проникновении газа на шею, а также при перфорации шейного отдела пищевода возникают отек шеи и подкожная эмфизема.

Непосредственно после перфорации у ребенка может возникнуть повторная рвота с кровью. Дети становятся беспокойными, отказываются от еды, жалуются на за грудиною боль и боль в спине. Появляются одышка, хрипящее дыхание, высокая температура тела. Нарастают признаки токсикоза и дыхательной недостаточности. Перкуторно исчезает сердечная тупость или определяется пневмоторакс. Нередко появляются отек шеи и подкожная эмфизема.

При подозрении на перфорацию пищевода необходимо экстренное рентгенологическое исследование. При рентгеноскопии органов грудной клетки при перфорации грудного отдела пищевода наблюдают расширение тени средостения. При наличии пневмомедиастинума газ определяется по контурам сердца, окутывает вилочковую железу, распространяется в виде полос на клетчатку шеи. Возможен пневмоторакс. При перфорации шейного отдела пищевода в боковой проекции трахея отклоняется от позвоночника вперед, появляются пузырьки газа в ретротрахеальной клетчатке. Окончательно локализацию и размеры перфорации уточняют при рентгенографии пищевода с контрастным веществом (йодолиполом). Рентгеноскопию с йодолиполом проводят в горизонтальном положении, причем детям младшего возраста контрастное вещество вводят через катетер. О перфорации судят по затеканию контрастного вещества за контуры пищевода (рис. 9.12).



**Рис. 9.12.** Перфорация пищевода. При рентгенографии пищевода определяется затек контрастного вещества в левую плевральную полость

## ЛЕЧЕНИЕ

Полностью исключают кормление больного через рот. Назначают внутривенно комбинацию антибиотиков, действующих на грамотрицательную, грамположительную микрофлору и анаэробные микроорганизмы (метронидазол), в максимально допустимых возрастных дозах. Больному накладывают гастростому, причем при перфорации нижнегрудного отдела пищевода целесообразно выполнение двойной гастростомии с проведением одной трубки в тощую кишку для кормления, другой — в желудок для декомпрессии. Такая тактика предотвращает возникновение желудочно-пищеводного рефлюкса и реинфицирование средостения желудочным содержимым. Лишь в редких случаях, когда диагноз перфорации сомнителен, можно проводить кормление больного через зонд, проведенный через носовой ход в желудок.

Если диагноз перфорации установлен в первые сутки, показано срочное оперативное вмешательство с ушиванием разрыва пищевода. При этом наиболее оптимальной технологией лечения является торакоскопия, которая дает широкий визуальный обзор и отличный косметический результат. В более поздние сроки

ограничиваются только дренированием флегмон и абсцессов в клетчатке шеи или средостения. Операцию заканчивают дренированием околопищеводной клетчатки и устанавливают систему для постоянного промывания с аспирацией.

### ВОЗМОЖНЫЕ ОСЛОЖНЕНИЯ

Велика вероятность развития таких осложнений, как аспирационная пневмония, несостоятельность швов, медиастинит, сепсис, кровотечение. Исключить развитие таких осложнений, к сожалению, невозможно. Летальность при развитии медиастинита и сепсиса у детей достигает 75%.

## 9.6. ВРОЖДЕННЫЕ СУЖЕНИЯ ПИЩЕВОДА

Врожденный стеноз пищевода — порок развития, при котором имеется органическое сужение на ограниченном участке пищевода. Врожденный стеноз относится к редким порокам развития, частота которого колеблется в значительных пределах и составляет 0,01–1,00% всех пороков развития.

### Код по МКБ-10

Q39.3. Врожденные стеноз и стриктура пищевода.

### ЭТИОЛОГИЯ И ПАТОГЕНЕЗ

Врожденные сужения пищевода обусловлены различными нарушениями, возникающими в период эмбриогенеза. Одна из причин является нарушение процесса вакуолизации первичной кишечной трубки, когда на одном из участков пищевода не происходит полной реканализации просвета. В этих случаях образуются мембранозные формы стеноза. При нарушении разделения между пищеводом и трахеей с дистопией бронхиальных хрящей в стенку пищевода формируются циркулярные стенозы пищевода. Одной из редких причин врожденных стенозов пищевода являются дубликационные кисты, располагающиеся в подслизистом слое. К сужению пищевода могут привести также аномалия крупных сосудов — двойная дуга аорты, аномальное отхождение от аорты крупных артериальных стволов.

Врожденный стеноз пищевода локализуется чаще в средней или нижней трети пищевода, реже встречается в верхней его части. Мембранозные стенозы и сужения, обусловленные дистопированным хрящом или дубликационными кистами, локализуются в основном в нижней трети или кардиальном отделе пищевода. Стенозы, связанные с нарушением разделения с трахеей, сосудистой аномалией, располагаются обычно в средней трети пищевода.

### КЛИНИЧЕСКАЯ КАРТИНА

Клинические симптомы при врожденных стенозах появляются рано, в первые месяцы жизни, и становятся более выраженными с введением прикорма. Выраженность симптомов и начало их проявления зависят от степени сужения. После кормления возникает рвота неизменной пищей, у старших детей — дисфагия. Возникает плохое прохождение твердой пищи, жидкости проходят лучше, поэтому дети старшего возраста нередко запивают пищу водой.

При стенозах, обусловленных сосудистым кольцом у детей раннего возраста, на первый план выступают симптомы сдавления трахеи, проявляющиеся стридором; у старших детей преобладает дисфагия. Для стеноза трахеи и пищевода типичен симптом запрокидывания головы для облегчения дыхания. Как правило, нарушение проходимости пищевода приводит к отставанию в физическом развитии, нарушению питания, алиментарной анемии, отмечаются частые воспалительные заболевания легких, обусловленные аспирацией.

## ДИАГНОСТИКА

Основной метод диагностики врожденного стеноза пищевода — рентгеноконтрастное исследование, которое дает отчетливое представление об уровне локализации и протяженности (рис. 9.13). Стеноз может иметь различную форму: в виде песочных часов, перемычек на ограниченном участке. При врожденных стенозах диаметр сужения не изменяется в процессе исследования. Имеется постоянное отекание контрастного вещества узкой струйкой. Вышележащие отделы пищевода расширены, тонус их сохранен, можно наблюдать усиление сокращения. Выраженность супрастенотического расширения определяется степенью сужения и его уровнем. Наиболее значительное расширение возникает при стенозах кардиального отдела пищевода.

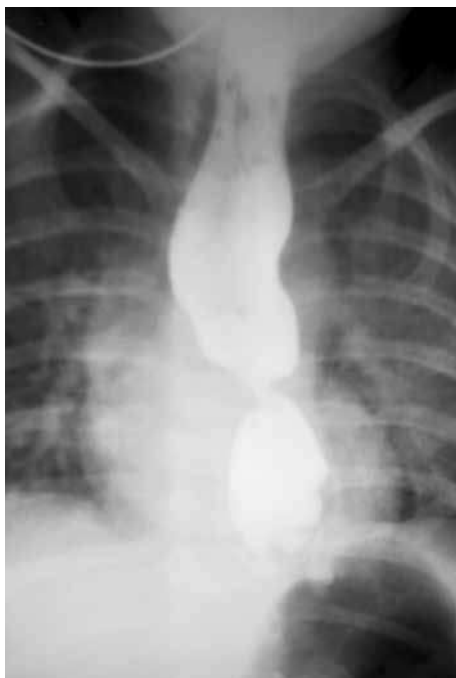При стенозах, обусловленных аномалией сосудов, на снимках в боковой проекции определяется сдавление пищевода сзади на уровне дуги аорты. В таких случаях точный диагноз можно установить при аортографии.

Для диагностики сужения пищевода, уточнения его степени и уровня во всех случаях необходима эзофагоскопия. При эндоскопии сужение имеет вид центрально расположенного отверстия, слизистая оболочка в его окружности мало изменена. Провести трубку эзофагоскопа через место сужения не удастся, что подтверждает органический характер сужения. Вышележащие отделы пищевода расширены, обнаруживается избыточная складчатость. При стенозах, обусловленных сосудистой аномалией, может выявляться пульсация стенки пищевода на уровне сужения, но при этом, в отличие от других видов врожденных стенозов, трубку эзофагоскопа удастся провести через суженный участок.

Наиболее информативный и достоверный метод исследования — чреспищеводное УЗИ, которое позволяет верифицировать органический характер стеноза, аномалию развития магистральных сосудов или кистозное образование пищевода.

### Дифференциальная диагностика

В первую очередь приходится дифференцировать врожденные стенозы от приобретенных сужений, особенно в тех случаях, когда в анамнезе нет указаний на ожог. Решающее значение имеет эзофагоскопия, выявляющая рубцовые изменения слизистой оболочки пищевода. Сложнее дифференцировать врожденные стенозы от пептических сужений на почве желудочно-пищеводного рефлюкса. Наличие желудочно-пищеводного рефлюкса практически исключает врожденный характер сужения. При эзофагоскопии в случаях пептических стриктур в области сужения, как правило, отмечают признаки язвенного эзофагита, что не характерно для врожденных сужений. В сомнительных случаях необходимо выполнение биопсии слизистой оболочки.



**Рис. 9.13.** Рентгенодиагностика врожденного стеноза пищевода. В нижней трети пищевода определяется стеноз

Стенозы кардиального отдела пищевода необходимо дифференцировать от ахалазии. При рентгенологическом исследовании диаметр сужения в случае стеноза остается неизменным, а при ахалазии временами можно видеть открытие кардиального отдела и «проваливание» контрастной взвеси в желудок, особенно при заливании бария сульфата водой, при эзофагоскопии в случаях ахалазии кардия имеет обычную форму и проходима для трубки эзофагоскопа, в желудок удается свободно провести буж большого диаметра и даже желудочный зонд.

Сужения, обусловленные сдавлением пищевода опухолью и кистой средостения, приходится дифференцировать от врожденных стенозов в исключительных случаях. Обычно эти образования имеют значительные размеры и выявляются уже на обзорных рентгенограммах. В этих случаях наиболее информативно чрезпищеводное УЗИ.

## ЛЕЧЕНИЕ

При лечении врожденного стеноза пищевода используют консервативные и оперативные методы лечения. К консервативным методам относят бужирование или баллонную дилатацию. С помощью бужирования хорошие результаты в основном были достигнуты при мембранозных формах врожденных стенозов. При органическом стенозе, особенно при наличии хрящевого кольца из-за высокой частоты развития перфорации пищевода при бужировании, чаще используют оперативные способы устранения этого порока.

Выбор метода оперативного вмешательства зависит от локализации и протяженности сужения. При стенозах большей протяженности, но не превышающих 1,5 см, возможно выполнение анастомоза «в три четверти». На участке сужения производят продольный разрез. После вскрытия просвета пищевода в области раны иссекают фиброзную ткань вместе с измененной слизистой оболочкой более чем на полуокружность пищевода. Задняя стенка частично остается неповрежденной. Рану ушивают в поперечном направлении двухрядными узловыми швами.

Особое место занимает лечение врожденного кардиостеноза. В этом случае выполняют резекцию стеноза с наложением эзофаго-эзофагоанастомоза, которую дополняют антирефлюксной операцией по Ниссену с окутыванием линии анастомоза желудком. Такие оперативные вмешательства могут быть выполнены лапароскопическим способом. При дубликационных кистах пищевода наиболее оптимальный способ лечения — торакоскопическое иссечение кисты.

## ВОЗМОЖНЫЕ ОСЛОЖНЕНИЯ

Возможно развитие таких осложнений, как аспирационная пневмония, несостоятельность швов, перфорация пищевода, желудка, медиастинит, перитонит, сепсис, кровотечение. Исключить развитие таких осложнений, к сожалению, невозможно. Летальность при развитии медиастинита и сепсиса у детей достигает 75%.

## ПРОГНОЗ

Прогноз лечения врожденного стеноза пищевода благоприятный. Результаты во многом зависят от правильного выбора метода лечения и течения послеоперационного периода.



# Глава 10

## Заболевания диафрагмы

*А.С. Задвернюк*

### 10.1. ДИАФРАГМАЛЬНЫЕ ГРЫЖИ

Под диафрагмальными грыжами понимают перемещение органов брюшной полости в грудную клетку через дефект в диафрагме.

В отличие от других грыж, они не всегда имеют грыжевой мешок.

У детей в основном выявляют врожденные грыжи — пороки развития диафрагмы. Частота возникновения диафрагмальных грыж колеблется в больших пределах — от 1 на 2000 до 1 на 4000 новорожденных.

Следует отметить, что у детей с врожденной диафрагмальной грыжей часто другие пороки развития, такие как врожденные пороки сердца, атрезия пищевода. При ложных диафрагмальных грыжах очень часто встречается порок развития легкого с заинтересованной стороны в виде его гипоплазии в той или иной степени, в ряде случаев встречается аплазия легкого.

#### **Код по МКБ-10**

Q79.0. Врожденная диафрагмальная грыжа.

#### **КЛАССИФИКАЦИЯ**

Порок начинает формироваться у эмбриона на 4-й неделе гестации, когда образуется зачаток перегородки между перикардиальной полостью и туловищем зародыша. Недоразвитие мышц в отдельных участках грудобрюшной преграды приводит к возникновению грыж с мешком, стенки которого состоят из серозных покровов — брюшинного и плевральных листков. Такие грыжи называют истинными. При ложных грыжах существует сквозное отверстие в диафрагме, образующееся в результате недоразвития плевроперитонеальной перепонки или из-за разрыва ее вследствие перерастяжения. Аплазия купола диафрагмы — весьма редкая патология. Некоторые из этих детей рождаются живыми, но, как правило, погибают от асфиксии в первые сутки. Изредка описываются случаи длительного выживания детей с полным отсутствием половины диафрагмы, а еще реже — наличие этой патологии у взрослых. Тотальная двусторонняя аплазия диафрагмы является несовместимым с жизнью пороком развития и описывается чрезвычайно редко.

По происхождению и локализации диафрагмальные грыжи разделяют следующим образом.

I. Врожденные диафрагмальные грыжи:

- 1) диафрагмально-плевральные (ложные и истинные) (рис. 10.1–10.3);
- 2) парастернальные (рис. 10.4);
- 3) френоперикардальные (рис. 10.5);
- 4) грыжи пищевого отверстия (рис. 10.6).

II. Приобретенные грыжи – травматические.

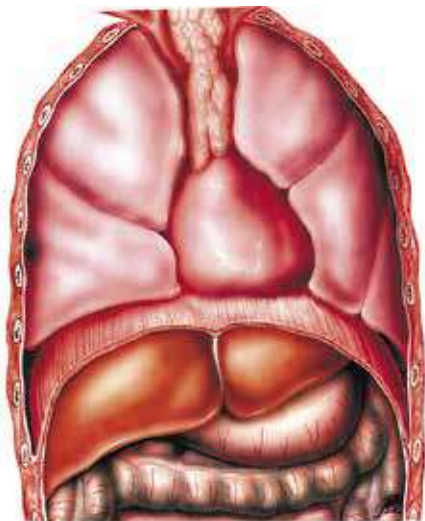


Рис. 10.1. Диафрагма. Норма

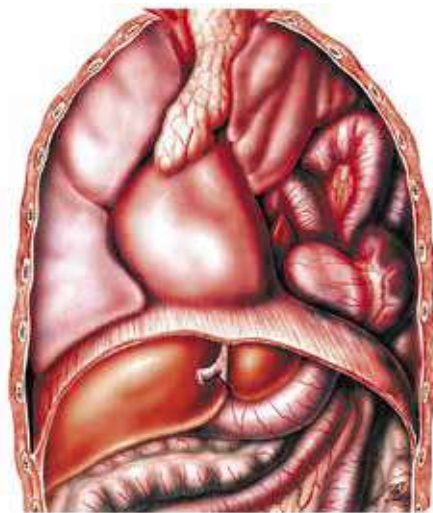


Рис. 10.2. Диафрагмально-плевральная грыжа ложная

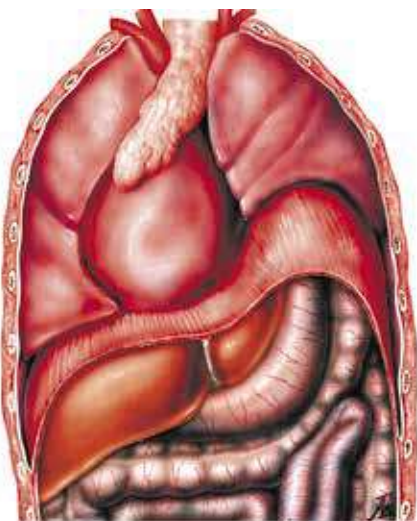


Рис. 10.3. Диафрагмально-плевральная грыжа истинная

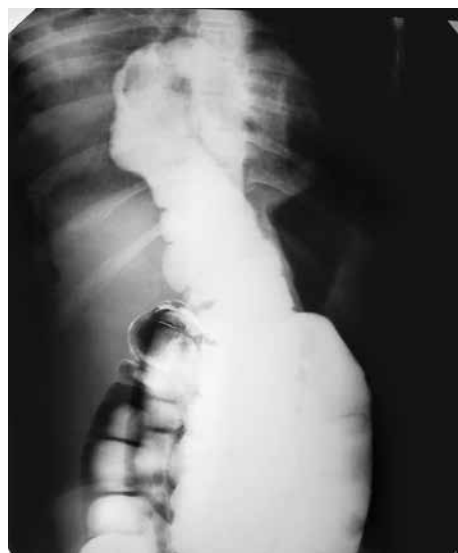

Рис. 10.4. Парастернальная грыжа. Рентгенография грудной клетки

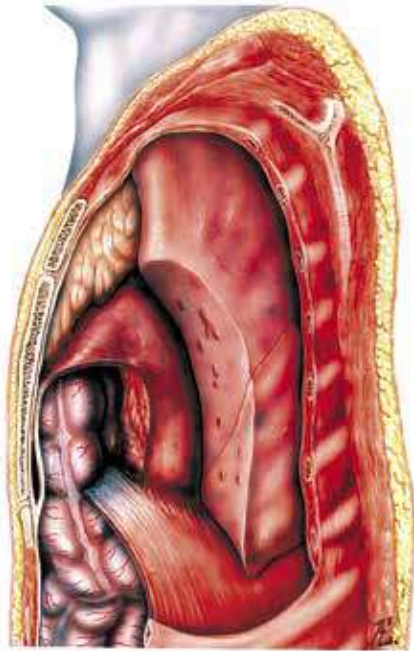


Рис. 10.5. Френоперикардиальная грыжа

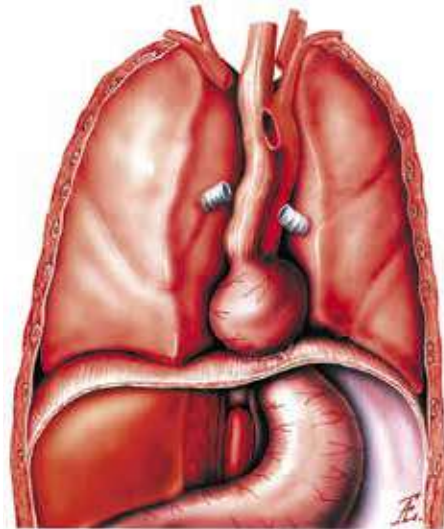


Рис. 10.6. Грыжа пищеводного отверстия диафрагмы эзофагеальная

Наиболее часто у детей возникают диафрагмально-плевральные грыжи и грыжи пищеводного отверстия диафрагмы. Парастеральные грыжи встречаются значительно реже, а френоперикардиальные, в сущности, можно считать казуистикой.

### 10.1.1. Диафрагмально-плевральные грыжи

Диафрагмально-плевральные грыжи могут быть как истинными, так и ложными. Чаще они бывают левосторонними. Обычно преобладание левосторонних дефектов связывают с более поздним закрытием плевроперитонеального отверстия с этой стороны в эмбриональном периоде. Ложные грыжи справа наблюдаются очень редко. Истинные грыжи могут занимать ограниченную часть диафрагмы, быть значительными и полными. В последних случаях, когда выявляют высокое стояние всего купола диафрагмы с отсутствием мышечного слоя, этот вид диафрагмальной грыжи называют релаксацией диафрагмы.

При ложных грыжах дефект в диафрагме чаще всего бывает щелевидным, расположенным в реберно-позвоночном отделе (грыжа Бохдалека). В результате отсутствия грыжевого мешка при этих видах диафрагмальных грыж происходит перемещение органов брюшной полости в грудную без ограничения, что чаще приводит к синдрому внутригрудного напряжения. Как правило, при левостороннем дефекте в грудную полость перемещаются поперечно-ободочная кишка, желудок, селезенка, почка, при правосторонней грыже — печень. Подобная ситуация характерна и для истинных грыж, когда отмечают высокое стояние диафрагмы.

### 10.1.2. Парастернальные грыжи

Парастернальные грыжи обычно имеют грыжевой мешок и разделяются на за грудинные и за грудино-реберные. Эти грыжи проникают в грудную полость через истонченный в переднем отделе участок диафрагмы (щель Ларрея). Грыжу, которая больше располагается справа от грудины, некоторые авторы называют грыжей Морганьи. Парастернальные грыжи встречаются сравнительно редко, они составляют от 2 до 6% всех диафрагмальных грыж.

- За грудино-реберные грыжи обычно располагаются справа от грудины.
- Ретростернальные грыжи связаны с врожденным отсутствием или недоразвитием мышечного слоя грудинной части диафрагмы и представляют собой истинные грыжи с мешком, расположенным в переднем средостении непосредственно за грудиной, спереди от перикарда. При значительных размерах грыжи мешок обычно смещается в сторону от средней линии, выпячиваясь в плевральную полость, чаще правую.

### 10.1.3. Френоперикардальная грыжа

Френоперикардальная грыжа — ложная грыжа с дефектом, расположенным в сухожильной части диафрагмы и прилежащем к нему перикарде. Через этот дефект петли кишок могут перемещаться в полость перикарда; иногда возможно обратное явление — вывихивание сердца в брюшную полость.

### 10.1.4. Грыжи пищевого отверстия диафрагмы

Грыжи пищевого отверстия диафрагмы разделяются на две большие группы — параэзофагеальные и эзофагеальные. Для параэзофагеальных грыж характерно смещение желудка вверх с его расположением рядом с пищеводом. При эзофагеальных грыжах пищеводно-желудочный переход располагается выше уровня диафрагмы. При этом степень смещения желудка может быть разной и даже меняться в зависимости от положения ребенка и объема заполнения желудка. Грыжи пищевого отверстия диафрагмы могут быть врожденными и приобретенными (после ранее выполненных операций). Последние очень сложны для коррекции в связи с сильным спаечным процессом между желудком, печенью и селезенкой.

#### СОПУТСТВУЮЩИЕ ПОРОКИ

Тяжесть состояния и выраженность клинических проявлений обусловлены не только степенью и объемом органов, перемещенных в грудную полость, но и сочетанными пороками развития. При диафрагмально-плевральных грыжах часто встречаются недоразвитие легких, пороки сердца, ЦНС и ЖКТ. Особая тяжесть определяется степенью недоразвития легких и морфофункциональными нарушениями в них, приводящими к нарушению кровообращения в малом круге с развитием гипертензии и возникновением шунта справа налево со сбросом крови на уровне артериального протока или же внутрисердечно. Не исключено шунтирование крови в легких за счет функционирующих фетальных коммуникаций.

#### КЛИНИЧЕСКАЯ КАРТИНА

Каждый вид диафрагмальных грыж имеет довольно специфическую симптоматику, хотя можно выделить два ведущих симптомокомплекса: сердечно-легочные нарушения, возникающие при диафрагмально-плевральных грыжах, сопрово-

ждающихся внутригрудным напряжением, и гастроинтестинальный комплекс симптомов.

При диафрагмально-плевральных грыжах или истинных грыжах со значительным выбуханием грыжевого мешка в плевральную полость, когда туда перемещается почти весь кишечник, клинические проявления дыхательной недостаточности возникают рано, контингент этих детей является весьма тяжелым. Сразу после рождения или через несколько часов развиваются одышка и цианоз. Кожный покров и слизистая оболочка темно-синего и даже чугунного цвета. Острая дыхательная недостаточность прогрессирует очень быстро. При осмотре, помимо цианоза, обращает на себя внимание асимметрия грудной клетки с выбуханием стороны поражения (обычно слева) и отсутствием экскурсии этой половины. Очень характерный симптом — запавший ладьевидный живот. Перкуторно над соответствующей областью грудной клетки определяют тимпанит, при аускультации — резкое ослабление дыхания либо так называемое мозаичное дыхание. Сердечные тоны (при левосторонней грыже) слева почти не определяются, справа же они громкие, что указывает на смещение сердца в здоровую сторону. Иногда через грудную стенку удается выслушать перистальтику перемещенных петель кишок и шум плеска. При грыжах меньшего размера клинические проявления менее выражены, респираторные нарушения в виде цианоза и одышки чаще развиваются при беспокойстве, крике, кормлении или изменении положения ребенка. Иногда ухудшение в состоянии возникает у детей ясельного и даже школьного возраста на фоне кажущегося полного здоровья, когда происходит ущемление стенки желудка в грыжевых воротах или его заворот. При этом ребенок жалуется на неопределенную боль в животе, появляются тошнота и рвота, постепенно усиливается беспокойство.

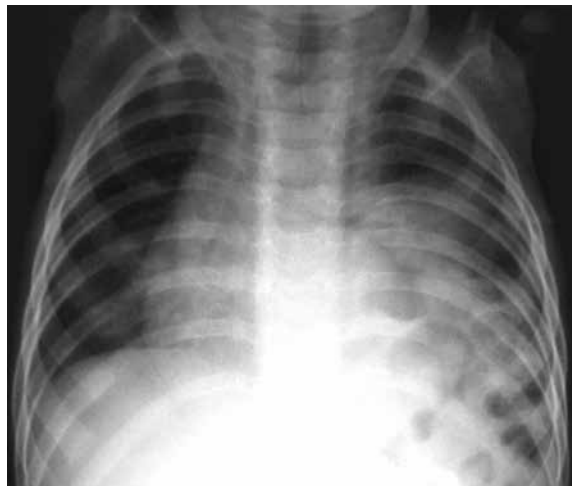При истинных малых диафрагмальных грыжах, особенно при выпячивании ограниченной части диафрагмы справа, когда содержимое составляет внедрившийся участок печени, клинические симптомы отсутствуют. Дети ничем не отличаются от здоровых, хорошо развиваются, не отставая от своих сверстников. При подобных грыжах, локализующихся слева, несмотря на отсутствие видимых клинических проявлений, существует некоторое смещение сердца с его ротацией, что может вызвать скрытые сердечно-сосудистые нарушения. Для их выявления следует проводить пробы с функциональными нагрузками и дополнительные методы исследования.

При парастеральных грыжах симптомы не выражены и непостоянны, чаще их выявляют у детей ясельного или школьного возраста, когда они начинают жаловаться на болезненные неприятные ощущения в эпигастральной области. Иногда возникают тошнота и рвота. Респираторные и сердечно-сосудистые нарушения для этого вида грыж не характерны. Почти в половине всех случаев дети жалоб не предъявляют.

При грыжах пищевода отверстия диафрагмы, особенно при эзофагеальной форме, клинические проявления связаны с наличием желудочно-пищеводного рефлюкса, возникающего в результате нарушения функции кардиального отдела пищевода, то есть могут отмечаться дисфагия, изжога, рвота, у младших детей часты респираторные нарушения (рецидивирующие бронхиты, аспирационные пневмонии), при выраженном эзофагите — кровотечения. При параэзофагеальной форме симптомы заболевания могут быть связаны не только с наличием желудочно-пищеводного рефлюкса, а зависят от нарушения эвакуации пищи из желудка, его перегиба, заворота, травмы; возможны сердечно-сосудистые нарушения из-за смещения или сдавления сердца. Иногда параэзофагеальные грыжи выявляют случайно при рентгенологическом исследовании.

## ДИАГНОСТИКА

Диагностика диафрагмальных грыж не всегда проста. Используют рентгенографию грудной клетки, контрастное исследование ЖКТ, УЗИ, КТ, при подозрении на грыжу пищеводного отверстия диафрагмы показано выполнение ФЭГДС. Наибольшее значение следует придавать рентгенологическому исследованию. Для диафрагмально-плевральных грыж характерны кольцевидные просветления над всей левой половиной грудной клетки, обычно имеющие пятнистый рисунок; прозрачность этих полостей более выражена на периферии (рис. 10.7). Характерна изменчивость положения и форм участков просветления и затенения, что можно видеть при сравнении двух рентгенограмм, сделанных в разное время.



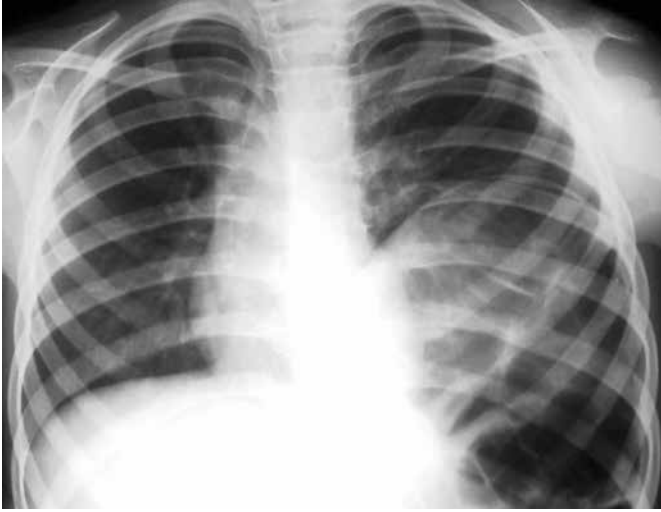**Рис. 10.7.** Рентгенография грудной клетки. Ложная диафрагмально-плевральная грыжа

Смещение органов средостения и сердца зависит от количества кишечных петель, пролабировавших в грудную полость. У новорожденных и детей первых месяцев жизни смещение бывает столь значительным, что при этом даже не удается выявить тень коллабированного легкого.

Отличить ложную диафрагмальную грыжу от истинной трудно, особенно если плевральная полость заполнена внедрившимися петлями кишок. Обычно при истинных грыжах удается рентгенологически проследить верхний контур грыжевого мешка (рис. 10.8), ограничивающий пролабировавшие петли кишечника в грудную полость.

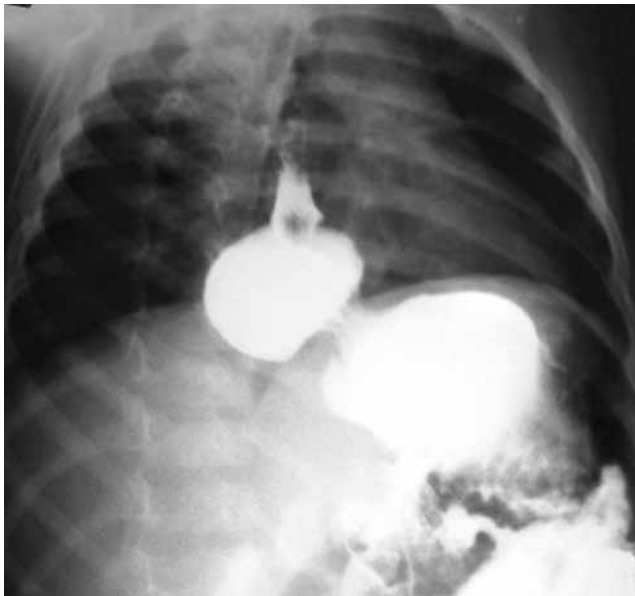
Если состояние больного позволяет и существуют трудности в дифференциальной диагностике с такими заболеваниями, как поликистоз легкого или ограниченный пневмоторакс, следует провести контрастирование ЖКТ бария сульфатом. При этом четко устанавливают, какой отдел кишечника находится в грудной полости. Учитывая, что чаще в грудной полости находится поперечно-ободочная кишка, показано выполнение ирригографии. Иногда бывает достаточно катетеризации желудка. Подобная манипуляция может в некоторой степени облегчить состояние больного, так как при этом происходит декомпрессия желудка.

При расположении истинной грыжи справа обычно ее содержимым бывает часть печени, поэтому рентгенологически тень грыжевого выпячивания будет иметь плотную интенсивность, сливающуюся в нижних отделах с основной тенью печени, а верхний контур грыжи будет сферическим, то есть создается впечатление наличия плотной округлой опухоли легкого, примыкающей к диафрагме.



**Рис. 10.8.** Рентгенография грудной клетки. Истинная диафрагмально-плевральная грыжа

Наиболее показательна для диагностики грыжи пищеводного отверстия диафрагмы рентгеноскопия пищевода и желудка с контрастным веществом. При этом оценивают диаметр и контуры пищевода, наличие желудочно-пищеводного рефлюкса и самой грыжи. После заполнения желудка контрастным веществом при параэзофагеальной грыже виден желудок в виде песочных часов, при эзофагеальной — тупой угол Гиса, пищеводно-желудочный переход располагается выше диафрагмы вместе с кардиальным отделом желудка (рис. 10.9).



**Рис. 10.9.** Рентгеноконтрастное исследование. Эзофагеальная грыжа пищеводного отверстия диафрагмы

В настоящее время для диагностики широко используют возможности УЗИ, при котором выявляют вышеуказанные признаки диафрагмальных грыж. Информативность УЗИ составляет от 80 до 90%. УЗИ все чаще применяют для пренатальной диагностики диафрагмальной грыжи, что позволяет более оперативно оказывать специализированную помощь таким детям.

При затруднении в диагностике используют КТ.

Необходимо помнить, что при диафрагмальных грыжах часты сопутствующие заболевания (до 50%), в частности, для исключения врожденного порока сердца рекомендуют выполнение ЭхоКГ. Также для исключения синдромальных форм патологии необходима консультация генетика.

## ЛЕЧЕНИЕ

Лечение врожденных диафрагмальных грыж оперативное. Исключение составляют бессимптомно протекающие небольшие грыжи, локализующиеся справа, когда содержимым бывает часть печени. Срочность лечения зависит от выраженности симптомов дыхательной недостаточности и сердечно-сосудистых расстройств. В последнее время прослеживается тенденция в пользу стабилизации состояния ребенка, а не экстренной операции.

Обычно при ложных диафрагмально-плевральных или истинных больших грыжах респираторные и сердечно-сосудистые нарушения настолько выражены, что необходима довольно длительная предоперационная подготовка, заключающаяся в декомпрессии желудка катетером, назотрахеальной интубации, переводе ребенка на ИВЛ с созданием положительного давления на выдохе, которое должно быть минимальным — не более 20 см вод.ст., в противном случае может развиваться пневмоторакс. Устраняют метаболические расстройства. Инфузионная и лекарственная терапии должны быть направлены на улучшение реологических свойств крови и восстановление гомеостаза. При этом очень важно применять лекарственные средства, снижающие давление в малом круге кровообращения (допамин). Следует подчеркнуть, что дети с подобными расстройствами очень плохо переносят транспортировку, поэтому указанную терапию следует начинать в родильном доме и продолжать в специальных машинах. Только после улучшения гомеостаза, устранения сердечно-сосудистых расстройств и гипоксии ребенка можно оперировать.

Принцип оперативного вмешательства заключается в низведении органов в брюшную полость, ушивании дефекта диафрагмы при ложных диафрагмальных грыжах и пластике диафрагмы при истинных грыжах. Иногда при аплазии диафрагмальных мышц и наличии только плеврального листка используют пластический материал. Операцию можно выполнить как через брюшную, так и через грудную полость, но чрезвычайно важно, чтобы в послеоперационном периоде не было значительного внутрибрюшного давления, поэтому во время операции проводят декомпрессию ЖКТ. В послеоперационном периоде осуществляют довольно длительную ИВЛ до улучшения показателей гемодинамики и гомеостаза. Трудности выхаживания связаны с недоразвитием легочной ткани, что осложняется развитием тяжелых пневмоний. Длительно существующий парез кишечника вследствие увеличения внутрибрюшного давления весьма характерен.

Результаты операции связаны в основном с тяжестью состояния больного при поступлении и степенью гипоплазии легкого. Кроме того, большое значение имеет качество транспортировки и подготовки новорожденного к операции. При тяжелых сердечно-сосудистых и респираторных нарушениях детей доставляют в клинику в первые сутки после рождения, и прогноз более чем в 50% случаев неблагоприятный.



Наличие грыжи пищеводного отверстия диафрагмы — показание к ее оперативной коррекции. Срочность выполнения операции зависит от выраженности клинических проявлений. При параэзофагеальных грыжах на фоне отсутствия явных клинических симптомов операции можно выполнить и по достижении ребенком ясельного возраста. У детей с желудочно-пищеводным рефлюксом при отсутствии улучшения после консервативной антирефлюксной терапии в течение 1 мес показано хирургическое лечение. В настоящее время выполняется лапароскопическая коррекция грыжи пищеводного отверстия диафрагмы, заключающаяся в низведении части желудка из грудной полости. Очень важно полностью иссечь грыжевой мешок, произвести ушивание ножек диафрагмы, пищевод подшить по периметру к диафрагме и выполнить фундопликацию (наиболее предпочитаемый вариант — формирование манжеты Ниссена). Наибольшие трудности возникают при рецидивных грыжах, когда выражен спаечный процесс.

### 10.1.5. Травматические диафрагмальные грыжи

У детей травматические диафрагмальные грыжи встречаются крайне редко. Причиной бывают тяжелые транспортные повреждения, падение с высоты. Эти грыжи, как правило, ложные. Механизм разрыва — сочетание резкого напряжения диафрагмы и значительного повышения внутрибрюшного давления. При повреждении таза во время падения в результате противоудара также возможен разрыв диафрагмы. Реже в детской практике встречаются ножевые или огнестрельные ранения диафрагмы. Обычно разрыв диафрагмы у детей сочетается с ушибом живота, грудной стенки, сотрясением головного мозга; сочетанная травма значительно затрудняет диагностику повреждения диафрагмы, особенно небольшого. Травматические диафрагмальные грыжи подразделяют на острые, хронические и ущемленные.

#### Код по МКБ-10

K44. Диафрагмальная грыжа.

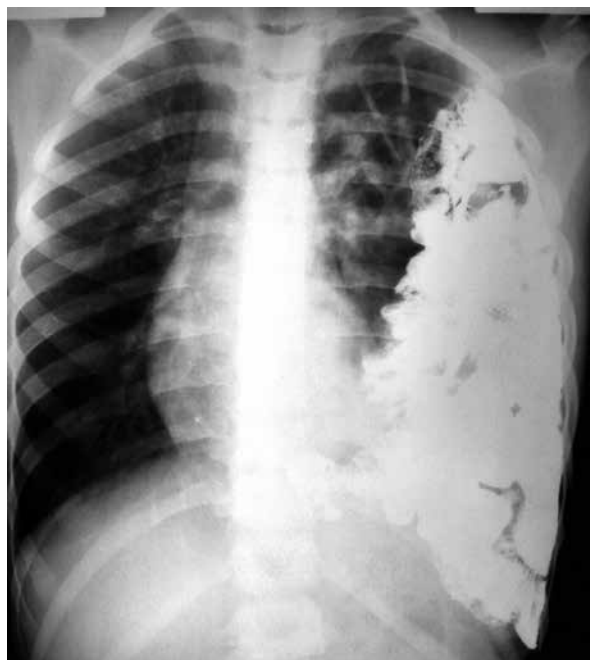#### КЛИНИЧЕСКАЯ КАРТИНА И ДИАГНОСТИКА

Клинические проявления в остром периоде связаны с шоком и дыхательной недостаточностью. При этом отмечают затрудненное дыхание, смещение органов грудной полости в здоровую сторону. Только в отдельных случаях разрыв диафрагмы протекает легко и выявляется при присоединении болей в животе, одышки при физической нагрузке, особенно после еды, явлений непроходимости кишечника. Перкуторные и аускультативные изменения со стороны грудной клетки аналогичны изменениям при врожденных диафрагмально-плевральных грыжах.

Окончательно поставить диагноз позволяет рентгенологическое исследование. При этом на рентгенограмме выявляют участки просветления и затенения, особенно в нижних отделах легочного поля. Патогномоничным признаком служит нарушение правильности и подвижности пограничной линии диафрагмы. Возможна изменчивость рентгенологической картины за счет смещения в широких пределах нефиксированных органов брюшной полости. При затруднениях диагностики показано рентгенологическое исследование ЖКТ с контрастным веществом (рис. 10.10).

#### ЛЕЧЕНИЕ

Лечение хирургическое — низведение выпавших органов и ушивание дефекта диафрагмы. В случае длительно существующей посттравматической диафрагмальной грыжи сложность в процессе операции заключается в разделении сращений между диафрагмой, медиастинальной, костальной плеврой, тканью легкого.



**Рис. 10.10.** Рентгеноконтрастное исследование. Посттравматическая диафрагмальная грыжа

Почти всегда в этом случае в поврежденных краях диафрагмы имеется рубцовый процесс, что осложняет закрытие дефекта.

## 10.2. ПАРАЛИЧ И ПАРЕЗ ДИАФРАГМЫ

Диафрагма — основная инспираторная мышца, в эмбриогенезе развивается из поперечной перегородки и плевроперитонеальных мембран. Моторная иннервация диафрагмы осуществляется диафрагмальным нервом (С3–С5), а афферентная — диафрагмальным и нижними межреберными нервами. При сокращении диафрагмы внутригрудное давление снижается, а внутрибрюшное повышается.

Паралич диафрагмы характеризуется ее высоким стоянием и отсутствием дыхательных движений. В отличие от грыжи, нет грыжевых ворот и мешка. Мышечно-связочный компонент на всем протяжении сохранен (особенно в ранние сроки заболевания, пока еще не наступила атрофия).

### Код по МКБ-10

J98.6. Болезни диафрагмы.

### ЭТИОЛОГИЯ И ПАТОГЕНЕЗ

Паралич диафрагмы у новорожденных обычно возникает при родовой травме в результате повреждения шейных спинальных корешков, относящихся к диафрагмальному нерву. Подобная изолированная родовая травма возникает редко, чаще повреждаются все корешки плечевого сплетения с развитием паралича верхней конечности (парез Дюшенна–Эрба), при этом в процесс иногда вовлекается и диафрагмальный нерв.

Приблизительно у 5% новорожденных, перенесших неонатальную травму, выявляют парез диафрагмы разной степени выраженности, в большинстве случаев сочетающийся с параличом Эрба.

У грудных детей и детей старшего возраста парез диафрагмы возникает в результате повреждения диафрагмального нерва при операции, во время пункции подключичных вен или вследствие вовлечения нерва в воспалительный процесс при эмпиемах различного происхождения и опухолевых поражениях. Однако в 40% случаев в ходе целенаправленного обследования причину установить не удается.

### КЛИНИЧЕСКАЯ КАРТИНА И ДИАГНОСТИКА

Наиболее тяжелая клиническая картина развивается при параличе диафрагмы у новорожденных: выражена дыхательная недостаточность с одышкой и цианозом, дыхание нередко аритмичное, с втяжением уступчивых мест грудной клетки, границы сердца смещены в здоровую сторону, на стороне поражения дыхание прослушивается хуже. У большинства детей обнаруживают симптомы сердечно-сосудистых расстройств.

У детей старшего возраста при одностороннем поражении клиническая картина не выражена, однако может появляться одышка при умеренной физической нагрузке.

Двусторонний паралич диафрагмы наблюдается реже, однако при этом возникают выраженные дыхательные расстройства. Двусторонний паралич может быть следствием повреждения спинного мозга, полиомиелита, полиневропатии или билатерального вовлечения в патологический процесс диафрагмальных нервов при наличии объемных образований средостения.

После кардиохирургических операций с использованием кардиopleгии возможна холодовая травма диафрагмальных нервов с возникновением двустороннего паралича диафрагмы.

Диагноз можно поставить при УЗИ и рентгенологическом исследовании (рис. 10.11). Характерно высокое стояние купола диафрагмы, его контур имеет четкую полусферическую форму, органы средостения смещены в здоровую сторону. Синхронные дыхательные движения диафрагмы отсутствуют, чаще она бывает неподвижной, но возможны и парадоксальные движения, то есть вверх.

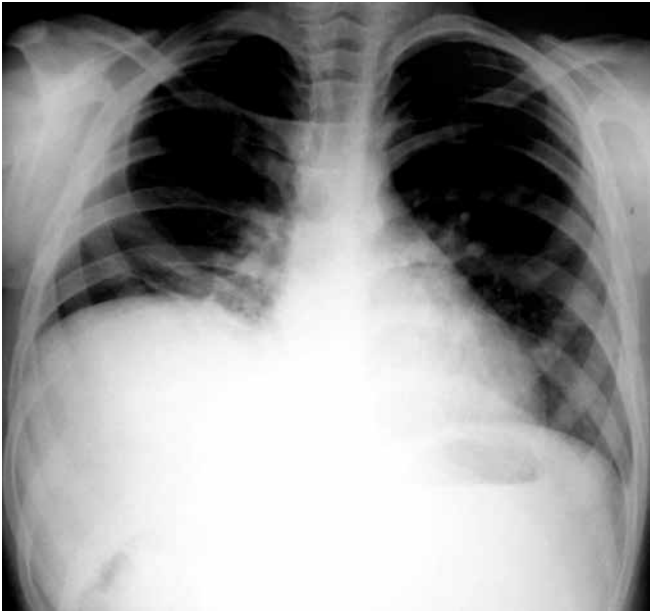

Рис. 10.11. Рентгенография грудной клетки. Парез правого купола диафрагмы

### Дифференциальная диагностика

Дифференциальную диагностику проводят в основном с истинной диафрагмальной грыжей, когда выявляют гипоплазию всего купола диафрагмы, или с опухолями. В отличие от пареза диафрагмы, при релаксации купол диафрагмы стоит значительно выше (вплоть до купола плевральной полости), причем его контур определяется значительно хуже (он очень тонкий). Для дифференциации с опухолью применяют КТ. При сомнениях выполняют диагностическую лапароскопию или торакоскопию.

### ЛЕЧЕНИЕ

Лечение зависит от тяжести состояния, выраженности гипоксии и респираторных нарушений. Обычно начинают с консервативной терапии, направленной на поддержание сердечной деятельности и адекватной легочной вентиляции. Помимо постоянной оксигенации, периодически проводят дыхание с повышенным сопротивлением на выдохе. При отсутствии эффекта подключают вспомогательное или искусственное дыхание. При отсутствии эффекта через 2–3 нед выполняют хирургическое лечение. В настоящее время операции при параличе диафрагмы выполняют торакоскопически, производят ушивание части диафрагмы гофрированным швом в целях ее уплощения.

Результаты операции во многом зависят от степени повреждения ЦНС и выраженности присоединившихся воспалительных изменений в легких. Обычно после операции состояние детей быстро начинает улучшаться.

# Глава 11

## Опухоли и кисты средостения

*А.С. Задвернюк*

### **АНАТОМИЯ И ТОПОГРАФИЯ**

Для понимания особенностей диагностики и лечения объемных образований средостения необходимо четко представлять его топографию. Естественных границ в средостении нет. Фронтальная плоскость, проходящая через заднюю стенку трахеи, условно делит средостение на переднее и заднее. Горизонтальная плоскость, проведенная через бифуркацию трахеи и между IV и V грудными позвонками, условно делит переднее и заднее средостение на верхний и нижний отделы. Выделяют среднее средостение — пространство, ограниченное спереди магистральными сосудами, сзади — задней стенкой трахеи, сверху — верхней грудной апертурой, снизу — уровнем бифуркации трахеи.

Содержимое верхнего отдела переднего средостения — вилочковая железа, верхняя полая и плечеголовые вены, дуга аорты с ее ветвями: плечеголовным стволом, левыми сонной и подключичной артериями, диафрагмальные и возвратные гортанные нервы, грудной отдел трахеи и несколько групп медиастинальных лимфатических узлов. Нижний отдел переднего средостения целиком занят сердцем и перикардом, туда же спускаются диафрагмальные нервы. В верхнем отделе заднего средостения проходят грудной отдел пищевода, блуждающие нервы, цепочки симпатических ганглиев; в нижнем отделе заднего средостения к ним присоединяется нисходящий отдел грудной аорты.

Опухоли и кисты средостения у детей имеют, как правило, дизонтогенетическое строение.

#### **Коды по МКБ-10**

C38. Злокачественное новообразование сердца, средостения и плевры.

C78.1. Вторичное злокачественное новообразование средостения.

D15.2. Доброкачественное новообразование средостения.

D38.3. Неопределенное новообразование средостения.

Q34.1. Врожденная киста средостения.

## КЛАССИФИКАЦИЯ

Все первичные новообразования у детей делятся на две большие группы — образования из тканей собственно средостения (гомопластические) и образования из дистопированных тканей (гетеропластические).

### Опухоли средостения

#### 1. Нейрогенные.

А. Злокачественные — нейробластома, нейрофибросаркома, ганглионейробластома.

Б. Доброкачественные — ганглионевромы, неврилемомы, нейрофибромы.

Нейрогенные опухоли возникают из клеток симпатической нервной системы. Такие нейрогенные опухоли, как феохромоцитома и хемодектома с локализацией в средостении, у детей крайне редки.

#### 2. Тимомы (мезенхимальные и лимфоцитарные опухоли).

3. Тератома — опухоль, состоящая из тканей нескольких типов, производных одного, двух или трех зародышевых листков, присутствие которых не свойственно тем органам и анатомическим областям организма, в которых развивается опухоль.

Незрелая тератома — потенциально злокачественная опухоль.

Тератома — герминогенная опухоль, развивается из полипотентного эпителия гонад, возникновение опухоли объясняется задержкой герминогенного эпителия на пути следования от желточного мешка к месту закладки гонад на 4–5-й неделе внутриутробного развития.

#### 4. Лимфомы.

А. Злокачественные — ходжкинская и неходжкинская лимфомы.

Б. Доброкачественные — лимфангиома, гемолимфангиома.

### Кисты средостения

#### 1. Кисты тимуса.

2. Бронхогенная киста — врожденное кистозное образование, выстланное изнутри бронхиальным эпителием. Бронхогенные кисты обусловлены нарушением развития первичной кишки. Они могут локализоваться паратрахеально и внутрилегочно.

Бронхогенные кисты могут быть совершенно бессимптомными. Клинические симптомы появляются при инфицировании кисты или прорыве ее в плевральную полость, бронх.

3. Энтерогенные кисты возникают вследствие нарушения развития пищевода, могут содержать секреторные клетки, имеют повышенный риск развития кровотечения, перфорации кисты.

4. Кисты перикарда. Целомические кисты перикарда — тонкостенные образования, развившиеся от отшнуровавшегося дивертикула. Содержимое кист — жидкость, подобная перикардиальной. Диаметр кист колеблется от 3–4 до 10–15 см.

#### 5. Тератодермоидные кисты.

Очень редко встречаются кисты щитовидной и паращитовидных желез, кисты грудного лимфатического протока.

## РАСПРОСТРАНЕННОСТЬ

Распространенность образований средостения следующая. Лидируют нейрогенные опухоли (до 50%), на втором месте стоят тимомы (10–20%), далее — тератомы (8–13%), лимфопролиферативные заболевания, сосудистые опухоли (гемолимфангиомы, лимфангиомы), бронхогенные и энтерогенные кисты, целомические кисты перикарда. Достаточно редко у детей встречается метастатическое поражение средостения. Также из редких типов опухолей описаны хондромы, остеохондромы, мезотелиома перикарда.

## ПАТОМОРФОЛОГИЯ

По морфологии определяется и типичная локализация новообразований. В верхнем отделе переднего средостения локализуются тимомы, кисты тимуса, бронхогенные кисты, лимфомы. В переднем — тератодермоидные опухоли, гемолимфангиомы и лимфангиомы, кисты перикарда. Нейрогенные опухоли и энтерогенные кисты располагаются в заднем средостении.

Достаточно сложно ввиду морфологического разнообразия и особенностей детского возраста дифференцировать опухоли средостения на доброкачественные (зрелые) и злокачественные (незрелые). Традиционно к злокачественным относят образования с низкой дифференцировкой клеток, они способны быстро расти и метастазировать. У детей это нейрогенные опухоли, мезенхимальные и лимфоцитарные опухоли тимуса и почти все лимфопролиферативные процессы. Из гетеропластических дизэмбриом к незрелым следует отнести некоторые виды солидных тератом.

Незрелые опухоли не всегда имеют злокачественное течение. Злокачественные новообразования средостения с инфильтрирующим ростом и метастазированием встречаются у детей реже, чем у взрослых. Если незрелые новообразования составляют примерно 23,9% случаев по отношению ко всем опухолям и кистам средостения, то злокачественное течение и генерализация процесса — 8,8%. Однако в последнее время отмечена тенденция к увеличению уровня злокачественных образований средостения (за счет нейрогенных опухолей).

Что касается нейрогенных опухолей, то ввиду возможной дифференциации эмбриональных клеток симпатической нервной системы незрелые опухоли иногда приобретают у детей доброкачественное течение с полным прекращением роста или даже могут спонтанно исчезнуть. Однако тактика лечения при выявлении образования средостения одна (за исключением лимфом и метастазирующих опухолей) — удаление образования.

## КЛИНИЧЕСКАЯ КАРТИНА

### Анамнез и жалобы

Жалобы достаточно неспецифичны. Болевой синдром возникает редко (6%), не имеет определенной локализации и характерен для старших детей с тератомами и нейрогенными опухолями. Одышка (23%) носит выраженный характер только при компрессии опухолью трахеи или бронхов. У грудных детей могут возникать приступы асфиксии (6,2%). Асфиксия возможна и вследствие сдавления *n. laryngis recurrens* и из-за воздействия гормональной активности самой опухоли. Также вследствие вовлечения в процесс *n. laryngis recurrens* может отмечаться афония. Кашель отмечается в 6% случаев и может не обращать на себя внимание родителей, так как он незначительный и редкий. Этот симптом почти во всех случаях бывает обусловлен давлением опухоли на трахею, бронхи или легкие. Дисфагия возникает у детей крайне редкий. Пищевод легче смещается, чем сдавливается опухолью, при этом его проходимость не нарушается. Следует учитывать не только субъективные симптомы (явные неприятные ощущения, боли и др.), но и такие расстройства, как повышение температуры тела, перемежающаяся диарея, нарастание слабости, отказ детей от подвижных игр, повышенная утомляемость, бледность. Эти симптомы возможны при нейрогенных опухолях, особенно незрелого характера (нейробластомах), как следствие интоксикации. Важнейшая клиническая особенность тимом — частое наличие миастении.

## Осмотр

При объективном обследовании ребенка с подозрением на медиастинальное новообразование в самом начале необходим тщательный внешний осмотр.

В некоторых случаях уже осмотр позволяет судить о местоположении опухолевидного образования в средостении и дает возможность предположить его характер. Одутловатость лица, шеи, пастозность, синюшность, а также выраженность венозной сети в верхних отделах туловища наблюдают почти у 1/3 детей с медиастинальными формами лимфосаркомы, лимфолейкоза, лимфогранулематоза. Значительно реже этот симптом встречается при опухолях вилочковой железы и сосудистых новообразованиях.

Нередко при сосудистых опухолях можно видеть кожные или располагающиеся подкожно гемангиомы и лимфангиомы. Иногда опухолевидные образования выступают из средостения в подключичную или яремную область шеи. Цвет, плотность, консистенция, изменение формы в зависимости от дыхания, наклона головы ребенка, при натуживании в некоторых случаях служат критерием в определении характера выступающей медиастинальной опухоли. Обнаруженные увеличенные лимфатические узлы, особенно в надключичной области, могут указывать на системное заболевание, особенно если поражены и другие группы лимфатических узлов. У части детей с образованиями верхнего отдела заднего средостения наблюдается симптом Хорнера.

Асимметрию грудной клетки и выбухание над опухолью средостения встречают у детей нередко (более чем у 8% больных). При незрелых опухолях деформация грудной клетки возможна у детей раннего возраста и даже новорожденных; при доброкачественных опухолях деформация нарастает медленно и появляется чаще у детей старшего возраста.

## Физикальное обследование

Перкуторные и аускультативные изменения у детей с опухолями и кистами средостения удается выявить лишь у 1/3 больных. Это обусловлено тем, что небольшие новообразования, занимающие не более 1/3 объема плевральной полости, полностью перекрываются воздушной паренхимой легкого. Лишь при опухолях, непосредственно прилегающей к грудной стенке или достигающей больших размеров, перкуторно можно выявить укорочение звука. Аускультативные изменения ввиду хорошей проводимости дыхания у ребенка уловить еще сложнее. Чем меньше возраст ребенка, тем труднее выявить как перкуторные, так и аускультативные изменения. Чаще укорочение перкуторного звука и ослабление дыхания удается проследить при нейрогенных, тератодермоидных и сосудистых новообразованиях, достигающих больших размеров. При опухолях переднего средостения, как правило, отмечается расширение перкуторных границ сердца и приглушение тонов. Такое осложнение, как прорыв в плевральную полость бронхогенной кисты, проявляется развитием пневмоторакса.

Следует помнить, что в большинстве случаев клиническая картина обусловлена осложненным течением процесса.

## ОСЛОЖНЕНИЯ

Осложнение — синдром медиастинальной компрессии. Клинические варианты синдрома компрессии органов средостения следующие.

**Синдром верхней полой вены** — самый частый вариант медиастинальной компрессии. Наиболее уязвимы для компрессии структуры верхнего отдела переднего средостения — плечеголовые и верхняя полая вены. Симптомокомплекс, формирующийся в результате окклюзии верхней полой вены и ее притоков, включает: цианоз кожи головы, лица, шеи, верхних конечностей, верхней половины



туловища; отечность мягких тканей этой же зоны, более заметную на лице и верхних конечностях; расширенные и напряженные вены шеи и верхних конечностей. Эти симптомы наиболее ярко проявляются в горизонтальном положении ребенка и могут исчезать при бодрствовании.

**Сдавление дыхательных путей** — наиболее опасное осложнение образований средостения. Угроза компрессии дыхательных путей исходит в основном со стороны образований среднего и верхнего отделов переднего средостения.

Клинически стеноз трахеи проявляется стридорозным дыханием и дыхательной недостаточностью различной степени выраженности.

Если страдает бронх, то имеются еще и явления воспалительного характера, связанные с нарушением его дренажной функции.

Бронхогенная киста может прорваться в плевральную полость с развитием пневмоторакса.

Таким образом, любое образование средостения может нести угрозу жизни ребенка.

### ДОПОЛНИТЕЛЬНЫЕ МЕТОДЫ ИССЛЕДОВАНИЯ

**Функциональные и лабораторные методы исследования** неспецифичны, их роль в диагностике опухолей и кист средостения незначительна, однако нейрогенные опухоли могут быть гормонально-активными и вызывать катехоламиную интоксикацию: рвоту, диарею, потерю массы тела, сердечно-сосудистые нарушения и т.д. Именно поэтому при подозрении на эти образования целесообразно биохимическое исследование экскреции катехоламинов, их предшественников и метаболитов. Специфический тест для диагностики нейробластомы — определение в моче ванилилминдальной кислоты. Почти в 38% случаев опухоли симпатической нервной системы гормонально-активны. Среди незрелых опухолей гормональная активность выше в 3 раза.

**Визуализирующие методы исследования.** Основные методы диагностики — рентгенологическое исследование и УЗИ, дающие возможность не только судить о локализации опухоли в грудной полости, но и установить в большинстве случаев ее характер. Это обусловлено в первую очередь тем, что новообразования, особенно у детей, имеют характерную локализацию в области определенных органов и тканей средостения, ставших источником их развития.

В комплекс визуализирующих методов исследования органов грудной полости входят следующие исследования.

1. Обзорные рентгеноскопия и рентгенография.
2. Контрастное исследование пищевода.
4. КТ и МРТ, спиральная КТ.
5. Бронхоскопия.
6. ФЭГДС.
7. Ангиокардиография.

У всех больных рентгенологическое исследование следует начинать с обзорной рентгеноскопии органов грудной и брюшной полостей, что позволяет составить общее впечатление о характере процесса и выработать четкий план последовательности диагностических методов. При обнаружении патологической тени следует определить ее расположение, размеры, интенсивность затенения, изменение ее формы при дыхании и положении исследуемого.

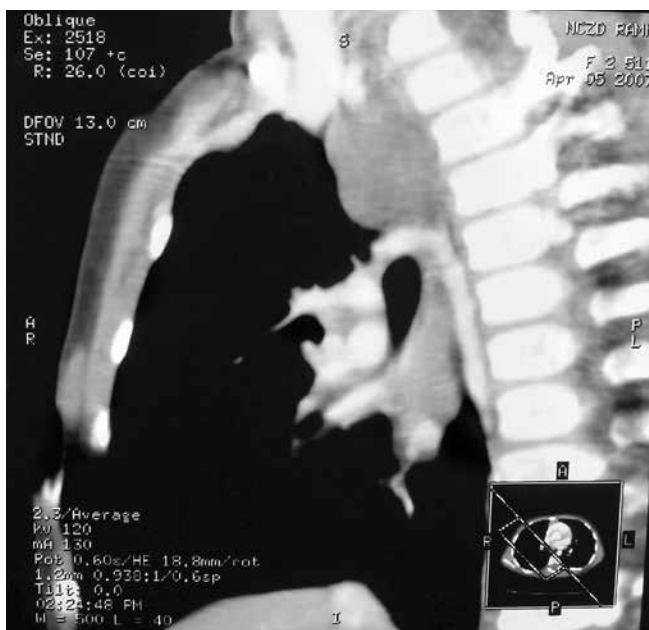Необходимо учитывать признаки, наиболее характерные для внутрисредостенной локализации опухоли.

- Первый признак: обычно медиастинальное образование своим широким основанием сливается со срединной тенью и ни в какой проекции от нее не

отделяется. Подобный признак при опухолях и кистах средостения у детей наблюдают почти в 80% случаев.

- Другой признак: проекция центра опухоли на тень средостения. Его встречают значительно реже, но более чем у 40% всех больных.

При нейрогенных опухолях один из наиболее постоянных признаков — их локализация в задних отделах; нередко они имеют вытянутую вдоль позвоночника форму. Их наружные контуры четкие, выпуклые, иногда полициклические (рис. 11.1).



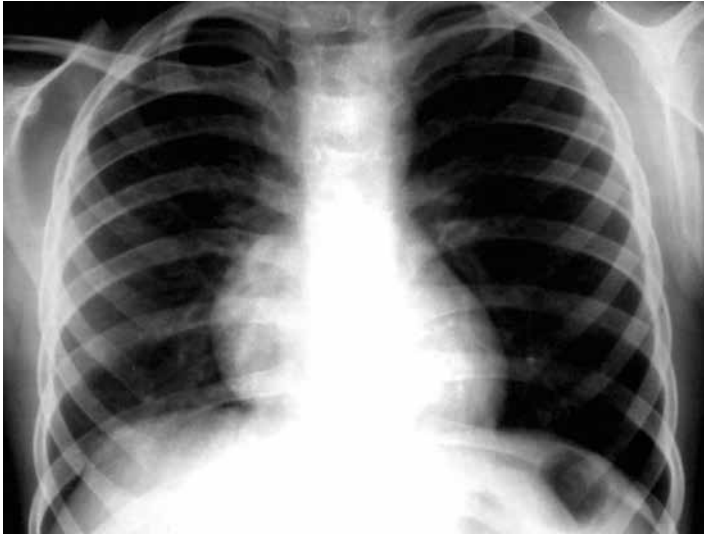**Рис. 11.1.** Ганглионеврома средостения. Компьютерная томография грудной клетки, боковая проекция

**Рентгеновские снимки**, особенно прицельные, нередко выявляют вторичные изменения в прилежащих к опухолям ребрах и позвоночнике (атрофию, узурацию, подвывих ребер, расширение межпозвонковых отверстий, разрушение дужек и поперечных отростков позвонков). Эти признаки нередко встречают при больших нейрогенных образованиях, вклинивающихся в реберно-позвоночный угол и поэтому вызывающих изменения в ребрах и позвоночнике, особенно если это нейрогенная опухоль типа песочных часов, то есть одна ее часть расположена в перидуральном пространстве, а другая — в средостении.

В передних или задних отделах средостения чаще всего локализуются бронхогенные и энтерогенные кисты, наружный контур которых выходит за пределы средостения. При небольших размерах тень кисты перекрывается тенью средостения и не выявляется на обычных рентгенограммах. В этих случаях целесообразно выполнить рентгеновский снимок с контрастированием пищевода в боковой проекции, тогда будет определяться расхождение пищевода и трахеи друг от друга.

Опухоли и кисты вилочковой железы, сосудистые образования (лимфангиомы), липомы, тератомы в основном локализуются в переднем средостении, чаще в верхних отделах. Интенсивность тени связана с плотностью образования. Целомические кисты перикарда рентгенологически выявляются в кардиодиафраг-

мальном углу. Типичный признак — тень полукруглой или полуовальной формы, связанная с куполом диафрагмы, сердцем или передней грудной стенкой. При многопроекционном исследовании они не отделяются от тени сердца. Контуры кист всегда четкие (рис. 11.2). Только наличие жировых включений, спаек приводит к неровности и угловатости контура. Для них характерна передаточная пульсация сердца. Они часто меняют форму при дыхании: удлиняются при вдохе, уплощаются при выдохе.



**Рис. 11.2.** Рентгенография грудной клетки. Целомическая киста перикарда

При тератодермоидных образованиях нередко можно увидеть плотные включения костного характера (рис. 11.3). Злокачественные образования лимфоэпителиальной системы, как правило, локализуются в переднем средостении, имеют бугристый контур и занимают срединное расположение.

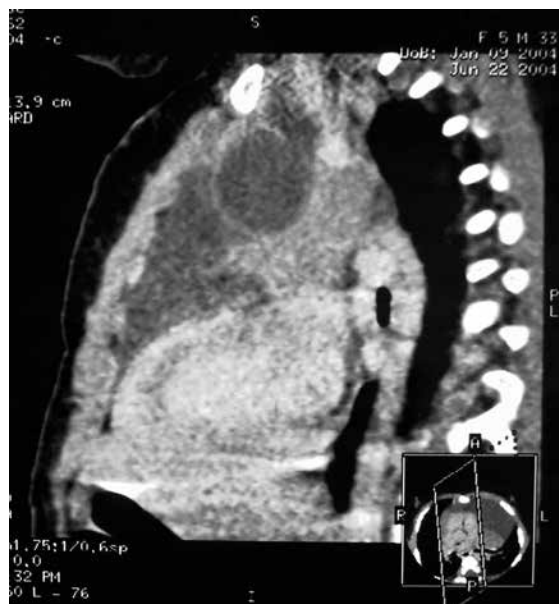**УЗИ** с доплерографией не уступает по специфичности рентгенологическому исследованию, а в некоторых случаях превосходит его, позволяя определить структуру образования и, что важно, наличие кровотока в нем.

Для уточнения диагноза при подозрении на нейробластому используют **МРТ**. **КТ** — метод выбора для оценки состояния внутригрудных лимфатических узлов у больных лимфомами. При наличии на рентгенограммах изменений на КТ во многих случаях обнаруживают множественные дополнительные группы увеличенных лимфатических узлов. КТ наиболее информативна в диагностике увеличенных бифуркационных лимфатических узлов, а также лимфатических узлов аортолегочного окна, которые не видны на обычных рентгенограммах.

В сложных случаях компрессии трахеи и бронхиального дерева или в целях дифференциальной диагностики предпочтительно использование мультипланарных реформаций изображения при спиральной КТ, которые являются более информативными, чем обычные аксиальные срезы.

**Костномозговая пункция** с изучением миелограммы показана во всех случаях при подозрении на незрелую нейрогенную опухоль и системные заболевания (лейкоз, лимфогранулематоз, ретикулосаркоматоз).

**Биопсия** — весьма ценный метод исследования. Следует различать биопсию аспирационную, пункционную и эксцизионную. Аспирационная биопсия показана во всех случаях подозрения на злокачественную опухоль средостения. В настоящее



**Рис. 11.3.** Рентгенография грудной клетки. Тератодермоидная киста средостения

время опасность подобного исследования почти сводится к минимуму при проведении пункции под контролем УЗИ, однако при аспирационном заборе материала может оказаться недостаточно. Эксцизионную биопсию не основной опухоли, а шейных лимфатических узлов следует проводить, если они явно увеличены. Эффективным методом исследования служит торакоскопия с осмотром опухоли и проведением биопсии.

**Эндоскопические методы.** Бронхоскопия показана пациентам с клинической картиной сдавления дыхательных путей. Ценные данные может дать бронхоскопия при бронхогенных кистах, иногда вызывающих обтурационный синдром, но остающихся невидимыми из-за малого размера и расположения около бифуркации трахеи. Кроме того, выявляют сопутствующие воспалительные заболевания (эндобронхит и т.д.). Благодаря бронхоскопическому исследованию довольно легко можно распознать эндобронхиальный опухолевый процесс и исключить новообразования средостения. В части случаев возможно выполнение биопсии с последующим микроскопическим исследованием и постановкой диагноза перед операцией. Эзофагоскопию проводят при наличии симптомов дисфагии.

## ЛЕЧЕНИЕ

Выявление объемного образования средостения у ребенка (исключение составляют лимфомы и злокачественные опухоли с метастазами) — показание к хирургическому лечению.

Риск оперативного вмешательства стал намного меньше риска выжидания даже при так называемых немых опухолях, протекающих бессимптомно. Неоправданно выжидание и у детей раннего возраста, так как трудно предвидеть развитие опухолевого образования. При определенных условиях на каком-то из этапов роста даже доброкачественная опухоль или киста может вызвать компрессию органов грудной полости и привести к гибели ребенка. Кроме того, следует учитывать, что удаление небольших новообразований у детей раннего возраста проще и дает

лучшие результаты, а консервативная терапия при доброкачественных опухолях и кистах неэффективна. Опухоли со множественными метастазами подлежат консервативному лечению, и только при сдавлении органов грудной полости злокачественным новообразованием может встать вопрос о декомпрессионном хирургическом вмешательстве, хотя его эффективность остается сомнительной. При консервативном лечении очень важно правильно подобрать химиопрепараты, к которым наиболее чувствительны опухолевые клетки. В настоящее время в арсенале онкологов есть действенные химиопрепараты, дающие обнадеживающие результаты при некоторых видах злокачественных опухолей. Хорошо поддаются химиолучевому лечению лимфомы и некоторые редкие герминогенные опухоли средостения.

При наличии компрессионного синдрома оперативное вмешательство должно быть проведено срочно, а в случае нарастающего синдрома сдавления — экстренно. Если же это злокачественное новообразование, то наряду с симптоматической поддерживающей терапией необходимо начать химиолучевую терапию, и только при ее неэффективности показана операция в целях декомпрессии.

Метод оперативного лечения зависит от локализации и структуры образования. Из хирургических доступов используют стернотомию, передне- или задне-боковую торакотомию. Большое значение приобрела торакоскопия при удалении кист и кистозных образований средостения. Также распространены видеоассистированные операции. Послеоперационный период зависит от состояния ребенка до операции и объема оперативного вмешательства.

# Глава 12

## Хилоторакс

*А.Б. Алхасов*

Хилотораксом называют накопление лимфатической жидкости в грудной полости. Это серьезное и часто угрожающее жизни состояние, часто вызывающее сердечно-легочную недостаточность, метаболические, электролитные и иммунологические расстройства.

### **Код по МКБ-10**

J 90. Плевральный выпот, не классифицированный в других рубриках.

### **ЭПИДЕМИОЛОГИЯ**

Частота встречаемости врожденного хилоторакса составляет в среднем 1 на 15 000 новорожденных.

### **КЛАССИФИКАЦИЯ И ЭТИОЛОГИЯ**

Классификация хилоторакса:

- 1) врожденный;
- 2) травматический;
- 3) нетравматический.

**Хилезный плевральный выпот** у новорожденных может появиться спонтанно, при врожденных аномалиях грудного протока или родовой травме. Причинами врожденного хилоторакса могут являться аномалии развития протока: аномалии соединения ветвей протока в эмбриогенезе, врожденные свищи протока, врожденная внутрипротоковая обструкция.

**Травматический хилоторакс** может возникнуть после травмы и оперативных вмешательств на органах грудной клетки: операции на сердце, аорте, пищеводе, легких, структурах симпатической системы. Повреждению грудного протока во время операции в некоторой степени способствует аномальный его ход, отмечающийся более чем у 50% пациентов. Повреждение протока на шее может возникнуть при биопсии лимфатических узлов и новокаиновых блокад.

Причиной **нетравматического хилоторакса** могут быть опухоли. В частности, лимфомы и нейробластомы иногда приводят к обструкции грудного протока, а при лимфангиоматозе хилезный выпот появляется порой как в плевральной, так и в брюшной полости. Также развитие нетравматического хилоторакса возможно при тромбозе верхней полой и подключичных вен, аневризме аорты, филяриозе, правожелудочковой недостаточности и т.д.

## КЛИНИЧЕСКАЯ КАРТИНА И ДИАГНОСТИКА

Манифестирующими симптомами могут быть явления острой дыхательной недостаточности, прежде всего тахипноэ и цианоз. При физикальном обследовании выявляют симптомы накопления жидкости в плевральной полости: некоторое выбухание грудной стенки на стороне поражения, укорочение перкуторного звука и ослабление дыхания, смещение сердечного толчка в противоположную сторону. Секвестрация лимфатической жидкости в плевральных полостях может привести к метаболическим нарушениям: гипопротеинемии, метаболическому ацидозу, водным, электролитным и иммунным расстройствам. Иногда при травматическом хилотораксе с момента повреждения протока до момента манифестации симптомов проходит несколько недель. Это обусловлено развитием хиломы под медиастинальной плеврой, которая в дальнейшем прорывается в плевральную полость.

При этом в плевральных полостях выявляется выпот, определяемый на рентгенограмме грудной клетки или при УЗИ. Объемный хилоторакс, диагностированный антенатально при УЗИ, может вызвать тяжелый респираторный дистресс-синдром сразу после рождения и, соответственно, потребовать экстренной плевральной пункции. При аспирации выпота у новорожденных обычно получают прозрачную соломенно-желтую жидкость (если ребенок не кормился). Выпот приобретает молочный цвет у детей, ранее кормившихся. Анализ выпота обычно выявляет повышенное содержание липидов (более 4–6 г/л) и белка (выше 30 г/л — 1/2 его содержания в плазме), уровень триглицеридов превышает 1,3 ммоль/л. При микроскопии преобладают лимфоциты (до 80–90%). Эти данные подтверждают, что полученный при пункции выпот является лимфой. Повышение температуры тела не характерно.

Хилезная жидкость может также инфильтрировать средостение и накапливаться в полости перикарда (хилоперикард). При этом на рентгенограмме грудной клетки возникает симптом расширения средостения или расширения тени сердца. При нарастающем хилоперикарде могут развиваться гемодинамические признаки сдавления сердца (тампонады) — сердечная недостаточность. Пункция перикарда позволяет поставить точный диагноз.

Возможно также сочетание хилоторакса и хилоперитонеума. Эти состояния могут сменять друг друга в период лечения.

## ЛЕЧЕНИЕ

Лечение детей с хилотораксом следует начинать с тотального ПП и плевральных пункций (пункций перикарда в случае хилоперикарда). Если повторные плевральные пункции оказываются неэффективными, необходимо выполнить дренирование плевральной полости. Перевод ребенка на тотальное ПП приводит фактически к прекращению образования лимфы, что может способствовать выздоровлению. Альтернатива перевода ребенка на тотальное ПП — назначение специальных смесей в виде триглицеридов с короткими и средними цепями.

Врожденный хилоторакс у новорожденных обычно поддается лечению плевральными пункциями или дренированием грудной клетки. Нетравматический хилоторакс у более взрослых детей — повод для исключения интеркуррентных заболеваний или злокачественных новообразований. При травматическом хилотораксе консервативное лечение, как правило, также эффективно.

Длительно существующий хилоторакс приводит к образованию сгустков, спаек и отграничений в плевральной полости, затрудняющих удаление этого содержимого.

В том случае, если положительная динамика отсутствует на протяжении более 14 дней или если развиваются выраженные нарушения метаболизма, показано

оперативное вмешательство. Операция выбора — перевязка грудного протока в месте дефекта или над диафрагмой. Операция эффективна в 96% случаев. Хорошая альтернатива стандартной операции из торакотомного доступа — торакоскопическая перевязка или клипирование грудного протока. Для улучшения визуализации протока используют предоперационное введение через зонд жирной пищи: сливок, сметаны, сливочного или оливкового масла. В тех случаях, когда визуализировать грудной проток не удастся, прошивают мышечные массы и клетчатку между аортой и непарной веной над диафрагмой. В тяжелых случаях может быть осуществлено временное плеврперитонеальное шунтирование.



## Раздел IV

# АБДОМИНАЛЬНАЯ ХИРУРГИЯ

# Глава 13

## Пороки развития и заболевания передней брюшной стенки

*С.Л. Коварский, В.В. Холостова*

### 13.1. ГРЫЖА БЕЛОЙ ЛИНИИ ЖИВОТА

**Код по МКБ-10**

K43. Грыжа передней брюшной стенки.

#### **ЭПИДЕМИОЛОГИЯ**

Среди всех грыж передней брюшной стенки грыжи белой линии составляют около 1%, выявляют их обычно после 2–3 лет жизни.

#### **КЛАССИФИКАЦИЯ**

Грыжевые выпячивания по средней линии живота между мечевидным отростком и пупком делят на параумбиликальные, локализованные около пупка, и эпигастральные, расположенные выше.

#### **ЭТИОЛОГИЯ, ПАТОГЕНЕЗ**

Возникновение подобных грыж связывают с недоразвитием апоневротического тяжа, называемого белой линией живота. Одна из особенностей белой линии живота у детей — относительная ее ширина при сравнительно малой толщине тканей. Между пучками апоневротических волокон, встречающихся по средней линии живота, могут быть щелевидные дефекты, с ростом ребенка они уменьшаются. Через незакрывшиеся дефекты в апоневрозе проникают небольшие участки предбрюшинной клетчатки с прилегающей париетальной брюшиной. Крайне редко содержимым грыжевого мешка бывает петля или стенка тонкой кишки.

#### **КЛИНИЧЕСКАЯ КАРТИНА И ДИАГНОСТИКА**

Грыжи белой линии живота обычно протекают бессимптомно, их обнаруживают случайно родители или врачи при профилактических осмотрах. По средней линии живота определяется округлое выпячение, чаще гладкое, эластическое, слегка болезненное на ощупь. От давления грыжевое выпячивание не исчезает, но может несколько уменьшаться, если в состав грыжи входит не только предбрюшинная клетчатка, но и сальник или стенка тонкой кишки.

При выраженной подкожно-жировой клетчатке подобное грыжевое выпячивание чаще не выявляется. Только при тщательной пальпации и изменении положения большого такую грыжу можно обнаружить.

В некоторых случаях дети указывают на возникающие временами болезненные ощущения в этой области, у тучных детей трудно выявить грыжевое выпячивание, таких детей нередко обследуют в стационаре по поводу гастродуоденита, холецистопатии, мезаденита.

При ущемлении грыжи белой линии живота пациенты испытывают острые болезненные ощущения в эпигастральной области, распространяющиеся на весь живот. При этом удается нащупать резко болезненное образование по средней линии живота. Подобные грыжи не следует вправлять.

## ДИАГНОСТИКА

В диагностически трудных случаях, при избыточно выраженном подкожном слое брюшной стенки, диагноз уточняют при проведении УЗИ. Это исследование также помогает уточнить диагноз при ущемлении грыж белой линии живота и определении экстренных показаний к оперативному вмешательству.

### Дифференциальная диагностика

Грыжи белой линии живота следует отличать от диастаза мышц живота — аномалии или варианта развития передней брюшной стенки. В этих случаях при напряжении по средней линии живота от мечевидного отростка до пупка выявляют равномерное выпячивание шириной до 1,5–2,0 см, создается ложное впечатление о наличии дефекта апоневроза на этом протяжении; при диастазе мышц в лечении нет необходимости.

## ЛЕЧЕНИЕ

Грыжи белой линии живота лечат оперативным путем в плановом порядке. Экстренно операции выполняют лишь при ущемлении. Техника операции зависит от характера грыжевого выпячивания. Если через дефект апоневроза пролабирует только предбрюшинная жировая клетчатка, ее максимально выделяют и удаляют, на края дефекта апоневроза накладывают швы. При наличии грыжевого мешка его выделяют из окружающих тканей, стенку вскрывают, осматривают содержимое (обычно сальник) и погружают в брюшную полость. Грыжевой мешок в области шейки прошивают и перевязывают. Крайя дефекта апоневроза ушивают узловыми швами в один или два ряда.

**Прогноз** благоприятный, рецидивы встречаются крайне редко.

## 13.2. ПУПОЧНАЯ ГРЫЖА

### ОПРЕДЕЛЕНИЕ

Пупочная грыжа характеризуется незаращением апоневроза пупочного кольца, через которое выпячивается брюшина, образуя грыжевой мешок. Содержимым мешка, как правило, бывают сальник и/или петли тонкой кишки.

#### Код по МКБ-10

K42. Пупочная грыжа.

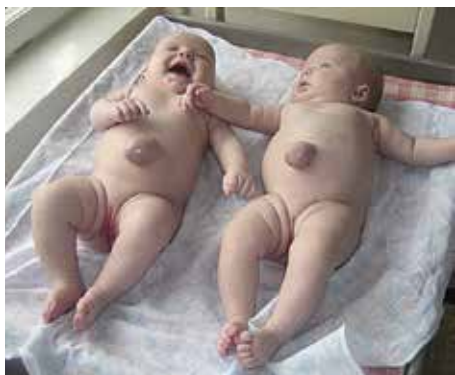### ЭПИДЕМИОЛОГИЯ

Пупочную грыжу встречают в 4% случаев всех грыж, чаще у девочек.

## ЭТИОЛОГИЯ, ПАТОГЕНЕЗ

Пупочная грыжа возникает вследствие задержки замыкания пупочного кольца в процессе заживления пупочной ранки. Анатомические особенности этой области способствуют образованию грыжи. После отпадения пуповинного остатка пупочное кольцо закрывается. Однако оно плотно замыкается только в нижней части, где у эмбриона проходят две пупочные артерии и мочевой проток, которые вместе с окружающей их эмбриональной тканью образуют плотную соединительную, а затем фиброзную ткань. Это придает нижней части рубцовой ткани большую плотность. Верхний отдел пупочного кольца, через который проходит только пупочная вена, не имеющая оболочки, бывает значительно слабее нижнего. Кроме того, в части случаев недоразвита брюшная фасция закрывает его только частично. При недоразвитии фасции, а также в участках, где она недостаточно плотная, образуются небольшие дефекты, способствующие развитию грыжи. При таких анатомических условиях пупок — слабое место передней брюшной стенки, предрасполагающее к образованию грыжи. Большое значение при этом имеют различные моменты, повышающие внутрибрюшное давление. Длительные заболевания, вызывающие нарушение тонуса мышц и тургора тканей, недоношенность также создают благоприятные условия для образования пупочной грыжи.

## КЛИНИЧЕСКАЯ КАРТИНА



**Рис. 13.1.** Большая пупочная грыжа у новорожденных близнецов

Уже в периоде новорожденности пупочная грыжа проявляется выпячиванием округлой или овальной формы разных размеров (рис. 13.1). В спокойном состоянии и в положении ребенка лежа грыжевое выпячивание легко вправляется в брюшную полость, тогда хорошо прощупывается незамкнутое пупочное кольцо. При широком пупочном кольце, когда грыжевое выпячивание появляется при малейшем беспокойстве ребенка, но так же быстро и легко вправляется, нет никаких оснований думать, что содержимое грыжи травмируется и вызывает боль. Пупочные грыжи ущемляются крайне редко.

## ДИАГНОСТИКА

Диагностика, как правило, не вызывает затруднений, в дополнительном обследовании необходимости нет.

## ЛЕЧЕНИЕ

### Консервативное лечение

Приблизительно в 60% случаев у детей в процессе роста происходит самоизлечение, наступающее обычно к 2–3 годам. Укреплению мышц передней брюшной стенки и закрытию расширенного пупочного кольца способствуют ежедневный массаж и гимнастика, проводимые родителями с первого месяца жизни. Укладывание ребенка на живот за 15–20 мин до кормления способствует повышению общего тонуса и развитию мышц, в том числе и брюшного пресса. После года продолжают комплекс упражнений ЛФК, также направленный на укрепление мышц брюшного пресса. Рекомендуют плавание.

### Хирургическое лечение

Оперативное вмешательство — грыжесечение и пластика пупочного кольца — показаны после 5 лет. В тех случаях, когда пупочное кольцо имеет плотный фиброзный край и не закрывается, несмотря на консервативное лечение, оперативное лечение можно выполнить в более ранние сроки. Более ранняя коррекция порока также рекомендуется при больших размерах дефекта — более 15–20 мм. При отсутствии противопоказаний оперативное вмешательство можно провести амбулаторно в специализированном стационаре.

### ПРОГНОЗ

Прогноз благоприятный. Осложнения и рецидивы обусловлены техническими погрешностями при операции. Одним из возможных осложнений является фиксация пряди салника или кишечной петли при ушивании дефекта апоневроза. Данное осложнение проявляется в виде болевого абдоминального синдрома и требует повторного оперативного вмешательства.

## 13.3. ВЕНТРАЛЬНАЯ ГРЫЖА

Вентральная грыжа (рис. 13.2) формируется после консервативного или оперативного лечения эмбриональной грыжи (омфалоцеле), гастрошизиса, реже после коррекции диафрагмальных грыж больших размеров. В подобных ситуациях вентральная грыжа существует с первых месяцев жизни ребенка. Если малые размеры брюшной полости не позволяют вместить внутренние органы, над ними ушивают только кожу. В ряде случаев вентральные грыжи формируются как следствие расхождения краев операционной раны у детей в любом возрасте, особенно при наличии осложнений — перитонита, консервативного лечения лапаростомы.

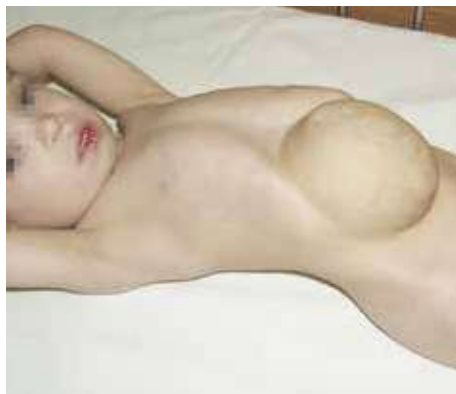

Рис. 13.2. Вентральная грыжа у ребенка 4 лет

#### Код по МКБ-10

K43. Грыжа передней брюшной стенки.

### КЛАССИФИКАЦИЯ

По величине вентральные грыжи разделяют следующим образом:

- небольшие — дефект в апоневрозе не превышает 8–10 см;
- большие — с дефектом свыше 10–12 см;
- гигантские — более 15 см.

Грыжи подразделяют на вправимые (с широким основанием) и невправимые. При невправимой грыже в процессе роста, когда ребенок начинает вставать и ходить, внутрибрюшное давление растягивает больше кожу, чем брюшную полость, и грыжа увеличивается в размерах. Содержимым вентральных грыж бывают кишечник и печень. Кишечные петли часто фиксированы к передней брюшной стенке. При формировании вентральной грыжи в исходе эмбриональных грыж и гастрошизиса практически всегда основной объем грыжевого содержимого составляет эктопированная кпереди печень. При этом нарушается

топография магистральных сосудов печени: нижняя полая вена смещается кпереди и может находиться в области мечевидного отростка брюшины, плотно фиксированной к его нижнему краю и коже над грыжевым выпячиванием. Этот факт следует учитывать при оперативном вмешательстве: только мобилизация печени и нижней полой вены позволяет добиться погружения печени в брюшную полость и позволяет закрыть дефект брюшной стенки.

### КЛИНИЧЕСКАЯ КАРТИНА

При осмотре ребенка по проекции пупка определяют грыжевое выпячивание, покрытое рубцово-измененной кожей. Пальпация грыжевого мешка позволяет определить кишечные петли, а грыжевыми воротами служат края прямых мышц живота. При вправимых грыжах сообщение с брюшной полостью широкое.

В горизонтальном положении органы (кишечные петли, иногда часть печени) легко вправляются в брюшную полость, нарушения дыхания и гемодинамики в этих случаях не отмечают, общее состояние детей удовлетворительное.

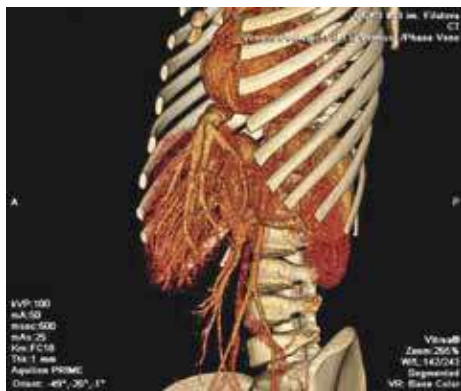Значительно реже грыжи имеют узкую ножку, способствующую высокой подвижности грыжевого мешка с тенденцией к перекруту. Эти пациенты предпочитают лежать, при движении придерживают грыжевое выпячивание рукой.

### ДИАГНОСТИКА

Диагноз вентральной грыжи не вызывает затруднений уже при клиническом осмотре, однако при планировании оперативного вмешательства необходимо тщательное обследование пациентов. Устранение грыж больших и гигантских размеров влечет значительное повышение внутрибрюшного давления, поэтому до операции необходимо проведение спирометрии, ЭКГ и УЗИ сердца в покое и при максимальном вправлении грыжевого содержимого, что достигается наде-

ванием на ребенка плотного корсета или бандажа на время исследования. Оцениваются также клинические данные, такие как частота дыхания, пульса, АД в покое и при нагрузке. Учитывая частоту врожденных пороков сердца у детей с омфалоцеле, в ряде случаев решение об операции принимается совместно с кардиологом и кардиохирургом.

При больших и гигантских грыжах обязательным является УЗИ с доплерографией печени и нижней полой вены. При выявлении признаков эктопии нижней полой вены показана КТ в режиме сосудистого контрастирования, которая позволяет получить наиболее полное представление о топографии органов брюшной полости (рис. 13.3).



**Рис. 13.3.** КТ в режиме сосудистого контрастирования — передняя эктопия нижней полой вены при гигантской вентральной грыже

### ЛЕЧЕНИЕ

#### Консервативное лечение

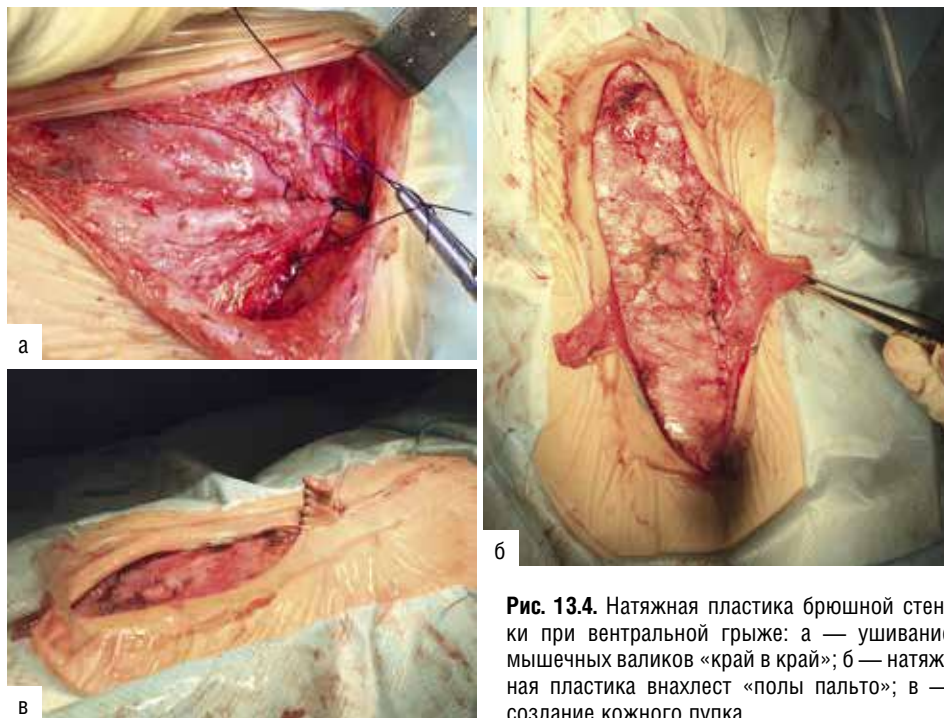
Лечение начинают с периода новорожденности. Развитию мышц брюшной стенки и брюшной полости способствуют ежедневный массаж и ношение бандажа, препятствующего растяжению кожи и увеличению грыжевого выпячивания.

### Хирургическое лечение

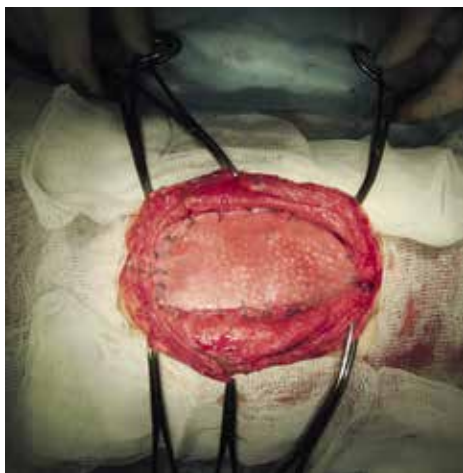Оперативное лечение проводят в возрасте 2–3 лет. В случаях если при проведении функциональных проб гемодинамические и дыхательные показатели изменяются, оперативное вмешательство откладывают до тех пор, пока брюшная полость не достигнет достаточного размера. Это достигается постоянным ношением бандажа, создающего определенную степень компрессии на грыжевое содержимое, и позволяет постепенно адаптироваться сердечно-сосудистой и дыхательной системам к повышенному внутрибрюшному давлению.

Нередко у детей с вентральными грыжами имеются паховые грыжи больших размеров. При хирургическом лечении не рекомендуется одновременное устранение вентральной и паховых грыж в связи с худшей переносимостью операции (существенное повышение внутрибрюшного давления) и высоким риском рецидива паховых грыж. Первоначально следует устранить вентральную грыжу, операцию пахового грыжесечения можно выполнить через 6–12 мес.

Хирургические вмешательства при вентральных грыжах можно разделить на две группы: натяжную и ненатяжную пластику брюшной стенки. Натяжная пластика подразумевает закрытие дефекта мышечного апоневротического слоя брюшной стенки собственными тканями, показана у детей с небольшим размером грыжевого дефекта и достаточным объемом брюшной полости. Суть операции сводится к выделению грыжевого содержимого, отделению его от рубцово-измененной кожи. При передней эктопии печени в грыжу печень мобилизуют, выделяют нижнюю полую вену в целях погружения печени в брюшную полость. Обязательными являются мобилизация краев мышц и апоневроза брюшной стенки и ушивание дефекта (рис. 13.4, а). В случае если мышечно-апоневротический слой истончен, рекомендуется ушивание его краев внахлест наподобие полы пальто, что способствует созданию более плотного каркаса брюшной стенки (рис. 13.4, б). В ходе операции



**Рис. 13.4.** Натяжная пластика брюшной стенки при вентральной грыже: а — ушивание мышечных валиков «край в край»; б — натяжная пластика внахлест «полы пальто»; в — создание кожного пупка



**Рис. 13.5.** Пластика с размещением тканевого материала Permacol по типу Underlay

но фиксировать дефект брюшной стенки (например, PERMACOL и др.) (рис. 13.5). Возможно также достичь полного закрытия дефекта брюшной стенки даже при гигантских размерах дефекта путем 2–3-этапного лечения с постепенным уменьшением размеров имплантированной пластины и окончательным ушиванием брюшной стенки собственными тканями. Промежутки между этапами составляют в среднем 6 мес. При выборе подобной тактики целесообразнее использовать пластины из синтетических материалов, внутренняя поверхность которых не обладает адгезивными свойствами по отношению к тканям организма (например, пластина GHOR TEX DUAL MESH или ее аналоги).

### ОСЛОЖНЕНИЯ

Наиболее опасны ранние осложнения, связанные с повышением внутрибрюшного давления. У детей раннего возраста при сопутствующих дыхательных или гемодинамических нарушениях рекомендуется продленная ИВЛ до полной стабилизации состояния. В послеоперационном периоде интраабдоминальная компрессия может проявляться нарушением перфузии почек, отеком нижних конечностей. Именно поэтому контроль за диурезом, динамическое УЗИ почек с доплерографией позволяют контролировать ее выраженность. При появлении симптомов гипоперфузии почек необходимо экстренное решение вопроса об использовании ненатяжной пластики и пластины большего размера. Следует учитывать, что снятие швов и устранение интраабдоминальной гипертензии должно быть постепенным и дозированным во избежание сосудистого коллапса при быстром снятии швов.

В раннем послеоперационном периоде у детей могут быть симптомы отторжения пластины или лигатурные свищи вследствие отторжения шовного материала. В подобных ситуациях приходится удалять использованный материал.

### ПРОГНОЗ

В настоящее время удается добиться не только излечения пациентов, но и хорошего косметического результата.

по поводу вентральной грыжи всегда образуется избыток рубцово-измененной кожи, которую следует иссечь, сформировав при этом кожный пупок одним из рекомендуемых пластических способов (рис. 13.4, в).

Ненатяжная пластика применяется у детей с выраженной висцероабдоминальной диспропорцией, когда ушивание дефекта брюшной стенки собственными тканями невозможно. Суть операции сводится к использованию специальных пластических материалов, которые подшивают к мышечно-апоневротическому слою брюшной стенки для временного или постоянного закрытия ее дефекта. В настоящее время применяются различные пластические материалы, одни из которых являются биodeградируемыми и могут пожизненно



## 13.4. АНОМАЛИИ ЖЕЛТОЧНОГО ПРОТОКА

Желточный проток входит в состав пупочного канатика и служит в первые недели внутриутробного развития для питания эмбриона, соединяя кишечник с желточным мешком. На 3–5-м месяце внутриутробной жизни происходит обратное развитие протока.

Возможны различные нарушения облитерации желточного протока. В зависимости от того, в какой степени и на каком уровне сохранился эмбриональный *ductus omphaloentericus*, различают следующие формы патологии (рис. 13.6):

- свищи пупка (полные и неполные);
- дивертикул подвздошной кишки;
- энтерокистома.

### Полный свищ пупка

#### Код по МКБ-10

К63.2. Кишечный свищ.

#### ЭТИОЛОГИЯ

Полные свищи пупка (см. рис. 13.6, а) возникают в тех случаях, когда желточный проток остается открытым на всем протяжении.

#### КЛИНИЧЕСКАЯ КАРТИНА

В случае необлитерированного желточного протока при рождении ребенка обращают внимание на аномально утолщенный пупочный канатик и несколько расширенное пупочное кольцо. Отпадение пуповинного остатка чаще задерживается, а после того как это произошло, в центре пупочной ямки обнаруживают свищевое отверстие с яркой слизистой оболочкой и кишечным отделяемым.

В тех случаях, когда свищ широкий и достаточно длинный, при беспокойстве ребенка может возникнуть эвагинация кишки, сопровождающаяся кишечной непроходимостью. При раннем отсечении пуповины, на 2–3-и сутки, в случае необлитерированного желточного протока возможна эвентрация с ущемлением кишечных петель в пупочном кольце.

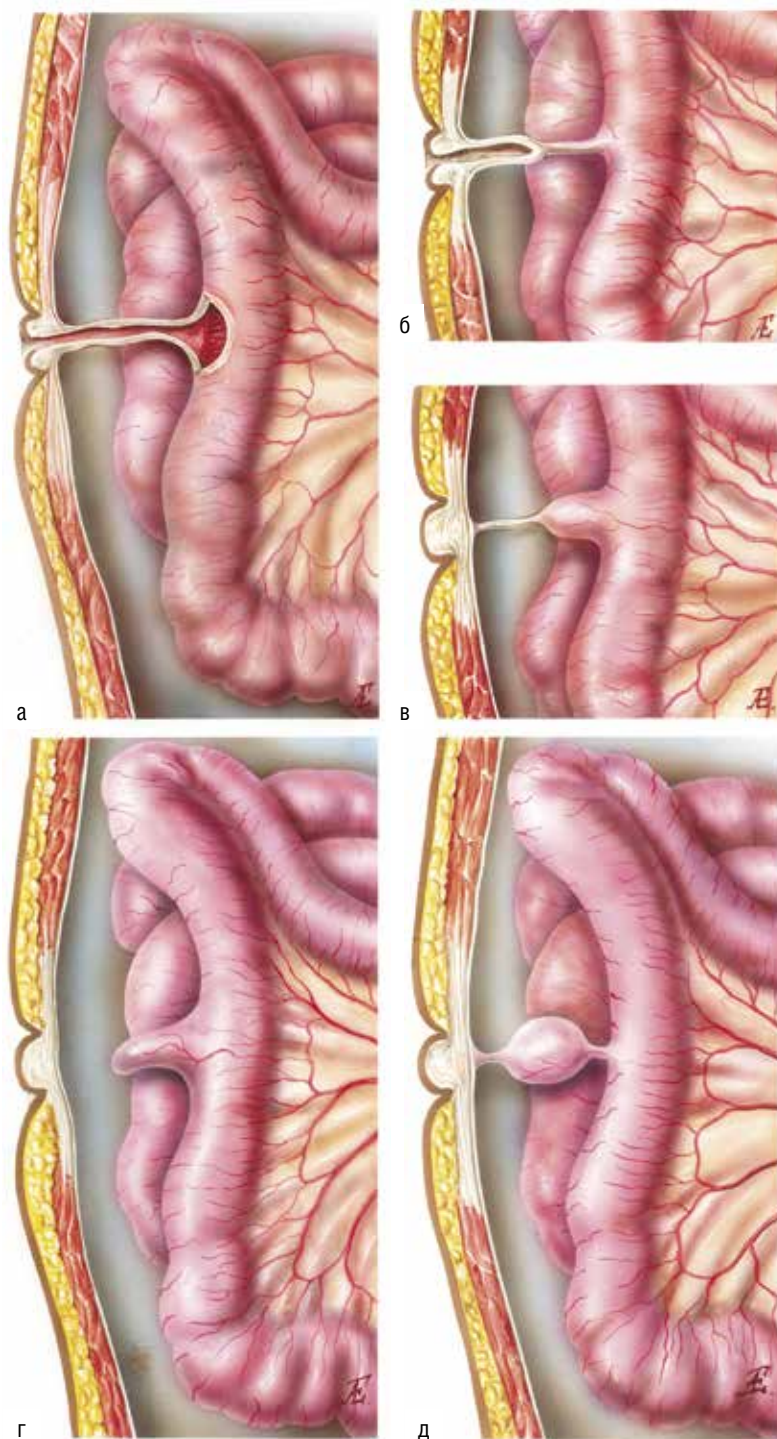
#### ДИАГНОСТИКА

Диагностика полного свища пупка достаточно проста, при широком свище диагноз ставят на основании характерных выделений. При зондировании свища пуговчатый зонд уходит вертикально вниз по направлению к брюшной полости. Ценные диагностические приемы — фистулография и УЗИ.

#### ЛЕЧЕНИЕ

Единственный способ лечения полных свищей пупка — оперативное вмешательство. Во избежание осложнений (эвагинации, инфицирования, кровотечения) его проводят сразу после постановки диагноза.

Операция заключается в иссечении свищевого хода на всем протяжении от пупка до подвздошной кишки. В зависимости от толщины протока возможно выполнить два варианта обработки его основания: если ширина протока меньше диаметра кишки, последний может быть обработан лигатурным способом. Широкий проток следует полностью резецировать клиновидным способом, а дефект в стенке кишки — в поперечном направлении. Дистальный конец свищевого хода отсекают от пупочного кольца. Рану брюшной стенки ушивают послойно.



**Рис. 13.6.** Аномалия желточного протока (схема): а — полный свищ пупка; б — неполный свищ пупка; в, г — дивертикул Меккеля; д — энтерокиста

Если свищевой ход в области пупка имеет малый диаметр (менее 5 мм), операцию целесообразно выполнять лапароскопическим способом. Подобный вариант вмешательства показан при развитии осложнения — заворота петель тонкой кишки вокруг протока.

## Неполный свищ пупка

### Код по МКБ-10

K63.2. Кишечный свищ.

### ЭТИОЛОГИЯ

Неполный свищ пупка (см. рис. 13.6, б) образуется при нарушении облитерации дистального отдела желточного протока и возникает значительно чаще полного.

### КЛИНИЧЕСКАЯ КАРТИНА

Обычно протяженность свищевого хода не превышает 2–3 см. Характерны скудные выделения из пупочной ямки, вследствие чего детей длительно лечат по поводу мокнущего пупка. При присоединении инфекции отделяемое становится гнойным.

### ДИАГНОСТИКА

Осмотр пупочной ямки позволяет обнаружить среди необильных грануляций точечное свищевое отверстие со скудным отделяемым.

Диагноз подтверждают зондированием свищевого хода: пуговчатый зонд удаётся провести на глубину 1–2 см.

**Дифференциальную диагностику** необходимо проводить с фунгусом пупка, для которого характерно разрастание грануляционной ткани на дне пупочной ямки из-за инфицирования и задержки эпителизации.

### ЛЕЧЕНИЕ

Лечение неполных свищей в период новорожденности и в течение первых месяцев жизни должно быть консервативным в надежде на самоизлечение. Назначают ежедневные ванны со слабым раствором калия перманганата, обработку свищевого хода раствором водорода пероксида и 3% раствором йода, повязки с антисептиками [1% раствором эвкалипта листьев экстракта (Хлорофиллипта\*)]. В случае неэффективности консервативного лечения показана операция. При хирургическом вмешательстве свищ выделяют на всем протяжении и отсекают его у места прикрепления без вскрытия брюшинной полости. Рану ушивают.

### ОСЛОЖНЕНИЯ

Повреждение пупочных сосудов, рецидив при не полностью удаленном свищевом ходе, несостоятельность швов, сужение кишечного просвета.

## Дивертикул подвздошной кишки (дивертикул Меккеля)

Выпячивание участка подвздошной кишки (представляющего собой необлитерированную проксимальную часть желточного протока), напоминающее по форме червеобразный отросток, впервые описал немецкий анатом Й. Меккель в 1809 г. Впоследствии эта патология получила название дивертикула Меккеля (см. рис. 13.5, в, г).

Формы дивертикула разнообразны, но чаще он выглядит как выпячивание участка кишечной стенки на противоположной брыжеечной стороне подвздошной

кишки. Возможно расположение дивертикула на брыжеечном крае и даже в толще брыжейки. Расстояние от дивертикула до илеоцекального клапана (баугиниевой заслонки) варьирует в широких пределах — от 10–30 до 120 см. Длина самого дивертикула также различна — от 1–2 до 15–20 см. Ширина дивертикула — 1–5 см, обычно он свободно сообщается с просветом кишки.

#### **Код по МКБ-10**

Q43.0. Дивертикул Меккеля.

### **ЭПИДЕМИОЛОГИЯ**

По секционным данным, дивертикул Меккеля обнаруживают в 2–3% случаев.

### **КЛАССИФИКАЦИЯ**

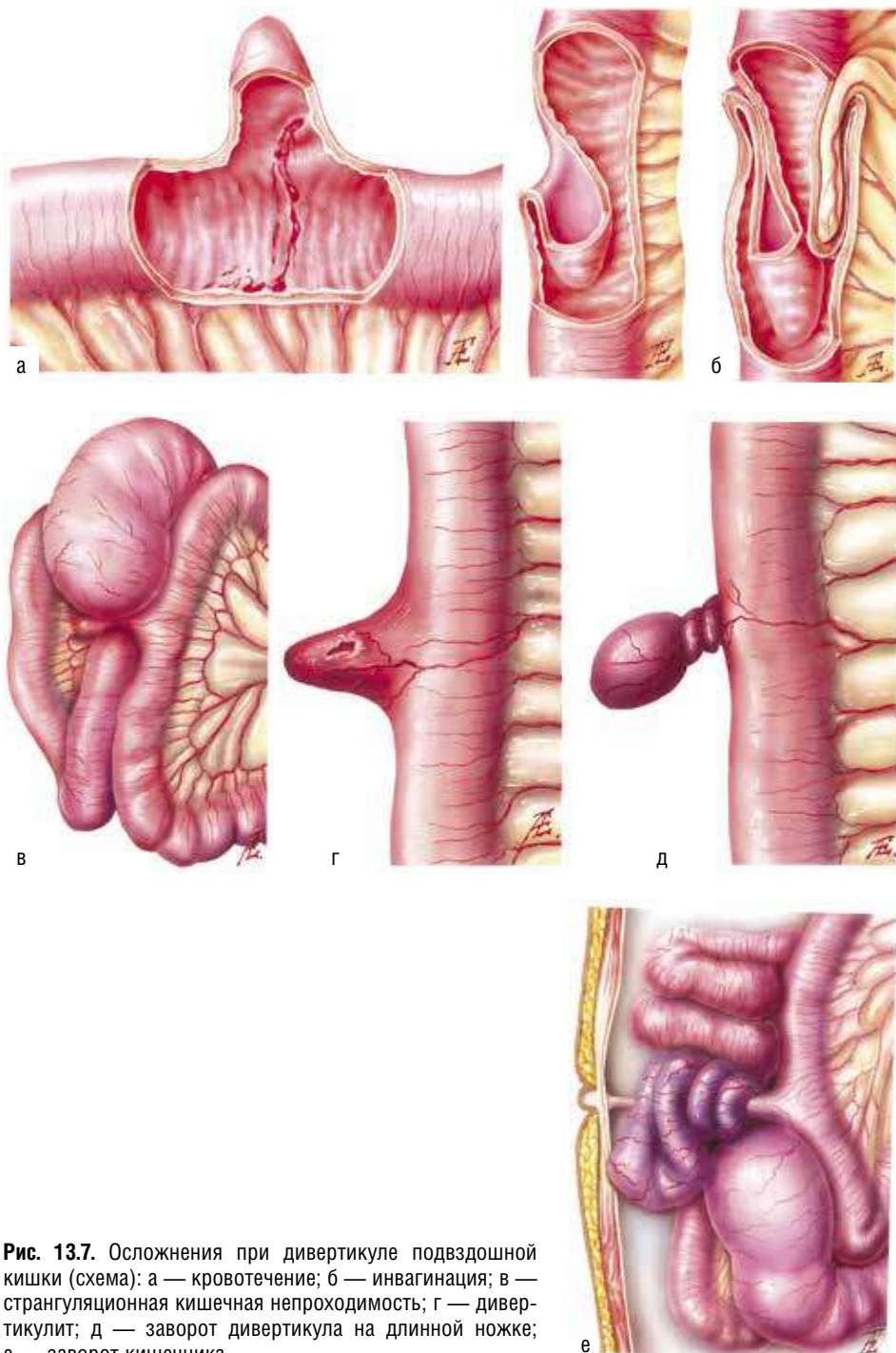
Наибольшее распространение получила следующая классификация дивертикула Меккеля.

- Дивертикулит.
  - ✧ Острый:
    - катаральный;
    - флегмонозный;
    - гангренозный.
  - ✧ Хронический.
- Непроходимость кишечника.
  - ✧ Странгуляция.
  - ✧ Инвагинация.
  - ✧ Ущемление в грыже (грыжа Литтре).
- Опухоли.
  - ✧ Доброкачественные.
  - ✧ Злокачественные.

### **ПАТОМОРФОЛОГИЯ**

Дивертикул Меккеля чаще всего широко сообщается с просветом кишки и может клинически ничем не проявляться. В таких случаях его обнаруживают случайно при лапаротомиях, проводимых по поводу различных заболеваний (наиболее часто по поводу острого аппендицита). Нередко в дивертикуле развиваются различные осложнения (рис. 13.7), среди них наибольшее значение имеют кровотечение, воспаление (дивертикулит), инвагинация и другие виды кишечной непроходимости (странгуляция, заворот и др.).

Возникновение кишечного кровотечения обусловлено тем, что стенка дивертикула имеет такое же строение, как стенка тонкой кишки, но в слизистой оболочке стенки дивертикула довольно часто (до 80% случаев) обнаруживают дистопированную слизистую оболочку желудка или клетки ПЖ. Активная секреция атипично расположенных железистых клеток вызывает эрозивно-язвенный процесс в стенке дивертикула. Дивертикул Меккеля может быть причиной непроходимости кишечника. Также кишечная непроходимость может быть вызвана перекрутом кишечных петель вокруг дивертикула, припаявшегося к передней брюшной стенке, или их ущемлением при фиксации дивертикула к брыжейке либо кишечным петлям. В других случаях происходит внедрение дивертикула в просвет кишки, вызывающее тонкокишечную инвагинацию. Описаны случаи ущемления дивертикула Меккеля в паховой грыже (грыжа Литтре). Новообразования дивертикула Меккеля возникают исключительно редко.



**Рис. 13.7.** Осложнения при дивертикуле подвздошной кишки (схема): а — кровотечение; б — инвагинация; в — странгуляционная кишечная непроходимость; г — дивертикулит; д — заворот дивертикула на длинной ножке; е — заворот кишечника

## КЛИНИЧЕСКАЯ КАРТИНА

Острый дивертикулит развивается довольно редко, его дооперационная диагностика практически невозможна. Дивертикулит клинически протекает как острый аппендицит, что обусловлено близостью анатомического расположения червеобразного отростка и дивертикула Меккеля.

Кровотечение из дивертикула Меккеля может возникнуть остро, на фоне полного здоровья, без каких-либо предвестников. В основном оно не сопровождается болями в животе. Его обнаруживают чаще у детей в возрасте до 2–3 лет, но иногда оно возникает и в более старшем возрасте.

При массивном кровотечении ребенок быстро бледнеет, развиваются тахикардия, анемия, коллапс, снижается содержание гемоглобина. Иногда присоединяются боли в животе, возникающие из-за раздражения кишечника излившейся кровью. В некоторых случаях кровотечение бывает необильным и заметно не отражается на общем состоянии больного. Кишечная инвагинация, начинающаяся с дивертикула, протекает с типичными симптомами (внезапное начало, приступообразная боль в животе, рвота, кишечное кровотечение). Дивертикул обнаруживают на операции после дезинвагинации.

Кишечная непроходимость из-за дивертикула Меккеля протекает типично. В части случаев симптомы нарастают медленно и сопровождаются явлениями сначала частичной, а затем полной кишечной непроходимости.

## ДИАГНОСТИКА

Диагностика дивертикула подвздошной кишки вызывает большие затруднения. О нем чаще всего думают в случаях рецидивирующих кишечных кровотечений.

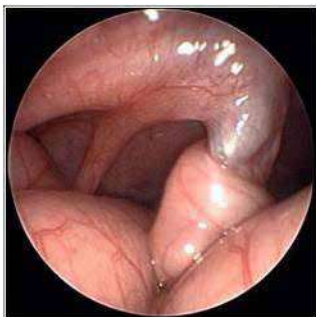При обследовании ребенка живот, как правило, бывает правильной формы, не вздут, безболезнен при поверхностной и глубокой пальпации. Симптомы раздражения брюшины отсутствуют. В прямой кишке можно обнаружить скопление крови темно-вишневого цвета. Подобного рода стул обычно многократно отходит самостоятельно. Проводимая в таких случаях гемостатическая терапия дает временный эффект. Спустя некоторое время кровотечение возобновляется. Кровотокающий дивертикул необходимо дифференцировать от ангиоматоза кишечника.

Для выявления дивертикула Меккеля в последнее время с успехом используют радиоизотопную диагностику ( $^{99m}\text{Tc}$ ). Радиофармпрепарат обычно накапливается в зоне расположения дивертикула. К сожалению, при этом методе исследования нередко ложноотрицательные результаты (до 45%). Лапароскопия позволяет с высокой точностью (до 100%) подтвердить или исключить дивертикул Меккеля.

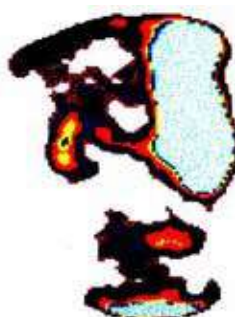## ЛЕЧЕНИЕ

При всех заболеваниях дивертикула Меккеля выполняют его резекцию. В большинстве случаев диагноз дивертикула Меккеля ставят при лапароскопии (при подозрении на острый аппендицит или при целенаправленном поиске дивертикула при его кровотечении). Способ резекции обусловлен формой дивертикула. Если дивертикул имеет узкую ножку (до 1,0–1,5 см), резекцию дивертикула выполняют лигатурным способом, как при аппендэтомии. При широком основании производят клиновидное иссечение дивертикула с последующим наложением поперечного шва на стенку кишки эндоскопическим или традиционным открытым способом. Альтернативой клиновидной резекции может быть использование эндоскопических сшивающих аппаратов Endo GIA длиной 30 или 45 мм.

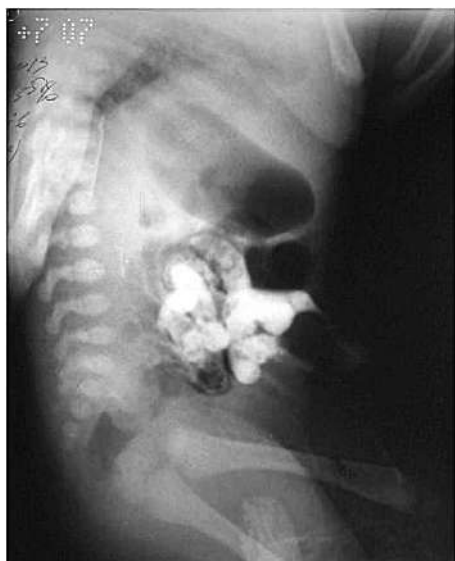Случаи перфорации дивертикула у брыжеечного края редки. Единственный возможный способ хирургического лечения в этих случаях — резекция этого участка кишки с анастомозом «конец в конец». Данный вариант операции может быть



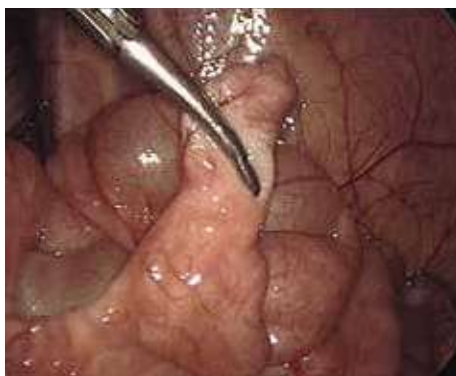**Рис. 13.8.** Лапароскопическая картина при заворооте тонкой кишки вокруг полного кишечного свища пупка



**Рис. 13.9.** РИИ при дивертикуле Меккеля



**Рис. 13.10.** Фистелография при полном кишечном свище пупка



**Рис. 13.11.** Лапароскопическая картина дивертикула Меккеля

выполнен также с использованием эндоскопической техники наложения межкишечного анастомоза или традиционным открытым способом.

### ОСЛОЖНЕНИЯ

Интраоперационные и послеоперационные осложнения (кровотечения, воспалительные процессы и острая кишечная непроходимость) возникают крайне редко. Наибольший риск осложнений связан со случаями инвагинации кишечника на фоне дивертикула Меккеля. При этом вероятность некротических изменений кишки крайне высока, а расправить инвагинат удастся не чаще чем в 10–15% случаев. Недооценка границ жизнеспособности ущемленной кишки нередко является причиной несостоятельности кишечного шва в послеоперационном периоде.

# Глава 14

## Пороки развития и заболевания желудка и двенадцатиперстной кишки

*В.В. Холостова*

### 14.1. ЗАВОРОТ ЖЕЛУДКА

При завороте желудка происходит его поворот относительно продольной или поперечной оси более чем на  $180^\circ$ .

**Код по МКБ**

K31. Другие болезни желудка.

#### **ЭПИДЕМИОЛОГИЯ**

Заворот желудка — редкое и малоизвестное врачам заболевание. В мировой литературе существует описание около 700 наблюдений заворота желудка, из них около 140 случаев (20%) приходится на грудной возраст. В 50% наблюдений заворот желудка возникает при релаксации левого купола диафрагмы и врожденных дефектах ее развития (таких как параэзофагеальная грыжа, скользящая грыжа пищеводного отверстия и истинная диафрагмальная грыжа).

#### **КЛАССИФИКАЦИЯ**

Различают два наиболее частых типа заворота желудка: относительно продольной оси желудка и относительно поперечной оси. Иногда встречаются смешанный, или комбинированный, тип.

#### **КЛИНИЧЕСКАЯ КАРТИНА И ДИАГНОСТИКА**

Клинические проявления заболевания во многом обусловлены типом заворота и возрастом ребенка. В период новорожденности течение заболевания более острое, сопровождается беспокойством, рвотой, отказом от приема пищи, вздутием в эпигастральной области. Нередко возникают сложности при проведении катетера через кардиальный отдел желудка, иногда он вообще не проходит. Дети старшего возраста сами указывают на боли в эпигастральной области, жалуются на тошноту. При вздутии эпигастральной области бывают нарушения в работе сердца, тахикардия, одышка.



## Лабораторные и инструментальные исследования

При рентгенологическом исследовании органо-аксиллярный заворот проявляется резким растяжением желудка. Если удается ввести бариевую взвесь, можно установить, что большая кривизна желудка находится выше малой и больше справа, дно желудка опущено, пищевод в дистальных отделах, как правило, расширен, эвакуация из желудка нарушена. При мезентериально-аксиальном виде заворота можно видеть два уровня в желудке, пилорический отдел смещен вверх и вправо, в сторону кардии. Эти рентгенологические признаки четко определяются при контрастном исследовании ЖКТ.

## ЛЕЧЕНИЕ

Лечебная тактика зависит от остроты заболевания. Когда возникает опасность некроза стенки желудка, показана экстренная операция. При рецидивирующем завороте оперативное вмешательство можно выполнить в плановом порядке. При отсутствии выраженных проявлений можно попробовать консервативное лечение: давать малыми порциями пищу, не вызывающую газообразования, применять лекарственные препараты, улучшающие перистальтику, проводить общую и лечебную гимнастику. При нарастании клинических проявлений возникают показания к хирургическому вмешательству. При пороках развития диафрагмы шансов на самоизлечение заворота желудка почти нет.

## Хирургическое лечение

Хирургическая коррекция показана при клинической и рентгенологической картине заворота желудка. Если возникает угроза некроза стенки желудка, показана экстренная операция. При рецидивирующем течении заболевания операцию выполняют в плановом порядке.

Во время операции заворот желудка расправляют, устраняют дефект в диафрагме и выполняют переднюю фиксацию желудка путем подшивания его по малой кривизне отдельными узловыми швами к передней брюшной стенке и проводят фиксацию дна желудка к ножкам диафрагмы. Выраженный рефлюкс-эзофагит — показание к антирефлюксной операции — фундопликации по Ниссену.

При некрозе стенки желудка выполняют резекцию желудка с наложением анастомоза. В последние годы появились сообщения об успешном использовании лапароскопии у пациентов с хроническим заворотом желудка. Успех операции во многом зависит от адекватности послеоперационного ведения больных. Большинство пациентов нуждаются в интенсивной терапии, направленной на устранение гиповолемии, нарушений водно-солевого и белкового обмена, борьбу с интоксикацией, парезом ЖКТ и профилактику септических осложнений.

## ОСЛОЖНЕНИЯ

Возможные интраоперационные осложнения:

- инфицирование брюшной полости вследствие прокалывания иглой всех слоев желудка при наложении швов;
- недостаточный антирефлюксный механизм при создании фундопликационной манжеты.

Послеоперационные осложнения:

- рецидив заворота при прорезывании лигатур, фиксирующих желудок к передней брюшной стенке;
- рецидив желудочно-пищеводного рефлюкса при неправильном выполнении фундопликации по Ниссену.

Для устранения осложнений необходима релапаротомия.

**ПРОГНОЗ**

При правильной тактике лечения исход заболевания благоприятный.

## 14.2. ЯЗВЕННАЯ БОЛЕЗНЬ ЖЕЛУДКА И ДВЕНАДЦАТИПЕРСТНОЙ КИШКИ

**Коды по МКБ-10**

K25. Язва желудка.

K26. Язва двенадцатиперстной кишки.

K27. Пептическая язва неуточненной локализации.

**ЭПИДЕМИОЛОГИЯ**

Язвенной болезнью желудка и ДПК болеют преимущественно дети школьного возраста. Частота заболевания составляет 1 на 800–1000 детей, в основном в возрасте от 7 до 14 лет. Язвенная болезнь ДПК возникает в 15–20 раз чаще, чем язвенная болезнь желудка. Осложнения язвы ДПК в детском возрасте развиваются значительно реже, чем у взрослых.

Язвенной болезнью чаще болеют мальчики, соотношение с девочками составляет 5:1 (при хронических формах заболевания разница не так выражена). Наиболее часто язвы расположены в ДПК. Соотношение частоты дуоденальных и желудочных язв составляет 10:1, 7:1 или еще ниже.

**ЭТИОЛОГИЯ, ПАТОГЕНЕЗ**

Наиболее важные факторы возникновения язвенной болезни:

- наличие *Helicobacter pylori*;
- психоэмоциональное напряжение;
- генетическая предрасположенность;
- алиментарный фактор;
- прием некоторых лекарственных средств (например, салицилатов, глюкокортикоидов);
- перенесенные инфекции с последующим расстройством нервной трофики.

Основные звенья патогенеза:

- нарушение баланса между защитными иммунными свойствами слизистой оболочки и воздействием агрессивных факторов внешней среды (кислотность, бактериальная обсемененность, лекарственные средства);
- прямое и опосредованное воздействие *Helicobacter pylori* на слизистую оболочку желудка, вызывающее усиленное образование соляной кислоты и нарушение процессов регенерации;
- повышение секреции желудочного сока и снижение активности защитных факторов слизистой оболочки (мукопротеинов, бикарбонатов);
- угнетение механизмов заживления язв из-за неоангиогенеза, обеспечивающего восстановление нарушенной микроциркуляции и трофики тканей.

**КЛАССИФИКАЦИЯ**

По локализации различают язвенную болезнь желудка и ДПК, выделяя при этом чисто дуоденальные, пилорические и комбинированные гастродуоденальные язвы.

По характеру желудочной секреции — нормальная, повышенная, пониженная.

По фазе процесса — обострение, затяжное течение, ремиссия.

По тяжести заболевания — легкая, средняя, тяжелая.

По осложнениям — кровотечение, перфорация, стенозирование.

## КЛИНИЧЕСКАЯ КАРТИНА

Наиболее выраженный и постоянный симптом — боли в животе (98% наблюдений). Чаще боли носят неопределенный характер, особенно в начале заболевания, и возникают в основном у детей дошкольного возраста. У более старших детей нередко прослеживают определенную последовательность: голод → боль → пища → облегчение и т.д. Нередко дети отмечают тошноту, рвоту, особенно при усилении болевых ощущений. Может быть изжога, довольно часты запор или неустойчивый стул, значительная потеря массы тела. У большинства детей отмечают сезонный болевой синдром: обострение чаще наступает осенью и весной. Обязательно необходимо уточнить у больного наличие эпизодов рвоты кровью или черного стула (мелены).

## ДИАГНОСТИКА

У старших детей при физикальном обследовании можно выявить симптом локальной болезненности и напряжения брюшной стенки при пальпации и регинарный спазм.

## Лабораторные и инструментальные исследования

Патогномоничных для язвенной болезни лабораторных методов не существует. Целесообразно проводить такие исследования при подозрении осложнений, прежде всего язвенного кровотечения:

- анализ кала на скрытую кровь;
- общий анализ крови.

Обязательные методы инструментальных исследований следующие.

- ФЭГДС — позволяет установить язвенный дефект и при необходимости взять биоптат для проведения гистологического исследования в случаях подозрения на опухольный процесс.
- Рентгенологическое контрастное исследование верхних отделов ЖКТ — для выявления язвенного дефекта, но чувствительность и специфичность данного метода ниже, чем эндоскопического.
- Внутривентрикулярная рН-метрия — чаще всего при язвенной болезни выявляют повышенную или нормальную кислотообразующую функцию желудка.
- УЗИ органов брюшной полости — для исключения сопутствующей патологии.

Дополнительные методы исследования.

- КТ — при подозрении на осложнения (пенетрацию или стенозирование).
- Выявление *Helicobacter pylori*.

Из инвазивных тестов проводят ФЭГДС с биопсией слизистой оболочки желудка. Биоптат исследуют различными методами.

- Морфологические методы:
  - ✦ гистологический — срезы окрашивают по Романовскому–Гимзе, Уортину–Старри и др.;
  - ✦ цитологический — мазки-отпечатки биоптатов слизистой оболочки желудка по Романовскому–Гимзе и Граму.
- Биохимический метод (быстрый уреазный тест). Биоптат слизистой оболочки желудка инкубируют в жидкой или гелеобразной среде, содержащей мочевины, в присутствии индикатора. При наличии в биоптате *Helicobacter pylori* уреазы превращает мочевины в аммиак, что изменяет рН среды и, следовательно, цвет индикатора.

Из неинвазивных тестов применяют дыхательный тест — определение в выдыхаемом больным воздухе  $\text{CO}_2$ , меченого изотопами  $^{14}\text{C}$  или  $^{13}\text{C}$ , который образуется под действием уреазы *Helicobacter pylori* в результате расщепления в желудке

меченой мочевины. Дыхательный тест позволяет эффективно оценивать результат терапии.

### **Дифференциальная диагностика**

У детей старшего возраста дифференциальную диагностику язвенной болезни следует проводить с гастритом и гепатохолециститом, при наличии кровотечения — с дивертикулом подвздошной кишки, синдромом портальной гипертензии и удвоением кишечника. В целях дифференциальной диагностики проводят дополнительные исследования: изучение функций печени, дуоденальное зондирование в период ремиссии, анализ желудочного сока и т.д.

## **ЛЕЧЕНИЕ**

### **Консервативное лечение**

В неосложненных случаях язвенной болезни показаны диета, консервативная терапия (любой из ингибиторов протонного насоса — омепразол, лансопразол, рабепразол, эзомепразол), комплекс витаминов, щелочное питье. При обострении язвенной болезни рекомендуют продолжить антисекреторную терапию с использованием одного из антисекреторных препаратов (более эффективных ингибиторов протонного насоса, блокаторов  $H_2$ -рецепторов) в течение 2–5 нед для эффективного заживления язвы. При кровотечениях назначают гемостатическую терапию, холод на область живота, диету.

### **Хирургическое лечение**

Оперативное лечение показано в детском возрасте в случаях развившихся осложнений (например, перфорации язвы, некупируемого кровотечения). Операция должна быть щадящей. При перфорации язвы желудка у детей рекомендуют ее ушивание швами.

#### **Оперативное вмешательство**

Доступом срединной лапаротомии вскрывают брюшную полость. Левую долю печени отводят печеночным зеркалом к диафрагме. Путем тракции на себя и книзу желудок осторожно выводят в операционную рану. Определяют место перфорации язвы ДПК или желудка, ориентируясь на гиперемию и уплотнение, а также на наличие фибрина и перфоративного отверстия. Отверстие отграничивают, проводят туалет брюшной полости. При кровотечении осуществляют гастродуоденотомию и перевязывают кровоточащий сосуд. Если язвенный анамнез небольшой, а края язвы и перифокальные ткани некаллезны и без резкого отека, ушивают язву кисетным швом. Затем выкроенный лоскут большого сальника подшивают 1–2 узловыми швами к месту наложения кисетного шва.

При каллезных и больших язвах их иссекают вдоль оси органа с последующим ушиванием в поперечном направлении.

## **14.3. ХРОНИЧЕСКАЯ ДУОДЕНАЛЬНАЯ НЕПРОХОДИМОСТЬ**

### **ОПРЕДЕЛЕНИЕ**

Хроническая дуоденальная непроходимость (синдром верхней брыжеечной артерии, синдром аорто-мезентериального пинцета, хроническая аорто-мезентериальная компрессия ДПК) — перемежающаяся непроходимость терминального отдела ДПК в том месте, где она оказывается зажатой в вилке между аортой (позади) и отходящей от аорты верхней брыжеечной артерией (спереди).

#### **Код по МКБ-10**

K31.5. Хроническая непроходимость двенадцатиперстной кишки.

## ЭПИДЕМИОЛОГИЯ

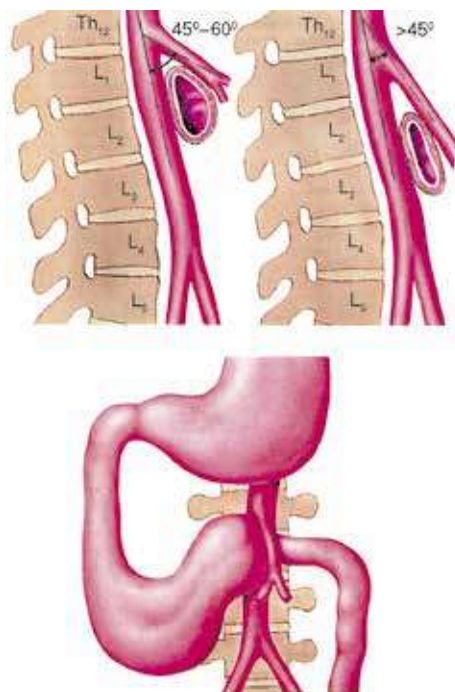
Долгое время считали, что у детей это заболевание не встречается. Однако В.В. Иванов (1982) при целенаправленном исследовании 246 детей с постоянными жалобами на боли в верхнем квадранте живота у 56 детей (22,7%) обнаружил выраженные нарушения положения, формы и функций ДПК.

## ЭТИОЛОГИЯ, ПАТОГЕНЕЗ

Анатомическим субстратом подобного синдрома бывает образование более острого, чем в норме, угла между аортой и верхней брыжеечной артерией — меньше  $45-60^\circ$  (рис. 14.1).

При этих условиях в случаях более высокой фиксации ДПК (выше  $L_{III}$ ) возможно ее сдавление верхней брыжеечной артерией или лимфатическими узлами, соединительнотканными тяжами и сращениями, возникающими в результате перидуоденита или другого воспалительного процесса в этой области. Подобная анатомическая предпосылка у детей первых дней жизни нередко создается в случаях незавершенного поворота (синдром Ледда), а у детей старшего возраста — за счет диспропорции роста органов и систем. Дети с подобным синдромом обычно астеники, у них выявляют острый эпигастральный угол. Этот синдром почти в 80% случаев проявляется у детей старшего возраста (после 7 лет).

Хроническая дуоденальная непроходимость может быть следствием врожденных пороков развития, не диагностированных в периоде новорожденности, — мембраны ДПК, кольцевидной ПЖ. В ряде случаев заболевание носит приобретенный характер — при нерациональном хирургическом лечении атрезии ДПК в раннем возрасте (высокое наложение обходного анастомоза, стеноз анастомоза и некоторые другие).



**Рис. 14.1.** Хроническая дуоденальная непроходимость (схема)

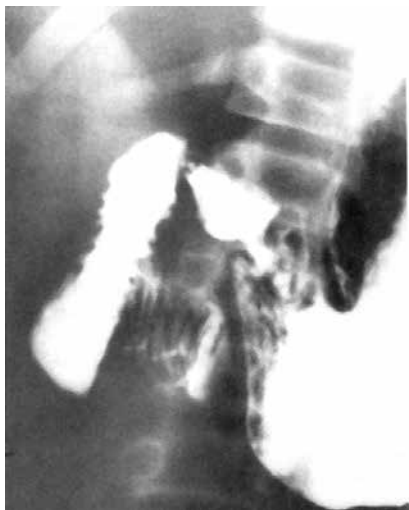## КЛИНИЧЕСКАЯ КАРТИНА И ДИАГНОСТИКА

Наиболее частые симптомы заболевания: болевые ощущения в эпигастральной области, тошнота, отрыжка, вздутие в верхнем отделе живота, особенно после еды. Характерный признак — периодическое облегчение при изменении положения тела, особенно в положении лежа на животе. Дети плохо развиваются, отстают от сверстников, масса тела снижена. Аорто-мезентериальная компрессия встречается в подавляющем большинстве случаев у детей пре- и пубертатного периода, на фоне резких ростовых скачков, быстрого снижения массы тела.

Другие причины хронической непроходимости ДПК чаще встречаются у детей в возрасте от 3 до 6 лет. При этом особую группу риска составляют пациенты с синдромальной патологией (синдромом Дауна, например).

### Лабораторные и инструментальные исследования

На обзорной рентгенограмме очень редко удается обнаружить дуоденальный стаз и наличие двух уровней в желудке и ДПК. При исследовании с контрастным веществом очень важно одновременное заполнение бариевой взвесью желудка, ДПК и начальных петель тонкой кишки, что лучше удается в условиях гипотонии с введением зонда в ДПК и заполнением ее бариевой взвесью (энтероклизма).



**Рис. 14.2.** Хроническая дуоденальная непроходимость (исследование с контрастной взвесью). Отмечаются стаз в двенадцатиперстной кишке, высокая фиксация дуоденоюнального перехода

На данную патологию указывают высокий переход дуоденальной зоны (выше  $L_{III}-L_{IV}$ ), замедление пассажа бариевой взвеси по ДПК, ее дилатация, плохое контрастирование над уровнем позвоночника (просветление), антиперистальтика с забрасыванием содержимого в желудок, зияние привратника. Рентгенологические изменения во многом зависят от причины, вызвавшей данный синдром, и компенсаторных возможностей ДПК (рис. 14.2).

О моторно-эвакуаторных способностях кишки позволяет судить поэтапная манометрия, проведенная на разных уровнях ДПК, желудка и в начальном отделе тощей кишки. Нормальным считают давление в желудке 40–60 мм вод. ст., в ДПК — 100–120 мм вод.ст. Декомпенсированной стадии соответствует

низкое давление во всех отделах ДПК, желудка и тощей кишки без признаков повышения давления при водной нагрузке (после введения 100–150 мл изотонического раствора натрия хлорида).

Рентгенологически почти всегда находят признаки дуоденита и перидуоденита, выражающиеся в деформации кишки, ее головки, луковицы, зиянии привратника, появлении продольной исчерченности, изменении рельефа слизистой оболочки, возникновении симптома крепостной стены. Наиболее информативными симптомами являются увеличение размеров желудка и расширение просвета ДПК, при динамическом исследовании под контролем ЭОП (электронно-оптический преобразователь) — маятникообразная перистальтика ДПК и нарушение эвакуации из нее.

КТ с сосудистым контрастированием позволяет выявить симптом пинцета — ущемление ДПК между верхней брыжеечной артерией и аортой.

Информативным исследованием, особенно в неясных случаях, считают аортографию с одновременным контрастированием ДПК. На аортограммах (особенно в боковой проекции) удается определить степень сдавления кишки и угол отхождения брыжеечной артерии от аорты.

При фиброгастродуоденоскопии можно выявить стаз, расширение ДПК, изменение слизистой оболочки, заброс в желудок, сужение и сглаженность перехода в тощую кишку. Кроме того, можно определить сопутствующий воспалительно-язвенный процесс, часто присутствующий при этом синдроме. В части случаев язвенного процесса пусковым механизмом можно считать хроническую дуоденальную непроходимость, ухудшающую условия заживления.

## ЛЕЧЕНИЕ

Показаниями к оперативному лечению считают стойкий болевой синдром и явления дисфагии, хронические признаки дуоденальной непроходимости и выраженное повышение интрадуоденального давления. Абсолютные показания к операции — субкомпенсированная и декомпенсированная стадии заболевания. Во время оперативного вмешательства чрезвычайно важно установить причину, вызвавшую хроническую непроходимость, и степень компенсации.

### Оперативное вмешательство

При аорто-мезентериальной компрессии у детей целесообразно применять щадящую операцию, заключающуюся в мобилизации всего корня брыжейки тонкой, восходящего отдела толстой и части поперечно-ободочной кишки вместе с питающей их верхней брыжеечной артерией. Из сосудистой вилки выделяют сдавленную ДПК, перемещают ее и укладывают в новое ложе параллельно позвоночному столбу, при этом ни один сосуд не пересекают. При значительной декомпенсации необходимо операцию дополнять интубацией верхних отделов тощей кишки. Это дает возможность очень быстро приступить к энтеральному кормлению через зонд, препятствует перемещению ДПК и развитию послеоперационной непроходимости.

Более радикальным и универсальным оперативным вмешательством при хронической непроходимости ДПК является наложение обходного дуоденоюноанастомоза на петле Ру. При поздно диагностированных случаях хронической непроходимости ДПК, вызванной кольцевидной ПЖ, мембраной ДПК, выбор может быть сделан в пользу обходного дуоденоюноанастомоза по методике Кимура, при этом обязательным условием является наложение анастомоза с первой петлей тощей кишки непосредственно над уровнем препятствия.

### ПРОГНОЗ

При рациональном хирургическом лечении данной патологии прогноз для жизни и здоровья благоприятный.

# Глава 15

## Заболевания печени и желчевыводящих путей

*А.Ю. Разумовский, В.Е. Ратков, В.В. Холостова*

### 15.1. АТРЕЗИЯ ЖЕЛЧНЫХ ХОДОВ

#### ОПРЕДЕЛЕНИЕ

Атрезия желчных ходов (АЖХ) — наиболее часто встречающийся порок развития печени, проявляющийся в периоде новорожденности. АЖХ характеризуется нарушением оттока желчи вследствие прогрессивной деструкции и облитерации желчевыводящих путей.

#### **Код по МКБ-10**

Q44.2. Атрезия желчных протоков.

#### ЭПИДЕМИОЛОГИЯ

Заболеваемость этой патологией составляет 1 на 10 000 новорожденных. АЖХ развивается во внутриутробном периоде.

#### ЭТИОЛОГИЯ, ПАТОГЕНЕЗ

АЖХ не совсем правомочно относить к врожденным порокам развития, поскольку причиной развития заболевания в большинстве случаев становится воздействие факторов внешней среды, в первую очередь инфекционных, в период нормального внутриутробного развития или вскоре после рождения. Гистологические исследования показали, что АЖХ развивается вследствие склерозирующего воспалительного процесса, поражающего нормально сформированные желчные ходы.

Точная причина развития АЖХ до сих пор неизвестна. Некоторые вирусы считают ведущими в патогенезе воспалительного процесса: реовирусы, ротавирусы типа С, цитомегаловирусы, вирусы герпеса типа VI и др. Однако у детей с холестатическим синдромом очень сложно отделить вирусоносительство от причиннообразующего фактора.

#### ПАТОМОРФОЛОГИЯ

Истинную атрезию (нарушение формирования просвета желчных ходов) выявляют очень редко. Обнаруживают нарушение развития путей оттока из зачатка примитивной передней кишки.



Желчный пузырь может отсутствовать или быть единственным элементом наружных желчевыводящих путей.

Степень поражения желчных протоков может быть различной — от полного отсутствия до выраженного уменьшения их количества. У части детей желчные протоки отсутствуют уже при рождении, у части они присутствуют, однако прогрессирующий воспалительный процесс приводит к их полной облитерации в перинатальном периоде.

До 20% пациентов с АЖХ имеют сочетанные пороки развития: пороки развития селезенки (асплению, полисплению), частичный или полный *situs inversus*, незавершенный поворот кишечника, врожденные пороки сердца и т.д.

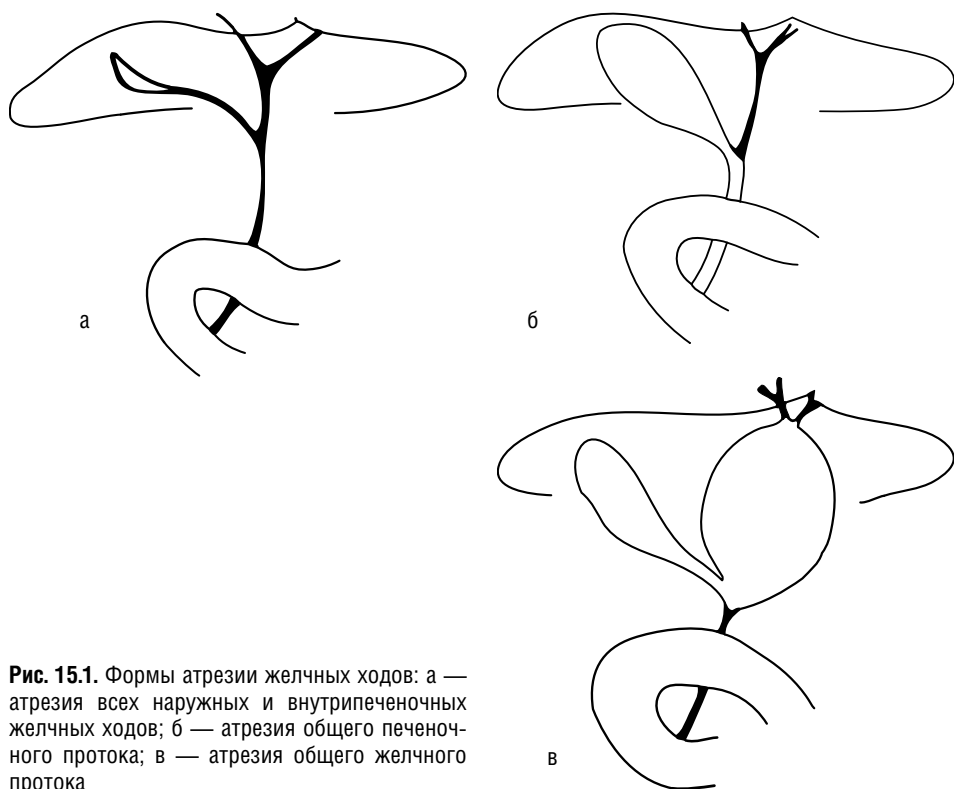
При морфологическом исследовании протоки отсутствуют или замещены фиброзными тяжами. Во внепеченочных желчных путях и желчном пузыре желчь отсутствует.

Возможно вовлечение в процесс только пузырного протока. В этом случае желчный пузырь представлен кистой со слизью. Эта морфологическая ситуация имеет наименьшее клиническое значение. При атрезии общего печеночного или общего желчного протока возникает классическая картина атрезии с тяжелой холестатической желтухой.

При биопсии печени выявляют признаки гигантоклеточного гепатита, холестаза, пролиферирующие желчные протоки с фиброзированием. Количество междольковых протоков уменьшено.

### КЛАССИФИКАЦИЯ

Существует морфологическая классификация типов АЖХ (рис. 15.1). Эта классификация позволяет прогнозировать возможности и результаты лечения пациентов.



**Рис. 15.1.** Формы атрезии желчных ходов: а — атрезия всех наружных и внутрипеченочных желчных ходов; б — атрезия общего печеночного протока; в — атрезия общего желчного протока

### КЛИНИЧЕСКАЯ КАРТИНА

Для АЖХ характерна желтуха, появляющаяся (как и физиологическая желтуха новорожденных) на 3–4-й день жизни. Но, в отличие от физиологической, желтуха не исчезает, а постепенно становится интенсивнее, приобретая зеленоватый оттенок. Стул обесцвечен с момента рождения. Важно отметить стойкий характер этого симптома. Наличие обесцвеченного стула постоянно в течение 10 дней свидетельствует об атрезии. Однако у части детей стул в первые дни жизни может быть окрашен. В дальнейшем, с вовлечением в процесс облитерации внутрипеченочных желчных ходов, стул обесцвечивается. Моча имеет цвет темного пива.

В большинстве случаев дети с АЖХ рождаются доношенными, с антропометрическими показателями, соответствующими физиологической норме (рис. 15.2). В первые 2 мес пища усваивается хорошо, затем питание нарушается. Наиболее выраженный дефицит отмечают при грудном вскармливании или использовании искусственных смесей, предназначенных для питания здоровых новорожденных. При использовании лечебного питания, высококалорийного с частичным расщеплением различных составляющих, дефицит массы тела может отсутствовать или быть минимально выраженным.

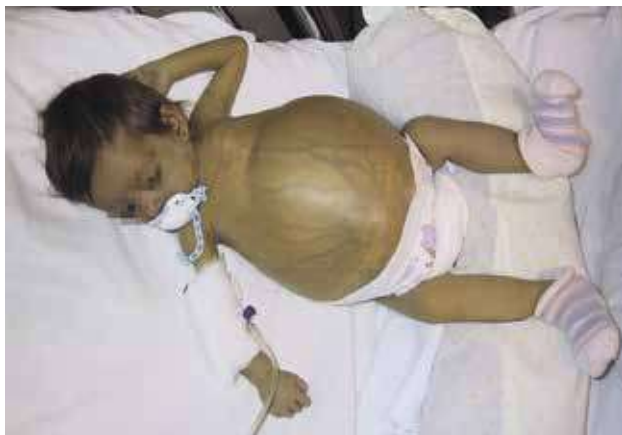### ДИАГНОСТИКА

К концу первого месяца жизни можно отметить увеличение печени, а позже и селезенки. На более поздних стадиях заболевания (к 5–6 мес) увеличивается живот, расширяется сеть подкожных вен брюшной стенки, возникают асцит, геморрагические явления, что обусловлено развитием билиарного цирроза печени вследствие нарушения оттока желчи. Без оперативного лечения дети редко доживают до 18 мес.

Причиной летального исхода становятся интеркуррентная инфекция, печеночноклеточная недостаточность и кровотечение вследствие недостаточности витамина К и/или варикозно расширенных вен пищевода.

### Лабораторные и инструментальные исследования

Изменения биохимических показателей крови неспецифичны: активность трансаминаз редко превышает 300 МЕ/дл, что также характерно для других форм повреждения печени (например, внутриутробного гепатита, других синдромов холестаза). Особенно показателен фермент ГГТ (гамма-глутамилтрансфераза), его сывороточная активность может превышать нормальные пределы более чем в 20 раз.



**Рис. 15.2.** Внешний вид ребенка 2 мес с атрезией желчных ходов. Характерны выраженная иктеричность кожного покрова, увеличение живота из-за асцита и гепатомегалии, выраженная венозная сеть на передней брюшной стенке

Содержание билирубина может повышаться до 300 ммоль/л и более, в первую очередь за счет конъюгированной фракции.

Сложность диагностики заключается в отсутствии патогномичных симптомов, выделяющих АЖХ среди других синдромов холестаза новорожденного, а также в удовлетворительном состоянии ребенка и адекватной прибавке массы тела в первые дни.

Выявление АЖХ основано на правильной оценке течения беременности, раннего анамнеза жизни ребенка, результатов биохимических исследований и пункционной биопсии печени.

Ультразвуковая диагностика — наиболее показательное неинвазивное исследование в дифференциальной диагностике АЖХ. При исследовании желчный пузырь натощак не визуализируется или выявляется в виде гиперэхогенного тяжа. У большинства пациентов при УЗИ выявляют треугольную или тубулярную структуру повышенной эхогенности, расположенную в области бифуркации ВВ (воротная вена), несколько краниальнее ее — симптом треугольного тяжа (*triangular cord sign*). Вертикальный размер треугольного тяжа должен быть 4 мм и более. Достоверность данного ультразвукового признака увеличивается до 90%, если симптом треугольного тяжа определяется на фоне отсутствия визуализации желчного пузыря или изменения его формы и размеров. В части случаев при атрезии желчных протоков выявляют расширение внутripеченочных желчных протоков, реже — кисты в воротах печени и полисплению. Следует отметить, что информативность УЗИ значительно снижается у детей старше 3 мес жизни.

Безусловно, перспективным методом визуализации гепатобилиарной системы является МРТ. Наличие хорошо визуализируемых внепеченочных желчных протоков позволяет исключить диагноз АЖХ. Признаками заболевания считают невизуализируемый желчный проток и маленькие размеры желчного пузыря у новорожденных.

Подтверждение диагноза БА (билиарная атрезия) — трудная задача, так как нет простых дооперационных методов диагностики, дающих возможность поставить окончательный диагноз. Нет «золотого стандарта», нет одного метода, позволяющего подтвердить БА, часто это диагноз, который устанавливается при исключении других болезней. Исследование биохимии крови, радиоизотопное сканирование, МРТ, биопсия печени, безусловно, дают полезную информацию. Но каждый из этих методов не обладает 100% специфичностью и чувствительностью в определении причины холестаза. Именно поэтому диагностика этого заболевания обычно предполагает использование нескольких методик (типично включает биопсию печени) и не исключает необходимости лапароскопической ревизии ворот печени и интраоперационной холангиографии.

### Дифференциальная диагностика

Дифференциальную диагностику следует проводить с затянувшейся физиологической желтухой, гемолитическими желтухами, поражением печени при цитомегаловирусной инфекции, токсоплазмозе, сифилисе, врожденным гепатитом неясной этиологии, закупоркой желчных протоков слизистыми и желчными пробками, синдромом уменьшения количества желчных протоков (синдромом Аладжиля).

При затянувшейся физиологической желтухе новорожденного стул обычно избыточно окрашен за счет выделения большого количества густой желчи. Моча темная. В крови концентрация билирубина повышена до умеренных показателей, главным образом за счет непрямой (свободной) фракции (при АЖХ в крови преобладает прямая, связанная фракция билирубина). Кроме того, желтушность при физиологической желтухе имеет склонность к уменьшению, в то время как при АЖХ желтушность постепенно нарастает.

При гемолитических желтухах, как и при физиологической желтухе, в крови преобладает непрямой билирубин. Как правило, выявляют резус-конфликт или конфликт по системе АВ0. При выраженных формах характерна резко выраженная желтушность, состояние ребенка тяжелое. Если своевременно не проведено заменное переливание крови, развивается ядерная желтуха.

Наибольшие трудности представляет дифференциальная диагностика врожденной АЖХ, закупорки желчных ходов слизистыми или желчными пробками и врожденного гигантоклеточного гепатита. Клинические проявления этих заболеваний, а также изменение билирубинового обмена при них в значительной степени идентичны и не позволяют точно поставить правильный диагноз. Дифференциальную диагностику закупорки желчных ходов проводят путем введения через рот (а лучше по зонду) в ДПК по 5 мл 25% раствора магния сульфата 3 раза в сутки в течение 2–3 дней. Сокращение желчных путей под действием магния сульфата приводит к выталкиванию желчных пробок и выздоровлению ребенка.

Дифференциальная диагностика АЖХ, врожденного гигантоклеточного гепатита и дооперационное определение формы атрезии возможны только путем применения специальных инструментальных методов исследования — УЗИ, рентгенографии, лапароскопии, пункционной биопсии печени. При УЗИ и рентгенографии обращают внимание на плотность паренхимы печени, свидетельствующую о выраженности цирроза, а также на наличие или отсутствие желчного пузыря и степень его недоразвития, расширение наружных и внутренних печеночных ходов.

При лапароскопии осматривают наружные желчные ходы, состояние тканей печени. Отсутствие желчного пузыря и протоков свидетельствует об АЖХ.

При врожденном гигантоклеточном гепатите желчный пузырь сформирован правильно, вял, растянут, наполнен прозрачной, слегка окрашенной желчью. Для диагностики под контролем УЗИ или лапароскопии выполняют пункционную биопсию печени и холецистохолангиографию.

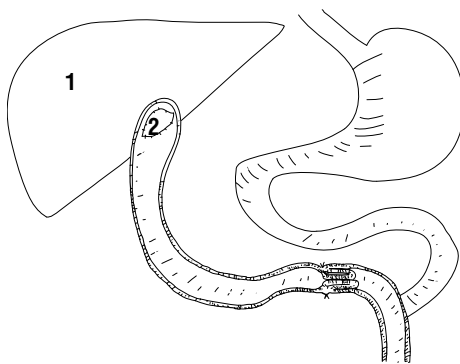
Гистологическое исследование полученного участка паренхимы печени позволяет уточнить характер поражения печеночных клеток и состояние внутрипеченочных желчных ходов.

При синдроме Алажиля (артериопеченочной дисплазии) признаки хронического внутрипеченочного холестаза могут проявляться также на первых неделях жизни. Заболевание наследуется по аутосомно-доминантному типу. Для детей с синдромом Алажиля характерны специфические фенотипические признаки: лицо треугольной формы, с выпуклым лбом и глубоко посаженными глазами. Изменения скелета включают укорочение дистальных фаланг и деформацию тел позвонков в виде бабочки. Выявляют пороки развития почек, стеноз периферических ветвей легочной артерии. Для дифференциальной диагностики необходимо выполнение пункционной биопсии. Обнаружение гипоплазии внутрипеченочных желчных протоков при гистологическом исследовании биоптата печени подтверждает данный диагноз. Следует помнить, что любое хирургическое вмешательство при синдроме Алажиля значительно ухудшает состояние ребенка и приводит к формированию билиарного цирроза печени в течение первого года жизни.

## ЛЕЧЕНИЕ

Лечение АЖХ комбинированное, обязательно включающее хирургическое лечение и рационально подобранную медикаментозную терапию. Операцию необходимо выполнять до 1,5–2,0-месячного возраста ребенка. При атрезии на уровне общего желчного или печеночного протока и супрастенотического расширения выполняют гепатико- или холедохоеюностомию на изолированной петле тощей кишки с анастомозом по Ру. Такой вариант атрезии встречается крайне редко (менее 5%).

При выраженной гипоплазии наружных желчных ходов показана операция Касаи (рис. 15.3). Она заключается в выделении фиброзной пластинки глубоко в воротах печени, куда открываются многочисленные желчные ходы малого диаметра, и анастомозировании этих ходов с изолированной петлей кишки по Ру (операция портоэнтеростомии по Касаи). Операция Касаи может быть выполнена как из стандартного доступа в правом подреберье, так и с использованием мини-лапаротомии и лапароскопического доступа. Принципы выполнения операции не меняются при любых вариантах использованного доступа. При выполнении лапароскопической портоэнтеростомии петля по Ру может быть сформирована как экстра-, так и интраперитонеально. Операцию Касаи наиболее целесообразно выполнять до 60-го дня жизни ребенка. После 5 мес она теряет эффективность из-за исчезновения мелких протоков в воротах печени.



**Рис. 15.3.** Принципиальная схема операции. Портоэнтероанастомоз по Касаи. 1 — печень; 2 — анастомоз

## ОСЛОЖНЕНИЯ

К послеоперационным осложнениям относят холангит, портальную гипертензию и печеночную недостаточность, развивающиеся вследствие прогрессирующего цирроза печени.

Холангит в послеоперационном периоде развивается вследствие восходящего инфицирования желчных протоков из кишечника. В целях предотвращения или купирования холангита после операции предложено дополнять стандартную операцию Касаи созданием антирефлюксного механизма. Для этого на отключенной петле кишки, ближе к межкишечному анастомозу, десерозируют участок кишки длиной до 2–3 см. Затем десерозированный участок инвагинируют отдельными узловыми швами, таким образом создавая антирефлюксный клапан.

Портальная гипертензия развивается за счет цирротических изменений в печени и проявляется кровотечением из варикозных вен пищевода и желудка, асцитом, тромбоцитопенией. В отдаленные сроки после операции может происходить формирование артериовенозных легочных шунтов или легочной гипертензии — гепатопульмонарный синдром. Это состояние характеризуется развитием цианоза, одышкой при нагрузке, формированием характерных изменений пальцев по типу часовых стекол и барабанных палочек.

Среди других осложнений описаны СКН, несостоятельность кишечных анастомозов, встречающиеся в раннем послеоперационном периоде.

Комплексное лечение, сочетающее медикаментозное и оперативное лечение, позволяет добиться лучших результатов. Лечебное питание и дополнительный прием жирорастворимых витаминов необходимы всем детям как в пред-, так и в послеоперационном периоде в целях восстановления дефицита массы тела и соответствующих витаминов. Основные цели медикаментозной терапии — улучшение оттока желчи и купирование воспалительного процесса во внутрипеченочных желчных протоках. Изучение иммунологических механизмов воспаления и фиброгенеза при АЖХ стало отправной точкой для отработки методов послеоперационной терапии, включающей гормональные препараты (метилпреднизолон) в сочетании с антибиотиками широкого спектра действия и урсодезоксихолевой кислотой.

**ПРОГНОЗ**

Без оперативного вмешательства пациенты редко доживают до 18 мес. Успешное раннее выполнение операции обеспечивает развитие ребенка, пока не возникнет необходимость в пересадке печени. При своевременно выполненном вмешательстве и комплексной терапии оттока желчи можно добиться у 38–84% детей. Если операция выполнена после 2 мес, эффективность ее не превышает 20–30%.

Операция Касаи — этап подготовки ребенка к трансплантации печени. Десятилетняя выживаемость пациентов с АЖХ, перенесших своевременную операцию, не превышает 25%. Основная причина гибели детей — прогрессирующий цирроз печени вследствие холангита.

Трансплантация печени показана пациентам с содержанием билирубина в сыворотке более 170 мкмоль/л и выраженными варикозными расширениями вен пищевода.

**15.2. КИСТА ОБЩЕГО ЖЕЛЧНОГО ПРОТОКА****ОПРЕДЕЛЕНИЕ**

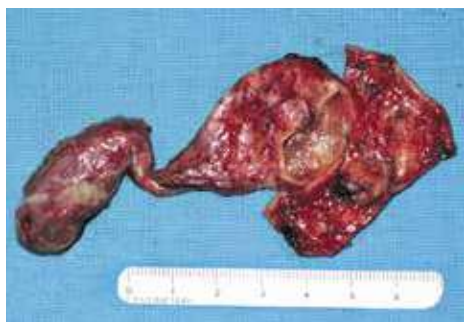Киста общего желчного протока (КОЖП) — врожденное его расширение, сопровождающееся интермиттирующими признаками обструкции желчевыводящих путей.

**Код по МКБ-10**

Q44.4. Киста желчного протока.

**ЭТИОЛОГИЯ, ПАТОГЕНЕЗ**

Первичные КОЖП обусловлены истончением или отсутствием мышечной стенки и замещением ее соединительной тканью. Вторичные расширения общего желчного протока объясняют, как правило, пороком развития, формирующимся в период обратного развития солидной стадии эмбриогенеза (в период 3–7 нед).



**Рис. 15.4.** Киста общего желчного протока. Макропрепарат

возникающие перегибы, стенозы или клапаны конечного отдела общего желчного протока приводят к его расширению, истончению стенки и застою желчи. Характерны изолированные расширения только общего желчного протока без вовлечения в процесс пузырного протока и стенки желчного пузыря, так как последний закладывается из выроста печеночного дивертикула и уже в его проток открываются многочисленные печеночные протоки проксимальных отделов желчевыводящей системы. У большей части

больных отмечают anomальное соединение кисты с панкреатическим протоком. В связи с этим одним из патогенетических механизмов развития кисты считают заброс панкреатических ферментов в общий желчный проток. Стенки кисты представлены фиброзной тканью, не содержащей эпителия и гладких мышц (рис. 15.4).

**КЛАССИФИКАЦИЯ**

Выделяют пять основных патоморфологических типов КОЖП (рис. 15.5).

- I. Диффузная, или веретенообразная, киста.
- II. Изолированная КОЖП.

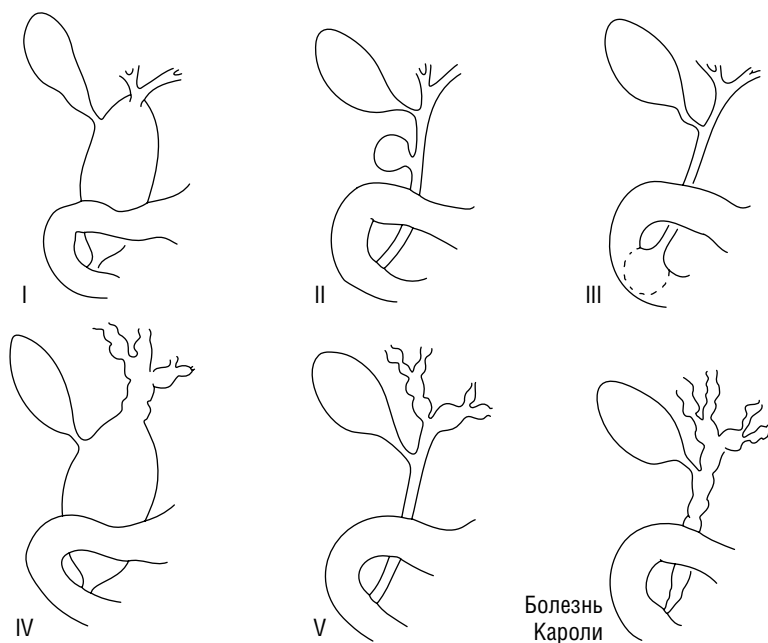


Рис. 15.5. Патоморфологические типы кист общего желчного протока

III. Холедохоцеле.

IV. Сочетание диффузной кисты с кистами внутрипеченочных протоков.

V. Кисты внутрипеченочных протоков.

Возможно также сочетание КОЖП с болезнью Кароли (фиброхолангиокистозом печени) или врожденным фиброзом печени. Наиболее часто встречаются кисты I и III типа.

### КЛИНИЧЕСКАЯ КАРТИНА

Клиническая картина расширения общего желчного протока характеризуется триадой симптомов: рецидивирующими болями в эпигастральной области или правом подреберье, перемежающейся желтухой и наличием опухолевидного образования справа, у края печени. Выраженность симптомов зависит от размеров кисты, возраста ребенка и нарушения пассажа желчи. У детей до 1 года заболевание проявляется длительным холестазом (64% пациентов) (желтуха, ахоличный стул, гепатоспленомегалия), болевой синдром менее специфичен. У 82% детей до 1 года выявляется симптом объемного образования в правом подреберье. У более старших детей возможны признаки фиброза печени. У детей старшего возраста и у взрослых заболевание обычно проявляется преходящими эпизодами желтухи, болями на фоне объемного образования в животе. Боли носят приступообразный характер, возникают чувство распираия и тошнота. Желтуха выражена умеренно (иктеричность склер, уменьшение окраски стула, более темный цвет мочи). Нарастание желтухи сопровождается усилением болей в животе, температурной реакцией (явлениями холангита), кожным зудом, еще большим обесцвечиванием стула. При этом моча приобретает интенсивный темный цвет. У детей чаще, чем у взрослых (соответственно в 82 и 25% случаев), отмечаются по крайней мере два признака из этой классической триады. Все три признака отмечаются нечасто — 0–17% наблюдений. Примерно в четверти случаев у детей старше года первыми проявлениями служат симптомы панкреатита (боли в левом мезогастрии, рвота).

В некоторых случаях панкреатит может иметь очень тяжелое течение и связан с внешней обструкцией фатерова сосочка увеличенной кистой. Симптомы панкреатита могут развиваться и позже. Явления панкреатита и холангита чаще отмечаются у старших детей и взрослых.

Симптомы заболевания могут проявляться в раннем возрасте. В целом до 85% КОЖП выявляется в возрасте до 10 лет и только около 20% — у более старших пациентов. У большой группы детей (до 20–30%) течение кисты бессимптомно и диагноз определяется как случайная находка при обследовании по другому поводу. У 2% пациентов с КОЖП в качестве первичного симптома отмечаются явления острого живота и желчного перитонита, связанного с травматическим разрывом стенки кисты при тупой травме живота. Существуют сообщения о спонтанных разрывах КОЖП у новорожденных с низкой массой тела.

## ДИАГНОСТИКА

Диагностика кистозного расширения общего желчного протока базируется на данных анамнеза, клинических проявлениях заболевания (наиболее важный признак — периодичность клинической картины механической желтухи) и объективных методах исследования.

### Осмотр и физикальное обследование

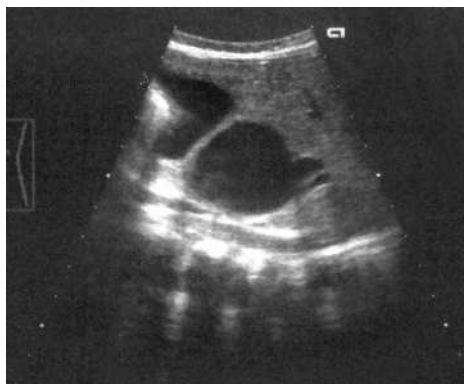
В период обострения в области нижнего края печени справа можно пальпировать плотное, безболезненное опухолевидное образование с довольно четкими границами. Размеры образования с течением времени могут варьировать. Это зависит от выраженности сужения выходного отдела общего желчного протока и нарушения эвакуации желчи.

### Лабораторные и инструментальные исследования

В период обострения в анализе крови выявляют лейкоцитоз (преимущественно нейтрофилез), сдвиг лейкоцитарной формулы влево. В биохимических анализах крови обнаруживают картину, характерную для механической желтухи.

При опорожнении кисты в ДПК быстро уменьшается болевой синдром, постепенно нивелируются проявления холестаза, включая нормализацию биохимических показателей крови.

Наиболее информативным методом диагностики кисты служит УЗИ органов брюшной полости (рис. 15.6). УЗИ позволяет выявить кистозное образование с четкими границами даже у новорожденных. По данным УЗИ можно выявить



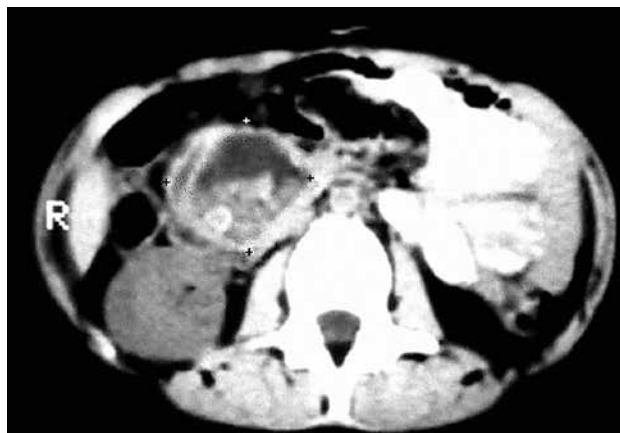**Рис. 15.6.** Ультразвуковое исследование. Киста общего желчного протока

тип кистозного образования, структуру внутрипеченочных желчных ходов, наличие холелитиаза и др.

Для уточнения топографической картины можно использовать КТ брюшной полости с контрастированием кишечника (рис. 15.7) и МРТ. Эти исследования наиболее показательны при выраженном холелитиазе.

Для уточнения анатомии внутрипеченочных желчных ходов, исключения их расширения вследствие окклюзии или кистозной мальформации показана холангиография. Ретроградную холецистохолангиографию выполняют при дуоденоскопии. Это исследование





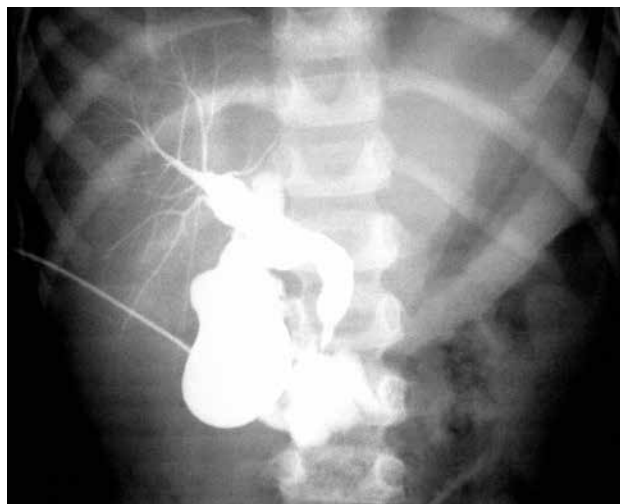**Рис. 15.7.** Компьютерная томограмма брюшной полости. Холедохоцеле, заполненное желчными камнями

позволяет контрастировать наружные желчевыводящие пути через большой сосочек ДПК и определить не только размеры кисты, но и ее анатомо-топографические взаимоотношения с другими органами. Возможности применения ретроградной холангиографии ограничены сложностью выполнения этого исследования у маленьких детей и риском развития тяжелого панкреатита. Альтернативой ретроградной холангиографии служит чрескожная пункционная холангиография, выполняемая под контролем УЗИ. Однако большинство хирургов предпочитают интраоперационную холангиографию, когда контрастирование желчных ходов выполняется во время операции (рис. 15.8).

Таким образом, наиболее частым диагностическим стандартом служат УЗ-диагностика образования и интраоперационная холангиография для уточнения анатомии общего желчного и панкреатического протока, а также выявления аномалий внутрипеченочных желчных ходов.

При радионуклидном исследовании с  $^{99m}\text{Tc}$  обнаруживают увеличение накопления РФП (радиофармпрепарат) в расширенном, кистозно измененном протоке. Холеграфия нередко бывает малоэффективной вследствие нарушения экскреции желчи.

Объективным методом диагностики также служит лапароскопия.



**Рис. 15.8.** Интраоперационная холангиография. Киста общего желчного протока. Хорошо видны отсутствие расширения внутрипеченочных желчных ходов, кистозная деформация общего желчного протока и желчного пузыря, сужение устья общего желчного протока, поступление контраста в двенадцатиперстную кишку

## Дифференциальная диагностика

Дифференциальную диагностику проводят с заболеваниями, сопровождающимися желтухой: гепатитом, кистами печени (паразитарными и непаразитарными), желчнокаменной болезнью, злокачественными опухолями брюшной полости.

Дифференциальная диагностика с вирусным гепатитом основана на определении маркеров гепатита, отсутствии кистозного образования в воротах печени, результатах лабораторных исследований.

Кисты печени с течением времени увеличиваются в размерах, они неотделимы от печени (при УЗИ и КТ), не вызывают симптомов холестаза, имеют положительные специфические реакции при паразитарной природе кисты (эхинококкоз).

Уточнению диагноза злокачественных опухолей брюшной полости и забрюшинного пространства помогают быстрый рост опухоли, прогрессирующее ухудшение общего состояния ребенка, пальпаторное определение бугристой опухоли и специальные методы исследования: урография, рентгенологическое исследование с наложением пневмоперитонеума или ретропневмоперитонеума. В сомнительных случаях выполняют диагностическую лапароскопию и биопсию опухоли с последующим гистологическим исследованием материала.

## ЛЕЧЕНИЕ

Лечение КОЖП только хирургическое. Основные задачи хирургического лечения — полное удаление кистозно измененных желчных протоков и реконструкция наружных желчевыводящих путей.

Отказ от удаления кисты и выполнение цистоэнтероанастомоза — **ошибка**, так как эта операция может привести к холангиту, образованию желчных камней, а также увеличивает риск развития аденокарциномы и плоскоклеточного рака.

Большинство хирургов для реконструкции наружных желчевыводящих путей используют билиодигестивный анастомоз с изолированной петлей тощей кишки по Ру (рис. 15.9).

Эта операция может быть выполнена как из стандартного доступа в правом подреберье, так и с использованием мини-лапаротомии и лапароскопического доступа. Принципы выполнения операции не меняются при любых вариантах использованного доступа. При лапароскопической операции кишечная петля по Ру может быть сформирована как экстра-, так и интраперитонеально.

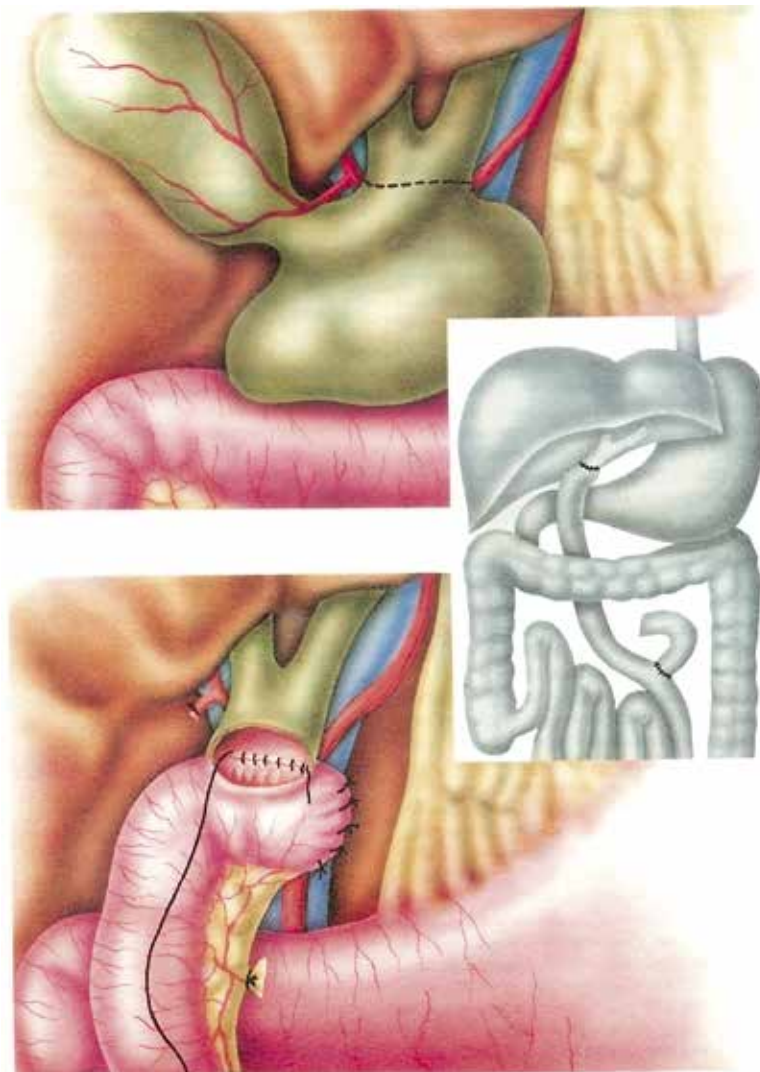
В настоящее время операция по Ру с отключенной кишечной петлей считается наиболее оптимальной для реконструкции наружных желчевыводящих путей. Относительная простота выполнения и хорошие отдаленные результаты привлекают к этой операции внимание хирургов во всем мире. Среди отрицательных моментов вмешательства ряд авторов считают нарушение физиологического поступления желчи в двенадцатиперстную кишку. Результатом этого могут быть диспанкреатизм, дуоденит и нарушение расщепления жиров и углеводов.

Альтернатива билиодигестивного анастомоза по Ру — холедохоеюнодуоденоанастомоз (рис. 15.10). Эта операция позволяет произвести полную физиологическую реконструкцию наружных желчных ходов.

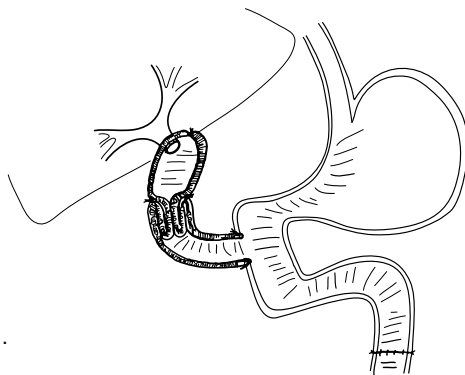
Основные принципы операции таковы.

- Формирование сегмента тощей кишки на сосудистой ножке, соединяющего общий печеночный проток и ДПК.
- Формирование антирефлюксного инвагината на этом сегменте. Для этого с участка кишки длиной до 3 см удаляют серозную оболочку и формируют инвагинат (рис. 15.11).

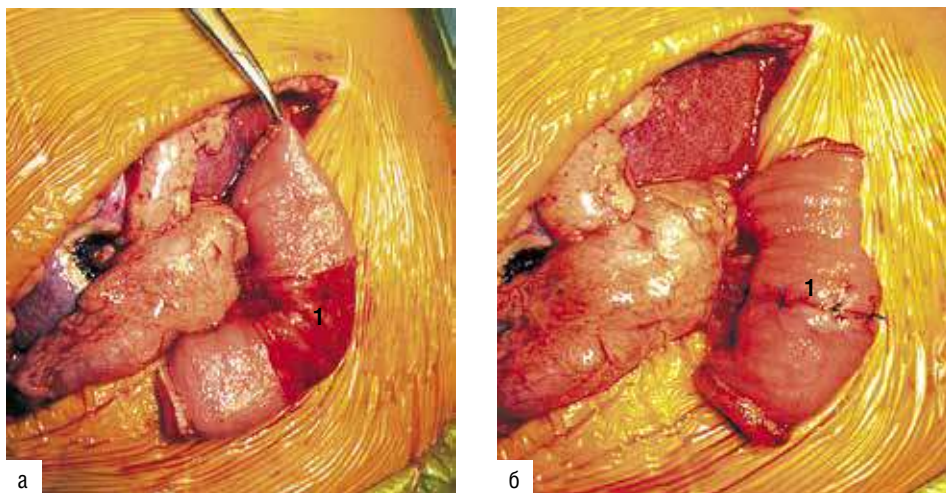
Таким образом, обеспечивают физиологический пассаж желчи в ДПК, а антирефлюксный инвагинационный клапан препятствует развитию холангита.



**Рис. 15.9.** Принципиальная схема операции. Холедохэнтероанастомоз по Ру



**Рис. 15.10.** Принципиальная схема операции. Холедохоеюнодуоденоанастомоз



**Рис. 15.11.** Этапы создания антирефлюксного клапана: а — сегмент кишки с десерозированным участком (1); б — сегмент кишки со сформированным инвагинатом (1)

Ряд авторов используют гепатикодуоденоанастомоз для восстановления пассажа желчи в ЖКТ.

### ОСЛОЖНЕНИЯ

К интраоперационным осложнениям относятся повреждение сосудов в воротах печени при выделении стенки кисты, повреждение панкреатического протока при выделении дистальной части КОЖП. Наиболее опасным интраоперационным осложнением у детей с КОЖП является повреждение крупных сосудов при выделении стенки кисты (в первую очередь, печеночной артерии, воротной вены и их ветвей). Наибольший риск подобных повреждений у старших детей с большими кистами I типа, перенесших воспалительные изменения стенки кисты на фоне холангита. В этом случае стенка кисты может быть значительно утолщена и интимно спаяна с сосудами в воротах печени. Повреждение протока ПЖ может происходить, если КОЖП сочетается с аномалиями места слияния общего желчного и панкреатического протоков. В этом случае возможно повреждение панкреатического протока, что, в свою очередь, может приводить к развитию в раннем послеоперационном периоде тяжелого панкреатита или даже свища протока ПЖ. Именно с этой целью при подозрении на возможные сопутствующие анатомические аномалии показано выполнение интраоперационной холангиографии. Выделение дистальной части кисты должно проходить под четким визуальным контролем.

Среди осложнений раннего послеоперационного периода отмечают несостоятельность анастомоза, приводящую к истечению желчи в брюшную полость и возможному развитию желчного перитонита. По сообщениям авторов, это осложнение в настоящее время встречается редко (4–14% оперированных детей). Воспалительные изменения стенки ОПП (общий печеночный проток) являются одной из основных причин этого осложнения, поэтому чаще оно отмечается у старших детей. Обычно такая ситуация носит транзиторный характер и в большинстве случаев требует либо удлинения сроков дренирования брюшной полости, либо чрескожного дренирования скопления желчи под контролем УЗИ. В редких случаях при длительном и большом объеме сброса желчи по дренажу выполня-

ют ревизию анастомоза. Кроме того, в ближайшем послеоперационном периоде может отмечаться повышение уровня панкреатических ферментов (амилаза крови, диастаз мочи), не требующее какой-либо терапии. Однако при повреждении панкреатического протока возможно развитие тяжелого панкреатита. Описаны случаи ранней спаечной непроходимости, кровотечения из ДПК, разрешенные консервативно в большинстве случаев.

К осложнениям позднего послеоперационного периода можно отнести формирование желчных конкрементов, стеноз билиодигестивного анастомоза, холестаза, холангит, развитие неопластических процессов в зоне операции. Формирование желчных камней во внутривнутрипеченочных желчных протоках чаще встречается у пациентов с КОЖП в сочетании с расширением внутривнутрипеченочных протоков (тип IV–V). Другой причиной образования камней может быть стеноз на уровне билиодигестивного анастомоза. Так же как и предыдущее осложнение, стеноз билиодигестивного анастомоза в основном отмечается у старших детей. Методом лечения этого осложнения является ревизия области анастомоза с выполнением повторного билиодигестивного соустья. Риск развития этих осложнений составляет от 2,5 до 12,3% оперированных детей.

## ПРОГНОЗ

Длительное существование КОЖП может приводить к холангиту, панкреатиту и холелитиазу. Длительный холангит может привести к формированию билиарного цирроза печени. При отсутствии лечения возможно развитие в кисте или в желчных протоках злокачественных опухолей вследствие хронического воспаления стенки протока.

Выполнение радикальной операции до развития цирроза печени дает благоприятные результаты. Риск холангита зависит от типа оперативного вмешательства, но не превышает 18%. У детей с комбинированной формой поражения (например, КОЖП и фиброхолангиокистоз печени) прогноз зависит от тяжести течения заболевания печени.

Возможны вторичное инфицирование и разрыв кисты с клинической картиной желчного перитонита. Описаны также случаи травматического разрыва кисты.

## 15.3. ОСТРЫЙ ХОЛЕЦИСТИТ

### ОПРЕДЕЛЕНИЕ

Острый холецистит — острое воспаление желчного пузыря.

**Код по МКБ-10**

K81. Холецистит.

### ЭПИДЕМИОЛОГИЯ

Острое воспаление желчного пузыря (холецистит) относят к числу редких заболеваний детского возраста, чаще его регистрируют в старшей возрастной группе.

### ЭТИОЛОГИЯ, ПАТОГЕНЕЗ

Инфекция в желчный пузырь может проникать энтерогенным путем из ДПК, гематогенным, реже лимфогенным путем. Возникновению инфекции способствует и застой желчи в желчном пузыре, у 65% больных обусловленный аномалиями развития. Тем не менее холецистэктомия в связи с деструктивными изменениями в желчном пузыре детям выполняют исключительно редко. По-видимому, попадание микроорганизмов в желчный пузырь еще не означает развития воспалительного процесса.

Современные функциональные исследования показывают, что в патологии желчевыведительной системы у детей более чем в 70% случаев выявляют дискинезию желчных путей. В связи с этим в детском возрасте чаще всего из-за нарушения оттока желчи происходит переполнение и растяжение желчного пузыря.

### **КЛАССИФИКАЦИЯ**

В основе классификации острого холецистита лежит принцип оценки степени деструкции стенки желчного пузыря. Выделяют неструктивную (катаральную) и деструктивную (флегмонозную, гангренозную и перфоративную) формы острого первичного воспаления желчного пузыря.

### **ПАТОМОРФОЛОГИЯ**

Нередко признаки разных видов поражения обнаруживают в одном желчном пузыре. Именно поэтому упомянутые изменения расценивают как стадии единого процесса.

Воспалительный процесс может последовательно пройти все стадии либо остановиться на одной из них. Характер воспаления, его динамика, быстрота развития деструктивных изменений зависят от множества конкретных условий (например, вирулентности инфекции, причины стаза желчи, общего состояния больного и т.п.). Гангрена развивается обычно на 3–5-е сутки от начала заболевания.

Исходом катаральной формы острого холецистита может быть водянка желчного пузыря. У детей, в отличие от взрослых, самой частой причиной ее образования бывают не камни, а рубцовая непроходимость пузырного протока или шеечного отдела пузыря. Непроходимость развивается, как правило, на фоне аномалий развития (например, гипоплазии, врожденного фиброза протока, аномального строения клапанов Гейстера и т.п.). Желчный пузырь значительно увеличивается, принимает характерную грушевидную форму, обычно сращен рыхлыми спайками с соседними органами, плотно заполнен светлой прозрачной стерильной жидкостью — так называемой белой желчью, образование которой связано с извращением функций слизистой оболочки, всасывающей желчные пигменты. Водянка может существовать месяцами и даже годами без каких-либо болезненных ощущений. Вследствие вторичного инфицирования возможно нагноение с типичным проявлением гнойного холецистита.

Особого внимания заслуживает одно из тяжелейших осложнений острого холецистита — перфорация, становящаяся финалом развития деструктивных форм (гангренозной, реже флегмонозно-язвенной).

Любое воспаление желчного пузыря сопряжено с участием в процессе желчных протоков. Патоморфологические изменения в желчных протоках обычно схожи с таковыми в желчном пузыре.

### **КЛИНИЧЕСКАЯ КАРТИНА**

Острый холецистит у детей обычно начинается внезапно, сильными болями в животе, без каких-либо предшествующих симптомов. Не имея сначала четкой локализации, боли постепенно концентрируются в правом подреберье, эпигастральной области. Происхождение болевого синдрома связывают со спастическими сокращениями и растяжениями стенки пузыря. Боли могут быть кратковременными или длиться в течение нескольких часов, часто носят приступообразный характер. Интенсивность их различна.

При типичной печеночной колике боли становятся жестокими, что объясняют препятствием оттоку желчи вследствие продвижения через протоки слизистогнойного сгустка или камня. Больные беспокойны, мечутся в постели, принимают вынужденное положение. Приступ обычно сопровождается тошнотой и много-

кратной рвотой, не приносящей облегчения, вздутием живота и задержкой стула. У маленьких детей, напротив, чаще наблюдаются диспепсические явления. Колика обрывается так же внезапно, как и начинается, но напряжение брюшной стенки и болезненность в правом подреберье при пальпации остаются.

Важно отметить, что у детей не обнаруживают типичной для взрослых иррадиации болей в правую надключичную область и лопатку.

Температура тела при остром холецистите не имеет характерных особенностей. У большей части больных во время приступа болей она повышается до 38–39 °С. При тяжелом гнойном воспалении происходит и более высокий подъем температуры тела. Однако у 1/3 больных, даже при значительных воспалительных изменениях в пузыре, температура остается нормальной.

Желтуха при остром холецистите возникает примерно в половине наблюдений, чаще всего на почве сдавления общего желчного протока вследствие распространения воспалительного инфильтрата в ткани печеночно-дуоденальной связки и поражения печени. Печень у большинства пациентов увеличена, болезненна.

## ДИАГНОСТИКА

Распознавание острого холецистита у детей, особенно младшего возраста, представляет большие трудности. Нередко правильный диагноз ставят только во время операции при подозрении на острый аппендицит.

### Осмотр и физикальное обследование

Сложности диагностики, как и при других острых заболеваниях органов брюшной полости, усугубляются неумением детей определить и указать место наибольшей болезненности. Попытки врача решить эту задачу существенно затрудняются беспокойством при осмотре, активным напряжением мышц брюшной стенки в результате страха перед возможным усилением боли или из-за плача. В таких случаях помогают повторные осмотры при отвлечении внимания ребенка или во время сна. Диагностика базируется на анамнезе, определении болезненности, напряжения мышц передней брюшной стенки в правом подреберье и ряде других специальных симптомов.

Наибольшую диагностическую ценность представляют следующие симптомы:

- симптом Захарьина (боль при поколачивании или надавливании на область желчного пузыря);
- симптом Мерфи (резкая боль, появляющаяся во время глубокого вдоха, при этом рука врача лежит ладонью на области желчного пузыря, слегка придавливая ее, а концы пальцев располагаются ниже реберной дуги; ребенка просят сделать глубокий вдох, во время которого воспаленный желчный пузырь смещается вниз и касается кончиков пальцев — в этот момент возникает резкая боль, заставляющая прервать дыхание);
- симптом Ортнера (боль, возникающая при постукивании по краю правой реберной дуги в зоне расположения желчного пузыря).

### Лабораторные и инструментальные исследования

Наиболее информативным методом исследования является УЗИ, при котором желчный пузырь выглядит напряженным, с утолщенными двухслойными стенками. Отмечаются отек перипузырных тканей, свободная жидкость в подпеченочном пространстве, увеличенные лимфатические узлы в области печеночно-дуоденальной связки. Аналогичные изменения могут быть выявлены при КТ и МРТ.

В периферической крови обнаруживают увеличение количества лейкоцитов, нейтрофилов (в пределах  $10\text{--}20 \times 10^9/\text{л}$ ), СОЭ повышается до 30–60 мм/ч, нередко оставаясь на таком уровне долгое время после стихания острого приступа.

### Дифференциальная диагностика

Дифференциальную диагностику проводят с острым аппендицитом, инвагинацией кишечника, панкреатитом, пиелонефритом. Наибольшие трудности представляет исключение острого аппендицита, поскольку возможно подпеченочное расположение червеобразного отростка. В таких случаях помогают повторные осмотры в процессе динамического наблюдения. Иногда по мере стихания острого приступа боли имеют тенденцию к более четкой локализации. Важным ориентиром служат также увеличение и болезненность печени.

Острый холецистит практически невозможно отличить от острого аппендицита при высоком варианте ретроцекального (подпеченочного) расположения червеобразного отростка. Если при динамическом наблюдении удастся отметить ухудшение состояния ребенка (нарастают явления интоксикации, держится высокая температура тела), а местно в области правого подреберья заметно защитное мышечное напряжение, хирурги обычно склоняются в сторону оперативного вмешательства. Однако только лапароскопия позволяет точно поставить правильный диагноз.

### ЛЕЧЕНИЕ

Выбор метода хирургического лечения зависит от формы воспаления. Если диагноз поставлен дооперационно, показаны консервативное лечение, назначение антибиотиков широкого спектра действия, диета, инфузионная терапия, физиотерапевтическое лечение.

Если диагноз ставят интраоперационно и хирург обнаруживает увеличенный напряженный желчный пузырь без деструктивных изменений, его нужно сохранить. При деструктивных изменениях в желчном пузыре (флегмоне, эмпиеме, гангрене) показана холецистэктомия.

Холецистэктомию всегда, когда это возможно, нужно стремиться выполнять от шейки. В настоящее время в детском возрасте, как и у взрослых больных, чаще всего выполняют лапароскопическую холецистэктомию. Показания к дополнительной холедохотомии у детей из-за преобладания бескаменных форм холецистита возникают чрезвычайно редко.

Послеоперационный период ведут в соответствии с общими принципами лечения гнойно-воспалительных абдоминальных заболеваний.

### ОСЛОЖНЕНИЯ

При выраженных воспалительных изменениях в желчном пузыре, особенно при инфильтратах, при холецистэктомии возможно повреждение общего желчного протока.

## 15.4. ХРОНИЧЕСКИЙ КАЛЬКУЛЕЗНЫЙ ХОЛЕЦИСТИТ

### ОПРЕДЕЛЕНИЕ

Хронический калькулезный холецистит — хроническое воспаление желчного пузыря, характеризующееся рецидивирующей подострой симптоматикой, обусловленной наличием в его просвете камней.

#### Код по МКБ-10

K80. Желчнокаменная болезнь [холелитиаз].

### ЭПИДЕМИОЛОГИЯ

В детском возрасте калькулезный холецистит — достаточно редкое заболевание.



В отечественной и зарубежной литературе существуют лишь немногочисленные работы, представляющие единичные наблюдения. В последние годы педиатры и детские хирурги все чаще стали выявлять эту болезнь у детей. Этому способствуют не только значительное улучшение диагностики, но и другие факторы, в частности, изменение качественного состава питания, ухудшение экологической обстановки и т.п.

Заболевание чаще возникает у детей старшего возраста. До 7 лет мальчики болеют в 2 раза чаще девочек, в возрасте от 8 до 10 лет соотношение между ними бывает одинаковым, а в 12–14 лет девочки болеют в 3–4 раза чаще мальчиков. Довольно часто детей с желчнокаменной болезнью наблюдают педиатры по поводу заболеваний желудка и ДПК, почек, ожирения, дискинезии ЖКТ. Это обусловлено не только особенностями течения холелитиаза у детей в разных возрастных группах, но и недостаточной информированностью об этом заболевании как медицинских работников, так и родителей.

### **КЛАССИФИКАЦИЯ**

Различают несколько форм течения хронического калькулезного холецистита: латентную, острую (проявляется печеночной коликой) и подострую (наблюдают при возникновении воспалительного процесса в стенке желчного пузыря).

### **ЭТИОЛОГИЯ, ПАТОГЕНЕЗ**

Среди основных факторов риска развития заболевания у детей отмечают длительное ПП, застой в желчном пузыре, обширные резекции подвздошной кишки, гемолитическую болезнь и др. Образованию камней способствуют пороки развития желчных путей, особенно пузырного протока и шейки желчного пузыря.

В механизме образования камней в детском возрасте ведущую роль играют три основных фактора: генетическая предрасположенность, аномалии развития желчных путей и общие обменные нарушения. Каждый из них в отдельности следует считать лишь фактором, предрасполагающим к образованию конкрементов. Сочетание хотя бы двух из них может привести к развитию болезни.

### **КЛИНИЧЕСКАЯ КАРТИНА**

В отличие от взрослых больных, клинические проявления желчнокаменной болезни в детском возрасте не имеют четкого характерного симптомокомплекса. Течение заболевания у детей во многом зависит от возраста, сопутствующих заболеваний, наличия различных аномалий желчных путей, характера, размера и расположения конкрементов.

Основной клинический симптом — рецидивирующая боль в животе. У детей раннего возраста боли в основном локализуются в области пупка или по всему животу. Дети старшего возраста, особенно в препубертатном и пубертатном периоде, чаще жалуются на боли в области правого подреберья, реже — в надчревной области. Боль в большинстве случаев сильная, иногда становится опоясывающей, иррадиирует в спину, правое плечо, лопатку. Ребенок становится беспокойным, принимает вынужденное положение. Болевой синдром, как правило, сопровождается тошнотой и/или рвотой.

Повышение температуры тела может указывать на развитие холецистохолангита. Желтушность возникает при закупорке конкрементом общего желчного протока, что у детей происходит крайне редко.

### **ДИАГНОСТИКА**

При пальпации живота у всех больных определяют выраженную болезненность в правом подреберье. В большинстве случаев выявляют желчнопузырные симптомы (Ортнера, Кера, Мерфи).

Клиническая картина желчнокаменной болезни зависит также от характера и размера конкрементов. У детей преимущественно возникают билирубиновые камни (до 75%), значительно реже — холестериновые и смешанные. Чем крупнее конкремент, тем менее выражены клинические проявления. Напротив, мелкие конкременты (это в основном жесткие билирубиновые камни), имеющие чаще коралловидную форму, вызывают острые приступообразные боли. Выраженный характер болей обусловлен тем, что мелкие камни довольно легко перемещаются и могут попасть в желчевыводящие протоки. Обращает на себя внимание большая частота так называемых бессимптомных форм желчнокаменной болезни.

### Лабораторные и инструментальные исследования

В диагностике заболевания решающее значение имеет УЗИ.

Рентгенологические исследования в настоящее время практически не применяют, так как 40–50% камней желчевыводящей системы рентгеннегативны. По показаниям проводят эндоскопическую ретроградную холецистопанкреатографию (ЭРХПГ).

В ходе **УЗИ** оценивают следующие характеристики.

- **Размеры желчного пузыря.** Отчетливое увеличение размеров по сравнению с возрастной нормой отмечают у 25% больных, гипоплазию пузыря со значительным уменьшением размеров — у 15%.
- **Форму желчного пузыря** — наличие перегибов и перетяжек в области его тела и шейки. У 65% детей выявляют выраженную деформацию органа (перегиб или перетяжку) в области шейки.
- **Толщину и эхографическую плотность стенки желчного пузыря** в разных участках. У всех детей отмечают уплотнение стенки желчного пузыря до 2–6 мм (в среднем до 2,8 мм). У некоторых детей, поступающих с острой клинической картины патологического процесса в брюшной полости (как правило, с подозрением на острый аппендицит), при УЗИ выявляют четкую слоистость стенки пузыря, что подтверждает диагноз острого холецистита.
- **Характер содержимого желчного пузыря.** У 95% детей в нем обнаруживают жидкое эхонегативное содержимое — желчь; у 5% детей с большим количеством разнокалиберных конкрементов желчь в пузыре отсутствует (так называемый отключенный желчный пузырь).
- **Наличие, ориентировочное количество, локализацию, смещаемость, эхоплотность и размеры конкрементов.** Конкременты разной эхоплотности выявляют у всех больных, подвижные конкременты — у 80%, неподвижные — у 20%. Все неподвижные камни обычно расположены в шейке желчного пузыря. Единичные конкременты обнаруживают у 20% больных, множественные — у 80%.
- **Состояние общего желчного протока.** В крупных протоках конкременты у детей выявляют исключительно редко. Незначительное расширение общего желчного протока (до 5–6 мм) обнаруживают не более чем у 5% больных, что становится абсолютным показанием к ЭРХПГ. У остальных пациентов диаметр общего желчного протока на всем протяжении соответствует возрастной норме.
- **Изменения вокруг желчного пузыря,** которые могут свидетельствовать об осложненной форме холецистита. Такие состояния способны значительно усложнить выполнение лапароскопической операции, а в некоторых случаях стать причиной осложнений.

Исследование желчного пузыря после пробного завтрака позволяет судить о его сократительной способности и типе дискинезии (гипо- или гиперкинетический). Только у 15% детей функции органа бывают сохранены. Гипокинетический тип дискинезии выявляют у 70%, гиперкинетический — у 15% больных.

Одним из наиболее доступных и информативных методов диагностики состояния желчного пузыря, внутри- и внепеченочных желчных ходов и обнаружения в них конкрементов является магнитно-резонансная холангиопанкреатография.

МРХПГ (магниторезонансная холангиопанкреатография) в обязательном порядке выполняют у детей с обтурационным синдромом в анамнезе, у детей, у которых при УЗИ возникает подозрение на расширение общего желчного протока, а также при подозрении на наличие конкрементов в магистральных желчных протоках. При МРХПГ, так же как и при УЗИ, выявляют конкременты в крупных протоках с нарушением пассажа желчи по общему печеночному и общему желчному протокам, патологию большого дуоденального сосочка.

В то же время у 85% больных обнаруживают изменения и деформацию желчного пузыря, причем у 45% они сочетаются с гипоплазией и фиброзом пузырного протока. Из этой группы у 70% детей при МРХПГ выявляют перегиб или пережатку в области шейки в сочетании с гипоплазией и фиброзом пузырного протока.

МРХПГ относится к неинвазивным методикам исследования протоковой системы печени и ПЖ, поэтому в настоящее время практически полностью удается отказаться от ЭРХПГ в связи с технической сложностью исследования и высоким риском панкреатита после исследования.

### **Морфологическое исследование**

При морфологическом исследовании желчного пузыря, удаленного у ребенка с хроническим калькулезным холециститом, всегда обнаруживают продуктивную воспалительную реакцию — диффузное распространение клеточного инфильтрата, состоящего из лимфоцитов и плазмоцитов. В 50% случаев изучения препаратов отмечают признаки обострения процесса. В большинстве случаев обнаруживают также анатомические изменения в области шейки и нарушения моторики желчного пузыря.

## **ЛЕЧЕНИЕ**

### **Консервативное лечение**

Консервативная терапия при желчнокаменной болезни длительна и малоэффективна. Применение желчегонных препаратов [в частности, урсодезоксихолевой кислоты (Урсофалька\*)] целесообразно у детей раннего возраста в случаях, когда конкременты образовались на фоне парентерального питания, в послеоперационном периоде на фоне холестаза и других приобретенных состояний. Продолжительный прием урсодезоксихолевой кислоты (Урсофалька\*) нецелесообразен, если в течение 6–9 мес не отмечается тенденция к рассасыванию конкрементов.

### **Хирургическое лечение**

Операция выбора при хроническом калькулезном холецистите — холецистэктомия. В детском возрасте, как и у взрослых больных, при холецистэктомии традиционным доступом бывают довольно травматичные разрезы передней брюшной стенки.

В настоящее время лапароскопическую холецистэктомию, характеризующуюся большей безопасностью и высокой эффективностью, считают «золотым стандартом» хирургического лечения неосложненного холелитиаза.

Преимущества методики лапароскопической холецистэктомии: минимальная операционная травма, отличная визуализация анатомических структур и всех этапов операции, менее выраженный болевой синдром и меньшее количество послеоперационных и спаечных осложнений, сокращение сроков госпитализации,

отличный косметический результат. Особую значимость эти преимущества приобретают у пациентов детского возраста.

### **ОСЛОЖНЕНИЯ**

Наиболее частым и тяжелым осложнением холецистэктомии является повреждение общего желчного протока. Крайне важно диагностировать это осложнение во время операции, так как при более поздней диагностике вероятность благоприятного заживления протока снижается. При пересечении общего желчного протока показано выполнение первичного холедохо-холедоанастомоза с применением прецизионной техники на стенте, так как размеры протока у детей могут быть менее 1 мм. Длительное стояние стента (не менее 1,0–1,5 мес) обеспечивает надежное заживление анастомоза и полное восстановление проходимости общего желчного протока.

В случае поздней диагностики данного осложнения более целесообразно выполнение билиодигестивного анастомоза.

### **ПРОГНОЗ**

Прогноз благоприятный. Развитие постхолецистэктомического синдрома практически не встречается в детской практике.

# Глава 16

## Приобретенная кишечная непроходимость

*А.Н. Смирнов, В.В. Холостова*

### ОБЩИЕ СВЕДЕНИЯ

Приобретенную кишечную непроходимость разделяют на механическую и динамическую. В детском возрасте в группе механической непроходимости выделяют обтурационную, странгуляционную непроходимость и инвагинацию кишечника. В свою очередь, причиной обтурационной непроходимости нередко бывает копростаз при врожденном стенозе прямой кишки, БГ, мегаколоне или свищевой форме атрезии прямой кишки. Странгуляционная непроходимость иногда возникает при нарушении обратного развития желточного протока или других пороках развития.

Тем не менее в практике детской хирургии чаще всего приходится сталкиваться с различными формами острой СКН, инвагинацией кишечника и динамической непроходимостью.

### 16.1. ОСТРАЯ СПАЕЧНАЯ КИШЕЧНАЯ НЕПРОХОДИМОСТЬ

#### ОПРЕДЕЛЕНИЕ

Острая СКН возникает при образовании спаек в полости брюшины. ОСКН (острая спаечная кишечная непроходимость) у детей — тяжелое и достаточно распространенное заболевание в абдоминальной хирургии, приводящее к необходимости экстренного оперативного вмешательства.

#### **Коды по МКБ-10**

K56.5. Кишечные сращения [спайки] с непроходимостью.

K91.3. Послеоперационная кишечная непроходимость.

#### ЭПИДЕМИОЛОГИЯ

Удельный вес этой патологии среди других видов непроходимости составляет 30–40%. До 60% всех релапаротомий у детей выполняют по поводу острой СКН. С начала 2000-х гг. происходит снижение количества пациентов с острой СКН, что обусловлено в первую очередь широким внедрением малоинвазивных методов

лечения, эндоскопической хирургии, улучшением качества оказания хирургической помощи детям в целом, так как основная роль в развитии спаек принадлежит воспалительным процессам и механической травматизации органов брюшной полости при лапаротомных операциях.

Спаечный процесс в брюшной полости в 7–10% наблюдений приобретает прогрессирующий, злокачественный характер, обуславливая клиническую картину рецидивирующей СКН.

### КЛАССИФИКАЦИЯ

К общепринятой классификации острой СКН (ранняя и поздняя с разграничением обеих на острую и подострую формы) целесообразно в поздней стадии заболевания добавить еще и сверхострую форму непроходимости (табл. 16.1).

**Таблица 16.1.** Классификация острой спаечной кишечной непроходимости

Стадия заболевания	Ранняя стадия	Поздняя стадия
Форма заболевания	Острая	Острая
	Подострая	Подострая
	—	Сверхострая

При развитии СКН в первые 5–7 сут с момента операции целесообразно выделять спаечно-паретическую форму острой СКН. Пограничный срок между ранней и поздней стадией непроходимости — 4–5 нед с момента первичной операции на органах брюшной полости. В этой стадии заболевания подавляющее большинство пациентов еще находятся в стационаре, течение заболевания у них имеет вялотекущий характер, напоминая послеоперационную болезнь. Сами спайки еще рыхлые, незрелые, поэтому редко наблюдают бурное течение заболевания. В соответствии с этим в ранней стадии различают две формы течения болезни — острую и подострую.

В поздней стадии острой СКН спайки в брюшной полости зрелые, хорошо сформированные, заболевание возникает на фоне общего благополучия. Заболевание и в этой стадии может протекать по-разному — от легкой степени до очень бурного течения. Соответственно, в поздней стадии острой СКН следует выделять три формы течения заболевания: острую, подострую и сверхострую.

### ЭТИОЛОГИЯ, ПАТОГЕНЕЗ

Основные факторы возникновения послеоперационного спаечного процесса в брюшной полости:

- длительно сохраняющийся воспалительный процесс, устойчивый к действию антибиотиков, и выраженный парез кишечника;
- большая травматичность традиционного открытого лапаротомного доступа с нарушением целостности кожи, мышечных массивов, апоневрозов, париетальной брюшины во время оперативного вмешательства;
- индивидуальная наследственная предрасположенность к образованию спаек;
- иммунные нарушения.

У детей со спаечной болезнью довольно часто послеоперационные рубцы на коже бывают грубыми, гипертрофированными, что подтверждает теорию об общем нарушении процессов репарации в организме больного. В послеоперационном периоде детям этой группы следует назначать препараты, замедляющие синтез коллагена и ускоряющие его утилизацию.

## КЛИНИЧЕСКАЯ КАРТИНА И ДИАГНОСТИКА

Клинические проявления острой СКН у детей довольно разнообразны и во многом зависят от формы и длительности заболевания, уровня ущемления кишечника, распространенности спаечного процесса, возраста ребенка и других факторов.

**Ранняя СКН** обычно представлена спаечно-паретической формой, развивающейся на фоне выраженного пареза кишечника. Клиническая симптоматика на этом этапе заболевания бывает неясно выражена из-за тяжелого общего состояния больного. Постепенно болевой синдром принимает приступообразный характер, присоединяется многократная обильная рвота, нарастают явления эксикоза и токсикоза. Живот становится болезненным при пальпации, присоединяются перитонеальные явления. Аускультативно выявляют усиленные перистальтические кишечные шумы. Самостоятельный стул отсутствует. Повышение температуры тела происходит при некупированном воспалительном процессе.

На обзорной рентгенограмме брюшной полости при наличии СКН можно обнаружить уровни жидкости с газовыми пузырьками разного калибра (рис. 16.1).

В сомнительных случаях проводят динамическое рентгеноконтрастное исследование.

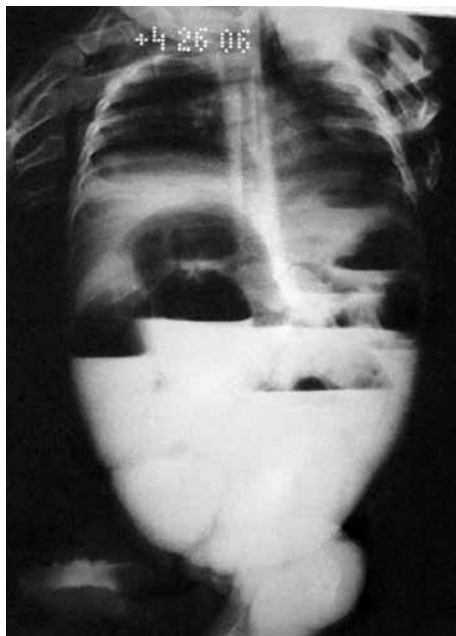**Поздняя СКН** чаще всего проявляется внезапно резкими болями в животе. Временами боль несколько стихает, но затем возвращается с новой силой. Особенно сильными боли бывают при завороте кишки вокруг спаечного тяжа, что связано с наличием выраженного странгуляционного компонента. В ранние сроки отмечают токсикоз, быстрое нарастание эксикоза. Возникают неукротимая рвота и выраженное усиление перистальтики.

Рентгенологически выявляют множественные горизонтальные уровни и газовые пузырьки в умеренно растянутых петлях кишечника.

В некоторых случаях СКН начинается вяло, постепенно, как бы исподволь. Боли слабые, нечастые. Резкого ухудшения состояния не происходит. Тем не менее патологический процесс может зайти очень далеко, вплоть до гангрены кишечника и перитонита.

Диагностика острой СКН традиционным рентгенологическим методом в среднем занимает не менее 8–9 ч и позволяет лишь подтвердить или исключить факт механической непроходимости кишечника. Если же диагноз подтвержден, то оптимальный момент для выполнения оперативного вмешательства все равно уже упущен: за этот период в стенке ущемленной кишки могут произойти значительные микроциркуляторные нарушения вплоть до некротических изменений.

Необходимо также учитывать, что применение рентгеноконтрастного исследования при диагностике острой СКН суммарно дает значительную дозу радиационного облучения, что небезразлично для растущего организма



**Рис. 16.1.** Контрастирование желудочно-кишечного тракта у ребенка с поздней спаечной кишечной непроходимостью

ребенка. Именно поэтому целесообразно применять новые, высокоинформативные объективные методы диагностики.

Для диагностики различных видов кишечной непроходимости применяют УЗИ. К диагностическим признакам механической кишечной непроходимости (ранняя, поздняя стадия острой СКН) относят наличие спавшихся и расширенных петель кишечника, маятникообразную перистальтику, наличие плотных инфильтратов в брюшной полости, нарушающих проходимость петель кишечника. В поздней стадии острой СКН при подозрении на странгуляционный ее характер необходимо оценивать кровоток в стенке тонкой кишки, возможность заворота петель кишечника.

При спаечно-паретической острой СКН при УЗИ выявляются расширение всех петель тонкой кишки, отсутствие или ослабление их перистальтики. В подобной ситуации целесообразно проведение консервативной стимулирующей терапии.

## ЛЕЧЕНИЕ

Пациентов с крайне острой формой заболевания оперируют в экстренном порядке после кратковременной предоперационной подготовки.

### Консервативное лечение

При подострой или острой форме лечение необходимо начинать с комплекса таких консервативных мероприятий, как:

- опорожнение желудка (с помощью постоянного зонда) с периодическим промыванием его через 2–3 ч;
- внутривенная стимуляция кишечника:
  - ✧ 10% раствор натрия хлорида по 2 мл на 1 год жизни;
  - ✧ 0,05% раствор неостигмина метилсульфата (Прозерина\*) по 0,1 мл на 1 год жизни;
  - ✧ сифонная клизма через 30–40 мин после стимуляции.

Одновременно рентгенологически контролируют пассаж взвеси бария сульфата по кишечнику. Эти мероприятия проводят на фоне коррекции нарушений гомеостаза, стабилизации гемодинамики, восстановления микроциркуляции. Применение указанной тактики при подострой и острой форме позволяет купировать СКН консервативными мероприятиями более чем у 50% больных.

### Хирургическое лечение

Хирургическое лечение при безуспешности консервативных мероприятий заключается в устранении препятствия (рассечении спаек). При этом принимают во внимание такие факторы, как распространенность спаечного процесса, выраженность пареза кишечника и частота рецидивов.

При традиционном (открытом) оперативном вмешательстве интраоперационную тактику при острой СКН осуществляют с максимальным консерватизмом, учитывая, что каждая перенесенная операция создает потенциальную опасность развития спаечного процесса еще в большей степени. Пересекают только спайки, непосредственно вызывающие полную кишечную непроходимость.

Традиционный оперативный доступ при острой СКН выполняют с учетом локализации разреза брюшной стенки, проведенного при первой лапаротомии. Чаще всего брюшную полость широко вскрывают срединным разрезом или левым парамедиальным доступом. После этих чрезвычайно травматичных манипуляций вероятность рецидива заболевания повышается. В предупреждении развития спаечного процесса большое значение имеют снижение травматичности операции, профилактика воспалительных осложнений, раннее восстановление функций кишечника.

Лапароскопия у больных острой СКН представляет определенный риск в связи с опасностью перфорации спаянных и раздутых петель кишечника. Однако при



использовании специальной методики исследования и тщательном учете всех противопоказаний у этой группы больных возможно безопасное выполнение пункции брюшной полости.

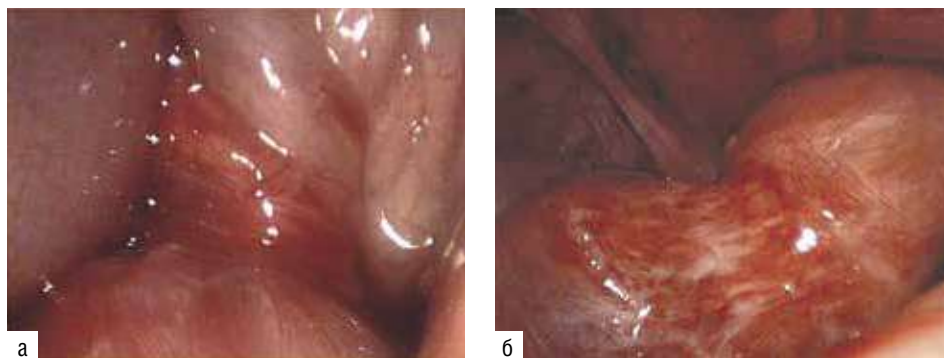
**Противопоказания** к лапароскопии при острой СКН следующие.

- Резкое вздутие кишечника при массивном спаечном процессе, который можно заподозрить с учетом характера перенесенной операции и наличия рубцов на передней брюшной стенке.
- Плотный воспалительный инфильтрат, ставший причиной непроходимости.
- «Холодный» конгломерат из множества плотно спаянных между собой петель кишечника при поздней СКН.
- Необратимые расстройства кровообращения в ущемленной кишке.
- Наличие в анамнезе кишечных свищей.

Лапароскопическое разделение спаек в настоящее время — метод выбора при лечении острой СКН у детей. При выборе места первичного вхождения в брюшную полость необходимо стремиться к максимальному удалению от послеоперационного рубца и первичного очага.

Эндоскопическая семиотика ранней и поздней СКН имеет характерные особенности.

- При ранней СКН в брюшной полости обнаруживают умеренное количество прозрачного желтоватого выпота, иногда мутного, с геморрагическим оттенком. Чаще всего место непроходимости находится в области послеоперационного рубца, где обнаруживают конгломерат кишечных петель, подпаянный к передней брюшной стенке. Обычно спайки рыхлые, отечные, но у некоторых больных уже на 10–12-й день после операции они отличаются значительной плотностью. Вздутые и спавшиеся петли тонкой кишки характеризуются определенным взаиморасположением в брюшной полости (в зависимости от уровня непроходимости) и фиксированы в месте операционной травмы. Место непроходимости обычно прикрыто вздутыми петлями кишечника, обнаружить этот участок часто бывает достаточно сложно, а без применения манипулятора практически невозможно.
- Эндоскопическая картина при поздней СКН также имеет свои особенности, главная из них — наличие хорошо сформированных плотных спаек (рис. 16.2). Почти всегда существуют сращения в области послеоперационного рубца. При смещении зондом перерастянутых петель кишечника возникает ощущение их ригидности и фиксации. Манипулятор проводится по кишечнику с некоторым усилием, раздвигаемые петли следуют за ним, а при устранении зонда тотчас возвращаются на прежнее место. Указанный



**Рис. 16.2.** Лапароскопическая картина: ущемление шнуровидным тяжем (а, б)

эндоскопический признак (симптом фиксации кишечных петель) обусловлен неподвижностью кишки в зоне обструкции вследствие ее деформации и фиксации спайками. Особенно отчетливо этот симптом выявляется при завороте или странгуляции. Ригидность кишечной стенки обусловлена ее отеком, повышенным внутрикишечным давлением и скоплением в просвете содержимого.

### ОСЛОЖНЕНИЯ

Наиболее частыми и грозными осложнениями являются перфорация тонкой кишки, формирование кишечных свищей. Развитие этих осложнений обусловлено травматизацией истонченной кишечной стенки, деформированной спайками. Развитие подобных осложнений в большинстве случаев происходит на фоне сохраняющихся явлений полной или частичной кишечной непроходимости и представляет трудности в лечении. Перфорация кишечника в просвет брюшной полости — абсолютное показание к проведению ее ревизии. В случае если перфорация ограничена пределами брюшной стенки и приводит к формированию кишечного свища, допустима консервативно-выжидательная тактика, так как более чем в 65% случаев отмечается их постепенное самопроизвольное закрытие.

Вопрос об интубации кишечника решается индивидуально, однако следует учитывать, что данное вмешательство является довольно травматичным и доказательств его эффективности в настоящее время не существует.

### ПРОГНОЗ

Прогноз для жизни и здоровья в большинстве случаев у детей благоприятный. Однако в случае развития тотального спаечного процесса сохраняется риск рецидивирования СКН, а лечение осложненных форм СКН представляет большие трудности.

## 16.2. КИШЕЧНАЯ ИНВАГИНАЦИЯ

### ОПРЕДЕЛЕНИЕ

Инвагинация кишечника — внедрение одного отдела кишечника в просвет другого.

#### Код по МКБ-10

K56.1. Инвагинация.

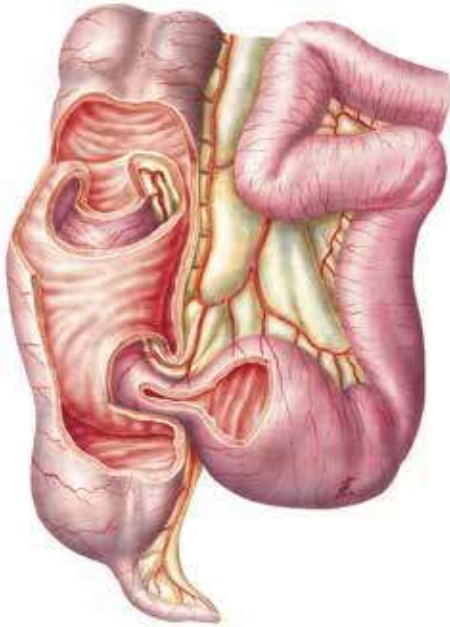
### ЭПИДЕМИОЛОГИЯ

Инвагинация кишечника — достаточно частый вид приобретенной кишечной непроходимости, возникающий преимущественно у детей грудного возраста (85–90%), особенно часто в период с 4 до 9 мес.

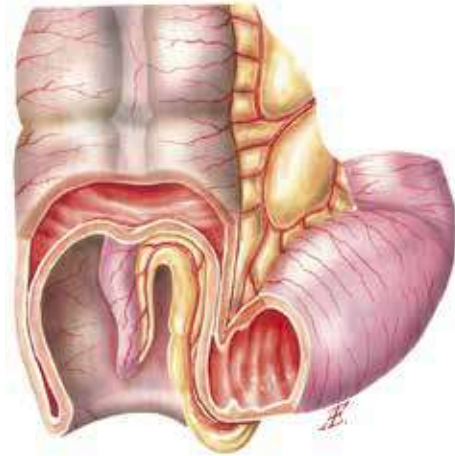
Этот своеобразный вариант кишечной непроходимости относят к смешанному, или комбинированному, виду механической непроходимости, поскольку в нем сочетаются элементы странгуляции (ущемление брыжейки внедренной кишки) и obturации (закрытие просвета кишки инвагинатом). Мальчики страдают в 2 раза чаще, чем девочки.

### КЛАССИФИКАЦИЯ

В зависимости от локализации различают илеоцекальную (около 95%), тонко- и толстокишечную инвагинацию. Термин «илеоцекальная инвагинация» служит собирательным, его применяют для обозначения любой инвагинации, возникающей в илеоцекальном углу. Из всех видов инвагинации этой области чаще всего встречаются подвздошно-ободочную (рис. 16.3), когда тонкая кишка внедряется



**Рис. 16.3.** Тонко-толстокишечная инвагинация (схема)



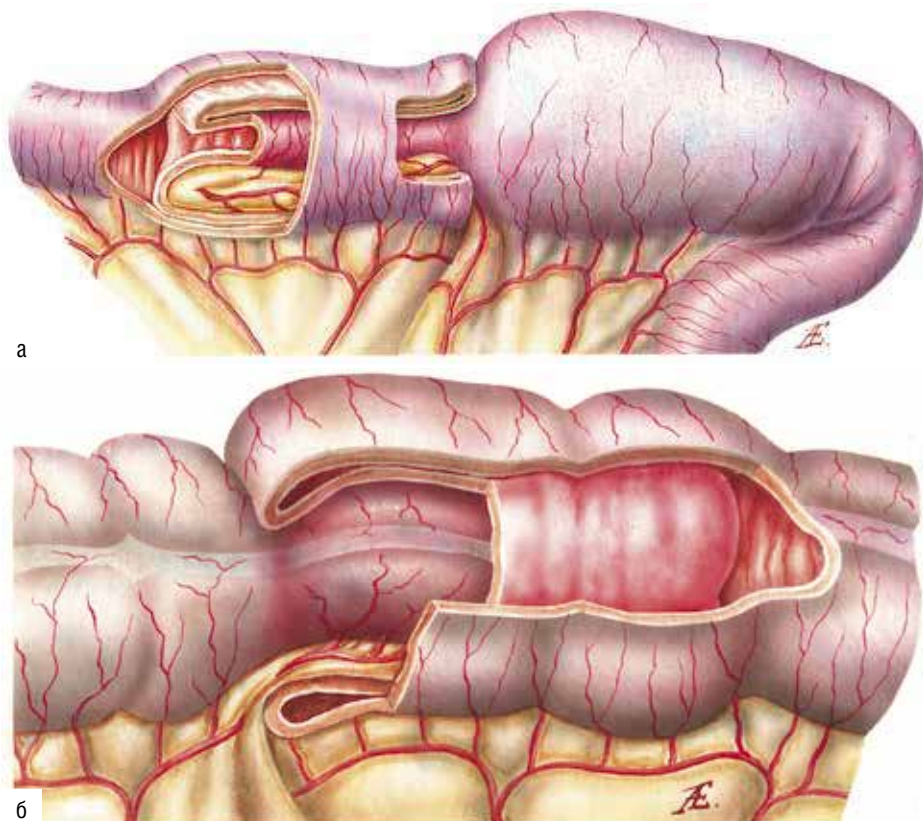
**Рис. 16.4.** Слепоободочная инвагинация (схема)

через баугиниеву заслонку в восходящую кишку. В некоторых случаях после внедрения конечного отдела подвздошной кишки через баугиниеву заслонку в инвагинат вовлекается слепая кишка с червеобразным отростком. Значительно реже возникает слепоободочная инвагинация, она может быть простой (рис. 16.4) (купол слепой кишки внедряется в слепую кишку и восходящий отдел толстой) и сложной (вместе со слепой кишкой в восходящий отдел толстой кишки вовлекается и дистальный сегмент подвздошной кишки).

Изолированную тонкокишечную инвагинацию (рис. 16.5, а) встречают редко, в общей сложности она составляет не более 5%. Толсто-толстокишечная инвагинация (рис. 16.5, б) представляет собой казуистическую редкость.

### ЭТИОЛОГИЯ, ПАТОГЕНЕЗ

Наиболее частыми причинами идиопатической инвагинации у детей грудного возраста бывает расстройство правильного ритма перистальтики, заключающееся в нарушении координации продольных и круговых мышц с преобладанием сократительной способности последних. К некоординированному сокращению мышечных слоев могут привести изменения режима питания, введение прикорма (особенно раннее), воспалительные заболевания кишечника, в том числе энтеровирусная инфекция. Учитывая, что инвагинации возникают преимущественно в илеоцекальном отделе кишечной трубки, причину ее возникновения связывают с функциональными и анатомическими особенностями строения этой области у детей раннего возраста (недостаточностью баугиниевой заслонки, высокой подвижностью толстой кишки и др.). У детей старшего возраста инвагинация возникает значительно реже и в большинстве случаев имеет органическую природу (эмбриональные тяжи, дивертикул Меккеля, гиперплазия лимфоидной ткани, дубликатурные кисты в области илеоцекального угла, новообразования, в том числе злокачественные).



**Рис. 16.5.** Схема: а — тонко-тонкокишечная инвагинация; б — толсто-толстокишечная инвагинация

### КЛИНИЧЕСКАЯ КАРТИНА

Клинические проявления инвагинации зависят от ее вида и длительности заболевания. Типичные симптомы — приступообразная боль в животе, двигательное беспокойство, одно- или двукратная рвота, задержка стула, кровянисто-слизистые выделения из прямой кишки (в виде малинового желе), пальпируемое опухолевидное образование в животе. В большинстве случаев заболевание начинается внезапно, на фоне полного здоровья, чаще всего возникает у упитанных детей. Ребенок становится очень беспокойным, плачет, отказывается от еды. Лицо приобретает страдальческое выражение. Приступ беспокойства заканчивается так же внезапно, как и начинается, но через короткий промежуток времени повторяется вновь. Обычно такие яркие клинические проявления наблюдаются у детей, страдающих подвздошно-ободочной инвагинацией.

Приступы боли в начале заболевания бывают частыми, с небольшими интервалами затишья (3–5 мин). Это связано с волнами кишечной перистальтики и продвижением инвагината внутри кишки. В светлый промежуток ребенок обычно успокаивается на 5–10 мин, а затем возникает новый приступ боли.

Вскоре после начала заболевания появляется рвота рефлекторного характера, связанная с ущемлением брыжейки инвагинированного участка кишки. В более поздние сроки возникновение рвоты обусловлено полной непроходимостью кишечника.

Температура тела чаще всего остается нормальной. Лишь при запущенных формах инвагинации регистрируют повышение температуры тела. В первые часы стул может быть нормальным за счет опорожнения дистального отдела кишечника. Через некоторое время из прямой кишки вместо каловых масс отходит кровь, перемешанная со слизью (малиновое желе). Это проявление объясняют выраженным нарушением кровообращения в инвагинированном участке кишки, чаще всего симптом появляется не менее чем через 5–6 ч от начала первого приступа боли в животе.

В части случаев выделение крови отсутствует на протяжении всего периода заболевания (в основном при слепоободочной форме инвагинации). Это связано с тем, что у таких больных практически не возникает странгуляции, а преобладают явления обтурации. Соответственно, клинические проявления при слепоободочной и толстокишечной формах инвагинации менее выражены: нет резкого беспокойства ребенка, приступы боли в животе возникают значительно реже и менее интенсивны. При этих формах инвагинации в начальных стадиях заболевания рвота бывает лишь у 20–25% больных.

## **ДИАГНОСТИКА**

### **Осмотр и физикальное обследование**

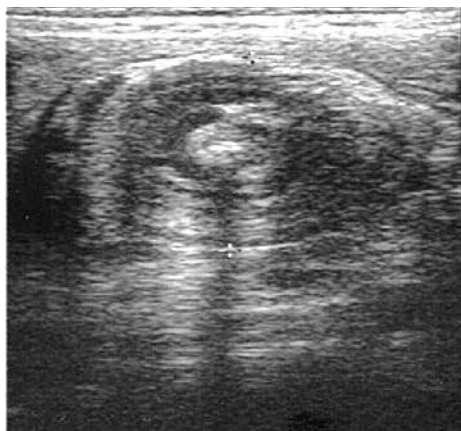Обследование брюшной полости при подозрении на инвагинацию кишечника необходимо проводить между приступами боли. В отличие от всех других форм непроходимости кишечника, при инвагинации не бывает вздутия живота, особенно в первые 8–12 ч заболевания. По-видимому, это обусловлено тем, что газы кишечника некоторое время проникают в просвет инвагината. В этот период живот бывает мягким, доступным глубокой пальпации во всех отделах. Справа от пупка, чаще в области правого подреберья, можно обнаружить опухолевидное образование мягкоэластической консистенции, малоболезненное при пальпации. Расположение инвагината зависит от подвижности кишечника и сроков заболевания. Иногда при значительной длине брыжейки он достигает дистальных отделов толстой кишки. Описаны случаи, когда инвагинат даже выпадает из заднего прохода.

При поздней диагностике заболевания, когда уже есть выраженные циркуляторные нарушения в стенке кишки с развитием некроза и перитонита, живот становится вздутым, напряженным, резко болезненным при пальпации во всех отделах.

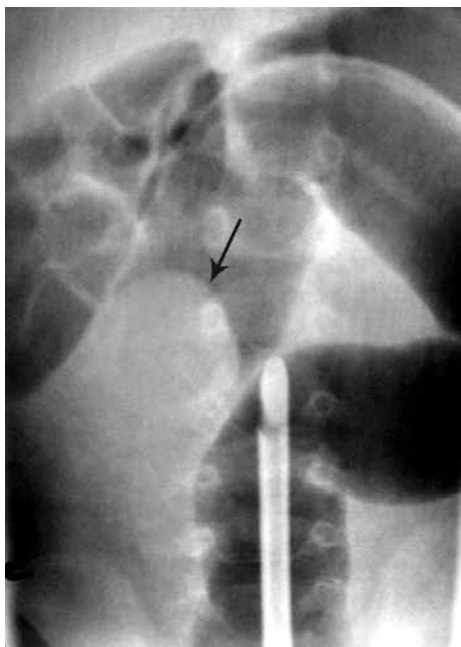
При нечеткой клинической картине заболевания и недостаточно убедительных данных, полученных при обследовании живота, целесообразно провести пальцевое ректоабдоминальное исследование. Иногда это помогает бимануально обнаружить инвагинат. После извлечения пальца из прямой кишки вслед за ним довольно часто выделяется кровь со слизью (малиновое желе).

### **Лабораторные и инструментальные исследования**

Наиболее информативным и безопасным методом диагностики инвагинации у детей является УЗИ (диагностическая ценность исследования составляет более 97%). При исследовании правых отделов живота удается визуализировать многослойную тубулярную структуру, в составе которой определяется не менее трех слоев кишечной стенки. В поперечном срезе подобная структура имеет мишеневидную форму (рис. 16.6). Ценность УЗИ состоит в возможности оценить характер кровотока в кишечной стенке, выявить в составе инвагината аппендикс, лимфатические узлы, дивертикул Меккеля. Это позволяет прогнозировать успех консервативных мероприятий или сразу отказаться от их проведения в пользу хирургического вмешательства.



**Рис. 16.6.** УЗИ при инвагинации кишечника, симптом мишени



**Рис. 16.7.** Пневмоирригоскопия. Инвагинат в печеночном углу толстой кишки (стрелка)

вовремя поставить правильный диагноз и избежать диагностической ошибки. У больных инфекционным гемоколитом (на фоне острых вирусных инфекций, дизентерии) в кале содержится значительное количество слизи и зелени, бывают прожилки алой крови. В противоположность этому при инвагинации, как правило, из заднего прохода выделяется кровь со слизью без примеси каловых масс. Не следует забывать, что нередко выраженный болевой синдром у грудного ребенка может быть обусловлен отитом. Правильной диагностике способствует своевременно проведенное УЗИ.

Информативным способом диагностики инвагинации остается рентгенологическое исследование — пневмоирригоскопия. В прямую кишку под рентгенологическим контролем с помощью баллона Ричардсона осторожно нагнетают воздух и следят за постепенным его распространением по толстой кишке до выявления головки инвагината. При этом инвагинат хорошо виден на фоне газа в виде округлой тени с четкими контурами, чаще расположенной в области печеночного угла толстой кишки (рис. 16.7).

Обзорная рентгенография, как правило, неинформативна при инвагинации кишечника в первые сутки от начала заболевания. Рентгенологическая картина кишечной непроходимости в виде уровней жидкости и газа формируется в запущенных случаях, при длительности заболевания более суток. Именно поэтому данное исследование не играет определяющей роли в постановке диагноза.

В диагностически трудных случаях у детей с так называемой хронической инвагинацией при подозрении на наличие опухолевидного образования, проводящего инвагинацию кишечника, показаны КТ или МРТ брюшной полости.

### Дифференциальная диагностика

Дифференциальную диагностику инвагинации проводят со всеми острыми заболеваниями у детей грудного возраста, сопровождающимися выраженным беспокойством. В первую очередь, с различными формами острых кишечных инфекций, дизентерией. Тщательно собранный анамнез, характер выделений из прямой кишки, а также данные ректального исследования помогают

## ЛЕЧЕНИЕ

Инвагинацию можно устранить как консервативным, так и хирургическим путем.

### Консервативное лечение

Консервативное расправление показано при раннем поступлении ребенка в клинику (в первые 12–18 ч от начала заболевания). Прямой зависимости между сроком с момента заболевания и возможностью консервативного лечения не существует, в ряде случаев удается устранить инвагинацию, существующую более суток. Определяющим показанием к консервативной дезинвагинации следует считать состояние больного (тяжелое состояние ребенка в сочетании с длительными сроками заболевания) и сроки с момента появления симптома малинового желе (не более 8–10 ч).

Залогом успешной пневмоскопической дезинвагинации является адекватное обезболивание (с применением наркотических анальгетиков, спазмолитиков или наркоза). Во время диагностического рентгенологического исследования продолжают нагнетать воздух в целях расправления инвагината, критерием чего бывает проникновение воздуха в дистальный отдел подвздошной кишки. По окончании исследования в прямую кишку вводят газоотводную трубку для удаления избыточного газа из толстой кишки (рис. 16.8). Воздух вводят в просвет кишки под контролем внутрикишечного давления, нагнетание воздуха под давлением выше 120 мм вод.ст. влечет риск перфорации толстой кишки. При безуспешной первой попытке расправления инвагината, но при тенденции его смещения в проксимальном направлении рекомендуется повторить процедуру 2–3 раза с перерывами 3–5 мин. Неэффективность консервативной дезинвагинации служит показанием к хирургическому лечению.

После расправления инвагината ребенок обычно успокаивается и засыпает. Для того чтобы окончательно удостовериться в полном расправлении инвагината, проводят исследование ЖКТ со взвесью бария сульфата. Обычно при отсутствии тонкокишечной инвагинации контрастное вещество через 3–4 ч обнаруживают в начальных отделах толстой кишки, а спустя некоторое время бариевая взвесь выделяется со стулом. Метод консервативного расправления инвагинации эффективен в среднем в 65–70% случаев.

У небольшого числа пациентов после успешного консервативного лечения (а иногда и после лапароскопической дезинвагинации) отмечаются рецидивы внедрения кишки. В подобных случаях рецидив инвагинации вызван анатомическими особенностями строения илеоцекального угла [острый угол впадения подвздошной кишки, а не прямой; слабовыраженная баугиниева заслонка; подвижный купол слепой кишки

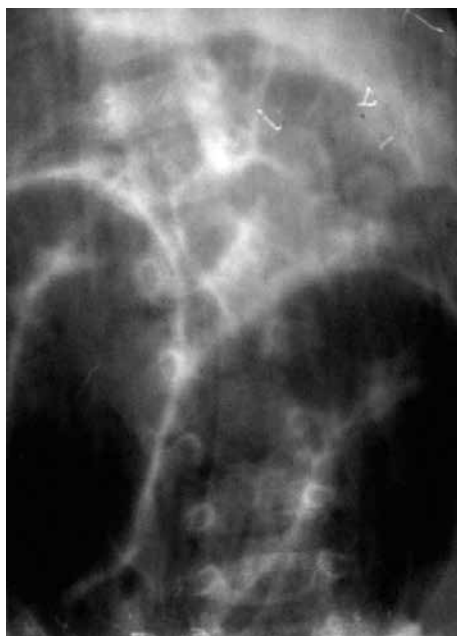

Рис. 16.8. Пневмоирригоскопия. Расправление инвагината

(*caecum mobile*) как вариант мальротации кишечника; врожденные спайки в области илеоцекального угла (связка Лейна, мембрана Джексона)], наличием дивертикула Меккеля. При рецидивирующей инвагинации показаны лапароскопия и устранение указанных причин — баугинопластика илеоцекального угла путем внедрения и фиксации подвздошной кишки в просвет купола слепой кишки на протяжении 10–15 мм с фиксацией под прямым углом в сочетании с аппендэктомией, рассечением спаек, удалением дивертикула Меккеля.

### Хирургическое лечение

В случаях поступления больного позже чем через 12–24 ч от начала заболевания резко возрастает вероятность расстройства кровообращения ущемленного отдела кишечника. Повышение внутрикишечного давления в этом случае опасно, а при расправлении инвагината невозможно оценить жизнеспособность пострадавших участков кишки. Подобные случаи, а также неэффективность консервативного расправления — показания к оперативному лечению.

#### Лапароскопическая дезинвагинация

##### Показания:

- неэффективность консервативного лечения на ранних сроках заболевания;
- попытка консервативного расправления инвагинации при позднем поступлении больного (исключая осложненные формы заболевания);
- выяснения причины инвагинации у детей старшего возраста (старше 1 года);
- рецидивирующая инвагинация.

**Противопоказание** — подозрение на развитие осложнения заболевания (некроз инвагината и развитие перитонита).

Эндоскопически при инвагинации подвздошной кишки в толстую в илеоцекальном углу определяют циркулярную складку, охватывающую шейку внедренного инвагината. Имеющийся в норме плавный переход подвздошной кишки в толстую отсутствует. В этом случае инвагинат обычно располагается в верхней трети правого латерального канала или под правой долей печени. Проводят расправление

инвагината под контролем видеозаписи с помощью двух введенных в брюшную полость атравматических зажимов с одновременным нагнетанием воздуха в толстую кишку (рис. 16.9).

Лапароскопическая дезинвагинация позволяет почти в 90% случаев добиться радикального устранения инвагинации, не прибегая к лапаротомии.

Оперативное лечение подразумевает лапаротомию и ручную дезинвагинацию методом осторожного выдавливания инвагината, захваченного всей рукой или двумя пальцами. Если не удалось осуществить дезинвагинацию или обнаружен некроз участка кишки, проводят резекцию в пределах здоровых тканей с наложением анастомоза. В случаях массивного протяженного некроза кишечника, при развитии перфорации и перитонита, а также при наличии опухоли в илеоцекальном углу после ее удаления рекомендуется наложение илеостомы.

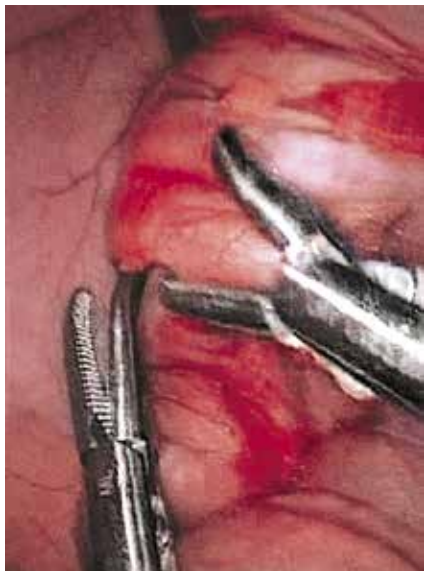

Рис. 16.9. Лапароскопическое расправление инвагината



## ОСЛОЖНЕНИЯ

Наиболее частым осложнением при инвагинации является нарушение кровоснабжения кишки в зоне анастомоза при неправильной оценке микроциркуляторных нарушений в ущемленном участке. В случаях, когда резекция кишки не произведена, но имелись выраженные микроциркуляторные изменения в ее стенке, необходимы тщательный контроль за состоянием пациента, ультразвуковая доплерография для оценки кровотока в стенке кишки. При наличии сомнений в жизнеспособности кишки показана диагностическая лапароскопия.

## ПРОГНОЗ

При идиопатической инвагинации прогноз благоприятный. В случаях, осложненных массивным некрозом кишечника, возможно развитие синдрома короткой кишки. Пациенты, у которых инвагинация развилась на фоне опухолевидного образования в области илеоцекального угла, продолжают лечение у онколога.

# 16.3. ДИНАМИЧЕСКАЯ КИШЕЧНАЯ НЕПРОХОДИМОСТЬ

## ОПРЕДЕЛЕНИЕ

Динамическая кишечная непроходимость — непроходимость, обусловленная нарушениями перистальтики кишечника.

### Коды по МКБ-10

K56.6. Другая и неуточненная кишечная непроходимость.

K91.3. Послеоперационная кишечная непроходимость.

R76.8. Другая уточненная непроходимость кишечника у новорожденного.

## ЭПИДЕМИОЛОГИЯ

Динамическая непроходимость — одна из самых частых форм кишечной непроходимости в детском возрасте. Различают паралитическую и спастическую формы. Преобладает первая.

## ЭТИОЛОГИЯ, ПАТОГЕНЕЗ

У новорожденных и грудных детей динамическая непроходимость возникает в результате функциональной неполноценности пищеварительной системы на фоне родовой ЧМТ, пневмонии, кишечных заболеваний и сепсиса, а также после операций на брюшной и грудной полости. У старших детей динамическая непроходимость чаще развивается в послеоперационном периоде. Явления паралитической непроходимости поддерживают гипокалиемия, обусловленная большой потерей солей и жидкости с рвотными массами, а также недостаточное поступление в организм калия при ПП.

## КЛИНИЧЕСКАЯ КАРТИНА

Для динамической непроходимости характерны повторная рвота с примесью зелени, нарастающее вздутие живота, задержка стула и газов, выраженная интоксикация. В результате высокого стояния диафрагмы затрудняется дыхание.

## ДИАГНОСТИКА

### Осмотр и физикальное обследование

Живот мягкий, перистальтика не прослушивается.

### Лабораторные и инструментальные исследования

При рентгенологическом исследовании выявляют множественные чаши Клойбера во всех отделах брюшной полости, однако диаметр их невелик, а расширение

равномерно, в то время как при механической непроходимости особенно резко расширены кишечные петли над препятствием. По данным УЗИ важно исключить признаки механической кишечной непроходимости, характерным является ослабление перистальтики во всех отделах тонкой кишки.

## ЛЕЧЕНИЕ

При динамической непроходимости прежде всего необходимо установить ее причину. Одновременно проводят борьбу с парезом кишечника. В схему лечения пареза кишечника входят следующие мероприятия.

- Прямая стимуляция сократительной активности мускулатуры ЖКТ (очистительные, сифонные и гипертонические клизмы, внутривенное капельное введение растворов калия и натрия хлорида под контролем ЭКГ).
- Блокада дуги рефлексов, определяющих торможение двигательной активности кишечника (неостигмина метилсульфат, паранефральная блокада, эпидуральная анестезия).
- Разгрузка ЖКТ (постоянный желудочный зонд, интубация кишечника, сифонные клизмы).

## 16.4. ОБТУРАЦИОННАЯ КИШЕЧНАЯ НЕПРОХОДИМОСТЬ

### ОПРЕДЕЛЕНИЕ

Обтурационная кишечная непроходимость — механическая непроходимость кишечника, вызванная закупоркой просвета кишки.

#### Коды по МКБ-10

K56.6. Другая и неуточненная кишечная непроходимость.

R76.8. Другая уточненная непроходимость кишечника у новорожденного.

R76.0. Синдром мекониевой пробки.

### ЭТИОЛОГИЯ, ПАТОГЕНЕЗ

Причинами обтурационной непроходимости у детей чаще всего бывает копростаз, реже — безоары, опухоли или аскариды.

Копростаз как причина кишечной непроходимости встречается у пациентов с БГ и рассмотрен в соответствующей главе.

Безоары — инородные тела ЖКТ, формирующиеся в его просвете в течение определенного времени. Безоары чаще всего локализируются в желудке и/или начальных отделах тонкой кишки, имеют сетчато-волоконистую структуру, в результате чего задерживают частички пищи и содержимое ЖКТ. Наиболее часто безоары формируются из волос, ниток, шерсти домашних животных (трихобезоары). Данная патология, как правило, связана с психическими отклонениями в поведении (так называемый синдром Рапунцель) и требует наблюдения у психиатра после извлечения безоара.

Реже встречаются фитобезоары, они характерны для детей младшей возрастной группы, могут быть вызваны приемом таких продуктов, как хурма, жесткое, плохо пережеванное мясо и т.д. В отличие от трихобезоаров, чаще располагаются в просвете тонкой кишки.

Пациенты с ментальными отклонениями, а также дети раннего возраста могут проглатывать фрагменты бумаги, полиэтилена, поролон, кусочки памперсов и другие инородные тела, прохождение которых по ЖКТ затруднено.

В последние годы участились случаи обтурации просвета кишечника вследствие проглатывания гидрогелевых шариков (последние используются в парфюмерной промышленности, цветоводстве, школьных наборах для химических опытов и др.). Наибольшую опасность представляют у детей грудного возраста, у которых

диаметр петель тонкой кишки в норме не превышает 15–20 мм. Особенностью данного вида инородных тел является их способность увеличиваться в объеме в просвете ЖКТ, вызывая его полную обтурацию. Ребенок может проглотить несколько подобных инородных тел, располагающихся на разных уровнях ЖКТ, что необходимо учитывать при операции.

Обтурация просвета кишки аскаридами в настоящее время встречается у детей казуистически редко.

### **КЛИНИЧЕСКАЯ КАРТИНА**

Клинические проявления характеризуются постепенным нарастанием картины кишечной непроходимости. У детей с трихобезоарами явления кишечной непроходимости могут появиться в течение нескольких месяцев. Болевой синдром неярко выражен. Характерными являются рвота, вздутие живота, задержка стула.

При обтурационной непроходимости тонкой кишки клинические проявления развиваются намного быстрее, преобладают многократная рвота, вздутие живота.

### **ДИАГНОСТИКА**

Основным методом диагностики является УЗИ, которое в большинстве случаев позволяет визуализировать дополнительное образование в просвете желудка/кишечника и выявить признаки кишечной непроходимости. В диагностически трудных случаях показано выполнение КТ/МРТ.

Обзорная рентгенография информативна в случаях полной кишечной обтурации и характеризуется наличием уровней жидкости и газа, расширением петель тонкой кишки. При безоарах желудка информативность исследования невысока.

ФГДС (фиброгастроуденоскопия) показана при подозрении на безоар желудка/ДПК.

В сомнительных случаях применяют контрастное рентгенологическое исследование, во время которого контрастная смесь обтекает инородное тело/безоар со всех сторон, тень его ясно контурируется.

### **ЛЕЧЕНИЕ**

Лечение хирургическое. Оперативное вмешательство целесообразно проводить традиционным способом, через лапаротомный доступ, что обеспечивает полноценную ревизию ЖКТ и удаление инородного тела или тел.

### **ПРОГНОЗ**

Прогноз благоприятный. Пациенты с синдромом Рапунцель и дети, склонные к повторному проглатыванию инородных тел, нуждаются в наблюдении у психиатра во избежание рецидива заболевания.

# Глава 17

## Синдром короткой кишки

Ю.В. Аверьянова, А.Э. Степанов

### ОПРЕДЕЛЕНИЕ

Синдром короткой кишки (СКК) — это совокупность симптомов, обусловленных уменьшением функционально активной поверхности тонкой кишки, чаще всего являющихся результатом резекций кишечника, проявляющихся хронической кишечной недостаточностью (КН) и приводящих к нарушению жизнедеятельности организма.

Североамериканское общество детской гастроэнтерологии, гепатологии и питания (*North American Society for Pediatric Gastroenterology Hepatology And Nutrition* — NASPGHAN) рекомендует диагностировать СКК при сохранении у пациента потребности в ПП на протяжении более чем 60 дней после резекции кишечника или при длине резидуальной тонкой кишки менее 25% должествующей. Ультракороткий вариант СКК — такой вариант СКК, при котором длина резидуальной тонкой кишки составляет менее 10% должествующей длины тонкой кишки по возрасту.

Клинические проявления СКК определяются наличием или отсутствием толстой кишки, илеоцекального угла, генетически детерминированными адаптационными возможностями кишечника. Большое значение имеют возраст пациента и характер имеющихся осложнений.

#### **Код по МКБ**

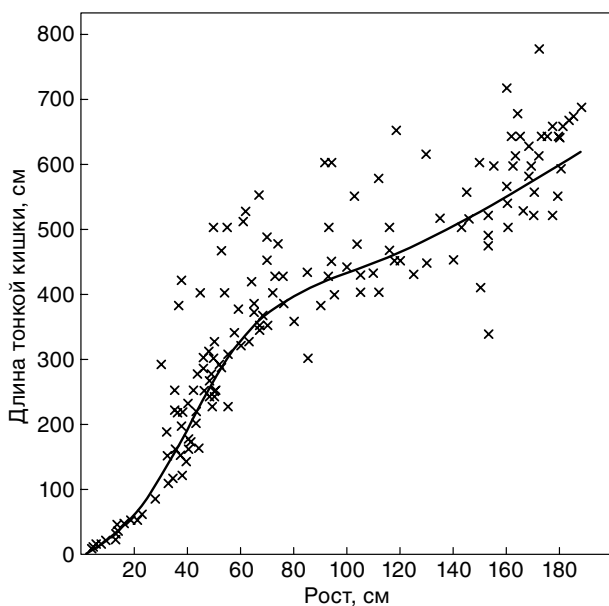
К63.8. Другие уточненные болезни кишечника.

### **ДЛИНА ТОНКОЙ КИШКИ У ДЕТЕЙ И РОСТ ТОНКОЙ КИШКИ В ДЛИНУ**

Длина тонкой кишки у детей разного возраста по М.С. Struijs (2009) представлена в табл. 17.1 (рис. 17.1). Наиболее интенсивный рост тонкой кишки в длину наблюдается в первые годы жизни ребенка. После достижения длины тела 100 см (3–4 года) рост тонкой кишки в длину замедляется.

Таблица 17.1. Длина тонкой кишки у детей

Постконцептуальный возраст	Средняя длина, см	Стандартное отклонение
24–26 нед	70,0	6,3
27–29 нед	100,0	6,5
30–32 нед	117,3	6,9
33–35 нед	120,8	8,8
36–38 нед	142,6	12,0
39–40 нед	157,4	11,2
0–6 мес	239,2	18,3
7–12 мес	283,9	20,9
13–18 мес	271,8	25,1
19–24 мес	345,5	18,2
25–36 мес	339,6	16,9
37–48 мес	366,7	37,0
49–60 мес	423,9	5,9



**Рис. 17.1.** Корреляция между длиной тонкой кишки и длиной тела [Weaver L.T., Austin S., Cole T.J. Small intestinal length: a factor essential for gut adaptation. Gut. 1991 Nov;32(11):1321–3]

## ЭПИДЕМИОЛОГИЯ

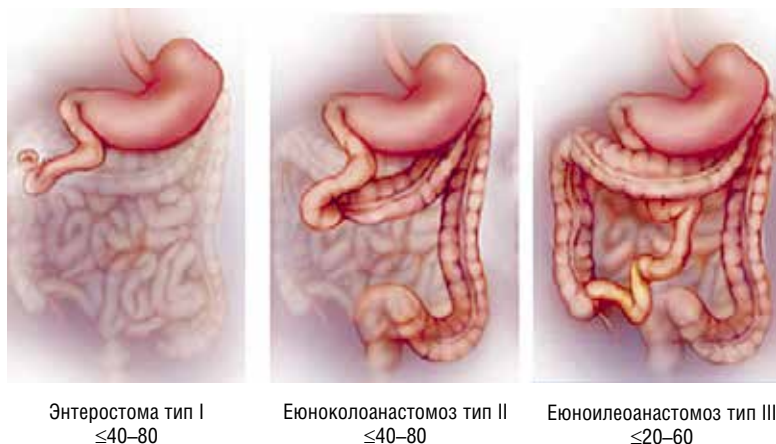
В РФ нет достоверных данных о частоте СКК, в настоящее время она, вероятно, не превышает 0,5% среди новорожденных, однако существует вероятность, что в ближайшие годы частота этого заболевания может возрасти. Летальность пациентов с СКК в основном обусловлена развитием жизнеугрожающих осложнений, среди которых лидируют катетер-ассоциированные инфекции.

**ЭТИОЛОГИЯ**

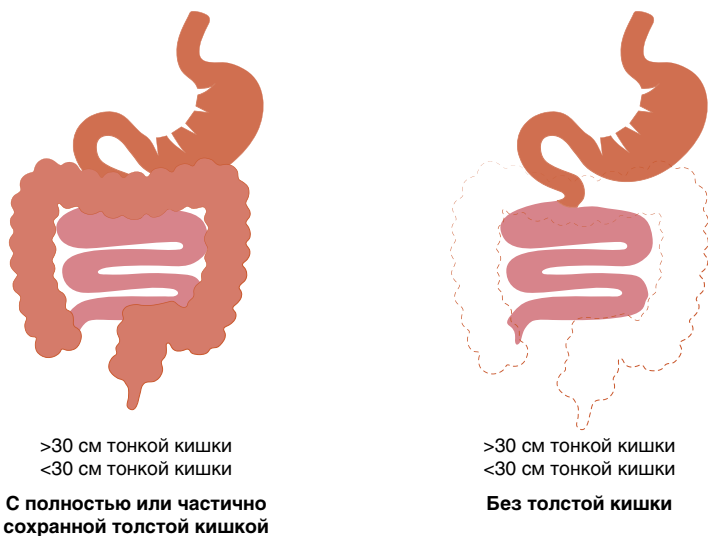
Основная причина формирования СКК у детей — это врожденные пороки развития кишечной трубки, требующие обширных резекций кишечника.

**КЛАССИФИКАЦИЯ**

Международная классификация СКК, применяемая как в детской, так и во взрослой практике, выделяет три варианта СКК (рис. 17.2). Обозначенный широкий диапазон длины тонкой кишки в этой классификации трудно использовать в детской практике, поскольку точное знание длины резидуальной тонкой кишки является определяющим в плане выбора тактики дальнейшего лечения. Более удобной является классификация СКК, где за отправную точку принята длина резидуальной тонкой кишки 30 см — 10% длины тонкой кишки новорожденного (рис. 17.3).



**Рис. 17.2.** Международная классификация синдрома короткой кишки



**Рис. 17.3.** Классификация синдрома короткой кишки у детей

## ПАТОГЕНЕЗ И КЛИНИЧЕСКАЯ КАРТИНА

Клиническая картина СКК определяется проявлениями КН: мальабсорбцией, мальдигестией, мальнутрицией, нутритивной недостаточностью и имеющимися у пациента осложнениями.

Для формирования различных алгоритмов лечения целесообразнее выделить четыре основных варианта СКК (Аверьянова Ю.В., 2019).

**1. Вариант СКК — менее 30 см тонкой кишки при полном отсутствии толстой кишки** — наиболее неблагоприятный вариант, который характеризуется тотальными мальдигестией и мальабсорбцией, полной зависимостью от инфузионной терапии и ПП. При этой форме заболевания отмечают:

- максимальные потери фекальной энергии, которые обусловлены экскрецией более 90% углеводов;
- тотальное нарушение расщепления и всасывания жиров;
- значительные потери воды, электролитов, микроэлементов и витаминов;
- нарушение кишечной фазы переваривания белков и фазы границы щеточной каймы: снижение гидролиза поли- и дипептидов до аминокислот, сокращение внутриклеточного расщепления три- и дипептидов, нарушение транспорта образовавшихся аминокислот в энтероциты и далее в кровотоки.

**2. Вариант СКК — менее 30 см тонкой кишки с илеоцекальным углом и сохранной толстой кишкой** характеризуется меньшими потерями фекальной энергии и меньшей экскрецией углеводов, тотальным нарушением всасывания жиров и жирорастворимых витаминов, но более значительной по сравнению с предыдущим вариантом абсорбцией воды и электролитов.

**3. Вариант СКК —  $\geq 30$  см тонкой кишки при полном отсутствии толстой кишки** отличается большой экскрецией углеводов, значительными потерями воды и электролитов, умеренной мальабсорбцией жиров и белков.

**4. Вариант СКК —  $\geq 30$  см тонкой кишки с сохранной толстой кишкой** — благоприятный вариант, для которого характерны умеренные мальдигестия и мальабсорбция.

Большое значение в патогенезе СКК играют разноуровневые процессы интестинальной адаптации, которые после обширных резекций могут длиться от 1 до 4 лет.

В процессе интестинальной адаптации на молекулярном уровне существенно возрастает производство рибонуклеиновой кислоты, дезоксирибонуклеиновой кислоты (ДНК) и других видов белка, модифицируются ферментные системы и работа транспортеров, изменяется экспрессия рецепторов интестинальных адаптогенов.

На уровне клеточных структур происходит активация пролиферации мультипотентных стволовых клеток, находящихся в кишечных криптах, параллельно с замедлением процессов апоптоза. Морфологические признаки интестинальной адаптации проявляются в удлинении кишечных ворсинок и углублением крипт, усилении ангиогенеза и гиперплазии слизистой оболочки. Макроскопически оставшийся сегмент кишки становится дилатированным. Функциональные изменения заключаются в увеличении всасывательной способности энтероцитов и замедлении моторики ЖКТ, что приводит к увеличению времени контакта химуса со всасывательной поверхностью резидуальной кишки.

## ОБСЛЕДОВАНИЕ ПАЦИЕНТА С СИНДРОМОМ КОРОТКОЙ КИШКИ

Обследование ребенка с СКК включает оценку нутритивного статуса, исследование анатомо-функциональных характеристик ЖКТ, диагностику осложнений, характерных для пациентов с СКК и КН, длительно получающих ПП.

Анализ нутритивного статуса (рис. 17.4) является основным инструментом для составления индивидуальной программы нутритивной поддержки для пациентов с СКК и КН.

Антропометрия	<ul style="list-style-type: none"> <li>• Изменение массы тела, роста, определение ИМТ</li> <li>• Анализ антропометрических данных по программе Anthro и Anthro plus (WHO)</li> <li>• Исследование состава тела: калиперометрия, определение окружности плеча, биоимпедансный анализ и т.д.</li> </ul>
Оценка энергетических потребностей	<ul style="list-style-type: none"> <li>• Непрямая калориметрия</li> <li>• Расчет общих энергетических потребностей: расход энергии покоя (REE) <math>\times 2 \pm 0,3</math></li> <li>• REE вычисляются по формуле Schofield (ккал/день)</li> </ul>
Анализ рациона	Подсчет калорийности и объема энтерального питания пациента за сутки по ежедневным пищевым дневникам, где указаны кратность, объем и состав ЭП
Оценка энтеральной толерантности	Процент энтерально усвоенных калорий от общей энергетической потребности организма
Лабораторная диагностика нарушений нутритивного статуса	<ul style="list-style-type: none"> <li>• Альбумин, преальбумин, ретинол-связывающий белок? Трансферин?</li> <li>• Соматомедин С</li> </ul>

Рис. 17.4. Анализ нутритивного статуса

Ежемесячное определение роста и ежедневное определение массы тела, сравнение массо-ростовых показателей в динамике, рацион питания, оценка активности пациента, суточный объем и кратность стула, суточный объем мочи — параметры, которые необходимы для коррекции нутритивной терапии. На этапе ведения пациента в системе домашнего ПП обозначенные показатели измеряют и фиксируют в дневнике наблюдения родители больного ребенка. А врач, курирующий больного, анализирует их вместе с ежемесячными лабораторными исследованиями. Такая система позволяет дистанционно лечить пациентов с СКК, длительно получающих ПП, без дополнительных госпитализаций в стационар.

На настоящий момент идеальных биомаркеров лабораторной диагностики нарушений нутритивного статуса, так же как и маркера, отражающего абсорбционную способность кишечника, нет.

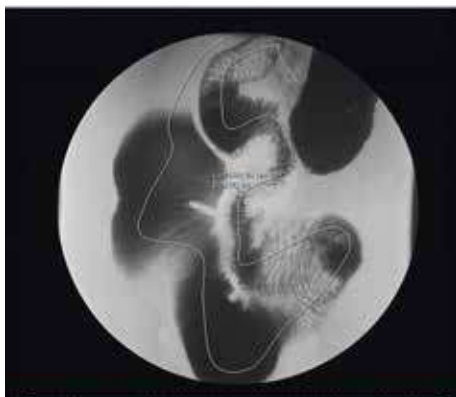


Рис. 17.5. Компьютерное моделирование длины тонкой кишки

Для более точной интерпретации нарушений нутритивного статуса и для оценки эффективности лечения необходимо учитывать совокупность клинико-лабораторных и антропометрических данных.

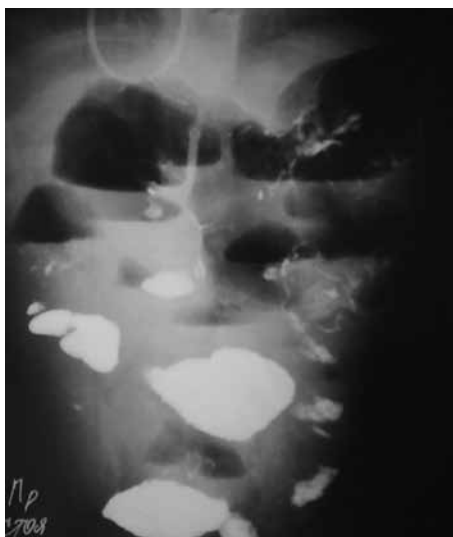Анатомо-функциональные характеристики резидуального кишечника определяются при рентгеноконтрастном исследовании ЖКТ с отсроченными рентгенограммами, компьютерном моделировании (рис. 17.5), а также измерении времени прохождения контрастного вещества по ЖКТ.

Нередко у детей с СКК на обзорных рентгенограммах органов брюшной



полости в вертикальном положении можно видеть множественные кишечные уровни, обусловленные компенсаторной дилатацией и ослабленной моторикой оставшейся тонкой кишки (рис. 17.6). Такая же рентгенологическая картина характерна для КН, которая доминирует у пациентов с СКК при развитии сепсиса любой этиологии.

Прогнозирование и превентивная терапия осложнений представляют собой важный аспект в лечении пациентов с СКК и КН. Именно осложнения являются основной причиной летальных исходов, определяют показания к трансплантации, влияют на прогнозы и исходы заболевания. В клинической практике используют следующую классификацию осложнений (табл. 17.2).



**Рис. 17.6.** Рентгеноконтрастное исследование желудочно-кишечного тракта у пациента с синдромом короткой кишки

**Таблица 17.2.** Группы осложнений у пациентов с синдромом короткой кишки и кишечной недостаточностью

I группа — осложнения, обусловленные наличием ЦВК	II группа — осложнения, связанные с проводимым лечением	III группа — осложнения, обусловленные патофизиологией СКК
<p>Инфекционные катетер-ассоциированные осложнения.</p> <ol style="list-style-type: none"> <li>1. Катетер-ассоциированные инфекции крови.</li> <li>2. Местные воспалительные процессы.</li> </ol> <p>Неинфекционные катетер-ассоциированные осложнения.</p> <ol style="list-style-type: none"> <li>1. Повреждения: отрыв, разрыв наружной части катетера, отлом канюли, разрыв камеры порта при неправильной установке иглы Губера или при использовании режущих игл.</li> <li>2. Окклюзия: тромботические и нетромботические причины окклюзии.</li> </ol> <p>Другие осложнения, которые могут возникнуть в ходе эксплуатации постоянного ЦВК (рубцевание кожного покрова в проекции камеры порта, дислокация дистального конца ЦВК)</p>	<ol style="list-style-type: none"> <li>1. Длительное и стойкое нарушение моторики ЖКТ после обширных резекций (более 3 нед после операции).</li> <li>2. Заболевания печени, ассоциированные с поражением кишечника.</li> <li>3. Рефидинг-синдром.</li> <li>4. Кандидемия и инвазивный кандидоз.</li> <li>5. Последствия неоднократных катетеризаций ЦВ (центральной вены)</li> </ol>	<ol style="list-style-type: none"> <li>1. Синдром избыточного бактериального роста (СИБР).</li> <li>2. Транслокация кишечной микрофлоры.</li> <li>3. Изменения микробиоты.</li> <li>4. Заболевания печени, ассоциированные с поражением кишечника.</li> <li>5. Кандидемия и инвазивный кандидоз.</li> <li>6. Дегидратация и электролитные нарушения.</li> <li>7. Метаболический дисбаланс.</li> <li>8. Последствия дефицита витаминов и минералов.</li> <li>9. D-лактат-ацидоз.</li> <li>10. Иммунная дисфункция.</li> <li>11. Метаболические болезни костной ткани (МБК).</li> <li>12. Оксалатурия и мочекаменная болезнь.</li> <li>13. Холелитиаз.</li> <li>14. Нарушение физического развития.</li> <li>15. Психозомоциональное напряжение</li> </ol>

Катетер-ассоциированные осложнения относятся к жизнеугрожающим и считаются самым частым видом осложнений у пациентов с СКК и КН, имеющих постоянный ЦВК. Детям, нуждающимся в длительном ПП, устанавливают два типа ЦВК: туннелированные ЦВК и имплантированные венозные порт-системы. При хорошем уходе и правильной эксплуатации постоянные ЦВК могут стоять длительное время, от 1 года до 5 лет и более. По мере роста ребенка может произойти дислокация дистального конца катетера, что требует замены ЦВК.

Частота возникновения катетер-ассоциированной инфекции крови у детей, получающих ПП, составляет около 1%, с более высоким риском развития у детей с СКК в возрасте до 1 года.

### ИЗМЕНЕНИЕ МИКРОБИОТЫ У ПАЦИЕНТОВ С СИНДРОМОМ КОРОТКОЙ КИШКИ

ЖКТ здорового человека содержит приблизительно 400–500 различных видов бактерий, большинство из которых сконцентрированы в дистальном отделе тонкой кишки и в толстой кишке. В проксимальном отделе тонкой кишки содержатся, как правило, аэробные и факультативные анаэробы в количестве  $10^4$ /мл. Типичными резидентами толстой кишки являются анаэробные организмы, такие как *Bacteroides*, *Bifidobacteria*, *Clostridia* и многие другие, количество которых возрастает до  $10^{10}$ – $10^{12}$ /мл. Микробиота играет ключевую роль в поддержании локального и системного гомеостаза, регулируя множество процессов, в том числе развитие и активацию врожденного и приобретенного иммунитета.

Изменение микробиоты ведет к преобладанию грамотрицательных протеобактерий. Липополисахарид (LPS) внешней оболочки бактерий воздействует на клетки собственной пластинки (LP — *Lamina Propria*) слизистой оболочки кишечника, инициируя провоспалительный ответ с повышением уровня фактора некроза опухоли- $\alpha$  и интерферона- $\gamma$ , потерей регуляторных Т-лимфоцитов, снижением уровня IL-10 и эпидермального фактора роста (EGF). Эти изменения приводят к потере эпителиальной барьерной функции, бактериальной транслокации и сепсису.

### Синдром избыточного бактериального роста

Наиболее приемлемым для клинициста определением СИБР, на наш взгляд, может быть следующее: выявление в аспирате тонкой кишки  $\geq 10^5$  КОЕ/мл толстокишечной микробиоты (*Streptococci*, *Bacteroides*, *Escherichia*, *Lactobacilli* и т.д.) и других патогенных бактерий, и/или положительный водородный дыхательный тест с глюкозой или лактулозой, и/или наличие характерных клинических проявлений у пациентов с СКК (повышенное газообразование и вздутие живота, абдоминальный болевой синдром, появление и/или усиление запаха изо рта, усиление диареи или нарушение эвакуации жидкого кала на фоне пареза, усталость и слабость) следует трактовать как СИБР.

У детей с СКК при СИБР чрезмерное количество бактерий (*Streptococci*, *Bacteroides*, *Escherichia*, *Lactobacilli* и других патогенных микроорганизмов) локализуется в резидуальной тонкой кишке. Этому способствуют анатомические предпосылки: развивающиеся в рамках интестинальной адаптации дилатация и замедление перистальтики кишки, отсутствие илеоцекального угла, стенозы и стриктуры кишки, синдром слепого мешка. Энтеральная депривация, медикаментозно индуцированная гипо- и ахлоргидрия, обусловленная длительным приемом ингибиторов протонного насоса и блокаторов  $H_2$ -рецепторов, так же как и постоянная антибактериальная и антидиарейная терапия, нарушение секреции ПЖ и желчевыводящих путей, ограничивающих рост бактерий путем активации протеолиза и липолиза, также являются факторами, предрасполагающими к развитию СИБР (рис. 17.7).

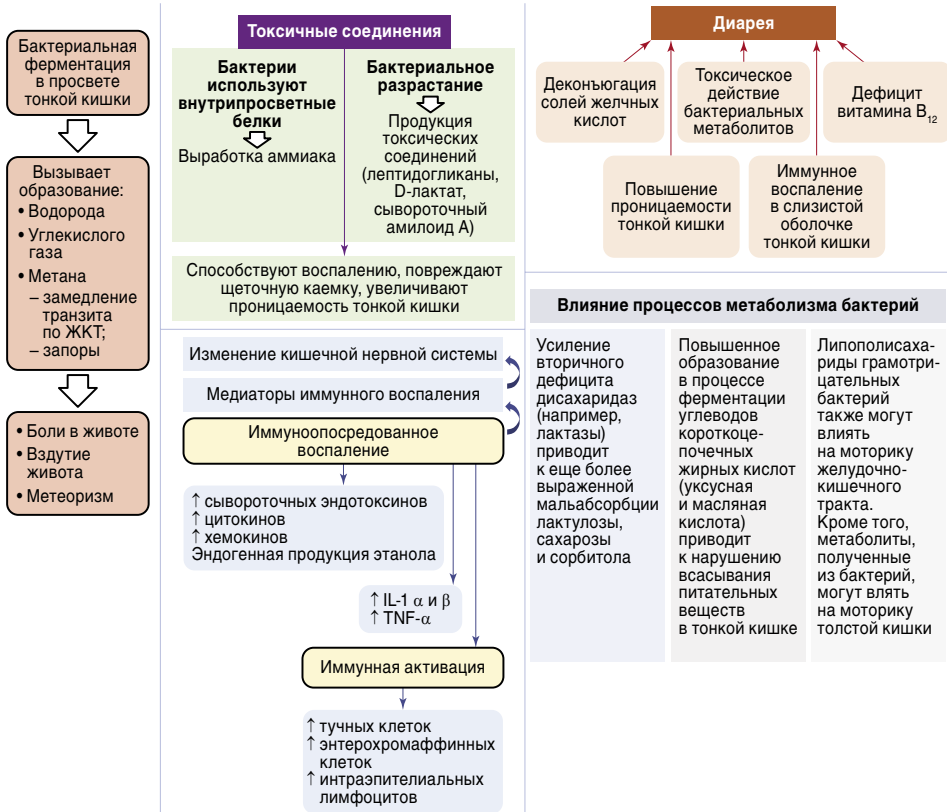


Рис. 17.7. Патогенез синдрома избыточного бактериального роста (Dibaise J.K., 2006)

Потенциальными последствиями СИБР являются:

- Усиление диспепсических явлений: повышенное газообразование, вздутие живота, боли в животе, усиление диареи или нарушение эвакуации жидкого кала на фоне пареза, усталость и слабость.
- Воспаление слизистой оболочки с развитием язвенных дефектов, хроническое кишечное кровотечение, микроцитарная анемия.
- Нарушение всасывания углеводов, витамина B<sub>12</sub>, жирорастворимых витаминов.
- Усиление мальабсорбции жиров из-за деконъюгации желчных кислот внутрипросветными бактериями.
- Зависимость от ПП и трудности отхода от ПП.
- Транслокация и эндотоксемия.
- Реактивный артрит.
- Реактивная крапивница — токсико-аллергическая реакция кожи.
- Сепсис.
- Фактор развития IFALD (Intestinal failure-associated liver disease – заболевание печени, обусловленные кишечной недостаточностью).

## D-лактат-ацидоз

Диагностические процедуры, используемые для обнаружения СИБР, делятся на инвазивные — взятие аспирата тощей кишки во время эндоскопии с последующим посевом кишечного содержимого и неинвазивные — измерение концентрации газообразных продуктов бактериальной ферментации в выдыхаемый воздух или продуктов процесса брожения в крови.

Таким образом, диагностика СИБР у детей с СКК затруднена и часто основана лишь на клинической картине.

Общепринятых рекомендаций по лечению СИБР у детей, в том числе с СКК, нет. Общая концепция лечения заключается в использовании антибиотиков и/или кишечных антисептиков — таких как рифаксимин, применении пре- и пробиотиков, прокинетиков, хирургическом устранении анатомических причин, способствующих рецидивирующему течению СИБР. Одним из показаний к энтеропластике является СИБР с эпизодами рецидивирующих транслокаций и сепсиса.

**Рефидинг-синдром** — это совокупность симптомов, отражающих дисметаболические нарушения, возникающие у пациентов с исходной нутритивной недостаточностью при быстром возобновлении энтерального питания (ЭП) и/или ПП. Синдром может протекать без выраженных клинических проявлений, но с изменениями биохимических показателей, среди которых основным маркером является гипофосфатемия. Нарушение баланса натрия и жидкости, дефицит тиамина, гипомagnesемия, гипокалиемия, изменения в белковом, жировом и углеводном обмене также характерны для рефидинг-синдрома (Hearing S.D., 2004).

Длительное голодание переключает метаболизм организма на глюконеогенез, что приводит к катаболизму жировой ткани и белковой массы собственных мышц. Образовавшиеся в избытке жирные кислоты и кетоновые тела становятся основными источниками энергии; анаэробный метаболизм продолжает функционировать и в условиях отсутствия кислорода производить АТФ (аденозинтрифосфат). Происходит снижение внутриклеточного уровня К, Mg и P, в то время как их уровень в сыворотке может оставаться неизменным за счет сокращения внутриклеточного пространства и снижения почечной экскреции. Возобновление питания активизирует гликолиз и запускает патофизиологические процессы, приводящие к рефидингу (рис. 17.8).

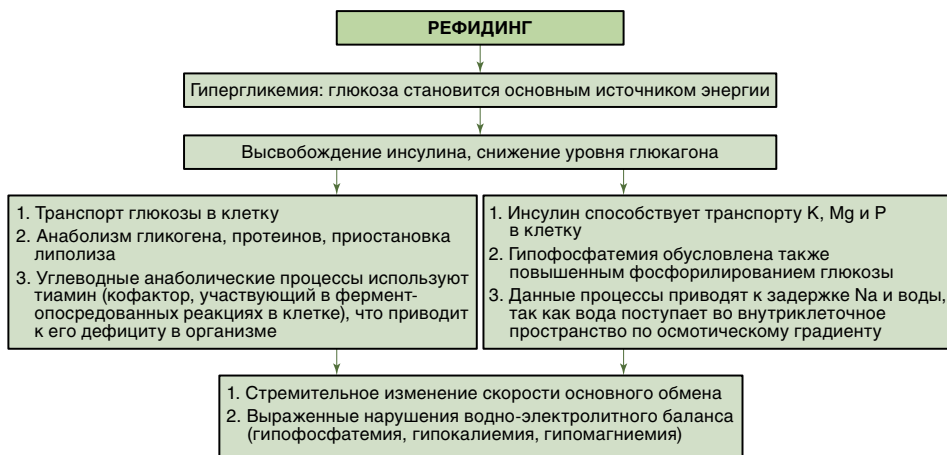

Рис. 17.8. Патогенез рефидинг-синдрома

Клинические проявления рефидинг-синдрома разнообразны, но чаще всего связаны с поражением сердечно-сосудистой системы (аритмия, кардиомиопатия, сердечная недостаточность, гипотензия, остановка сердца) и ЦНС (спутанность сознания, атаксия, выраженное беспокойство); также можно наблюдать дыхательные нарушения (гиповентиляцию, отек легких, дыхательную недостаточность) и нарушения нейромышечной проводимости (миалгию, мышечные спазмы, судороги).

Диагностика рефидинг-синдрома у детей с СКК заключается в выявлении гипофосфатемии, гипокалиемии, гипомагниемии, появившихся или нарастающих в момент возобновления питания. Ввиду этого к основным правилам инициации ПП у подобных больных относятся следующие.

- Инициация ПП у пациентов с СКК, КН и нутритивной недостаточностью возможна только после устранения водно-электролитных нарушений, восстановления кислотно-щелочного равновесия.
- Рекомендовано постепенное введение энергетических субстратов и плавное увеличение калорийности.
- До начала ПП и в течение первой недели ПП необходимы ежедневный контроль за электролитами в сыворотке крови: фосфором, магнием, калием, натрием, кальцием; кислотно-щелочным равновесием; еженедельный контроль за биохимическими показателями крови: альбумином, мочевиной, креатинином, глюкозой; исследования сердечно-сосудистой системы до начала ПП и на этапах наращивания составляющих: ЭКГ, ЭхоКГ с определением фракции выброса.

Лечение рефидинг-синдрома заключается в коррекции электролитных нарушений, водного обмена, восполнения дефицита витаминов с последующим постепенным введением компонентов ПП.

### Кандидемия и инвазивный кандидоз

Грибы рода *Candida* являются основной причиной развития инвазивных грибковых инфекций у детей и третьим, наиболее распространенным бактериальным агентом (9,4% изолятов) педиатрических нозокомиальных инфекций крови, обуславливая высокий уровень летальности — до 30% и выше. Более чем в 90% случаев кандидемия и инвазивный кандидоз обусловлены пятью видами патогенов: *C. albicans*, *C. glabrata*, *C. tropicalis*, *C. parapsilosis* и *C. krusei*. Значительно реже выявляют *C. lusitanae*, *C. guilliermondii*, *C. rugosa* и др.

Принципы проведения противогрибковой терапии при СКК.

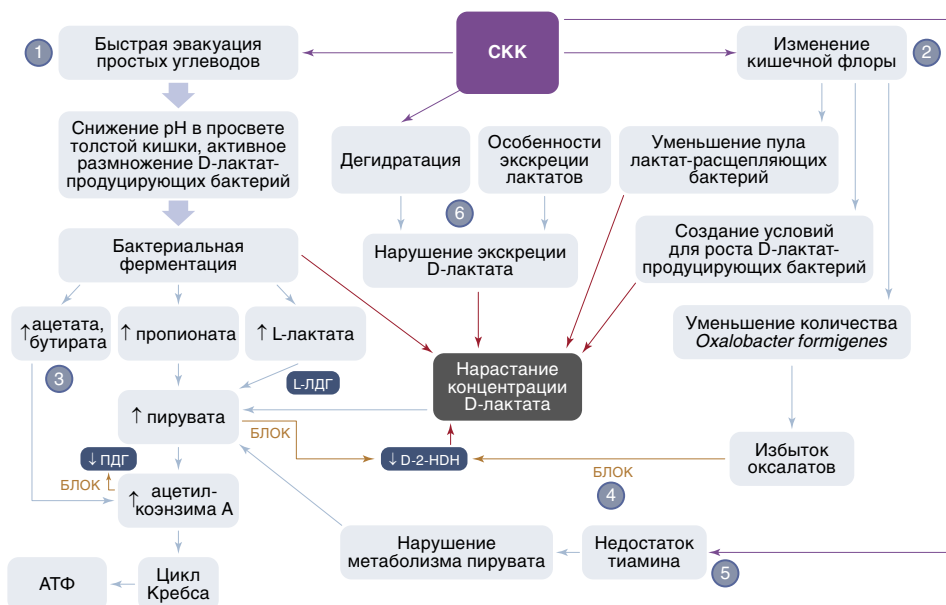- Пациенты с СКК и КН, нуждающиеся в длительном ПП, являются группой риска по развитию грибковых инфекций, поэтому применение системной антибактериальной терапии при инфекционном процессе любой этиологии, выполнение плановых операций требуют назначения флуконазола в дозе 10–12 мг/кг в сутки в качестве превентивной терапии.
- У пациентов с инвазивным кандидозом в анамнезе, при ухудшении состояния и/или развитии осложнений, в том числе хирургического профиля, следует применять эхинокандины.
- Для пациентов с последствиями многократных катетеризаций центральных и периферических вен, невозможностью последующей катетеризации или высоким риском связанных с ней осложнений рекомендовано постоянный ЦВК не удалять и продолжать противогрибковую терапию эхинокандинами в максимальной дозе до 2 нед с момента получения отрицательных посевов крови и устранения симптомов кандидемии с последующим переходом на флуконазол.

**D-лактат-ацидоз**

Появление у пациентов с СКК и КН клинических признаков токсической энцефалопатии на фоне нарастающего метаболического ацидоза позволяет диагностировать D-лактат-ацидоз даже при отсутствии возможности измерения D-лактата. При развитии D-лактат-ацидоза в клинической картине наблюдаются изменения психоневрологического статуса больного: состояние опьянения, невнятная речь, атаксия, нарушение моторики, часто слабость, трудности с концентрацией внимания и нарушение памяти, реже — агрессивность и враждебность; у детей первых лет жизни — либо выраженное психомоторное возбуждение, либо состояние опьянения. Симптоматика сопровождается выраженным метаболическим ацидозом, нарастанием анионной разницы и повышением концентрации D-лактата в сыворотке, моче, кале. В стандартном анализе КЩС (кислотно-щелочное состояние крови) всегда определяют L-изомер, значение которого при D-лактат-ацидозе всегда в пределах нормы. Для развития D-лактат-ацидоза необходимы определенные условия, инициирующие и поддерживающие изменения продукции и утилизации D-лактата. Хроническая дегидратация, изменения кишечной микрофлоры, избыток оксалатов, недостаток тиамина, скомпрометированность печени и почек разного генеза всегда присутствуют у пациентов с СКК, поэтому пусковой механизм в виде употребления простых углеводов без труда способствует развитию D-лактат-ацидоза (рис. 17.9).

Превентивная терапия D-лактат-ацидоза заключается:

- в диетотерапии (диета с исключением простых сахаров, ограничением жиров и оксалатов; для связывания экзогенных оксалатов и нивелирования конкурентного связывания кальция с жирными кислотами в каждый прием пищи рекомендовано употребление кальция цитрата и кальция карбоната до 1500 мг/сут);
- адекватной гидратации организма в целях оптимизации почечного клиренса D-лактата;



**Рис. 17.9.** Патогенез D-лактат-ацидоза

- коррекции нутритивной недостаточности ПП для уменьшения выраженности гиперфагии;
- плановой деконтаминации кишечными антисептиками или комбинированном приеме симбиотиков, содержащих L-лактат-продуцирующие штаммы и препараты с *Saccharomyces boulardii*;
- проведении занятий с пациентом и его семьей психологом в целях минимизации пищевых срывов с перенасыщением простыми углеводами.

Терапия приступа D-лактат-ацидоза предложена К. Kang (2006).

- Отключить ПП.
- Внутривенная регидратация солевыми растворами.
- Внутривенное введение натрия гидрокарбоната под контролем КЩС крови.
- Пероральная деконтаминация кишечными антисептиками, в случае неэффективности — пероральными системными антибактериальными препаратами (метронидазолом, ванкомицином, гентамицином).

При рецидивирующих D-лактат-ацидозах аутологичные реконструкции кишечника являются рекомендуемым этапом лечения. При отсутствии условий для их выполнения адекватной альтернативой представляется использование вставки из толстокишечного трансплантата, что позволяет замедлить эвакуацию химуса и улучшить всасывание жидкости и электролитов.

### Оксалатурия и нефролитиаз

Оксалатурия и нефролитиаз — характерные для пациентов с СКК осложнения. Происхождение энтеральной гипероксалатурии у этой группы пациентов обусловлено двумя основными факторами.

- Конкурентным связыванием кальция с неабсорбируемыми жирными кислотами, что способствует снижению образования оксалата кальция и повышению всасывания ионизированной щавелевой кислоты в кишечнике.
- Нарушением микробиоты, что выражается в том числе в снижении пула *Oxalobacter formigenes* — грамотрицательной анаэробной бактерии, расщепляющей оксалаты в просвете толстой кишки. Существует корреляция между степенью колонизации *O. formigenes* и частотой развития мочекаменной болезни, 75% которой обусловлены гипероксалатурией. При отсутствии толстой кишки *Oxalobacter formigenes*, вероятнее всего, не дислоцируется в тонкую кишку, таким образом, это звено метаболизма оксалатов выпадает при вариантах СКК без толстой кишки.

Комплекс мероприятий по снижению гипероксалатурии и предупреждению развития нефролитиаза включает:

- восстановление и поддержание микробиоценоза кишечника;
- дотацию кальция для уменьшения абсорбции свободных оксалатов;
- применение цитратной смеси в целях нормализации содержания цитрата в моче и улучшения растворения оксалатов кальция.

### Метаболические болезни костной ткани

МБК являются еще одним характерным осложнением у пациентов с КН и наблюдаются у более чем 80% пациентов с СКК, получающих длительное ПП. Клинико-инструментальные признаки МБК заключаются в снижении минеральной плотности костной ткани, остеопорозе и перестройке костной и хрящевой тканей, деформации конечностей и патологических переломах.

МБК имеет мультифакторный этиопатогенез и в первую очередь объясняется нарушением всасывания жирорастворимых витаминов (D, A, E, K), минералов и микроэлементов, а также гиподинамией, рецидивирующими воспалительными процессами, токсичностью алюминия в ПП. В последнее время появились работы,

указывающие на влияние железа (III) гидроксида сахарозного комплекса на формирование витамин D-резистентной остеопении.

Самая значительная роль в поддержании костного гомеостаза принадлежит витамину D. Мальабсорбция других жирорастворимых витаминов также влияет на костный гомеостаз. Микроэлементы, в частности Zn, Mg, Cu, Zn, вносят свой вклад в биосинтез матричных структур костной ткани и ингибируют процессы резорбции костной ткани, но самым значительным ударом для метаболизма костной ткани является нарушение абсорбции кальция и фосфора.

Текущие воспалительные процессы воздействуют на элементы системы регуляции остеокластогенеза. Провоспалительные цитокины, включая фактор некроза опухоли- $\alpha$ , IL-1 $\alpha$ , IL-1 $\beta$ , IL-6, IL-11, IL-17, являются активаторами остеокластов и увеличивают интенсивность костной резорбции. Поэтому необходимо прогнозирование и превентивная терапия катетер-ассоциированных инфекций крови, транслокаций, кандидемии и инвазивного кандидоза как факторов, способствующих развитию и усугублению МБК у пациентов с СКК и КН.

Протокол превентивной терапии и лечения МБК отражен в табл. 17.3 и 17.4 соответственно.

**Таблица 17.3.** Протокол превентивной терапии метаболических болезней костной ткани

<b>Превентивная терапия метаболических болезней костной ткани у детей с кишечной недостаточностью</b>
Естественная инсоляция; адекватная физическая активность и/или миостимуляция; постоянная энтеральная и парентеральная дотация препаратов нативных витаминов D2 и D3; терапия активными метаболитами витамина D (Альфакальцидол); дотация кальция (пероральный прием кальция карбоната и кальция цитрата 1:1), парентеральное введение препаратов кальция; дотация фосфора (парентеральное введение препаратов фосфора); плановое парентеральное введение комплексов жирорастворимых витаминов; коррекция состава микроэлементов: плановое парентеральное и энтеральное введение отдельных микроэлементов или микроэлементных комплексов

**Таблица 17.4.** Протокол лечения метаболических болезней костной ткани

При снижении уровня 25-гидрокси-холекальциферола 25(OH)D в сыворотке ниже 20 нг/мл: парентеральное введение препаратов активных метаболитов витамина D (Альфакальцидол), инициальная доза 0,1 мкг/кг/сутки; дополнительное парентеральное введение нативного витамина D 3 в/м раз в месяц
При патологических переломах: парентеральное введение препаратов активных метаболитов витамина D; введение ингибиторов резорбции костной ткани (бисфосфонаты)

**Заболевание печени, ассоциированное с поражением кишечника**, — это повреждение печени у пациентов с хронической КН, возникающее под действием целого ряда факторов, включая длительное ПП.

Распространенность поражений печени среди детей с КН, длительно получающих ПП, составляет 18–20%. Нарушение синтетической функции печени, коагулопатия, формирование портальной гипертензии и гипербилирубинемия  $\geq 100$  мкмоль/л являются одними из основных показаний к мультивисцеральной трансплантации при СКК.

Поражение печени при КН — это мультикомпонентное осложнение, возникающее при сочетании ряда факторов. Частота его развития зависит от варианта СКК: у пациентов с сохранной толстой кишкой развивается реже. Это обусловлено в



первую очередь частично сохраненной энтерогепатической циркуляцией желчных кислот.

Факторы, способствующие развитию цирроза печени при кишечной недостаточности:

- Нарушение энтерогепатической циркуляции желчных кислот, изменение метаболизма и секреции желчи.
- СИБР.
- Рецидивирующие воспалительные процессы.
- Кандидемия и инвазивный кандидоз.
- Жировые эмульсии I поколения.
- Длительное отсутствие или нерегулярность ЭП.
- Дефицит холина, таурина, карнитена.
- Избыток микроэлементов (Al, Mn).
- Лекарственное поражение печени.
- Непрерывное ПП.
- Длительное ПП.
- Недоношенность.
- Длительные госпитализации в стационарах.

Наиболее тяжелое и скоротечное IFALD обычно наблюдают у недоношенных, новорожденных и детей первого года жизни, что обусловлено незрелыми ферментными системами печени, постнатальным развитием системы транспорта желчных кислот, недостаточным производством глутатиона. Длительное голодание чисто физиологически приводит к прерыванию выделения желчи и экскреции билирубина, способствует гипокинетической дискинезии желчевыводящих путей, дилатации желчного пузыря и холестазу.

Изменение микробиоты и нарушение энтерогепатической циркуляции желчных кислот приводит к избытку первичных желчных кислот и изменению работы сигнальных путей печеночного и интестинального рецептора фарсеноида-X (FXR). Следовательно, синтез желчных кислот в печени усиливается, а экспрессия белков-переносчиков желчных кислот снижается, что приводит к ослаблению транспорта желчных кислот в желчь и развитию холестаза.

Причины развития *холелитиаза* при СКК также обусловлены нарушением метаболизма и секреции желчи, перенасыщением желчи, находящейся в желчном пузыре, холестерином, что приводит к гиперпродукции гликопептидного муцина.

Превентивная терапия заболеваний печени, связанных с поражением кишечника, заключается в применении:

- индивидуально разработанных схем ПП с использованием жировых эмульсий нового поколения;
- циклического режима ПП;
- раннего восстановления ЭП;
- превентивной терапии холеретиками и гепатопротекторами, в частности препаратами урсодезоксихолевой кислоты, из расчета 15–20 мг/кг в сутки; своевременной и адекватной терапии генерализованных воспалительных реакций;
- профилактики и лечения инвазивного кандидоза.

## **СОВРЕМЕННАЯ СТРАТЕГИЯ ЛЕЧЕНИЯ ДЕТЕЙ С СИНДРОМОМ КОРОТКОЙ КИШКИ**

Современная стратегия лечения пациентов с СКК включает нетрансплантологические и трансплантологические виды медицинской помощи.

Нетрансплантологические технологии лечения пациентов с СКК состоят из взаимосвязанных опций, таких как:

- длительное/пожизненное ПП, в том числе в системе домашнего ПП;
- хирургическое лечение СКК;
- медикаментозная терапия, направленная на уменьшение выраженности явлений КН;
- превентивная терапия и лечение осложнений;
- медикаментозная терапия, направленная на стимуляцию процессов кишечной адаптации.

### **Тактические подходы в лечении синдрома короткой кишки у детей**

Выбор тактики лечения у детей с СКК зависит от варианта СКК, возраста пациента, имеющихся осложнений.

1. Учитывая потенциальную возможность роста резидуальной тонкой кишки в длину на протяжении первых лет жизни, пациентам первого года жизни с различными вариантами СКК, но без urgentных хирургических осложнений, рекомендовано лечение в системе домашнего ПП до возраста 1–2 года. При первичной госпитализации определяют вариант СКК, устанавливают постоянный венозный доступ, подбирают схему ПП и ЭП, обучают и внедряют ухаживающих в систему домашнего ПП. В дальнейшем осуществляют дистанционное наблюдение, коррекцию ПП, прогнозирование и превентивную терапию осложнений. Плановые госпитализации проводят 1 раз в 6 мес, внеплановые — при развитии жизнеугрожающих осложнений. Отсутствие признаков восстановления энтеральной автономии в течение 1,5–2,0 лет — показание к аутологичной реконструкции кишечника.

2. У детей первого года жизни с различными вариантами СКК при наличии urgentных хирургических осложнений (как правило, обтурационной и/или СКН) рекомендовано проводить предоперационную подготовку в более короткий срок в условиях стационара с последующим оперативным лечением, включающим как устранение причин кишечной непроходимости, так и удлинительную энтеропластику.

3. У пациентов разных возрастов, без тенденции к появлению энтеральной автономии на протяжении 1 года после инициальной резекции, после восстановления нутритивного статуса и ликвидации осложнений, рекомендовано проведение аутологичной реконструкции кишечника.

4. У пациентов разных возрастных групп со сложными вариантами СКК, без значимого роста ультракороткой тонкой кишки и ожидаемого эффекта от аутологичных реконструкций, рекомендованы комбинированные виды лечения: этапные энтеропластики, длительное лечение в системе домашнего ПП, медикаментозная стимуляция интестинальной адаптации.

5. Пациентов разных возрастных групп с сохраняющейся зависимостью от ПП после аутологичных реконструкций кишечника, но с потенциально возможным эффектом от повторной энтеропластики рекомендовано рассматривать в качестве кандидатов для этапного хирургического лечения.

6. Следует учитывать, что синтетический аналог глюкагоноподобного пептида-2, применяемый в виде одной подкожной инъекции в сутки, у определенной группы пациентов приводит к редукции диарейного синдрома, снижению экскреции с калом воды, электролитов, липидов, азота, увеличивает энтеральную толерантность и уменьшает необходимость в парентеральной дотации жидкости и питательных веществ.

### **Хирургическое лечение синдрома короткой кишки**

Виды операций, выполняемых при СКК, представлены в табл. 17.5. Значимые результаты хирургического лечения СКК появились только с внедрением операций по удлинению кишечной трубки, таких как продольное удлинение и

сужение кишки (LILT) — операция Bianchi и последовательная поперечная энтеропластика (STEP). Остальные методики не показали свою эффективность и в настоящее время редко применяются изолированно. Например, транспозиция участка толстой кишки может быть выполнена дополнительно к энтеропластике у пациентов с ультракороткими вариантами СКК и рецидивирующими D-лактат-ацидозами.

**Таблица 17.5.** Операции, выполняемые при синдроме короткой кишки

Цель	Вид операции
Замедление пассажа, снижение продукции соляной кислоты	<ul style="list-style-type: none"> <li>Ваготомия и пилороластика</li> </ul>
Замедления пассажа, увеличение времени контакта с химусом	<ul style="list-style-type: none"> <li>Транспозиция участка толстой кишки.</li> <li>Кишечные клапаны.</li> <li>Антиперистальтические тонкокишечные вставки (reversed antiperistaltic segments)</li> </ul>
Сужение просвета кишечной трубки, ликвидация стаза и транслокации	<ul style="list-style-type: none"> <li>Зауживание (tailoring).</li> <li>Присборивание (plication)</li> </ul>
Удлинение и суживание кишки, увеличение всасывательной поверхности, увеличение энтеральной толерантности	<ul style="list-style-type: none"> <li>LILT — операция Bianchi.</li> <li>STEP.</li> <li>Спиральное удлинение и сужение кишки (Spiral Intestinal Lengthening and Tailoring — SILT)</li> </ul>

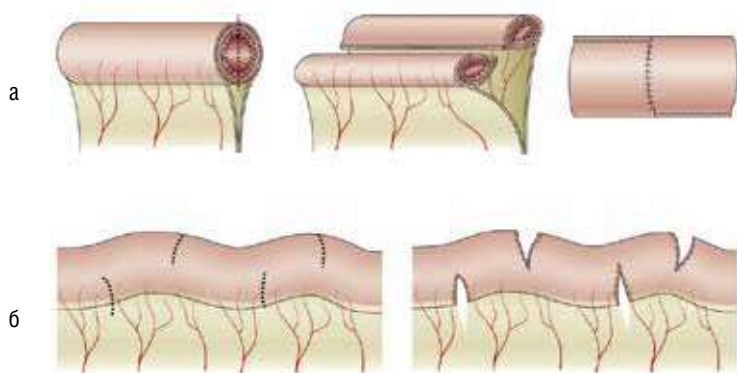
«Аутологичные реконструкции кишечника» подразумевают сочетание операций по удлинению кишечной трубки с одномоментным устранением других хирургических заболеваний кишечника и/или осложнений. Например, одномоментно с энтеропластикой можно выполнить фундопликацию по Ниссену по поводу вторичного пассивного и активного ГЭР III степени с эзофагитом, гастростомию, сформировать тонко-толстокишечный анастомоз «конец в бок» с антирефлюксной защитой.

### Продольное удлинение и сужение кишки — операция Bianchi

В ходе операции листки брыжейки резидуальной кишки атравматично разделяют в продольном направлении, формируя брыжеечный туннель, соответствующий длине реконструируемой кишки. Далее выполняют продольную энтеротомию с последующим сшиванием и формированием двух изолированных кишечных трубок либо для производства этой процедуры используют линейный степлер. Воссозданные кишечные сегменты сшивают в изоперистальтическом направлении между собой, отводящим и приводящим отделами кишки (рис. 17.10).

Проведение LILT возможно только на дилатированной резидуальной кишке до 4 см и более. LILT позволяет удлинить кишку в среднем на 70%. Прогностические факторы для LILT и STEP одинаковы: длина резидуальной кишки, наличие толстой кишки, состояние печени на момент операции. Уровень выживаемости идентичен и превышает 85%.

Частота осложнений после операции LILT составляет около 10% случаев. Среди них встречаются: несостоятельность кишечных анастомозов, смешанная кишечная непроходимость в раннем послеоперационном периоде, кровотечение из мест локализации скрепок, некроз воссозданного участка тонкой кишки, дилатация воссозданного участка кишки, требующие проведения повторных аутологичных реконструкций кишечника.



**Рис. 17.10.** Схема продольного удлинения и сужения кишки: а — операции Bianchi; б — STEP-пластики (Abu-Elmagd K. et al. // Nat. Rev. Gastroenterol. Hepatol. 2015. Vol. 12. P. 108–120)

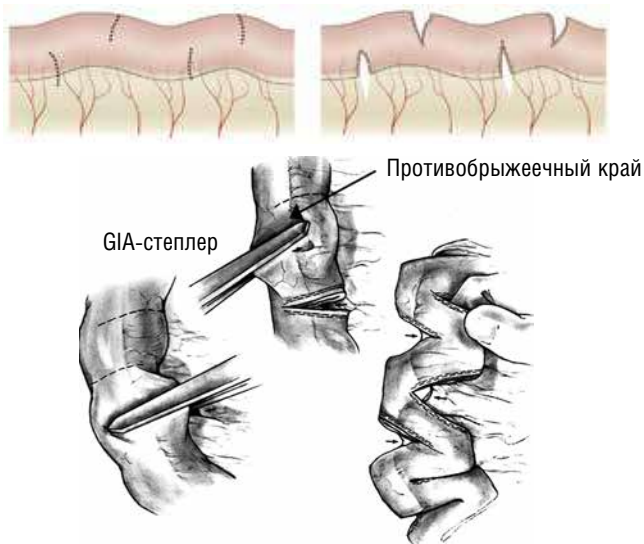
### Последовательная поперечная энтеропластика

Энтеропластика по методике STEP позволяет удлинить резидуальную тонкую кишку на 70%. Смысл операции заключается в последовательном выполнении поперечных энтеротомий и сшивании дефектов кишечной стенки в продольном направлении (рис. 17.11). Количество создаваемых анастомозов зависит от длины резидуальной тонкой кишки и степени ее дилатации.

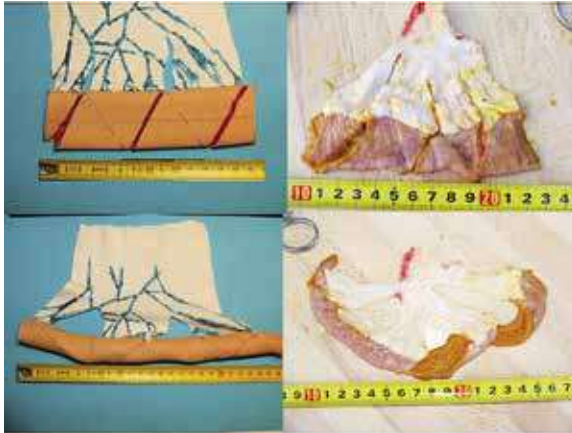
Среди хирургических осложнений STEP чаще встречаются несостоятельность анастомозов, ранняя кишечная непроходимость, стенозы анастомозов, редилатации реконструированной кишки.

### Спиральное удлинение и сужение кишки

Разработанная и внедренная недавно в хирургическую практику процедура SILT заключается в спиральной энтеротомии с последующим растяжением кишки и перемещением кишечных лоскутов, что приводит к сужению и удлинению



**Рис. 17.11.** Схема операции последовательной поперечной энтеропластики (Chang R.W., 2006)



**Рис. 17.12.** Смеха спирального удлинения и сужения кишки (Cserni T. et al. *Pediatr Surg Int.*, 2011)

кишки после сшивания, — принцип телефонного провода (рис. 17.12). Спиральная энтеропластика является эффективной операцией в тех случаях, когда требуется удлинение умеренно расширенного сегмента оставшейся тонкой кишки. При этом авторы указывают на то, что безопасное выполнение SILT, без некрозов и стенозов реконструируемого участка, возможно лишь на 10 см резидуальной кишки.

### **ПРОГНОЗ**

Прогноз при СКК зависит не только от тяжести КН, но и определяется риском катетер-ассоциированных инфекционных осложнений.

# Глава 18

## Заболевания поджелудочной железы

*А.Ю. Разумовский, Ю.В. Аверьянова, А.Э. Степанов,  
В.О. Трунов, П.А. Мордвин*

Хирургические заболевания ПЖ у детей встречаются относительно редко. Тяжелые формы панкреатита и панкреонекроз гораздо более характерны для взрослых, злоупотребляющих алкоголем. Подавляющее большинство заболеваний ПЖ в детском возрасте бывает следствием нарушений эмбриогенеза или травм.

Редкость патологии ведет к диагностическим ошибкам, поздней диагностике, выбору неверной тактики лечения.

Лечение заболеваний ПЖ у детей представляет большую сложность: операции на органах гепатопанкреатодуоденальной зоны бывают наиболее трудными в тактическом и техническом отношении.

### 18.1. ОСТРЫЙ ПАНКРЕАТИТ

#### ОПРЕДЕЛЕНИЕ

Острый панкреатит (ОП) — воспаление ПЖ, возникает на фоне врожденных аномалий (в том числе эмбриональных опухолей), травм, инфекционных заболеваний и воздействия токсичных веществ.

#### **Код по МКБ-10**

K85. Острый панкреатит.

#### ЭПИДЕМИОЛОГИЯ

Панкреатит — одна из распространенных причин абдоминального болевого синдрома у детей. Частота панкреатитов у детей с заболеваниями органов пищеварения, по данным различных авторов, колеблется от 5 до 25%, ежегодная заболеваемость панкреатитом у детей составляет 5–10 на 100 000 человек. Увеличение количества детей с ОП может быть связано с ростом заболеваемости ожирением — значительного фактора риска острого билиарного панкреатита.

Заболевание практически не встречается на первом году жизни, с возрастом его частота увеличивается в связи с появлением факторов риска (таких как грубые погрешности в диете, возможность получения травмы и др.). Несмотря на это, панкреатит имеет очень малый

удельный вес среди острых хирургических заболеваний органов брюшной полости у детей (описаны единичные случаи панкреонекроза). Отечную форму ОП встречаются у 30–40% детей, получающих лечение аспарагиназой (L-аспарагиназой<sup>®</sup>). Заболевание встречается несколько чаще у девочек.

### ЭТИОЛОГИЯ, ПАТОГЕНЕЗ

ОП у детей является полиэтиологическим заболеванием: он может возникнуть как в результате тупой травмы живота, так и вследствие других причин нетравматического характера. Среди последних наиболее часто встречаются вирусная и бактериальная инфекция, заболевания желчных путей, муковисцидоз, использование химиотерапевтических препаратов и глюкокортикоидов. В некоторых случаях могут быть диагностированы семейные варианты панкреатита, так называемый идиопатический панкреатит, панкреатит на фоне неврологических нарушений и системных заболеваний и др.

В основе острых панкреатитов лежит ферментативное поражение ПЖ, носящее аутокаталитический характер. Выделяют две группы причин заболевания. К первой относятся факторы, вызывающие затруднение оттока панкреатического сока по протокам ПЖ и приводящие вследствие этого к острому повышению давления в них с развитием гипертензионно-протоковой формы ОП. К врожденным anomalies относят стенозы вирсунгова протока или большого дуоденального сосочка, кисты ПЖ, опухоли самой железы или других органов, сдавливающие вирсунгов проток или врастающие в него. Около 1/3 случаев панкреатита связаны с нарушениями формирования желчных ходов или панкреатических протоков, из них наиболее распространенным пороком является киста холедоха. Аномальный панкреатожелчный переход позволяет желчи попадать в проток ПЖ, вызывая протоковую гипертензию и воспаление.

Травматические повреждения органа могут быть проникающими (огнестрельные, ножевые ранения) и закрытыми (тупая травма живота).

Вторую группу составляют факторы, приводящие к первичному поражению ацинарных клеток с развитием первично ацинарной формы заболевания. Панкреатит может возникнуть на фоне вирусной инфекции (эпидемического паротита, аденовируса, вируса Коксаки), микоплазмоза. Острое поражение ПЖ может возникать при приеме различных лекарственных препаратов, таких как метилдопа, производные 5-аминосалициловой кислоты (сульфасалазин, месалазин и др.), азатиоприн, циметидин, фуросемид, метронидазол, тетрациклины, при переполнении паренхимы ПЖ рентгеноконтрастными препаратами во время инструментальных эндоскопических исследований. К препаратам, способствующим развитию панкреатита, относят глюкокортикоиды и (особенно) аспарагиназу (L-аспарагиназу<sup>®</sup>) — препарат, широко применяемый в программном лечении злокачественных заболеваний системы кроветворения (гемобластозов).

Кроме того, причинами развития ОП у детей могут явиться метаболические нарушения, в частности гипертриглицеридемия — гиперлипидемия I, IV или V типа. Если причину развития заболевания установить не удастся, следует говорить об идиопатическом хроническом панкреатите. Также установлено значение генетической предрасположенности к развитию ОП, которая может быть связана с мутациями гена *CFTR* (*Cystic Fibrosis Transmembrane conductance Regulator*), *SPINK1* (*Serine Protease INhibitor Kazal type 1*) и *PRSS1* (*cationic trypsinogen*).

Наиболее вероятным механизмом развития панкреатита является аутолиз ПЖ. Железа вырабатывает экзокринные ферменты, которые накапливаются в ней в неактивной форме в виде проэнзимов. Защита железы от разрушающего влияния ферментов обеспечивается щелочной рН желез и протеазными ингибиторами. Кровоизлияние в железу различного происхождения (травма, обструкция, химические процессы)

может разрушить защитные мембраны и способствовать активации проэнзимов, запуская процесс аутолиза ацинарных клеток и деструктивных изменений в ПЖ. В самом неблагоприятном варианте развивается панкреонекроз — омертвление тканей железы, сопровождающееся выходом секрета в брюшную полость и забрюшинное пространство, перитонитом, то есть угрожающим жизни состоянием.

### КЛАССИФИКАЦИЯ

На сегодняшний день используется международная классификация ОП, принятая в Атланте в 1992 г. В 2009 г. Международная рабочая группа по изучению панкреатита предложила новую, дополненную классификацию (табл. 18.1).

**Таблица 18.1.** Острый панкреатит у детей. Сравнение классификационных схем

Классификация ОП — Атланта, 1992	Классификация ОП — Международная рабочая группа, 2009
Интерстициальный панкреатит. Стерильный панкреонекроз. Инфицированный панкреонекроз	Интерстициальный (отечный) панкреатит. Некротический (некротизирующий) панкреатит. Панкреонекроз с перипанкреатическим некрозом: • стерильный; • инфицированный. Изолированный панкреонекроз (некроз паренхимы ПЖ): • стерильный; • инфицированный. Изолированный перипанкреатический некроз (некроз перипанкреатической клетчатки): • стерильный; • инфицированный
Классификация ОП — Атланта, 1992	Классификация ОП — Международная рабочая группа, 2009
Менее 4 нед от начала заболевания. Острое жидкостное скопление*.	Менее 4 нед от начала заболевания. Острое перипанкреатическое жидкостное скопление: • стерильное; • инфицированное. Острое постпанкреатическое жидкостное скопление. Панкреонекроз с перипанкреатическим некрозом: • стерильный; • инфицированный. Изолированный панкреонекроз (некроз паренхимы ПЖ): • стерильный; • инфицированный.
Более 4 нед от начала заболевания. Панкреатическая псевдокиста. Панкреатический абсцесс	Более 4 нед от начала заболевания. Панкреатическая псевдокиста: • стерильный; • инфицированный. Ограниченный панкреонекроз**. Панкреонекроз с перипанкреатическим некрозом: • стерильный; • инфицированный. Изолированный панкреонекроз (некроз паренхимы ПЖ): • стерильный; • инфицированный. Изолированный перипанкреатический некроз (некроз перипанкреатической клетчатки): • стерильный; • инфицированный

**Примечание.** \* Острые жидкостные скопления обычно имеют повышенную активность амилазы/липазы. \*\* Могут не иметь повышенную активность амилазы/липазы.



В материалах рабочей группы по пересмотру международной классификации ОП (Атланта, 1992) уточнены прежние и указаны новые концепции течения и патофизиологии ОП. В настоящее время считается, что ОП имеет две фазы: раннюю (в течение 1–2 нед) и вторую фазу (позднее 1–2 нед). В первую фазу тяжесть заболевания определяется органной недостаточностью, сохраняющейся более 2 дней (персистирующая органная недостаточность). Органная недостаточность является следствием системного воспалительного ответа на некроз тканей и необязательно соответствует распространенности некротического процесса. Как правило, в этой фазе отсутствуют местные или системные инфекционные осложнения ОП.

Во вторую фазу тяжесть состояния обусловлена персистирующей органной недостаточностью в связи с осложнениями панкреатита, которые развиваются в паренхиме железы или перипанкреатических тканях. В этой фазе заболевание или разрешается (отечный панкреатит без некроза), или прогрессирует и переходит в длительный (несколько недель или месяцев) некротизирующий процесс — так называемый некротизирующий панкреатит (*necrotizing pancreatitis*).

По данным морфологических исследований, для легкой формы ОП характерны перипанкреатические жировые некрозы и интерстициальный отек при отсутствии некрозов ткани железы. Тяжелой форме присущи обширные перипанкреатический жировой некроз, некрозы паренхимы и геморрагии, локализованные или диффузные, перипанкреатическая флегмона, инфицированные некрозы, образование псевдокист и абсцессов.

### КЛИНИЧЕСКАЯ КАРТИНА

Основными симптомами ОП являются боль, рвота и метеоризм (триада Мондора). Боль появляется обычно внезапно, чаще в вечернее или ночное время. Как правило, боли носят интенсивный характер, без светлых промежутков. Наиболее типичной локализацией боли является эпигастральная область, выше пупка, что соответствует анатомическому положению ПЖ. В педиатрической практике абдоминальный болевой синдром присутствует в 80–95% случаев. Ребенок беспокоен, ищет положение, при котором боль в животе ощущается менее остро, лежит, согнувшись, на животе или на левом боку.

Боли носят приступообразный характер, иногда бывают колющими или опоясывающими. Длительность болевого приступа различная. Иррадиация болей в поясничную область у детей отсутствует в 60–90% случаев. Характерна повторная, не приносящая облегчения рвота, в рвотных массах часто имеется примесь желчи. Наблюдаются выраженный метеоризм, запор, но может быть и жидкий стул. Как правило, имеются признаки интоксикации различной степени выраженности: бледно-серая окраска кожи, сухость губ и слизистых оболочек полости рта, обложенность языка и др. Температура субфебрильная, иногда с подъемами до 38,5 °С. При осмотре во время болевого приступа глубокая пальпация живота затруднена, определяется отчетливая мышечная защита в эпигастрии. Часто боли носят опоясывающий характер и создают впечатление затягивающегося пояса или обруча.

При преимущественном поражении головки ПЖ локализация боли может напоминать острый холецистит, при поражении ее тела — заболевания желудка, а при поражении хвоста — заболевания сердца и почки. В ряде ситуаций резкий болевой синдром может приводить к явлениям коллапса и шока (профузный пот, снижение АД, тахикардия с ослаблением пульса). Важным и ранним диагностическим признаком ОП считается цианоз лица и конечностей. Цианоз в виде фиолетовых пятен на лице известен как симптом Мондора, пятна цианоза на боковых стенках живота (околопупочные экхимозы) — как симптом Грея–Тернера, цианоз околопупочной области — симптом Грюнвальда. В области пупка и околопозвоночной области

слева, на уровне  $Th_{VII}$ – $Th_{IX}$ , выявляются участки гиперестезии кожи — симптомы Махова и Кача. В поздние сроки заболевания цианоз лица может смениться яркой гиперемией кожного покрова, особенно лица, — «калликреиновое лицо». В основе перечисленных признаков лежат быстропрогрессирующие гемодинамические и микроциркуляторные расстройства, гиперферментемия.

При некотором уменьшении болей и расслаблении брюшной стенки выявляются болевые точки Дежардена (на линии, соединяющей пупок с вершиной правой подмышечной впадины на расстоянии 4–6 см от пупка) и в холедохопанкреатической зоне Шоффара. Острый интерстициальный панкреатит у детей часто сопровождается симптомами поражений других органов, возникающих в результате панкреатогенной ферментной токсемии. При этом у детей наблюдаются следующие симптомы: признаки поражения ЦНС (головная боль, раздражительность, нарушение сна, негативизм, агрессивность), изменения сердечно-сосудистой системы (приглушенность сердечных тонов, тахи- или брадикардия, артериальная гипертензия или гипотония вплоть до коллапса), некоторое увеличение размеров печени и болезненность ее при пальпации, положительные пузырьные симптомы (Мерфи, Кера, Ортнера, Френкиус-симптом справа), преходящая нефропатия (протеинурия, гематурия, лейкоцитурия, цилиндрурия).

При тяжелых формах ОП можно обнаружить перкуторное притупление в отлогих местах живота, свидетельствующее о наличии выпота в брюшной полости. При аускультации живота выявляют ослабление кишечных шумов вследствие пареза кишечника и панкреатогенного перитонита.

При осмотре отмечают вздутие живота, преимущественно в верхних отделах. В тяжелых случаях живот равномерно вздут, резко чувствителен даже при поверхностной пальпации. При глубокой пальпации боли резко усиливаются, порой носят нестерпимый характер. При пальпации в поясничной области, особенно в левом реберно-позвоночном углу, возникает резкая болезненность (симптом Мейо–Робсона). В зоне повышенной чувствительности, обнаруживаемой при поверхностной пальпации, выявляют ригидность мышц передней брюшной стенки. Как правило, мышечное напряжение свидетельствует о наличии панкреатогенного выпота, богатого ферментами, и явлениях панкреатогенного перитонита. Весьма часто наблюдают поперечную болезненную резистентность передней брюшной стенки в проекции ПЖ (симптом Керте).

## ДИАГНОСТИКА

Диагноз панкреатита может быть поставлен при повышении уровня амилазы в крови у детей с болями в животе. Трудности диагностики могут быть обусловлены тем, что повышение уровня амилазы иногда бывает при непроходимости тонкой кишки, травматическом и воспалительном поражении печени и даже сальпингите. При этих видах патологии в диагностике панкреатита может помочь **определение почечного клиренса амилазы**, представляющего собой соотношение клиренса амилазы и клиренса креатинина. Этот показатель позволяет точно оценить продукцию сывороточной амилазы даже при нарушении функций почек. В норме данное соотношение остается ниже 5%, а при ОП повышается до 7–14%.

Более высокой информативностью обладает исследование липазы в крови. Повышение уровня амилазы и липазы является наиболее распространенным биохимическим показателем панкреатита у детей.

В педиатрических исследованиях чувствительность теста на амилазу в диагностике панкреатита колеблется от 50 до 85%. По данным ряда авторов, повышение уровня липазы несколько чувствительнее, чем амилазы.

В качестве первоначального инструментального метода диагностики используется УЗИ. Диагностическими признаками панкреатита при УЗИ являются измене-

ния паренхимы ПЖ, в частности ее неоднородность, отек и перипанкреатические скопления жидкости. Ультразвуковым критерием ОП является расширение вирсунгова протока. Панкреатические протоки диаметром более чем 1,5 мм у детей в возрасте от 1 до 6 лет, более чем 1,9 мм в возрасте от 7 до 12 лет или более чем 2,2 мм в возрасте от 13 до 18 лет были связаны с наличием ОП.

КТ при панкреатите обычно не рекомендуется в качестве первоначального метода диагностики, наиболее информативна при подозрении на панкреонекроз. Исследование необходимо выполнять с контрастом.

**КТ-индекс тяжести ОП** по шкале Balthazar.

1. Оценка острого воспалительного процесса:

- стадия А: 0 баллов — неизменная паренхима;
- стадия В: 1 балл — фокальное или диффузное увеличение размеров железы;
- стадия С: 2 балла — воспалительные изменения ПЖ и перипанкреатической жировой клетчатки;
- стадия D: 3 балла — единичное, слабо отграниченное перипанкреатическое скопление жидкости;
- стадия E: 4 балла — два слабо отграниченных жидкостных скопления или более.

2. Оценка панкреонекроза:

- панкреонекроз отсутствует (равномерное контрастное усиление паренхимы): 0 баллов;
- ≤30% паренхимы — 2 балла;
- более 30–50% паренхимы — 4 балла;
- более 50% паренхимы — 6 баллов.

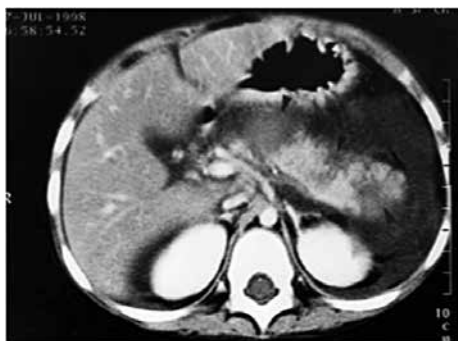Максимальное количество баллов может составлять 10.

*Стратификация тяжести панкреатита:*

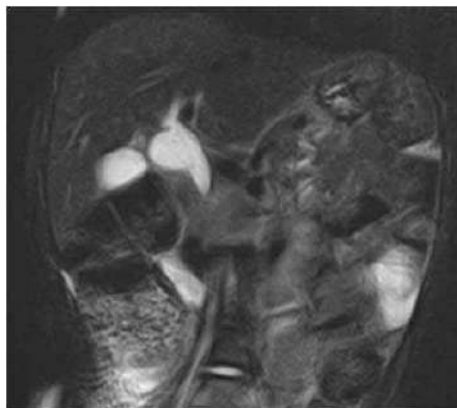
- легкий панкреатит (интерстициальный панкреатит): В или С по Balthazar, без панкреонекроза и некроза перипанкреатической клетчатки;
- средней степени тяжести (экссудативный панкреатит): D или E по Balthazar без панкреонекроза; перипанкреатическое скопление жидкости, обусловленное некрозом;
- тяжелый панкреатит (некротизирующий панкреатит): некроз ПЖ (зона в ПЖ, не накапливающая контраст при болюсном введении).

Преимущества МРТ-исследования: лучшая визуализация камней в желчных протоках и желчном пузыре, возможность проследить панкреатический проток на всем протяжении и визуализировать его повреждения, эффективность оценки морфологических изменений паренхимы ПЖ и перипанкреатической клетчатки сравнима с мультиспиральной КТ с внутривенным контрастированием. МРТ позволяет более детально оценить солидные включения при наличии скоплений перипанкреатической жидкости. Это может помочь в дифференциальной диагностике перипанкреатических скоплений жидкости и других кистозных поражений (рис. 18.1, 18.2).

С лечебно-диагностической целью возможно проведение эндоскопической ретроградной панкреатохолангиографии (ЭРХПГ) для диагностики аномалии протока при ОП. ЭРХПГ может также определить повышенное внутрипротоковое давление при функциональной или анатомической обструкции. ЭРХПГ и эндоскопическая папиллотомия показаны при ОП с синдромом механической желтухи и/или холангита с учетом визуализации расширенного в диаметре общего желчного протока по данным УЗИ. Недостатком данной процедуры является высокий риск развития ЭРХПГ-ассоциированного панкреатита.



**Рис. 18.1.** Компьютерная томограмма брюшной полости больного острым панкреатитом



**Рис. 18.2.** Магнитно-резонансная томограмма ребенка с острым панкреатитом, возникшим на фоне кисты общего желчного протока. Стрелкой указана киста холедоха

### Дифференциальная диагностика

ОП следует дифференцировать от острого аппендицита, желчной или режечной колики, тяжелого гастродуоденита, хронической дуоденальной непроходимости.

### ЛЕЧЕНИЕ

Цель терапии — купирование явлений ОП и по возможности предотвращение его возникновения в будущем.

#### Консервативное лечение

Консервативное комплексное лечение ОП должно быть направлено на устранение гипертензии в желчевыводящих и панкреатических путях, подавление секреторной активности ПЖ и желудка, снижение содержания ферментов в крови, на ликвидацию гиповолемии, водно-электролитных и белковых расстройств, на улучшение реологических и микроциркуляторных расстройств, устранение пареза кишечника и болевого синдрома.

Классическому лечебному постулату «холод, голод и покой» нужно следовать неукоснительно. На эпигастральную область помещают пузырь со льдом, исключают энтеральную нагрузку (возможен дробный прием малых количеств холодной воды), режим постельный.

Медикаментозная терапия преследует следующие цели: уменьшение ферментной агрессии (предотвращение аутолиза), коррекцию водно-электролитных нарушений, дезинтоксикацию, антибактериальную терапию.

В целях снижения кислотности желудочного секрета назначают блокаторы  $H_2$ -рецепторов (фамотидин, ранитидин) и ингибиторы протонного насоса (омепразол, рабепразол, эзомепразол). Применяют ингибиторы протеаз: аprotинин (Контрикал<sup>▲</sup>, Гордокс<sup>▲</sup>) и др. Соматостатин и его синтетический аналог октреотид (Сандостатин<sup>▲</sup>) являются сильнейшими ингибиторами базальной и стимулированной секреции ПЖ, желудка и тонкой кишки, регуляторами активности иммунной системы и цитокиногенеза, спланхнического кровотока, что наряду с цитопроактивным эффектом препаратов обуславливает их патогенетическое применение в лечении больных панкреонекрозом.

В некоторых случаях тяжелого течения панкреатита целесообразно применение экстракорпоральных методов детоксикации: плазмафереза, ультрафильтрации крови, гемосорбции. Обезболивание является важной терапевтической задачей в лечении ОП и включает применение анальгетиков периферического и центрального действия. Для адекватного обезболивания в ряде случаев применяются наркотические анальгетики.

В процессе лечения нужно регулярно проводить исследование КЩС и своевременно корректировать инфузионную терапию.

Инфузионная терапия (так как у больных имеются выраженные электролитные нарушения и значительные потери жидкости) назначается в значительном объеме для форсированного диуреза. При нарушениях гемодинамики может быть рекомендовано болюсное введение 10–20 мл/кг. Рекомендуемыми начальными растворами для инфузионной терапии являются кристаллоиды [натрия лактата раствор сложный (калия хлорид + кальция хлорид + натрия хлорид + натрия лактат) (Рингер лактат\*), изотонический раствор натрия хлорида]. Поскольку при ОП возникает дефицит объема циркулирующей крови (ОЦК), необходимо введение нативных белков (свежезамороженной плазмы, препаратов альбумина). Критерием адекватного объема инфузионных сред служат восполнение нормального уровня ОЦК, гематокрит, нормализация уровня центрального венозного давления, а также количество выделяемой мочи. Восстановление микроциркуляции и реологии крови достигается назначением декстрана (Реополиглюкина\*) с пентоксифиллином (Тренталом\*). Постоянный мониторинг всех систем организма у пациентов с ОП позволяет выявить индикаторы таких осложнений, как ССВО и полиорганная недостаточность. Необходимо оценивать сердечно-сосудистую деятельность, а также функции почек в течение 48 ч после манифестации заболевания, так как большинство осложнений начинаются именно в этот временной промежуток.

**Инфицированные осложнения панкреонекроза** остаются основными причинами летальности. Именно поэтому антибактериальная профилактика в доинфекционную фазу и терапия при развитии панкреатогенной инфекции имеют огромное значение. Важнейшей детерминантой эффективности действия антибиотиков является их способность селективно проникать в ткани ПЖ через гемато-панкреатический барьер. Препаратами выбора как для профилактического, так и лечебного применения являются карбапенемы, цефалоспорины III и IV поколения + метронидазол; фторхинолоны + метронидазол; ингибиторозащищенные пенициллины (пиперациллин + тазобактам, тикарциллин/клавулоновая кислота). В схему антибактериальной терапии целесообразно включение режима селективной деконтаминации кишечника (пероральное введение фторхинолонов, аминогликозидов в комбинации с полимиксином М) и антифунгальных средств (флуконазола).

У пациентов с панкреатитом на фоне заболевания желчных путей требуется, как правило, хирургическая коррекция основного заболевания после подготовки пациента к оперативному вмешательству и принятия мер по борьбе с течением панкреатита.

### Хирургическое лечение

Хирургическое лечение требуется в случае прогрессирования деструкции, развития панкреонекроза и неэффективности консервативной терапии.

Объем оперативного вмешательства должен быть минимизирован и в то же время радикален. Общая летальность при остром некротизирующем панкреатите на протяжении последних десятилетий сохраняется на высоком уровне (10–30%).

Инфицированный панкреонекроз разделяется на инфицированный перипанкреатический некроз (*infected peripancreatic necrosis*) и инфицированный панкре-

атический некроз (*infected pancreatic necrosis*). Такое разделение стало возможным благодаря улучшению визуализации очагов пери- и/или панкреатической деструкции путем выполнения КТ-, МРТ-исследований. Данное разграничение представляется важным, особенно для выбора оптимальной хирургической тактики с необходимостью выполнения оперативного вмешательства либо на ПЖ, либо на перипанкреатической клетчатке. На практике чаще встречается сочетание поражения ПЖ и перипанкреатической клетчатки (*pancreatic necrosis with peripancreatic necrosis*). Именно поэтому в большинстве случаев хирургическая тактика при инфицированном пери- и панкреатическом некрозе является общей.

В настоящее время исследованиями подтверждено, что пациентов со стерильным панкреонекрозом (при отрицательном результате бактериологического исследования экссудата) следует лечить консервативно. Ранние операции (в течение 14 дней от начала заболевания) не следует выполнять в группе пациентов с тяжелым ОП, если не будут выявлены другие показания (кровотечение, перфорация полого органа и т.д.).

Хирургическое лечение должно быть ограничено ревизией брюшной полости, ее промыванием; осуществляются разделение желудочно-ободочной связки, тщательный осмотр малого сальника с удалением некротизированных тканей и дренированием, то есть созданием достаточного оттока из ПЖ. После оперативного лечения продолжают консервативную терапию.

Инфицированный панкреонекроз является показанием к хирургическому лечению. Общеизвестные принципы хирургического лечения инфицированного панкреонекроза включают органосберегающий подход, предусматривающий некрэксвестрактомию, минимизацию интраоперационной кровопотери, а также максимальную интенсификацию послеоперационного удаления тканевого детрита и воспалительного экссудата. Удаление свободно лежащих некротических субстратов в пределах погибших тканей считается наиболее эффективной и безопасной манипуляцией при инфицированном панкреонекрозе. Использование резекционных методов лечения при инфицированном панкреонекрозе в настоящее время не рекомендуется.

При постановке диагноза «инфицированный панкреонекроз» и/или «панкреатогенный абсцесс», «септическая флегмона забрюшинной клетчатки», «гнояный перитонит» проводится хирургическое лечение независимо от степени органических дисфункций.

Показания к вынужденным ранним (до 5 сут) операциям при тяжелом панкреатите без признаков инфицирования возникают при появлении признаков панкреатогенного (ферментативного) перитонита, при стойкой или прогрессирующей органной недостаточности, несмотря на комплексную интенсивную терапию в течение 1–3 сут, а также в случаях диагностированного обширного распространения некроза на забрюшинное пространство.

Показанием к дренированию острого жидкостного скопления является высокий темп накопления жидкости с высокой активностью амилазы, что свидетельствует о деструкции протоков ПЖ. Декомпрессия желчевыводящих путей является обязательным компонентом оперативного вмешательства, выполняемого в фазе ферментной токсемии, в реактивной фазе, а также и в более поздние фазы у пациентов с субтотальным и тотальным поражением ПЖ.

Декомпрессию желчевыводящих путей можно не проводить при выполнении операции в фазе гнойно-септических осложнений, при ограниченных формах инфицированного панкреонекроза с центральным и левосторонним расположением забрюшинного некроза. Декомпрессия желчевыводящих путей обязательна вне зависимости от вышеназванных условий при наличии у больного острого билиарного панкреатита либо признаков билиарной гипертензии (таких как

механическая желтуха, гипербилирубинемия, увеличенный напряженный желчный пузырь, расширение холедоха, холелитиаз, холедохолитиаз, сопутствующий деструктивный холецистит).

Декомпрессия желчевыводящих путей достигается холецистостомией или холедохостомией (при наличии в анамнезе холецистэктомии). При отсутствии показаний к оперативному лечению по поводу панкреатита, но при нарастающей механической желтухе выполняются малоинвазивные методы декомпрессии желчевыводящих путей.

Лапароскопия позволяет поставить диагноз и в большинстве случаев провести санацию и адекватное дренирование сальниковой сумки и забрюшинного пространства. Как малоинвазивное вмешательство лапароскопия, безусловно, предпочтительнее лапаротомии.

Послеоперационная терапия включает все мероприятия, описанные выше (см. «Консервативное лечение»).

Обычно удается добиться выздоровления, выполнив адекватное дренирование сальниковой сумки. Если же в последующем формируются псевдокисты ПЖ или панкреатические свищи, необходима цисто- или панкреатикоеюностомия. Эти вмешательства выполняют в плановом порядке.

После выписки из стационара ребенка обязательно наблюдают гастроэнтеролог и хирург по месту жительства, при необходимости госпитализируют для контрольного обследования.

## ПРОГНОЗ

После устранения причины возникновения ОП, как правило, наступает выздоровление. При панкреонекрозе прогноз серьезный. Летальность, по данным разных авторов, составляет 15–30%.

# 18.2. ХРОНИЧЕСКИЙ ПАНКРЕАТИТ

## ОПРЕДЕЛЕНИЕ

Хронический панкреатит (ХП) — это непрерывное или рецидивирующее заболевание, характеризующееся необратимыми воспалительными и деструктивными изменениями поджелудочной железы (ПЖ), прогрессирующим фиброзом, сопровождающимися постепенным снижением ее экзокринной и эндокринной функций. Термин «хронический панкреатит» «отражает стойкость морфологических изменений ПЖ и после устранения этиологических факторов заболевания» (Banks P., 1979).

### Код по МКБ-10

K86.0–K86.1. Хронический панкреатит.

## ЭТИОЛОГИЯ

Причины хронического панкреатита у детей следующие.

1. Обструктивный: аномалии холедоха (кисты, стриктуры и др.), аномалии ПЖ (*pancreas divisum* и др.), холелитиаз.
2. Медикаментозный: вальпроаты, тиопурины, глюкокортикоиды, L-аспарагиназа, диуретики (фуросемид, гипотиазид), сульфаниламиды, эстрогены, тетрациклин.
3. Токсический и метаболический: гиперлипидемия (гипертриглицеридемия), гиперкальциемия, кетоацидоз, алкоголь и курение (дети старшего возраста).
4. Генетически детерминированный (наследственный): аутосомно-доминантный (мутации *PRSSI*), аутосомно-рецессивные (мутации *SPINK1*, *CFTR*, *CTRC* и др.).

## 5. Аутоиммунный:

- ✧ первичный: 1-го типа (IgG-ассоциированный); 2-го типа;
- ✧ вторичный (синдромальный, на фоне системных заболеваний соединительной ткани, воспалительных заболеваний кишечника, первичного билиарного цирроза печени, первичного склерозирующего холангита, синдрома Шегрена) аутоиммунный панкреатит.

## 6. Другие: ишемический, радиационный, посттравматический.

ХП у большинства детей представляется полиэтиологичным заболеванием, угроза его развития возрастает при сочетании нескольких причин, а также при наличии генетической предрасположенности.

Выделяют две основные формы хронического панкреатита: *рецидивирующую* и *склерозирующую*, различающиеся не только по симптоматике и клиническому течению, но и морфологически.

- **Хронический рецидивирующий панкреатит** связан с поражением желчных путей, аномалиями формирования, слияния панкреатических протоков и патологией двенадцатиперстной кишки; чаще встречается у женщин, характеризуется чередованием неизмененных участков железы с зонами некроза различной давности, фиброзом, воспалительными инфильтратами, регенерацией протоков.
- Аномалии формирования и слияния панкреатических протоков («разделенная» ПЖ, аномалии количества и формы протоков) — одна из основных причин развития протоковой гипертензии у детей.
- При **«разделенной» поджелудочной железе (*pancreas divisum*)** в ходе раннего эмбриогенеза не происходит слияния дорсального и вентрального зачатков, что приводит к отсутствию анастомозов между дорсальным (санториниевым) и вентральным (вирсунговым) протоками. В этом случае санториниев проток становится основным выводным и дренирует большую часть железы (верхний сегмент головки, тело и хвост) через добавочный дуоденальный сосочек, а вирсунгов проток дренирует небольшой правый нижний сегмент головки ПЖ через большой дуоденальный сосочек (БДС). Есть еще ряд аномалий, составляющих данный «доминирующий дорсальный синдром»: это вариант с наличием только дорсального протока при отсутствии протока вентрального зачатка и неполное разделение ПЖ с сохранением тонкой, функционально неполноценной веточки, соединяющей дорсальный и вентральный протоки. «Разделенная» ПЖ является частой причиной развития хронического рецидивирующего панкреатита. Считается, что малый диаметр наружного отверстия добавочного дуоденального сосочка не может обеспечить адекватное дренирование панкреатического секрета большей части ПЖ, что и приводит к развитию обструктивного панкреатита.

К аномалиям слияния протоков ПЖ относят **врожденный стеноз главного панкреатического протока** на уровне перешейка в области слияния протоков дорсального и вентрального зачатков, что встречается в 3% аутопсий. Врожденный стеноз панкреатического протока может возникать даже в том случае, если первичное соединение эмбриональных протоков исчезло вследствие регресса санториниева протока.

**Врожденные стенозы БДС** приводят к нарушению оттока секрета ПЖ. В генезе стенозов БДС большую роль отводят таким гиперпластическим процессам, как папилломатоз устья, интрапапиллярные аденоматозные полипы и аденомиоз стенки БДС. По мнению ряда авторов, папилломатоз устья БДС чаще возникает при раздельном варианте впадения в двенадцатиперстную кишку (ДПК) желчного и панкреатического протоков, так как при этом происходит постоянное ущемление



складок слизистой БДС с последующим развитием полнокротия, лимфостаза и аденоматозной трансформации. Другие авторы считают, что развитие хронического папиллита и полипоз складок БДС являются компенсаторно-приспособительным механизмом в условиях нарушения его клапанного аппарата. Имеются описания случаев разрастания аденоматозной ткани в просвете БДС, а также деформации БДС из-за перегиба стенки ДПК на фоне гигантского аденоматозного полипа в просвете ДПК у ребенка с синдромом Пейтца–Егерса. Возможны аномальные варианты строения БДС с наличием двух и более выходных отверстий. К нарушению проходимости БДС могут приводить эктопии в папиллу слизистой желудка или панкреатической ткани.

Аномалии положения БДС, приводящие к нарушению оттока панкреатического сока, определяются локализацией папиллы, которая может располагаться на различных участках пищеварительного тракта: от привратника до нижней горизонтальной ветви ДПК.

К нарушению оттока панкреатического сока приводят **аномалии количества протоков и их формы** (спиралевидная, кольцевидная или виллообразная форма сегментов протоков). Могут встречаться дубликации главного панкреатического протока на уровне головки, тела и хвоста ПЖ. Иногда в головке железы сохраняется масса мелких протоков, которые характерны для примитивного сплетения вентрального зачатка.

*Хронический склерозирующий панкреатит* (автономный, или первичный) чаще встречается у мужчин и редко сочетается с поражением желчных протоков, характеризуется значительным интерстициальным фиброзом с атрофией паренхимы. Протоки железы при этом расширены, с глыбками сгущенного секрета, дающими начало образованию камней, встречаются регенераты островков. Обе формы хронического панкреатита могут комбинироваться и переходить одна в другую.

*Медикаментозный панкреатит.* Доказано неблагоприятное токсическое воздействие на поджелудочную железу у азатиоприна и б-меркаптопурина; панкреатит развивается примерно у 3% больных, получающих тиопурины. Развитие панкреатита обусловлено индивидуально высокой активностью тиопуринметилтрансферазы и повышением уровня токсичного метаболита метилмеркаптопурина у пациента. В случае развития панкреатита на фоне лечения тиопуринами их следует отменить. Высокие дозы глюкокортикоидов, а также L-аспарагиназа могут стать причиной панкреатита. Возможна связь острого панкреатита (ОП) с тиазидными диуретиками (фуросемид, гипотиазид), сульфаниламидами, эстрогенами и некоторыми антибиотиками (тетрациклин). Как правило, отмена препарата приводит к полному исчезновению признаков панкреатита, но в литературе описаны очень тяжелые случаи медикаментозных ОП с летальным исходом, правда, во всех этих случаях скорее можно было говорить о сочетанной этиологии панкреатита.

*Генетически детерминированный ХП.* У большинства детей истинная причина ХП остается не выясненной — от 40 до 60% всех случаев; среди этих больных в большинстве случаев можно предполагать генетический базис. Расширение возможностей генетического исследования позволило в последние годы раскрыть природу наследственного и идиопатического ХП. В настоящее время установлены мутации катионного трипсиногена (PRSS1), ингибитора серин-протеазы 1 Kazal (SPINK1) белка трансмембранного регулятора (CFTR), химотрипсина С (CTRC), карбоксипептидазы 1 (CPA1), которые могут предрасполагать к развитию ХП. Катионный трипсиноген, известный также как серин-протеаза (PRSS1), — один из главных ферментов, синтезируемых ПЖ. В панкреатическом соке различают 3 трипсиногена: катионный, анионный и мезотрипсиноген, соотношение катионного к анионному в норме примерно 1:1,5. Катионный трипсиноген более склонен

к самоактивации и резистентен к аутолизу. Вследствие мутаций *PRSS1*-гена в ПЖ может увеличиваться количество катионного трипсиногена, самоактивация которого инициирует дальнейший каскад активации всех остальных протеолитических ферментов. В большинстве семей с отягощенным анамнезом выявлены R122H и N291 мутации *PRSS1*. Несколько реже встречается мутация N291, облегчающая самоактивацию *PRSS1*, также свойственная наследственному ХП. Редко обнаруживают мутации A16V, D22G, K23R, -28delTCC. Редкие мутации (A16V и др.) имеют низкую пенетрантность, поэтому обычно выявляются у пациентов без отягощенной наследственности, то есть при идиопатическом ХП.

*SPINK1* присутствует не только в ПЖ, но и в печени, легких, почках, яичниках, молочных железах, а также по ходу ЖКТ, где он выполняет цитопротективные функции. Ген, кодирующий *SPINK1*, локализуется на 5 хромосоме, его мутации обнаружены у 27–34% детей с идиопатическим ХП, наиболее частой его мутацией является N34S, возможны и другие (M1T). В результате мутаций *SPINK1* снижается его ингибирующая активность или происходит неполная деградиация ингибируемой молекулы. Вероятность развития ХП выше у гомозигот, пенетрантность составляет 25%. Развитие ХП зависит от характера мутации; так, при тяжелой мутации M1T заболевание наследуется аутосомно-доминантно, а при легкой мутации N34S – аутосомно-рецессивно. Возможно, ХП развивается при сочетании легких мутаций различных генов и дополнительном воздействии внешних факторов.

При ХП обнаружены мутации гена белка трансмембранного регулятора CFTR, которые принято связывать с развитием *муковисцидоза*. В основе поражения ПЖ при муковисцидозе лежит диффузная форма хронического панкреатита на фоне прогрессирующей обструкции протоков. Панкреатит крайне редко развивается при недостаточности ПЖ у больных муковисцидозом, но встречается у 1–2% больных с нормальной функцией ПЖ. CFTR экспрессируется на апикальной мембране дуктальных клеток ПЖ и контролирует не только транспорт хлора, но и секрецию бикарбонатов в панкреатический сок. В настоящее время известно более 1200 мутаций CFTR, которые разделены на 5 классов. Первые три обычно ассоциированы с тяжелыми проявлениями, а 4-я и 5-я снижают, но не устраняют функции CFTR, поэтому считаются легкими. Наиболее частая тяжелая мутация, ассоциированная с развитием муковисцидоза, – delF508. Однако, в отличие от муковисцидоза, при ХП обычно выявляют гетерозиготные мутации, одна из которых может быть тяжелой, а другая легкой, либо обе легкие (мутации 5T или 7T аллели, rL997F, A349V и др.). При этом функции ПЖ исходно не страдают, нарушен транспорт не столько хлора, сколько бикарбонатов в протоках ПЖ. Мутации CFTR могут сочетаться с мутациями других генов, например *PRSS1* или *SPINK1*, что увеличивает вероятность ХП. Ген *CTRC* регулирует процесс активации химо-трипсина С, частота мутаций этого гена при ХП у детей невелика (2–2,5%), может сочетаться с другими мутациями. Панкреатическая дисфункция при муковисцидозе бывает связана со снижением pH в протоках и просвете ацинусов. Снижение pH может нарушать сольбилизацию белков, нарушать транспорт гранул зимогенов или способствовать аутоактивации трипсиногена. При снижении pH нарушаются также аутодеградация трипсина и его переход в неактивный мезотрипсин.

Ген карбоксипептидазы A1 (*CPA1*) регулирует укладку белка в эндоплазматической сети клеток. Его мутации сопровождаются нарушением укладки, следствием этого может быть нарушение секреции данного белка и повреждение центральных клеток.

В основе ХП может лежать нарушение генов, регулирующих функции панкреатической липазы (PNLIP) или ее разновидностей. В одном из недавних европейских исследований изучена роль гена *CEL*, регулирующего карбоксил-эстер-липа-

зу, которая в физиологических условиях активируется в ДПК желчными солями. При мутациях гена нарушаются укладка белка липазы и ее функции, поэтому при ХП вследствие мутации этого гена характерна стеаторея, но экзокринная недостаточность часто сочетается с эндокринной, причем сахарный диабет обычно развивается во взрослом возрасте.

Общая гипотеза развития генетически детерминированного ХП связана с нарушением баланса активности протеаз и их ингибиторов в панкреатической паренхиме. Облегчение активации трипсиногена может быть общим начальным шагом в развитии панкреатита, обусловленного этими мутациями. Открытие мутаций SPINK1 подчеркнуло важность системы, ингибирующей протеазы, в патогенезе ХП.

## ПАТОГЕНЕЗ

ХП развивается в результате длительно воздействующих на ПЖ неблагоприятных факторов либо может быть следствием острого панкреатита. Независимо от непосредственной причины метаболический или окислительный стресс является пусковым фактором в развитии панкреатита, инициируя повреждение клеток.

ХП является заболеванием, для которого характерны рецидивы острого воспаления с некрозом ткани ПЖ и последующее возникновение фиброза железы, что приводит к потере функции органа. Одним из признаков длительного течения ХП является панкреатолизиаз. Это явление можно расценивать и как осложнение ХП, которое возникает на фоне нарушения оттока панкреатического секрета. Поэтому нередко вируснохолитиаз может сочетаться с кистами ПЖ. Чаще всего нарушение оттока панкреатического секрета возникает на уровне головки ПЖ; при этом происходит дилатация главного панкреатического протока на всем протяжении. В половине случаев проток расширяется неравномерно, а в виде «цепи лакун», заполненных сгущенным секретом, который впоследствии кристаллизуется в камни. Камни при хроническом панкреатите могут располагаться в главном протоке и паренхиме железы (микрокалькулез). Поэтому при хроническом калькулезном панкреатите выделяют протоковый и тотальный калькулез.

У детей чаще встречается обструктивный вариант ХП, в основе которого лежит гипотеза «общего протока», предложенная еще Е. Орле в 1901 г. Согласно этой теории, вследствие обструкции холедоха или ампулы дуоденального сосочка развивается гипертензия в панкреатическом протоке с последующим разрывом мелких панкреатических протоков, что приводит к выделению секрета в паренхиму железы, активации пищеварительных ферментов, а это, в свою очередь, вызывает деструктивно-дегенеративные изменения в ПЖ. Существует также предположение, что при холелитиазе желчь содержит значительные количества продуктов перекисного окисления липидов, что придает ей особые агрессивные свойства при рефлюксе в панкреатические протоки.

Повреждению паренхимы ПЖ могут способствовать и другие причины. Любое воздействие инициирует воспаление с активацией нейтрофилов, что сопровождается окислительным стрессом и образованием свободных радикалов, которые вызывают перекисное окисление липидов и повреждение мембран. Нарушение мембран может лежать в основе феномена «уклонения» панкреатических ферментов в кровь, возможно, это связано с образованием мембранных перекисных каналов. Важное значение имеет нарушение микроциркуляции, что может быть результатом воспаления или гипоперфузии ПЖ, вследствие чего развивается гипоксия ацинарных клеток. Гипоксия также сопровождается повышением проницаемости клеточных мембран. Это приводит к повышению внутриклеточного кальция, который участвует в активации ферментов.

Независимо от механизма повреждение ацинарных клеток ПЖ сопровождается воспалением, при котором включаются универсальные механизмы — прежде всего активация ядерного фактора NF- $\kappa$ B с последующим образованием провоспалительных цитокинов, хемокинов и молекул адгезии. Дальнейший воспалительный каскад может не ограничиваться только ПЖ и в тяжелых случаях сопровождаются системным воспалительным ответом. Очевидно, системные осложнения, развивающиеся при тяжелом ОП, являются результатом активированного иммунного ответа в других органах, а не просто результатом циркуляции панкреатических ферментов.

### ПАТОМОРФОЛОГИЯ

ХП характеризуется признаками хронического воспаления и развитием фиброза в паренхиме железы, сначала очагового, а впоследствии — диффузного. Структура ткани на срезе ПЖ может быть лобулярной или нодулярной. Протоки, проходящие через участки фиброза, становятся суженными и извитыми, могут содержать мелкие конкременты. Концевые участки протоков бывают расширены с образованием псевдокист. При длительном течении ХП вся паренхима ПЖ становится плотной за счет фиброза. Вирсунгов проток может быть сужен или местами расширен. Просветы интралобулярных протоков заполняются белковыми пробками с мелкими конкрементами. Протоковый эпителий замещается воспалительными клетками. Количество  $\beta$ -клеток в островках Лангерганса уменьшается. Эти изменения обнаруживают при ХП любой этиологии, хотя те или иные признаки могут иметь некоторую специфичность для определенных причин. Так, для наследственного и алкогольного ХП характерны кальцификаты, для обструктивного характерно поражение протоков, для аутоиммунного — диффузный характер поражения, нередко с уменьшением островковых зон, для ожирения — липоматоз ПЖ в сочетании со слабым воспалением и фиброзом.

### КЛИНИЧЕСКАЯ КАРТИНА

Нередко симптоматика ХП начинается с повторных эпизодов острого панкреатита. Основным симптомом обострения является боль в животе — сильная, глубокая, сверлящая, длительная. Боль обычно локализуется в эпигастрии, может быть более выражена в верхнем левом квадранте, иногда в обоих подреберьях, иррадиировать в спину. Живот при этом вздут и напряжен, что затрудняет глубокую пальпацию. Боль нередко сопровождается тошнотой, горечью или сухостью во рту, рвотой, обычно повторной. Боль усиливается после приема пищи. Во время тяжелых приступов возможны повышение температуры, тахикардия, артериальная гипотензия, иногда желтуха. Если у ребенка было несколько приступов ОП, следует думать о хроническом панкреатите. Однако чаще ХП протекает с неярким болевым синдромом. Боли в эпигастрии умеренные, они могут провоцироваться погрешностью в диете (жирная, жареная пища, переедание, праздничный стол, фаст-фуд и др.), продолжаться несколько часов или дней и чередоваться с длительными периодами хорошего самочувствия.

Механизм панкреатогенной боли обусловлен хроническим воспалением в ткани железы, а также повышением внутрипротокового давления. Позднее перинеуральное воспаление может доминировать и способствовать упорному персистированию болевого синдрома. По мере прогрессирования фиброза ПЖ болевой синдром может ослабевать, и на первый план выходят признаки экзокринной недостаточности ПЖ: периодическое разжижение стула, жирный стул, описаны кровотечения из варикозных вен пищевода и желудка, обусловленные тромбозом селезеночной вены и вторичной портальной гипертензией. Сахарный диабет наблюдается при ХП в стадии фиброза железы, но при аутоиммунном

панкреатите он может развиваться параллельно с прогрессирующим внешнесекреторной недостаточности.

Иногда ХП протекает бессимптомно (латентный ХП). Это характерно для панкреатита на фоне системных заболеваний [воспалительных заболеваний кишечника (ВЗК)], для некоторых форм наследственного панкреатита, а также для ожирения. Обнаружение изменений в ПЖ может быть случайной находкой при диспансерном обследовании. Признаки функциональной недостаточности ПЖ долгое время могут расцениваться как проявления другой патологии и подтверждаются только специальными тестами.

При раннем дебюте ХП кальцификация и экзокринная/эндокринная недостаточность ПЖ развиваются медленнее, но обострения проявляются более манифестно, болевой синдром ярко выражен. При позднем дебюте ХП в 50% случаев отмечается латентное течение без болей с быстрым нарастанием панкреатической недостаточности.

## ДИАГНОСТИКА

Диагноз ХП обычно устанавливают по совокупности данных клинических, морфологических и функциональных исследований. В период обострения наряду с болями и диспептическими расстройствами характерно повышение в крови уровня амилазы и панкреатической липазы. Для установления структурных нарушений ПЖ используют современные методы визуализации.

- Трансабдоминальное ультразвуковое исследование (УЗИ) органов брюшной полости следует рассматривать как скрининговый метод диагностики. УЗИ позволяет быстро и довольно точно оценить размеры ПЖ, структуру паренхимы, позволяет точно определить главный панкреатический проток, особенно если отмечается внутрипротоковая гипертензия. Метод незаменим также в диагностике внутрипротокового калькулеза.
- Компьютерная томография (КТ) с дополнительным контрастированием.
- Магнитно-резонансная томография (МРТ) и магнитно-резонансная холангиопанкреатография (МРХПГ) — основные методы визуализации ПЖ и ее протоковой системы.

Для более тонкой и детальной диагностики применяется мультиспиральная КТ (МСКТ) с внутривенным контрастированием и МРТ в холангиорежиме. Эти методы исследования позволяют визуализировать паренхиму органа, а также протоки — холедох и вирсунгов проток, точно описать количество и размеры камней, их расположение. К недостаткам этих методов можно отнести необходимость использования общей анестезии для обследования детей младшей возрастной группы (рис. 18.3, 18.4).

- Эндоскопическое УЗИ (ЭндоУЗИ).

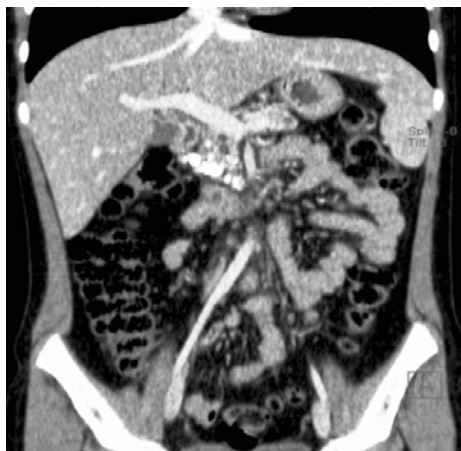В редких случаях при подозрении на аномалии и стриктуры протоков у старших детей используется эндоскопическая ретроградная холангиопанкреатография (ЭРХПГ), применение ее ограничено высоким риском развития панкреонекроза.

Методы оценки функциональной недостаточности ПЖ включают:

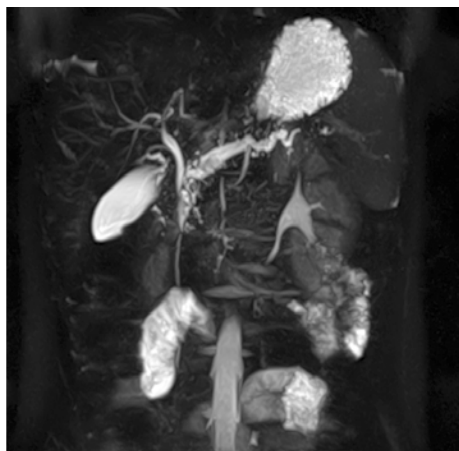
- копрологическое исследование; липидограмму кала;
- количественную оценку экскреции жира с калом (метод Камера);
- исследование концентрации эластазы-1 в кале;
- дыхательный тест с меченым  $^{13}\text{C}$  триолеином.

Копрограмма может выявить признаки панкреатической недостаточности (прежде всего стеатореи нейтральным жиром) лишь при условии большой нагрузки жирами, обладает низкой чувствительностью.

Для ХП характерно снижение концентрации эластазы-1 в кале. Этот метод хорошо выявляет умеренную и тяжелую степень экзокринной недостаточности,



**Рис. 18.3.** Компьютерная томография: калькулезный панкреатит, множественные конкременты головки поджелудочной железы



**Рис. 18.4.** Магнитно-резонансная холангиопанкреатография: выраженная вирсунгодилатация у ребенка с хроническим панкреатитом

но может не улавливать легкую степень. Дыхательный  $^{13}\text{C}$  тест с триглицеридами наиболее точен, однако он пока не нашел применения из-за довольно высокой стоимости.

При семейном анамнезе, отягощенном по ХП, или при отсутствии явной причины рецидивирующего либо хронического панкреатита целесообразно генетическое обследование с определением мутаций известных предрасполагающих генов (*PRSSI*, *SPINK1*, *CTRC*, *CFTR*, *CPA1*).

Международная группа экспертов по изучению панкреатитов у детей в 2012 г. опубликовала следующие критерии постановки диагноза.

### 1. Острый панкреатит (ОП)

Хотя бы 2 из 3 следующих признаков:

- боли в животе, свойственные панкреатиту (интенсивные, преимущественно в эпигастрии);
- повышение уровня амилазы или липазы в сыворотке крови в 3 раза и более;
- изменения структуры ПЖ, выявленные на УЗИ, КТ, МРТ, МРХПГ или ЭндоУЗИ.

### 2. Рецидивирующий панкреатит (РП)

Хотя бы 2 эпизода ОП (соответствующих вышеописанным критериям):

- с последующим полным исчезновением болей в течение не менее 1 мес;
- с полной нормализацией уровня панкреатических ферментов в крови до следующего эпизода ОП.

### 3. Хронический панкреатит (ХП)

Хотя бы 1 из 3 следующих признаков:

- абдоминальная боль панкреатического генеза и изменения в ПЖ, обнаруженные с помощью методов визуализации;
- доказанная экзокринная недостаточность и изменения ПЖ по данным методов визуализации;
- доказанная эндокринная недостаточность и изменения ПЖ по данным методов визуализации или хирургическая либо пункционная биопсия ПЖ, демонстрирующая гистопатологические признаки ХП. Структурные изменения, свойственные ХП, по данным методов визуализации: изменения протоков

(неровный контур главного и боковых протоков; дефекты заполнения протоков; микрокалькулез; стриктуры и дилатация);

- изменения паренхимы ПЖ (увеличение частей или всей железы, неровный контур, полости, кальцификаты, гетерогенность экоструктуры).

*Экзокринная панкреатическая недостаточность может быть диагностирована при:*

- снижении концентрации эластазы-1 в кале менее 100 мг/г (необходимо получить два результата с перерывом не менее 1 мес);
- коэффициент абсорбции кала менее 90% при оценке экскреции в течение 72 ч (метод Ван де Камера).

Оценка функций ПЖ не проводится в острый период, так как она может быть временно снижена.

*Эндокринная панкреатическая недостаточность* в соответствии с Критериями ВОЗ (2006), установленными для постановки диагноза «сахарный диабет», может быть диагностирована при следующих лабораторных данных:

- уровень глюкозы натощак более 7,0 ммоль/л;
- уровень глюкозы в плазме крови более 11,1 ммоль/л через 2 ч после приема 1,75 г/кг глюкозы (но не более 75 г).

## ЛЕЧЕНИЕ

Показаниями к хирургическому лечению калькулеза ПЖ являются: рецидивирующий болевой синдром, расширение главного панкреатического протока с наличием камней, образование псевдокист.

С целью подготовки пациента к операции показано проведение инфузионной терапии, введение ингибиторов протеолиза и октреотида. Эти мероприятия позволяют купировать болевой синдром, но нельзя забывать, что каждое обострение приводит к «выгоранию» части паренхимы железы. Поэтому купирование боли не должно приводить к длительной отсрочке оперативного лечения.

Операция для декомпрессии протоковой системы у детей должна быть максимально органосохраняющей, полностью устранять гипертензию и болевой синдром, быть одноэтапной и обеспечивать длительный стабильный эффект. В связи с тем что при хроническом калькулезном панкреатите по ходу главного панкреатического протока формируются многочисленные стриктуры, чередующиеся с лакунообразными расширениями, заполненными секретом и камнями, анастомозирования лишь одного из участков протока с пищеварительным трактом оказывается недостаточно для декомпрессии протоковой системы. Поэтому наиболее патогенетически обоснованным оказывается метод продольной панкреатоеюностомии, разработанный Ch.Puestow (1958).

Продольная панкреатоеюностомия эффективна как при расширенном главном панкреатическом протоке, так и при облитерированном протоке с наличием мелких конкрементов по ходу мелких протоков ПЖ. При этом должны быть раскрыты все полости и затеки на протяжении главного протока и его разветвлений, образующаяся при этом раневая поверхность на железе анастомозируется с петлей тощей кишки.

**Техника продольной панкреатоеюностомии.** Операцию начинают с широкого рассечения сальниковой сумки и выделения передней поверхности ПЖ на всем протяжении. Следующим этапом является обнаружение главного панкреатического протока. При расширенном протоке его можно обнаружить пальпаторно, чаще всего у области перешейка. Обычно проток определяется как продольное флюктуирующее образование. Подтвердить обнаружение протока помогает пункция тонкой иглой и получение мутного или прозрачного панкреатического секрета. Если пальпаторно или пункцией

обнаружить проток не удастся, то применяется метод иссечения паренхимы в виде эллипса в поперечном к железе направлении в области ее тела, либо полное пересечение ПЖ, начиная с дистальных отделов. Большим подспорьем хирургу в таких случаях может служить интраоперационное УЗИ, проводимое с помощью специальных датчиков для «открытых» и эндоскопических операций. Вскрыв проток, проводят его продольное рассечение. При хроническом калькулезном панкреатите с выраженным склерозом и атрофией ПЖ рассечение паренхимы обычно сопровождается минимальным кровотечением, и при использовании электроножа не требует дополнительного гемостаза. Однако у больных, недавно перенесших обострение панкреатита, васкуляризация железы и кровоточивость могут потребовать дополнительных методов гемостаза (биполярная коагуляция, аргонно-плазменная коагуляция). Разрез протока в проксимальной части железы заканчивают на расстоянии 1–1,5 см от медиальной стенки нисходящей части ДПК, дистальную часть железы рассекают по возможности близко к воротам селезенки. В процессе продольного рассечения железы освобождают проток, его разветвления и кистовидные расширения от конкрементов и некротических масс. Иссекается избыточная паренхима, нависающая над рассеченным протоком, ране придается «корытообразная» форма. Подготовленная для панкреатоеюноанастомоза петля кишки по Ру проводится позадиободочно через отверстие брыжейки поперечно-ободочной кишки. Перемещенную петлю кишки располагают вдоль ПЖ, заглушенным концом к воротам селезенки, анастомоз накладывают изоперистальтически. Боковую стенку кишки рассекают вдоль, чуть длиннее, чем разрез на поджелудочной железе. Анастомоз начинают формировать по нижнему краю разреза, используется рассасывающаяся мононить 5/0 на колющей игле. Нить проводится через все слои кишечной стенки, ткань железы прокалывается по краю раны на глубину 4–5 мм. Наложение соустья однорядными швами обеспечивает его высокую герметичность. Операция заканчивается дренированием сальниковой сумки и малого таза (рис. 18.5).

При отсутствии выраженного расширения вирусунгова протока и невозможности его полного продольного рассечения железа пересекается в поперечном направлении на границе головки и тела. Проксимальный отдел железы ушивается отдельными узловыми швами. Дистальный отдел железы анастомозируется с петлей по Ру.

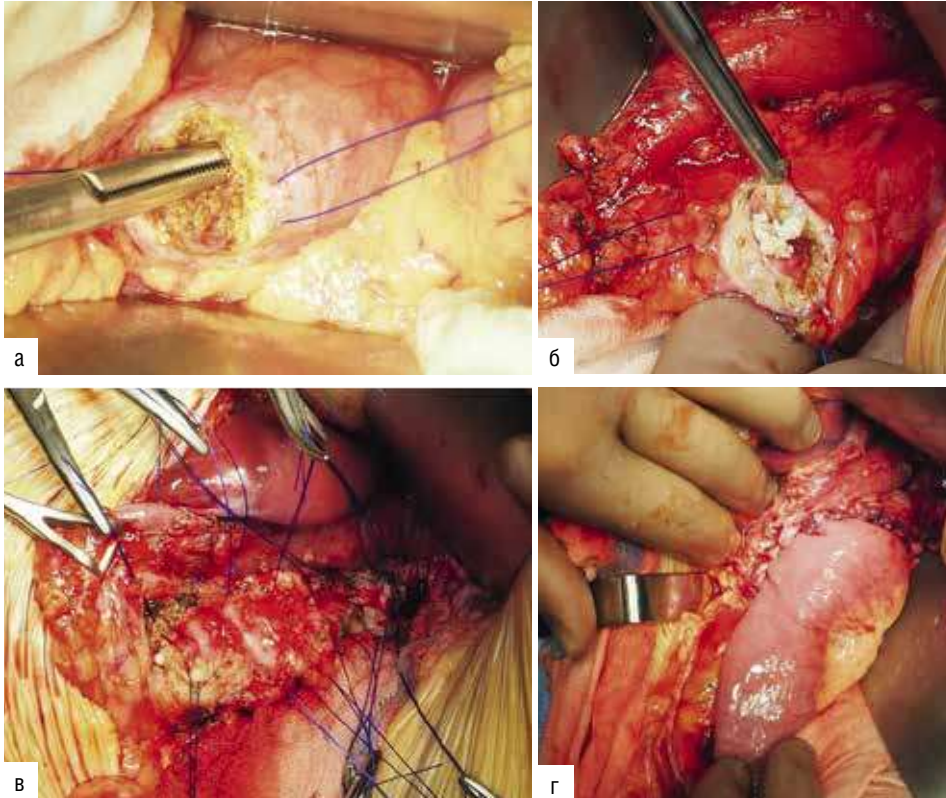
В тяжелых, запущенных случаях, когда из-за резких изменений паренхимы головки ПЖ возникает нарушение оттока желчи, операцию продольного панкреатоеюноанастомоза дополняют эндоскопической папиллосфинктеротомией, однако у детей младшей возрастной группы данная манипуляция не имеет широкого применения из-за ее технической сложности.

Характерным и наиболее опасным осложнением операции внутреннего дренирования панкреатического протока является послеоперационное кровотечение из паренхимы поджелудочной железы, которое может быть внутрипросветным (проявляется признаками кишечного кровотечения) или внутрибрюшным (характеризуется геморрагическим отделяемым по дренажам из брюшной полости). Данное осложнение требует интенсивной консервативной терапии с применением октреотида и широкого спектра гемостатических средств, а при неэффективности последних — повторной хирургической операции.

## ПРОГНОЗ

Пациенты, оперированные по поводу ХП, нуждаются в диспансерном наблюдении гастроэнтерологом, эндокринологом. Прогноз при хирургическом лечении





**Рис. 18.5.** Интраоперационная картина у ребенка 7 лет с хроническим панкреатитом: а — продольное рассечение вирсунгова протока, б — конкременты в вирсунговом протоке, в — вирсунгов проток рассечен на всем протяжении, г — сформирован продольный панкреатоеюноанастомоз на изолированной петле по Ру

обструктивного панкреатита благоприятный. У пациентов с наследственным панкреатитом в большинстве случаев удается купировать болевой синдром и остановить прогрессирование недостаточности функции поджелудочной железы.

### 18.3. КИСТЫ ПОДЖЕЛУДОЧНОЙ ЖЕЛЕЗЫ

#### ОПРЕДЕЛЕНИЕ

Киста — объемное жидкостное образование ПЖ.

#### Коды по МКБ-10

K86.2. Киста поджелудочной железы.

K86.3. Ложная киста поджелудочной железы.

#### ЭПИДЕМИОЛОГИЯ

Кисты бывают приобретенными и врожденными. Врожденные кисты встречаются очень редко (описаны единичные случаи). Заболевание возникает с одинаковой частотой у мальчиков и девочек. Приобретенные, в том числе псевдокисты, составляющие подавляющее большинство наблюдений, бывают следствием

обструктивного панкреатита, панкреонекроза, травм, но также встречаются редко (с частотой, не превышающей 1 на 100 000 детского населения в год).

### ЭТИОЛОГИЯ, ПАТОГЕНЕЗ

Причины возникновения истинных кист ПЖ до конца не выяснены. Предполагают, что они становятся следствием нескоординированной пролиферации эпителия и изолированного развития канальцев железы. Встречают как одиночные, так и множественные кисты. Кисты могут быть многокамерными. Стенка кисты состоит из нежно-волокнутой соединительной ткани, изнутри полость выстлана призматическим эпителием.

Приобретенные кисты развиваются на фоне стеноза или полной обструкции вирсунгова протока, что может быть вызвано разными причинами, а также вследствие воспалительных процессов. Это, как правило, псевдокисты. Истинные приобретенные кисты у детей можно рассматривать как следствие порока развития — одного или нескольких стенозов вирсунгова протока. Эти кисты бывают энзимоактивными.

### КЛАССИФИКАЦИЯ

Наиболее удачной представляется классификация Howard и Jordan (1960).

#### I. Истинные кисты.

- Врожденные:
  - ✧ единичные или множественные кисты, локализующиеся только в ПЖ;
  - ✧ панкреатические кисты в сочетании с кистами других органов (болезнь Хиппеля–Линдау);
  - ✧ фиброкистоз ПЖ;
  - ✧ дермоидные кисты.
- Приобретенные:
  - ✧ ретенционные кисты;
  - ✧ паразитарные кисты;
  - ✧ опухолевые кисты (у детей не встречаются).

#### II. Псевдокисты.

- Воспалительные (на почве острого или хронического панкреатита).
- Посттравматические:
  - ✧ возникшие вследствие проникающих или непроникающих повреждений;
  - ✧ возникшие после хирургических вмешательств на самой железе или близлежащих органах.
- Идиопатические.

### КЛИНИЧЕСКАЯ КАРТИНА

Врожденные кисты малого диаметра обычно не вызывают симптоматики и становятся случайной находкой. Они, как правило, заполнены мутной стерильной жидкостью, не обладающей ферментной активностью, и окружены нормальной панкреатической тканью. В отличие от травматических кист, в большинстве случаев отсутствуют спайки и перифокальная реакция. При увеличении киста может сдавливать близлежащие органы и/или вызывать обструкцию протоков. При обструкции вирсунгова протока разворачивается картина, типичная для обструктивного панкреатита (опоясывающие боли, тошнота, рвота, подъем температуры тела). Наличие симптомов механической желтухи говорит о сдавлении желчных протоков. Тупая травма живота может вызвать разрыв кисты, кровотечение в ее полость, воспаление и нагноение. Во всех перечисленных случаях возникает абдоминальный болевой синдром вплоть до развития картины острого живота.

При массивном кровотечении возникает симптоматика кровопотери (бледность, вялость, учащение и ослабление пульса, коллапс).

Чаще встречаются псевдокисты, причем посттравматические. Псевдокисты, возникшие на почве остроого или хронического панкреатита, в детском возрасте представляют большую редкость. Посттравматические псевдокисты чаще всего формируются после разрыва железы, значительно реже — после ее контузии. Чаще всего эту патологию встречают у детей школьного возраста. Типичный механизм травмы — удар о руль велосипеда. Клиническая картина обусловлена размерами кисты и степенью выраженности воспалительных явлений. Большие кисты могут вызывать увеличение и асимметрию живота, при выраженных воспалительных явлениях симптоматика сходна с описанной выше.

## ДИАГНОСТИКА

### Анамнез

Наличие травмы живота в анамнезе типично для псевдокист.

Если отмечены жалобы на опоясывающие боли в верхних отделах живота и/или его асимметрию, тошноту, рвоту, подъемы температуры тела, можно думать об осложненной кисте ПЖ.

### Осмотр и физикальное обследование

Неосложненную кисту больших размеров можно пропальпировать как безболезненное или умеренно болезненное тугоэластическое образование. При присоединении воспаления отмечают выраженную болезненность при пальпации в эпигастральной области, при разрыве кисты — пассивное напряжение мышц передней брюшной стенки, положительные симптомы раздражения брюшины; клиническая картина схожа с таковой при панкреонекрозе.

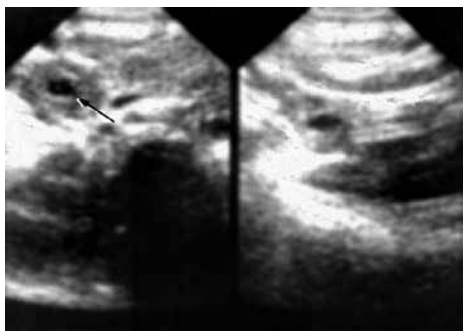### Лабораторные и инструментальные исследования

Лабораторное исследование выполняют в том же объеме, что и при панкреатите. При псевдокистах и истинных кистах, возникших на почве стеноза вирсунгова протока (энзимоактивных), на фоне обострения хронического панкреатита повышена активность амилазы, липазы и трипсина в сыворотке крови.

Обязательно выполняют УЗИ, КТ, ФЭГДС с поэтажной манометрией, эндоскопическую ретроградную холангиопанкреатографию (ЭРХПГ), ангиографию. При наличии панкреатического свища в качестве дополнительного исследования выполняют фистулографию. При подозрении на хроническую дуоденальную непроходимость, а также в качестве дополнительного исследования может быть выполнена рентгеноскопия ЖКТ с бария сульфатом.

При УЗИ определяют локализацию кист, их размеры, наличие многокамерности, экзогенность содержимого. Также отмечают наличие отека железы, определяют структуру ее паренхимы (неоднородность), бугристость контуров, состояние вирсунгова протока (например, деформация, сообщение с полостью кисты), а также состояние интрапанкреатической клетчатки. Необходимо по возможности с максимальной точностью определить отношение образования к близлежащим органам (печени, желчным протокам, брыжейке, кишечнику, селезенке) и магистральным сосудам (рис. 18.6).

КТ позволяет с большей точностью оценить топику образования, его структуру, отношение к близлежащим органам. МРХПГ — одно из самых высокоинформативных исследований. Абсолютно четко определяют структуру желчевыводящих путей и вирсунгова протока, обнаруживают сообщение последнего с полостью кисты.



**Рис. 18.6.** Ультразвуковая картина ребенка 11 лет с псевдокистой головки поджелудочной железы

Фистулография при наличии панкреатического свища позволяет проследить свищевой ход и определить его отношение к вирсунгову протоку и собственно кисте, что важно при определении хирургической тактики.

Рентгеноскопия ЖКТ с бария сульфатом — дополнительное исследование, его выполняют при подозрении на хроническую дуоденальную непроходимость.

### Дифференциальная диагностика

Кисты ПЖ следует дифференцировать от лимфангиомы, системных и солидных опухолей забрюшинного пространства, в том числе брыжейки (лимфомы, лимфогранулематоза, нейрогенных опухолей), дубликационных кист.

## ЛЕЧЕНИЕ

### Цель лечения

Цель лечения — ликвидация кисты или создание механизма адекватного дренирования ее полости в целях предотвращения осложнений (например, панкреатита, панкреонекроза, нагноения, разрыва кисты).

### Консервативное лечение

При обострениях хронического панкреатита у пациентов с кистами ПЖ показано использование аналогов соматостатина (октреотида) и ингибиторов протеаз в целях предотвращения аутолиза. При нагноении кисты назначают антибактериальную терапию препаратами широкого спектра действия. Терапия в послеоперационном периоде — см. послеоперационное ведение больного, при обострениях панкреатита — см. главу, посвященную лечению ОП.

### Хирургическое лечение

Хирургическое лечение показано в тех случаях, когда выявлены кисты больших размеров или небольшие кисты, вызывающие сужение вирсунгова протока, и, как следствие, обострение хронического панкреатита. При осложнениях (разрыве или нагноении кисты) операцию выполняют в экстренном порядке. При мелких кистах, не вызывающих деформации вирсунгова протока и не проявляющихся клинически, хирургическое лечение не показано.

Предоперационная подготовка заключается в коррекции нарушений водно-электролитного баланса, проведении десенсибилизирующей терапии.

При ФЭГДС с поэтажной манометрией констатируют наличие гастродуоденита, деформации пилорического отдела и ДПК, стеноза фатерова сосочка, дуоденостаза, дуоденогастрального рефлюкса, повышения давления в ДПК; эти изменения указывают на наличие хронического воспалительного процесса в гепатопанкреатодуоденальной зоне.

Васкуляризацию самого образования и ангиоархитектонику гепатопанкреатодуоденальной зоны определяют при ангиографии. Эти данные имеют большую важность, ориентируя хирурга на особенности предстоящей операции.

При наличии несформированной стенки кисты, инфицировании кисты, истончении и рыхлости стенки сформированной кисты выполняют наружное дренирование — марсупиализацию. Также эту операцию можно выполнить как наименее травматичную при тяжелом состоянии больного (с перспективой внутреннего дренирования в последующем). Марсупиализация противопоказана при сообщении кисты с протоковой системой ПЖ. При марсупиализации избыток стенки кисты иссекают с таким расчетом, чтобы остаточная полость как можно больше приближалась по форме к щелевой. Края кисты подшивают к брюшине и брюшной стенке циркулярно-узловыми швами, создавая соустье протяженностью 3–5 см между полостью и внешней средой. Свищи обычно закрываются самостоятельно через 1,0–1,5 мес после операции.

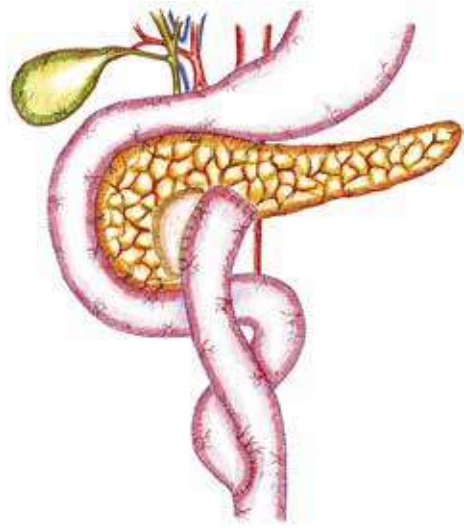


Рис. 18.7. Панкреатоцистоеюноанастомоз (схема)

При наличии сформированных кист с толщиной стенки не менее 2 мм и сообщении полости кисты с протоковой системой железы (рис. 18.7) выполняют внутреннее дренирование — наложение панкреатоцистоеюноанастомоза на петле по Ру. Операция может быть выполнена традиционным или лапароскопическим способом.

При стенозе вирсунгова протока с панкреатиколитиазом и протяженной кистой деформацией протока, а также при множественных сужениях последнего целесообразно накладывать продольный панкреатикоеюноанастомоз на петле по Ру традиционным способом.

Послеоперационное ведение больного преследует цель минимизировать возможность возникновения осложнений. В течение 5 сут проводят инфузионную терапию, ПП. Необходимо проведение комбинированной антибактериальной терапии, десенсибилизирующего лечения, витаминотерапии. В обязательном порядке используют аналоги соматостатина и ингибиторы протеаз, блокаторы протонного насоса, проводят плановое обезболивание. С 5-х суток послеоперационного периода назначают энтеральную нагрузку, постепенно увеличивают ее, одновременно уменьшая объем инфузионной терапии.

После выписки из стационара ребенок должен находиться под наблюдением хирурга по месту жительства. Рекомендуют плановые госпитализации в целях контрольного обследования и при необходимости коррекции нарушений дважды в течение первого года после операции, затем — 1 раз в год в течение 2–3 лет (по показаниям — чаще).

## ПРОГНОЗ

Исход заболевания и прогноз при адекватном лечении благоприятны.

## 18.4. ГОРМОНОПРОДУЦИРУЮЩИЕ ЗАБОЛЕВАНИЯ ПОДЖЕЛУДОЧНОЙ ЖЕЛЕЗЫ

В педиатрической практике встречаются инсулиному, незидиобластоз (схожие заболевания), гастриному и серотониному. Избыточная секреция гормонов вызывает соответствующую клиническую картину. Данные опухоли бывают медленно-растущими, их относят к условно злокачественным. Радикальное лечение только хирургическое, концепция хирургического лечения едина.

### ОПРЕДЕЛЕНИЕ

Гормонопродуцирующие заболевания ПЖ — опухоли, возникшие в результате усиленной пролиферации эндокринных клеток.

#### Коды по МКБ-10

C25.4. Злокачественное новообразование островковых клеток поджелудочной железы.

D13.7. Доброкачественное новообразование островковых клеток поджелудочной железы.

### ЭПИДЕМИОЛОГИЯ

Заболеваемость — 0,5–3,0 на 1 000 000 населения в год.

### ЭТИОЛОГИЯ, ПАТОГЕНЕЗ

Эндокринные клетки ПЖ формируют не только специализированные структуры (островки Лангерганса), но и располагаются диффузно в эпителии протоков и между экзокринными клетками ацинусов. В островках Лангерганса наряду с  $\beta$ -клетками, продуцирующими инсулин, имеются  $\alpha$ -клетки, секретирующие глюкагон — антагонист инсулина,  $\delta$ -клетки, синтезирующие соматостатин, ингибирующий процесс выделения инсулина, глюкагона и ферментов ацинарных клеток. Диффузно расположены энтерохромафинные клетки (ЕС), образующие серотонин и мелатонин, вазоактивный интестинальный пептид, вещество Р. У эмбриона обнаруживают гастриноподуцирующие клетки (G-клетки), в нормальной ПЖ взрослого человека отсутствующие. Каждая из перечисленных клеток может дать начало гормонопродуцирующей опухоли. Избыток секреции того или иного гормона вызывает соответствующую клиническую картину и характерные изменения лабораторных показателей.

### КЛАССИФИКАЦИЯ

Выделяют следующие виды гормонопродуцирующих опухолей ПЖ.

- Опухоль из  $\beta$ -клеток — инсулинома.
- Диффузно расположенные островки  $\beta$ -клеток (тотальное поражение железы) — незидиобластоз (от греч. *nesidion* — «островок»).
- Опухоль из G-клеток — гастринома.
- Опухоль из ЕС-клеток — серотонинома (карциноид).

### КЛИНИЧЕСКАЯ КАРТИНА

#### Инсулинома и незидиобластоз

Синонимы инсулиномы — инсулома, гипогликемическая болезнь, синдром Харриса. Синоним незидиобластоза — идиопатическая неонатальная гипогликемия.

Инсулинома (рис. 18.8) и незидиобластоз имеют схожие клинические проявления. Незидиобластоз бывает самой частой причиной младенческой гипогликемии.

При обоих заболеваниях секретируется избыточное количество инсулина, что проявляется так называемой триадой Уиппла: приступами гипогликемии натощак, снижением содержания сахара в крови до 2,7 ммоль/л и менее, купированием гипогликемических симптомов после введения декстрозы (Глюкозы\*) или приема сладкой пищи.

Клинические проявления можно разделить на две группы: нейрогликопенические и адренергические симптомы.

- Нейрогликопенические симптомы — головная боль, нарушения памяти, сумеречные состояния (эйфория или агрессивность), повышенная утомляемость, галлюцинации, невозможность сосредоточиться, нарушения речи, судороги, кома.
- Адренергические симптомы — мышечная слабость, повышенная потливость, неадекватное чувство голода, кризы повышения АД, возбудимость.

### Гастронома

Гастронома характеризуется наличием рецидивирующих пептических гастродуоденальных язв, гиперхлоргидрией, диареей. Данная картина известна как синдром Золлингера–Эллисона. Клинические признаки следующие.

- Острое начало язвенной болезни.
- Боль в эпигастральной области во время или сразу после еды.
- Ночные боли, не проходящие после приема пищи.
- Обильная рвота кислым содержимым.
- Диарея (обильные водянистые испражнения).
- Отсутствие эффективности консервативного лечения.

### Серотонинома

Серотонинома, или карциноид, — опухоль из ЕС-клеток, проявляющаяся карциноидным синдромом. Помимо серотонина, опухоль синтезирует 5-гидрокситриптофан, брадикинин, гистамин, адренокортикотропный гормон (АКТГ) и ряд других биологически активных веществ, что определяет полиморфизм неспецифичных симптомов. Вследствие этого диагностика сильно затруднена. Состояние образно обозначают в зарубежной литературе как синдром барона фон Мюнхгаузена. При карциноидном синдроме отмечают приливы крови к лицу, приступы головной боли, вегетативно-сосудистую дистонию, приступы болей в эпигастральной области с многократной рвотой, бронхоспазм, диарею, пеллагрозный дерматит, артрит, вялость, апатию, бессонницу, поражение клапанов правых отделов сердца, редко — ослабление памяти, энцефалопатию.

Больные карциноидом, как правило, в течение длительного времени безуспешно лечатся у специалистов разного профиля.

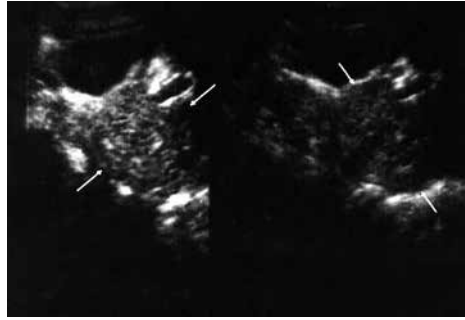


Рис. 18.8. Инсулинома. Опухоль хвоста поджелудочной железы у ребенка 13 лет

## ДИАГНОСТИКА

### Анамнез

Поскольку проявления гормонопродуцирующих заболеваний ПЖ весьма разнообразны и неспецифичны, практически невозможно выделить абсолютно типичные жалобы. Во всяком случае, длительно беспокоящие боли в эпигастральной области, тошнота, рвота, нарушения стула, приливы крови к лицу, особенно если это сопровождается психопатическими проявлениями, судорогами, дают повод думать о заболевании ПЖ.

При сборе анамнеза (в случае подозрения на инсулиному) следует выяснить, исчезает ли симптоматика после приема сладкого.

### Осмотр и физикальное обследование

При осмотре можно отметить бледность, вялость, снижение мышечного тонуса.

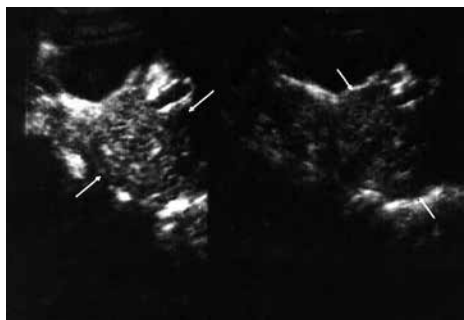
Боль в животе (особенно в эпигастральной области), иррадиирующая в поясницу, может усиливаться при пальпации. Пропальпировать саму опухоль, как правило, не удастся из-за ее небольших размеров.

### Лабораторные и инструментальные исследования

Обязательно выполняют рутинные анализы, а также исследование крови на активность амилазы и липазы.

При подозрении на инсулиному и незидиобластоз обязательное мероприятие — суточная проба с голоданием. При выполнении этого исследования ребенок не принимает пищу. Раз в 3 ч в крови определяют содержание глюкозы, иммунореактивного инсулина, С-пептида. Пробу считают положительной, если за время ее проведения концентрация сахара снижается более чем на 50%. Следует учитывать, что примерно у 50% больных содержание глюкозы в плазме натощак ниже 600 мг/л, а инсулина превышает 20 мкЕД/мл (Данилов М.В., Федоров В.Д., 1995). При констатации этих данных, а также при наступлении гипогликемического криза пробу прекращают.

К обязательным методам инструментального исследования относят УЗИ брюшной полости и забрюшинного пространства, КТ, ФЭГДС, к дополнительным — ангиографию, электроэнцефалографию, чрескожную чреспеченочную катетеризацию воротной и селезеночной вен с поэтапным взятием порций крови на уровне хвоста, тела и головки ПЖ в целях определения содержания иммунореактивного инсулина и С-пептида при подозрении на инсулиному, а также гастрин и серотонина при подозрении на гастриному и карциноид соответственно.



**Рис. 18.9.** Ультразвуковая картина при карциноиде (серотониноме) головки поджелудочной железы у ребенка 13 лет

При УЗИ в 83% случаев (по нашим данным) удается выявить образование в ПЖ (рис. 18.9), а также наличие изменений в других органах. Инсулиномы представляют собой образования с четкими контурами. Эхоструктура их менее плотная и менее однородная, чем нормальная паренхима ПЖ. При незидиобластозе определяют неоднородность паренхимы железы, увеличение и нечеткость контуров последней. Размеры карциноида и гастриномы могут достигать 100 мм в диаметре. Опухоль имеет неоднородную структуру. КТ позволяет уточнить эти данные.



При ФЭГДС обнаруживают явления гастродуоденита, а также язвы при гастриноме (синдром Золлингера–Эллисона). Кроме того, при подозрении на гастриному проводят ФЭГДС с поэтажной рН-метрией и профилометрией, что позволяет выявить высокий уровень базальной секреции.

Целиакография с селективным контрастированием общей печеночной и селезеночной артерий позволяет в 80% случаев обнаружить карциноид в виде очага патологической гиперваскуляризации.

Электроэнцефалография при инсулиноме и незидиобластозе в 70% случаев обнаруживает дезорганизацию и нарушения частоты  $\alpha$ -ритма, усиление  $\beta$ -активности, наличие диффузных остроконечных колебаний  $\Theta$ -волн.

При недостаточной информативности перечисленных методов исследования целесообразно выполнение чрескожной чреспеченочной катетеризации воротной и селезеночной вен с поэтапным взятием порций крови на уровне хвоста, тела и головки железы с определением содержания иммунореактивного инсулина и С-пептида (при подозрении на инсулиному), гастрин и серотонина (при подозрении на гастриному и карциноид). Это исследование помогает определить место локализации опухоли в железе.

### Дифференциальная диагностика

Гормонопродуцирующие опухоли ПЖ следует дифференцировать от гастродуоденита, хронического панкреатита, нейрогенных опухолей, психических заболеваний.

### Показания к консультациям других специалистов

Показаны консультации гастроэнтеролога, онколога, невропатолога, психиатра.

## ЛЕЧЕНИЕ

### Цель лечения

Цель лечения — удаление образования, обеспечение по возможности удовлетворительного качества жизни после операции.

### Консервативное лечение

При инсулиноме и незидиобластозе на фоне гиперинсулинизма отмечают гипогликемию, в связи с чем постоянно проводят инфузии высококонцентрированной декстрозы. В день операции больным обязательно назначают октреотид. Показания к назначению других препаратов (антибиотиков, антипиретиков, психотропных препаратов и др.) индивидуальны.

### Хирургическое лечение

Показание к операции — наличие образования в ПЖ. Противопоказание — крайне тяжелое общее состояние больного.

Предоперационная подготовка включает коррекцию водно-электролитного баланса (если это необходимо), введение октреотида в день операции.

При гормонопродуцирующих опухолях используют различные методы хирургического лечения.

**Энуклеация образования** — вид экономной резекции ПЖ, подразумевающий удаление ограниченного ее участка вместе с опухолью без полного поперечного пересечения железы и без повреждения главного панкреатического протока.

Широко вскрывают сальниковую сумку в целях полной визуализации всей поверхности ПЖ и граничащих с ней магистральных сосудов. Над образованием, расположенным в толще ПЖ, рассекают участок паренхимы. Образование прошивают шелковой нитью 2/0, используемой в качестве держалки, и вылуцивают

из окружающих тканей острым путем или электрокоагулятором, стараясь максимально сохранить целостность окружающих ацинарных долек. По возможности иссечение следует проводить по границам ацинарных долек, а не с их рассечением. На оставшейся раневой поверхности ПЖ проводят тщательный гемостаз посредством коагуляции или прошивания мелких кровоточащих сосудов, после чего ушивают раневую поверхность железы. В сальниковую сумку устанавливают силиконовый дренаж, лапаротомную рану послойно ушивают.

При невозможности энуклеации выполняют **секторальную резекцию ПЖ**. Эта операция подразумевает удаление небольшого пораженного участка органа с полным поперечным его пересечением и формированием проксимальной и дистальной культей.

Широко вскрывают сальниковую сумку для визуализации передней поверхности ПЖ. По нижнему краю ее тела рассекают передний листок брыжейки поперечно-ободочной кишки. Селезеночную артерию выделяют и берут на держалку. По верхнему краю тела ПЖ разделяют желудочно-поджелудочную связку. ДПК тщательно мобилизуют по Кохеру. При выделении головки ПЖ особое внимание уделяют сохранению кровоснабжения ДПК. Верхнюю брыжеечную вену выделяют выше и ниже перешейка железы и после создания под ним туннеля берут на держалку. Когда вена визуализирована, выполняют пересечение ПЖ на уровне перешейка. Производят гемостаз на срезе дистальной культы железы путем наложения тонких обкалывающих швов или электрокоагуляции.

При трудности выделения селезеночную вену перевязывают, после чего выполняют спленэктомию.

Головку железы вместе с ДПК отводят вправо, отделяют от верхней брыжеечной и воротной вен, попутно перевязывая мелкие сосуды. Далее рассекают ткань головки железы параллельно изгибу нисходящей части кишки и отступя от нее 3–5 мм. После отсечения остаются сохраненными дорсальная дуоденопанкреатическая артериальная дуга, кровоснабжающая стенку ДПК, и общий желчный проток.

Реконструктивный этап операции включает создание анастомоза между дистальной культей ПЖ и изолированной по Ру петлей тощей кишки по типу «конец в конец» или «конец в бок».

В качестве дополнительной защиты при формировании энтеро-энтероанастомоза создают антирефлюксный механизм (рис. 18.10).

В сальниковую сумку устанавливают силиконовый дренаж. Лапаротомную рану послойно ушивают.

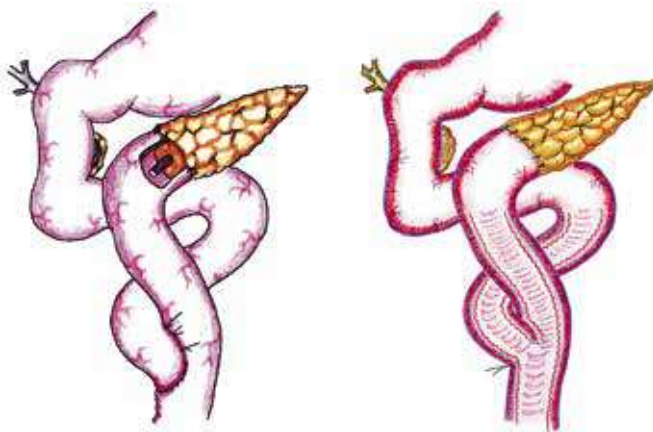


Рис. 18.10. Секторальная резекция поджелудочной железы (схемы)

**Дистальная резекция ПЖ** — левосторонняя резекция хвоста и тела различного объема (в зависимости от распространенности поражения). Резекцию 90–95% органа называют субтотальной, ее выполняют при незидиобластозе.

Желудочно-ободочную связку рассекают до ворот селезенки, сохраняя при этом желудочно-брыжеечную артерию, вследствие чего визуализируется передняя поверхность ПЖ. На границе планируемого пересечения со стороны задней поверхности железы создают туннель в ретропанкреатическом пространстве. Паренхиму железы пересекают электроножом или скальпелем. При обнаружении в толще паренхимы железы селезеночную вену выделяют на небольшом участке и берут на держалку, затем выполняют окончательное пересечение железы. Дистальные отделы железы удаляют справа налево, в сторону ворот селезенки, при этом сохраняют магистрали селезеночных сосудов, перевязывая их ветви, входящие в ткань ПЖ. При невозможности сохранения селезеночную вену пересекают, затем выполняют спленэктомию. По ходу операции осуществляют гемостаз неглубокой электрокоагуляцией и прошиванием кровоточащих участков атравматическими монофиламентными нитями (например, проленом 4/0 или 5/0). Пересеченный вирсунгов проток прошивают отдельно, герметично, узловыми швами с использованием атравматического нерассасывающегося материала.

В сальниковую сумку и полость малого таза устанавливают силиконовые дренажи. Лапаротомную рану послойно ушивают.

При остальных видах резекций ПЖ используют ту же хирургическую технику. Особенность — ориентиры границ пересечения железы.

- При резекции 50% органа граница проходит слева от верхней брыжеечной вены. Селезеночные сосуды перевязывают дистальнее зоны пересечения железы таким образом, чтобы культя органа находилась на небольшом расстоянии от селезеночных сосудов.
- При субтотальной резекции граница пересечения ПЖ находится слева от передней верхней панкреатодуоденальной артерии. Перед пересечением паренхимы железы ствол указанной артерии берут на держалку. Крючковидный отросток головки железы удаляют. В оставшейся части ПЖ остается интрапанкреатическая часть общего желчного протока.

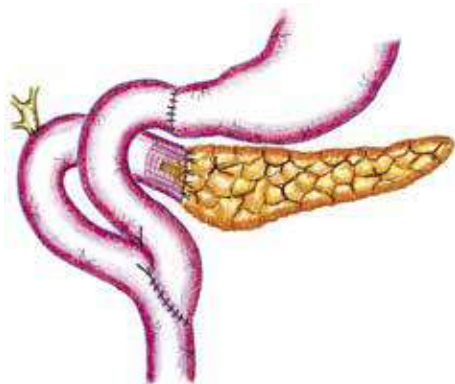
При потенциально злокачественных опухолях головки железы (карциноид), а также при наличии массивного спаечного процесса, не позволяющего выполнить более щадящую операцию, производят **панкреатодуоденальную резекцию**. У детей методом выбора служит пилоросохраняющий вариант операции с пересечением ДПК на 2–4 см ниже привратника (операция Traverzo–Logmire). Эта операция травматична и технически сложна.

После широкой мобилизации головки ПЖ с ДПК и визуализации верхнебрыжеечной вены в зоне перешейка решают вопрос о резектабельности опухоли.

Выполняют холецистэктомию. Выделяют общий желчный проток, тупым путем отделяют его от воротной вены. Общий печеночный проток пересекают на расстоянии 2 см от бифуркации.

Тощую кишку пересекают на расстоянии 5 см от связки Трейтца, после чего выполняют резекцию головки ПЖ единым блоком с ДПК в пределах здоровых тканей.

На следующем этапе приступают к формированию панкреатоеюнального и билиодигестивного анастомозов на отключенной петле тощей кишки по Ру. Формируют панкреатоеюноанастомоз. На этой же петле дистальнее накладывают билиодигестивный анастомоз «конец в бок». Формируют дуоденоюноанастомоз «конец в конец». Прокходимсть кишечника восстанавливают путем наложения энтероэнтероанастомоза «конец в бок» (рис. 18.11).



**Рис. 18.11.** Панкреатодуоденальная резекция (схема)

Следует особо отметить, что при инсулиноме и незидиобластозе непосредственно после удаления образования или резекции железы интраоперационно проводят контроль за гликемией через 20 мин после прекращения инфузии декстрозы (Глюкозы\*). Цель операции достигнута, если уровень гликемии не снижается или нарастает.

**Послеоперационное ведение** зависит от вида выполненного вмешательства. Пациенты, перенесшие энуклеацию опухолей, секторальную резекцию или дистальную (в том числе субтотальную) резекцию, получают лечение по следующей схеме: в первые 2 сут проводят инфузионную терапию с ПП, коррекцию гипергликемии (если в этом есть необходимость) капельным введением препаратов инсулина, комбинированную антибактериальную терапию, гемостатическую, десенсибилизирующую терапию, введение ингибиторов протонного насоса (омепразола), стимуляцию кишечной перистальтики (неостигмина метилсульфат). Энтеральную нагрузку назначают со вторых суток послеоперационного периода, постепенно уменьшая объем инфузионной терапии. Коррекцию гипергликемии, начиная с этого этапа, осуществляют посредством введения препаратов инсулина короткого и длительного действия. Добавляют прокинетики, ферменты, пробиотики. У пациентов, перенесших панкреатодуоденальную резекцию, в течение 5 сут проводят инфузионную терапию с полным ПП, коррекцию гипергликемии посредством капельного введения препаратов инсулина, комбинированную антибактериальную терапию, гемостатическую, десенсибилизирующую терапию, витаминотерапию, введение ингибиторов протонного насоса, стимуляцию кишечной перистальтики. После начала энтеральной нагрузки (6-е сутки послеоперационного периода) уровень гликемии определяет необходимость подкожного введения инсулина короткого или длительного действия. Все больные в раннем послеоперационном периоде получают октреотид до 5–7-х суток.

После выписки из стационара больного наблюдает хирург по месту жительства. Если формируется стойкая гипергликемия (послеоперационный сахарный диабет), больной пожизненно получает инсулин. При необходимости больного госпитализируют для контрольного обследования и коррекции терапии.

## ПРОГНОЗ

При строгом соблюдении всех правил лечения, отсутствии серьезных осложнений прогноз благоприятен. Продолженный рост опухоли, ее метастазирование существенно отягощают прогноз.

# Глава 19

## Заболевания селезенки

*Н.А. Аль-Машат*

В детском возрасте к хирургическим заболеваниям селезенки относят аномалии развития селезенки, кисты, абсцессы и гемолитические анемии.

### 19.1. АНОМАЛИИ РАЗВИТИЯ

**Код по МКБ-10**

Q89.0. Врожденные аномалии селезенки.

#### **ЭПИДЕМИОЛОГИЯ И КЛИНИЧЕСКАЯ КАРТИНА**

В целом распространенность аномалий развития селезенки невелика и колеблется от 0,1 до 0,3%. Врожденное отсутствие селезенки встречаются редко, чаще всего вместе с другими пороками развития, может сочетаться с частичным или полным обратным положением органов.

Недоразвитие селезенки (гипоплазию или микросплению) встречаются также редко: анатомически орган сформирован правильно, обычного строения, но уменьшен.

Добавочные селезенки — наиболее частый и важный с практической точки зрения вид аномалии. Их встречаются приблизительно в 20% случаев всех посмертных вскрытий, чаще у детей раннего возраста и новорожденных. Строение добавочных селезенки подобно основному органу: они могут быть одиночными и множественными, локализируются чаще в области ворот селезенки (54,2%), в ее связках, по ходу сосудистой ножки, в сальнике, имеют величину от просяного зерна до нормальной селезенки, особенно в патологических ситуациях, когда добавочные селезенки берут на себя функции удаленного органа.

Иногда добавочные селезенки имеют самостоятельную брыжейку с отдельным сосудом, в этих случаях возможны завороты, протекающие с клинической картиной острого живота. Помнить о наличии добавочных селезенки необходимо в связи с возможными рецидивами заболеваний крови после выполненной спленэктомии.

## 19.2. КИСТЫ

### Код по МКБ-10

D73.4. Киста селезенки.

### КЛАССИФИКАЦИЯ, ЭТИОЛОГИЯ

Кистозные образования селезенки подразделяют на непаразитарные и паразитарные. Чаще описывают отдельные наблюдения, реже публикуют сводные статистики.

Непаразитарные кисты, в свою очередь, подразделяют на истинные и ложные. Стенка истинной кисты, чаще имеющей врожденное происхождение, состоит из соединительной ткани, выстланной эндотелием или эпителием, в полости содержится серозная жидкость. Редко встречаются дермоидные кисты.

Чаще выявляют приобретенные кисты, не имеющие внутренней выстилки (псевдокисты), они развиваются после травмы (в 50% случаев) или каких-либо инфекций (например, сыпного и брюшного тифа, малярии, туберкулеза). Псевдокисты при травме образуются в результате аутолитических процессов, происходящих в гематоме, и образования фибриновой капсулы, преобразующейся с течением времени в фибринозную. По характеру содержимого кисты подразделяют на серозные, геморрагические и серозно-геморрагические. Они могут быть расположены внутри селезенки или субкапсулярно. Величина кист различна — от мелких множественных до единичных огромных, содержащих до 1 л жидкости и более.

### КЛИНИЧЕСКАЯ КАРТИНА

Клиническая симптоматика непаразитарных кист зависит в основном от размеров и проявляется чувством тяжести, небольшими болями в левом подреберье. При больших кистах могут развиваться явления кишечной непроходимости, редко — другие симптомы.

Среди паразитарных кист чаще встречаются эхинококковые. При этом селезенка страдает очень редко (лишь в 2–5% случаев) по сравнению с 70–80% случаев заражения печени. Селезенка поражается кистозной формой эхинококкоза. У детей описаны единичные случаи таких заболеваний селезенки. В связи с медленным ростом эхинококковых кист диагноз ставят чаще уже у взрослых пациентов.

### ДИАГНОСТИКА

#### Осмотр и физикальное обследование

При осмотре пациента с непаразитарной кистой обращают на себя внимание асимметрия живота, выбухание в левом подреберье, где при пальпации определяют увеличенную эластичную безболезненную селезенку. При интимном предлежании кисты к передней брюшной стенке возможна флюктуация.

Клиническая картина паразитарной кисты сходна с непаразитарной: тупые боли в левом подреберье, симптомы сдавления соседних органов.

#### Лабораторные и инструментальные исследования

Диагностика непаразитарной кисты достаточно сложна. Проводят дифференциальную диагностику с опухольями селезенки, почки, забрюшинными опухолями, различными спленопатиями и т.п. В план обследования необходимо включить рентгенографические методы исследования ЖКТ (для выявления деформации и смещения желудка, селезеночного изгиба ободочной кишки), инфузионную урографию. Наибольшую информацию дают ультразвуковое сканирование и лапароскопия.

Диагностике паразитарной кисты помогают УЗИ, КТ и серологические реакции.

**ЛЕЧЕНИЕ****Непаразитарные кисты**

Оперативное лечение непаразитарной кисты заключается в ее иссечении, а если это технически невозможно, выполняют спленэктомию. Находит применение и пункционный метод лечения кист под контролем УЗИ, особенно при их глубоком расположении в паренхиме селезенки. Однако в настоящее время наибольшее распространение получил лапароскопический доступ. При этом использование гемостатических губок (типа Tachocomb) для тампонирования остаточной полости не только обеспечивает хорошее ее закрытие, но и служит дополнительным фактором достижения гемостаза в послеоперационном периоде.

Послеоперационный период характеризуется гладким течением, отсутствием пареза, воспалительных, спаечных и других осложнений. Косметические и функциональные результаты отличные, физическая активность восстанавливается быстро.

**Паразитарные кисты**

Оперативное вмешательство паразитарной кисты заключается во вскрытии кисты, удалении хитиновой оболочки с обработкой полости кисты 2% раствором формальдегида (Формалина\*) на глицероле. При больших кистах, занимающих половину ткани селезенки и более, показан радикальный метод лечения — спленэктомию. Эхинококкоз может осложняться нагноением, разрывом, что чревато обсеменением всей брюшной полости.

Для профилактики рецидива эхинококкоза проводят специфическую медикаментозную терапию албендазолом (Альбендазолом\*).

**19.3. АБСЦЕССЫ СЕЛЕЗЕНКИ****Код по МКБ-10**

D73.3. Абсцесс селезенки.

**ЭТИОЛОГИЯ, ПАТОГЕНЕЗ**

Пути возникновения абсцессов селезенки:

- гематогенный (при септических процессах);
- переход гнояного процесса с соседних органов при перитоните, после травмы.

Абсцессы селезенки нередко сочетаются с метастатическими гнойными очагами в других органах (например, печени, почках, легких), могут быть крупными единичными и мелкими множественными. Гной кровянистый, шоколадного цвета. В посевах содержимого абсцесса обнаруживают патогенную микрофлору: стафилококк, кишечную палочку.

**КЛИНИЧЕСКАЯ КАРТИНА**

Клинические проявления абсцесса селезенки разнообразны, зависят от фона, на котором он появился, и локализации в толще селезенки.

**ДИАГНОСТИКА****Осмотр и физикальное обследование**

При абсцессе в нижнем полюсе пальпируют увеличенную, болезненную селезенку, выявляют положительные симптомы раздражения брюшины. При расположении абсцесса в верхнем полюсе селезенки выражены явления со стороны плевры: выпот, ограничение подвижности левого купола диафрагмы, ослабление дыхания в нижних отделах левого легкого. Общее состояние больного нарушено: высокая

лихорадка, воспалительные изменения со стороны формулы крови, интоксикация. В некоторых случаях на фоне массивной антибактериальной терапии абсцесс селезенки протекает вяло, подостро.

### Лабораторные и инструментальные исследования

Наряду с тщательным анализом всех описанных клинических симптомов важная роль в постановке правильного диагноза принадлежит УЗИ, а в сомнительных случаях проводят лапароскопию.

### ОСЛОЖНЕНИЯ

Осложнения могут быть связаны с прорывом абсцесса в свободную брюшную полость, прилегающие органы (желудок, кишку).

### ЛЕЧЕНИЕ

Наиболее рациональным методом считают вскрытие гнояника с последующим его дренированием. При локализации абсцесса в нижнем полюсе селезенки разрез брюшной стенки производят ниже реберной дуги над местом флюктуации (если она выявлена). Селезенка оказывается подпаянной к брюшине в этом месте, и инфицирования брюшной полости, как правило, не происходит. При локализации абсцесса в верхнем полюсе оправдан трансторакальный доступ через девятое-десятое межреберье. Предварительно в этих случаях можно произвести пункцию поддиафрагмального пространства и вскрыть гнойник по игле. Спленэктомия показана в тех случаях, когда селезенка свободна от сращений и диагностированы множественные абсцессы или расплавление паренхимы.

В настоящее время при одиночных абсцессах селезенки с успехом применяют мини-инвазивные методы лечения: пунктирование и дренирование гнойного очага под контролем УЗИ, а также лапароскопическое вмешательство.

Во всех случаях операцию проводят на фоне интенсивной антибактериальной, инфузионной и иммунной терапии.

## 19.4. ГЕМОЛИТИЧЕСКИЕ АНЕМИИ

### ОПРЕДЕЛЕНИЕ

Из системных заболеваний чаще встречаются гемолитические анемии — анемии, развивающиеся вследствие преобладания процессов разрушения эритроцитов над их образованием. В процессе усиления распада эритроцитов при различных формах гемолитических анемий участвуют органы ретикулоэндотелиальной системы и особенно селезенка.

#### Коды по МКБ-10

D55–D59. Гемолитические анемии.

### КЛАССИФИКАЦИЯ

Гемолитические анемии бывают наследственными и приобретенными.

### ЭПИДЕМИОЛОГИЯ

Наследственные гемолитические анемии встречаются в детском возрасте чаще. Наибольший интерес для хирурга представляют анемии с исключительно внутриклеточным гемолизом: врожденная (семейная) микросфероцитарная гемолитическая анемия Минковского–Шоффара (заболеваемость в РФ составляет 2,2 на 10 000 без учета легких и бессимптомных форм болезни), врожденная (семейная) макроцитарная гемолитическая анемия, серповидноклеточная анемия.



## Наследуемый сфероцитоз

### СИНОНИМЫ

Анемия врожденная гемолитическая. Анемия гемолитическая семейная. Анемия микросфероцитарная. Анемия микроцитарная. Анемия сфероцитарная. Анемия шаровидноклеточная. Болезнь Минковского–Шоффара. Желтуха гемолитическая врожденная. Желтуха хроническая семейная. Наследственный микросфероцитоз.

### ОПРЕДЕЛЕНИЕ

Наследуемый сфероцитоз — гемолитическая анемия, возникающая вследствие дефекта клеточной мембраны эритроцитов.

#### Код по МКБ-10

D58.0. Наследственный сфероцитоз.

### ЭТИОЛОГИЯ, ПАТОГЕНЕЗ

Причина заболевания — врожденные дефекты белков мембраны эритроцита:

- тип I — дефект гена  $\beta$ -спектрина (182870, 14q22-q23.2, ген *SPTB*, R);
- тип II — дефект гена анкирина (182900, 8p11.2, ген *ANK1*, R);
- тип III (ША) — дефект гена  $\alpha$ -спектрина (270970, 1q21, ген *SPTA1*, p).

При наследственном микросфероцитозе проницаемость мембраны для ионов натрия становится чрезмерной, в связи с чем эритроциты приобретают шарообразную форму, становятся ломкими и легко подвергаются спонтанному гемолизу.

### КЛИНИЧЕСКАЯ КАРТИНА И ДИАГНОСТИКА

Заболевание характеризуется триадой симптомов: желтухой, анемией, спленомегалией. Степень их выраженности различна.

Заболевание может протекать в течение длительного времени в скрытой форме, при которой основной симптом болезни — анемия — отсутствует. Анемия легкой или умеренной степени (Hb — 80–100 г/л) сохраняется как постоянный симптом или становится более выраженной (Hb — 58–66 г/л) в период интенсивного разрушения эритроцитов, который принято называть гемолитическим кризом.

Частый симптом заболевания — желтуха, связанная с увеличением содержания прямого билирубина в крови, количество которого в результате усиленного распада эритроцитов становится слишком большим. Клетки печени не успевают перевести в прямой билирубин часть непрямого, и он накапливается в крови. Желтуха обычно не влияет на общее состояние больных.

Размеры селезенки варьируют в довольно широких пределах, что зависит от интенсивности гемолиза и длительности заболевания. Чаще выявляют умеренное увеличение печени. Печень у больных гемолитической анемией постоянно выделяет большое количество густой желчи, что создает условия для образования конкрементов в желчи и желчных ходах. Моча темная. Кал в большинстве случаев окрашен избыточно.

Общее состояние больных в начальных стадиях заболевания нарушается мало. Дети отстают в росте и развитии.

У заболевших в раннем детском возрасте может произойти преждевременное окостенение черепа. Для таких больных характерны башенный череп, микрофтальмия, высокое небо, седловидный нос, выступание верхней челюсти.

Очередные приступы желтухи при семейной микросфероцитарной анемии бывают спровоцированы, как правило, различными инфекциями и сопровождаются повышением температуры тела, кровотечением из носа, ухудшением общего состояния. Каждый новый криз сопровождается дальнейшим увеличением

селезенки, при пальпации она имеет гладкую поверхность, плотная и не очень болезненная.

Существенное значение при постановке диагноза имеют семейный анамнез, наличие заболеваний у других членов семьи. Выявление анемии, желтухи за счет преобладания непрямого билирубина, спленомегалии, ретикулоцитоза и сниженной осмотической резистентности эритроцитов может помочь при постановке диагноза. На высоте криза осмотическая резистентность эритроцитов может приближаться к норме, а микросфероцитоз отсутствовать в связи с тем, что гемолизу прежде всего подвергаются эритроциты с наиболее низкой осмотической резистентностью и сфероциты. Увеличение количества ретикулоцитов, полихроматофильных эритроцитов и нормобластов связано с усиленными регенеративными процессами в костном мозге. Прекращение криза характеризуется уменьшением количества ретикулоцитов, отчетливым микросфероцитозом и снижением осмотической резистентности эритроцитов.

### ЛЕЧЕНИЕ

При врожденной семейной гемолитической анемии лечение в основном хирургическое — спленэктомия (метод выбора). Эффект спленэктомии появляется быстро, так как с удалением селезенки исчезают условия для усиленного гемолиза эритроцитов. Продолжительность жизни эритроцитов быстро приходит к норме (до 100 дней, в то время как до операции составляет 10–18 дней).

Возможны также эмболизация селезеночной артерии в целях исключения функционирования селезенки или лапароскопическое удаление этого органа.

## Приобретенная гемолитическая анемия

### Код по МКБ-10

D59. Приобретенная гемолитическая анемия.

### ЭТИОЛОГИЯ, ПАТОГЕНЕЗ

Воздействие на организм в процессе жизнедеятельности различных факторов (физических, химических, вирусных, бактериальных, лекарственных и др.) может привести к образованию антиэритроцитарных аутоантител, вызывающих агглютинацию и гемолиз эритроцитов больного.

### КЛИНИЧЕСКАЯ КАРТИНА И ДИАГНОСТИКА

Приобретенная гемолитическая анемия во многом сходна по течению с врожденной микросфероцитарной гемолитической анемией: цикличность желтухи, увеличение селезенки, непрямая гипербилирубинемия, уробилинурия, анемия, ретикулоцитоз, эритробластическая реакция костного мозга, ухудшение состояния больного и повышение температуры тела во время криза.

Вместе с тем приобретенная гемолитическая анемия отличается большей тяжестью клинических проявлений, небольшим понижением или нормальными показателями осмотической резистентности эритроцитов, часто макроцитозом, а не микроцитозом. Выявить антитела помогает реакция Кумбса с антиглобулиновой сывороткой. При положительной реакции происходит связывание блокированных эритроцитов.

### ЛЕЧЕНИЕ

#### Консервативное лечение

Лечение направлено прежде всего на устранение причинного фактора (если он известен), а затем — на снижение реактивности организма и создание препятствий

к синтезу антител. Этого достигают применением глюкокортикоидов (например, кортизона, преднизолона, триамцинолона, дексаметазона и др.), подавляющих образование антител в селезенке и лимфоидной ткани.

### Хирургическое лечение

В случае неэффективности гормональной терапии и прогрессивного ухудшения состояния больного, нарастания анемии и явлений гиперспленизма показана спленэктомия. Таким больным до и после операции назначают глюкокортикоиды.

### ПРОГНОЗ

Прогноз при приобретенной анемии тяжелее, чем при врожденной. Непосредственные и отдаленные результаты спленэктомии при приобретенных аутоиммунных формах гемолитической анемии хуже, чем при врожденных.

## Врожденная (семейная) несфероцитарная гемолитическая анемия

Клиническая картина сходна с таковой при микросфероцитарной гемолитической анемии. Однако микросфероцитоз отсутствует, осмотическая резистентность эритроцитов, как правило, не изменена. Различают две формы врожденной несфероцитарной гемолитической анемии — анемию с нормальным или незначительно увеличенным диаметром эритроцитов и анемию с выраженным макроцитозом.

У больных первой группы спленэктомия обычно улучшает состояние. При выраженном макроцитозе спленэктомия неэффективна, в связи с чем показано консервативное лечение.

## Тромбоцитопеническая идиопатическая пурпура

### СИНОНИМ

Болезнь Верльхофа.

### ОПРЕДЕЛЕНИЕ

Болезнь Верльхофа — патология, характеризующаяся тромбоцитопенией, появлением кожных и подкожных кровоизлияний и кровотечений из слизистых оболочек различных органов.

### Код по МКБ-10

D69.3. Идиопатическая тромбоцитопеническая пурпура.

### КЛАССИФИКАЦИЯ

По клиническому течению различают острые (подострые) и хронические (непрерывные и рецидивирующие) формы болезни. К хроническим относят случаи заболевания с длительностью течения более 6 мес, при этом наблюдают чередование периодов обострения болезни с ремиссиями различной длительности.

### ЭТИОЛОГИЯ, ПАТОГЕНЕЗ

В патогенезе заболевания можно говорить о провоцирующем действии инфекционных заболеваний, гипо- и авитаминозов, различных нейрогуморальных и эндокринных влияний. Широкое распространение получила аутоиммунная теория патогенеза, согласно которой тромбоцитопения возникает вследствие появления в крови антитромбоцитарных аутоантител, повреждающих тромбоциты.

Тромбоцитопения в периферической крови, по современным представлениям, бывает следствием патологии их родоначальных клеток — мегакариоцитов (нару-

шение их созревания и процессов отшнуровки тромбоцитов, укорочение сроков их жизни).

В патогенезе повышенной кровоточивости при болезни Верльхофа, кроме тромбоцитопении, участвуют изменения в сосудистой стенке в виде повышения ее проницаемости, резистентности и контрактильных свойств. Нарушения свертывания крови связаны с тромбоцитарным фактором (снижаются тромбопластическая активность, тест генерации тромбопластина, нарушается ретракция кровяного сгустка, увеличиваются показатели фибринолитической активности крови). Селезенка при тромбоцитопенической пурпуре — источник образования антител, орган разрушения тромбоцитов, ингибитор тромбоцитопоэза.

### **КЛИНИЧЕСКАЯ КАРТИНА**

Жалобы детей, страдающих болезнью Верльхофа, сводятся к слабости, быстрой утомляемости, повышению температуры тела до субфебрильных значений (иногда).

### **ДИАГНОСТИКА**

#### **Осмотр и физикальное обследование**

При осмотре обращает на себя внимание большое количество полиморфных кожных высыпаний, подкожных кровоизлияний, самых разнообразных по размерам (от мелких петехий до обширных геморрагий) и окраске. Кровоизлияния расположены преимущественно на передней поверхности тела. Часто их обнаруживают на слизистой оболочке зева, полости рта, глотки. Обычно кровоизлияния появляются без видимой причины, иногда им предшествует травма. У некоторых больных возникают подкожные гематомы различных размеров. Реже бывают кровавая рвота и черный стул за счет проглоченной крови. Иногда происходят кровоизлияния в область корня брыжейки и по ходу пищеварительного тракта. У девочек могут быть метроррагии. Манифестация заболевания в этих случаях совпадает с появлением первых менструаций. Возможны кровоизлияния в глазное дно и стекловидное тело с клинической картиной временной потери зрения. Кровоизлияния в ЦНС обуславливают картину эпилепсии, менингита, очаговых расстройств. Описаны случаи кровавого пота и кровавых слез.

При исследовании внутренних органов особых изменений, как правило, не находят. Селезенка обычно не увеличена или увеличена незначительно.

#### **Лабораторные и инструментальные исследования**

При уточнении диагноза идиопатической тромбоцитопенической пурпуры первостепенное значение имеют лабораторные исследования крови. Для больных, страдающих болезнью Верльхофа, характерны тромбоцитопения, увеличение времени кровотечения по Дьюку (вместо 3 мин до 10 мин и более), значительное снижение или отсутствие ретракции кровяного сгустка. Свертываемость крови не нарушена (в отличие от гемофилии). Осмотическая резистентность эритроцитов остается неизменной в периоде ремиссий и может быть понижена во время кровотечения. Характерен ретикулоцитоз (до 40%), особенно во время кровотечений.

В миелограмме — активация красного и белого ростков крови. Количество мегакариоцитов в одних случаях понижено, в других — повышено. Количество пластинок может быть нормальным, но отшнуровывание и выход их в кровоток замедлены. Среди клинических тестов большое значение имеют пробы на проницаемость (ломкость) капилляров — положительные симптомы жгута, щипка и др. При капилляроскопии находят спазм или атонию мелких сосудов, их разрыв, периваскулярные инфильтраты.

## Дифференциальная диагностика

Дифференцировать тромбоцитопеническую пурпуру необходимо от апластической анемии, системных заболеваний крови, геморрагического васкулита, гемофилии.

## ЛЕЧЕНИЕ

### Консервативное лечение

Положительные результаты лечения болезни Верльхофа удается получить с помощью введения глюкокортикоидов. Чаще других применяют преднизолон в суточной дозе 1–2 мг на 1 кг массы тела больного, триамцинолон и дексаметазон. Продолжительность курса лечения составляет от 1 до 3 мес и более в зависимости от течения заболевания. Гормональная терапия способствует не только увеличению количества тромбоцитов, но и укреплению стенок кровеносных сосудов. Кроме того, при иммунных формах заболевания гормонотерапия подавляет образование антител в клетках ретикулоэндотелиальной системы.

Местно для остановки кровотечения из полости рта, десен, носа, глотки применяют тампонаду гемостатической губкой, марлей, смоченной раствором тромбина или водорода пероксида. Тампоны оставляют на несколько часов.

### Хирургическое лечение

При неэффективности консервативной терапии показана спленэктомия. Ее выполняют при хронических и рецидивирующих формах болезни Верльхофа, тяжелом или среднетяжелом течении. Операцию желательнее проводить в период ремиссии. На высоте кровотечения спленэктомия показана при отсутствии эффекта от консервативной терапии. В этом случае спленэктомия становится единственным методом лечения, позволяющим спасти жизнь больного. Спленэктомия нередко приводит к остановке кровотечения во время операции или вскоре после нее. Кровотечение, продолжающееся после оперативного вмешательства, не угрожает жизни больного. Во время операции тщательно ищут и удаляют добавочные селезенки, наличие которых может привести к рецидиву заболевания.

Спленэктомия — основной метод лечения больных гемолитической анемией (метод выбора). Эффект спленэктомии наступает быстро, так как с удалением селезенки исчезают условия для усиленного гемолиза. Традиционный доступ при спленэктомии — трансабдоминальный. Проводят довольно травматичный разрез параллельно левой реберной дуге.

Лапароскопические операции на таком хирургически неудобном органе, как селезенка, — новый раздел хирургии, в том числе и детской. Лапароскопический доступ обеспечивает отличную визуализацию всех отделов селезенки и позволяет малотравматично и прецизионно выполнить все необходимые для спленэктомии манипуляции. Кровопотеря во время операции (без учета крови, теряемой с самой селезенкой), как правило, не превышает 50–70 мл. Интраоперационных осложнений обычно не бывает, необходимость перехода к открытой операции возникает редко.

Послеоперационный период характеризуется гладким течением, отсутствием пареза кишечника, воспалительных, спаечных и других осложнений. Косметические и функциональные результаты отличные, физическая активность восстанавливается быстро.

У больных, у которых течение основного заболевания осложнено хроническим калькулезным холециститом, одновременно выполняют и лапароскопическую холецистэктомию.

# Глава 20

## Заболевания червеобразного отростка

*А.Ф. Дронов, В.В. Холостова, В.И. Котловский*

### 20.1. ОСТРЫЙ АППЕНДИЦИТ

В детском возрасте аппендицит развивается быстрее, а деструктивные изменения в отростке, приводящие к аппендикулярному перитониту, возникают значительно чаще, чем у взрослых. Эти закономерности наиболее выражены у детей первых лет жизни, что обусловлено анатомо-физиологическими особенностями детского организма, влияющими на характер клинической картины заболевания и в некоторых случаях требующими особого подхода к решению тактических и лечебных задач.

#### ОПРЕДЕЛЕНИЕ

Острый аппендицит — острое воспаление червеобразного отростка слепой кишки.

#### **Код по МКБ-10**

K35. Острый аппендицит.

#### ЭПИДЕМИОЛОГИЯ

Воспаление червеобразного отростка слепой кишки (аппендицит) — самое распространенное хирургическое заболевание живота у детей, приводящее к необходимости экстренного оперативного вмешательства. Аппендицит может возникнуть у ребенка любого возраста, даже у грудного и новорожденного. Тем не менее в первые 2 года жизни его встречают достаточно редко. В последующие годы частота заболевания нарастает, достигая пика в возрасте 9–12 лет. Общая заболеваемость аппендицитом составляет от 3 до 6 на 1000 детей. Девочки и мальчики болеют одинаково часто.

#### ЭТИОЛОГИЯ И ПАТОГЕНЕЗ

Анатомо-физиологические особенности илеоцекальной области и брюшной полости в целом обуславливают существенное отличие в частоте и развитии воспалительного процесса в червеобразном отростке у детей различных возрастных групп.

В развитии воспаления ведущая роль принадлежит собственной микрофлоре червеобразного отростка или кишечника. У небольшой группы детей нельзя исключить возможность гематогенного или лимфогенного инфицирования. Общеизвестно и влияние анатомо-физиологических особенностей детей раннего возраста: чем младше ребенок, тем быстрее развиваются деструктивно-некротические изменения в стенке червеобразного отростка. Определенную роль играют и местные защитные реакции, связанные с возрастными особенностями фолликулярного аппарата. Так, редкость острого аппендицита у детей первых лет жизни, особенно грудного возраста, связывают с малым количеством фолликулов в червеобразном отростке. Редкость аппендицита у детей до 1 года объясняют также и характером питания в этом возрасте (преимущественно молочная жидкая пища).

Морфологические особенности червеобразного отростка у детей раннего возраста предрасполагают к быстрому развитию сосудистых реакций и присоединению бактериального компонента. Слизистая оболочка кишечника ребенка более проницаема для микрофлоры и токсических веществ, чем у взрослого, поэтому при нарушении сосудистой трофики происходит быстрое инфицирование червеобразного отростка с ускоренным развитием выраженных деструктивных форм аппендицита.

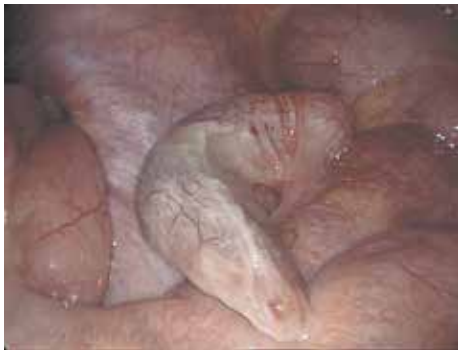Развитию воспалительного процесса способствуют перенесенные соматические и инфекционные заболевания, врожденные аномалии червеобразного отростка (перекруты, перегибы), попадание в отросток инородных тел или паразитов, образование каловых камней.

Особенности строения червеобразного отростка, характер питания в грудном, ясельном возрасте и у более старших детей также влияют на частоту заболевания в определенных возрастных группах. В настоящее время важную роль в развитии заболевания отводят наследственному фактору.

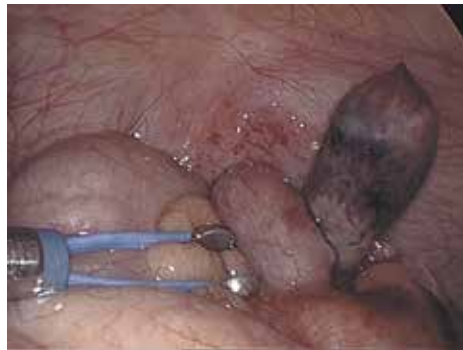### КЛАССИФИКАЦИЯ

Предложено несколько клинико-морфологических классификаций острого аппендицита, однако в клинической практике целесообразно выделение двух основных групп изменений в червеобразном отростке, таких как:

- деструктивно-гнойные формы воспаления (флегмонозный, гангренозный, гангренозно-перфоративный) (рис. 20.1, 20.2);
- недеструктивные изменения в червеобразном отростке (катаральные формы, а также хронический аппендицит или обострение хронического аппендицита).



**Рис. 20.1.** Флегмонозный аппендицит: ригидный, утолщенный, гиперемированный червеобразный отросток с наложением фибрина



**Рис. 20.2.** Гангренозный аппендицит: некротические изменения верхушки червеобразного отростка

Особую сложность для клинициста и морфолога представляют неструктивные формы, макроскопическая оценка которых не исключает субъективизма. Чаще всего за этой формой скрываются другие заболевания, симулирующие острый аппендицит (острые респираторно-вирусные заболевания, кишечные инфекции, мезаденит и т.д.).

### **КЛИНИЧЕСКАЯ КАРТИНА И ДИАГНОСТИКА**

Клинические проявления острого аппендицита у детей переменны и во многом зависят от реактивности организма, анатомического положения червеобразного отростка и возраста ребенка. Общая характеристика клинической картины заболевания — преобладание общих неспецифических симптомов над местными. В генезе подобных реакций имеет значение относительная незрелость отдельных органов и систем, в первую очередь центральной и вегетативной нервной системы. Эти явления выражены тем больше, чем младше ребенок.

### **Клиническая картина и диагностика у детей старшего возраста**

Клиническая картина острого аппендицита у детей старшего возраста более отчетлива и складывается из следующих основных признаков, выявляемых из анамнеза: боль в животе, повышение температуры тела, рвота, иногда нарушение функций кишечника.

Заболевание начинается с жалоб ребенка на нерезкую, но постоянную боль в животе. Дети становятся менее активными, отказываются от еды. Непрерывность боли ведет к нарушению сна: сон поверхностный, дети часто просыпаются. В некоторых случаях болевой синдром выражен очень сильно, дети беспокойны, жалуются на резкую боль в животе, иногда принимают вынужденное положение. Такая болевая реакция обусловлена чрезмерным растяжением переполненного гноем червеобразного отростка. Старшие дети почти всегда могут указать локализацию боли в правой подвздошной области.

Обычно вскоре после приступа спонтанной боли в животе повышается температура тела до 37,5–38 °С. Однако при тяжелых осложненных формах аппендицита (перитоните, периаппендикулярном абсцессе) температура тела может повышаться до 39 °С и выше. Иногда температура тела бывает нормальной на всех стадиях заболевания (почти в 15% случаев), хотя на операции у 1/3 больных обнаруживают грубые деструктивные изменения в червеобразном отростке вплоть до перфорации и развития местного перитонита.

Один из наиболее постоянных симптомов острого аппендицита у детей — рвота, развивающаяся почти у 75% больных и носящая рефлекторный характер. В последующие дни заболевания при развитии разлитого гнойного перитонита рвота становится многократной, нередко в рвотных массах выявляют примесь желчи. В начальных стадиях заболевания язык чистый, иногда слегка обложен. С развитием токсикоза и эксикоза язык становится сухим, шероховатым, на нем появляются наложения. Симптом расхождения пульса и температуры тела наблюдают редко — при запоздалом диагнозе, когда налицо все признаки перитонита (5–7% случаев).

Достаточно часто отмечают задержку стула (35% случаев). Жидкий стул, появляющийся не ранее чем на 2-е сутки от начала заболевания, выявляют почти у 7% больных.

При атипичной локализации червеобразного отростка (15% больных) значительно меняются клинические проявления заболевания. Возникают дополнительные симптомы, обусловленные вовлечением в воспалительный процесс органов брюшной полости.

- При низком (тазовом) расположении червеобразного отростка боль обычно локализуется над лоном или несколько правее, чаще носит схваткообразный



характер и иногда сопровождается тенезмами. В таких случаях возможно появление жидкого стула. При выраженном вторичном проктите каловые массы могут иметь вид плевков слизи, иногда даже с примесью небольшого количества крови. Возможно также частое болезненное мочеиспускание.

- Если червеобразный отросток расположен ретроцекально, особенно при значительном подкожном жировом слое, боль в животе выражена умеренно. Это связано с более поздним вовлечением в воспалительный процесс париетальной брюшины передней брюшной стенки.
- При медиальной локализации (верхушка червеобразного отростка находится ближе к срединной линии, у корня брыжейки) преобладают такие симптомы, как сильная приступообразная боль в животе, многократная рвота, жидкий стул, а иногда и вздутие кишечника.

Значительно меняется течение заболевания, развивающегося на фоне приема антибиотиков. Клинические признаки острого аппендицита становятся менее выраженными. Важно иметь в виду, что сглаживание остроты клинических проявлений у этого контингента больных не всегда свидетельствует о купировании деструктивного и гнойного процессов, у этой группы пациентов часто образуются аппендикулярные абсцессы.

### Осмотр и физикальное обследование

Распознавание острого аппендицита у детей имеет свои особенности. При обследовании живота ребенка необходимо обращать внимание на три основных симптома, наиболее выраженных в правой подвздошной области: болезненность при пальпации, защитное мышечное напряжение и симптом Щеткина–Блюмберга. Пальпацию живота всегда необходимо начинать с левой подвздошной области в направлении против часовой стрелки. При наличии острого аппендицита можно отметить усиление болезненности при пальпации правой подвздошной области (симптом Филатова). Это важный признак, получивший в практике название «локальная болезненность».

Второй основной симптом острого аппендицита — защитное мышечное напряжение в правой подвздошной области (*defense musculaire*). Для того чтобы убедиться в отсутствии или наличии ригидности мышц передней брюшной стенки, важно каждый раз при перемене точки пальпации держать руку на животе, дожидаясь вдоха больного. Это позволяет дифференцировать активное напряжение от пассивного (истинного), которое более четко улавливают при сравнительной повторной пальпации. Можно воспользоваться и другим приемом: врач кладет правую руку на левую подвздошную область больного, а левую руку — на правую подвздошную область и, попеременно нажимая справа и слева, старается определить разницу в тоне мышц.

В заключение исследования необходимо определить наличие симптома Щеткина–Блюмберга. Этот симптом определяют путем постепенного глубокого давления на переднюю брюшную стенку с последующим быстрым снятием руки в различных отделах живота. При положительном симптоме Щеткина–Блюмберга ребенок реагирует на боль, возникающую при снятии руки.

При атипичных локализациях червеобразного отростка меняются характер течения воспалительного процесса, локализация и интенсивность главных местных симптомов, что нередко становится поводом для ошибочного диагноза. В сомнительных случаях во избежание диагностической ошибки необходимо динамическое наблюдение больных в условиях стационара. Правильно оценить субъективные и объективные данные атипичного острого аппендицита у детей при первом осмотре бывает трудно. Необходимо учитывать, что дети школьного возраста в некоторых случаях склонны скрывать боль, боясь операции, а иногда, наоборот, преувеличи-

вают степень болезненности. Это имеет большое практическое значение, так как немало хирургов проводят аппендэктомию по расширенным показаниям, то есть предпочитают гипердиагностику, которая не всегда оправдана.

В диагностически трудных случаях показано пальцевое ректальное бимануальное исследование. Это дает возможность выявить осложнения (аппендикулярный инфильтрат) или уточнить диагноз, особенно в препубертатном и пубертатном периодах у девочек (фолликулярные и лютеиновые кисты, перекрут кисты яичника, боль при неустановившемся менструальном цикле). Обследование через прямую кишку при наличии острого аппендицита позволяет выявить болезненность стенки прямой кишки спереди и справа, а в некоторых случаях и нависание свода прямой кишки. Эти данные и постоянно обнаруживаемая локальная болезненность при пальпации в сочетании с другими симптомами — определенные критерии для постановки диагноза.

### **Клиническая картина и диагностика у детей раннего возраста**

Если у детей старшего возраста ведущее значение имеют жалобы на боль в правой подвздошной области, то у детей первых лет жизни прямых указаний на боль нет, судить о наличии этого симптома можно лишь по косвенным признакам. Наиболее важный из них — изменение поведения ребенка. Более чем в 75% случаев родители отмечают, что ребенок становится вялым, капризным, малоконтактным. Беспокойное поведение больного следует связать с нарастанием боли. Непрерывность боли ведет к нарушению сна, что бывает характерной особенностью заболевания детей младшего возраста и встречается почти у 1/3 больных. Повышение температуры тела при остром аппендиците у детей первых лет жизни бывает почти всегда (95%). Нередко температура тела достигает 38–39 °С. Довольно постоянный симптом — рвота (85%). Для детей раннего возраста характерна многократная (3–5 раз) рвота, что относят к особенностям течения заболевания в этом возрасте. Своеобразие этих симптомов у маленьких детей в начале заболевания объясняют недифференцированностью реакции ЦНС ребенка на локализацию и степень воспалительного процесса. Почти в 15% случаев отмечают жидкий стул. Расстройство стула наблюдают в основном при осложненных формах аппендицита и тазовом расположении червеобразного отростка. Жалобы на боль в правой подвздошной области у детей в этом возрасте почти не встречаются. Обычно боль локализуется вокруг пупка, как и при любом интеркуррентном заболевании, протекающем с абдоминальным синдромом. Такая локализация связана с анатомо-физиологическими особенностями: неспособностью точно локализовать место наибольшей болезненности вследствие недостаточного развития корковых процессов и склонностью к иррадиации нервных импульсов, близким расположением солнечного сплетения к корню брыжейки. Важную роль играет быстрое вовлечение в воспалительный процесс мезентериальных лимфатических узлов.

### **Осмотр и физикальное обследование**

При диагностике ориентируются на те же основные симптомы, что и у детей старшего возраста (пассивное мышечное напряжение и локальная болезненность в правой подвздошной области). Однако обнаружить указанные признаки у детей первых лет жизни чрезвычайно трудно. Это обусловлено возрастными особенностями психики, в первую очередь двигательным возбуждением и беспокойством при осмотре. В этих условиях почти невозможно определить локальную болезненность и дифференцировать активное мышечное напряжение от пассивного. При пальпации живота важно внимательно следить за поведением ребенка. Появление двигательного беспокойства, реакции мимической мускулатуры могут помочь оценить болезненность осмотра.

Для обнаружения местных признаков при остром аппендиците у детей предложены специальные методы обследования (одновременная сравнительная пальпация в обеих подвздошных областях, глубокая пальпация на вдохе и т.д.).

### Лабораторные и инструментальные исследования

Изменение количества лейкоцитов при аппендиците у детей, как и у взрослых, не всегда характерно, но в сочетании с другими факторами имеет определенное значение. Чаще всего (около 65% случаев) отмечают повышение содержания лейкоцитов до  $15-17 \times 10^9/\text{л}$  со сдвигом лейкоцитарной формулы влево. Гиперлейкоцитоз ( $20-30 \times 10^9/\text{л}$ ) наблюдают у 7% больных. В остальных случаях количество лейкоцитов бывает в пределах нормы или даже ниже.

У детей младшего возраста при остром аппендиците чаще всего отмечают увеличение количества лейкоцитов в периферической крови до  $15-20 \times 10^9/\text{л}$ . Нередко наблюдают и гиперлейкоцитоз ( $25-30 \times 10^9/\text{л}$  и более).

Наиболее информативным методом диагностики аппендицита является УЗИ. Ультразвуковыми критериями диагноза являются увеличение диаметра аппендикса (более 5–6 мм у детей до 6 лет, более 6–7 мм у детей школьного возраста), утолщение стенки аппендикса, наличие в просвете калового камня, свободная жидкость вокруг отростка и в других отделах брюшной полости. Диагностическая ценность исследования составляет более 90%. В тех случаях, когда по данным УЗИ визуализировать аппендикс не представляется возможным и имеются клинические проявления заболевания, показано проведение диагностической лапароскопии.

### Дифференциальная диагностика

Большое практическое значение имеет вопрос, касающийся длительности наблюдения за больным в случаях неясной клинической картины и возникающих при этом трудностей дифференциальной диагностики. У детей никогда не следует рассчитывать на ограничение воспалительного процесса в червеобразном отростке. Важно в кратчайшие сроки провести все необходимые клинические исследования, привлекая при необходимости к консультациям врачей смежных специальностей (педиатра, инфекциониста, оториноларинголога). Диагноз острого аппендицита должен быть подтвержден или исключен в течение суток с момента госпитализации в стационар. Окончательный диагноз в сложных случаях ставят при лапароскопии.

#### Дифференциальная диагностика у детей старшего возраста

##### *Желудочно-кишечные заболевания*

Желудочно-кишечные заболевания — наиболее обширная и многообразная по клиническим проявлениям группа заболеваний, занимающая первое место в ошибочной диагностике острого аппендицита. К этой категории относят инфекции, вызванные кишечной палочкой, стафилококком, сальмонеллами и энтеровирусами, неспецифический язвенный колит (ЯК), дизентерию, лямблиоз и тифопаратифозные заболевания. В эту группу входят также гастродуодениты, язвенная болезнь желудка и ДПК.

В дифференциальной диагностике перечисленных выше состояний всегда необходимо учитывать начальные проявления заболевания. При желудочно-кишечных инфекциях на первый план выступают диспепсические расстройства, и только потом или одновременно с ними появляются болевые ощущения в животе. Быстро нарастает токсикоз, сопровождающийся рвотой, кишечной дисфункцией. В отличие от аппендицита, рвота приносит облегчение. На фоне довольно тяжелой интоксикации объективные признаки со стороны брюшной полости минимальны: живот остается мягким, хотя возможно нестойкое активное мышечное напряжение передней брюшной стенки, проходящее при осторожной пальпации

на вдохе. Чаще наблюдают болезненность в эпигастральной и околопупочной областях. Симптом Щеткина–Блюмберга отрицательный. Для уточнения диагноза необходимо полное клиническое обследование, включая эндоскопические методы исследования (ФЭГДС, фиброколоноскопию).

#### ***Заболевания желчевыводящей системы***

Заболевания желчных путей в детском возрасте обычно с самого начала принимают хронический характер (намного реже — острый) и в подавляющем большинстве случаев не требуют хирургического вмешательства. Для холелитиаза характерны рецидивирующие, чаще резкие, приступообразные боли в животе (в правом подреберье), нередко иррадиирующие в область пупка и правую подвздошную область, что заставляет врачей в первую очередь подумать об остром аппендиците. Динамическое наблюдение больных и использование УЗИ позволяют поставить правильный диагноз.

#### ***Заболевания мочевыделительной системы***

Острый аппендицит довольно часто (более чем в 15% случаев) ошибочно диагностируют при болях в животе, вызванных заболеваниями мочевыделительной системы. Появление ложного острого живота при заболеваниях почек связано с особенностью иннервации и рефлекторными связями между почечно-мочеточниковыми и желудочно-кишечными сплетениями.

В большинстве случаев причиной диагностических ошибок бывает неправильная оценка болевого абдоминального синдрома в результате недостаточно полного предоперационного обследования. Абдоминальный синдром у больных урологическими заболеваниями имеет отличительные особенности. Чаще всего (до 70% случаев) отмечают непродолжительные, приступообразные боли, у остальных детей они бывают интенсивными и иррадиируют в паховую область, половые органы. Преимущественно при пальпации наибольшую болезненность отмечают в правой подвздошной области. Четкий симптом Пастернацкого определяют только у четверти больных. При урологических заболеваниях боль в животе нередко бывает единственным, наиболее ранним симптомом латентно протекающего процесса. Раннее выявление истинных причин болевого абдоминального синдрома имеет большое практическое значение. Для выявления причин болей в животе, вызванных заболеваниями мочевыделительной системы, необходимо проводить целенаправленное урологическое исследование.

#### ***Гинекологические заболевания***

У девочек старшего возраста (11–15 лет) при неустановившихся, нерегулярных менструациях могут появиться боли в животе, которые нередко приходится дифференцировать от острого аппендицита. Боли чаще бывают у астеничных инфантильных подростков. Предменструальные боли, как правило, довольно длительны, схваткообразны. Возможны рвота и диарея. Отмечают эмоциональную лабильность и вегетативные нарушения. Живот болезненный в нижних отделах, часто активно напряжен, но напряжение исчезает при длительной и осторожной пальпации, особенно на вдохе.

У менструирующих девочек могут появиться боли в животе, связанные с фолликулярными и лютеиновыми кистами яичников. Боли при этом недлительные, возникают обычно в период овуляции или за 2–3 дня до менструации. В связи с этим всем девочкам, обращающимся к врачу по поводу боли в животе, необходим тщательный сбор гинекологического анамнеза (первая менструация, их характер, периодичность, цикличность). Обязательны также УЗИ и пальцевое ректоабдоминальное исследование, при котором обнаруживают резко болезненные матку и придатки.

#### ***Копростаз***

Задержка стула более 2 сут может сопровождаться болями в животе, однако общее состояние остается удовлетворительным. Лишь в запущенных случаях

могут быть выражены явления каловой интоксикации. Повышение температуры тела при копростазе наблюдают редко (в пределах 37,3–37,6 °С). Количество лейкоцитов, как правило, нормальное. При обследовании ребенка часто можно наблюдать некоторое вздутие живота и разлитую болезненность с преимущественной локализацией в левой подвздошной области. В этой ситуации очистительная клизма имеет не только диагностическое, но и лечебное значение.

### ***Геморрагический капилляротоксикоз (болезнь Шенляйна–Геноха)***

Абдоминальная форма капилляротоксикоза нередко симулирует клиническую картину острого аппендицита. Болевой синдром при капилляротоксикозе связан с кровоизлияниями в брюшину и стенку кишечника. Важный отличительный признак этого заболевания — обнаружение геморрагических экзантем в типичных местах (на разгибательных поверхностях конечностей, ягодицах, голеностопных суставах). Боль в животе при капилляротоксикозе, как правило, носит разлитой характер. Помогают постановке правильного диагноза указания в анамнезе на повышенную кровоточивость и предшествовавшие кровоизлияния. В сомнительных случаях необходимо наблюдение хирурга до стихания острых явлений со стороны брюшной полости.

### ***Другие заболевания***

Дифференциальную диагностику острого аппендицита иногда проводят с такими заболеваниями, как ОП, кисты и опухоли брюшной полости, врожденные аномалии кишечника и др. Правильная дифференциальная диагностика острого аппендицита с перечисленными выше заболеваниями часто представляет значительные трудности, требует специальных методов исследования, а нередко истинный диагноз ставят только во время оперативного вмешательства. В этой ситуации необходимо во всех случаях сначала проводить УЗИ и только при получении недостаточно убедительных данных выполнять лапароскопию.

### ***Дифференциальная диагностика у детей раннего возраста***

Острый аппендицит в грудном и ясельном возрасте встречаются значительно реже, чем в старших возрастных группах, дифференциальная диагностика его у маленьких детей намного сложнее. Самые разнообразные заболевания в раннем возрасте сопровождаются такими симптомами, как повышение температуры тела, рвота, расстройство стула. Хотя жалобы на боли в животе, как правило, отсутствуют или недостаточны, исключить болевой абдоминальный синдром не представляется возможным. Родители и врачи, сопоставляя перечисленные выше симптомы с беспокойным поведением ребенка, не без основания предполагают заболевание органов брюшной полости, чаще всего острый аппендицит. Диагностика в этом возрасте усложняется в связи с трудностями выявления объективных симптомов (локальная болезненность, пассивное мышечное напряжение).

### ***Острые респираторно-вирусные инфекции***

ОРВИ прочно занимают первое место среди заболеваний, послуживших причиной ошибочной диагностики острого аппендицита у детей первых лет жизни. Чаще всего причиной ошибочного направления детей в хирургическую клинику бывает наличие в анамнезе абдоминального синдрома (болей в животе, рвоты), повышения температуры тела.

Для ОРВИ типично острое начало. Весьма характерен и внешний вид ребенка: одутловатость лица, сонливость, отсутствие интереса к окружающему. К наиболее постоянным симптомам ОРВИ относят ринит, гиперемию и разрыхленную слизистую оболочку зева, возможен конъюнктивит, а иногда и отек век. На первый план выступают явления интоксикации и нарушения общего состояния. Уже само наличие описанных выше катаральных симптомов не характерно для острого аппендицита. Нарушение общего состояния и явления интоксикации при респираторно-вирусных инфекциях являются ведущими.

роторных заболеваниях не соответствуют выраженности местных симптомов со стороны живота.

### **Копростаз**

У детей первых 3 лет жизни дисфункция кишечника возникает значительно чаще, чем в старшем возрасте. Она может проявляться как склонностью к запорам, так и учащением стула. Задержка стула у детей раннего возраста, даже в течение 1–2 сут, сопровождается болями в животе, вызывает беспокойство ребенка, однако общее состояние, как правило, остается удовлетворительным. Лишь в очень запущенных случаях возможны явления каловой интоксикации. Повышение температуры тела бывает крайне редко. Обычно не отмечают и увеличения количества лейкоцитов. При обследовании всегда удается выявить равномерное вздутие живота. Его пальпация болезненна за счет растяжения петель кишечника газом. Боль чаще локализуется в левой половине живота. После очистительной клизмы обычно в большом количестве отходят кал и газы, а живот становится мягким, безболезненным, доступным пальпации во всех отделах.

### **Заболевания мочевогоделительной системы**

У детей раннего возраста пороки развития мочевыводящей системы — одна из самых частых причин возникновения неясных болей в животе. Дифференциальная диагностика еще сложнее, чем у старших детей. Следует обращать внимание на патологические изменения в моче. Если при этом местные признаки аппендицита сомнительны, показано срочное УЗИ, а при необходимости — дополнительные методы исследования (внутривенная урография, почечная скintiграфия).

Важно помнить, что в этом возрасте встречаются опухоли почек, в основном злокачественные. Клиническое течение их стертое, довольно часто ранняя диагностика затруднена.

### **Желудочно-кишечные заболевания**

Известно, что в раннем детском возрасте вследствие быстрого развития деструктивных изменений в червеобразном отростке и вовлечения в процесс органов брюшной полости также возможны стремительно нарастающие признаки токсикоза и эксикоза с частой рвотой, учащением стула и др. В дифференциальной диагностике имеет значение то обстоятельство, что при аппендиците явления токсикоза и эксикоза развиваются обычно не в первый день заболевания, в то время как при желудочно-кишечных инфекциях рвота и расстройство стула — начальные и доминирующие симптомы. Решающим нужно считать исследование брюшной полости, при котором в случае острого аппендицита выявляют местные симптомы, не характерные для желудочно-кишечного заболевания. Наиболее часто диагностические ошибки происходят в летне-осенний период, когда количество кишечных заболеваний резко возрастает. Нередко детей с острым аппендицитом при наличии жидкого стула длительное время лечат на дому или даже в условиях стационара по поводу кишечных инфекций. Истинное же заболевание устанавливают поздно, при явлениях запущенного гнойного перитонита.

### **Отит**

Клиническая картина отита у детей первых 2 лет жизни в некоторых проявлениях сходна с острым аппендицитом: обычно ребенок становится беспокойным, капризным, отказывается от еды, повышается температура тела до 38 °С и более, присоединяется одно- или двукратная рвота. Дети этого возраста не могут указать локализацию боли, в связи с чем у врача при осмотре ребенка создается впечатление о наличии катастрофы со стороны брюшной полости.

При всем сходстве общих симптомов у больного острым отитом можно отметить некоторые признаки, характерные для этого заболевания: дети становятся беспокойными, особенно ночью, вздрагивают во сне, часто просыпаются, крутят головой. Важно, что при пальпации живот у этих детей мягкий и безболезненный

во всех отделах. Пассивного напряжения и локальной болезненности, как правило, не наблюдают. В то же время надавливание на козелок уха вызывает боль, что выражается резким усилением беспокойства и плачем.

### **Пневмония**

У детей первых 3 лет жизни проводить дифференциальную диагностику между острым аппендицитом и пневмонией приходится чаще, чем в старшем возрасте. Это связано с тем, что пневмонии в младшем возрасте протекают тяжело, нередко с развитием деструктивно-гнойных изменений и вовлечением плевры в воспалительный процесс.

Наиболее часты диагностические ошибки в начальной стадии развития пневмонии, когда симптомы дыхательной недостаточности выражены не очень отчетливо. В этих случаях чрезвычайно важно обращать внимание на внешний вид ребенка и его поведение.

При малейшем подозрении на пневмонию показано срочное рентгенологическое исследование, как правило, играющее решающую роль в уточнении диагноза.

### **Инвагинация кишечника**

Несмотря на то что инвагинация кишечника — одно из распространенных хирургических заболеваний у детей раннего возраста (на первом году жизни — до 85%), дифференциальную диагностику этого заболевания с острым аппендицитом приходится проводить относительно редко. Это связано с тем, что кишечная инвагинация в большинстве случаев имеет достаточно яркую клиническую картину (схваткообразные боли в животе, кровянистые выделения из прямой кишки). Объективное обследование позволяет отметить отсутствие пассивного напряжения мышц живота и симптомов раздражения брюшины.

Наибольшие диагностические трудности представляют атипичные формы инвагинации, особенно когда это заболевание возникает у детей старше 1 года. Во всех сомнительных случаях необходимы УЗИ и рентгенологическое исследование брюшной полости с введением воздуха в толстую кишку.

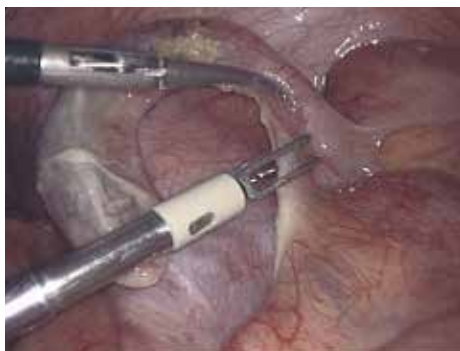## **ЛЕЧЕНИЕ**

Тактика лечения острого аппендицита — активно хирургическая, в ее основе лежит принцип ранней операции — аппендэктомии. Для удаления червеобразного отростка в детской хирургии наиболее широкое распространение получили следующие доступы: Мак-Бернея–Волковича–Дьяконова, Леннандера, а при очень запущенных аппендикулярных перитонитах у детей старшего возраста — и срединная лапаротомия.

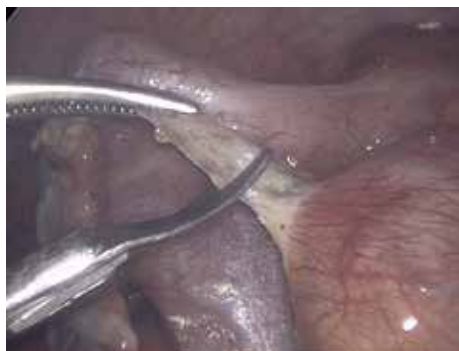Опыт доказал, что у детей вполне обоснована аппендэктомия лигатурным способом (без погружения культи в кисетный шов). Лигатурный метод не более опасен, чем погружной, но обладает рядом преимуществ: сокращает время операции и снижает опасность перфорации стенки слепой кишки при наложении кисетного шва. Последнее обстоятельство особенно важно для детей раннего возраста, у которых стенка кишки тонкая. Важно также избегать опасности деформации илеоцекального клапана (баугиниевой заслонки), который у маленьких детей расположен близко к основанию отростка: при наложении кисетного шва могут возникнуть его недостаточность или стенозирование.

«Золотым стандартом» в лечении острого аппендицита у детей является лапароскопическая аппендэктомия. Она имеет неоспоримые преимущества перед традиционной операцией. Это и меньшая травматичность вмешательства, и меньшая частота послеоперационных осложнений, и хороший косметический эффект (рис. 20.3–20.7).

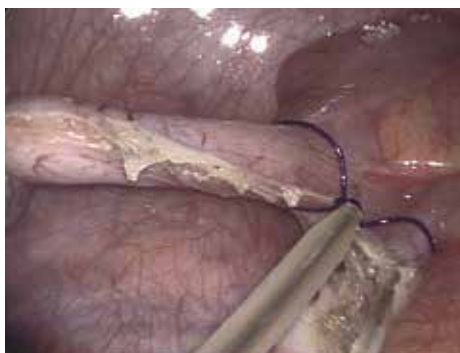Лапароскопическая аппендэктомия наиболее эффективна при лечении осложненных форм острого аппендицита. Исключение широкой лапаротомии значи-



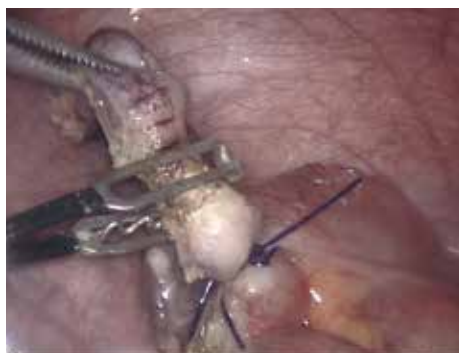**Рис. 20.3.** Лапароскопическая аппендэктомия: электрокоагуляция брыжейки червеобразного отростка биполярным коагулятором



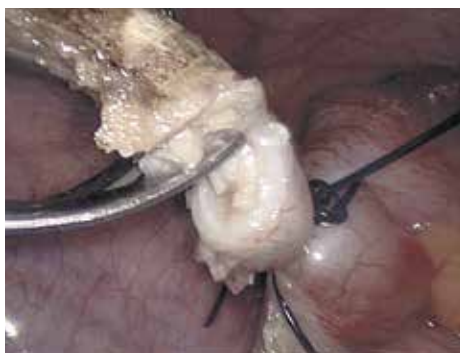**Рис. 20.4.** Лапароскопическая аппендэктомия: скелетизация червеобразного отростка от брыжейки до основания



**Рис. 20.5.** Лапароскопическая аппендэктомия: наложение петель Редера на основание червеобразного отростка



**Рис. 20.6.** Лапароскопическая аппендэктомия: облитерация просвета червеобразного отростка биполярным коагулятором на 1 см выше места наложения двух петель Редера



**Рис. 20.7.** Лапароскопическая аппендэктомия: пересечение червеобразного отростка вне зоны коагуляции (культя около 0,5 см)

тельно уменьшает страдания больного, способствует более раннему восстановлению нарушенных функций организма. Снижается частота послеоперационных осложнений, практически исключены раневые осложнения. Значительно уменьшается риск развития послеоперационного спаечного процесса в брюшной поло-



сти, сокращается пребывание больного в стационаре и улучшается косметический результат.

### ПРОГНОЗ

При ранней диагностике острого аппендицита у детей прогноз заболевания, как правило, благоприятный. Летальность в среднем составляет 0,2–0,3%. Однако при поздней диагностике заболевания, особенно в ранней возрастной группе, эти показатели значительно выше.

## 20.2. АППЕНДИКУЛЯРНЫЙ ПЕРИТОНИТ

### ОПРЕДЕЛЕНИЕ

Перитонит — воспаление брюшины, сопровождающееся как местными, так и общими симптомами.

#### Код по МКБ-10

K65.0. Острый перитонит.

### ЭПИДЕМИОЛОГИЯ

Перитонит — частое и наиболее тяжелое осложнение острого аппендицита в детском возрасте, возникающее в 8–10% всех случаев заболевания, причем у детей первых 3 лет в 4–5 раз чаще, чем в старшем возрасте. В последние годы благодаря улучшению диагностики острого аппендицита, разработке патогенетически обоснованной инфузионной терапии, применению современных антибиотиков и использованию новых, щадящих методов оперативного лечения достигнуты большие успехи в лечении этого тяжелого хирургического заболевания. Во многих клиниках нашей страны на протяжении ряда лет нет летальных исходов от острого аппендицита.

### КЛАССИФИКАЦИЯ

Из множества предложенных классификаций наибольшее распространение получил принцип подразделения перитонита по стадийности течения процесса и распространенности поражения брюшины, выраженности пареза кишечника.

Аппендикулярный перитонит:

- местный:
  - ✧ ограниченный:
    - периаппендикулярный инфильтрат:
      - ◆ рыхлый;
      - ◆ плотный;
    - периаппендикулярный абсцесс;
  - ✧ неотграниченный;
- распространенный:
  - ✧ диффузный;
  - ✧ разлитой;
  - ✧ общий.

Наиболее целесообразным следует считать подразделение перитонита на местный и разлитой. Местный перитонит, в свою очередь, подразделяют на ограниченный и неотграниченный. Последний характеризуется воспалительными изменениями в области поражения с возможным затеком экссудата в смежную область по пути естественного распространения (правый латеральный канал и полость малого таза).

Ограниченный перитонит имеет стадийное течение и протекает в виде периаппендикулярного инфильтрата или абсцесса. Склонность к формированию инфиль-

трата более выражена при ретроцекальном, в том числе и при забрюшинном, расположении червеобразного отростка. В ряде случаев раннее применение антибиотиков также способствует ограничению воспалительного процесса. В первые 2–3 сут инфильтрат имеет рыхлое строение (рыхлый инфильтрат), характеризуется слипчивым процессом, при этом сращения между петлями кишечника, аппендиксом, брюшиной рыхлые, могут быть без труда разделены во время операции. С течением времени инфильтрат становится плотным настолько, что разделить его без риска повреждения стенки кишки, входящей в состав инфильтрата, становится невозможным. Деструктивные изменения аппендикса в толще инфильтрата приводят к его перфорации и формированию периаппендикулярного абсцесса.

При разлитом перитоните воспалительные изменения брюшины выходят за пределы очага не по пути естественного распространения. Выход воспалительного процесса за пределы правого бокового канала практически следует считать разлитым перитонитом.

Наибольшее распространение при перитоните получило выделение трех фаз его течения (реактивной, токсической и фазы полиморфных нарушений), отражающих тяжесть клинических проявлений заболевания. Фазность течения перитонита подтверждают изменения центральной гемодинамики, микроциркуляции, иммунологической реактивности.

### ЭТИОЛОГИЯ, ПАТОГЕНЕЗ

Патогенез разлитого перитонита — сложная цепь функциональных и морфологических изменений систем и органов.

Анатомо-физиологические особенности детского организма сказываются на течении аппендикулярного перитонита. Чем меньше ребенок, тем быстрее гнойный процесс распространяется на все отделы брюшины. Этому способствуют низкие пластические свойства брюшины, недоразвитие большого сальника. Быстрее нарастают интоксикация и обменные нарушения, многие защитные реакции становятся патологическими.

Ведущая роль в патогенезе перитонита принадлежит бактериальному фактору и состоянию иммунореактивности организма. Характер и тяжесть изменений зависят от выраженности патологических процессов. Установлено, что в большинстве случаев перитонит — полибактериальное заболевание. Доминирующая роль в его развитии принадлежит *Escherichia coli*, но большое значение имеют и другие микроорганизмы: энтерококки, клебсиелла и др., а также анаэробы. При целенаправленном исследовании анаэробную микрофлору высевают более чем у 1/3 больных, а при формировании внутрибрюшных абсцессов — практически в 100% случаев. Этот факт необходимо учитывать при назначении эмпирической антибиотикотерапии, так как многие антибиотики неэффективны при анаэробной инфекции.

Один из ведущих факторов в развитии патофизиологических сдвигов, наступающих при перитоните, — резорбция брюшиной токсических продуктов гнойного экссудата из брюшной полости. Поверхность брюшины у детей, особенно раннего возраста, относительно больше, чем у взрослых. Установлено, что при перитоните, особенно в его начальной стадии, резорбция токсических продуктов брюшиной происходит очень интенсивно. Вследствие этого в кровь и лимфу в большом количестве попадают бактериальные токсины и продукты распада бактериальных тел. Именно всасывание токсических продуктов обуславливает цепь разнообразных патофизиологических нарушений, включающих дегидратацию, расстройства циркуляции, гипертермию, нарушения кислотно-щелочного состояния и др.

При аппендикулярном перитоните у детей быстро развиваются дегидратация и расстройства циркуляции. Выделяющиеся в большом количестве биологически

активные вещества оказывают сосудорасширяющее действие, что увеличивает проницаемость сосудистой стенки и способствует выходу воды и низкомолекулярных белков из сосудистого русла. Усиливается экссудация жидкости и белка в брюшную полость. Параллельно происходит значительная потеря воды из-за частой рвоты, жидкого стула. Потеря жидкости усугубляется также за счет перспирации и одышки. При парезе кишечника происходит массивное скопление жидкости в его просвете. Массивная потеря жидкости из кровеносного русла приводит к значительному уменьшению ОЦК и, следовательно, гемоконцентрации. Гиповолемия и развивающаяся вслед за ней гипоксемия вызывают спазм периферических сосудов и сосудов почек, что приводит к перераспределению крови с сохранением питания жизненно важных органов, главным образом сердца и головного мозга (централизация кровообращения). В ответ на это возникает компенсаторная тахикардия, приводящая к перенапряжению сердечной мышцы и нарушению работы сердца.

Снижение почечного кровотока способствует уменьшению фильтрации мочи в почечных клубочках и возникновению ишемии почек. В дальнейшем расстройство функций почек приводят к водно-электролитным и метаболическим нарушениям.

На фоне спазма кожных сосудов снижается теплоотдача, что усугубляет гипертермию. Значительное повышение температуры тела (39–40 °С и выше) возникает у большинства пациентов с гнойным перитонитом. У детей раннего возраста при гипертермии в связи с повышенным расходом энергии быстро истощаются энергетические запасы, возникают нарушения обмена и расстройства функций дыхания и сердечно-сосудистой системы. Все это может привести к недостаточности функций надпочечников.

Одно из важных патофизиологических звеньев при развитии перитонита — нарушение метаболизма. При перитоните нарушается восполнение энергетических ресурсов с пищей, начинается использование углеводов из собственных запасов организма (гликоген печени). Затем в качестве источника энергии используются белки и жиры, распад которых в условиях тканевой гипоксии приводит к накоплению недоокисленных продуктов. Постепенно начинает страдать дезинтоксикационная функция печени. При тяжелом течении перитонита развиваются нарушения белкового обмена. Потери белка происходят с экссудатом, диффузией его в просвет кишечника. Развивается диспротеинемия.

Образование кислых продуктов изменяет рН крови — возникает метаболический ацидоз. Сначала метаболические сдвиги компенсируются в достаточной степени дыханием (за счет компенсаторной одышки и усиленного выделения углекислого газа) и почками (путем реабсорбции натрия и выделения избыточных кислых радикалов). Компенсаторные механизмы истощаются в условиях перитонита из-за ограничения дыхательных экскурсий вследствие пареза и вздутия кишечника, а также на почве гемодинамических нарушений. Ацидоз переходит в стадию декомпенсации.

При перитоните происходят нарушения электролитного обмена. Рвота и жидкий стул приводят к потере жидкости и электролитов (ионов калия, натрия, хлора). По мере потери ионов калия и хлора на фоне уменьшения объема плазмы возникают нарушения кислотно-основного равновесия, развивается внутриклеточный ацидоз на фоне внеклеточного алкалоза (механизм Дэрроу). Обеднение клетки ионами калия способствует нарушению синтеза АТФ и уменьшению запасов энергии, что ведет к ослаблению сократительной силы миокарда и дыхательной мускулатуры. Возникают одышка, тахикардия, снижается ударный объем сердца и развивается недостаточность кровообращения с явлениями общей гипоксии тканей. Дефицит ионов калия приводит к снижению тонуса гладкой мускулатуры, развивается парез ЖКТ.

Основные патофизиологические процессы при перитоните:

- гиповолемия;
- нарушение центральной и периферической гемодинамики;
- изменение водно-электролитного баланса и кислотно-основного состояния;
- нарушение функций жизненно важных органов.

При тяжелом перитоните эти нарушения можно рассматривать как проявления перитонеального шока, большинство из которых отражается в клинической симптоматике. Необходимо лишь учитывать, что у детей до 3 лет защитные механизмы быстро переходят в патологические, а общие клинические симптомы превалируют над местными.

Течение разлитого перитонита сопровождается и выраженными нарушениями иммунологической реактивности организма ребенка, носящими четко выраженный фазовый характер.

- В реактивной фазе перитонита отмечают напряжение факторов естественной неспецифической реактивности, повышение активности  $\beta$ -лизинов, количества лейкоцитов, лимфоцитов, нарастание количества иммуноглобулинов в сыворотке крови, увеличение абсолютного количества розеткообразующих клеток, снижение относительного количества Т- и В-лимфоцитов.
- В токсической фазе происходит дальнейшее повышение общего уровня неспецифических показателей, однако возникают изменение количества функционально активных лейкоцитов и снижение концентрации сывороточных иммуноглобулинов.
- В фазе полиорганных нарушений отмечают полную несостоятельность защитных сил, катастрофическое снижение показателей как специфических, так и неспецифических иммунных реакций.

### КЛИНИЧЕСКАЯ КАРТИНА

В анамнезе, как правило, отмечают боль, рвоту, повышение температуры тела. В дальнейшем боль может несколько стихать, но гипертермия держится, хотя подчас и незначительная. Ухудшение состояния пациента объясняется вовлечением в воспалительный процесс брюшины в результате перфорации червеобразного отростка или нарушения целостности конгломерата при «прикрытой» перфорации. Местные формы перитонита могут развиваться до перфорации червеобразного отростка. Чем меньше ребенок, тем быстрее происходит перфорация. Существенно снижает остроту клинических проявлений острого аппендицита применение антибиотиков, что увеличивает вероятность развития перитонита. Антибиотики не могут остановить уже начавшийся деструктивный процесс, но их применение уменьшает выраженность болевого симптома, температурной реакции и общих нарушений, в то время как воспаление брюшины прогрессирует. Именно поэтому применение антибиотиков, особенно у детей раннего возраста, до установления причины боли в животе противопоказано.

### ДИАГНОСТИКА

При осмотре ребенка с аппендикулярным перитонитом отмечают значительную тяжесть общего состояния. Кожный покров бледный, иногда имеет мраморный оттенок. Глаза блестящие, язык сухой, с белым налетом. Обычно бывает одышка, выраженная тем больше, чем младше ребенок. Нередко можно установить расхождение между частотой пульса и степенью повышения температуры тела. Живот вздут, резко болезнен при пальпации во всех отделах, четко выявляют защитное мышечное напряжение и симптом Щеткина–Блюмберга, наиболее выраженные в правой подвздошной области. Иногда бывают тенезмы, жидкий учащенный стул небольшими порциями, болезненное и учащенное мочеиспускание. При ректаль-

ном исследовании выявляют резкую болезненность и нависание стенки прямой кишки.

У детей раннего возраста общее состояние в первое время может быть нарушено незначительно, что связано с хорошими компенсаторными возможностями сердечно-сосудистой системы в этом возрасте. На первый план могут выступать явления дыхательной недостаточности. Через некоторое время происходит декомпенсация сердечно-сосудистой и дыхательной систем, а также метаболических процессов, в результате чего состояние больного начинает прогрессивно ухудшаться. В раннем возрасте при аппендикулярном перитоните чаще наблюдают жидкий стул, иногда зеленого цвета со слизью.

Диагноз подтверждают при УЗИ, диагностическая ценность этого метода при аппендикулярном перитоните близка к 100%. Симптомами перитонита при УЗИ являются:

- наличие свободной или отграниченной жидкости в брюшной полости, причем содержимое брюшной полости является неоднородным, дает гиперэхогенный сигнал, содержит взвесь, нити фибрина, пузырьки газа;
- перистальтика петель кишечника снижена за счет явлений пареза, петли кишечника расширены, содержимое в них, как правило, жидкое;
- стенки петель кишечника, вовлеченные в воспалительный процесс, утолщены, отечны;
- изменения в червеобразном отростке ярко выражены (см. выше);
- париетальная и висцеральная брюшина утолщены;
- периаппендикулярный инфильтрат и абсцесс хорошо видны при УЗИ.

В диагностически сложных случаях показана КТ брюшной полости для более детального определения гнойных затеков и межкишечных абсцессов.

При поступлении ребенка необходимо провести следующие лабораторные тесты:

- общий анализ крови (характерны лейкоцитоз, нейтрофильный сдвиг, повышение СОЭ);
- КЩС крови — характерны ацидоз, гипокалиемия, гипонатриемия, повышение уровня гематокрита;
- биохимический анализ крови — гипоальбуминемия, повышение СРБ (С-реактивный белок) — изменения, отражающие полиорганную недостаточность;
- определить группу крови и резус-фактор.

## ЛЕЧЕНИЕ

Лечение перитонита у детей представляет трудную задачу и складывается из трех основных этапов: предоперационной подготовки, оперативного вмешательства и послеоперационного периода.

### Предоперационная подготовка

Немедленное оперативное вмешательство при перитоните в условиях значительных нарушений внутренней среды организма — серьезная ошибка. Эти сдвиги могут усугубляться во время операции и в послеоперационном периоде под влиянием операционной травмы, погрешностей анестезии и дальнейшего прогрессирования патологического процесса.

Цель предоперационной подготовки — уменьшить нарушения гемодинамики, клеточно-основного состояния и водно-электролитного обмена.

Основа предоперационной подготовки — борьба с гиповолемией и дегидратацией. При инфузионной терапии прежде всего назначают растворы гемодинамического и дезинтоксикационного действия. Объем и качество инфузионной

терапии зависят от тяжести перитонита, характера гемодинамических нарушений и возраста больного. Весь комплекс предоперационных мероприятий должен быть выполнен в сжатые сроки (в течение 2–3 ч).

Терапию антибиотиками широкого спектра действия начинают уже в предоперационном периоде. Рекомендуют внутривенное введение цефалоспорина III поколения или ингибиторозащищенного пенициллина, под защитой которых проводят операцию. В послеоперационном периоде продолжают введение антибиотиков в виде комбинированной антибиотикотерапии (цефалоспорин + аминогликозид + метронидазол или защищенный пенициллин + аминогликозид), что позволяет охватить весь спектр потенциальных возбудителей перитонита (грам-отрицательные бактерии, энтерококки и анаэробы). Зондирование и промывание желудка способствуют уменьшению интоксикации, улучшению дыхания, профилактике аспирации. Важную роль, особенно у детей первых месяцев жизни, играет борьба с гипертермией, пневмонией, отеком легких, судорогами.

### Хирургическое лечение

К оперативному вмешательству приступают, когда компенсированы и стабилизированы процессы гемодинамики, кислотно-основное состояние, водно-электролитный обмен, а температура тела не превышает субфебрильных значений.

Оперативное вмешательство при перитоните проводят в целях устранения первичного очага, санации и дренирования брюшной полости.

Влияние на первичный очаг заключается в аппендэктомии. Дальнейшая тактика зависит от глубины изменений со стороны кишечника и брюшины. Наиболее важна в этой ситуации оценка нарушений перистальтики и кровообращения.

**Особенности хирургической тактики** при аппендикулярном перитоните зависят от его фазы. Всем пациентам с перитонитом для оптимизации обезболивания и улучшения моторики кишечника во время и после операции показано проведение продленной эпидуральной анестезии.

**В реактивной фазе** при операции обычно обнаруживают обильный гнойный выпот в брюшной полости. Петли кишечника несколько вздуты, гиперемированы, без наложения фибрина и циркуляторных нарушений. Несмотря на то что воспалительный процесс распространяется на всю брюшную полость, преобладает еще местная симптоматика, организм как бы сам справляется с возникшими нарушениями, используя свои собственные резервы. Среди интраоперационных мероприятий в реактивной фазе важную роль отводят тщательной санации брюшной полости.

**При токсической фазе** перитонита в брюшной полости можно обнаружить большое количество гноя, значительный парез (вплоть до паралича), выраженные циркуляторные расстройства с наложениями фибрина на петлях кишечника. Хирургическая тактика при этой фазе перитонита в общих принципах аналогична таковой при предыдущей фазе, но имеет особенности. Одномоментное промывание брюшной полости должно быть более тщательным и с применением большого количества промывного раствора.

**В фазе полиморфных нарушений** на операции выявляют глубокие функциональные нарушения кишечника. Ввиду его паралича отмечают стаз и расширение тонкой кишки за счет скопления жидкости и газов. При этом чаще выявляют отграниченные абсцессы в брюшной полости. После тщательной санации брюшной полости дренируют силиконовой трубкой полость малого таза по А.И. Генералову.

### Лапароскопический метод лечения аппендикулярного перитонита

В последние десятилетия хорошо себя зарекомендовал лапароскопический метод лечения аппендикулярного перитонита. Этому есть вполне понятное объяснение. Перитонит, являясь тяжелым хирургическим заболеванием, активирует в организме ребенка синдром системного воспалительного ответа (ССВО). В свою очередь, широкий хирургический доступ, методы ревизии, санации брюшной полости, дренирования кишечника, применяемые при открытом хирургическом лечении, ввиду своей высокой травматичности, также активируют ССВО. Лапароскопический метод не приводит к развитию ССВО, он вызывает лишь местные постагрессивные реакции. В итоге суммарный уровень ССВО (ССВО заболевания + ССВО оперативного пособия) значительно меньше после применения лапароскопических операций, чем после открытых, что благотворно сказывается на саногенезе перитонита. Вот почему для лечения перитонита детские хирурги все чаще выбирают лапароскопию.

Оперативное вмешательство при распространенных формах перитонита включает: доступ, оценку состояния брюшной полости и окончательный выбор метода (лапароскопический или открытый), первичную санацию брюшной полости, аппендэктомию, окончательную санацию и дренирование брюшной полости. Контрольно-санационные лапароскопии после первичной операции выполняют по показаниям у незначительной части пациентов.

При операции учитываются распространенность, тяжесть патологического процесса, степень выраженности пареза кишечника. Проводится первичная санация брюшной полости, во время которой проводят аспирацию гноя, вскрытие, санацию возможных абсцессов. При аппендэктомии в условиях перитонита не рекомендуется использовать монополярную коагуляцию. При разделении межкишечных сращений следует соблюдать осторожность. При риске повреждения кишечной стенки следует воздержаться от травматичных манипуляций. Тем не менее при тяжелых формах перитонита полноценная ревизия брюшной полости важна в целях санации межкишечных абсцессов. При невозможности полноценной ревизии брюшной полости в условиях разлитого перитонита показана лапаротомия.

У пациентов с периаппендикулярным инфильтратом при лапароскопии оцениваются характер инфильтрата, возможность его разделения. В случаях обнаружения плотного периаппендикулярного инфильтрата рекомендуется дренирование брюшной полости без аппендэктомии. Удаление червеобразного отростка проводят в сроки от 3 до 6 мес после операции после стихания воспалительных изменений в брюшной полости.

В случае диагностики периаппендикулярного абсцесса до операции по данным УЗИ или КТ оценивается его расположение. В случае если абсцесс располагается ретроцекально и может быть пунктирован без риска повреждения петель кишечника, пункция и дренирование абсцесса под контролем УЗИ являются приоритетным способом лечения, особенно эффективным при большой давности заболевания, когда оперативное вмешательство технически трудновыполнимо и сопряжено с риском повреждения кишечника. В остальных случаях показаны лапароскопия, вскрытие и дренирование абсцесса. Аппендэктомию не проводят при невозможности безопасного выделения аппендикса.

В ряде случаев, при длительном течении заболевания, особенно на фоне проводимой антибактериальной терапии, возможны самоампутация и лизис червеобразного отростка.

Вопрос о **дренировании брюшной полости** решается индивидуально в каждом конкретном случае. При местном неотграниченном перитоните полноценная и тщательная санация брюшной полости позволяет отказаться от дренирования при

отсутствии выраженных воспалительных изменений петель кишечника и брюшины в зоне поражения. Практически во всех случаях аппендикулярного перитонита целесообразно дренирование брюшной полости по А. Генералову — дренирование малого таза через правый латеральный канал к левому. При тяжелых формах разлитого перитонита дополнительные дренажи могут быть установлены в поддиафрагмальное пространство.

Показанием к **контрольно-санационной лапароскопии** является прогрессирование перитонита в течение 3–5 сут послеоперационного периода. Решение принимается на основании клинико-лабораторных данных, а также данных УЗИ, которое выполняется у пациентов этой категории ежедневно в течение первых 3–5 сут.

Вопрос об интубации кишечника при аппендикулярном перитоните является дискуссионным. Накопленный десятилетиями практический опыт доказал, что минимальное повреждение брюшины и тканей передней брюшной стенки при лапароскопии обеспечивает раннее купирование пареза кишечника, в результате вопрос о декомпрессии кишечника становится неактуальным. С другой стороны, убедительных данных о более благоприятном течении послеоперационного периода после интубации кишечника у детей с перитонитом нет.

### ПОСЛЕОПЕРАЦИОННОЕ ЛЕЧЕНИЕ

После операции больному создают возвышенное положение в кровати путем поднятия ее головного конца под углом 30°, что облегчает дыхание ребенка и способствует оттоку экссудата в нижние отделы живота. Под согнутые колени подкладывают валик, чтобы ребенок не сползал вниз.

Чрезвычайно важно тщательно контролировать сердечную деятельность (пульс, АД, ЭКГ), дыхание, белковый состав крови, водно-электролитный баланс, кислотно-основное состояние крови. В течение первых 2–3 сут через каждые 2–4 ч контролируют температуру тела, пульс, АД, частоту дыхания. Тщательно измеряют объем выпитой и парентерально введенной жидкости и выделенной с мочой и по желудочному зонду.

Помимо общего состояния (реакция на окружающее, аппетит, нормализация функций ЖКТ), важные показатели течения воспалительного процесса в брюшной полости — динамика температурной реакции и картина периферической крови.

Комплекс лечебных мероприятий складывается из таких моментов, как борьба с токсикозом и инфекцией, устранение гемодинамических нарушений и гиповолемии, коррекция водно-электролитных и метаболических сдвигов, ликвидация анемии и гипопротейнемии.

Большое значение следует придавать профилактике и лечению респираторных нарушений. В комплекс этих мероприятий входит декомпрессия желудка с помощью зонда в первые 2–3 сут после операции, что предупреждает аспирацию, способствует снижению внутрибрюшного давления, повышая вентиляционные возможности дыхательной системы.

В раннем послеоперационном периоде вновь могут возникнуть нарушения гомеостаза, обусловленные операционной травмой и продолжающимся воспалительным процессом. Основные из них — нарушения гемодинамики, кислотно-основного состояния и водно-электролитного баланса. Более чем у 1/3 больных разлитым перитонитом выявляют подобные нарушения с явлениями выраженного метаболического ацидоза. Крайне редко, при тяжелых формах перитонита, отмечают явления метаболического алкалоза. Коррекция этих нарушений достигается внутривенным введением плазмы, высокомолекулярных препаратов, 4% раствора натрия гидрокарбоната. Метаболический алкалоз корректируют путем внутривенного введения 7,5% раствора калия хлорида в среднем от 8 до 10 мл



(0,5 мл/кг массы тела) в разведении. Респираторный ацидоз, возникающий в послеоперационном периоде, устраняют дозированной оксигенотерапией и эвакуацией желудочного содержимого с помощью зонда.

Успех лечения при перитоните во многом зависит от рационального применения антибиотиков. Показана комбинированная антибиотикотерапия (на основе цефалоспоринов III поколения или ингибиторозащищенных пенициллинов). У детей, оперированных повторно в связи с осложнениями (подпеченочными, поддиафрагмальными абсцессами, кишечными свищами и др.), пациентов с предшествующей госпитализацией и антибиотикотерапией, а также при послеоперационных перитонитах антибиотики выбора — карбапенемы в монотерапии или в комбинации с аминогликозидами.

Важное звено в послеоперационном периоде у больных перитонитом — нормализация функций кишечника. При тяжелом перитоните парез кишечника нередко сохраняется в течение нескольких дней. Для борьбы с послеоперационным парезом применяют повторные гипертонические клизмы (со 2–3-х суток), назначают средства, стимулирующие перистальтику (раствор неостигмина метилсульфата), внутривенно переливают гипертонические растворы декстрозы, 10% раствор натрия хлорида и растворы калия хлорида. Инфузию последнего осуществляют в растворе декстрозы капельно. Необходимо следить за регулярностью стула: при его задержке 1 раз в 2 дня делают очистительные клизмы.

С учетом возможности образования в послеоперационном периоде инфильтратов и абсцессов в брюшной полости необходимы контроль за температурной реакцией и содержанием лейкоцитов периферической крови и обязательный УЗ-контроль ежедневно со 2–3-х суток и до стойкой нормализации состояния.

Лечение перитонита у детей, особенно раннего возраста, — задача, требующая индивидуального подхода с учетом многих факторов. Только массивная комплексная терапия может быть эффективной при этом тяжелом заболевании.

### **ПОСЛЕОПЕРАЦИОННЫЕ ОСЛОЖНЕНИЯ**

Из послеоперационных осложнений наиболее характерны следующие жизнеугрожающие состояния: продолжающийся перитонит, развитие внутрибрюшных и забрюшинных абсцессов, СКН, кишечные свищи (особенно тонкокишечные).

Возникновение этих осложнений чаще всего связано с некупированным воспалительным процессом в брюшной полости. При этом большое значение имеют такие факторы, как снижение иммунологической реактивности организма ребенка и высокая вирулентность микроорганизмов.

#### **Инфильтраты и абсцессы брюшной полости**

Инфильтраты и абсцессы брюшной полости после аппендэктомии — наиболее частые воспалительные осложнения. Клинически их, как правило, выявляют на 4–7-е сутки после операции. Общее состояние ухудшается постепенно, ребенок периодически жалуется на боли в животе, иногда на учащенное мочеиспускание, тенезмы. Отмечают повышение температуры тела до 38 °С и выше, токсикоз. Количество лейкоцитов и СОЭ, как правило, увеличены. При пальпации живота справа или по средней линии в нижних отделах удается уловить легкое напряжение мышц, болезненность и нащупать плотное образование без четких границ. Хорошо выявляет инфильтрат ультразвуковое сканирование.

При обнаружении инфильтрата назначают антибиотики широкого спектра действия, физиотерапевтическое лечение. Рассасывание инфильтратов происходит в сроки от 10 до 15 дней, иногда они нагнаиваются (около 15%) — в этих случаях необходимо оперативное вмешательство.

При абсцедировании инфильтрата и возникновении гнойника в брюшной полости состояние больного ухудшается: температура тела принимает гектический характер, нарастают явления токсикоза, отмечают вздутие кишечника и расстройство его функций. Дети становятся беспокойными, отказываются от пищи, периодически жалуются на боли в животе. Чаще всего гнойники локализуются в илеоцекальной области и дугласовом пространстве, реже появляются поддиафрагмальные и межпетлевые абсцессы.

Наибольшую болезненность и выраженное защитное напряжение мышц передней брюшной стенки определяют в области расположения гнойника. Убедительно выявляет абсцесс брюшной полости ультразвуковая диагностика.

Вскрытие и дренаж гнойников проводят по общим хирургическим правилам.

### **Кишечная непроходимость**

В ближайшем послеоперационном периоде может развиваться как динамическая, так и механическая кишечная непроходимость.

Динамическая непроходимость чаще проявляется на 3–4-е сутки после аппендэктомии и нередко бывает обусловлена развитием перитонита, формированием инфильтратов и абсцессов.

Парез желудка и кишечника, возникающий при динамической непроходимости, приводит к нарастанию интоксикации, повторной рвоте, одышке и ухудшению состояния. При таких симптомах лечение нужно начинать с консервативных мероприятий, имеющих успех при динамической непроходимости. Отсутствие эффекта от консервативной терапии заставляет предположить, что парез кишечника — не самостоятельное осложнение, а проявление перитонита. В таких случаях необходимо прибегнуть к оперативному лечению.

### **Аппендикулярный инфильтрат**

Одна из важных особенностей развития острого аппендицита у детей — недостаточная способность к демаркации воспалительного процесса. Это связано со слабыми пластическими свойствами брюшины, недоразвитием сальника. Указанные особенности наиболее выражены у детей раннего возраста. В связи с этим аппендикулярные инфильтраты у детей обнаруживают значительно реже, чем у взрослых. Это осложнение возникает преимущественно у детей старшей возрастной группы (10–14 лет) и связано с поздней диагностикой острого аппендицита. Чаще инфильтраты формируются при ретроцекальном расположении червеобразного отростка. Как правило, дети с аппендикулярным инфильтратом поступают в стационар не ранее чем на 3–5-е сутки от начала заболевания.

В клиническом течении четкую стадийность развития аппендикулярного инфильтрата выделить сложно. У детей, особенно раннего возраста, аппендикулярный инфильтрат, как правило, бывает «горячим» и склонен к быстрому абсцедированию. При этом почти всегда отмечают высокую температуру тела, гиперлейкоцитоз и увеличение СОЭ. При пальпации живота определяют местную мышечную защиту и небольшое округлое болезненное образование, обычно в правой подвздошной ямке. Сложнее обнаружить ретроцекально расположенный инфильтрат. В этих случаях следует прибегнуть к двуручному исследованию, которым пользуются при пальпации правой почки. Иногда, если инфильтрат достигает больших размеров, его неверно трактуют как опухоль брюшной полости или забрюшинного пространства.

Консервативная тактика при аппендикулярных инфильтратах у детей раннего возраста представляет значительную опасность, ее нельзя применять из-за риска бурного абсцедирования. В связи с этим у младших детей инфильтраты следует

рассматривать с тактической точки зрения как отграниченные абсцессы, что является показанием к оперативному вмешательству.

Аналогичной тактики почти всегда следует придерживаться и у детей старших возрастных групп. При этом необходимо также учитывать степень проявления интоксикации и температурную реакцию. Обычно абсцедирование инфильтрата сопровождается усилением боли в животе, нарастанием симптомов раздражения брюшины и значительным повышением температуры тела, носящей гектический характер. Помогают постановке правильного диагноза УЗИ, КТ, а в сомнительных случаях — и лапароскопическое исследование.

Основная цель оперативного вмешательства при абсцедирующих инфильтратах заключается в их вскрытии, аспирации гноя и дренировании.

Наиболее часто встречаются два вида локализации аппендикулярных инфильтратов: спаянные с передней брюшной стенкой и расположенные в свободной брюшной полости. Именно от этого и зависит выбор доступа к абсцессу. При выполнении подобных оперативных вмешательств весьма желательно удаление червеобразного отростка. Однако аппендэктомии выполняют лишь в тех случаях, когда отросток можно легко удалить, не нарушая сращений, отграничивающих зону воспаления. В противном случае следует ограничиться дренированием абсцесса, тогда аппендэктомии проводят через 3–4 мес в плановом порядке.

В послеоперационном периоде назначают антибиотики широкого спектра действия с включением метронидазола, проводят инфузионную терапию, борьбу с парезом кишечника. При тяжелом течении возможно образование межпетлевых абсцессов, инфильтратов брюшной полости и развитие кишечной непроходимости.

## ПРОГНОЗ

Все дети, перенесшие аппендикулярный перитонит, нуждаются в диспансерном наблюдении в связи с риском развития спаечных осложнений. Показаны наблюдение у гастроэнтеролога, соблюдение диетических рекомендаций (ограничение приема грубой пищи, тщательная механическая обработка продуктов, содержащих плохо перевариваемую клетчатку, мясо и т.д.). Показаны курсы физиотерапевтического лечения.

Как правило, прогноз для жизни благоприятный. Летальные исходы крайне редки, встречаются у пациентов с сопутствующей соматической патологией, иммунологическими нарушениями. Формирование кишечных свищей, развитие повторных эпизодов СКН значительно ухудшают прогноз для здоровья ребенка в последующем.

## 20.3. ХРОНИЧЕСКИЙ АППЕНДИЦИТ

Существование этой формы воспаления червеобразного отростка, как у взрослых, так и у детей, многие хирурги подвергают сомнению. Дооперационный диагноз хронического аппендицита, как правило, выставляют на основании неоднократно возникающих болей в животе с локализацией в правой подвздошной области.

Необходимо учитывать, что в детском возрасте спектр заболеваний, имеющих аналогичную симптоматику, чрезвычайно обширен. Это непосредственно патология илеоцекального угла: воспалительная (мезаденит, терминальный илеит, болезнь Крона слепой кишки), пороки развития (*caecum mobile*, мембрана Джексона, связка Лейна, эмбриональные тяжи в зоне червеобразного отростка), функциональная патология (баугиноспазм или недостаточность баугиниевой заслонки), доброкачественные, а иногда и злокачественные новообразования.

В свою очередь, многие заболевания ЖКТ, желчевыделительной системы, мочевыводящих путей и гинекологическая патология у девочек имеют клиническую картину, сходную с хроническим аппендицитом. К тому же известно, что эта форма воспаления червеобразного отростка представляет наибольшую сложность не только для клиницистов, но и для морфологов ввиду отсутствия убедительных макро- и микроскопических данных.

#### **Код по МКБ-10**

K36. Другие формы аппендицита.

### **ЭПИДЕМИОЛОГИЯ**

В последние годы вновь повысился интерес к этой сложной и чрезвычайно важной проблеме в абдоминальной хирургии. Детально изучив клинико-морфологические параллели при различных формах воспаления в червеобразном отростке и используя современные методы исследования (ультразвуковое сканирование, эндоскопические и морфологические методы), авторы пришли к заключению, что хронический аппендицит как нозологическая форма существует и составляет около 5% среди пациентов с хроническим болевым абдоминальным синдромом.

### **ЭТИОЛОГИЯ**

Определенную причину возникновения хронического аппендицита, как правило, установить трудно. Ведущую роль в возникновении хронического процесса в червеобразном отростке играет obturация просвета червеобразного отростка плотными каловыми массами. Так же как и в случае острого аппендицита, рассматривают инфекционную и нервно-сосудистую, нервно-иммунную теории возникновения хронического воспаления. Указывают на частое сочетание хронического аппендицита и паразитарных заболеваний ЖКТ (например, энтеробиоз).

### **КЛАССИФИКАЦИЯ**

Предложена следующая классификация хронического аппендицита.

- Первично-хронический аппендицит. В анамнезе отсутствуют объективные данные о перенесенном остром воспалительном процессе в червеобразном отростке.
- Вторично-хронический аппендицит. Изменения в червеобразном отростке обусловлены острым воспалительным процессом в виде аппендикулярного инфильтрата или аппендикулярного абсцесса.

### **ПАТОМОРФОЛОГИЯ**

Хронический аппендицит проявляется чаще всего в виде межуточной формы продуктивного воспаления с гиперплазией лимфоидного аппарата червеобразного отростка и преобладанием лимфогистиоцитарной инфильтрации, а также увеличения количества соединительной ткани, характеризующей процессы фиброза или склероза во всех слоях червеобразного отростка вплоть до полной их атрофии.

### **КЛИНИЧЕСКАЯ КАРТИНА**

Клинически при хроническом аппендиците отмечают приступообразное течение заболевания с локальными болями в области живота длительностью от 6 мес до 4 лет. Наиболее часто подозрение на наличие хронической патологии со стороны червеобразного отростка возникает через 6–12 мес от начала заболевания. Периодические болевые приступы в правой подвздошной области, возникающие преимущественно после физической нагрузки, подвижных игр, при погрешностях в диете, снижают качество жизни ребенка. В большинстве случаев после очередного подобного приступа ребенка госпитализируют с диагнозом «острый аппен-

дицит». Но в дальнейшем данных об острой патологии органов брюшной полости выявить не удается.

У большинства пациентов боли локализуются в правой подвздошной области, реже — в нижних отделах живота, околопупочной области и правых отделах живота. У части больных приступы болей в животе сопровождаются тошнотой, рвотой, запором или диареей.

## **ДИАГНОСТИКА**

### **Осмотр и физикальное обследование**

При объективном осмотре пальпаторно определяют умеренную болезненность в правой подвздошной области. У части пациентов отмечают слабopоложительные симптомы раздражения брюшины.

### **Лабораторные и инструментальные исследования**

Принципиально важно тщательное обследование пациентов с хроническими болями в животе, включающее лабораторные и инструментальные методы. Наиболее информативным методом диагностики служит ультразвуковое сканирование органов брюшной полости. Также оправдано проведение ФЭГДС для исключения воспалительных заболеваний верхних отделов ЖКТ — наиболее вероятной причины болевого синдрома.

Только после исключения какой-либо патологии со стороны органов брюшной полости и малого таза можно связать болевой абдоминальный синдром с патологией червеобразного отростка.

Ультразвуковыми критериями хронического аппендицита считают следующие:

- увеличение регионарных мезентеральных лимфатических узлов, визуализируемых в виде структур пониженной эхогенности, при отсутствии увеличения других групп мезентериальных лимфатических узлов;
- наличие 3–5 мл жидкости в правой подвздошной ямке;
- невыраженную гипоэхогенность мышечного слоя червеобразного отростка, диаметр в пределах 4–6 мм, но неодинаковый на протяжении, с чередующимися участками сужения до 3 мм и расширения до 6 мм;
- отсутствие перистальтики, локальную болезненность при надавливании датчиком в проекции отростка;
- наличие калового камня в просвете червеобразного отростка.

## **ЛЕЧЕНИЕ**

Пациентам с диагнозом хронического аппендицита показаны диагностическая лапароскопия с тщательной ревизией органов брюшной полости и аппендэктомия.

## **ПРОГНОЗ**

Больные, оперированные по поводу хронического аппендицита, подлежат наблюдению в течение 6 мес после операции. Необходимо всегда помнить, что только тщательное изучение отдаленных результатов лечения детей, возможно, внесет ясность в решение этой сложной проблемы.

# Глава 21

## Заболевания половых органов у девочек

*М.А. Чундокова*

### ОБЩИЕ СВЕДЕНИЯ

Гинекологические заболевания встречаются у девочек всех возрастных групп, хотя частота их неодинакова: единичные случаи — в раннем детстве, несколько больше — у дошкольниц и младших школьниц, основная масса — в препубертатном и пубертатном периоде (10–15 лет).

Такая неравномерность обусловлена тем, что с наступлением половой зрелости не только возникают функциональные расстройства, но и манифестируют органические заболевания и пороки развития, ранее не дававшие о себе знать.

Выраженный абдоминальный синдром в этом возрастном периоде может быть также результатом острой хирургической патологии внутренних половых органов. Таких детей, как правило, направляют в хирургические стационары с подозрением на острый аппендицит. Известно, что среди больных, оперированных по поводу катарального аппендицита, девочек в 2–3 раза больше, чем мальчиков. После такой аппендэктомии истинная причина абдоминального синдрома остается невыясненной, хотя весьма часто она обусловлена гинекологическими заболеваниями.

### КЛАССИФИКАЦИЯ

Все гинекологические заболевания у девочек разделяют на четыре основные группы.

- Воспалительные заболевания.
- Новообразования. В детском возрасте преимущественно встречаются доброкачественные опухоли — кистозные эпителиальные образования и дермоидные кистомы. Эпителиальные злокачественные новообразования в основном свойственны больным зрелого возраста.
- Пороки развития. У девочек наиболее распространены аномалии матки и влагалища.
- Функциональные нарушения у девочек 10–15 лет. Возникают в основном перед менструацией, во время менструации или в период овуляции.

## 21.1. ВОСПАЛИТЕЛЬНЫЕ ЗАБОЛЕВАНИЯ

Возникновение воспалительных заболеваний гениталий у девочек может быть обусловлено проникновением инфекции гематогенным или лимфогенным путем, однако наиболее частым способом инфицирования брюшной полости и внутренних половых органов является генитальный. Большое значение принадлежит иммунным нарушениям.

Клиническая картина синдрома «острого живота» у девочек нередко бывает обусловлена различными вариантами течения воспалительных процессов внутренних половых органов. К ним относят острый первичный пельвиоперитонит, вторичный сальпингит (при осложненных формах острого аппендицита с тазовой локализацией червеобразного отростка) и первичный сальпингит без пельвиоперитонита. В некоторых случаях обнаруживают и специфическое поражение — гонококковый пельвиоперитонит. Обычно эти заболевания диагностируют во время ревизии органов малого таза (при лапароскопической или традиционной операции), если отсутствуют воспалительные изменения в червеобразном отростке. Перечисленные патологические состояния в клиническом проявлении мало отличаются от острого аппендицита. Лишь острый первичный пельвиоперитонит имеет некоторые клинические особенности.

### Острый первичный пельвиоперитонит

#### СИНОНИМ

Заболевание широко известно как первичный, или криптогенный, перитонит.

#### Код по МКБ-10

N73.3. Острый тазовый перитонит у женщин.

#### ЭПИДЕМИОЛОГИЯ

Как правило, возникает только у девочек, чаще всего в возрасте 3–7 лет. Истинная частота этого заболевания не известна, однако в данном возрастном периоде соотношение частоты острого аппендицита и первичного пельвиоперитонита составляет в среднем 20:1.

#### ЭТИОЛОГИЯ

Инфекция проникает восходящим путем через влагалище, приводя к развитию эндосальпингита. В старшем возрасте это заболевание встречают значительно реже, что объясняют появлением во влагалище палочек Дедерлейна, создающих кислую среду и препятствующих проникновению патогенной микрофлоры в брюшную полость. Широкое внедрение лапароскопии позволило убедительно подтвердить эту точку зрения и изменить тактику лечения таких больных.

#### КЛАССИФИКАЦИЯ

Клинически различают две формы острого первичного пельвиоперитонита: токсическую и локальную.

#### КЛИНИЧЕСКАЯ КАРТИНА И ДИАГНОСТИКА

В последние годы в клинической картине этого заболевания отмечают заметное преобладание локализованных (местных) форм. Токсическую форму заболевания регистрируют редко (не более 3–5% случаев).

Для **токсической формы** заболевания характерно острое и бурное начало. Отмечают сильную боль в животе, обычно в нижних отделах. Температура тела чаще всего повышается до 38–39 °С. Рвота может быть многократной. Общее

состояние тяжелое, несмотря на непродолжительный (иногда всего 2–6 ч) период времени, прошедший от начала заболевания.

При обследовании живота обнаруживают все признаки выраженного перитонита: резкую болезненность, защитное мышечное напряжение во всех отделах передней брюшной стенки, особенно в нижних отделах, и положительный симптом Щеткина–Блюмберга. Нередко имеет место умеренно выраженный парез кишечника. В половине случаев удается обнаружить явления вульвовагинита со слизисто-гнойными выделениями из влагалища. Для анализа периферической крови характерен высокий лейкоцитоз — до  $20 \times 10^9$ /л и более.

При **местной форме** заболевания клиническая картина более стертая, боль часто локализуется в нижних отделах живота или даже в правой подвздошной области. При этом температура тела в основном не превышает 37,5–38 °С. Эта форма заболевания нередко развивается у девочек более старшего возраста, иногда даже в 12–14 лет.

Подтвердить диагноз пельвиоперитонита можно при УЗИ брюшной полости и малого таза, характерными признаками заболевания являются неизмененный червеобразный отросток и наличие свободной жидкости в полости малого таза.

При лапароскопии в ранних стадиях заболевания в брюшной полости обнаруживают мутный, липкий, тянущийся выпот. Он попадает на дистальный конец лапароскопа, отчего изображение на мониторах становится мутным. Количество выпота обычно бывает скудным, в свободном состоянии его обнаруживают, как правило, только в дугласовом пространстве (прямокишечно-маточное углубление). Брюшина малого таза становится тусклой. Маточные трубы в подавляющем большинстве случаев имеют характерные макроскопические изменения. Они умеренно отечны и утолщены на всем протяжении. Особенно отечны, полнокровны и гиперемированы фимбрии маточных труб, из-за чего они становятся похожими на распутившийся цветок (так называемый симптом «красного венчика»). На ранних этапах заболевания червеобразный отросток выглядит нормально или имеет вторичные воспалительные изменения.

В поздних стадиях при токсической форме заболевания воспалительные явления в брюшной полости становятся значительными и при несвоевременно начатом лечении приобретают характер разлитого перитонита. При этом установить источник перитонита бывает непросто, поскольку вторичные изменения в червеобразном отростке принимают характер деструктивных. Аппендикс становится инфильтрированным, ригидным, с наложениями фибрина. Однако более детальный осмотр, как правило, позволяет все же заметить, что первичный очаг находится в малом тазе, где гнойный экссудат гуще по консистенции, содержит больше фибрина, больше выражены воспалительные изменения брюшины.

**Дифференциальная диагностика** этого заболевания с острым аппендицитом сложна. Однако более острое, внезапное начало заболевания, наличествующая в момент осмотра или перенесенная накануне ОРВИ — все эти признаки заставляют заподозрить острый первичный пельвиоперитонит.

## ЛЕЧЕНИЕ

При поставленном диагнозе «пельвиоперитонит» возможно консервативное лечение — антибиотикотерапия. При неэффективности терапии в течение нескольких часов (6–8 ч) показано оперативное лечение, так как даже при типичном проявлении заболевания хирург не может быть абсолютно уверен в отсутствии острого аппендицита. В таких случаях целесообразно проведение лапароскопии. Завершив диагностический этап лапароскопического вмешательства, необходимо провести санацию брюшной полости. Методика санации брюшной полости не отличается от методики промывания, применяемой при разлитом аппендикулярном перитоните.



Дренирование брюшной полости практически не применяют. Вопрос о попутном удалении червеобразного отростка в подавляющем большинстве случаев решают отрицательно. Исключение составляют те случаи, когда вторичные изменения в червеобразном отростке приобретают характер деструктивных.

## Специфический гонококковый пельвиоперитонит

### Код по МКБ-10

A54.2+. Гонококковый пельвиоперитонит и другая гонококковая инфекция мочеполовых органов.

K67.1\*. Гонококковый перитонит (A54.8+).

### ЭПИДЕМИОЛОГИЯ

Специфический гонококковый пельвиоперитонит, как правило, возникает у девочек 13–14 лет из неблагополучных семей, имеющих ранние половые контакты.

### ЭТИОЛОГИЯ

Причина заболевания — заражение гонококком.

Эндоскопическая картина специфического пельвиоперитонита значительно отличается от описанной выше. В ней преобладают инфильтративно-спаечные процессы. Выпот скудный, густой, грязно-серого цвета. Маточные трубы значительно увеличены в размерах, стенки их резко утолщены, инфильтрированы, ампулярные отделы подвернуты под себя и в таком положении фиксированы спайками различной плотности. Плотность спаек зависит от давности процесса. Брюшина малого таза тусклая, гиперемированная, с налетами фибрина. По мере стихания острой воспалительной реакции происходит образование спаек между париетальной брюшиной малого таза, маткой, ее придатками, большим сальником, петлями тонкой кишки, сигмовидной кишкой, мочевым пузырем. Между спайками иногда могут сохраняться полости, заполненные экссудатом. Отложение большого количества фибрина и сравнительно быстрое ограничение процесса характерны для гонорейного пельвиоперитонита. Лапароскопическое вмешательство заканчивают забором экссудата на бактериологический посев и промыванием полости малого таза.

## 21.2. ПОРОКИ РАЗВИТИЯ ВНУТРЕННИХ ПОЛОВЫХ ОРГАНОВ У ДЕВОЧЕК

### Коды по МКБ-10

Q50. Врожденные аномалии [пороки развития] яичников, фаллопиевых труб и широких связок.

Q51. Врожденные аномалии [пороки развития] тела и шейки матки.

Q52. Другие врожденные аномалии [пороки развития] женских половых органов.

### ЭПИДЕМИОЛОГИЯ

Пороки развития женской половой системы многообразны. Наиболее распространены у девочек аномалии матки и влагалища. В препубертатном и пубертатном периоде эти пороки чаще сопровождаются болевым абдоминальным синдромом. Значительно реже встречаются аномалии яичников и маточных труб.

## ЭТИОЛОГИЯ

Органы женской половой системы образуются из половых протоков. С 9-й по 18-ю неделю внутриутробного периода происходят слияние центральных и нижних отделов половых протоков и их канализация. При этом формируются матка, шейка матки и верхняя часть влагалища. Из неслившихся верхних третей образуются яйцеводы (маточные трубы). При нарушении этих процессов возникают пороки развития женских половых органов.

## КЛАССИФИКАЦИЯ, КЛИНИЧЕСКАЯ КАРТИНА И ДИАГНОСТИКА

Различают пороки развития с полной и неполной односторонней задержкой оттока менструальной крови. До начала менструаций эти пороки матки не проявляются клинически. К порокам развития первой группы относят полную или частичную аплазию влагалища, к порокам развития второй группы — атрезии рога матки, удвоение тела матки и влагалища с его недоразвитием или аплазией.

- Полная атрезия влагалища — сравнительно редкая патология. В этом случае могут отсутствовать также матка и придатки.
- Частичная атрезия влагалища (аплазия) может быть на разных уровнях. Чем выше расположен атрезированный участок влагалища, тем труднее диагностика и чаще возникают диагностические ошибки.

Клинические проявления пороков развития половых органов весьма разнообразны, но чаще всего характеризуются приступообразными болями в животе, рвотой, нарушением мочеиспускания, задержкой стула. При ректальном исследовании в малом тазу удается выявить плотноэластическое образование, которое обычно расценивают как перекрут кисты яичника. Поставить правильный диагноз помогают дополнительные методы исследования (УЗИ и эндоскопическое влагалищное исследование).

В некоторых случаях у девочек 13–14 лет причиной абдоминального синдрома бывает гематокольпос. Скопление менструальной крови в полости влагалища возникает из-за отсутствия отверстия в девственной плеве (*hymen imperforatus*). Обычно заболевание начинается постепенно, с приступообразных болей в нижней части живота, слабости, недомогания, головных болей, нарушения сна. Иногда оно сопровождается субфебрильной температурой тела, тошнотой, рвотой. Боли приобретают циклический характер, возобновляясь почти ежемесячно, в некоторых случаях в течение 1 года и более. Из анамнеза выясняют полное отсутствие менструаций. Детей направляют в хирургический стационар, как правило, с диагнозом «острый аппендицит», некоторым из них выполняют неоправданную лапаротомию. В последние годы благодаря широкому использованию УЗИ подобные диагностические ошибки происходят крайне редко.

При объективном обследовании удается установить заращение девственной плевы, куполообразно выходящей наружу. Через нее просвечивает темная кровь, ощущается флюктуация. При пальпации в нижней части живота выявляют опухолевидное образование, более четко определяемое при бимануальном ректоабдоминальном исследовании.

При большей длительности заболевания менструальная кровь в большом количестве скапливается в матке — возникает гематометра. В этих случаях иногда у девочек ошибочно диагностируют беременность.

Гематокольпос — показание к оперативному лечению, которое заключается в иссечении овального окна в девственной плеве или ее крестообразном рассечении. При этом изливается большое количество вязкой, дегтеобразной крови. Диаметр созданного отверстия должен быть не менее 2–3 см, и на края раны накладывают рассасывающиеся швы для предотвращения их слипания и рецидива заболевания.

## 21.3. НОВООБРАЗОВАНИЯ ЯИЧНИКОВ

### Коды по МКБ-10

C56. Злокачественное новообразование яичника.

D27. Доброкачественное новообразование яичника.

D39.1. Новообразования неопределенного или неизвестного характера яичника.

### ЭПИДЕМИОЛОГИЯ

В детском возрасте встречаются преимущественно доброкачественные опухоли яичников — кистозные эмбриональные и эпителиальные новообразования. Распространенность их, по данным разных авторов, колеблется от 1,0 до 4,6%. Эпителиальные злокачественные новообразования яичников чаще всего встречаются в пубертатном периоде, что обусловлено усилением гонадотропной стимуляции в этот период развития девочек.

### КЛАССИФИКАЦИЯ

Наиболее часто у девочек встречаются следующие опухоли и опухолевидные образования.

- Опухолевидные образования у девочек:
  - ✦ параовариальные кисты;
  - ✦ функциональные, или ретенционные, кисты яичников (фолликулярная киста, киста желтого тела).
- Герминогенные опухоли яичников:
  - ✦ тератомы (зрелые и незрелые);
  - ✦ дисгерминомы.
- Истинные эпителиальные опухоли:
  - ✦ серозные цистаденомы;
  - ✦ муцинозные цистаденомы.
- Гонадобластомы.
- Опухоли стромы полового тяжа.
- Липидоклеточные опухоли.

### КЛИНИЧЕСКАЯ КАРТИНА

Первые проявления заболевания — умеренные ноющие боли в нижних отделах живота, обусловленные распираем яичника растущей опухолью. Выраженный болевой синдром и увеличение живота появляются значительно позднее, по мере роста новообразования. При остром перекруте кисты яичника обычно появляются симптомы острого живота — сильные приступообразные или постоянные боли в нижней части живота. Позже возможно присоединение пареза кишечника в виде тошноты, рвоты, задержки газов и стула. Иногда отмечают учащенное или затрудненное мочеиспускание, возможно повышение температуры тела до субфебрильных значений. Причинами торсии придатка могут быть запор, переполнение мочевого пузыря, подъем тяжестей, прыжки, резкие повороты тела и др.

### ДИАГНОСТИКА

При обследовании живота в нижних его отделах определяют болезненность при пальпации, защитное напряжение мышц передней брюшной стенки и другие симптомы острого живота.

Во всех случаях подозрения на опухолевидное образование в нижних отделах живота необходимо провести ректоабдоминальное (бимануальное) исследование и УЗИ с ЦДК (центральное доплеровское картирование).

## ОСЛОЖНЕНИЯ

Возможны следующие осложнения.

- Перекрут яичникового образования.
- Разрыв капсулы кисты с кровотечением.
- Нагноение кисты.

## ФУНКЦИОНАЛЬНЫЕ НАРУШЕНИЯ

У девочек 10–15 лет острые боли в животе довольно часто носят функциональный характер. В этом возрасте они возникают в основном перед менструацией, во время менструации или в период овуляции. Необходимо также помнить о функциональном нарушении, сопровождающемся явлениями острого живота и приводящем к необходимости активной хирургической тактики, — рефлюксе менструальной маточной крови. Боли в животе в этом состоянии, как правило, появляются в конце менструации.

## КЛИНИЧЕСКАЯ КАРТИНА И ДИАГНОСТИКА

Данные анамнеза и клиническая картина позволяют заподозрить рефлюкс крови, однако полной уверенности в отсутствии острого хирургического заболевания у хирурга быть не может. Известны случаи, когда на фоне рефлюкса маточной крови протекал деструктивный аппендицит. Активная хирургическая тактика необходима еще и потому, что, согласно имплантационной теории возникновения эндометриоза, рефлюкс маточной крови — одна из причин развития малых форм генитального эндометриоза.

## ЛЕЧЕНИЕ

При функциональных кистах яичников происходит инволюция кисты с нормализацией менструальной функции.

Пороки развития половых органов у девочек подлежат хирургической коррекции после предварительной консультации квалифицированного детского гинеколога. Оперативное вмешательство целесообразно выполнять в специализированном детском гинекологическом отделении.

При нефункциональных яичниковых образованиях выполняют оперативные вмешательства, соблюдая принцип органосохраняющих операций, чтобы предотвратить нарушения репродуктивной функции.

Традиционный хирургический доступ при многих гинекологических заболеваниях у девочек — широкая лапаротомия, чаще по Пфанненштилю. Оперативное лечение пороков развития в большинстве случаев бывает сложным и требует большого опыта. Сложность состоит не только в выполнении самой операции, но и в особенностях послеоперационного периода.

## Лапароскопическая диагностика и лечение

Детские хирурги в своей практической деятельности весьма часто сталкиваются с различными гинекологическими заболеваниями. Большая часть из них сопровождается симптомами острого живота, потому необходима дифференциальная диагностика с острыми хирургическими заболеваниями, такими как острый аппендицит, острый дивертикулит, инфаркт большого сальника, перекрут жировой подвески сигмовидной кишки и т.д.

Наиболее частые гинекологические заболевания, с которыми сталкиваются детские хирурги в экстренных ситуациях, — острый первичный пельвиоперитонит, рефлюкс менструальной маточной крови, апоплексия яичника, перекрут гидатиды маточной трубы, перекруты придатков матки и др. Изучению именно этих заболеваний уделяют основное внимание как отечественные, так и зарубежные исследователи.

Нередки случаи, когда детский хирург во время ревизии органов малого таза случайно обнаруживает гинекологическую патологию — различные кисты яичников, параовариальные кисты, гидатиды, начальные стадии склерокистоза яичников, овариовариоцеле, пороки развития матки и т.д. Безусловно, самым правильным решением детского хирурга в подобных ситуациях должно быть привлечение гинеколога. Но это не всегда возможно, поскольку штатное расписание детского хирургического отделения и даже крупного хирургического центра не предусматривает должности детского гинеколога. Вызов же консультанта «на себя», как правило, возможен лишь при плановых оперативных вмешательствах. В экстренных случаях, особенно в ночное время, организовать своевременную консультацию опытного оперирующего гинеколога бывает очень трудно. Вот почему мы считаем, что детский эндохирург должен иметь хорошие знания в области экстренной оперативной гинекологии.

Как при экстренных, так и при плановых гинекологических заболеваниях диагностический этап лапароскопического вмешательства по принятой нами методике выполняют путем двух пункций брюшной полости троакарами малого диаметра. На этом этапе выявляют различные гинекологические заболевания.

## Кистозные образования яичников

Наиболее часто в детском и подростковом возрасте встречаются опухоли и кисты яичников. Мы не ставим перед собой задачу подробно описать все существующие новообразования гениталий — они описаны в соответствующей литературе. Вместе с тем мы считаем необходимым ознакомить детских эндохирургов с наиболее частой патологией придатков матки, встречающейся в этом возрасте. Описанные в этом разделе заболевания составляют большую часть всех патологических состояний придатков у детей и подростков.

Среди всех заболеваний яичников основная доля приходится на кисты.

### ФОЛЛИКУЛЯРНАЯ КИСТА

#### Определение

Фолликулярная киста — ретенционное образование яичника, возникающее вследствие накопления жидкости в атрезированном фолликуле. Она представляет собой однокамерное тонкостенное образование тугоэластической консистенции с серозным содержимым.

#### Код по МКБ-10

N83.0. Фолликулярная киста яичника.

#### Эпидемиология

В подавляющем большинстве случаев фолликулярную кисту встречают лишь с периода полового созревания.

#### Клиническая картина

Основные симптомы заболевания — боли в нижней части живота. В редких случаях киста обладает гормональной активностью, тогда ее развитие сопровождается нарушением менструального цикла.

#### Диагностика и лечение

Если такое образование выявлено во время лапароскопического вмешательства как случайная находка, показана овариоэктомиа **с обязательной гистологической верификацией кисты**. Если же киста обнаружена при УЗИ, а ее диаметр не превышает 5 см, показаны наблюдение в течение трех менструальных циклов и

курс консервативной терапии. Если киста в течение этого времени не рассасывается, необходимо плановое оперативное вмешательство.

## ЛЮТЕИНОВАЯ КИСТА

### Определение

Лютеиновая киста (киста желтого тела) — ретенционное образование яичника.

#### Код по МКБ-10

N83.1. Киста желтого тела.

### Эпидемиология

Лютеиновую кисту встречают у девочек старшего возраста несколько реже, чем фолликулярную кисту.

### Клиническая картина

Клинически заболевание проявляется периодическими болями в нижних отделах живота, возможны нарушения менструального цикла. Иногда развивается кровоизлияние в полость лютеиновой кисты, при этом боли становятся интенсивнее.

### Диагностика

По строению лютеиновая киста сходна с желтым телом и отличается от него лишь большими размерами. Стенки ее толстые, рыхлые. Внутренняя поверхность кисты представлена складчатостью желтого цвета, содержимое — прозрачная жидкость с желтоватым оттенком. При микроскопическом исследовании обнаруживают лютеиновые и текалютеиновые клетки.

### Лечение

В большинстве случаев кисты желтого тела претерпевают обратное развитие. Если же в течение 2–3 мес этого не происходит, показано плановое оперативное вмешательство.

## ЭНДОМЕТРИОИДНАЯ КИСТА ЯИЧНИКА

### Синонимы

Эндометриома. Шоколадная киста.

#### Код по МКБ-10

N83.2. Другие и неуточненные кисты яичника.

### Эпидемиология

Эндометриоидную кисту яичника встречают довольно редко и только в пубертатном возрасте.

### Клиническая картина

Развитие эндометриоидной кисты связано с менархе, поэтому размеры кисты в пубертатном возрасте обычно небольшие. Клинически она, как и другие кисты яичников, проявляется болями в нижних отделах живота, однако они носят циклический характер, усиливаясь во время менструаций и исчезая после них.

### Диагностика

Во время менструаций при УЗИ отмечают увеличение размеров кисты. При пункции полости кисты получают так называемое шоколадное содержимое, отчего ее иногда называют шоколадной кистой. Содержимое представляет собой густую, дегтеобразную массу эндометриоидных клеток.

При лапароскопии в некоторых случаях обнаруживают локальный спаечный процесс в области пораженного яичника.

## Лечение

Особенность удаления эндометриомы — необходимость соблюдения принципа абластичности. Это связано с тем, что эндометриоидные клетки, содержащиеся в полости кисты, могут имплантироваться и продолжать рост на брюшине. Полость кисты пунктируют и аспирируют ее содержимое. Затем, не извлекая пункционной иглы, промывают полость кисты стерильным изотоническим раствором натрия хлорида до чистой воды и лишь после этого переходят к вылуциванию капсулы кисты. Капсула эндометриомы довольно плотная, толстая, прочная. После полного ее удаления проводят поверхностную биполярную коагуляцию ложа кисты. Если капсулу кисты выделить не удастся, выполняют резекцию яичника в пределах здоровых тканей.

## ДЕРМОИДНАЯ КИСТОМА

### Код по МКБ-10

N83.2. Другие и неуточненные кисты яичника.

### Эпидемиология

Дермоидная киста (зрелая тератома) — наиболее распространенная форма тератомы. Самая частая ее локализация — яичники. Встречают дермоидную кистому во всех возрастных группах. Чаще процесс носит односторонний характер, однако бывают случаи двустороннего поражения.

### Патоморфология

Тератомы представлены тремя зародышевыми листками — эктодермой, мезодермой и энтодермой. Дермоидная киста построена из экто- и энтодермы.

### Клиническая картина и диагностика

Дермоидные кисты (кистомы) могут достигать больших размеров, поэтому нередко основным клиническим симптомом заболевания является появление пальпируемой, а иногда — видимой на глаз — опухоли в нижних отделах живота. Опухоль является плотной, безболезненной. Смещается в зависимости от размеров, кисты небольших размеров могут быть хорошо подвижными. При достижении значительных (до 10 литров) размеров кисты могут сдавливать внутренние органы — мочеточники, прямую кишку, мочевой пузырь.

Обследование ребенка перед операцией включает:

- УЗИ брюшной полости и малого таза;
- КТ или МРТ брюшной полости;
- Исследование онкомаркеров (альфа-фетопротеин, хорионический гонадотропин);
- Консультацию детского онколога.

### Лечение

Характер лечения определяется онкологической настроенностью. Только при полной уверенности в доброкачественности патологии или небольших размерах кисты показано лапароскопическое вмешательство. Содержимым кистомы могут быть жир, волосы, кости, зубы. Капсула дермоидной кистомы, как правило, хорошо развита, что в некоторых случаях позволяет успешно выполнить ее энуклеацию. Размеры дермоидной кистомы могут быть различными — от 3–5 см до гигантских. Пораженный яичник имеет округлую форму и гладкую поверхность. В месте расположения опухоли капсула имеет желтоватый или грязно-серый оттенок.

При лапароскопическом вмешательстве выполняют пункцию кистомы для облегчения манипуляции с ней. После этого пытаются выполнить оварицэк-

томию. В большинстве случаев удается вылущить кистому из ткани яичника. Овариэктомия выполняют лишь в крайних случаях, когда органосохраняющую операцию произвести не удается.

Весьма ответственный этап операции — экстракция кистомы из брюшной полости. Единственный метод экстракции дермоидной кистомы у девочек — ее удаление из брюшной полости в пластиковом мешке через расширенный разрез в точке гипогастрального троакара. Если содержимое кистомы все же частично попало в брюшную полость, необходимо ее тщательно промыть большим объемом жидкости.

## ПАРОВАРИАЛЬНАЯ КИСТА

### Определение

Паровариальная киста — ретенционное образование яичника.

#### Код по МКБ-10

N83.2. Другие и неуточненные кисты яичника.

### Патоморфология

Паровариальная киста развивается из надъяичникового придатка, так называемого паровариума, эмбрионального остатка вольфова протока. Паровариум расположен между листками широкой связки матки и не связан с яичником. Паровариальная киста представлена образованием округлой формы тугоэластической консистенции, на котором распластана маточная труба. Киста однокамерная, с прозрачным серозным содержимым. Капсула ее, как правило, хорошо отделяется от ложа. Она может быть как совсем небольшой, так и гигантской, занимающей всю брюшную полость. Стенка кисты тонкая, прозрачная, с сосудистой сетью, представленной сосудами мезосальпинкса и капсулы кисты. Гистологически стенка кисты представлена волокнистой фиброзной тканью, внутренняя поверхность выстлана цилиндрическим, кубическим и плоским эпителием.

### Клиническая картина

Специфических клинических проявлений у паровариальной кисты нет. Она может сопровождаться лишь периодическими болями в нижней части живота.

### Лечение

Лечебная тактика при паровариальной кисте заключается в удалении кисты вместе с капсулой. Обычно это удается выполнить без технических трудностей. При необходимости кисту пунктируют. После этого капсулу вылущивают с одновременным гемостазом биполярной коагуляцией.

В процессе роста киста вызывает хроническую компрессию трубы, что приводит к ее ишемии, а позже — к атрофии. Именно поэтому эндохирургу необходимо выполнять тщательную ревизию придатков матки при любом лапароскопическом вмешательстве. Зачастую при осмотре широкой связки матки определяют кистозные образования диаметром несколько миллиметров. Именно из них в последующем могут развиваться крупные паровариальные кисты. Именно поэтому такие мелкие кистозные образования подлежат удалению.

Иногда при ревизии маточных труб в области их ампулярных отделов можно обнаружить гидатиды — мелкие кистозные образования на длинной ножке размером от нескольких миллиметров до 1,0–1,5 см. Довольно часто причиной болей в животе может быть перекрут этих образований. Иногда гидатида на длинной ножке может вызвать узлообразование вокруг дистального отдела маточной трубы с нарушением кровоснабжения в ущемленном отделе. Несколько подобных случаев встречалось в нашей практике.



## 21.7. ПЕРЕКРУТ ПРИДАТКОВ МАТКИ

### Код по МКБ-10

N83.5. Перекручивание яичника, ножки яичника и маточной трубы.

### ЭПИДЕМИОЛОГИЯ

Перекрут придатков матки встречается у 15–20% детей с синдромом «острого живота».

### ЭТИОЛОГИЯ, ПАТОГЕНЕЗ

Перекрут нормальных, здоровых придатков происходит при длинном связочном аппарате яичников. Чаще перекручиваются патологически измененные яичники и маточные трубы. Для яичников наиболее характерно поражение опухолями и опухолевидными образованиями, тогда как для маточных труб — гидросальпинкс. В детском возрасте гидросальпинкс встречаются крайне редко, он бывает либо врожденным пороком развития, либо следствием ранее перенесенного сальпингита. При этой патологии ампулярный отдел маточной трубы закрыт, из-за чего нарушается нормальная циркуляция жидкости в маточной трубе. В ней скапливается серозная жидкость. Заполненная жидкостью труба становится тяжелой. Это приводит к перерастяжению мезосальпинкса и, как следствие, к патологической подвижности органа, что создает условия для его перекрута.

Таким же образом возникают условия для перекрута яичника. Сначала он увеличивается за счет кисты и становится тяжелым. Это приводит к растяжению мезовариума и собственной связки яичника, что и создает условия для торсии. При этом перекрут яичника редко бывает изолированным. Как правило, он увлекает за собой и маточную трубу, вызывая перекрут всего придатка.

### ДИАГНОСТИКА

При перекрутах придатков матки во время лапароскопии в брюшной полости обнаруживают геморрагический экссудат. На пораженной стороне выявляют увеличенный в размерах перекрученный орган: маточную трубу, яичник или весь придаток. Степень нарушения кровообращения может быть различной — от незначительного венозного стаза до тотального некроза. Она зависит от угла, степени торсии и давности заболевания.

### ЛЕЧЕНИЕ

Хирургическая тактика при перекрутах придатков у детей должна быть максимально щадящей. За исключением случаев с явным некрозом органа, на первом этапе вмешательства выполняют деторсию. Перекрученный орган орошают теплым изотоническим раствором натрия хлорида. В части случаев благодаря этому удается сохранить пораженный орган. Через некоторое время уменьшаются циркуляторные расстройства, придаток светлеет, розовеет. Вторым этапом производят коррекцию патологии придатка, создавшей условия для торсии. Так, при гидросальпинксе проводят лапароскопическую сальпингостомию, при кисте яичника — оварицистэктомии. Завершают операцию фиксацией ПМ (придатки матки): при органосохраняющей операции производят овариопексию раскрученного яичника, при органоуносящей операции — овариопексию контралатерального яичника.

**Сальпингостомия** — восстановление проходимости ампулярного отдела маточной трубы благодаря воссозданию ее нормальной анатомии. Эту манипуляцию выполняют на относительно сохранной трубе, когда удается идентифицировать склеенные фимбрии, закрывающие вход в трубу. Суть операции — в выделении фимбрии до вскрытия просвета трубы в его естественном месте с последующим расширением просвета маточной трубы. Край фимбриального отдела вывора-

чивают с образованием манжетки слизистой оболочки наружу шириной 1–1,5 см и фиксируют в таком положении двумя-тремя узловыми рассасывающимися швами.

**Сальпингоэктомию** проводят для восстановления проходимости трубы в ампулярном отделе в случаях, когда фимбрии не идентифицируются и восстановить нормальную анатомию трубы невозможно. При этом в терминальной части трубы на стороне, противоположной мезосальпинксу, выполняют крестообразное рассечение стенки трубы вдоль ее оси на протяжении 1,5 см. Образовавшиеся лепестки ампулярного отдела трубы выворачивают и фиксируют узловыми швами либо применяют биполярную коагуляцию, как при сальпингостомии.

Для контроля за проходимость маточной трубы широко используют хромо-сальпингоскопию. Методика состоит в том, что с помощью специальной маточной канюли полость матки заполняют раствором метилтиониния хлорида (Метиленового синего\*) и отслеживают его выделение из ампулярных отделов маточных труб. По наличию или отсутствию выделения красителя из ампулярных отделов судят о проходимости маточных труб. Эта простая и информативная методика, к сожалению, неприменима у детей.

**Оварицэктомия** (удаление кисты яичника) начинают с пункции кисты и аспирации ее содержимого.

Прозрачная серозная жидкость характерна для серозной цистаденомы и фолликулярной кисты, слизь — для муцинозной цистаденомы, прозрачная жидкость желтоватого цвета — для лютеиновой кисты, шоколадное содержимое — для эндометриомы, жидкий жир, волосы — для дермоидной кистомы.

После аспирации содержимого кисты выполняют иссечение «покрышки» кисты по границе с нормально развитой паренхимой, как правило, участок сохранной паренхимы прилежит к области соединения с маточной трубой. Оставшуюся выстилку кисты отслаивают от паренхимы яичника тупым путем. Кровотокающую поверхность коагулируют при помощи биполярной или аргоново-плазменной коагуляции. Дефект яичника обычно не ушивают.

**Сальпингэктомию** выполняют в тех случаях, когда после деторсии жизнеспособность перекрученной трубы не восстанавливается. Трубу удаляют с помощью лигирования мезосальпинкса или его коагуляции. Прежде всего целесообразно отделить трубу от матки, для чего производят коагуляцию истмического отдела маточной трубы, отступив на 1,0–1,5 см от матки. После этого по линии коагуляции трубу отсекают от матки. У детей старшего возраста при выполнении сальпингэктомии целесообразно перевязывать маточную трубу, в том числе используя петлю Редера.

**Овариэктомию**, как и сальпингэктомию, при некрозе придатков выполняют двумя основными способами: путем лигирования эндопетлями и с помощью коагуляции питающих сосудов. В обоих случаях первым делом необходимо коагулировать и пересечь яичниковую артерию, проходящую в собственной связке яичника.

Выполняя оперативное вмешательство на яичниках, эндохирург должен быть уверен, что имеет дело с доброкачественным заболеванием. На злокачественный характер заболевания могут указывать полиморфная картина яичника, наличие папиллярных разрастаний, муцинозное содержимое кистомы, несколько кистозных полостей, двустороннее поражение, асцит, метастатические поражения брюшины, большого сальника, печени, лимфатических узлов и других органов брюшной полости. Лапароскопическое вмешательство в этом случае должно быть прервано на диагностическом этапе. Необходимо произвести тщательную видеозапись всех находок и забор перитонеальной жидкости для цитологического исследования. Пациент в таком случае должен быть консультирован онкологом, в том числе и интраоперационно. После этого совместно решается дальнейшая тактика лечения.

## 21.8. ДРУГИЕ ЗАБОЛЕВАНИЯ ПОЛОВЫХ ОРГАНОВ

### Рефлюкс менструальной маточной крови

#### ОПРЕДЕЛЕНИЕ

Рефлюкс менструальной маточной крови — заброс менструальной крови из полости матки в просвет маточных труб и брюшную полость во время менструаций. Это частое состояние, сопровождающееся явлениями «острого живота» и в ряде случаев требующее активной хирургической тактики.

#### Код по МКБ-10

K66.1. Гемоперитонеум.

#### ЭТИОЛОГИЯ

В момент начала менструации в организме девочки происходит снижение количества прогестерона и эстрогенов. Вследствие этого повышается тонус матки и расширяется цервикальный канал — маточная кровь должна свободно вытекать во влагалище. Тем не менее, нередко даже у здоровых девушек встречается ретроградный заброс через маточные трубы в брюшную полость. При дисконцентрации половых гормонов процесс расслабления цервикального канала и сокращения матки нарушается, что способствует рефлюксу.

#### КЛИНИЧЕСКАЯ КАРТИНА

Рефлюкс маточной крови при большом количестве попавшей в брюшную полость крови сопровождается выраженными схваткообразными болями в нижних отделах живота, что само по себе может усиливать заброс крови. У детей на фоне болевого синдрома может отмечаться однократная рвота. При пальпации живота можно выявить болезненность в нижних отделах с 2-х сторон, в ряде случаев могут отмечаться положительные симптомы раздражения брюшины. Повышение температуры тела не характерно. Напротив, практически всегда имеется связь с менструальным циклом.

#### ДИАГНОСТИКА

При проведении УЗИ можно выявить наличие свободной жидкости в полости малого таза. Во время лапароскопии в полости малого таза обнаруживают серозно-геморрагический экссудат или темную жидкую кровь без сгустков. Количество ее обычно не бывает большим. Иногда удается обнаружить ее выделение из ампулярных отделов маточных труб в брюшную полость небольшими порциями.

#### ЛЕЧЕНИЕ

При выраженном болевом синдроме, невозможности исключить острый аппендицит, подтвержденном наличии свободной жидкости в полости малого таза при УЗИ — показана лечебно-диагностическая лапароскопия. Целью лапароскопии является санация малого таза, осмотр аппендикса для исключения его первичных или вторичных изменений.

#### НАБЛЮДЕНИЕ И ПРОГНОЗ

После выздоровления девочку целесообразно направить на консультацию к детскому гинекологу для исключения гормонального дисбаланса и профилактики рецидивов заболевания.

### Апоплексия яичника

#### ОПРЕДЕЛЕНИЕ

Апоплексия яичника — представляет собой разрыв капсулы яичника, сопровождающийся кровоизлиянием в его полость, а в ряде случаев — в брюшную полость.

**КОД ПО МКБ-10**

№83. Невоспалительные болезни яичника, маточной трубы и широкой связки матки.

**ЭТИОЛОГИЯ**

Апоплексия у подростков чаще всего возникает на фоне овуляции или после нее. Провоцирующими факторами могут служить воспалительные заболевания придатков матки, физическое напряжение, травмы живота.

**КЛИНИЧЕСКАЯ КАРТИНА**

Заболевание сопровождается болевым синдромом, иногда очень выраженным. Иррадиация болей возможна в поясничную область, наружные половые органы, область заднего прохода. На высоте болевого синдрома возможны тошнота и рвота. При пальпации живота можно выявить болезненность в нижних отделах живота, особенно со стороны поражения. Пассивное мышечное напряжение может быть умеренно выраженным. Симптомы раздражения брюшины выявляются не всегда.

В ряде случаев возможны кровянистые выделения из влагалища.

Интенсивное кровотечение сопровождается симптомами кровопотери: слабость, головокружение, нарушения гемодинамики. Однако в детском возрасте подобные кровотечения встречаются при нарушениях свертывающей системы крови и достаточно редки.

**ДИАГНОСТИКА**

При ультразвуковом исследовании можно выявить наличие свободной жидкости с мелкодисперсной взвесью (кровью) в полости малого таза, однако при небольшом количестве крови УЗ-диагностика не всегда информативна.

Основным методом дифференциальной диагностики при апоплексии яичника является лапароскопия. Во время диагностической лапароскопии в брюшной полости обнаруживают свободную жидкую кровь. Количество ее может быть самым разным — от 10–20 до 200–300 мл и более. При ревизии органов малого таза можно визуализировать кровоточащий дефект ткани яичника. Источником кровотечения бывает кратерообразное углубление на поверхности яичника. При интенсивных кровотечениях на нем образуется сгусток крови, при незначительных — сгустка может не быть.

**ЛЕЧЕНИЕ**

Лапароскопия является основным методом лечения апоплексии яичника. Целью операции является остановка кровотечения и санация брюшной полости. Остановить кровотечение можно двумя основными способами: коагуляцией (биполярной или аргоно-плазменной) и гемостатическим швом. Способ гемостаза с применением коагуляции прост в исполнении и эффективен, вместе с тем он менее физиологичен, поскольку при коагуляции происходит деструкция развивающегося желтого тела, что приводит к нарушению менструального цикла, во время которого выполнено вмешательство. Кроме того, при коагуляции, которая в данном случае не может быть прицельной, происходит повреждение здоровых тканей яичника.

Применение гемостатического шва — более сложный в техническом плане способ остановки кровотечения, требующий от эндохирурга определенных навыков. Для этого используют рассасывающийся атравматический шовный материал: 4/0-5/0 на колющей игле. Применяют технику интракорпорального завязывания узла.

Дефект яичника прошивают Z-образным гемостатическим швом. Брюшную полость промывают стерильным изотоническим раствором натрия хлорида до

«чистой воды». Прошивание тканей яичника — менее травматичный способ остановки кровотечения; более предпочтительный, чем коагуляция.

## Склерокистоз яичников

### ОПРЕДЕЛЕНИЕ

Склерокистоз яичников — первичный поликистоз — заболевание, характеризующееся нарушением работы гонад, вызванным повышением концентрации андрогенов и снижением концентрации эстрогенов. Для заболевания характерны проявления со стороны поджелудочной железы и некоторых других органов.

#### Код по МКБ-10

E28.2. Синдром поликистоза яичников.

### ЭПИДЕМИОЛОГИЯ

Склерокистоз яичников (синдром Штейна–Левенталя) в подростковом возрасте почти не выявляют, поскольку характерные для него изменения в яичниках происходят несколько позже. Достоверная частота заболевания у девочек-подростков не известна. Ранняя манифестация заболевания, например с наступлением менархе, свидетельствует о генетической природе патологии, которая передается от ближайших родственников по женской линии.

### ЭТИОЛОГИЯ

Заболевание характеризуется повышением секреции люлиберина, ЛГ и андрогенов. Патология имеет генетическую предрасположенность. Непосредственной причиной гормональной дисфункции могут быть: нарушение работы гипоталамо-гипофизарной системы, избыточная секреция андрогенов в яичниках или нарушение синтеза андрогенов в надпочечниках.

### ПАТОГЕНЕЗ

Гормональные изменения препятствуют созреванию фолликулов в яичниках, что является причиной ановуляции. Яичники увеличиваются в размерах, капсула их становится плотной, появляются множественные мелкие фолликулярные кисты.

### КЛИНИЧЕСКИЕ ПРОЯВЛЕНИЯ

Клинически заболевание проявляется нарушениями менструального цикла с длительными задержками, ожирением, гирсутизмом. Позже присоединяется первичное бесплодие.

### ДИАГНОСТИКА

При проведении УЗИ можно выявить увеличенные яичники с многочисленными мелкими кистами фолликулов. Информативна лапароскопическая картина заболевания: склерокистозные яичники обычно несколько увеличены в размерах и имеют характерный жемчужный оттенок. Сквозь капсулу может проследиться их мелкокистозная структура. Поверхность яичника гладкая, монотонная. Выявляют признаки ановуляции, о чем свидетельствует отсутствие желтых тел. Не определяют так называемые стигмы — кратерообразные дефекты на поверхности яичников, свидетельствующие о разрывах созревших фолликулов с выходом созревшей яйцеклетки в свободную брюшную полость (овуляция).

### ЛЕЧЕНИЕ

Задача детского хирурга при подозрении на синдром Штейна–Левенталя ограничивается биопсией яичника и уточнением диагноза.

# Глава 22

## Сосудистые заболевания внутренних органов

*А.Ю. Разумовский, З.Б. Митупов, В.Е. Разков, Н.С. Степаненко*

### 22.1. ПОРТАЛЬНАЯ ГИПЕРТЕНЗИЯ

#### ОПРЕДЕЛЕНИЕ

Портальная гипертензия — синдром, характеризующийся повышением давления в сосудах бассейна воротной вены. Портальная гипертензия — одна из наиболее частых и серьезных причин острых кровотечений из верхних отделов ЖКТ (до 25%) у детей.

#### **Код по МКБ-10**

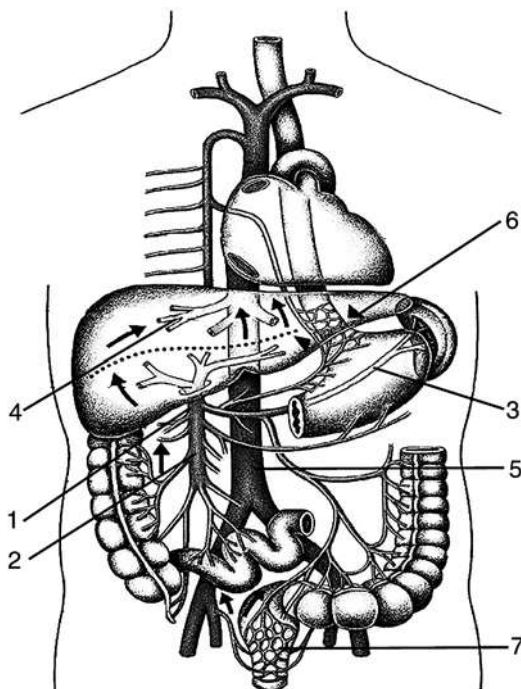
K76.6. Портальная гипертензия.

#### КЛАССИФИКАЦИЯ

Портальную гипертензию классифицируют в зависимости от уровня препятствия портальному кровотоку (рис. 22.1). За основу классификации принят синусоид печеночной долики (основной структурной единицы печени). Сопротивление кровотоку в системе воротной вены может условно локализоваться над, внутри и под печенью. С этой точки зрения портальную гипертензию разделяют на надпеченочную (надсинусоидную), внутripеченочную (синусоидную) и внепеченочную (пресинусоидную). Первые две формы характеризуются нарушением функций печени за счет повреждения печеночной паренхимы (паренхиматозные формы). К пресинусоидной форме также относят внутripеченочную портальную гипертензию при врожденном фиброзе печени, поскольку нарушение кровотока при этой форме происходит до уровня синусоида и паренхима печени страдает минимально.

#### КЛИНИЧЕСКАЯ КАРТИНА

Клинические проявления портальной гипертензии в значительной степени однотипны и не зависят от ее генеза. Портальная гипертензия характеризуется комплексом симптомов, характерных для всех ее форм. Однако при каждом заболевании можно отметить ряд особенностей, помогающих уже клинически выявить форму портальной гипертензии.



**Рис. 22.1.** Схема венозной системы брюшной полости: 1 — воротная вена; 2 — верхняя брыжеечная вена; 3 — селезеночная вена; 4 — печеночные вены; 5 — нижняя полая вена; 6 — венозные сплетения пищевода (область естественных портосистемных анастомозов); 7 — венозные сплетения прямой кишки (область естественных портосистемных анастомозов)

### Кровотечения из варикозных вен пищевода

Нарушение тока крови по воротной вене на разных уровнях приводит к значимому повышению давления в портальной системе. Повышение давления способствует развитию коллатерального портосистемного кровотока, который направлен на сброс крови из системы воротной вены с высоким давлением в систему нижней и верхней полых вен с высоким давлением. Одним из основных путей коллатерального сброса крови из бассейна воротной вены в бассейн нижней полой вены становятся вены пищевода и желудка. Вследствие большого объема перетекающей крови вены подслизистого сплетения пищевода и желудка увеличиваются и приобретают характер варикозных. Варикозные вены пищевода и желудка — один из наиболее постоянных признаков портальной гипертензии. Отсутствие варикозных вен ставит под сомнение диагноз портальной гипертензии. Выраженность варикоза и риск кровотечения напрямую не связаны с давлением в системе воротной вены, но находятся в зависимости от причины портальной гипертензии, развития коллатерального кровотока и т.д. Кровотечение из варикозно расширенных вен пищевода и желудка — наиболее **опасный симптом портальной гипертензии**. Этот симптом бывает манифестирующим у большинства (около 75%) детей с портальной гипертензией. Основные признаки кровотечения — обильная рвота по типу кофейной гущи и мелена. Кровотечение может носить профузный характер, при этом тяжесть состояния ребенка резко ухудшается. Кровотечение из варикозных вен до сих пор может стать причиной летального исхода у этой группы больных.

Другими путями коллатерального кровотока бывают расширенные вены толстой кишки, а также вены, расположенные около селезенки и в забрюшинном пространстве. По ним кровь из бассейна воротной вены в обход печени возвращается в сердце. Кровотечения из вен прямой кишки у детей практически не встречаются.

### Спленомегалия и гиперспленизм

Почти у 20% детей манифестирующим симптомом портальной гипертензии бывает спленомегалия. Возраст проявления этого симптома различен. Причина спленомегалии — нарушение венозного оттока от селезенки. Селезенка может быть очень большой: нижний край может достигать малого таза. Клиническим проявлением спленомегалии бывает гиперспленизм.

Гиперспленизм — уменьшение количества эритроцитов, лейкоцитов и тромбоцитов в крови в результате их разрушения или скопления в увеличенной селезенке. В первую очередь уменьшается количество тромбоцитов (тромбоцитопения).

### Асцит

Причина развития асцита у детей с портальной гипертензией — повышение давления в системе воротной вены или нарушение синтетической функции печени (снижение онкотического давления крови) вследствие поражения печеночной паренхимы. Асцит наиболее характерен для паренхиматозных форм портальной гипертензии.

### Надпеченочная портальная гипертензия (синдром Бадда-Киари)

Синдром Бадда-Киари — редкое явление в детском возрасте. Это заболевание характеризуется нарушением проходимости печеночных вен или нижней поллой вены выше впадения печеночных вен. Объем вовлеченного в процесс участка нижней поллой вены может быть различным, вплоть до правого предсердия. Портальная гипертензия и нарушение функций печени развиваются вследствие венозного застоя в печени.

Различают острую и хроническую формы синдрома Бадда-Киари. Массивный тромбоз печеночных вен — наиболее тяжелая форма надпеченочной портальной гипертензии. При острой форме заболевания на первый план выходят симптомы острой ишемии печени и, как следствие этого, признаки острой печеночной недостаточности. При хронической форме основными клиническими проявлениями бывают асцит, кровотечения из варикозных вен, гепаторенальный синдром. Для всех форм синдрома Бадда-Киари характерны гепато- и спленомегалия.

У 2/3 больных причиной непроходимости печеночных вен становится миело-пролиферативный синдром, приблизительно у 8% выявляют различные формы коагулопатий. Среди других причин надпеченочной формы портальной гипертензии называют токсическое повреждение эндотелия нижней поллой и печеночных вен при отравлении некоторыми экзотическими грибами и солями тяжелых металлов. У 1/3 больных причина остается неизвестной.

В подавляющем большинстве случаев синдром Бадда-Киари встречают у женщин (до 83%).

Прогноз синдрома Бадда-Киари без лечения неблагоприятен. Возможности лечения заболевания зависят от распространенности тромботических изменений. Для лечения этой формы портальной гипертензии используют портосистемное шунтирование (см. ниже), портовентрикулярное шунтирование, эндоваскулярные методы восстановления просвета сосудов, трансплантацию печени и др.

### Внутрипеченочная портальная гипертензия

В отличие от взрослых, у которых внутрипеченочная форма портальной гипертензии становится одной из основных причин кровотечений из верхних отделов ЖКТ, у детей доля этой формы не превышает 20–25% всех случаев портальной гипертензии. Любое хроническое заболевание печени, приводящее к циррозу, может стать причиной внутрипеченочной портальной гипертензии. При большинстве вариантов цирроза узлы регенерации затрудняют отток крови от синусоидов,



приводя к синусоидальной обструкции. Наиболее частые причины внутрипеченочной портальной гипертензии — постнекротический цирроз, последствия перенесенного вирусного гепатита, атрезия желчных путей, болезнь Уилсона, дефицит  $\alpha_1$ -антитрипсина и др. При внутрипеченочной портальной гипертензии симптомы повышения давления в системе воротной вены наслаиваются на клинические проявления цирроза печени и появляются через 5–7 лет после перенесенного вирусного гепатита.

Среди симптоматики портальной гипертензии на первое место выходят признаки дисфункции печени: желтуха, асцит, задержка развития ребенка и др. Больные жалуются на слабость, быструю утомляемость, похудение, боли в животе, чувство тяжести в эпигастральной области, диспепсические явления, повышенную кровоточивость.

В терминальных стадиях происходит развитие печеночной недостаточности вплоть до печеночной комы.

Размеры и консистенция печени зависят от стадии заболевания. В начальных стадиях печень умеренно увеличена в размерах, плотная, поверхность ее гладкая. В поздних стадиях заболевания печень обычно не увеличена, нередко даже уменьшена, очень плотная, с бугристой поверхностью. В большинстве случаев выявляют увеличение селезенки различной степени выраженности с развитием признаков гиперспленизма.

При лабораторных исследованиях обнаруживают нарушение функций печени — гипербилирубинемия с преобладанием прямой фракции билирубина, уменьшение количества белка в сыворотке крови со снижением альбумино-глобулинового коэффициента, снижение антитоксической функции печени. Однако изменение этих показателей не всегда идет параллельно развитию портальной гипертензии, что связано с большими компенсаторными возможностями печени и неспецифичностью так называемых печеночных проб. Проявления внутрипеченочной портальной гипертензии — асцит и кровотечения из вен пищевода и кардии — возникают, как правило, при достижении большим подросткового возраста.

Кровотечения при циррозе печени могут приводить к усилению печеночной недостаточности.

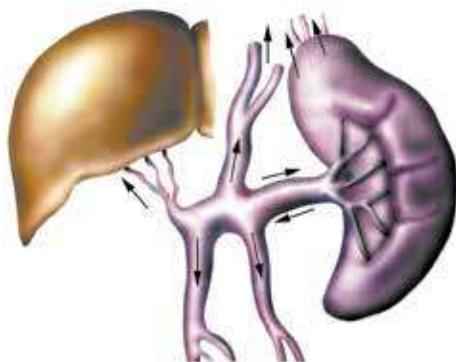
Прогноз при циррозе печени неблагоприятный. Радикальным лечением служит трансплантация печени.

### **Внепеченочная портальная гипертензия**

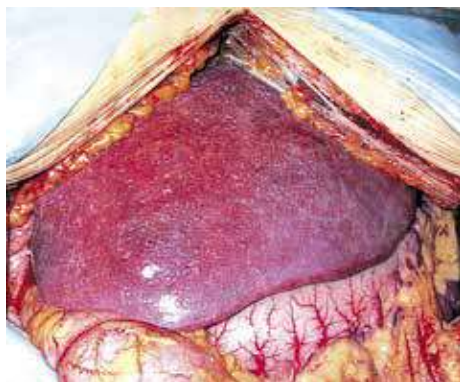Внепеченочная (постсинусоидальная) портальная гипертензия — основная причина кровотечений из варикозных вен у детей (до 88%).

Причиной высокого венозного давления бывает блок кровотока по воротной вене. Причиной нарушения проходимости воротной вены могут стать тромбоз воротной вены, произошедший вследствие катетеризации пупочных сосудов в периоде новорожденности, пупочного сепсиса, омфалита, или порок развития. Однако у части детей (8–12%) этиологический фактор остается невыявленным.

В воротах печени при этом образуется сеть коллатералей (так называемая портальная кавернома), по которым кровь стремится попасть в печень. Однако венозных коллатералей недостаточно для обеспечения эффективного портального кровотока, поэтому давление в системе воротной вены сохраняется очень высоким. Как и при других формах портальной гипертензии, повышение портального давления приводит к развитию портосистемных коллатералей, осуществляющих сброс венозной крови из портального бассейна, минуя печень (рис. 22.2). Наиболее опасны из этих коллатералей варикозно расширенные вены пищевода и желудка. Они становятся причиной рецидивирующих кровотечений.



**Рис. 22.2.** Схема портальной гемодинамики при внепеченочной портальной гипертензии. Стрелками указаны пути коллатерального кровотока



**Рис. 22.3.** Фиброз печени. Характерна гиперплазия соединительной ткани

При врожденном фиброзе печени портальная гипертензия также развивается в результате пресинусоидального блока. Портальные тракты увеличиваются за счет разрастания соединительной ткани и пролиферации желчных ходов (рис. 22.3). При этом типе фиброза синтетическая функция печени остается практически неизменной.

Характерная черта внепеченочной портальной гипертензии — сохранность печеночных функций, что очень важно в плане выбора метода и прогноза хирургического лечения. При этом наибольшую угрозу жизни ребенка представляет не печеночная недостаточность, а кровотечение из варикозных вен пищевода.

При внепеченочной форме первые симптомы повышения давления в системе воротной вены появляются очень рано. К ним следует отнести увеличение размеров живота, необъяснимую диарею, гипертермию неясного генеза, спленомегалию и появление подкожных кровоизлияний на нижних конечностях. При лабораторном исследовании крови обнаруживают признаки панцитопении со снижением количества эритроцитов, лейкоцитов и тромбоцитов (гиперспленизм). Внезапное кровотечение из вен пищевода и кардии часто бывает первым проявлением внепеченочной портальной гипертензии у внешне здоровых детей. У 80% больных внепеченочной портальной гипертензией кровотечения появляются в течение первых 6 лет жизни. Изменения функциональных показателей печени обычно незначительны или отсутствуют. Асцит у детей с внепеченочной портальной гипертензией появляется чаще в первые дни после перенесенного кровотечения.

## ДИАГНОСТИКА

Портальную гипертензию следует заподозрить при наличии спленомегалии или кровотечения из верхних отделов ЖКТ.

У большинства детей с подозрением на портальную гипертензию может быть поставлен диагноз и определен метод лечения на основании:

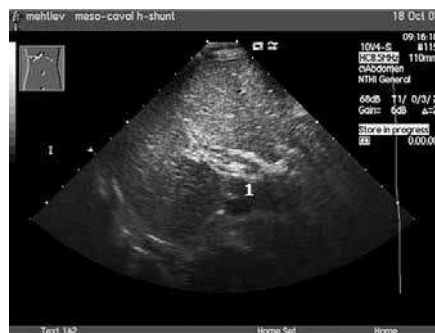- 1) клинического анализа крови (признаки гиперспленизма);
- 2) биохимического анализа крови (степень нарушения печеночных функций);
- 3) УЗИ;
- 4) ФЭГДС.

Все клинические исследования детей с подозрением на ПГ (портальную гипертензию) должны начинаться с минимально инвазивных процедур. Первым этапом

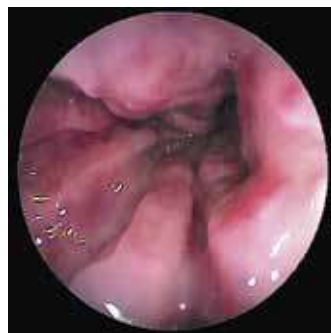должны быть клинический анализ крови и УЗИ. Клинический анализ крови во многих случаях позволит исключить гематологические и инфекционные заболевания как причину спленомегалии, выявить явления гиперспленизма. Портальная гипертензия может быть верифицирована на основании УЗИ брюшной полости (рис. 22.4) и доплерографии висцеральных вен. Характерным признаком внепеченочной портальной гипертензии при УЗИ бывает кавернозная трансформация воротной вены на фоне нормальной структуры печени. При паренхиматозной портальной гипертензии эхоструктура печени уплотнена, воротная вена при этом хорошо проходима. При надпеченочной портальной гипертензии отмечают непроходимость печеночных вен или нижней полой вены. При доплерографии при всех формах портальной гипертензии отмечают значительное снижение средней скорости кровотока в висцеральных венах. Для паренхиматозных форм портальной гипертензии характерен гипердинамический тип висцерального кровообращения.

При ФЭГДС у детей с портальной гипертензией обнаруживают варикозно расширенные вены пищевода (рис. 22.5) и кардиального отдела желудка, а также признаки гипертонивной гастропатии. Отсутствие варикозных вен встречают крайне редко, это подтверждает сомнению правильность диагноза портальной гипертензии. Кровотечения из других вен ЖКТ у детей возникают исключительно редко.

В сомнительных случаях или при планировании хирургического лечения необходима КТ с контрастированием.



**Рис. 22.4.** Ультразвуковое исследование. Внепеченочная портальная гипертензия. 1 — портальная кавернома в воротах печени



**Рис. 22.5.** Фиброэзофагоскопия. Варикозные вены пищевода

Наиболее полную информацию об анатомии висцеральных вен, причинах портальной гипертензии, возможностях хирургического лечения дает дигитальная субтракционная ангиография (рис. 22.7).

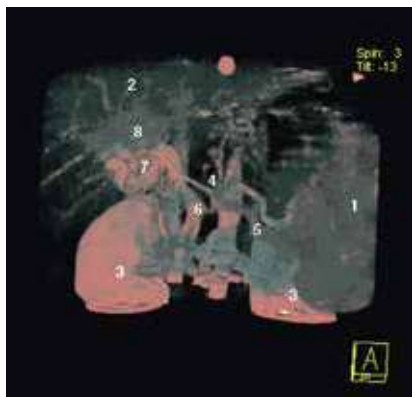Пункционная биопсия печени показана для определения стадии или дифференциальной диагностики цирроза печени с другими формами паренхиматозной портальной гипертензии.

## ЛЕЧЕНИЕ

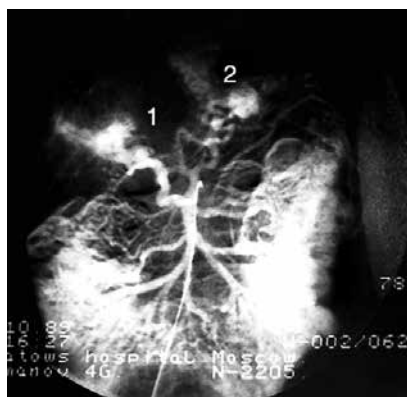
### Консервативное лечение острого кровотечения

При остром кровотечении основная задача — остановка кровотечения консервативными мероприятиями. При лечении детей с острым кровотечением из варикозных вен необходимо соблюдать следующие принципы.

- Полное исключение кормления через рот.
- Строгий постельный режим.



**Рис. 22.6.** Спиральная компьютерная томография с внутривенным контрастированием. 3D-реконструкция. Внепеченочная портальная гипертензия. 1 — селезенка; 2 — печень [сохранена (портальная перфузия печени I степени)]; 3 — почки; 4 — печеночная артерия; 6 — верхняя брыжеечная вена; 5 — селезеночная вена; 7, 8 — портальная кавернома



**Рис. 22.7.** Мезентерикопортография. Внепеченочная портальная гипертензия: 1 — портальная кавернома; 2 — варикозные вены пищевода и желудка

- Седативная терапия.
- Введение назогастрального зонда для аспирации желудочного содержимого и контроля за кровотечением.
- Назначение гемостатических препаратов (этамзилат, менадиона натрия бисульфит, аprotинин).
- Назначение препаратов, снижающих желудочную секрецию (пирензепин, омепразол).
- Назначение инфузионной терапии в объеме 50% должествующей потребности.
- Переливание компонентов крови.

При тяжелых кровотечениях возможно применение октреотида (Сандостатина\*).



**Рис. 22.8.** Зонд Блэкмора

Зонд Блэкмора (рис. 22.8) в настоящее время редко используют в детской практике для остановки кровотечения из варикозно расширенных вен пищевода. При использовании зонда у детей раздувают только желудочный баллон, кроме того, использование зонда требует перевода ребенка на ИВЛ. Зонд Блэкмора используют только как средство остановки профузного, неконтролируемого консервативными методами кровотечения на период подготовки к экстренной операции.

Применение  $\beta$ -адреноблокаторов для прекращения и профилактики кровотечений из варикозных вен у детей не оправданно. В отличие от применения у взрослых, такая терапия обладает минимальной эффективностью, так как реакция сердечно-сосудистой системы на гиповолемию у детей отличается от таковой у взрослых.

При неэффективности консервативной терапии показана экстренная операция.

## Хирургическое лечение

Основная задача хирургического лечения портальной гипертензии — эффективное предотвращение кровотечений из варикозных вен пищевода и желудка.

У детей с паренхиматозной портальной гипертензией показанием к хирургическому лечению (парацентез) может быть асцит, резистентный к консервативной терапии. Спленомегалия и гиперспленизм (за исключением крайних форм выраженности) сами по себе не являются показанием к хирургическому вмешательству.

Современные методы оперативного лечения портальной гипертензии у детей включают эндоскопические методы лечения (склерозирование или лигирование варикозных вен), операции, непосредственно воздействующие на варикозные вены пищевода и желудка (операции деваскуляризации), и различные варианты портосистемных сосудистых анастомозов.

Выполнение паллиативных операций (например, спленэктомии, гастротомии с прошиванием варикозных вен желудка) оправданно только в случае невозможности остановить кровотечение консервативными методами и технической невозможности выполнить шунтирование или деваскуляризацию. При этом необходимо учитывать, что неэффективные оперативные вмешательства затрудняют выполнение корригирующих операций. В этом случае лучше выполнить гастротомию с прошиванием варикозных вен желудка. Спленэктомия сама по себе обладает низкой эффективностью и уменьшает возможности последующей сосудистой операции. После паллиативной операции ребенок должен быть переведен в специализированное медицинское учреждение для радикального лечения.

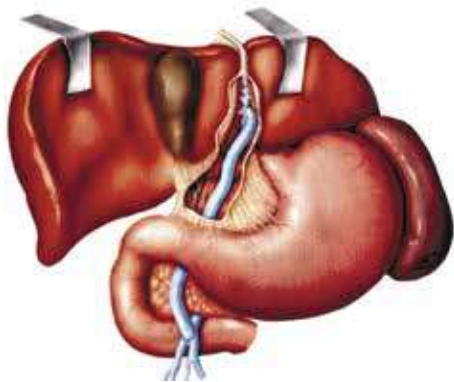
Основным принципом эндоскопического склерозирования (ЭС) является введение с помощью специального инъектора склерозирующего компонента в варикозные узлы или окружающие их ткани при эзофагоскопии. ЭС применяется для остановки (чаще) и профилактики (реже) острых кровотечений. ЭС осуществляется как при жесткой (ригидной), так и при фиброэзофагоскопии. Применение ФЭГДС представляется более привлекательным, поскольку это малоинвазивный метод, который широко используется для диагностики причины кровотечения из верхних отделов ЖКТ. Среди склерозирующих агентов разные авторы использовали полидоканол 1%, 1% раствор натрия тетрадецилсульфата (Фибро-Вейна\*), 5% раствор этаноламина олеата<sup>®</sup>, 1% раствор лауромакрогола-400 (Этоксисклерола\*), 1–3% раствор натрия тетрадецилсульфата (Тромбовара\*), тканевый цианоакрилатный клей и другие препараты. Метод эндоскопического лигирования заключается в лигировании варикозных вен пищевода с помощью специальных резиновых колец-лигаторов, накладываемых на венозные стволы специальными устройствами при ФЭГДС. Безусловным преимуществом ЭС и эндоскопического лигирования является малая инвазивность. Однако нередко введение склерозирующих веществ может стать причиной ряда неблагоприятных осложнений терапии. Некоторые из них: температурная реакция, загрудинная боль, дисфагия — возникают на разных этапах эндоскопического вмешательства и проходят самостоятельно. Среди более тяжелых осложнений ЭС авторы отмечают возможность перфорации пищевода (до 3%), стеноза пищевода (3,5%), нарушения моторики пищевода, аспирации с развитием пневмонии (2,5%). Эндоскопическое лечение варикозно расширенных вен пищевода может приводить к развитию портальной васкулопатии слизистой оболочки желудка.

Многими авторами описано использование эндоскопической склеротерапии или эндоскопического лигирования вен пищевода и кардии для купирования острого кровотечения. У детей этот метод не получил достаточно широкого распространения. Помимо явных достоинств (малой инвазивности и относительной простоты выполнения), у метода есть свои недостатки, ограничивающие применение

ние ЭС в странах с большой территорией, где квалифицированная помощь может быть оказана только в крупных специализированных лечебных учреждениях. Так, например, для достижения стойкого эффекта предупреждения кровотечения в большинстве случаев необходимы повторные процедуры (по различным публикациям — от 2 до 10). Рецидив кровотечений после первого сеанса ЭС составляет от 23 до 40%. Применение этих методик в качестве монотерапии для профилактики кровотечений не оправданно из-за высокого риска рецидива (до 30%). Эндоскопические методы профилактики кровотечений используют у пациентов с паренхиматозными формами портальной гипертензии.

Деваскуляризация основана на принципе снижения кровотока по портокавальным коллатералям в системе вен пищевода и желудка. Среди способов деваскуляризации наиболее распространена операция Сугиуры. Операция, которая включает деваскуляризацию желудка по большой и малой кривизне, деваскуляризацию нижней трети пищевода, спленэктомия, пересечение пищевода с последующим эзофаго-эзофагоанастомозом, фундопликацию по Ниссену. Ряд авторов предлагают дополнять операцию Сугиуры ЭС или лигированием в послеоперационном периоде для уменьшения риска рецидива кровотечений. Риск рецидива кровотечений после этой операции, по данным различных авторов, составляет около 20–42%. Целесообразно проводить операцию Сугиуры при паренхиматозных формах портальной гипертензии и неэффективности ЭС, а также невозможности выполнения шунтирующей операции из-за порока развития сосудов брюшной полости или после неоднократных неэффективных шунтирующих операций. Течение послеоперационного периода может быть тяжелым. Наиболее частыми осложнениями после операции Сугиуры являются дисфагия, стеноз пищевода (4,5–6,8%), несостоятельность анастомоза (7,1–8,8%). Может отмечаться развитие желудочно-пищеводного рефлюкса у оперированных больных (1–4%).

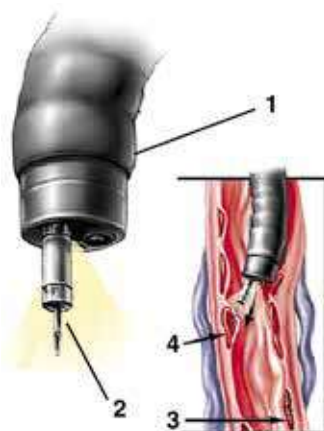
Портосистемное шунтирование получило наиболее широкое распространение в нашей стране как наиболее эффективный метод предотвращения кровотечений из варикозных вен. Суть этих операций заключается в создании искусственных сосудистых анастомозов между сосудами бассейна воротной вены с высоким давлением и сосудами бассейна нижней полой вены с низким давлением. Таким образом, создается искусственный путь сброса крови из бассейна воротной вены, что приводит к снижению портального давления и, как следствие, обеспечению портальной перфузии печени. К наиболее распространенным модификациям портосистемного шунтирования относят каваезентериальный анастомоз, мезокаваальный Н-шунт, спленоренальный анастомоз «бок в бок» (рис. 22.9), дистальный спленоренальный анастомоз. Риск рецидива кровотечений после портосистемного шунтирования, вызванных тромбозом или неадекватной функцией сосудистого анастомоза, не превышает 10%.



**Рис. 22.9.** Принципиальная схема спленоренального анастомоза «бок в бок»

Альтернатива стандартному портосистемному шунтированию, снижающему портальную перфузию печени, — мезопортальное шунтирование, направленное на восстановление нормальной физиологии портальной системы у детей с внепеченочной портальной гипертензией (рис. 22.10). Основные принципы операции следующие.

- Поиск и выделение левой ветви воротной вены по ходу пупочной вены в паренхиме печени. В случае облитерации левой ветви воротной вены выполняют один из вариантов портосистемного шунтирования.
- Если левая ветвь воротной вены оказалась проходимой, ее временно пережимают сосудистым зажимом.
- Далее выделяют верхнюю брыжеечную вену сразу ниже ПЖ.
- Для соединения верхней брыжеечной и левой ветви воротной вены используют аутовенозную вставку из внутренней яремной вены. При этом чаще используют левую яремную вену.



**Рис. 22.10.** Принципиальная схема мезопортального шунтирования: 1 — тромбированный участок воротной вены; 2 — левая ветвь воротной вены; 3 — верхняя брыжеечная вена; 4 — аутовенозная вставка

Эта операция не только эффективно предупреждает кровотечение из варикозных вен, но и способствует восстановлению нормальной портальной перфузии печени.

Вероятность выполнения этой операции (обнаружение проходимой левой ветви воротной вены) составляет 30–35%. Во всех остальных случаях фибринозные посттромботические изменения захватывают и внутripеченочные ветви воротной вены. Риск рецидива кровотечения — не более 12%.

Возможности хирургического лечения больных внутripеченочной портальной гипертензией ограничены поражением печеночной паренхимы. Портосистемное шунтирование у детей с циррозом печени применять нецелесообразно, так как снижение портальной перфузии в послеоперационном периоде может привести к резкому усилению печеночной недостаточности и летальному исходу. В целях предотвращения кровотечений используют ЭС, лигирование варикозных вен или деваскуляризацию (например, операцию Сугиуры). Для ликвидации спленомегалии и гиперспленизма в настоящее время используют эндоваскулярную эмболизацию паренхимы органа вместо спленэктомии. Единственный метод лечения терминальных стадий цирроза печени — трансплантация печени.

## 22.2. ВРОЖДЕННЫЕ ПОРТОСИСТЕМНЫЕ ШУНТЫ

По воротной вене происходит отток крови от кишечника и селезенки в печень. Отток крови мимо печени в нижнюю полую или непарную вену называют портосистемным шунтированием.

Во внутриутробном периоде функционирует физиологический шунт — венозный (аранциев) проток, несущий кровь от пупочной вены в обход печени в нижнюю полую вену, он в норме самостоятельно закрывается в течение первых месяцев жизни ребенка.

### Код по МКБ-10

Q26.5. Аномалия соединения портальной вены.

### КЛАССИФИКАЦИЯ

В зависимости от расположения шунта различают внутри- и внепеченочные шунты.

Выделяют I тип (мальформация Абернети), когда портальная перфузия полностью отсутствует за счет тотального шунтирования крови и отсутствия внутрипеченочных ветвей воротной вены.

При II типе портальная перфузия частично сохранена.

### ЭТИОЛОГИЯ И ПАТОГЕНЕЗ

Портосистемные венозные шунты возникают вследствие нарушения инволюции вителлиновых вен на 4–10-й неделе эмбрионального развития плода.

Различные варианты врожденных портосистемных шунтов обнаруживаются у одного из 30 000 новорожденных. В связи с отсутствием четкой клинической картины обнаружение портосистемного шунта может произойти в разном возрасте.

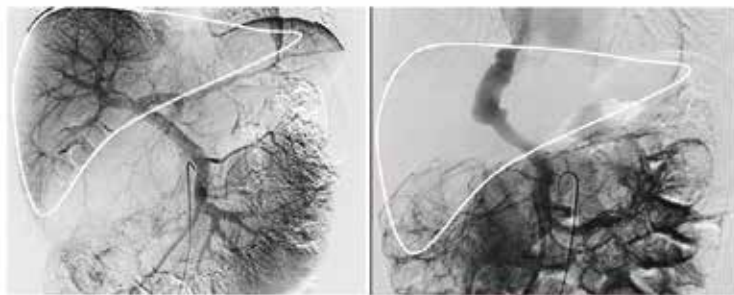
Патогенез обусловлен метаболическими нарушениями вследствие отсутствия нормальной портальной перфузии, приводящей к гипераммониемии, умеренному повышению трансаминаз и снижению креатинина, а также к структурным изменениям паренхимы печени в виде фиброза.

### КЛИНИЧЕСКАЯ КАРТИНА И ДИАГНОСТИКА

У детей портосистемное шунтирование крови протекает практически бессимптомно или под маской других заболеваний. Отмечаются признаки печеночной энцефалопатии, заключающиеся в выраженной психоэмоциональной лабильности, агрессивности, отставании в обучении.

Диагноз можно заподозрить при УЗИ, на котором выявляют крупный аномальный венозный сосуд, нарушение портального кровотока, фиброз паренхимы печени. Для уточнения диагноза сосудистых аномалий печени выполняются КТ с контрастированием и ангиографическое исследование (при введении контрастного препарата селективно в верхнюю брыжеечную артерию на венозной фазе визуализируется отток от кишки) (рис. 22.11).

Также у детей с портосистемными шунтами отмечается гиперинтенсивный сигнал в базальных ядрах головного мозга на T1-взвешенных МРТ-изображениях, что предположительно является следствием накопления в них марганца.



**Рис. 22.11.** Ангиографическое исследование. Контрастирование верхней брыжеечной артерии. Венозная фаза. Слева — воротная система печени в норме. Справа — врожденный портосистемный шунт. Белой линией указаны контуры печени

### Дифференциальная диагностика

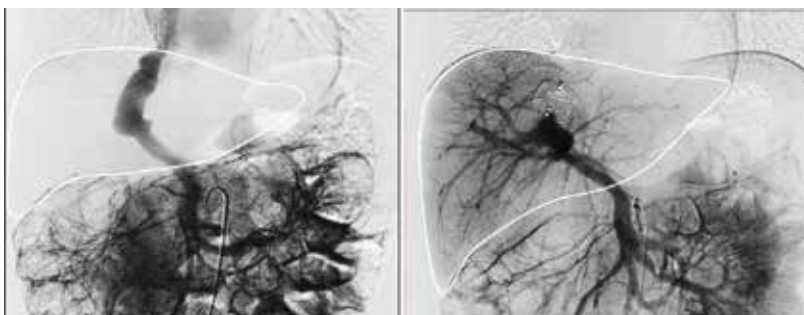
Дифференциальная диагностика портосистемных шунтов проводится с другими сосудистыми аномалиями печени, артериопортальными шунтами. Очень важно определить тип портосистемного шунта для оценки возможности его окклюзии. В случае недостаточной диагностики и перекрытия шунта I типа в раннем послеопе-



рациональном периоде возникают острая портальная гипертензия и венозный застой крови в кишечнике.

### ЛЕЧЕНИЕ

При бессимптомном течении у детей первого года жизни предпочтительна выжидательная тактика. У детей старше 1 года лечение зависит от локализации и типа шунта. При I типе (атрезии или отсутствии внутripеченочных ветвей воротной вены) единственным эффективным методом лечения является трансплантация печени. При II типе выполняют перекрытие шунта хирургически или с помощью малоинвазивной установки эндоваскулярного окклюдера. После прекращения кровотока по шунту мы отмечаем значительное улучшение психоэмоционального состояния у детей, нормализацию биохимических показателей крови (рис. 22.12).



**Рис. 22.12.** Ангиографическое исследование. Слева — контрастирование портосистемного шунта до установки окклюдера. Справа — через 6 мес после окклюзии. Видны открывшиеся внутripеченочные ветви воротной вены и изменение размеров печени. Белой линией указаны контуры печени

## 22.3. СТЕНОЗ ПОЧЕЧНЫХ АРТЕРИЙ

Стеноз почечных артерий — патологическое состояние, характеризующееся сужением почечной артерии, проявляющееся артериальной гипертензией. По данным различных авторов, среди всех случаев артериальной гипертензии у детей в 5–10% случаев причиной является стеноз почечных артерий. В некоторых случаях стеноз почечных артерий может сочетаться с патологией других крупных артериальных стволов (грудного или брюшного отдела аорты, чревного ствола, сонных артерий, подвздошных артерий). Диагноз длительное время может быть не поставлен, что связано с нераспространенностью измерения АД у детей при осмотре, а также с поздними специфическими клиническими проявлениями.

### ЭТИОЛОГИЯ

Причины сужения почечных артерий, приводящего к развитию вазоренальной гипертензии, имеют различное происхождение.

1. **Фибромускулярная дисплазия.**
2. **Нейрофиброматоз I типа.**
3. **Васкулиты.**

- ✧ Болезнь Такаюсу.
- ✧ Узелковый полиартериит.
- ✧ Болезнь Kawasaki.

**4. Синдромальная патология.**

- ✧ Синдром Вильямса.
- ✧ Синдром Марфана.
- ✧ Другие синдромы.

**5. Сдавление извне.**

- ✧ Нейробластома.
- ✧ Опухоль Вильямса.
- ✧ Другие опухоли.

**6. Другие причины.**

- ✧ Ятрогенное повреждение почечной артерии.
- ✧ Тромбоз/тромбоэмболия почечной артерии.
- ✧ Стеноз почечной артерии после трансплантации почки.
- ✧ Нефроптоз.

**ПРИЧИНЫ СТЕНОЗА ПОЧЕЧНЫХ АРТЕРИЙ**

*Фибромускулярная дисплазия* — наиболее частая причина стенозирования почечной артерии у детей. Встречается примерно в 65–70% случаев. Гистологически заболевание характеризуется утолщением стенки сосуда с разрастанием фиброзной ткани, которая раздвигает, разрушает гладкомышечные волокна и вызывает распространенные дистрофические изменения эластических мембран. Чаще всего поражается средняя оболочка, что приводит к вторичному развитию подэндотелиального фиброза либо к аневризматическому выпячиванию.

*Неспецифический аортоартериит*, или *болезнь Такаюсу*, — вторая по частоте причина сужения почечной артерии. Это самостоятельное системное заболевание аутоиммунного генеза, ведущее чаще всего к стенозированию аорты и магистральных артерий. Воспалительные изменения заканчиваются сегментарным стенозом или образованием аневризмы.

**ЭТИОЛОГИЯ И ПАТОГЕНЕЗ**

Снижение перфузионного давления почки вызывает секрецию ренина. Под действием ренина из ангиотензиногена образуется ангиотензин I. Первичным источником ангиотензиногена является печень, и он всегда присутствует в плазме в достаточно высокой концентрации.

Под влиянием ангиотензинпревращающего фермента из относительно неактивного ангиотензина I образуется мощный вазоконстриктор ангиотензин II. Основная масса ангиотензинпревращающего фермента содержится в эндотелии кровеносных сосудов легких, и поэтому значительная часть ангиотензина I плазмы превращается в ангиотензин II по мере прохождения крови через малый круг кровообращения.

Поскольку ангиотензиноген и ангиотензинпревращающий фермент в норме присутствуют в высокой и относительно постоянной концентрации в плазме, главным фактором, определяющим скорость продукции ангиотензина II, является концентрация в плазме ренина.

Ангиотензин II также стимулирует продукцию альдостерона корковым веществом надпочечников по принципу обратной связи. Альдостерон, в свою очередь, способствует задержке натрия в организме, повышению объема внеклеточной жидкости, что косвенным образом ведет к развитию артериальной гипертензии (АГ).

**КЛИНИЧЕСКАЯ КАРТИНА И ДИАГНОСТИКА**

Диагностика вазоренальной гипертензии довольно сложная, что связано с неспецифическими клиническими проявлениями, а также с тем, что измерение АД

у детей является нераспространенной процедурой. Характерной клинической картиной является быстро прогрессирующая и злокачественная артериальная гипертензия с периодическими головными болями, ухудшением зрения и носовыми кровотечениями. Однако случается и бессимптомное течение болезни, даже при довольно высоких показателях АД. В 26–70% артериальная гипертензия является случайной находкой. При обследовании выявляются гипокалиемия, гипернатриемия, полиурия, ретинопатия, гипертрофия левого желудочка (ЛЖ). Вазоренальная гипертензия должна быть заподозрена при наличии у ребенка фибромускулярной дисплазии (ФМД), системного васкулита, нейрофиброматоза (НФ) I типа, перенесенной трансплантации почки и др. Особенно важным показателем является рефрактерность к медикаментозной терапии, и необходимо назначение трех антигипертензивных препаратов и более.

Высокое АД приводит к нарушению функции, а затем и к необратимым патологическим изменениям органов-мишеней, таких как сердце (гипертрофия миокарда левого желудочка с прогрессированием сердечной недостаточности), почки [гломерулосклероз, артериолосклероз, приводящие к хронической почечной недостаточности (ХПН)], головной мозг (прогрессирование энцефалопатии, геморрагические инсульты).

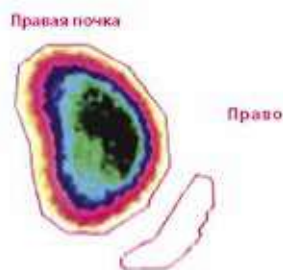### Инструментальные исследования

**Ультразвуковое исследование.** УЗИ — простой и безопасный метод исследования, благодаря которому уже на ранних стадиях исследования можно заподозрить сужение почечных артерий.

УЗИ с доплеровским картированием позволяет визуализировать сегментарные, междольевые и дуговые артерии почки. Наиболее достоверной оказывается диагностика стенозов почечных артерий со степенью сужения их на 60% и более. Критерием гемодинамически значимого стеноза почечной артерии является обнаружение турбулентного кровотока с локальным повышением максимальной линейной скорости кровотока дистальнее стеноза более 180 см/с, повышение индекса резистентности (ИР) на стороне поражения более 0,05, а также аорторенальная разность скорости кровотока более 3,5. Сцинтиграфия почек основана на использовании радиофармпрепаратов, тропных к клубочковой и канальцевой системам (рис. 22.13). Динамическое исследование позволяет в режиме реального времени визуализировать накопительную и выделительную функции каждой почки по отдельности, а также осуществить диагностику кровоснабжения почки. Увеличение чувствительности и специфичности радионуклидных исследований в диагностике вазоренальной гипертензии достигается нагрузочными тестами. Чаще всего используют каптоприл.

**Компьютерная и магнитно-резонансная томография с внутривенным контрастным усилением.** Обладают относительно высокой чувствительностью (92–98%) и специфичностью (70–96%) (рис. 22.14). Современные аппараты КТ и МРТ дают возможность создания трехмерной реконструкции, обладающей высокой информативностью для операционной бригады.

**Ангиография.** Ангиография является «золотым стандартом» и окончательным методом диагностики стеноза почечных артерий. Этот метод наиболее информа-



**Рис. 22.13.** Сцинтиграфия почек. Резкое снижение накопления радиофармпрепарата левой почкой

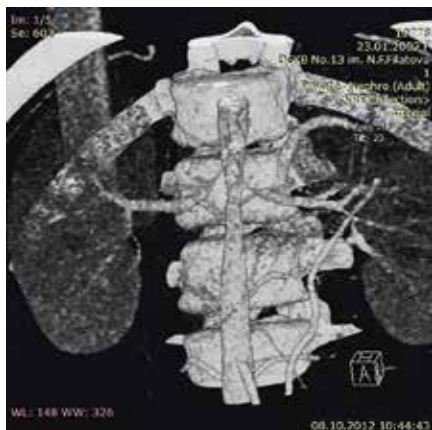

Рис. 22.14. Компьютерная томография

должается и после хирургического лечения, так как артериальная гипертензия (АГ) может сохраняться еще длительное время после операции. Для медикаментозной терапии используются блокаторы кальциевых каналов и  $\beta$ -адреноблокаторы. Ингибиторы ангиотензинпревращающий фермент (АПФ) и антагонисты рецепторов ангиотензина II используются крайне редко и с большой осторожностью, так как вызывают дилатацию и снижение давления в артериолах, тем самым снижая гломерулярную фильтрацию и развитие почечной недостаточности.

Основным методом лечения является хирургический, который выбирается индивидуально в зависимости от локализации, протяженности и степени сужения, а также возраста и состояния ребенка. В последние десятилетия в лечении реноваскулярной гипертензии (РВГ) у детей в случае непротяженных одиночных стенозов, не затрагивающих устье почечной артерии, с успехом применяется баллонная ангиопластика. Противопоказаниями являются протяженные множественные стенозы, стенозы устья почечной артерии, а также экстравазальная компрессия. Осложнениями данной процедуры являются рестеноз, диссекция стенки артерии, а также ее разрыв.

Стентирование почечной артерии не получило такого широкого распространения в педиатрической практике в связи с высокой частотой развития тромбозов и рестенозов вследствие гиперплазии эндотелия. Тем не менее данная процедура может применяться в случае противопоказаний к оперативному вмешательству.

Различают три основных вида хирургического лечения.

- Резекция стенозированного сегмента почечной артерии с наложением анастомоза «конец в конец» либо в случае преустьевого стеноза — реимплантация почечной артерии в брюшной отдел аорты с наложением анастомоза «конец в бок». Важным моментом является хорошая мобилизация почечной артерии, позволяющая выполнить анастомоз без натяжения. Данный метод относительно простой и практически не имеет осложнений в отдаленном послеоперационном периоде.
- Протезирование почечной артерии. Применяется в случае протяженных или множественных сегментарных стенозов, а также при аневризме почечных артерий. В качестве материала для замены почечной артерии могут быть использованы аутогенная или аутоартериальная вставка, а также протезы из синтетического материала (PTFE, Дапон и др.). Основным недостатком синтетических протезов является возникновение рестеноза в отдаленном

периоде, позволяет визуализировать стеноз не только главной почечной артерии, но и сегментарных. Кроме того, исследование может быть дополнено взятием образца крови из почечной вены для измерения уровня ренина в плазме.

### Дифференциальная диагностика

Дифференциальную диагностику проводят с другими заболеваниями, формирующими артериальную гипертензию.

### ЛЕЧЕНИЕ

Дети со стенозом почечных артерий нуждаются в комплексном хирургическом и медикаментозном лечении. Сразу после постановки диагноза должна быть начата медикаментозная терапия, которая про-

послеоперационном периоде как следствие неоинтимальной пролиферации и перерастания протеза растущим организмом ребенка, поэтому их использование не так распространено. Более предпочтительным материалом для пластики является собственная вена или артерия ребенка. Длительный период большая подкожная вена бедра широко использовалась в качестве трансплантата. Однако частое развитие аневризматической трансформации венозной вставки под действием системного АД заметно ограничило использование данной операции. Среди других осложнений этой методики отмечают тромбоз, который возникает в 3,5% случаев, и стеноз анастомоза — в 2–3% случаев. Пластика патологического отдела внутренней подвздошной артерии — один из наиболее распространенных методов реконструкции. Низкий риск осложнений, характерный для аутовенозных вставок, а также способность расти вместе с ребенком, в отличие от синтетического протеза, делают этот метод более предпочтительным в детском возрасте.

- Нефрэктомия (тотальная, сегментарная). Применяется в крайних случаях при невозможности выполнения реконструктивной операции либо при поражении сегментарных сосудов.

## 22.4. АРТЕРИОПОРТАЛЬНЫЕ ФИСТУЛЫ

Физиологическое кровоснабжение печени происходит из печеночной артерии и воротной вены, венозный отток осуществляется по венам печени в нижнюю полую вену. Патологический сброс артериальной крови в бассейн воротной вены называется артериопортальным шунтом, или фистулой.

### Код по МКБ-10

Q26.6. Портальная венозно-печеночно-артериальная фистула.

### ЭТИОЛОГИЯ И ПАТОГЕНЕЗ

Врожденные артериопортальные фистулы возникают вследствие нарушения инволюции вителлиновых вен на 4–10-й неделе эмбрионального развития плода.

Приобретенные артериопортальные фистулы могут возникнуть после травм печени, оперативных вмешательств, биопсии печени, резекции сегментов печени, а также при гемангиомах печени и гепатоцеллюлярной карциноме.

Патогенез обусловлен гемодинамическими нарушениями, связанными с повышением давления в системе воротной вены вследствие притока в нее артериальной крови. Возникает ретроградный кровоток по воротной вене, верхней брыжеечной вене, развивается венозное полнокровие непарных органов брюшной полости с нарушением их функционирования. Патологически расширяются естественные портокавальные анастомозы.

### КЛИНИЧЕСКАЯ КАРТИНА И ДИАГНОСТИКА

У детей артериопортальное шунтирование крови клинически проявляется в первую очередь симптоматикой энтероколита в связи с застоем крови и нарушением функции кишечника. Возникают профузные желудочно-кишечные кровотечения из варикозно расширенных вен пищевода и прямой кишки, развиваются асцит, спленомегалия.

Для диагностики применяется УЗИ с доплеровским картированием для оценки сосудистого русла и выявления направления движения крови по нему. Также при подозрении на портальную гипертензию выполняют ФЭГДС для оценки угрозы кровотечения из вен пищевода. Для уточнения диагноза сосудистых аномалий печени выполняются КТ с контрастированием и ангиографическое исследование

(при введении контрастного препарата селективно в чревный ствол контрастируются печеночная артерия и ее ветви).

### **Дифференциальная диагностика**

Дифференциальная диагностика артериопортальных фистул проводится с другими сосудистыми аномалиями печени, портосистемными шунтами, аневризмами печеночной артерии. Необходимо дифференцировать самостоятельные артериопортальные фистулы от вторичных фистул, имеющих опухолевое происхождение.

### **ЛЕЧЕНИЕ**

Лечение артериопортальной фистулы заключается в редукции артериального притока. Возможны выполнение селективной эндоваскулярной эмболизации ветвей печеночной артерии, лапароскопическое клипирование или открытая перевязка фистулы, а в некоторых случаях и всей печеночной артерии. К сожалению, при врожденных артериовенозных соустьях практически всегда наблюдаются реканализация эмболизированных сосудов и развитие множественных коллатералей хирургически перевязанных сосудов с восстановлением патологического кровотока. При остаточном шунтировании крови через артериопортальную фистулу целесообразно выполнять портосистемное шунтирование в различных модификациях.

## **22.5. СИНДРОМ СРЕДНЕЙ АОРТЫ**

Синдром средней аорты — это редкое патологическое состояние, проявляющееся артериальной гипертензией и коарктационным синдромом с возможной сердечной недостаточностью и характеризующееся протяженным стенозом брюшного и грудного отделов аорты и ее ветвей (почечные, брыжеечные артерии, чревный ствол и др.).

### **Коды по МКБ-10**

Q23.0. Врожденный стеноз аортального клапана.

Q25.3. Стеноз аорты.

### **ЭТИОЛОГИЯ И ПАТОГЕНЕЗ**

Этиология данной патологии не определена. Единого мнения о врожденной или приобретенной природе данного заболевания не существует. Синдром средней аорты, скорее, обобщающий термин различных состояний, которые характеризуются сужением протяженного участка аорты и ее ветвей с клиническими проявлениями коарктационного синдрома и ренальной гипертензии.

### **КЛИНИЧЕСКАЯ КАРТИНА И ДИАГНОСТИКА**

Основной клинический симптом — артериальная гипертензия, которая может привести к значительным изменениям, таким как коронарная недостаточность, гипертрофия левого желудочка, нарушение мозгового кровообращения, сердечная недостаточность. Симптомы напрямую зависят от степени и локализации стеноза. У пациентов со стойкой артериальной гипертензией могут отмечаться энцефалопатия, ретинопатия. Основными методами диагностики являются КТ с контрастным усилением и ангиография. Ультразвуковая диагностика и скintiграфия позволяют оценивать функции почек.

### **Дифференциальная диагностика**

Дифференциальную диагностику проводят с коарктацией аорты, болезнью Такаюсу.

## ЛЕЧЕНИЕ

В настоящее время лечение пациентов с синдромом средней аорты заключается в борьбе с артериальной гипертензией и профилактике осложнений, связанных с ней, поддержке и контроле за функциями сердца и почек. Лечение можно разделить на медикаментозное, эндоваскулярное и хирургическое. Наиболее принятыми хирургическими методами лечения являются протезирование брюшного отдела аорты (обходное шунтирование) и различные ангиопластики. Также используются эндоваскулярные методы, например, баллонная ангиопластика. Мы обладаем опытом выполнения оперативных вмешательств с положительным результатом: всем пациентам с данной патологией выполнялось протезирование брюшного отдела аорты, что позволило снизить артериальную гипертензию, нагрузку на левый желудочек, ликвидировать коарктационный синдром. Осложнений и летальных исходов не было.

## 22.6. ОТКРЫТЫЙ АРТЕРИАЛЬНЫЙ ПРОТОК

Открытый артериальный проток (ОАП) — функционирующее патологическое сообщение между аортой и легочным стволом, которое в норме обеспечивает эмбриональное кровообращение и подвергается облитерации в первые часы после рождения.

### Код по МКБ-10

Q25.0. Открытый артериальный проток.

## ЭТИОЛОГИЯ И ПАТОГЕНЕЗ

В норме артериальный проток самостоятельно закрывается в течение первых 24–48 ч после рождения ребенка. Если этого не происходит к 72 ч жизни, ставится диагноз ОАП.

По данным литературы, у одного из 2000 новорожденных физиологическое закрытие ОАП в течение первых 72 ч жизни не наступает. Среди всех врожденных пороков сердца ОАП составляет 5–10%.

## КЛИНИЧЕСКАЯ КАРТИНА И ДИАГНОСТИКА

Клинические последствия функционирования ОАП разнообразны и зависят от выраженности нарушений гемодинамики и способности организма ребенка компенсировать их. Связаны они с двумя основными механизмами: переполнением малого круга кровообращения, ведущим к развитию легочной гипертензии и сердечной недостаточности, и синдромом обкрадывания большого круга кровообращения, то есть гипоперфузией органов (почек, кишечника, мозга), что повышает риск развития таких патологических состояний, как некротизирующий энтероколит, кровоизлияния в желудочки головного мозга, ретинопатия недоношенных, перивентрикулярная лейкомаляция.

У детей с небольшим диаметром ОАП клинические симптомы могут отсутствовать. Однако доказано, что наличие ОАП любого диаметра повышает риск развития бактериального эндокардита, легочной гипертензии, пневмонии, ведет к преждевременной смерти. В связи с этим общепринятой рекомендацией является закрытие ОАП.

## ДИАГНОСТИКА

Основным методом диагностики ОАП у детей различного возраста является ЭхоКГ. Заключение о гемодинамической значимости ОАП основывается на клинических данных, показателях ЭхоКГ с цветовым картированием и доплеровским анализом, мониторинге КЩС и газового состава крови.

## Дифференциальная диагностика

Дифференциальную диагностику проводят с другими ВПС, а также с аномалиями дуги аорты.

## ЛЕЧЕНИЕ

### Медикаментозное лечение

Медикаментозное лечение основано на подавлении синтеза простагландинов — одного из основных факторов, поддерживающих сосуды, в том числе и артериальный проток, открытыми. С этой целью используют нестероидные противовоспалительные средства — ингибиторы циклооксигеназы (индометацин, ибупрофен).

### Перевязка открытого артериального протока

Классическим вариантом оперативного вмешательства является перевязка ОАП через боковую торакотомию с пересечением его между двух лигатур, однако данный метод хирургической коррекции все меньше используется в связи с развитием рентген-хирургии и малоинвазивных методов.

### Минимально инвазивные методы лечения

Основное направление — использование минимально инвазивного торакотомного доступа, эндоваскулярной окклюзии ОАП и торакоскопии.

**Мини-торакотомия.** В целях снижения травматичности операции, уменьшения болевого синдрома, осложнений, специфичных для стандартной торакотомии, была предложена щадящая заднебоковая торакотомия, при которой не повреждаются широчайшая мышца спины и передняя зубчатая мышца. Заднебоковая торакотомия проводится через кожный разрез от средней подмышечной линии вокруг угла лопатки до околопозвоночной линии. Идентифицируется треугольник, ограниченный широчайшей мышцей спины, трапециевидной мышцей и лопаткой. Рассекается соединительная ткань между широчайшей и трапециевидной мышцами. Широчайшая мышца спины мобилизуется с помощью электрокоагулятора с минимальной травматизацией подкожного слоя. Мышцы и ткани грудной стенки новорожденных являются мягкими, поэтому мобилизации передней зубчатой мышцы не требуется.

Непосредственно клипирование ОАП и доступ к нему могут осуществляться трансплеврально и экстраплеврально. Последний доступ наиболее оптимален с позиции малоинвазивности и удобства операции у детей с экстремально низкой массой тела.

Для клипирования ОАП нет необходимости его полного выделения. Диссекция осуществляется лишь по боковым (верхней и нижней) поверхностям протока. После такой мобилизации возможно наложение клипсы с визуальным контролем ее положения и радикальности оперативного вмешательства.

**Эндоваскулярная окклюзия.** Использование эндоваскулярных методов закрытия ОАП ограничивают существующие противопоказания, связанные с возрастом и массой тела пациентов.

**Торакоскопия.** Безусловно, одним из ведущих современных минимально инвазивных методов лечения ОАП является торакоскопическая операция, обладающая всеми преимуществами эндоскопических вмешательств, такими как минимальная травматичность хирургического доступа, хорошая визуализация органов и тканей грудной полости на всех этапах операции, гладкое течение раннего послеоперационного периода за счет уменьшения болевого синдрома, отсутствие необходимости в продленной ИВЛ в большинстве случаев, максимально ранняя активизация больных, уменьшение скелетно-мышечных нарушений грудной клетки в позднем



послеоперационном периоде, превосходный косметический результат. Одним из неоспоримых преимуществ торакоскопического клипирования ОАП перед эндоваскулярной окклюзией является отсутствие инородного тела в просвете сосуда.

Техника торакоскопической операции не отличается от клипирования ОАП через мини-торакотомию. Так, после установки трех троакаров диаметром 3–10 мм проводят ограниченную мобилизацию ОАП и наложение 1–2 клипс размером, соответствующим диаметру протока. Углекислый газ вводится под давлением 4–6 мм рт.ст. со скоростью 1 л/мин. После отведения левого легкого кпереди становится видна медиастинальная плевра, покрывающая магистральные сосуды и артериальный проток. Ее рассекают над аортой и мобилизуют медиально, что позволяет визуализировать артериальный проток. При наложении клипсы клип-аппликатор подводят к протоку, охватывая его клипсой снизу вверх. После окончательной установки клипсы клип-аппликатор извлекают из плевральной полости и контролируют положение клипсы. При сомнениях в полном прекращении кровотока накладывают еще одну клипсу.

# Глава 23

## Закрытые повреждения органов брюшной полости у детей

*А.Н. Смирнов, В.В. Холостова*

### 23.1. ОБЩИЕ СВЕДЕНИЯ

**Код по МКБ-10**

S36. Травма органов брюшной полости.

#### **ЭПИДЕМИОЛОГИЯ**

Закрытая травма органов брюшной полости составляет 3% всех повреждений у детей. Чаще всего страдают паренхиматозные органы (селезенка, печень, почки, ПЖ). Из полых органов в основном травмируется ДПК.

Абдоминальную травму преимущественно регистрируют у детей в возрасте от 9 до 12–13 лет, чаще у мальчиков. Наибольшее количество повреждений приходится на весенние и осенние месяцы. Основными причинами травм бывают неорганизованный досуг и несоблюдение правил дорожного движения.

#### **КЛАССИФИКАЦИЯ**

В зависимости от характера и глубины повреждения паренхиматозного органа различают следующие виды травм органов брюшной полости.

- Ушибы с субсерозными и подкапсульными гематомами.
- Внутриорганные гематомы.
- Трещины и разрывы паренхимы с нарушением целостности капсулы.
- Размозжение.
- Отрывы частей или целого органа.

#### **ЭТИОЛОГИЯ, МЕХАНИЗМ ТРАВМЫ**

Закрытая травма органов брюшной полости происходит при сильном ударе по животу или спине, автомобильной травме, падении с большой высоты, сдавлении и т.п. Среди факторов, влияющих на степень и тяжесть повреждения внутренних органов брюшной полости, большое значение имеет их состояние в момент травмы.

Активное напряжение мышц брюшной стенки предохраняет внутренние органы от повреждения. Наполненный полый орган легко разрывается с истечением содержимого в свободную брюшную полость. Патологическое изменение органа predisposes к его ранению даже при небольшой травме.

Травмы органов брюшной полости оценивают по следующим критериям:

- тупые и открытые;
- проникающие и непроникающие;
- без повреждения органов брюшной полости или с повреждением полых или паренхиматозных органов;
- с внутрибрюшным кровотечением или без него;
- с остановившемся или продолжающимся кровотечением на момент госпитализации ребенка в стационар;
- разрыв полого органа (желудок, кишечник, мочевого пузыря) с развитием калового/мочевого перитонита.

## ОСОБЕННОСТИ ТРАДИЦИОННОЙ ДИАГНОСТИКИ И ЛЕЧЕНИЯ

### Клиническая картина и диагностика

Клинические проявления закрытых повреждений паренхиматозных органов имеют много общих характерных симптомов и зависят от механизма травмы, характера повреждения, возраста и анатомо-физиологических особенностей организма ребенка. В большинстве случаев больные поступают в клинику в тяжелом состоянии с явлениями шока и симптомами кровопотери. Следует обращать внимание на наличие наружных повреждений, оценивая их локализацию, таких как гематомы, осаднения, следы травмирующих предметов (следы шин, например), открытые раны.

У детей с травмой живота при осмотре обращает на себя внимание поверхностный характер дыхания, ребенок щадит брюшную стенку. Отмечается болезненность в области поражения (при повреждении селезенки — левые верхние отделы живота, при травме печени — область правого подреберья и т.д.). При кровотечении в брюшную полость, а также при разрывах полых органов отмечаются симптомы раздражения брюшины и напряжение передней брюшной стенки. Рвота может носить рефлекторный характер.

#### Диагностика

Диагностика при травме брюшной полости должна быть максимально оперативной и нести максимум информации. Протокол обследования включает:

- 1) обзорную рентгенографию брюшной полости — позволяет оценить наличие свободного газа в брюшной полости как признак перфорации желудка/кишечника;
- 2) УЗИ брюшной полости — позволяет оценить наличие свободной жидкости/газа в брюшной полости, выявить повреждения паренхиматозных органов (печени, селезенки, ПЖ);
- 3) КТ — показано при тяжелых травмах у детей (автотравме, кататравме), а также при выявлении изменений по данным более доступных исследований. Позволяет уточнить характер повреждений, а также оценить травматические изменения позвоночника, ребер, костей таза.

### Лечение

Ошибки диагностики приводят к напрасным или несвоевременным лапаротомиям. Традиционно в этих ситуациях выполняют широкий оперативный доступ — срединную лапаротомию.

### Лапароскопическое исследование

Внедрение лапароскопии в комплекс диагностических мероприятий при закрытых повреждениях живота позволяет во всех случаях подтвердить или исключить

внутрибрюшное кровотечение, установить его причину, характер и в большинстве случаев выполнить эндоскопический гемостаз.

#### **Показания**

- Неопределенность клинической картины и данных дополнительных методов исследования.
- Невозможность исключить повреждение внутренних органов в процессе динамического наблюдения, особенно при сочетанной травме.

В последнее время лапароскопию выполняют и при явных признаках внутрибрюшного кровотечения для окончательной постановки диагноза и попытки лапароскопического гемостаза, а при ее неудаче — для определения более рационального оперативного доступа.

**Противопоказания.** Диагностическая и лечебная лапароскопия противопоказана пациентам с закрытыми повреждениями живота с выраженной гипотензией, когда АД удается поддерживать только за счет постоянной инфузии крови и кристаллоидных растворов. В этой ситуации вероятнее всего наличие обширных повреждений внутренних органов и гемоперитонеума с продолжающимся тяжелым кровотечением. Этим больным показаны срочная лапаротомия и остановка кровотечения.

Для коррекции патологического влияния повышенного внутрибрюшного давления на систему кровообращения целесообразно увеличивать объем инфузионной терапии. До момента инсуффляции газа в брюшную полость необходимо вводить внутривенно полиионные солевые растворы из расчета 15–28 мл/кг в час. После наложения пневмоперитонеума необходимо снижать скорость инфузии до 10–12 мл/кг в час.

Первый видимый признак травматического повреждения паренхиматозных органов — свободная кровь в брюшной полости. При большом количестве крови, когда она располагается в малом тазу и обоих латеральных каналах, можно уверенно говорить о серьезном повреждении. Предварительно проводят аспирацию крови. Удобнее это сделать в области малого таза или между правой долей печени и боковой стенкой живота. Затем выполняют детальный осмотр печени и селезенки.

#### **Эндоскопическая картина брюшной полости**

Внешний вид травматических повреждений паренхиматозных органов очень variabelен — от небольших линейных надрывов, подкапсульных гематом различных размеров до обширных размозжений. Эндоскопически в области разрыва органа обнаруживают сгустки крови, прикрывающие повреждение. Это достоверный признак, позволяющий точно локализовать источник кровотечения. Нецелесообразно снимать сгустки манипулятором, пытаясь определить направление и количество разрывов: эти манипуляции могут усилить кровотечение.

Стабильная фиксация большого сальника к поврежденному паренхиматозному органу практически в 90% случаев бывает критерием завершения спонтанного гемостаза, обеспечивающего надежную остановку кровотечения и благополучное течение раневого процесса.

Если крови в брюшной полости немного и после аспирации ее количество не нарастает, а ревизия органа устанавливает небольшие линейные его надрывы без признаков кровотечения, то больных лечат консервативно. Лапароскопию завершают дренированием брюшной полости. Силиконовый страховочный катетер подводят непосредственно к поврежденному органу или к области малого таза.

Иногда при ревизии печени и селезенки можно увидеть подкапсульные гематомы. Такой вид повреждений характерен для больных, упавших с большой высоты. Множественные мелкие подкапсульные гематомы неопасны и не требу-

ют оперативного лечения. При крупных одиночных подкапсульных гематомах обычно сильно выражен болевой синдром и существует опасность их спонтанного разрыва. В таких случаях гематому пунктируют под визуальным контролем. Продолжения кровотечения из места пункции обычно не происходит. В этой ситуации также необходимо оставить в брюшной полости страховочный катетер, его можно использовать для наложения пневмоперитонеума при необходимости повторной лапароскопии.

Определенные сложности возникают при обнаружении забрюшинных гематом в области латеральных каналов. В этом случае эндоскопист не может точно ответить, есть повреждение почки или нет. С большой степенью вероятности об этом можно говорить лишь при больших напряженных гематомах, полностью занимающих весь латеральный канал. Окончательно поставить правильный диагноз позволяют дополнительные методы исследования (УЗИ, внутривенная урография, радиоизотопная диагностика).

Разрыв кишечника при лапароскопии увидеть достаточно трудно, так как это связано с необходимостью тщательной, методичной ревизии всех кишечных петель. Существует несколько косвенных признаков разрывов кишечной стенки: парез поврежденной петли, подтягивание к месту разрыва сальника, наличие в брюшной полости мутноватого выпота. Именно поэтому лапароскопию необходимо начинать с панорамного осмотра всей брюшной полости, обращая при этом внимание на состояние петель кишечника и положение сальника.

Следовательно, лапароскопия при подозрении на повреждение органов брюшной полости не только позволяет решить вопрос о необходимости лапаротомии и выборе операционного доступа, но и существенно расширяет возможности консервативного лечения очень сложной категории больных.

### Методы эндоскопического лечения

При диагностической лапароскопии по поводу закрытой травмы живота определяют показания к консервативной терапии. Если после аспирации крови и санации брюшной полости признаки продолжающегося кровотечения не выявляются, манипуляцию заканчивают установкой страховочного дренажа. При небольших поверхностных разрывах селезенки и печени с незначительным кровотечением удается осуществить гемостаз, используя моно- или биполярную коагуляцию. Однако при более глубоких повреждениях паренхиматозных органов коагуляционные методы бывают неэффективны, а иногда даже вызывают усиление кровотечения.

В клинической практике применяют способ эндоскопического гемостаза с использованием медицинского клея или гемостатического порошка Perclot. В проекции поврежденного органа в брюшную полость вводят троакар-иглу, соединенный с одноразовым шприцем-тюбиком, содержащим гемостатик. Под контролем эндовидеосистемы катетер подводят к месту разрыва органа. Гемостатик наносят на поверхность вокруг раны, которую предварительно тщательно осушают. Затем с помощью зажима тампонируют разрыв органа прядью сальника, фиксируя ее на клеевую поверхность. После этого в течение 10–15 мин контролируют гемостаз.

При травматических повреждениях достаточно надежного гемостаза можно достичь с помощью препарата Tachocomb (Nycomed, Австрия) — стерильной коллагеновой пластины, покрытой компонентами фибринового клея высокую эффективность при кровотечении из паренхиматозных органов демонстрирует аргоно-плазменная коагуляция и орошение кровоточащей поверхности порошком Perclot. На небольшие повреждения кишечника, не сопровождающиеся вскрытием его просвета, накладывают интракорпоральные эндоскопические швы.

## 23.2. ПОВРЕЖДЕНИЯ ЖЕЛУДОЧНО-КИШЕЧНОГО ТРАКТА

### Коды по МКБ-10

- S36.3. Травма желудка.
- S36.4. Травма тонкого кишечника.
- S36.5. Травма ободочной кишки.
- S36.6. Травма прямой кишки.
- S36.7. Травма нескольких внутрибрюшных органов.
- S36.8. Травма других внутрибрюшных органов.

### ЭПИДЕМИОЛОГИЯ

Закрытые повреждения желудка и кишечника у детей составляют, по данным различных авторов, от 9,0 до 19,8% всех абдоминальных повреждений. Открытые проникающие повреждения полых органов в детском возрасте обнаруживают крайне редко.

### ЭТИОЛОГИЯ, МЕХАНИЗМ ТРАВМЫ

Наиболее частые причины возникновения травм ЖКТ:

- резкое сдавление;
- прямой удар или противоудар;
- гидродинамическое воздействие содержимого кишки и желудка.

### КЛАССИФИКАЦИЯ

Разделение повреждений соответственно их характеру:

- повреждения кишечной стенки, не проникающие в ее просвет:
  - ✧ разрыв слизистой оболочки;
  - ✧ разрыв серозной и мышечной оболочек;
  - ✧ разрыв слизистой оболочки;
  - ✧ гематомы стенки кишки;
- повреждения кишечной стенки, проникающие в ее просвет:
  - ✧ полные (циркулярные) — по всей окружности;
  - ✧ неполные, занимающие часть окружности.

Разделение повреждений по количеству ран:

- одиночные;
- множественные.

Разделение повреждений по локализации разрывов:

- ДПК;
- тощая кишка;
- подвздошная кишка;
- толстая кишка;
- брыжейка.

Разделение повреждений по отношению к другим органам:

- изолированные;
- множественные;
- сочетанные.

### КЛИНИЧЕСКАЯ КАРТИНА

Клинические проявления непроникающих изолированных и незначительных проникающих прикрытых повреждений кишечника слабо выражены на первых этапах получения травмы. Позже могут появиться рвота и перитонеальные симптомы. Проникающие же повреждения имеют ярко выраженную клиническую картину: локальную болезненность в зоне повреждения, многократную рвоту, нарастающие явления перитонита, а нередко шок и коллапс.

Наиболее тяжело протекают проникающие ранения ДПК, когда в брюшную полость изливается ее содержимое и стремительно развивается картина острого живота. Ребенок жалуется на резкие боли в верхних отделах живота, появляется рвота, кожный покров становится бледным, пульс частым, слабым, присоединяются явления шока и коллапса.

Скудна симптоматика изолированных повреждений стенки кишки, не проникающих в ее просвет (разрывы серозной, серозной и мышечной оболочек, слизистой оболочки, внутрстеночные гематомы) или проникающих, но прикрытых повреждений.

## ДИАГНОСТИКА

При нечетко выраженной клинической картине повреждений ЖКТ используют дополнительные методы исследования. Бесспорное значение для уточнения диагноза имеет рентгенологическое исследование брюшной полости (обзорная рентгеноскопия и рентгенография). Обнаружение свободного газа в брюшной полости достоверно подтверждает повреждение полого органа и становится абсолютным показанием к оперативному вмешательству. Отсутствие свободного газа в брюшной полости еще не говорит об отсутствии повреждения ЖКТ. В этих случаях только динамическое наблюдение с использованием дополнительных методов исследования (УЗИ, КТ) позволяет своевременно выявить повреждение. В сложных диагностических ситуациях проводят лапароскопическое исследование, окончательно исключающее или подтверждающее повреждение кишечника и при необходимости помогающее выбрать тактику лечения.

## Целесообразность лапароскопии при травмах брюшной полости

В последние десятилетия отмечен рост детского травматизма, особенно транспортного, увеличивается количество пострадавших с закрытыми повреждениями органов брюшной полости и забрюшинного пространства.

Лапароскопию при травме брюшной полости и забрюшинного пространства используют, прежде всего, как наиболее информативный и надежный диагностический метод в тех случаях, когда отсутствуют прямые показания к экстренной лапаротомии, а другими методами исключить или оценить степень внутренних повреждений не удается.

Диагностическое значение лапароскопии у детей особенно возрастает при сочетанной травме живота (в частности, в сочетании с ЧМТ, травмой опорно-двигательного аппарата, грудной клетки и др.), когда выраженность клинических проявлений закрытой травмы живота уменьшается. Методика проведения лапароскопии в этих случаях имеет особенности, обусловленные рядом факторов, оказывающих неблагоприятное воздействие на функции сердечно-сосудистой и дыхательной систем. К ним относят следующие.

- Неблагоприятный исходный фон (у пострадавших в той или иной степени сохраняются явления шока).
- Гипотермия, связанная с инсuffляцией охлажденного газа в брюшную полость.

Следует иметь в виду, что у пострадавших с повреждением диафрагмы создание пневмоперитонеума может привести к развитию напряженного пневмоторакса. Именно поэтому при лапароскопии у этой категории больных всегда необходимо иметь набор инструментов для экстренной декомпрессии плевральной полости.

Широкое использование лапароскопии у детей с абдоминальной травмой позволяет не только повысить эффективность диагностики, но и снизить травматичность оперативных вмешательств, а также расширить возможности выполнения органосохраняющих операций.

# Глава 24

## Заболевания толстой кишки

А.Н. Смирнов, В.В. Холостова

### 24.1. БОЛЕЗНЬ ГИРШПРУНГА

БГ (*megacolon congenitum*; идиопатический мегаколон) называют врожденный порок развития толстой кишки, характеризующийся следующими морфологическими нарушениями: отсутствием ганглионарных клеток в нервных сплетениях стенки толстой кишки, наличием аномальных нервных волокон и ганглиев и нарушением проводимости в нервно-рефлекторных дугах стенки кишки, приводящим к расстройству ее моторной функции.

#### Код по МКБ-10

Q43.1. Болезнь Гиршпрунга.

#### ЭПИДЕМИОЛОГИЯ

Заболеваемость врожденным мегаколоном составляет в среднем 1–3 на 5000 новорожденных. Мальчики болеют в 4–5 раз чаще девочек, при протяженных формах БГ разницы в половом составе больных нет. По данным Американской ассоциации педиатров, смертность от БГ начиная с 2000 г. не превышает 1%, тем не менее среди причин смертности у детей с абдоминальными заболеваниями занимает одно из ведущих мест (без учета онкологической и травматической смертности).

#### ГЕНЕТИЧЕСКИЕ АСПЕКТЫ

Семейные случаи БГ отмечаются в среднем у 8% больных. Риск развития заболевания в семье, где родители также имеют БГ, составляет 5%, при тотальном поражении толстой кишки — до 12%, а по некоторым данным, при поражении подвздошной кишки частота развития БГ у сиблингов составляет до 30%. Наследование в этой группе связано с доминантным геном с неполной пенетрантностью и не имеет выраженной половой предрасположенности. Генетическими исследованиями установлено как минимум 10 мутаций в различных генах при БГ. Наиболее часто встречаются мутации в *RET*-гене (7–35%), *EDNRB*-гене (7%), *END3*-гене (менее 5%). БГ также может ассоциироваться с рядом хромосомных аномалий (до 12%), таких как трисомия по хромосоме 21 (болезнь Дауна — 5–7%), врожденные септальные пороки сердца (около 4%), центральный гиповентиляционный синдром, нейрофиброматоз, полиэндокринная неоплазия



типа 2В, синдром Ваарденбурга, синдром Смита–Лемли–Опитца, аноректальные аномалии и др.

Попытки выделения специфического гена БГ до настоящего времени не имели успеха, и БГ относят к наследственным мультифакториальным заболеваниям с высокой вариабельностью генетической составляющей.

Наряду с упомянутыми выше генетическими факторами нельзя игнорировать и значение факторов внешней среды в возникновении аганглиоза толстой кишки. Механизм и нюансы развития кишечной иннервации у эмбриона и плода, многообразие клинико-анатомических вариантов болезни и так далее не оставляют сомнения в том, что генетическая предрасположенность не является единственной причиной всех случаев аганглиоза толстой кишки. Даже при генетической предрасположенности необходим вторичный фактор для подменной миграции нейробластов к сегментам кишечника. Такими факторами могут быть гипоксия, воздействие химических и лучевых агентов, вирусов и т.п. Иными словами, есть основания считать БГ полиэтиологичной.

### ЭТИОЛОГИЯ И ПАТОГЕНЕЗ

Согласно данным об эмбриогенезе кишечной трубки, ганглиозные клетки автономных интрамуральных сплетений возникают в результате созревания нейробластов, являющихся дериватами нервного гребешка. У человеческого эмбриона нейробласты на той стадии, когда они впервые обнаруживаются, непосредственно прилегают к глотке и тесно связаны с блуждающим нервом. В последующие недели, с 6-й по 8-ю, нейробласты мигрируют в каудальном направлении в определенной временной последовательности. На 6-й неделе нейробласты обнаруживаются в кардиальном отделе желудка, на 7-й — колонизируют тонкую кишку по всей ее длине. Рассеивание клеток может наблюдаться и на 8-й неделе, в течение которой восходящая и поперечно-ободочная кишка заселяются нейробластами, из которых позднее формируется межмышечное сплетение.

Миграция нервных клеток к нижележащим отделам толстой кишки продолжается значительно дольше — от 9-й до 12-й недели от селезеночного изгиба до анального сфинктера. Именно на этой стадии развития мигрировавшие клетки определяются в интрамуральном ауэрбаховом сплетении. Впоследствии нейробласты появляются и в поверхностном мейснеровом сплетении. Созревание нейробластов в ганглиозные клетки происходит как цефалокаудально, так и в направлении от ауэрбахова к мейснеровому сплетению. Этот процесс не заканчивается к рождению, продолжаясь на протяжении первых 2 лет жизни.

Таким образом, если парасимпатические нейробласты не могут мигрировать к кишечной стенке на 7-й неделе внутриутробной жизни, может развиться аганглиоз всей толстой и части подвздошной кишки. Ингибция миграции на 8-й неделе обуславливает аганглиоз лишь толстой кишки, а подвздошная остается непораженной. Нарушения эмбриогенеза на 9-й неделе проявляются аганглиозом нисходящей, сигмовидной и прямой кишки. Эмбриологические нарушения в период между 10-й и 12-й неделей вызывают аганглиоз сигмовидной кишки и ректосигмоидного отдела в различных вариациях.

Нейроны ауэрбахова сплетения являются мотонейронами для мышц кишечника. Денервация стенки толстой кишки приводит к резким изменениям в ее мышечных элементах. Эти изменения выражены и в суженной, и в расширенной частях кишки, однако носят качественно различный характер. В суженной части эти изменения, локализуясь в самих мышечных клетках, ведут к их первичной гибели, превращая мышечную ткань в плотную бесструктурную гомогенную массу, благодаря чему перистальтические расстройства становятся стационарными.

## КЛАССИФИКАЦИЯ

Существует несколько классификаций БГ, однако основной из них является классификация, основанная на анатомическом принципе. Так, верхняя граница аганглионарной зоны может широко варьировать: экстраперитонеальный отдел прямой кишки поражается в среднем в 14–25% случаев, ректосигмоидный — в 60–77%, у 3–15% больных аганглиоз распространяется выше сигмовидной кишки, у 0,5–5,0% он поражает всю толстую кишку, а в ряде случаев — и различные по протяженности участки тонкой кишки вплоть до тотального поражения.

В нашей стране широко использовалась анатомическая классификация А.И. Ленюшкина.

### **Анатомическая классификация БГ по А.И. Ленюшкину**

#### *I. Ректальная.*

С поражением промежностного отдела прямой кишки (БГ с суперкоротким аганглионарным сегментом).

С поражением ампулярной и надампулярной части прямой кишки (БГ с коротким аганглионарным сегментом).

#### *II. Ректосигмоидная.*

С поражением дистальной части прямой кишки.

С поражением половины или всей сигмовидной кишки (БГ с длинным аганглионарным сегментом).

#### *III. Субтотальная.*

С поражением всей левой половины ободочной кишки.

С распространением поражения на правую половину colon.

#### *IV. Тотальная.*

Поражение всей толстой кишки.

С распространением поражения на подвздошную кишку.

Более простой и универсальной является классификация кишечного аганглиоза по P. Puri, S. Montedonico, A. Holschneider, которые выделяют всего три формы заболевания:

- Ректосигмоидный аганглиоз.
- Аганглиоз с длинным сегментом.
- Тотальный аганглиоз.

Не менее важно и клиническое разделение БГ по вариантам клинического течения. Так, в зависимости от симптомов, преобладающих в клинической картине заболевания, выделяют следующие формы БГ.

- Хронические запоры.
- Острую кишечную непроходимость у новорожденных.
- Энтероколит.

Ю.Ф. Исаков (1963) разделяет БГ по степени тяжести на легкую, среднетяжелую и тяжелую формы или компенсированную, субкомпенсированную и декомпенсированную. Г.А. Баиров (1968) считал, что более целесообразно различать острую, подострую и хроническую формы заболевания.

## КЛИНИЧЕСКАЯ КАРТИНА

Поскольку кишечная обструкция при БГ частичная, а протяженность аганглионарного сегмента разнообразна, клиническое течение заболевания может иметь несколько вариантов, причем различия существуют не только в отношении симптоматики, но и времени (возраста) начала клинических проявлений. Часто отмечается, но не находит достоверного объяснения отсутствие корреляции между протяженностью зоны аганглиоза и возрастом, в котором заболевание диагностируется.

Из анамнеза удается выяснить, что в большинстве случаев манифестирующие признаки БГ проявляются в периоде новорожденности. Одним из довольно достоверных диагностических критериев БГ является задержка отхождения мекония в первые 48 ч. Кроме того, новорожденные с БГ относятся к группе риска по развитию энтероколита и перфорации кишечника.

Классическая картина заболевания включает триаду симптомов: рвоту с желчью, задержку опорожнения кишечника и увеличение живота.

С первых дней и недель жизни и до 1 года большое значение имеют данные анамнеза, так как в них содержатся указания на раннее возникновение запоров со вздутием живота и нередко рвоты, которые отмечаются у 90–95% больных: в возрасте от 1 до 6 мес — у 3–5%; от 6 мес до 1 года — около 1%; после 1 года — 0,5%. Если же задержка стула стала возникать позже (после 1 года) или родители отмечают более или менее длительные периоды самостоятельного стула у ребенка, то диагноз БГ чаще всего не подтверждается.

Консервативные меры далеко не всегда способствуют достаточному опорожнению кишечника, часть каловых масс задерживается. Постепенно скапливаясь и уплотняясь, они образуют довольно плотные конгломераты разной величины — так называемые *каловые камни*, которые располагаются в расширенных отделах толстой кишки и нередко приводят к развитию низкой кишечной непроходимости.

Как начальные проявления, так и последующий характер запоров в большой степени зависят от длины аганглионарного сегмента, характера вскармливания, компенсаторных возможностей кишечника. При коротком аганглионарном сегменте задержка мекония, а затем кала ограничивается 1–2 днями и легко разрешается очистительной клизмой. При длинной зоне поражения нарастает картина кишечной непроходимости, что требует принятия более энергичных мер.

Постоянный симптом БГ — *метеоризм*, который, как и запор, наблюдается с первых недель жизни больного. С возрастом изменяются форма и размеры грудной клетки, которая укорачивается и расширяется. Наблюдается высокое стояние куполов диафрагмы, легкие поджаты, что создает условия для рецидивирующих бронхитов, пневмоний.

Чем старше ребенок или хуже уход за ним, тем отчетливее выступают вторичные изменения, возникающие из-за хронической каловой интоксикации. Так, у многих детей выявляют *анемию* и *гипотрофию, отставание в развитии*.

При ректальном исследовании ампула прямой кишки, как правило, пустая, каловые массы находятся выше, в зоне супрастенотического расширения. Присутствие каловых масс в прямой кишке может быть следствием недавно вызванного стула и неполного опорожнения прямой кишки. Тонус анального сфинктера повышен, он плотно охватывает палец исследователя и даже при расслаблении ребенка тонус его не снижается.

Многие авторы сообщают о довольно значительной частоте энтероколита (диареи, парадоксальной диареи), который наблюдается при БГ даже у новорожденных, может возникать до и после хирургического вмешательства и является причиной летальных исходов. По всей вероятности, подобная диарея при БГ связана с дисбактериозом кишечника и обусловлена воспалительным процессом с изъязвлением слизистой оболочки. Определенную роль в происхождении энтероколита принадлежит микроорганизму *Clostridium difficile*, который при исследовании микрофлоры кишечника выявляется примерно у 1/3 пациентов с БГ.

В последние годы клиническая картина БГ заметно изменилась, стала более мягкой. Постоянными остаются два признака — хронический запор и метеоризм. Немного реже стали встречаться вторичные изменения в организме больного, что можно объяснить совершенствованием специализированной службы, улучшением ранней диагностики, повышением уровня санитарной культуры населения.

## ДИАГНОСТИКА

### Пренатальная диагностика

У детей с высоким риском заболеваемости БГ, вызванной RET-мутациями, возможно пренатальное исследование ДНК, извлеченной из клеток плода путем амниоцентеза в сроки с 15-й по 18-ю неделю гестации или методом забора хорионической жидкости примерно на 12-й неделе гестации. Рекомендуется также генетическое консультирование в семьях с отягощенным анамнезом. Догестационная генетическая диагностика возможна только в тех семьях, в которых у члена семьи, страдающего БГ, достоверно выявлена мутация, вызывающая заболевание.

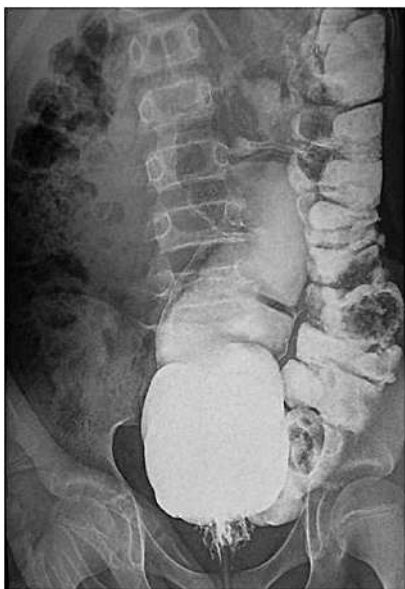
Однако достоверно установить вероятность развития заболевания до беременности невозможно в связи с неполной пенетрантностью и вариабельной экспрессивностью генов, ответственных за развитие аганглиоза.

Кроме того, молекулярно-генетический анализ не позволяет диагностировать несиндромальные формы БГ с аутосомно-доминантным типом наследования, вызванные мутациями в иных генах. Даже выявление у плода потенциально вызывающих заболевание мутаций не означает клиническую манифестацию БГ после рождения. Именно поэтому вопросы о целесообразности зачатия, ведении беременности и тем более о ее прерывании решаются родителями, а сама проблема дородовой диагностики БГ требует дальнейших исследований.

### Рентгенодиагностика

Рентгенодиагностика в большинстве случаев имеет решающее значение. При обзорной рентгенографии в вертикальном положении, которая обычно показана у пациентов с клинической картиной кишечной непроходимости, выявляется

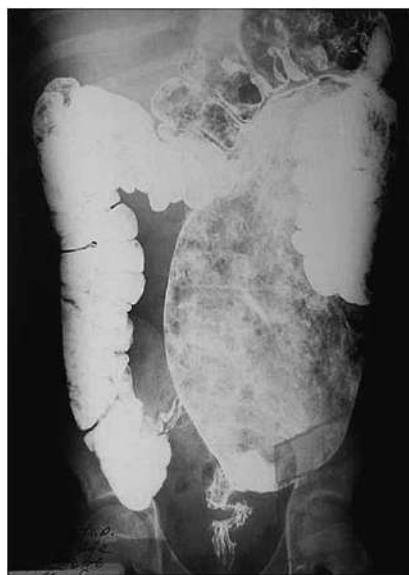выраженное расширение петель кишечника, переполненных газом, нередко выявляются уровни жидкости и газа, купола диафрагмы поджаты кверху, ребра имеют горизонтальное положение.



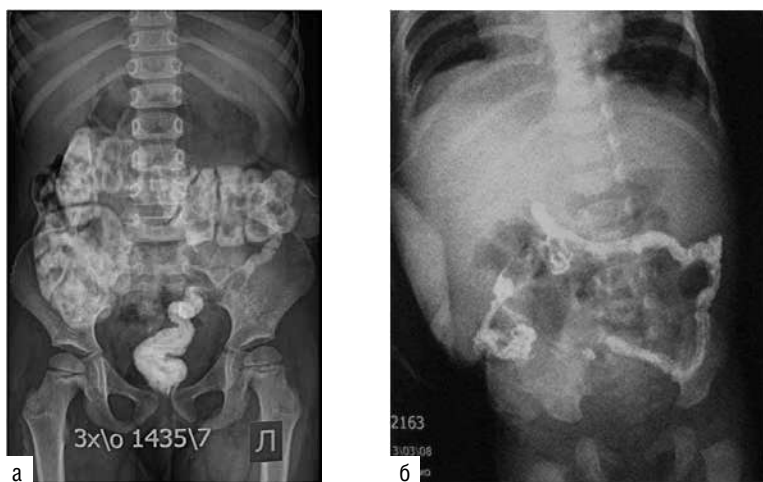
**Рис. 24.1.** Ирригограмма пациента Д. 1 года 6 мес с ректальной формой болезни Гиршпрунга. Участок суженной кишки достоверно не определяется, однако четко определяется зона супрастенотического расширения

Наиболее характерные данные получают при рентгеноконтрастном исследовании с введением бариевой взвеси с помощью клизмы — ирригографии под контролем ЭОП. Достоверный признак БГ — наличие суженного участка в дистальном отделе толстой кишки с воронкообразным переходом в супрастенотическое расширение (рис. 24.1–24.3). В расширенном отделе нередко удается зафиксировать характерные изменения рельефа слизистой оболочки кишки в виде грубой складчатости, напоминающей таковую в желудке. Обязательным является исследование в нескольких проекциях под контролем ЭОП, так как в ряде случаев только в боковой, или атипичной, проекции удается «вывести» суженную зону, которая может быть прикрыта дополнительными расширенными петлями толстой кишки.

При подготовке ребенка к рентгенологическому исследованию назначают ежедневные сифонные клизмы 1% раствором



**Рис. 24.2.** Ирригограмма пациента с ректосигмоидной формой болезни Гиршпрунга



**Рис. 24.3.** Ирригограммы пациентов с протяженными формами болезни Гиршпрунга: а — ирригограмма пациента П. 6 мес, аганглионарная зона захватывает нисходящую ободочную кишку; б — ирригограмма пациента К. 3 сут, тотальная форма болезни Гиршпрунга

поваренной соли (табл. 24.1). Более быстрому опорожнению кишечника способствует введение в ампулу прямой кишки 50–100 мл подогретого парафина жидкого (Вазелинового масла\*). Для более быстрого и полного опорожнения кишечника целесообразно также назначать пероральный прием парафина жидкого (Вазелинового масла\*) по 1 ложке 3 раза в день.

**Таблица 24.1.** Количество бариевой взвеси при ирригографии у пациентов с болезнью Гиршпрунга

Возраст	Количество бариевой взвеси, мл
Новорожденные	20–50
От 1 мес до 1 года	30–150
От 1 года до 3 лет	100–300
От 3 до 5 лет	200–400
От 5 до 7 лет	300–500
От 7 до 10 лет	400–600
От 10 до 15 лет	500–1000

Главные рентгенологические критерии БГ следующие.

1. Проксимальные отделы толстой кишки имеют диаметр в 1,5 раза больше, чем дистальный отдел.

2. Задержка бариевой взвеси в просвете толстой кишки в течение 1 сут и более.

Затруднения при интерпретации результатов рентгенографии у пациентов с БГ могут возникать при отсутствии четкого изображения суженной зоны, что наблюдается в следующих ситуациях:

- у пациентов периода новорожденности;
- при ультракоротких формах БГ – ахалазии внутреннего сфинктера;
- при тотальных формах БГ;
- у пациентов – носителей тонкокишечных стом и отключенной толстой кишки, особенно если данная операция выполнена в первые дни жизни.

### Морфологическая диагностика

Патолого-анатомическая диагностика БГ является неотъемлемой частью диагностического процесса. Для морфологической диагностики берут биоптаты стенки прямой кишки. Морфологическая диагностика включает различные типы биопсии кишки: полнослойную биопсию прямой кишки, биопсию слизистой оболочки с подслизистым слоем, серозно-мышечную биопсию толстой кишки, щипковую и аспирационную биопсию слизистой оболочки прямой кишки. В целях оценки препаратов используют методы иммуногистохимического анализа, гистохимический анализ на уровень ацетилхолинэстеразы, классическое морфологическое исследование.

Нормальным считается обнаружение следующего количества ганглионарных клеток – от 6 до 12 на 1 см микроскопического препарата. Уменьшение числа ганглионарных клеток может свидетельствовать о наличии гипоганглиоза толстой кишки. Однако при заборе материала из сильно дилатированных отделов (например, при долихосигме, идиопатическом мегаректуме и других заболеваниях, сопровождающихся выраженным расширением дистальных отделов прямой кишки) количество ганглиев на единицу площади сечения прямой кишки также будет снижено. Именно поэтому во избежание ложноположительных результатов важно проводить забор материала из суженного аганглионарного сегмента кишки. Отсутствие ганглионарных клеток в подслизистом слое в 50–75 полях является достоверным критерием диагностики БГ.

### Функциональная диагностика

Исследование функционального состояния ректоанальной зоны направлено главным образом на выявление ректоанального рефлекса: важным диагностическим критерием служит обратный ректоанальный тормозной рефлекс (при

быстром растяжении прямой кишки вместо расслабления происходит сокращение внутреннего сфинктера).

### Дифференциальная диагностика

Несмотря на то что частота проявлений БГ невелика по сравнению с острыми и хроническими нарушениями кишечного пассажа, тем не менее ее приходится дифференцировать от большого количества заболеваний, врожденных пороков развития и функциональных состояний. Направления дифференциального поиска определяются прежде всего такими факторами, как возраст пациентов и острота клинических проявлений. Так, у пациентов периода новорожденности аганглиоз следует исключать практически во всех случаях низкой кишечной непроходимости. А у пациентов более старшего возраста дифференциальную диагностику проводят, учитывая большое количество функциональных причин хронических запоров. Обобщенные данные по дифференциальной диагностике БГ приведены ниже (табл. 24.2).

**Таблица 24.2.** Дифференциальная диагностика болезни Гиршпрунга

Обструктивные синдромы	Характерные заболевания
Кишечная непроходимость новорожденных:	<ul style="list-style-type: none"> <li>• атрезия и стеноз подвздошной кишки;</li> <li>• атрезия и стеноз толстой кишки (редко);</li> <li>• меконеальный илеус (муковисцидоз);</li> <li>• синдром меконеальной «пробки»;</li> <li>• аноректальные пороки развития.</li> </ul>
Функциональная обструкция кишечника у новорожденных:	<ul style="list-style-type: none"> <li>• язвенно-некротический энтероколит;</li> <li>• нехирургические заболевания: сепсис, электролитные нарушения, врожденный гипотиреоз и др.</li> </ul>
Хронические запоры у детей старше периода новорожденности:	<ul style="list-style-type: none"> <li>• функциональный мегаколон;</li> <li>• псевдообструктивный синдром.</li> </ul>
Нехирургические заболевания:	<ul style="list-style-type: none"> <li>• электролитные нарушения;</li> <li>• гипотиреоз;</li> <li>• прием лекарственных средств и др.</li> </ul>

### ЛЕЧЕНИЕ

БГ излечивают только хирургическим путем. Вопрос о необходимости оперативного вмешательства не вызывает сомнений и разногласий, но ряд тактических вопросов остаются дискуссионными.

Возможны три варианта лечебной тактики:

- 1) раннее радикальное вмешательство (резекция аганглионарной зоны);
- 2) наложение временной разгрузочной колостомы и отсрочка радикальной операции — показаны у детей первых месяцев жизни, у пациентов с тотальной или субтотальной формой БГ, при остром течении заболевания, риске развития гиршпрунг-ассоциированного энтероколита;
- 3) консервативное лечение запоров до тех пор, пока не возникнет уверенность в целесообразности радикальной операции. Подобная тактика показана у детей с короткими формами заболевания, при трудностях интерпретации морфологических данных.

Оперативное вмешательство подразумевает удаление аганглионарной зоны, а также максимально расширенных участков толстой кишки. В настоящее время приняты методы хирургического лечения по Свенсону, Соавэ, Дюамелю. Все эти методы могут быть выполнены традиционным способом в два этапа с наложением отсроченного колоректального анастомоза. Альтернативой являются видеоасси-

стированные варианты этих методов, которые, как правило, выполняются в один этап с одномоментным наложением колоректального анастомоза.

Операция Свенсона — технически относительно других вариантов низведения кишки более простой способ операции, требует внутритазовой полнослойной мобилизации стенки прямой кишки на расстояние не более 2 см от кожно-анального перехода. Адекватная по протяженности мобилизация кишки имеет более высокий риск повреждения уrogenитальных нервных сплетений и может осложняться недержанием мочи в послеоперационном периоде. Следует учитывать, что при развитии осложнений (несостоятельности колоректального анастомоза) или при необходимости повторного вмешательства риск повреждения уrogenитальных структур значительно повышается.

Операция Дюамеля–Баирова исключает необходимость мобилизации передней стенки прямой кишки и предусматривает наложение бокового анастомоза задней ее стенки с низведенной кишкой, ввиду чего риск нарушения иннервации мочевого пузыря при ней значительно ниже. Однако формирование резервуара прямой кишки, передняя стенка которого является аганглионарным участком, может в отдаленных сроках после операции ухудшать функциональные результаты. Широкая ампула прямой кишки повышает риск развития анального недержания или рецидивов запоров вследствие наличия слепого мешка прямой кишки, который может служить причиной резервирования каловых масс. На месте анастомоза может сформироваться стенозирующий «парус», требующий повторной операции.

Операция Соавэ — один из наименее травматичных для структур тазового дна способов хирургической коррекции БГ, так как диссекция прямой кишки осуществляется в пределах мышечного цилиндра, предотвращая, таким образом, повреждение внутритазовых нервных окончаний, сосудистых элементов и внутреннего анального сфинктера. Однако к относительным недостаткам операции Соавэ можно отнести трудности десерозирования ректосигмоидного отдела, которые при БГ обусловлены выраженным склерозом подслизистого слоя.

## ОСЛОЖНЕНИЯ

Наиболее частым и грозным осложнением хирургического лечения БГ является несостоятельность колоректального анастомоза. Частота этого осложнения намного выше при одномоментных операциях. В зависимости от выраженности этого осложнения могут формироваться по степени тяжести следующие патологические состояния: тазовый перитонит, параректальный инфильтрат/абсцесс, стеноз колоректального анастомоза.

Основными клиническими проявлениями анастомозита и несостоятельности колоректального анастомоза являются длительного существующая лихорадка, рвота, боли в нижних отделах живота, кровотечение из прямой кишки, нарушения мочеиспусканий. Диагноз может быть подтвержден по данным УЗИ и КТ, а также при пальцевом ректальном исследовании, которые в первые 10 сут после операции целесообразно проводить под наркозом.

При выраженных явлениях несостоятельности колоректального анастомоза и неэффективности консервативного лечения наиболее эффективным является максимально раннее наложение разгрузочной кишечной стомы (илеостомы). В большинстве случаев это позволяет добиться полного заживления и не оказывает существенного влияния на функциональный исход операции. В противном случае, когда воспалительный процесс в области анастомоза поддерживается постоянным поступлением каловых масс, высок риск необратимых изменений в околоректальной зоне, таких как недержание мочи, кала, формирование параректальных, прямокишечно-вагинальных и прямокишечно-мочевых свищей. Полное излечение этих осложнений, как правило, представляется весьма затруднительным.



Не менее тяжелым является развитие гишпруг-ассоциированного колита у пациентов с БГ, который может наблюдаться как до, так и в разные сроки после операции. Роль в развитии энтероколита может принадлежать *Cl. difficile* примерно в 30% случаев. Лечение этого осложнения включает рациональную антибиотикотерапию, декомпрессию и промывание толстой кишки с использованием антибактериальных препаратов, применение методов экстракорпоральной детоксикации и отключение толстой кишки в наиболее тяжелых случаях путем наложения илеостомы. Наибольшую активность среди антибиотиков проявляют ванкомицин и метронидазол.

### ПОСЛЕОПЕРАЦИОННОЕ ВЕДЕНИЕ

В послеоперационном периоде пациенты нуждаются в наблюдении у хирурга в течение 1–2 лет. Рекомендуется проведение профилактического бужирования в целях предотвращения стенозирования колоректального анастомоза. При благоприятном течении послеоперационного периода средние сроки бужирования составляют около 1–2 мес.

### ПРОГНОЗ

При неосложненном и своевременном лечении БГ прогноз для жизни и здоровья благоприятный. Развитие осложнений со стороны колоректального анастомоза при их поздней диагностике и несвоевременной коррекции может приводить к глубокой инвалидизации пациентов.

## 24.2. ЯЗВЕННЫЙ КОЛИТ

*О.В. Щербакова*

Устаревшее название — неспецифический ЯК.

### ОПРЕДЕЛЕНИЕ

ЯК — хроническое рецидивирующее воспалительное заболевание толстой кишки, характеризующееся иммунным воспалением ее слизистой оболочки.

#### Коды по МКБ-10

- K51.0. Язвенный (хронический) энтероколит.
- K51.1. Язвенный (хронический) илеоколит.
- K51.2. Язвенный (хронический) проктит.
- K51.3. Язвенный (хронический) ректосигмоидит.
- K51.4. Псевдополипоз ободочной кишки.
- K51.5. Мукозный проктоколит.
- K51.8. Другие язвенные колиты.
- K51.9. Язвенный колит неуточненный.

### ЭПИДЕМИОЛОГИЯ

Заболеваемость ЯК у детей в Северной Америке и Европе колеблется от 1 до 4 на 100 000 населения, что составляет приблизительно 15–20% больных ЯК всех возрастов. Данные о распространенности ЯК у детей в РФ ограничены. Заболеваемость приблизительно одинакова у мальчиков и девочек, хотя в раннем возрасте преобладают мальчики с ЯК.

### ЭТИОЛОГИЯ, ПАТОГЕНЕЗ

Этиология ЯК не установлена, заболевание развивается в результате сочетания нескольких факторов, включающих генетическую предрасположенность, дефекты врожденного и приобретенного иммунитета, кишечную микрофлору и различные

факторы окружающей среды. Недостаточность иммунной регуляции приводит к неконтролируемым ответам на повреждение ткани и развитию локального воспаления. Результатом этих реакций становится лимфоплазмочитарная инфильтрация слизистой оболочки толстой кишки с развитием характерных макроскопических изменений и симптомов ЯК.

### ПАТОМОРФОЛОГИЯ

Макроскопически при ЯК отмечают резкое набухание и полнокровие слизистой оболочки, а также множественные поверхностные эрозии и язвы, воспалительные псевдополипы. Патоморфологические изменения затрагивают лишь слизистую оболочку и подслизистый слой кишки. При ЯК поражается только толстая кишка, в процесс обязательно вовлекается прямая кишка.

### КЛАССИФИКАЦИЯ

По протяженности воспалительного процесса ЯК разделяют на проктит (поражение ограничено прямой кишкой), левосторонний колит (поражение распространяется до левого изгиба толстой кишки, включая проктосигмоидит), распространенный или тотальный колит (поражение распространяется проксимальнее левого изгиба толстой кишки, включая субтотальный и тотальный колит, с ретроградным илеитом или без него).

По характеру течения выделяют острое течение (менее 6 мес от дебюта заболевания), хроническое непрерывное течение (отсутствие более чем шестимесячных периодов ремиссии на фоне адекватной терапии), хроническое рецидивирующее течение (наличие более чем шестимесячных периодов ремиссии).

Тяжесть заболевания (активность) определяется выраженностью текущей атаки, для чего используют педиатрический индекс активности ЯК (*Pediatric Ulcerative Colitis Activity Index* — PUCAI), наличием внекишечных проявлений и осложнений, рефрактерностью к лечению, в частности, развитием гормональной зависимости (возобновление симптомов ЯК при снижении дозы стероидов) и гормонорезистентности (сохранение активности заболевания, несмотря на пероральный прием адекватной дозы глюкокортикостероиды (ГКС) в течение 7–14 дней). Выделяют легкую, среднетяжелую и тяжелую атаки ЯК.

### КЛИНИЧЕСКАЯ КАРТИНА

Типичными клиническими симптомами ЯК являются: хроническая ( $\geq 4$  нед) или повторяющаяся ( $\geq 2$  эпизодов в течение 6 мес) диарея, боли в животе, примесь крови в стуле, тенезмы, внекишечные симптомы (поражение кожи, слизистых оболочек, суставов, глаз, первичный склерозирующий холангит и др.), задержка роста и/или пубертатного развития, общая слабость, потеря массы тела, субфебрилитет.

### ДИАГНОСТИКА

Единогo критерия для постановки диагноза ЯК не существует. Диагноз должен ставиться на основании сочетания данных анамнеза, клинической картины и осмотра, результатов илеоколоноскопии с биопсией слизистой оболочки толстой кишки.

Обязательными лабораторными исследованиями являются клинический анализ крови (гемоглобин, гематокрит, СОЭ), биохимический анализ крови (С-реактивный белок, общий белок, альбумин, печеночные пробы, электролиты, обмен железа), серологические маркеры (антинейтрофильные цитоплазматические антитела, антитела к *Saccharomyces cerevisiae*). Как при дебюте заболевания, так и при обострениях рекомендуется исследование токсинов *C. difficile* A и B. Фекальный кальпротектин позволяет дифференцировать колит от диареи невоспалительной природы.

Диагностика ЯК основана на инструментальных методах исследования: 1) ректороманоскопии; 2) обзорной рентгенографии брюшной полости (при тяжелой атаке) для исключения токсической дилатации и перфорации толстой кишки; 3) колоноскопии с досмотром подвздошной кишки и поэтажной биопсией слизистой оболочки.

Эндоскопическое исследование толстой кишки является основным методом диагностики ЯК, однако специфичные эндоскопические признаки отсутствуют. Наиболее характерными являются непрерывное воспаление, ограниченное слизистой оболочкой, начинающееся в прямой кишке и распространяющееся проксимальнее, с четкой границей воспаления, контактная ранимость, отсутствие сосудистого рисунка, наличие эрозий и язв.

К микроскопическими признакам ЯК относятся деформация крипт (разветвленность, разнонаправленность, появление крипт разного диаметра, уменьшение плотности крипт, укорочение крипт), уменьшение числа бокаловидных клеток, базальный плазмцитоз, инфильтрация собственной пластинки слизистой оболочки, наличие крипт-абсцессов и базальных лимфоидных скоплений.

### Дифференциальная диагностика

Дополнительные инструментальные и лабораторные исследования выполняются в целях дифференциальной диагностики с рядом заболеваний: с болезнью Крона толстой кишки, острыми кишечными инфекциями, паразитозами, антибиотико-ассоциированными поражениями кишечника (псевдомембранозным колитом, вызываемым *C. difficile*), туберкулезом кишечника, системными васкулитами, раком толстой кишки, дивертикулитом, микроскопическими колитами (коллагеновым и лимфоцитарным), радиационным проктитом. У детей младше 2 лет рекомендовано исключать колит, связанный с первичным иммунодефицитом или аллергическими состояниями.

### ЛЕЧЕНИЕ

Лечебные мероприятия при ЯК включают консервативную терапию (аминосалицилаты, глюкокортикоидные гормоны, иммуносупрессоры, биологическую антицитокиновую анти-ФНО (фактор некроза опухолей) терапию, хирургическое лечение, психосоциальную поддержку и диетические рекомендации. У большинства больных ЯК современная консервативная терапия позволяет контролировать течение воспалительного процесса, однако у 10–30% больных в связи с неэффективностью лечения приходится прибегать к тотальному удалению толстой кишки (основного субстрата заболевания).

Показаниями к хирургическому лечению являются острые кишечные осложнения и неэффективность консервативной терапии.

К острым осложнениям относят кишечное кровотечение, перфорацию кишки и токсическую дилатацию ободочной кишки. При кишечном кровотечении экстренное хирургическое вмешательство показано в случае массивной кровопотери, на фоне адекватной медикаментозной терапии ЯК, при ухудшении состояния или отсутствии положительной динамики в течение 24–48 ч, несмотря на интенсивную гемостатическую терапию и заместительные гемотрансфузии эритроцитарной массы. Перфорация кишечника в свободную брюшную полость при тяжелом ЯК нередко бывает первым проявлением заболевания, при появлении перитонеальной симптоматики и рентгенологических признаках свободного газа в брюшной полости показано экстренное оперативное вмешательство. Токсическая дилатация ободочной кишки (токсический мегаколон) является редким осложнением у детей и представляет собой не связанное с обструкцией расширение кишки (диаметр поперечно-ободочной кишки у подростков и взрослых — более 60 мм, у детей

младше 11 лет — более 40 мм, старше 11 лет — более 55 мм) на фоне симптомов интоксикации. При неэффективности консервативной терапии в течение 24–48 ч с применением эндоскопической декомпрессии кишечника показана экстренная операция.

Экстренное хирургическое вмешательство у пациентов с ЯК всегда должно проводиться в объеме субтотальной колэктомии с формированием терминальной илеостомы. Прямая кишка пересекается на уровне мыса крестца (ректосигмоидный переход), в течение нескольких дней рекомендуется дренирование культи через анус для профилактики несостоятельности швов в связи с накоплением в культе слизи и крови. Колэктомия с илеостомией купирует интоксикацию, обусловленную тяжелым колитом, улучшает общее состояние больного, а изучение операционного препарата позволяет уточнить диагноз и исключить болезнь Крона толстой кишки.

Плановая колэктомия может быть рекомендована у пациентов с неэффективностью консервативной терапии, особенно при развитии гормональной зависимости или при обнаружении дисплазии высокой степени. Решение вопроса о колэктомии решается коллегиально с участием детских хирургов и гастроэнтерологов.

За последние 20 лет «золотым стандартом» у взрослых пациентов с ЯК является колпроктэктомия с илеоанальным резервуарным анастомозом. У детей с ЯК допускается выполнение операции в объеме колэктомии с резекцией слизистой оболочки прямой кишки, низведением подвздошной кишки через серозно-мышечный цилиндр и формированием прямого илеоанального анастомоза. Плановое вмешательство у детей с ЯК, в редких случаях и в условиях специализированного стационара, может быть выполнено в один этап. Чаще проводится хирургическое лечение в два этапа: колэктомия с терминальной илеостомией и (через 5–6 мес) второй этап — резекция прямой кишки и формирование илеоанального анастомоза. В некоторых случаях, при высоком риске осложнений, показано трехэтапное лечение — с формированием превентивной двустольной илеостомы проксимальнее наложенного илеоанального анастомоза. Третий этап лечения — закрытие илеостомы — возможно выполнить через 1–2 мес после основной операции.

В раннем послеоперационном периоде частота стула достигает 15–20 раз в сутки с тенденцией к уменьшению на фоне диеты и симптоматической терапии (до 6–8 раз в сутки).

### **Лапароскопический метод лечения**

Лапароскопический хирургический доступ может безопасно применяться у детей как минимальная инвазивная процедура с хорошим косметическим результатом, более ранним восстановлением в послеоперационном периоде и коротким пребыванием в стационаре. Лапароскопическая субтотальная колэктомия с наложением илеостомы проводится с применением 3–4 троакаров (одного 10-миллиметрового и трех пятимиллиметровых), прямая кишка пересекается сшивающим аппаратом, а резецированная толстая кишка удаляется через мини-лапаротомный разрез в правой половине живота, где формируется кишечная стома. При тотальной колэктомии с одновременным наложением илеоанального разреза проводится лапароскопически-ассистированное вмешательство с использованием таких же троакаров, при этом толстая кишка удаляется через анальное отверстие с полным иссечением слизистой оболочки прямой кишки и формированием ручного прямого илеоанального анастомоза.

### **ОСЛОЖНЕНИЯ**

В послеоперационном периоде возможны как общехирургические осложнения (гнойно-септические инфекции, СКН), так и осложнения, связанные с особен-

ностью течения иммунного заболевания. В раннем послеоперационном периоде возможна несостоятельность анастомоза и, как следствие, развитие перитонита, что требует повторного вмешательства с наложением илеостомы. При создании тонкокишечного резервуара наиболее частым осложнением илеоанального резервуарного анастомоза (от 15 до 50%) является неспецифическое воспаление тонкокишечного резервуара. К симптомам резервуарита (паучита) (от англ. *pouch* — «резервуар») относятся учащение дефекаций, спастические боли в животе, тенезмы. Сохранение воспаления в оставшемся участке слизистой оболочки прямой кишки, сохраняемой при наложении анастомоза (так называемый каффит) (от англ. *cuff* — «манжетка»), может быть причиной появления примеси крови в стуле или учащения стула, что требует назначения местного лечения.

### ПРОГНОЗ

В течение первого года после постановки диагноза ЯК вероятность колэктомии составляет 4–9% (при тяжелой атаке — около 50%), в дальнейшем с каждым годом риск колэктомии увеличивается на 1%.

**При осмотре:** состояние ребенка средней тяжести, не температурит. Кожный покров чистый, умеренно влажный, обычной окраски. Язык влажный, чистый. Зев рыхлый. Тоны сердца ясные, ритмичные. Шумов нет. Дыхание везикулярное, хрипов нет. Живот немного вздут, мягкий, безболезненный. Пассивного напряжения мышц передней брюшной стенки нет. Перитонеальные симптомы отрицательные. Стул накануне не нарушен. Мочиспускания свободные, безболезненные.

## 24.3. ГЕМОРРОЙ

### ОПРЕДЕЛЕНИЕ

Термином «геморрой», дословно означающим истечение крови, пользовались с давних времен для обозначения различных кровотечений, но в начале прошлого столетия этот термин закрепился за конкретной патологией, характеризующейся варикозным расширением и заболеванием вен области анального канала и нижнего отдела прямой кишки.

#### Код по МКБ-10

I84. Геморрой.

### ЭПИДЕМИОЛОГИЯ

Геморрой — наиболее частое проктологическое заболевание у взрослых людей, как самостоятельное заболевание у детей его встречают редко и чаще всего в старшем возрасте.

### ЭТИОЛОГИЯ, ПАТОГЕНЕЗ

Если суммировать все известное о геморрое из литературных источников и сопоставить эти данные с клиническими наблюдениями, станет очевидно, что в значительном числе случаев истоки болезни уходят в раннее детство. Классик отечественной колопроктологии А.М. Аминев особо подчеркивает, что «эта болезнь развивается, как правило, на фоне наследственной недостаточности, неполноценности строения геморроидальных вен. В последующем неблагоприятные условия жизни и работы могут быть причиной появления геморроя — стоячая или сидячая, малоподвижная, а также тяжелая работа, хронические запоры, алкоголизм, острая, раздражающая кишечник пища, в редких случаях — повторные беременности и некоторые заболевания внутренних органов». Из числа последних у детей чаще всего вызывает увеличение геморроидальных вен портальная гипертензия. Однако

наиболее часто геморрой у детей встречается как идиопатическое заболевание в старшем школьном возрасте. Используемая в общей хирургии классификация применима и у детей, согласно ей геморрой бывает наружным, внутренним и комбинированным; острым и хроническим. К проявлениям острого геморроя относят тромбоз, изъязвление и кровотечение из геморроидальных вен прямой кишки.

### КЛИНИЧЕСКАЯ КАРТИНА

В большинстве случаев родители обращаются к врачу с жалобами на то, что у ребенка во время дефекации, а также при крике и натуживании появляются узловатые выбухания в околоанальной области (рис. 24.4). Они обычно единичные, числом 1–2, величиной с горошину, темно-багрового цвета. Локализация их обычно соответствует 6 ч по условному циферблату или же узлы расположены симметрично с обеих сторон от средней линии. Субъективные жалобы отсутствуют, так же как и кровотечение. Внешне ребенок практически здоров. Такая картина характерна для грудного, дошкольного и младшего школьного периода.

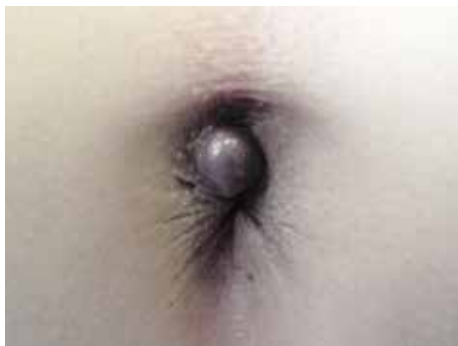

Рис. 24.4. Геморрой у четырехлетнего ребенка

В более старшем возрасте картина может меняться, иногда на фоне полного здоровья возникает несильное кровотечение из имеющихся узлов, по-видимому, вследствие травмы плотными каловыми массами. Нередко возникает чувство инородного тела в анальном канале, затем зуд и жжение. Вскоре присоединяется боль, усиливающаяся во время дефекации. Один или несколько наружных геморроидальных узлов набухают, увеличиваются и воспаляются.

В более старшем возрасте картина может меняться, иногда на фоне полного здоровья возникает несильное кровотечение из имеющихся узлов, по-видимому, вследствие травмы плотными каловыми массами. Нередко возникает чувство инородного тела в анальном канале, затем зуд и жжение. Вскоре присоединяется боль, усиливающаяся во время дефекации. Один или несколько наружных геморроидальных узлов набухают, увеличиваются и воспаляются.

В более старшем возрасте картина может меняться, иногда на фоне полного здоровья возникает несильное кровотечение из имеющихся узлов, по-видимому, вследствие травмы плотными каловыми массами. Нередко возникает чувство инородного тела в анальном канале, затем зуд и жжение. Вскоре присоединяется боль, усиливающаяся во время дефекации. Один или несколько наружных геморроидальных узлов набухают, увеличиваются и воспаляются.

### ДИАГНОСТИКА

В период обострения заболевания пальпация перианальной области резко болезненна. У пациента повышается температура тела до субфебрильных величин. Кровотечение обычно отсутствует.

Может возникнуть вопрос: правомерно ли ставить диагноз геморроя на основании наличия расширенных вен при отсутствии субъективных жалоб и кровотечения? Не следует называть геморроем явные сосудистые аномалии околоанальной области и единичные врожденные флэбэктазы. Во всех же остальных случаях диагноз геморроя (или предгеморроя?) правомерен, даже если флэбэктазия стала следствием другого заболевания (например, портальной гипертензии, БГ и др.).

Обязательны пальцевое ректальное исследование и ректороманоскопия. Эти исследования позволяют не только уточнить диагноз, но и дифференцировать геморрой от полипа прямой кишки, анальной трещины, гемангиомы.

### ЛЕЧЕНИЕ

При начальных проявлениях геморроя или схожих с ним признаков (единичные, быстро появляющиеся и столь же быстро исчезающие флэбэктазы величиной с небольшую горошину) назначают консервативные мероприятия, заключающиеся в нормализации деятельности кишечника (нормализации стула) и соблюдении правил личной гигиены. В случае выраженных клинических признаков, свойственных детям старшего возраста, назначают теплые сидячие ванночки.

При сильных болях сначала применяют холод на область промежности, затем компрессы с мазью Вишневского, на ночь — специальные свечи в прямую кишку. Сочетание диеты, физиотерапевтических и лекарственных средств позволяет быстро ликвидировать острый процесс.

Таким образом, в лечении геморроя у детей применяют разнообразные методы лечения:

- консервативное лечение — показано в остром периоде;
- склерозирование вен геморроидального сплетения — может быть рекомендовано у детей младшей возрастной группы в случаях, когда геморроидальные кровотечения развиваются на фоне портальной гипертензии;
- хирургическое лечение — подразумевает иссечение геморроидальных узлов, показано у детей с хронической формой заболевания, а также при остаточных явлениях геморроя в виде кожных складок или мешочков.

### **ПРОФИЛАКТИКА**

Профилактику геморроя следует проводить с раннего детства, поскольку именно с этого возраста начинают создаваться предпосылки для возникновения хронических форм болезни у взрослых. С раннего возраста следует прививать навык наиболее физиологичного одномоментного акта дефекации, для чего нужно проводить работу в детских садах, разъясняя персоналу всю вредность длительного сидения ребенка в туалете на унитазе или на горшке.

Необходимы систематические профилактические осмотры, диспансерный учет детей с врожденным расширением геморроидальных вен (группа риска). Основное значение имеет активная профилактика запоров. Дети группы риска не должны пользоваться туалетной бумагой, их следует подмывать прохладной водой, что повышает тонус геморроидальных вен.

## **24.4. ТРЕЩИНА ЗАДНЕГО ПРОХОДА**

### **СИНОНИМ**

Анальная трещина.

### **ОПРЕДЕЛЕНИЕ**

Трещиной заднего прохода принято называть дефект слизистой оболочки анального канала.

#### **Код по МКБ-10**

K60. Трещина и свищ области заднего прохода и прямой кишки.

### **ЭПИДЕМИОЛОГИЯ**

В детском возрасте анальные трещины развиваются обычно в возрасте около 1 года, у мальчиков и девочек одинаково часто.

### **ЭТИОЛОГИЯ, ПАТОГЕНЕЗ**

Причина появления трещины у маленького ребенка так или иначе связана с изменением консистенции каловых масс при смене диеты. Непосредственной причиной разрыва (повреждения) слизистой оболочки становится прохождение через анальный канал плотного калового столбика. Предрасполагающим фактором может оказаться диарея, обусловившая отек и набухание слизистой оболочки. Реже к образованию трещины могут привести расчесы, вызываемые зудом в области ануса, например, при острицах. У детей старшего возраста анальные трещины обычно возникают при хронических заболеваниях кишечника, в частности, при болезни Крона толстой кишки, неспецифическом ЯК.

## КЛИНИЧЕСКАЯ КАРТИНА

Сначала трещина может быть поверхностной и незначительной, длиной несколько миллиметров. В дальнейшем, особенно у детей, склонных к запорам, возникают все большие надрывы, трещина углубляется, увеличивается до 1 см и более. С увеличением трещины усиливаются боли в области заднего прохода, возникает рефлекторное сокращение (спазм) сфинктера, что, в свою очередь, усиливает боль и препятствует заживлению дефекта.

Трещина обычно имеет щелевидную форму, мягкие края и ярко-красное дно, расположена радиально. Дном ее бывает мышечная ткань наружного сфинктера заднего прохода. Если не проводят рациональное лечение, трещина приобретает овальную форму, края ее уплотняются, поверхность покрывается грануляциями и фибринозным налетом. Острый процесс может перейти в хронический (незаживающая язва), что у маленьких детей практически не отмечают, это происходит лишь у старших в случае хронических заболеваний кишечника.

Начало заболевания может быть внезапным, острым, иногда же начало остается незамеченным. Основным симптомом — боли в области заднего прохода, усиливающиеся во время дефекации. Иногда родители называют время появления болей с точностью до 1 ч, иногда же обращают внимание на них несколько дней спустя, особенно если замечают следы крови в окружности ануса. Обычно боль связана с актом дефекации и имеет различную остроту и продолжительность. Боль может возникнуть только в момент начала дефекации и быстро, в течение нескольких секунд, исчезнуть. В других случаях боль появляется вскоре после дефекации, постепенно нарастая, и держится до 8–10 мин. В любом случае ребенок начинает пугаться предстоящей дефекации, из-за страха задерживает ее, долго сидит на горшке, не натуживаясь, и встает, не опорожнив кишечник. Систематическая задержка стула ведет к уплотнению каловых масс, которые еще сильнее травмируют трещину и усиливают боль. Создается порочный круг: чем упорнее запоры, тем больше травмируется трещина и постепенно углубляется, а чем глубже трещина — тем тяжелее запоры и медленнее заживает трещина. К счастью, такая мрачная картина скорее исключение, чем правило. На практике чаще наблюдают более мягкое клиническое течение благодаря своевременному обращению за квалифицированной помощью.

## ДИАГНОСТИКА

### Осмотр и физикальное обследование

Диагностика анальных трещин не представляет серьезных затруднений, она базируется на анамнестических данных и результатах визуального обследования. Обычно трещина локализуется в задней полукружности анального канала соответственно 6 ч по условному циферблату.

### Лабораторные и инструментальные исследования

Инструментальные исследования (осмотр с зеркалами, ректороманоскопия) показаны лишь тяжелобольным с неспецифическими воспалительными заболеваниями кишечника, осложненными трещинами и свищами околоанальной области.

## ЛЕЧЕНИЕ

### Консервативное лечение

У маленьких детей (то есть в подавляющем большинстве случаев) анальные трещины лечат только консервативно, необходимости в хирургическом вмешательстве (иссечении трещины) практически не возникает.



В первую очередь лечебные мероприятия направлены на снятие боли и спазма сфинктера, в дальнейшем — на нормализацию (размягчение) стула и заживление самой трещины.

У ребенка со склонностью к запорам при дефекации сначала выходит плотная каловая пробка, которая каждый раз надрывает покрывающий рану эпителий и препятствует заживлению. Именно поэтому необходимо устранить этот фактор, для чего назначают диету, способствующую размягчению фекалий (кисломолочные продукты, фрукты, овощи и т.п.), и с этой же целью — медикаментозное лечение (магния сульфат внутрь, другие слабительные), а также очистительные клизмы. Примерная схема лечения выглядит следующим образом. Ежедневно в течение 5–7 дней ребенку ставят очистительную клизму с водой комнатной температуры объемом 300–400 мл. После дефекации ребенка сажают в ванночку со слабым раствором калия перманганата (температура воды — около 38–38,5 °С) на 10–15 мин. Область промежности осушают и после этого в анальный канал вводят половину свечи следующего состава:

*Extr. Belladonne — 0,01.*

*Anaesthesini.*

*Novocaini.*

*Xeroformi aa 1,0.*

*M. t. supposit.*

Ванны или душ на промежность целесообразно повторять до 3–4 раз в сутки, они снижают болевые ощущения, уменьшают спазм сфинктера, очищают кожу вокруг заднего прохода и трещины, стимулируют эпителизацию дефекта. В промежутках местно применяют бальзамы, эмульсии, мази (по выбору): поливинокс, хлорамфениколовую эмульсию, диоксометилтетрагидропиримидин + хлорамфеникол, Солкосерил\* в виде геля или мази и др.

Если лечение по указанной схеме не дает быстрого и желаемого эффекта, в особенности если трещина начинает приобретать черты хронической, прибегают к инъекциям непосредственно под трещину спирто-прокаинового раствора (*aa 0,5*) или гидрокортизона с прокаином, механизм действия которых заключается в прерывании болевого рефлекса, своеобразной «химической невротомии», а также в улучшении кровоснабжения и репаративных процессов.

### Хирургическое лечение

В особо тяжелых, упорно протекающих случаях показан хирургический метод, заключающийся в иссечении трещины в пределах здоровых тканей.

## 24.5. ПОЛИПЫ И ОПУХОЛИ ТОЛСТОЙ КИШКИ

А.Л. Ионов, Я.П. Сулавко

### ОПРЕДЕЛЕНИЕ, ТЕРМИНОЛОГИЯ, КЛАССИФИКАЦИИ

«Полип» (от греч. *poly* — «много», *paes* — «нога») — собирательный термин, используемый для обозначения различных по происхождению патологических образований, возвышающихся над поверхностью слизистых оболочек органов ЖКТ, дыхательных и мочевыводящих путей, матки. Понятие «полип» — широкое и собирательное, поэтому полипом может быть любой патологический процесс, локализующийся в собственной пластинке слизистой оболочки, в подслизистой основе и даже в мышечной стенке.

В соответствии с минимальной стандартной терминологией в эндоскопии пищеварительной системы полипы толстой кишки характеризуются как единичные или множественные, когда обнаруживается пять полипов и более. Если количе-

ство полипов не превышает четырех, то указывают конкретное число полипов. Распространение полипов оценивается как локальное, сегментарное или диффузное. Обязательно указывается, расположен полип на ножке или на широком основании. В зависимости от размеров полипы делятся на три группы: маленькие (менее 5 мм), средние (5–20 мм) и большие (более 20 мм).

Под термином полипоз понимают заболевание, характеризующееся наличием множественных доброкачественных новообразований (полипов) в разных отделах ЖКТ. Описан целый ряд генетически детерминированных синдромов, характеризующихся наличием полипов в том, или ином отделе ЖКТ (табл. 24.3).

Гистологически полипы толстой кишки подразделяются на истинные опухоли и опухолеподобные поражения и по своему гистогенезу могут быть разделены на три классификационные категории.

#### **Коды по МКБ-10**

D12, D13, D36. Новообразования ЖКТ доброкачественного характера.

C18. Новообразования ЖКТ злокачественного характера.

K62.0. Полип анального канала.

K62.1. Полип прямой кишки.

#### **Классификация полипов/опухолей эпителиального происхождения**

- Ювенильный полип (ЮП) и ювенильный полипоз.
- Аденоматозный полип/аденома и семейный аденоматозный полипоз.
- Полип и синдром Пейтца–Егерса.
- Гиперпластический (метапластический) полип и гиперпластический полипоз.
- Дисплазия и аденома, связанные с воспалительными заболеваниями кишечника.
- Злокачественные опухоли — рак желудка, рак толстой кишки.

#### **Классификация опухолей/полипов эндокринного происхождения**

1. Высокодифференцированная эндокринная опухоль (карциноид):

- а) доброкачественная;
- б) с неопределенным биологическим потенциалом.

2. Высокодифференцированная эндокринная карцинома.

3. Низкодифференцированная эндокринная карцинома.

#### **Классификация опухолей/полипов неэпителиального происхождения**

1. Опухоли мезенхимального происхождения.

- ✧ Гастроинтестинальные стромальные опухоли.
- ✧ Опухоли гладкомышечного происхождения.
- ✧ Фиброматозы.
- ✧ Воспалительная миофибробластическая опухоль.
- ✧ Воспалительный фиброзный полип.

2. Опухоли лимфоидной и гемопоэтической толстой кишкианей.

- ✧ В-клеточные лимфомы.
- ✧ Т-клеточные лимфомы.
- ✧ Гистиоцитоз из клеток Лангерганса.

3. Опухоли нейрогенного происхождения.

- ✧ Ганглионейрома и ганглионейроматоз.

4. Полиповидные реактивные поражения.

- ✧ ВП и полипоз.
- ✧ Лимфоидный полип (лимфоидная гиперплазия).

5. Особые формы полипов/опухолей с характерной (типичной) локализацией.

- ✧ Воспалительный пищеводно-желудочный полип.
- ✧ Полип фундальных желез.
- ✧ Фовеолярная гиперплазия.
- ✧ Аденома бруннеровых желез.

Таблица 24.3. Синдромы полипоза

Синдром	Возраст манифестации, годы	Тип наследования	Распространенность			Гистология полипов
			желудок	тонкая кишка	толстая кишка	
Семейный адено-мадозный полипоз (САП)	15–30	Аутосомно-доминантный	+	+ (двенадцатиперстная кишка)	100%	Аденома
Синдром Гарднера	15–30	Аутосомно-доминантный	<5%	<5%	100%	Аденома
Синдром Пейтца–Егерса	10–30	Аутосомно-доминантный	25%	>60% (тощая кишка)	30%	Гамартома
Синдром Тюрко	20–30	Аутосомно-рецессивный	—	±	100%	Аденома Гамартома
Синдром Кронкайта–Канада	30–80	Нет (?)	100%	>50%	100%	Гамартома
Ювенильный полипоз	До 10	Возможно	—	—	100%	Гамартома
Генерализованный ювенильный полипоз	До 10	Возможно	>5%	>5%	100%	Гамартома Аденома
Синдром Олдфилда	—	Аутосомно-доминантный	—	—	100%	Аденома
Синдром Цанка	—	Аутосомно-доминантный	—	—	100%	Аденома
Синдром Рупалкаба–Мюре–Смита	—	Аутосомно-доминантный	—	+	+	Гамартома
Семейный синдром Дювена	—	?	+	Подвздошная кишка	—	Воспалительные полипы (ВП)
Синдром Коудена	4–75	Аутосомно-доминантный	+	+	+	Гиперпластический полип. ВП

- ✧ Папиллома пищевода.
- ✧ Периаанальная кондилома.

У детей большинство полипов исходят из слизистой оболочки и при гистологическом исследовании являются ЮП.

## 24.5.1. Полипы/опухоли эпителиального происхождения

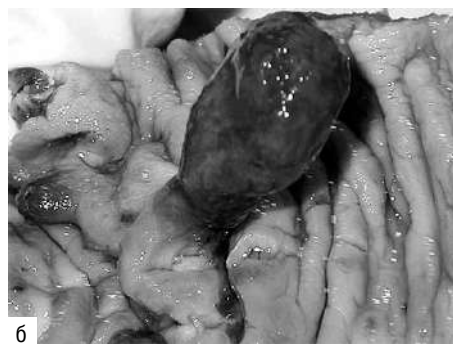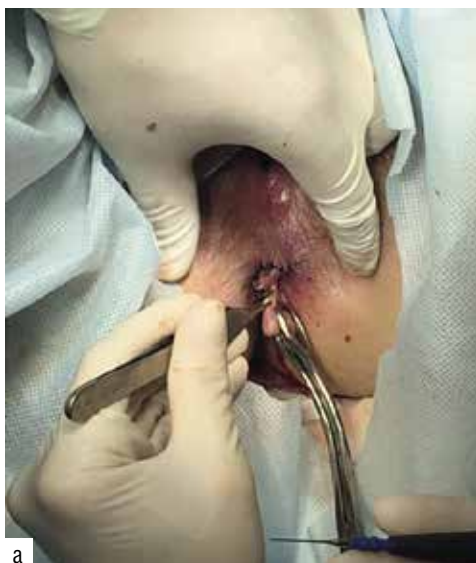### ЮВЕНИЛЬНЫЕ ПОЛИПЫ И ЮВЕНИЛЬНЫЙ ПОЛИПОЗ

Солитарные ЮП обнаруживаются на первом десятилетии жизни с пиком встречаемости в возрасте 2–4 лет (средний возраст — 4 года), хотя они могут обнаруживаться у подростков и взрослых на втором и третьем десятилетии жизни. Имеет место незначительное преобладание лиц мужского пола. Около 75–90% всех солитарных ЮП обнаруживаются в ректосигмоидном отделе толстой кишки. По разным данным, солитарные ЮП составляют от 55 до 99% всех полипов толстой кишки, обнаруживаемых у детей.

Наиболее частым клиническим проявлением солитарных ЮП является кровотечение из прямой кишки. Помимо этого, солитарные ЮП могут проявляться выпадением или пролапсом полипа или прямой кишки, самоампутацией с последующим выделением полипа, абдоминальной коликой, инвагинацией и мегаколоном.

Макроскопически солитарные ЮП округлой или овальной формы. Около 75% ЮП имеют ножку, остальные располагаются на широком основании. Размеры полипов варьируют от 0,3 до более 4,0 см в диаметре, наиболее часто — 1,0–1,5 см в диаметре. Поверхность гладкая, зернистая или дольчатая. Цвет варьирует от серо-белого до темно-красного (рис. 24.5). Инфицированный полип может быть черным, гангренозным. На разрезе видны множественные мелкие кисты, очаги свежих и старых кровоизлияний.

Гистологические особенности ЮП зависят от размера полипа и распространенности изъязвления, воспаления и развития грануляционной ткани. Типичный солитарный ЮП состоит из крипт, выстланных высоким зрелым эпителием, кист, заполненных слизью и выстланных уплощенным эпителием, извитых и звездчатых желез с эпителиальными складками (рис. 24.6).



**Рис. 24.5.** Ювенильные полипы: а — эндоскопическая картина, бледный полип с гладкой поверхностью; б — макроскопическая характеристика ювенильного полипа с блестящей темно-красной поверхностью

Диагностика ЮП основана на проведении пальцевого ректального исследования и эндоскопических методов диагностики — ректороманоскопии и колоноскопии.

В большинстве случаев полипы располагаются на расстоянии 5–15 см от ануса и могут быть обнаружены при пальцевом исследовании. Полипы на длинных ножках нередко выпадают из прямой кишки и видны при осмотре промежности. Бывают случаи ущемления полипа в анальном кольце с его некрозом и самоампутацией. В таких случаях отмечается кровотечение той или иной степени выраженности (как правило, самопроизвольно останавливающееся) и выздоровление (рис. 24.7).

Для подтверждения диагноза показана ректороманоскопия. При обнаружении полипа на расстоянии до 15 см от ануса выполняют полипэктомию (рис. 24.8).

Если пальцевое исследование и ректороманоскопия не подтверждают наличие полипа, ребенку показана фиброколоноскопия под наркозом. ЮП, обнаруженные при фиброколоноскопии, удаляют эндоскопическим способом, чаще всего коагуляционной петлей.

### Ювенильный полипоз

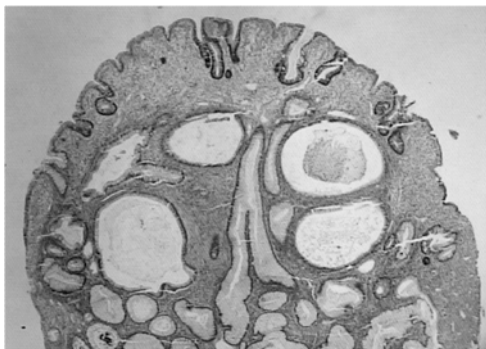
Ювенильный полипоз имеет аутосомно-доминантный тип наследования и характеризуется множественными ЮП ЖКТ с преимущественным поражением толстой кишки, а также желудка и тонкой кишки. Помимо высокого риска развития рака толстой кишки, пациенты с синдромом ювенильного полипоза имеют повышенный риск развития рака желудка, ДПК, желчных протоков и ПЖ.

Синонимы: семейный ювенильный полипоз толстой кишки, генерализованный ювенильный полипоз, ювенильный полипоз толстой кишки, ювенильный полипоз желудка, ювенильный полипоз младенцев, гамартонный полипоз ЖКТ.

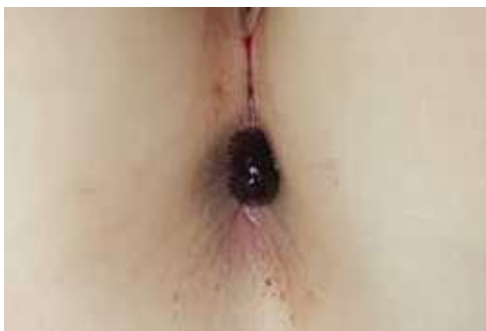На сегодняшний день приняты следующие критерии постановки диагноза ювенильного полипоза, предложенные первоначально T.J. Stemper (1975), а затем модифицированные Jass и соавт. (1988):

- 1) более пяти ЮП в толстой кишке;
- 2) или ЮП в различных отделах ЖКТ;
- 3) или любое количество ЮП при наличии семейного анамнеза.

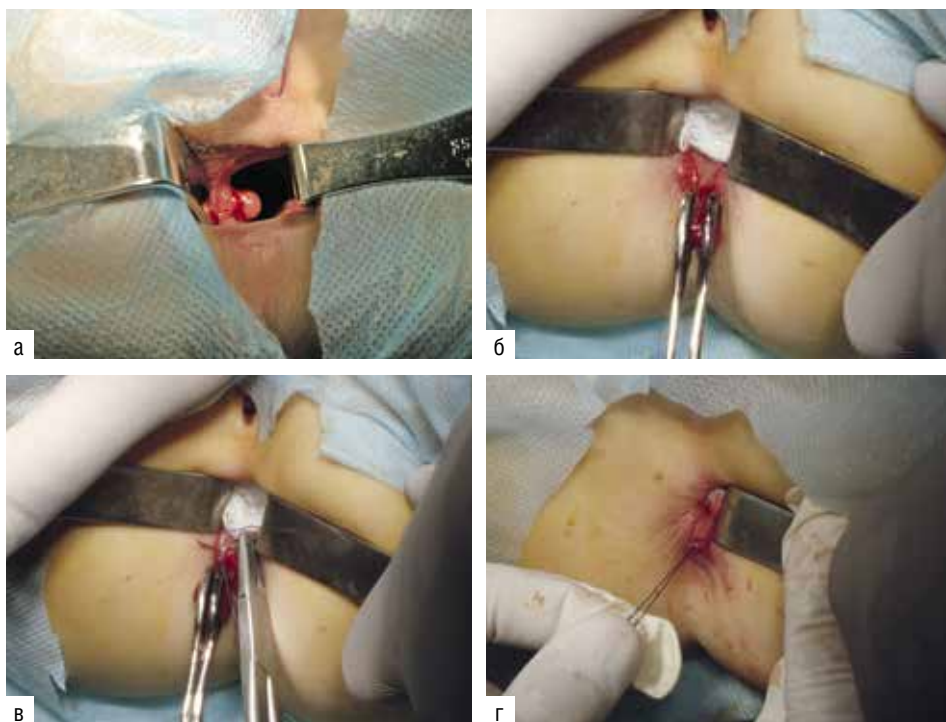
Sachatello и соавт. (1974) предложили классифицировать ЮП на три основные клинические группы: ювенильный полипоз у детей раннего возраста, генерализованный ювенильный полипоз и ювенильный полипоз толстой кишки. ЮП у детей



**Рис. 24.6.** Гистологические особенности строения солитарного ювенильного полипа. Кистозное расширение просвета желез в центральных отделах полипа



**Рис. 24.7.** Выпадение и ущемление полипа прямой кишки



**Рис. 24.8.** Полипэктомия: а — осмотр прямой кишки в зеркалах, обнаружение полипа; б — полип взят окончательным зажимом и выведен за пределы анального жома; в — прошивание ножки полипа; г — полип отсечен, ножка полипа не кровоточит

раннего возраста проявляется до двухлетнего возраста диареей, кровотечением, кишечной непроходимостью, пролапсом прямой кишки и белоктеряющей энтеропатией. Обычно имеет место поражение всего ЖКТ. Прогноз неблагоприятный и требует хирургического вмешательства. Генерализованный ювенильный полипоз диагностируется при обнаружении полипов в желудке, тонкой и толстой кишке.

В большинстве случаев клинические проявления развиваются на втором или третьем десятилетии жизни в виде кишечных кровотечений, могут наблюдаться мелена, пролабирование полипа в анальный канал, самоампутация полипа с его пассажем по кишке, инвагинация, боли в животе и анемия.

Морфологически типичный ЮП при синдроме ювенильного полипоза имеет характерные проявления, аналогичные таковым при спорадическом ЮП. Полип редко превышает 3 см в диаметре и в среднем составляет 1,0–1,5 см. Помимо типичных ЮП при синдроме ювенильного полипоза описаны полипы, достигающие 5 см в диаметре и имеющие дольчатое строение. При гистологическом исследовании они представлены скоплениями более мелких ЮП, расположенных на одной ножке.

Среди внекишечных проявлений ювенильного полипоза следует выделить описание мальформаций и артериовенозных свищей в легких в сочетании с гипертрофической остеоартропатией костей преимущественно пальцев рук и ног. Ранее данное сочетание поражений даже рассматривалось как отдельный синдром — генерализованный ювенильный полипоз в сочетании с артериовенозной мальформацией сосудов легких (ОМIM 175050).

Рекомендации по ведению больных ювенильным полипозом приведены в табл. 24.4.

**Таблица 24.4.** Протокол лечения больных ювенильным полипозом

Колоноскопические полипэктомии каждые 1–3 года
Колэктомия в случае: <ul style="list-style-type: none"> <li>• большого количества полипов (не поддающегося консервативному контролю);</li> <li>• диспластических полипов;</li> <li>• неконтролируемого кровотечения;</li> <li>• достижения 20-летнего возраста у большинства пациентов</li> </ul>
Рекомендуется выполнение тотальной проктоколэктомии с созданием J-резервуара, учитывая высокую вероятность продолженного роста полипов в сохранных отделах прямой кишки
Рекомендуется эндоскопическое исследование верхних отделов ЖКТ
Генетический скрининг

### **Синдромы, при которых обнаруживаются множественные ювенильные полипы**

#### ***Синдром наследственного смешанного полипоза***

Синдром наследственного смешанного полипоза характеризуется атипически-ми ЮП, аденомами и раком толстой кишки. Thomas и соавт. (1996) указывают на тот факт, что при данном синдроме высок риск вероятности обнаружения воспалительных и метапластических полипов. Наследование происходит по ауто-сомно-доминантному типу. Не вполне ясно, является ли синдром наследственного смешанного полипоза вариантом ювенильного полипоза или отдельным заболеванием. Предположительный генетический локус — 6q.

#### ***Синдром Коудена***

Синдром Коудена — синдром с аутосомно-доминантным типом наследования, характеризующийся множественными гамартомами, возникающими в любых органах. Классическим примером таких гамартом является трихолеммома. Пациенты с синдромом Коудена имеют высокий риск развития рака молочной и щитовидной (исключая медуллярный рак) желез. Клинические проявления синдрома включают поражения слизистых оболочек и кожи, пороки ЩЖ, фиброзно-кистозную мастопатию, гамартомы ЖКТ, раннее образование лейомиом матки, макроцефалию, задержку умственного развития и диспластическую ганглиоцитому мозжечка (болезнь Лермитта–Дюкло). Синонимы: болезнь Коудена, синдром множественных гамартом. В основе синдрома лежит наследственная мутация гена *PTEN/MMAC1*.

Синдром был первоначально описан в 1963 г. К.М. Lloyd и М. Dennis в семье Rachel Cowden. P. Weary и соавт. (1972) дали более подробное описание клинических проявлений синдрома и предложили название «синдром множественных гамартом».

Синдром Коудена обычно клинически проявляется к концу второго десятилетия жизни. Синдром имеет различную степень экспрессии и пенетрантности, связанную с возрастом. К третьей декаде жизни у 99% пациентов с синдромом Коудена обнаруживаются кожно-слизистые поражения, хотя другие признаки синдрома уже могут иметь место к этому времени. Предположительно полипы могут обнаруживаться на всем протяжении ЖКТ. В толстой кишке их размеры варьируют от 3 до 10 мм, но могут достигать и 2 см в диаметре. Часть полипов могут представлять простые выпячивания слизистой оболочки, другие могут иметь определенные структурные особенности. Большинство полипов характеризуются наличием участков разрастания соединительной ткани, гладкомышечных клеток, иногда липоцитов. Железы имеют обычное строение, но распределены неравномерно и

часто имеют удлинненную, вытянутую форму. Обнаружение полипов с преобладанием пролиферации нервных клеток и нервных волокон, то есть имеющих ганглионейромоподобное строение, не характерно для синдрома Коудена и описано в виде исключительных случаев. Большинство гамартомных полипов при синдроме Коудена асимптоматичны. Злокачественные опухоли ЖКТ нечасто встречаются у пациентов с синдромом Коудена, однако, по мнению отдельных авторов, у них повышена вероятность развития рака толстой кишки.

#### **Синдром Банаяна–Райли–Рувалькаба**

Ранее считался отдельным синдромом, имеющим свои клинические особенности, которые включают макроцефалию, липоматоз, гемангиоматоз и пигментацию полового члена.

В настоящее время входит в состав синдрома Коудена, являясь его аллельным вариантом. Приблизительно 60% семей с синдромом Банаяна–Райли–Рувалькаба и изолированных случаев синдрома имеют наследственную мутацию гена *PTEN*. Всего в литературе было описано 11 семей, в которых имело место сочетание клинических проявлений синдрома Коудена и синдрома Банаяна–Райли–Рувалькаба, и в 10 из них была обнаружена мутация гена *PTEN*. На основании общности клинических проявлений, высокой вероятности развития злокачественных новообразований и наличия одного и того же генетического дефекта было предложено обозначать данные синдромы как *PTEN*-ассоциированные синдромы гамартомных опухолей.

#### **АДЕНОМАТОЗНЫЕ ПОЛИПЫ**

Если около 70% полипов у взрослых являются аденомами, то у детей солитарные аденоматозные полипы обнаруживаются крайне редко. Обнаружение даже одиночного аденоматозного полипа у ребенка должно насторожить педиатра в отношении первых проявлений синдрома аденоматозного полипоза с высоким риском раннего развития рака толстой кишки и внекишечных поражений.

#### **Семейный аденоматозный полипоз**

Семейный аденоматозный полипоз, включая синдром Гарднера, — синдром с аутосомно-доминантным типом наследования, характеризующийся множественными аденоматозными полипами толстой кишки, которые имеют высокий злокачественный потенциал. Синдром Гарднера является вариантом семейного аденоматозного полипоза, к дополнительным проявлениям которого относятся эпидермальные кисты, остеомы, аномалии зубов и десмоиды.

Синонимы: аденоматозный полипоз толстой кишки, семейный полипоз толстой кишки, полипоз аденоматозный кишечный, полипоз Бюссэ–Гарднера.

По разным данным, заболеваемость семейным аденоматозным полипозом варьирует от одного на 7000–30 000 новорожденных.

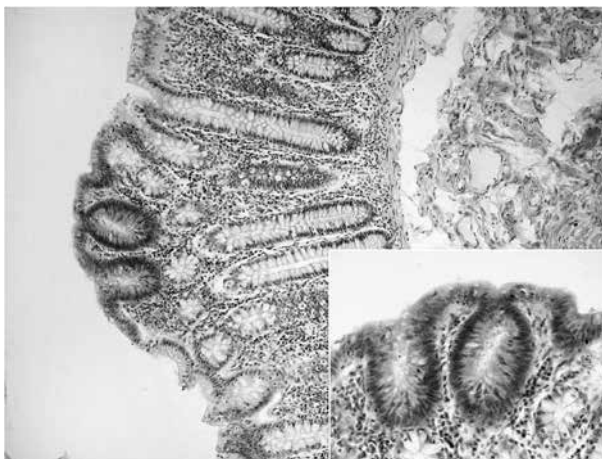
На сегодняшний день остаются принятыми следующие диагностические критерии синдрома семейного аденоматозного полипоза:

- 1) 100 аденом толстой кишки или более;
- 2) или наследственная мутация гена *APC*;
- 3) или семейный анамнез синдрома и как минимум один из следующих дополнительных признаков: эпидермоидные кисты, остеомы, десмоиды.

Аденомы в толстой кишке у пациентов с семейным аденоматозным полипозом начинают определяться при проведении эндоскопических исследований в возрасте 10–20 лет (рис. 24.9).

На ранних стадиях формирования аденом течение синдрома может быть бессимптомным. К классическим проявлениям синдрома относятся кишечное кровотечение, диарея со значительной примесью слизи в стуле и боли в живо-





**Рис. 24.9.** Типичные ранние бикрипальные поражения слизистой оболочки толстой кишки при семейном аденоматозном полипозе

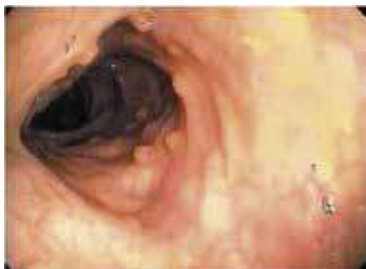те — типичные проявления всех синдромов полипоза ЖКТ. Симптомы появляются постепенно и легко могут быть просмотрены. Средний возраст развернутых клинических проявлений синдрома у больных, у которых не проводился профилактический скрининг, — 33 года. Следует различать пациентов с семейным аденоматозным полипозом, у которых диагноз ставят на основании клинических проявлений, и тех, кого он был подтвержден в результате скрининга членов семей, страдающих полипозом. В первом случае средний возраст к моменту постановки диагноза составил 36 лет (от 4 до 72 лет), во второй группе — 24 года (от 9 до 57 лет). Средний возраст, когда у больных был выявлен рак толстой кишки, составил 39 лет. Однако риск развития рака уже к возрасту 20–25 лет составляет 1–6%.

Для скрининга в первую очередь используется сигмоскопия с использованием гибкого эндоскопа, которая назначается всем детям от родителей с семейным аденоматозным полипозом в возрасте 10–15 лет и проводится каждые последующие 1–2 года до достижения ими 40-летнего возраста в том случае, если аденомы в течение этого времени не были обнаружены.

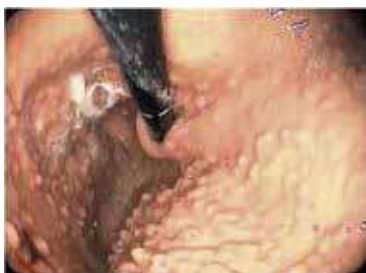Эндоскопия (колоноскопия) — основной метод диагностики и контроля при полипозе. Картина при диффузном полипозе очень характерная. Диагноз САП может быть поставлен, когда у пациента 100 полипов толстой кишки и более. В начальных стадиях заболевания и при ослабленном САП количество полипов может быть меньше. Полипы обычно появляются в 2–3 декаде жизни, от 8 до 34 лет, в среднем в 15 лет. При этом на слизистой оболочке толстой кишки вплотную друг к другу на широком основании располагаются небольшие, округлые полипы розового цвета. Обычно размеры полипов — 3–5 мм, иногда на фоне мелких полипов встречаются более крупные полипы — до 1 см в диаметре, некоторые на ножке (рис. 24.10).

Со временем некоторые из аденом трансформируются в ворсинчатые полипы, поверхность становится ярко- или темно-красной, дольчатой. В 70–80% таких полипов обнаруживается малигнизация. При отсутствии лечения к 39 годам может развиваться аденокарцинома, к 45 годам у 89% пациентов развивается рак и к 50 годам у 93% пациентов наблюдается аденокарцинома. Если полипов в толстой кишке более 1000, то риск развития карциномы у таких пациентов в 2 раза выше.

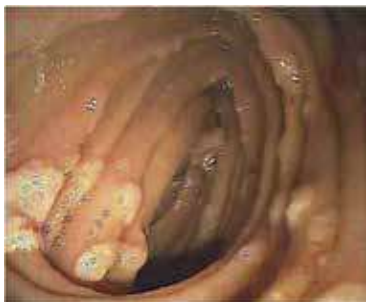Проводится исследование обязательно всей толстой кишки, с биопсией полипов в каждом отделе кишки, при этом оценивается степень пораженности различных ее отделов. В редких случаях, при невозможности осмотреть всю толстую кишку,



**Рис. 24.10.** Семейный аденоматозный полипоз. Нисходящий отдел толстой кишки



**Рис. 24.11.** Железистые полипы дна желудка у пациента с САП



**Рис. 24.12.** Полипы двенадцатиперстной кишки у пациента с САП

имеет место в данной семье. В этом случае позитивный тест является диагностическим.

Американской гастроэнтерологической ассоциацией были разработаны рекомендации по проведению скрининга и по тактике лечения больных семейным аденоматозным полипозом.

Рекомендации по проведению скрининга:

- поиск мутаций у ближайших родственников больного в возрасте 10 лет — чувствительность метода составляет 80–90%;
- при отсутствии мутации — проведение периодических эндоскопических исследований с использованием гибкого сигмоскопа начиная с 12-летнего

проводится исследование толстой кишки с двойным контрастированием бариевой взвесью и воздухом.

Полипы также развиваются в других отделах ЖКТ. Полипы в желудке встречаются у 23–100% пациентов, обычно это ненеопластические железистые полипы (рис. 24.11). Полипы могут покрывать всю слизистую оболочку дна и тела желудка. На поверхности полипов может выявляться дисплазия, которая в редких случаях малигнизируется. Существует повышенный риск развития рака желудка, однако в течение жизни этот риск уменьшается менее чем до 1%.

Полипы ДПК, включающие ампулярные полипы, клинически более значимы, чем полипы желудка. У 50–90% пациентов с САП развиваются полипы в ДПК, размером 1–5 мм, единичные, по всей кишке, чаще в преампулярном отделе (рис. 24.12). Как и в толстой кишке, полипы ДПК демонстрируют карциноматозную прогрессию и могут иметь ворсинчатую структуру с высокой степенью дисплазии. Дуоденальный рак развивается в 3–5% случаев, чаще в возрасте 45–52 лет. Это наиболее частая причина смерти у пациентов, подвергшихся колэктомии.

Аденомы в тонкой кишке встречаются у 50% пациентов, в основном в проксимальном отделе тощей кишки или в дистальном отделе подвздошной (20%). Также после колэктомии полипы могут развиваться в дистальном отделе подвздошной кишки. Рак тонкой кишки встречается редко. Крайне редко полипы могут развиваться в желчном пузыре, желчных протоках, ПЖ.

Эндоскопия может быть заменена генетическим тестированием для обнаружения специфической мутации гена *APC*, которая

возраста и до 50 лет, затем — рутинные исследования по выявлению рака толстой кишки;

- эзофагогастродуоденоскопия каждые 6 мес — 4 года и ежегодное обследование ЩЖ;
- определение уровня  $\alpha$ -фетопротеина в сыворотке крови у детей с семейным анамнезом, учитывая высокий риск (1:150) развития гепатобластомы;
- молекулярные методы диагностики и их чувствительность:
  - ✦ анализ сцепленного наследования (требует наличия двух больных членов одной семьи) — чувствительность 99%;
  - ✦ тест по определению структурных особенностей APC-белка (*Protein Truncation Test* — РТТ) — 80–90%;
  - ✦ конверсионный тест (*conversion* РТТ) — 96%;
  - ✦ секвенирование генома (*sequencing*) — 90%.

Рекомендации по лечению:

- колэктомия после постановки диагноза, ее проведение может быть отложено у подростков с аденомами, не превышающими 0,6 мм в диаметре;
- назначение ингибиторов циклооксигеназы (COX-2 inhibitors);
- сохранение прямой кишки и предупреждение или элиминация аденом дают только кратковременный эффект;
- создание резервуара из подвздошной кишки — на сегодняшний день данных недостаточно для оценки эффективности данного вида оперативного вмешательства;
- аденомы ДПК — подходы не разработаны (в небольших исследованиях не было получено обнадеживающих результатов).

При отсутствии полипов в прямой кишке операцией выбора является колэктомия с частичной резекцией прямой кишки и илеоректальным анастомозом. При наличии полипов сразу выше ануса показана колэктомия с демукозацией прямой кишки и илеоанальным анастомозом.

В настоящее время развитие эндохирургии позволяет проводить довольно сложные операции минимально травматично, что значительно облегчает послеоперационный период, сокращает сроки госпитализации и реабилитации. Основным принципом лечения полипозов в детском возрасте — сохранение замыкательного аппарата прямой кишки.

При демукозации прямой кишки оперативное лечение заканчивается илеоректальным анастомозом, который можно сформировать одномоментно либо вывести тонкую кишку через серозно-мышечный цилиндр прямой кишки на промежность, фиксировать ее за серозную оболочку узловыми швами к терминальной части слизистой прямой кишки и оставить культю свободно висящей. Культю отсекают на 14–15-е сутки, как при операции Соавэ–Ленюшкина.

Некоторые авторы рекомендуют формировать тонкокишечные J- или S-резервуары, что усложняет оперативное лечение, повышает риск развития осложнений, требует формирования петлевой илеостомы, усложняет послеоперационный эндоскопический контроль за низведенной кишкой и анастомозом.

Через несколько месяцев после наложения прямого илеоректального анастомоза обычно кишечник адаптируется к новым условиям, стул становится менее частым и разжиженным, опорожнение происходит 3–4 раза в сутки; благодаря сохраненному замыкательному аппарату со временем формируется ампула прямой кишки, ребенок удерживает каловые массы, может свободно посещать школу, общаться со сверстниками.

### Синдром Гарднера

В начале 50-х гг. XX в. генетик Eldon J. Gardner и соавт. сообщили о группе пациентов со множественными аденомами толстой кишки и семейным раком толстой кишки, как и при семейном аденоматозном полипозе, но также имевших остеомы костей черепа и нижней челюсти, множественные эпидермальные кисты и другие поражения кожи. Позже к проявлениям синдрома были добавлены аномалии дентина, одонтогенные кисты, аномальная структура кости нижней челюсти и десмоидные опухоли.

Существует по меньшей мере три аргумента против разделения синдрома Гарднера и семейного аденоматозного полипоза: 1) ошибочная тенденция считать любые внетолстокишечные проявления семейного аденоматозного полипоза как проявления синдрома Гарднера; 2) тщательный семейный анамнез, который показал наличие в семьях больных семейным аденоматозным полипозом родственников с проявлениями синдрома Гарднера и отсутствие у родственников больных синдромом Гарднера каких-либо внекишечных проявлений; 3) сообщения, в которых у больных семейным аденоматозным полипозом при тщательном обследовании были обнаружены признаки синдрома Гарднера.

### Синдром Тюрко

Синдром Тюрко — синдром с аутосомно-доминантным типом наследования, характеризующийся развитием полипов или рака толстой кишки в сочетании со злокачественными нейроэпителиальными опухолями, обычно медуллобластомами и глиобластомами. Большинство случаев синдрома Тюрко входят в состав семейного аденоматозного полипоза или наследственного, не связанного с полипозом рака толстой кишки.

На связь нейроэпителиальных опухолей и полипов толстой кишки впервые обратил внимание H.W. Crail. Было предложено выделять три группы больных при сочетании поражений толстой кишки и ЦНС: 1) тех, у которых братья или сестры (двое или более) имеют множественные полипы толстой кишки и злокачественные опухоли мозга, но ни родители, ни другие родственники не имеют клинических проявлений синдрома; 2) больных, имеющих аутосомно-доминантный синдром наследственного полипоза с поражением нескольких поколений в семье; 3) изолированные несемейные случаи. Эти данные позволили предположить, что синдром Тюрко может являться вариантом семейного аденоматозного полипоза.

Синдром Тюрко является гетерогенным и состоит из как минимум двух синдромов. Синдром Тюрко 1-го типа включает глиобластому у больных без семейного аденоматозного полипоза, часть из которых имеют наследственный, не связанный с полипозом рак толстой кишки и наследственные мутации генов *hPMS2*, *hMSH2* или *MHL1*. Синдром Тюрко 2-го типа характеризуется развитием медуллобластомы у больных семейным аденоматозным полипозом и наследственной мутацией гена *APC*. Начиная с 1949 г. в литературе было опубликовано приблизительно 160 случаев синдрома.

Клинические проявления синдрома со стороны ЖКТ включают два основных варианта. Синдром Тюрко 1-го типа характеризуется небольшим количеством крупных полипов толстой кишки и развитием рака толстой кишки в молодом возрасте в 56% случаев. Синдром Тюрко 2-го типа характеризуется множественными аденомами толстой кишки и относительно низкой долей (21%) развития рака толстой кишки. Поражения кожи описаны у 50% пациентов с 1-м типом синдрома и у 20% пациентов с 2-м типом. Пятна цвета кофе с молоком были обнаружены у 38% пациентов с синдромом 1-го типа. Костно-лицевые экзостозы и врожденная гипертрофия пигментного эпителия слизистой оболочки толстой кишки наблюда-

ются у незначительного количества больных. Медуллобластома, глиобластома и анапластическая астроцитома составляют около 95% опухолей мозга, описанных у пациентов с синдромом Тюрко. Глиобластомы у пациентов с синдромом Тюрко наблюдаются в более молодом возрасте по сравнению со спорадическими случаями.

### СИНДРОМ ПЕЙТЦА-ЕГЕРСА

Синдром Пейтца–Егерса — наследственный синдром с высокой вероятностью развития рака (наследственный раковый синдром), с аутосомно-доминантным типом наследования, характеризующийся меланиновой пигментацией кожи и слизистых оболочек и гамартозом полипозом кишечника с преимущественным поражением тонкой кишки. Внекишечные опухоли встречаются не так часто и включают опухоли яичников, шейки толстой кишки, яичек и молочной железы. Несколько определений использовались как синонимы: полипоз Пейтца–Егерса, периорифициальный лентигиноз и синдром полипов и пятен.

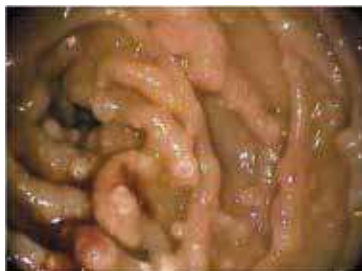Хорошо документированных данных по частоте встречаемости синдрома не существует ввиду его крайней редкости. Синдром имеет высокую пенетрантность и с равной частотой поражает лиц обоего пола.

Для постановки диагноза предлагается использовать следующие критерии:

- 1) три гистологически подтвержденных полипа Пейтца–Егерса или более;
- 2) или любое количество полипов у членов семей с синдромом Пейтца–Егерса;
- 3) или выраженная характерная пигментация кожи и слизистых оболочек у пациентов с семейным анамнезом;
- 4) или любое количество полипов Пейтца–Егерса и выраженная характерная пигментация кожи и слизистых оболочек.

Полипы наиболее часто поражают тонкую кишку (в 64–96% случаев), но могут обнаруживаться на всем протяжении ЖКТ (рис. 24.13). Полипы Пейтца–Егерса описаны в желудке, толстой кишке, пищеводе и толстой кишки. Клинические проявления включают боли в животе, кровотечение, анемию и инвагинацию. Первые проявления синдрома чаще можно диагностировать начиная с двух- и до 20-летнего возраста включительно.

При гистологическом исследовании полипы имеют диагностические центрально расположенные пучки гладкомышечных клеток с характерным древовидным ветвлением. Эти гладкомышечные клетки толстой кишки покрыты слизистой оболочкой, образующей складки, которые придают полипу ворсинчатое строение.



**Рис. 24.13.** Полипы в двенадцатиперстной кишке при синдроме Пейтца–Егерса

К наиболее часто встречающимся внекишечным опухолям у пациентов с синдромом Пейтца–Егерса относятся опухоли яичника, шейки толстой кишки, яичка, ПЖ и молочной железы. Пигментные меланиновые пятна у больных с синдромом Пейтца–Егерса чаще всего располагаются вокруг рта, но могут обнаруживаться на коже пальцев кистей и стоп, на слизистой оболочке щек и в перианальной области. Хотя пигментация является важным диагностическим признаком синдрома, она может исчезать с возрастом или вообще отсутствовать у отдельных больных.

Поскольку основной причиной смерти больных синдромом Пейтца–Егерса является инвагинация, хирургическое лечение остается на сегодняшний день основным. Отдаленный прогноз непосредственно связан с риском развития злокачественных новообразований. Ввиду редкости синдрома информация в отно-

шении отдаленного прогноза крайне скудная и противоречивая. Рекомендации по ведению больных синдромом Пейтца–Егерса приведены в табл. 24.5.

**Таблица 24.5.** Протокол наблюдения больных синдромом Пейтца–Егерса

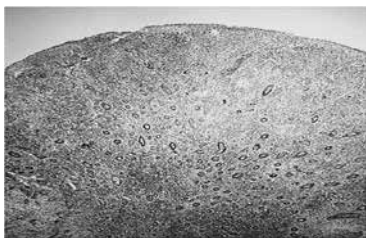Локализация	Манипуляция	Возраст начала исследований, годы	Интервал
Желудок и тонкая кишка	Эзофагогастродуоденоскопия	10	Каждые 2 года
	Колоноскопия	10	Каждые 2 года
	Рентгенологическое исследование	10	Каждые 2 года
Молочная железа	Обследование и маммография	25	1–3 года
Яички	Обследование	10	Каждый год
Яичники/матка	Исследование малого таза	20	Каждый год
ПЖ	Эндоскопическая ультрасонография	30	Каждые 1–2 года

### ВОСПАЛИТЕЛЬНЫЕ ПОЛИПЫ И РЕАКТИВНЫЕ ПОРАЖЕНИЯ

ВП (неправильно называемые псевдополипами), как следует из их названия, возникают в слизистой оболочке вследствие воспалительного процесса. ВП достаточно часто встречаются в материале эндоскопических биопсий у взрослых, однако крайне редко описываются у детей. В отечественной литературе, посвященной изучению полипов толстой кишки у детей, ВП упоминается как синоним ЮП, что с морфологических позиций является ошибочным.

ВП — опухолеподобный полип, состоящий из представленных в различной степени компонентов — реактивного эпителия, грануляционной и фиброзной ткани, очень часто имеющий морфологическое сходство с ЮП. Все авторы, знакомые с проблемой ВП, указывают на трудности в дифференциальной диагностике ВП и ЮП, особенно при выраженных вторичных воспалительных изменениях в последних.

Воспаление в окружающей слизистой оболочке может служить важным дифференциально-диагностическим критерием для постановки диагноза ЮП или ВП.



**Рис. 24.14.** «Шапочка» воспалительного полипа, представленная грануляционной тканью

При гистологическом исследовании характерной морфологической особенностью ВП является обнаружение «шапочки», представленной грануляционной тканью (рис. 24.14). Форма и размеры «шапочки» определяют форму и размеры всего полипа.

Важно отметить, что воспалительный компонент полипа составляет более 2/3 всей площади полипа и не содержит желез, в отличие от ЮП, в которых среди грануляционной ткани всегда обнаруживаются либо фрагменты желез с дистрофическими и некротическими изменениями эпителия, либо мелкие регенерирующие железы.

Грануляционная ткань в ЮП преимущественно обнаруживается в поверхностных отделах полипов и приурочена к зонам полипа с эрозивной поверхностью.

Дифференциальная диагностика ВП и ЮП, основанная на приведенных выше морфологических критериях, позволяет уточнить природу полипа, удаленного при эндоскопическом исследовании, а также в случае ВП высказать предположительную причину его образования. Одной из основных морфологических особенностей ВП у детей является то, что они в основном представлены грануляционной тканью, развитие которой непосредственно связано с повреждением слизистой оболочки толстой кишки. Это повреждение может быть связано с пролапсом слизистой оболочки. У детей с воспалительными заболеваниями толстой кишки, в частности ЯК, характерно образование полипов в крае язвенного дефекта. Морфологической особенностью ВП, развившихся на фоне воспалительных заболеваний толстой кишки, в большинстве случаев является полное отсутствие железистого компонента в полипе, и в этих случаях полип представлен исключительно грануляционной тканью. Следует отметить, что обнаружение ВП требует обязательного взятия биоптатов из окружающей слизистой оболочки для исключения у ребенка воспалительных заболеваний толстой кишки.

Проблему ВП усложняет существование большого количества описаний дополнительных морфологических вариантов реактивных опухолеподобных поражений толстой кишки, к которым относятся клоакогенный полип, «кэп»-полип и воспалительный миогландулярный полип. Морфологическими особенностями клоакогенного полипа являются тубуло-ворсинчатое строение, наличие поверхностных изъязвлений, погружение и проникновение отдельных желез в подслизистую основу. Клоакогенный полип, «кэп»-полип, «шапочка» которого состоит из фибрина, и воспалительный миогландулярный полип патогенетически связаны с пролапсом слизистой оболочки прямой кишки. Преимущественной локализацией поражений является передняя стенка прямой кишки. Именно поэтому отдельные авторы предлагают объединить все перечисленные поражения в группу полипов, связанных с пролапсом слизистой оболочки, или в синдром пролапса слизистой оболочки.

Лимфоидный полип, как и ВП, относится к группе реактивных полипов. Морфологически они представлены очаговой гиперплазией лимфоидной ткани слизистой оболочки с наличием крупных лимфоидных фолликулов со светлыми центрами размножения. В виде солитарного поражения встречается крайне редко. Чаще описываются множественные мелкие лимфоидные полипы, которые являются проявлением иммунного ответа лимфоидного аппарата толстой кишки на различные антигены. При множественном характере поражения в толстой кишке эндоскопическая картина может потребовать исключения диагноза семейного аденоматозного полипоза. Развитие такого поражения в слизистой оболочке толстой кишки в части случаев может быть проявлением пищевой аллергии.

Отдельные авторы предлагают термин «фолликулярная лимфоидная гиперплазия» для множественных увеличенных в размерах (в среднем 3–6 мм в диаметре) лимфоидных фолликулов. Обнаруживаются такие изменения при синдроме Гарднера, общем вариабельном иммунодефиците, при различных инфекционных поражениях, аллергических реакциях. Наличие реактивных центров и поликлональный характер пролиферирующих клеток, подтвержденный иммуноморфологическим исследованием, помогают исключить опухолевую природу процесса.

## 24.6. ПАРАПРОКТИТ

### СИНОНИМЫ

Аноректальный абсцесс. Криптогландулярный абсцесс.

### ОПРЕДЕЛЕНИЕ

Парапроктит — воспаление околопрямокишечной клетчатки.

#### Код по МКБ-10

K61. Абсцесс области заднего прохода и прямой кишки.

### ЭПИДЕМИОЛОГИЯ

Парапроктит у детей встречаются реже, чем у взрослых, но утверждение, что «дети почти не болеют парапроктитом», неверно и не соответствует данным детских хирургов.

Относительно чаще парапроктит возникает в грудном возрасте, в равной степени у мальчиков и девочек. В более старшем возрасте преобладают мальчики пре- и пубертатного периода развития.

### ЭТИОЛОГИЯ, ПАТОГЕНЕЗ

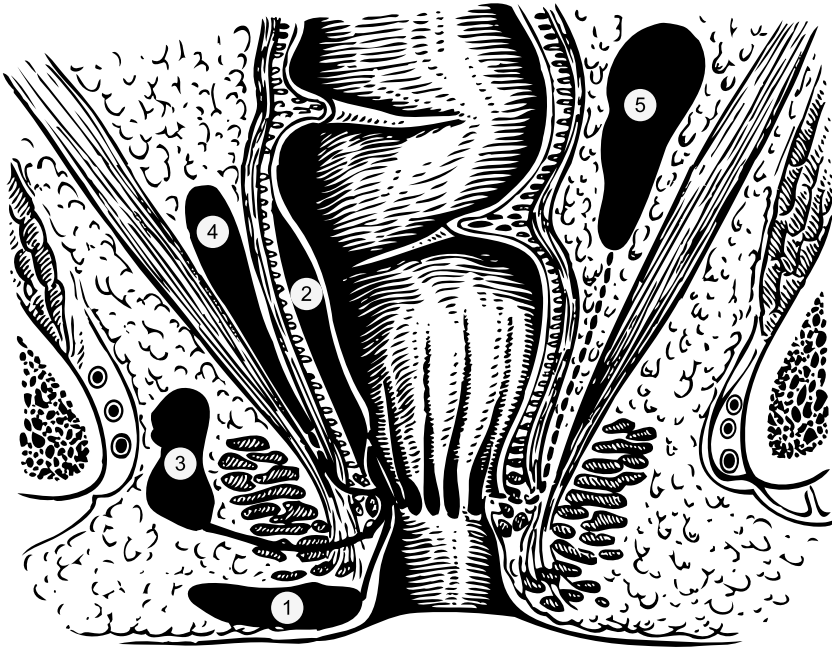
Наиболее детально парапроктит изучен у взрослых больных. Большинство исследователей склоняются к точке зрения, согласно которой в основе развития заболевания лежит воспаление анальных крипт и желез, представляющих собой готовые преформированные каналы, в них проникают микроорганизмы из просвета прямой кишки. Если происходит закупорка протока железы, образуется нагноившаяся ретенционная киста, которая вскрывается, и инфекция попадает в перианальное пространство. Возникает острый парапроктит, развивающийся сначала по типу флегмоны с разлитой реакцией окружающих тканей (отеком). В дальнейшем процесс ограничивается, образуется абсцесс перианальной области, вскрывающийся наружу самопроизвольно или после соответствующего хирургического пособия. Подтверждают эту точку зрения многие проктологи, доказавшие связь параректального абсцесса с прямой кишкой. Таким образом, в проктологии взрослых существует четкое понятие об остром парапроктите как о патологии, связанной с воспалением анальных крипт и желез.

У детей не все так четко и ясно. На основании собственных наблюдений мы полагаем, что в детском возрасте происходят схожие по форме, но различные по существу процессы: абсцессы промежности и истинный парапроктит.

- В первом случае инфекция проникает в перианальную область не из просвета кишки. Входными воротами обычно становится кожа, которая у новорожденных и грудных детей легкоранима, а кроме того, в области промежности часто подвергается мацерации. Абсцессы промежности могут становиться очередным местным очагом инфекции при септикопиемии (идентичность микрофлоры).
- При истинном же парапроктите инфекция проникает из просвета прямой кишки. Входными воротами бывают морганиевы крипты, куда открываются протоки анальных желез (ходы Германа).

Гистоморфологические исследования показали, что к основным факторам, способствующим возникновению и развитию парапроктита у младенцев, следует относить врожденную предрасположенность — своеобразные скрытые аномалии в виде необычно глубоких крипт, неправильного развития протоков анальных желез и др. В неблагоприятных ситуациях, в частности, при диспепсических расстройствах, дисбактериозе, изменении вирулентности сапрофитирующей в кишечнике





**Рис. 24.15.** Схема наиболее типичных мест (1–5) локализации параректальных гнояников

микрофлоры и появлении патогенных штаммов, вышеуказанные микроаномалии становятся местом возникновения острого воспалительного процесса. Сначала воспаляется одна из крипт. На месте входных ворот инфекции формируется так называемое внутреннее отверстие. Затем инфекция распространяется по протокам анальных желез в аномальные разветвления и, разрушая их, проникает в параректальное клетчаточное пространство, где формируются абсцессы (рис. 24.15). Возможны прорывы гнояника на кожу с образованием наружного отверстия, оно иногда остается и после оперативного вскрытия гнояника. В таких случаях процесс переходит в хроническую стадию, и понятия «хронический парапроктит» и «параректальный свищ» становятся синонимами. Примерно в 50% случаев при остром парапроктите образование абсцессов, дренирующихся спонтанно, заканчивается формированием параректального свища.

### КЛИНИЧЕСКАЯ КАРТИНА

Заболевание начинается довольно остро. Ребенок без видимой причины становится беспокойным, теряет аппетит, температура тела повышается до 38–39 °С. У маленьких детей беспокойство усиливается во время пеленания и туалета промежности. Дети старшего возраста жалуются на боли в околоанальной области, усиливающиеся в сидячем положении и во время дефекации. Если очаг поражения локализуется в передней полуокружности заднего прохода, возможны дизурические явления.

### ДИАГНОСТИКА

#### Осмотр и физикальное обследование

При осмотре местно обнаруживают припухлость и гиперемию кожи над ней. Кожные складки, идущие от заднего прохода, сглажены, а форма ануса несколько

нарушена (приплюснута). Пальпаторно определяют резко болезненный инфильтрат, при подкожной форме парапроктита имеющий довольно четкие границы, а при седалищно-прямокишечной форме границы определить трудно из-за резкого отека ягодичной области. Инфильтрат сначала бывает плотным, затем в его центре появляется размягчение (флюктуация).

Процесс прогрессирует быстро, уже через 2–3 сут местные явления становятся резко выраженными. Параллельно ухудшается самочувствие, ребенок становится малоактивным, крикливым, плохо ест и спит. Развиваются изменения со стороны крови — увеличение СОЭ, лейкоцитоз и др. Стул в одних случаях жидкий, а в других, наоборот, возникает запор. Дети старшего возраста стараются не садиться или сидят на одной (здоровой) ягодице, ходят медленно, расставив ноги, а лежать предпочитают на здоровой стороне, подтянув ноги к животу.

Если своевременно не оказана помощь, воспалительный процесс и отек распространяются на здоровую сторону. К 6–8-м суткам гнойник самопроизвольно вскрывается, обычно наружу в околоанальной зоне, реже — в прямую кишку. Расчет на самоизлечение — грубейшая ошибка ввиду опасности местных и общих осложнений (обширные затеки, сепсис).

Характеризуя особенности острого парапроктита в детском возрасте, прежде всего следует отметить большую редкость глубоких гнойников. Процесс в большинстве случаев протекает по типу подкожного или подслизистого абсцесса (95–97%), значительно реже встречаются седалищно-прямокишечную форму (3–5%). Внутреннее отверстие, как правило, имеет переднюю или переднебоковую локализацию.

Диагностика острого парапроктита основана на перечисленных выше клинических признаках. Именно так, в сравнительно короткие сроки, протекают подкожная и подслизистая формы. Наиболее легкая подслизистая форма может сопровождаться лишь субфебрильной температурой тела и несильными болями во время дефекации. Внешние признаки обнаруживают, если гной опускается ниже гребешковой линии и переходит на подкожную клетчатку (подкожно-подслизистый гнойник). В это время отмечают отек области заднего прохода. При пальцевом ректальном исследовании выявляют округлое болезненное и ограниченное образование, расположенное над гребешковой линией.

При тяжелых формах, например ишиоректальной, заболевание может развиваться медленно. Сначала отмечают ухудшение общего состояния, познабливание, нарушение сна, субфебрильную температуру тела. Затем появляются неотчетливая тяжесть, дискомфорт в области прямой кишки. На 3–6-е сутки самочувствие заметно ухудшается, температура тела поднимается до 39 °С и более, становятся отчетливыми боли при дефекации. Внешние признаки острого ишиоректального парапроктита выявляются к 5–6-м суткам. Сначала кожный покров остается неизменным, затем появляется небольшая припухлость и вслед за ней легкая гиперемия кожи промежности, неотчетливая болезненность при пальпации. Ценные диагностические данные можно получить при пальцевом ректальном исследовании: выявляют воспалительный инфильтрат, оттесняющий стенку кишки и выбухающий в ее просвет выше гребешковой линии. Обычно к этому времени гнойный процесс распространяется на подкожную клетчатку промежности.

Наиболее частая ошибка — запоздалое выявление флюктуации. Поскольку при остром парапроктите у детей размеры гнойника чаще всего небольшие и присутствует значительный отек тканей промежности, флюктуацию вообще определить трудно. Можно лишь пальпаторно отметить резкую локальную болезненность (как при панариции) или размягчение в центре воспалительного инфильтрата.

**ЛЕЧЕНИЕ**

Основной и единственно правильный метод лечения при остром парапроктите — хирургическое вмешательство, заключающееся во вскрытии гнойника вместе с рассечением внутреннего отверстия и санации полости. Однако на самых ранних стадиях заболевания, при начинающейся инфильтрации тканей, когда в силу разных объективных причин больного нельзя транспортировать срочно в специальное учреждение, могут и должны быть назначены консервативные мероприятия — теплые ванны (38–38,5 °С), согревающий компресс на область промежности, теплые микроклизмы, внутримышечно антибиотики широкого спектра действия, лазеротерапия.

## 24.7. ХРОНИЧЕСКИЙ ПАРАПРОКТИТ (ПАРАРЕКТАЛЬНЫЙ СВИЩ)

**СИНОНИМЫ**

Аноректальный абсцесс. Криптогландулярный абсцесс.

**Код по МКБ-10**

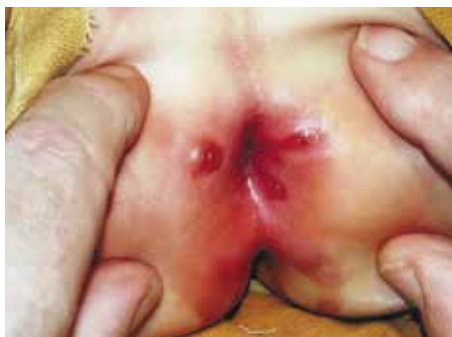К61. Абсцесс области заднего прохода и прямой кишки.

**КЛИНИЧЕСКАЯ КАРТИНА**

При переходе в хроническую стадию парапроктит у детей протекает по свищевому и бессвищевому вариантам.

Свищевой вариант составляет 95% наблюдений. Его редко встречают в классической форме, для которой характерны внутреннее отверстие в кишке, свищевой ход с более или менее выраженными рубцовыми изменениями клетчатки, а также наружное отверстие на коже промежности (рис. 24.16). Такой характер свищей встречают лишь у детей старшего возраста, а у младенцев наружное отверстие как таковое обычно отсутствует. После фазы созревания, длящейся до 3–4 нед, и вскрытия параректального абсцесса наступает фаза зрелости. При этом свищ образуется на основе уже существующей коммуникации с прямой кишкой, и абсцесс бывает промежуточным этапом в его формировании. Есть все основания полагать, что определенная доля свищей подобного рода имеет врожденную основу. В самом начале постнатального периода часть из них какое-то недолгое время имеет форму неполных внутренних свищей (открывающихся только в просвет кишки), без клинических проявлений, но затем вследствие возникшего воспаления превращаются в полные, иногда расположенные симметрично.

Симптоматика характеризуется периодическими и строго локальными обострениями воспалительного процесса. На месте ранее существовавшего наружного отверстия скапливается небольшое количество гнойной жидкости, прикрытое тонкой эпидермальной пленкой. Эта пленка легко разрушается, капля-другая гноя выходит наружу, а затем несколько дней через свищевое отверстие выходит наружу скудное серозно-гнойное отделяемое. Болезненность и гиперемия



**Рис. 24.16.** Хронический парапроктит со множественными простыми свищами у грудного ребенка

вокруг свищевого отверстия умеренные. Через короткий промежуток времени свищ снова закрывается. Интервалы между такого рода обострениями могут продолжаться от нескольких недель до нескольких месяцев и даже лет. Общее состояние ребенка удовлетворительное. Обращает на себя внимание то обстоятельство, что, несмотря на многократные обострения, возникновения новых свищевых ходов-разветвлений или новых наружных свищевых отверстий не происходит, иногда после серии рецидивов свищ не дает о себе знать в течение длительного времени. По-видимому, внутреннее отверстие свища практически облитерируется или имеет микроскопические размеры, поэтому реинфекция через него минимальна.

## ДИАГНОСТИКА

Верификация параректального свища у ребенка основана на данных анамнеза, осмотра, пальпации и ректального исследования. Часто применяемые у взрослых больных диагностические приемы и методы [инструментальное зондирование свищевого хода, введение в его просвет 1% раствора метилтиониния хлорида (Метиленового синего\*), рентгенофистулография и др.] в редких случаях по прямым показаниям можно использовать лишь у старших детей. У младенцев все упомянутые приемы бессмысленны и не имеют никакой диагностической ценности.

Визуально уточняют локализацию свищевого наружного отверстия, наличие рубцов после предшествовавших вмешательств. Пальпаторно выявляют более или менее выраженное уплотнение тканей вокруг свищевого отверстия, но главное — округлый, плотный, четко отграниченный от окружающих тканей тяж, идущий от кожи вглубь по направлению к анальному каналу. Последний признак имеет особое значение: он свидетельствует о наличии окончательно сформировавшегося свищевого хода и дает достаточно объективное представление о его форме и отношении к наружному сфинктеру.

Одновременно целесообразно осмотреть анальный канал с помощью детского вагинального зеркала, что позволяет визуализировать внутреннее отверстие свища, расположенное в одной из анальных крипт. В некоторых случаях при надавливании на упомянутый выше тяж (свищевой ход) из внутреннего отверстия появляется капля гнойной жидкости. Чаще же внутреннее отверстие распознают по отечности и гиперемии крипты, резко отличающимися ее от соседних.

Бессвищевой вариант хронического парапроктита встречают приблизительно в 5% случаев при переходе острой стадии в хроническую. После вскрытия параректального гнойника наступает период мнимого выздоровления, а затем через некоторое время (несколько месяцев и даже лет) вновь возникает (рецидивирует) абсцесс на том же месте, но свищей прямой кишки не образуется.

Надо полагать, что в подобных случаях внутреннее отверстие абсцесса при первичном процессе закрывается самопроизвольно или ликвидируется вследствие хирургического вмешательства (рассечение крипты), и коммуникация с просветом кишки отсутствует, тем более что в посевах гноя в период обострения кишечную палочку не высевают. Причину обострения в таких случаях можно объяснить двояко. Во-первых, возможна остаточная дремлющая инфекция в не сообщающихся с кишкой аномальных микрообразованиях, во-вторых, в воспалительный процесс может быть вовлечена соседняя крипта, которая и становится причиной новой вспышки. В указанных выше причинах, по всей видимости, и следует находить морфологический субстрат бессвищевой разновидности хронического парапроктита.

Период обострения характеризуется типичной клинической картиной острого парапроктита — острым началом, нарастанием болей в области промежности, задержкой стула, общим недомоганием и беспокойством ребенка, повышением температуры тела, выраженными признаками местного воспалительного процесса

в виде гиперемии кожи, припухлости, напряжения тканей и резкой болезненности при пальпации окружности анального отверстия. По степени выраженности перечисленные симптомы заметно варьируют. Такие вспышки возникают до 2–3 раз в год, но ни после первичного процесса, ни в последующем свищ не образуется.

У детей при длительном течении заболевания, резистентности к проводимому лечению, наличии множественных свищевых ходов — необходимо более углубленное обследование для исключения патологии прямой (толстой) кишки — болезни Крона. С этой целью показано проведение ректороманоскопии/колоноскопии с биопсией слизистой оболочки толстой кишки, исследование уровня кальпротектина. В случае подтверждения диагноза — показано лечение основного заболевания.

## ЛЕЧЕНИЕ

Лечение хронического парапроктита — непростая задача в связи с высоким риском рецидивирования как при хирургических, так и консервативных способах лечения. Методику лечения следует выбирать в зависимости от глубины и длины свищевого хода.

### Радикальное хирургическое лечение

Преобладание коротких, прямых, внутри-сфинктерно расположенных свищевых ходов (более 95%) позволяет у детей, особенно младшей возрастной группы, пользоваться наиболее щадящей и выгодной в функциональном плане методикой иссечения свища единым блоком. Операцию выполняют общей анестезией в холодном периоде, то есть при полном отсутствии воспалительных явлений, а по времени — не менее чем через 3 мес после окончательного формирования свищевого хода. Частота рецидивов при хирургическом лечении может достигать 50%.

### Нерадикальное хирургическое лечение

Рассечение передней стенки свищевого хода — модифицированная операция Габриэля — эффективна при поверхностно расположенных подкожно-подслизистых непротяженных свищах. Суть методики состоит в рассечении свищевого хода на всем протяжении до его внутреннего отверстия. Операцию проводят под местной или общей анестезией. Внутреннюю выстилку свища обрабатывают коагуляцией (под наркозом) или склерозирующими растворами (10% раствор йодида калия). Обработка свищевого хода проводится склерозирующим раствором до полной эпителизации раны. Эффективность этой методики довольно высока (80–85%), недостатками является длительность лечения, необходимость ежедневных перевязок и обработки раны.

### Склеротерапия свищевого хода

Склерозирование свищевого хода при хроническом парапроктите является эффективным методом лечения. Суть методики во введении в просвет свищевого хода через просвет тонкого катетера (например, сосудистые катетеры B Braun) склерозирующего препарата, вызывающего ожог/некроз выстилки свища с его последующей облитерацией. В качестве склерозантов используется 10% спиртовой раствор йодида калия, медицинские клеи различных видов, 96% спирт и другие. Лечение проводится в холодном периоде, при полном отсутствии выделений из свищевого хода и наиболее эффективно при коротких и поверхностных свищах. Главным недостатком методики является ее длительность — у ряда пациентов требуются многократные введения препарата в просвет свища. Поэтому, при отсутствии эффекта от склеротерапии в течение 7–10 процедур рекомендуется курсовое лечение с перерывами в 2–3 нед. Эффективность склеротерапии достаточно высо-

ка, суммарная эффективность (с учетом неоднократных курсов лечения) составляет 80–90%.

### Консервативное лечение

Консервативная терапия в качестве самостоятельного метода бывает оправдана в незначительном числе случаев при бесвищевых вариантах, но в том или ином объеме обязательно входит в комплексное лечение парапроктитов. Следует отметить, что у детей после 1 года частота рецидивов снижается до 5–10% вне зависимости от проводимого лечения на 1-м году жизни.

У некоторых больных в самом начале обострения процесса (рецидива), то есть при начинающейся инфильтрации тканей, весьма эффективно применение лазеротерапии местно. Параллельно назначают антибиотики широкого спектра действия в возрастных дозах, на ночь ставят полуспиртовой компресс на область инфильтрата.

В случаях опорожнившегося гнойника или пустулы прекрасный эффект дает местное использование 20% спиртового настоя прополиса, которым пропитывают марлевые салфетки и накладывают их на рану, меняя по мере высыхания. В случаях отсутствия заметного эффекта от проводимого лечения в течение 1,0–1,5 сут ребенок должен быть проконсультирован у хирурга.

## 24.8. ПРЕСАКРАЛЬНАЯ КИСТА

### ОПРЕДЕЛЕНИЕ

Пресакральная (позадипрямокишечная) область — место возникновения и развития различных опухолевидных образований, в частности, дермоидных кист. Дермоидная киста, или дермоид, — кистевидное образование округлой или овальной формы, стенка которого состоит из соединительной ткани, покрытой изнутри многослойным плоским эпителием — аналогом эпидермиса кожи. Такую кисту можно рассматривать как закрытое эпителиальное погружение со скопившимся содержимым (сальная масса с примесью чешуек эпидермиса и волос). Дермоиды — доброкачественные образования, отличающиеся медленным ростом.

#### Код по МКБ-10

M9084/0. Дермоидная киста.

### ЭПИДЕМИОЛОГИЯ

Дермоиды одинаково часто встречаются у мальчиков и девочек.

### КЛИНИЧЕСКАЯ КАРТИНА

Дермоидные кисты, локализующиеся в пресакральном (позадипрямокишечном) пространстве, при рождении ребенка и в первые месяцы и даже годы жизни обычно остаются незамеченными. Симптомы кисты появляются по мере ее роста и сдавления просвета прямой кишки. В этих случаях родители отмечают медленно прогрессирующее затруднение дефекации у ребенка, эпизодические запоры, а позднее — выделение каловых масс в виде уплощенного столбика. Общее состояние ребенка не страдает, боли обычно отсутствуют, но могут внезапно возникнуть, если содержимое кисты инфицируется. В этот момент заметно страдает самочувствие ребенка, повышается температура тела, теряется аппетит. Становится определенной локализация боли — в области ануса. Зачастую нагноившаяся киста самопроизвольно вскрывается через кожу околоанальной области, реже — в просвет кишки ближе к сфинктеру. После вскрытия кисты остаются стойкие незаживающие свищи с серозным или серозно-гнойным отделяемым. Временами свищевое

отверстие закрывается, но через определенный отрезок времени скапливающееся в полости кисты содержимое (гной) вновь прорывается по прежнему ходу. Этому обычно предшествуют повышение температуры тела, ухудшение общего состояния, неприятные ощущения в области прямой кишки, тенезмы. Подобные явления могут повторяться многократно.

## ДИАГНОСТИКА

Диагностика основывается на результатах пальцевого ректального исследования: выявляют тестоватое или более плотной консистенции опухолевидное образование на задней стенке прямой кишки, неподвижное, четко отграниченное от окружающих тканей и уходящее верхним полюсом к крестцу. Косвенным признаком пресакрального дермоида могут служить небольшие кожные «воронки» в межъягодичной складке над копчиком. Дифференциальную диагностику проводят с острым парапроктитом.

## 24.9. ЭПИТЕЛИАЛЬНЫЙ КОПЧИКОВЫЙ ХОД (ПОГРУЖЕНИЕ)

### СИНОНИМЫ

Эпителиальное погружение, эпителиальная киста, волосяная киста, задний пупок, крестцово-копчиковый свищ, пилонидальная киста.

### ОПРЕДЕЛЕНИЕ

Эпителиальный копчиковый ход — порок развития каудального конца эмбриона, обусловленный неполной редукцией бывших мышц хвоста, вследствие чего позади копчика и крестца остаются выстланные эпителием ходы или кисты.

#### Код по МКБ-10

L05. Пилонидальная киста.

### ЭПИДЕМИОЛОГИЯ

Эпителиальный копчиковый ход — достаточно редкая аномалия, встречающаяся чаще у взрослых мужчин. В детском возрасте эпителиальное копчиковое погружение как клиническая патология находится, если так можно выразиться, в зачаточном состоянии — как фон для развития в последующем серьезных осложнений (нагноения, возникновения множественных плохо заживающих свищей и т.п.).

### ПАТОМОРФОЛОГИЯ

Ход локализуется чаще всего в межъягодичной складке, имеет разную форму. Иногда это воронкообразное кожное втяжение с выраженной волосистостью, заканчивающееся слепо. В других случаях это ход, идущий от кожи или от дна «воронки» на различную глубину, или несколько точечных отверстий на небольшой площади («решето»). Ход обычно узок и едва пропускает головку глазного зонда. Короткий ход проникает в подкожную клетчатку на глубину несколько миллиметров, а длинный огибает копчик и идет к крестцу, где и оканчивается в области его верхней поверхности. Кроме того, бывают эпителиальные погружения, когда сообщение с поверхностью кожи отсутствует. Позднее из них образуются копчиковые кисты, заполненные детритом и волосами.

### КЛИНИЧЕСКАЯ КАРТИНА

Воронкообразные вдавления и короткие подкожные ходы не имеют других клинических проявлений. Надо отметить, что у детей младшего возраста и при длинных ходах выделения из них отсутствуют. Субъективные жалобы появляются при осложнениях, обычно в виде воспаления, что чаще совпадает с препубер-

татным и пубертатным периодом, когда начинает проявляться оволосение. При этом закрытое погружение после самопроизвольного вскрытия гнойника или оперативного пособия (разреза) превращается в открытое. Свищ в таких случаях держится стойко, выделения из него постоянно раздражают кожу и вызывают зуд. Нагноения рецидивируют.

Таким образом, по клиническому течению можно различать неосложненный и осложненный эпителиальный копчиковый ход. В последнем случае процесс может протекать по типу острого или хронического воспаления с периодами ремиссий. Редкость осложненного течения в детском возрасте можно объяснить тем, что кожа у детей чище, межъягодичная складка не такая глубокая, как у взрослых, отсутствует оволосение, меньше потливость и т.п.

### **ДИАГНОСТИКА**

Диагноз без труда ставят по характерным местным признакам. В комплекс обследования входят зондирование свищевого хода, ректальное пальцевое исследование на предмет выявления опухолевого процесса, пресакральной кисты, а также ректороманоскопия, рентгенофистулография, УЗИ.

### **ЛЕЧЕНИЕ**

В детском возрасте обычно нет прямых показаний к оперативному вмешательству, за исключением осложнений в виде нагноительного процесса, а также и неосложненных, но явно выраженных кист, определяемых пальпаторно. Допустимо придерживаться активной тактики и в других случаях (например, при четко выраженной кожной «воронке» в области копчика). Выполненная в детском возрасте в плановом порядке профилактическая операция избавит от возможных в будущем осложнений. Если разъяснить это родителям, они в большинстве случаев дают согласие на операцию.



# Глава 25

## Аноректальные пороки развития

*А.Н. Смирнов, В.В. Холостова, В.В. Новожилов*

### ОПРЕДЕЛЕНИЕ

Аноректальные пороки развития включают широкий спектр болезней, поражающих прямую кишку и заднепроходный канал, а также мочеполовую систему. Мальчики страдают данной патологией чаще, чем девочки (соотношение 2:1). Дефекты могут быть как незначительными, с хорошим функциональным прогнозом, так и связанными с другими тяжелыми пороками развития и имеющими слабый функциональный прогноз.

#### **Коды по МКБ-10**

Q42.2. Атрезия ануса, прямой кишки со свищом.

Q42.3. Атрезия ануса, прямой кишки без свища.

Q43.7. Персистирующая клоака.

### ЭТИОЛОГИЯ

Аноректальные пороки развития встречаются с частотой 1 на 5000 живорожденных. Этиология этих пороков развития не выяснена. Случаи сахарного диабета и приема лекарственных средств, в том числе талидомида, фенитоина и тридиона, более характерны для матерей младенцев с аноректальными пороками развития.

### ЭМБРИОПАТОГЕНЕЗ И ПАТОЛОГИЧЕСКАЯ АНАТОМИЯ

Существует несколько гипотез, объясняющих эмбриогенез аноректальных пороков развития.

Гипотезу несостоявшейся миграции выдвинули D. Brown (1951), A. Bill и R. Johnson (1958). По их данным, при нормальном развитии ректальный конец задней кишки движется от верхней части клоаки в каудальном направлении вслед за развивающейся уроректальной перегородкой, чтобы соединиться с анальной ямкой. При недоразвитии клоачной перегородки прямокишечное отверстие прекращает миграцию по задней стенке мочеполового синуса и может открываться в тот или иной орган. При разделении клоаки прямокишечное отверстие мигрирует по задней стенке мочеполового синуса кзади; если миграция не состоялась, оно может остановиться в любой части промежности. Свищи при таких пороках, согласно данной гипотезе, являются гипопластическими и эктопическими анусами.

Гипотеза нарушения каудальной дифференциации предложена В. Duhamel (1961): при аноректальных пороках развития проявляется в несостоявшемся разделении клоаки и повышенной регрессии хвостовой кишки.

Наиболее четко механизма образования аноректальных пороков развития представил F. Stephens (1963). По мнению автора, они возникают на стадии подразделения клоаки и формирования промежности, причем варианты пороков зависят от пола.

Рассмотрим это вначале на примере эмбриона мужского пола. В стадии подразделения клоаки складки Ратке соединяются со шпорой Турне на уровне лобково-копчиковой линии, которая соответствует примерно верхней границе шейки мочевого пузыря, наружному отверстию шейки матки и месту соединения дистальной части задней кишки с клоакальным компонентом прямой. В случае дефицита мезенхимных масс вырост складок Ратке недостаточен для соединения со шпорой Турне и остается сообщение между мочеполовым и аноректальным синусом. В зависимости от обширности дефекта он может или сохраниться в течение всего внутриутробного периода, варьируя лишь в размерах, или закрыться. Этот порок формируется в бесполовой стадии развития и поэтому является общим для мальчиков и девочек. У мальчиков он проявляется в виде клоаки или чаще прямокишечно-мочевое свища, который локализуется в области треугольника Льево (ректовезикальный свищ) или в области простатической части уретры (ректоуретральный свищ). Как правило, такие пороки развития комбинированные: прямокишечный свищ сочетается с атрезией прямой кишки и анального отверстия. Если свищ облитерируется, порок развития проявляется в виде атрезии прямой кишки и анального отверстия.

Надо отметить, что при высоких атрезиях у мальчиков прямокишечно-мочевой свищ наблюдается практически в 100% случаев. При этом атрезированная кишка располагается выше лобково-копчиковой линии.

У эмбрионов обоего пола при нормально развитом заднем проходе может наблюдаться недостаточность первичной промежности. Половые складки могут остаться несросшимися по средней линии, что проявляется клинически в виде открытых желобков, или расщелин, промежности. Иногда половые складки перекрывают расщелину, и она может превратиться в промежностный канал, вследствие чего у мальчиков на коже промежности, а также мошонки и полового члена открывается трубковидный свищ прямой кишки (врожденный параректальный свищ). У девочек подобные свищи открываются на стыке сращения половых складок и преддверия влагалища, то есть в области рудиментарной вилочки (клинически ректовестибулярный свищ при нормально функционирующем заднепроходном отверстии).

### ГЕНЕТИЧЕСКИЕ АСПЕКТЫ

Более 60% случаев аноректальных пороков сопровождаются нарушениями развития других органов и систем: врожденным аганглиозом толстой кишки, ТПС, атрезией ДПК, гидронефрозом, мегауретером, патологией крестца и копчика, аномалиями спинного мозга. Среди детей с такими пороками у 10% отмечается синдром Дауна. Атрезия прямой кишки и анального отверстия нередко встречается при синдроме Орбели, является постоянным признаком синдрома кошачьего глаза, описаны при трисомиях хромосом 7, 13, 18, 21, 22, частичных трисомиях, а также частичных моносомиях. Атрезия и стенозы прямой кишки и ануса являются составной частью синдромов VATER, Балера–Джералда, Иоханссона–Близарда, Фразера, Смита–Лемли–Опитца, Таунса–Брокса, Апера, ЕЕС (ectrodactyly-ectodermal dysplasia – cleft syndrome) и т.д. Аноректальные пороки могут наследоваться по аутосомно-доминантному, аутосомно-рецессивному или Х-сцепленному рецессивному типу. Генетические факторы при анальном стенозе имеют большее

значение, чем при других аномалиях этой области. Вклад доминантных мутаций в возникновение изолированных аноректальных пороков оценивается в 25,6%, риск для сибсов —  $1,28 \pm 0,30\%$ , риск для потомков — 13–14%.

## СОЧЕТАННЫЕ АНОМАЛИИ

### Патология крестца и позвоночника

Среди сочетанных с аноректальными аномалиями пороков чаще встречаются деформации крестца, обычно в виде отсутствия одного или нескольких крестцовых позвонков. Выпадение одного позвонка не имеет особого значения в прогностическом отношении, в то время как отсутствие более двух позвонков является плохим прогностическим признаком, учитывая функцию как аноректального, так и мочевого запорных механизмов.

### Мочеполовые аномалии

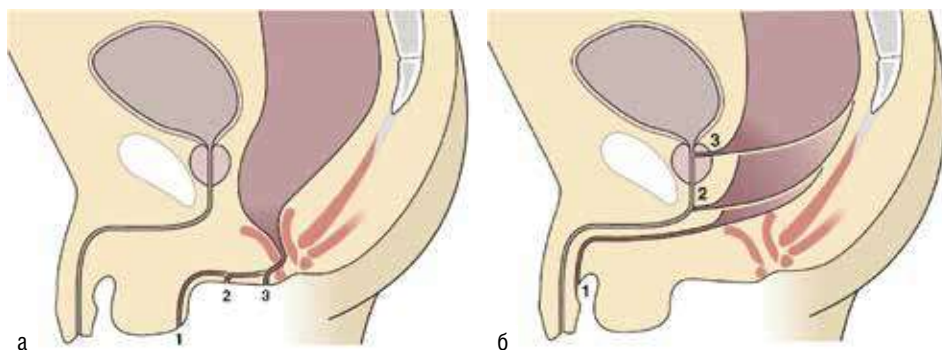
Распространенность сочетанных с аноректальными пороками мочеполовых аномалий варьирует от 20 до 54%. Среди пациентов с аноректальными аномалиями 48% (из них 55% девочек и 44% мальчиков) имеют аномалии мочеполовых путей. Чем выше локализуется аноректальный порок, тем чаще она сочетается с урологическими аномалиями. У пациентов с персистирующей клоакой поражения мочеполовой системы наблюдается в 90% случаев. Наоборот, у детей с низким формами (промежностный свищ) сопутствующие урологические недостатки отмечаются в 10% случаев. При сочетанных пороках аноректальной и мочеполовой систем главными причинами высокого количества осложнений и высокой летальности являются, как правило, гидронефроз, уросепсис и метаболический ацидоз, развивающиеся на фоне снижения функций почек. Все это подчеркивает необходимость достаточно тщательного урологического обследования пациентов с высокими формами аноректальных недостатков.

## КЛАССИФИКАЦИЯ

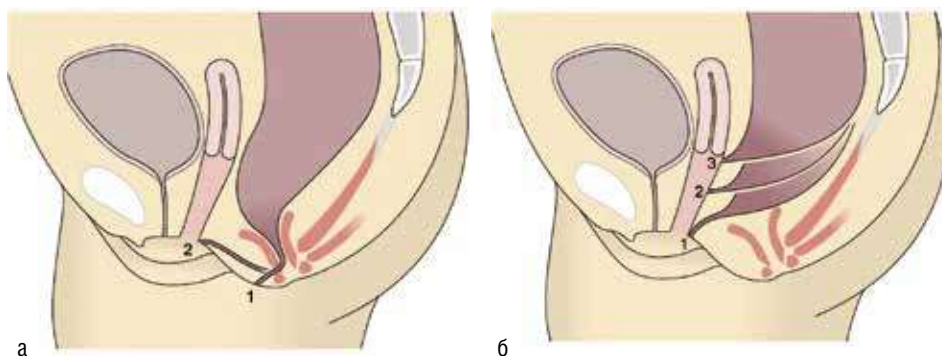
Международная конференция по развитию стандартов в лечении аноректальных мальформаций в Крикенбеке (Германия, 2005) приняла стандарты диагностики, лечения и критерии оценки результатов хирургической коррекции аноректальных пороков развития (табл. 25.1).

**Таблица 25.1.** Классификация АРПР, принятая в Крикенбеке (Германия, 2005)

Основная клиническая группа	Перинеальный свищ
	Ректоуретральный свищ
	Бульбарный свищ
	Простатический свищ
	Вестибулярный свищ
	Клоака
	Бессвищевая атрезия
	Анальный стеноз
Редкие аномалии	Ректальный мешок
	Ректальная атрезия/стеноз
	Ректовагинальный свищ
	Н-образный свищ
	Другие



**Рис. 25.1.** Свищевые формы АРМ у мальчиков: а — низкие формы атрезии прямой кишки с ректопромежностной фистулой (1–3); б — промежуточные формы АРМ с длинной трансскротальной (1) и ректобульбарной (2) фистулой, в также высокая форма атрезии прямой кишки с ректопротатической фистулой (3)



**Рис. 25.2.** Свищевые формы АРМ у девочек: а — низкие формы АРМ с аноперинеальной (1) и ановестибулярной (2) фистулой; б — промежуточные формы АРМ с ректовестибулярной (1) и ректовагинальной (2) фистулой, а также высокая форма АРМ с ректовагинальной (3) фистулой

### КЛИНИЧЕСКАЯ КАРТИНА АНОРЕКТАЛЬНЫХ ПОРОКОВ

Диагноз аноректального порока развития, за исключением анального стеноза, должен быть поставлен вскоре после рождения во время осмотра новорожденного. При этом оценивают наличие или отсутствие заднего прохода, наличие влажных и уретральных свищей, наличие и точное расположение свища, размер анального углубления, выраженность или отсутствие срединного шва, наличие комплекса ягодичных мышц. При выявлении у ребенка АРПР необходимо провести комплекс дополнительных инструментальных исследований, направленных на исключение опасных для жизни пациента пороков спинного мозга, пищевода, сердечно-сосудистой системы.

Морфология и клинические проявления АРПР зависят, прежде всего, от половых различий. Важно не просто диагностировать атрезию, но и дифференцировать ее высокие формы от низких. Низкой формой в настоящее время принято считать атрезию, при которой расстояние от поверхности кожи в области промежности до слепого конца кишки не более 1 см (на этой глубине у новорожденных залегают леваторы). При большем расстоянии атрезию квалифицируют как высокую.

## АНОРЕКТАЛЬНЫЕ ПОРОКИ У МАЛЬЧИКОВ

При первичном осмотре определяют наличие анального отверстия, его диаметр и расположение. В сомнительных случаях рекомендуется выполнить зондирование отверстия. При отсутствии ануса на должствующем месте необходимо тщательно осмотреть промежность и половые органы для выявления фистулы и определения ее локализации. Затем проводят катетеризацию мочевого пузыря для определения сообщения кишечного и мочевого тракта, в пользу которого говорит появление мекония в моче. В специализированном стационаре обследование новорожденного проводят не ранее чем через 18–20 ч после рождения. К этому времени меконий достигает дистальных отделов атрезированной прямой кишки, что делает результаты обследования достоверными. Исключение составляют новорожденные, у которых аноректальные мальформации сочетаются с клинической картиной низкой кишечной непроходимости.

### Атрезия ануса и прямой кишки без фистулы

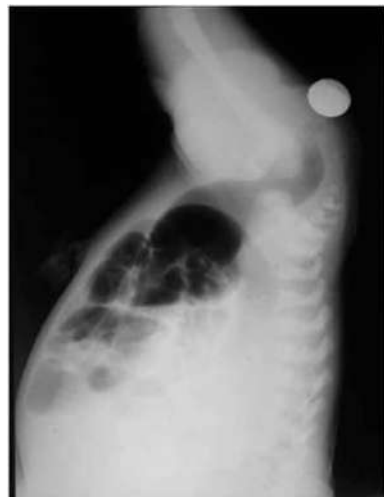К этому виду аномалий развития ануса и прямой кишки относятся те пороки развития, при которых прямая кишка в дистальном отделе заканчивается слепым мешком и не имеет сообщения с мочевыводящими путями или промежностью.

**Клинический осмотр.** Отсутствие наружной фистулы определяется по визуальному осмотру промежности. Косвенным признаком бессвищевой формы атрезии ануса и прямой кишки является отсутствие отхождения мекония из наружного отверстия уретры или его примесь в моче при катетеризации мочевого пузыря.

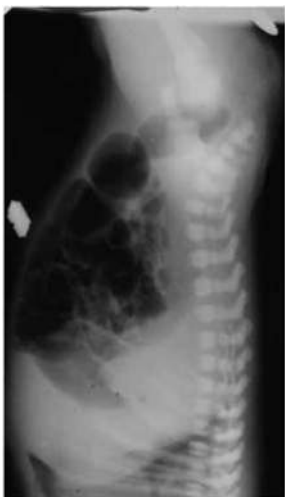Если атрезированная прямая кишка располагается низко, промежность хорошо сформирована, седалищные бугры не сближены, анальная ямка выражена, в центре ямки имеется углубление, вокруг которого заметны радиально расположенные складки. В некоторых случаях в проекции ануса обнаруживается гипертрофированный кожный валик. При интенсивной пальпации левой половины живота определяются положительный симптом толчка или выбухание анальной ямки. При мембранозной форме атрезии ануса кожа в проекции анального сфинктера истончена и представляет собой тонкую перепонку, через которую просвечивает меконий. Окончательная форма порока диагностируется на основании инструментальных методов исследования.

**Рентгенологическое исследование.** Для верификации уровня атрезии выполняют инвертограмму в боковой проекции с обязательной маркировкой анальной ямки. Неточная интерпретация полученных данных возможна при выполнении рентгенограммы в первые часы с момента рождения ребенка, так как воздух не успевает заполнить терминальный отдел прямой кишки, и при наличии мекониальной пробки в случае бессвищевой атрезии нередко расценивается как более высокий вариант аномалии (рис. 25.3, 25.4).

Данный вид исследования становится менее актуальным в связи с развитием ультразвуковой диагностики. Тем не менее рентгенологическое исследование является достаточно информативным методом



**Рис. 25.3.** Инвертограмма по Вангенстину. Диастаз менее 1 см, низкая форма



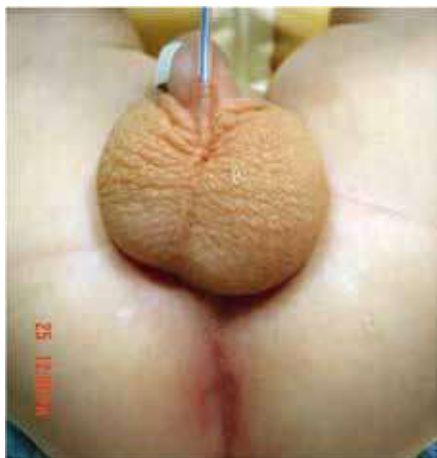**Рис. 25.4.** Инвертограмма по Вангенстину. Диастаз более 1 см, высокая форма

слепым концом и кожей промежности. Возможно применение этого метода с наполнением мочевого пузыря, что способствует улучшению изображения слепого конца прямой кишки. Обязательно выполняют УЗИ почек, мочеточников и мочевого пузыря для выявления сочетанных аномалий развития.

#### **Атрезия ануса с наружной (кожной) фистулой**

К данному виду порока относят те формы, при которых прямая кишка заканчивается слепо, но открывается на промежность свищевым ходом. При этом наружное отверстие свища (фистула) может быть расположена в различных отделах промежности.

**Атрезия ануса с кожной фистулой (низкая форма порока).** При низких типах аномалий в проекции ануса обнаруживается гипертрофированный кожный валик, или углубление, вокруг которого заметны радиально расположенные складки.



**Рис. 25.5.** Анокожная перинеальная фистула открывается у корня полового члена

для окончательного исключения сообщения прямой кишки с мочевыводящими путями. Для этого рекомендуется проведение микционной уретроцистографии с использованием водорастворимого контрастного вещества [натрия амидотризоата (Урографина\*), верографина<sup>®</sup> и др.] в объеме для новорожденных — 30–40 мл и концентрацией 30–35%. Катетер проводят в уретру и ретроградно наполняют мочевой пузырь под контролем рентгеновского экрана.

После заполнения мочевого пузыря, удаляют катетер и выполняют рентгеноскопию во время микции. Отсутствие визуализации контрастного вещества за пределами уретры или мочевого пузыря свидетельствует о бессвищевой форме атрезии.

**УЗИ.** При УЗИ визуализируют дистальный отдел прямой кишки, заполненный меконием, и измеряют расстояние между

слепым концом и кожей промежности. Возможно применение этого метода с наполнением мочевого пузыря, что способствует улучшению изображения слепого конца прямой кишки. Обязательно выполняют УЗИ почек, мочеточников и мочевого пузыря для выявления сочетанных аномалий развития.

Промежностный субэпителиальный свищ, анальный стеноз или анальная мембрана — все эти пороки легко диагностируются при осмотре и относятся к низким аномалиям.

При промежностном субэпителиальном свище прямая кишка локализуется в пределах сфинктерного механизма, только нижняя ее часть смещена кпереди. Иногда свищ не открывается на промежности, а продолжается в виде эпителиального хода вдоль средней линии, открываясь в любом месте шва промежности, мошонки или даже в основании полового члена (рис. 25.5). Выделяют мальформацию, когда свищ утолщен и в виде мостика

перекидывается к основанию мошонки, так называемую рукоятку ведра. Наличие мекония в просвете свища свидетельствует о низкой форме порока.

Промежностная фистула обычно вызывает обструкцию, так как она очень узкая. Нецелесообразно выполнять бужирование наружной фистулы в связи с вероятным развитием осложнений в виде травматического повреждения стенки прямой кишки и развитием воспалительного процесса в параректальной клетчатке. Диагноз ставится на основе обычного осмотра промежности, дополняется УЗИ. Выполнение инвертограммы при наружной фистуле является нецелесообразным.

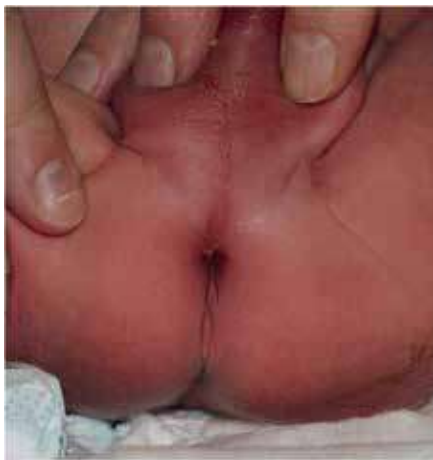#### **Атрезия ануса с кожной фистулой (промежуточная и высокая формы).**

При осмотре новорожденного в некоторых случаях выявляется фистула, локализующаяся у основания мошонки, на самой мошонке, на половом члене или у его основания. Наличие ректомошоночной или ректопениальной фистулы не всегда свидетельствует о наличии у пациента низкого варианта порока. Косвенным признаком промежуточной или высокой формы порока является отсутствие отхождения мекония из наружного отверстия свища. Как правило, промежность выглядит гипоплазированной, седалищные бугры сближены, анальная ямка не сформирована, симптом толчка отрицательный. Наиболее достоверными методами диагностики данного варианта порока являются УЗИ малого таза и промежности, фистулография. Однако чаще всего фистула бывает настолько узкой, что нет возможности провести ее зондирование и выполнить рентгенологическое исследование с контрастным веществом.

#### **Анальный стеноз**

К данному виду аномалий относятся те виды порока, при которых прямая кишка при внутриутробном развитии опускается на промежность до кожи анальной области, но сам анус сформирован в виде свищевого отверстия. Эта аномалия представляет собой врожденное сужение анального отверстия — анальный стеноз.

**Клинический осмотр.** Редким вариантом локализации наружной фистулы является ее расположение в центре анальной ямки. При этом анальная ямка имеет воронкообразную форму и промежность сформирована правильно. Отмечается выделение мекония из центра анальной ямки, при зондировании отверстия прямая кишка хорошо опорожняется. Поскольку отверстие чаще всего бывает очень узким, новорожденные могут поступать в клинику с картиной низкой обтурационной кишечной непроходимости. Данный вариант порока может остаться незамеченным в родильном доме и не диагностироваться до тех пор, пока у ребенка, находящегося на грудном вскармливании, отходит неоформленный стул. Для окончательной постановки диагноза необходимо выполнить фистулографию и электромиографию анального сфинктера (рис. 25.6).



**Рис. 25.6.** Стеноз ануса

#### **Атрезия ануса с ректоуретральной и ректопузырной фистулой**

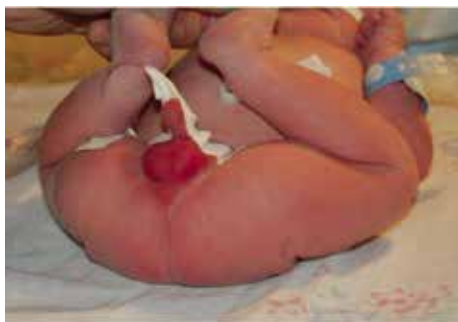К данному виду аномалий относятся такие варианты порока развития ануса и прямой кишки, при которых ее атрезированный сегмент сообщается с каким-либо

отделом мочевыводящих путей. Чаще всего кишка сообщается с уретрой в ее простатическом или бульбарном отделе, сообщение с мочевым пузырем может располагаться в его шейке или дне. Все эти варианты аномалий развития относятся к высоким формам порока, при низком впадении прямой кишки в бульбарный отдел уретры встречаются так называемые промежточные формы.

Промежточные аноректальные пороки у мальчиков чаще всего бывают сочетанными. Прямая кишка находится над леваторами, а свищ располагается в пределах пуборектальной мышцы. Заднепроходный канал, как правило, частично или полностью отсутствует. Ректоуретральный свищ может открываться в уретру в ее нижней (бульбарной) или верхней (простатической) части. Непосредственно над свищом прямая кишка и уретра имеют общую стенку, что очень важно при проведении операции. Прямая кишка обычно расширена и окружена позади и по бокам волокнами леватора. Между ней и кожей промежности расположены поперечно-полосатые мышцы, образующие мышечный комплекс. При сокращении этих волокон поднимается кожа, окружающая анальную ямку. Наиболее часто встречается анальная агенезия с ректобульбарным свищом. При низких уретральных свищах обычно хорошо развиты мышцы леваторного комплекса и ягодицы, срединная борозда и анальная ямка. При высоких свищах промежность, как правило, развита плохо, отсутствует или слабо выражен срединный шов, имеют место гипоспадия, расщепление мошонки.

При наличии ректоуретрального соустья выделение мекония и газов при мочеиспускании скудное. Меконий не успевает раствориться и выбрасывается в начале мочеиспускания неизменным, а последние порции мочи прозрачные. Газы отходят через наружное отверстие уретры и вне акта мочеиспускания.

К высоким формам относят атрезию прямой кишки с ректовезикальным свищом. При этом прямая кишка открывается в шейку мочевого пузыря. Мышцы-леваторы достаточно хорошо развиты, если только патология не сочетается с агенезией или гипоплазией трех крестцовых позвонков и более. Внутренний сфинктер отсутствует, а наружный сфинктер обычно расположен на промежности и нередко плохо развит. Вид промежности очень variabelен и не всегда соответствует форме аномалии. Как правило, визуализируются анальная ямка и выпуклость срединного шва. При наличии высокого свища можно отметить выделения неизмененного мекония из уретры. Отсутствие мекония в уретре или моче не является достоверным признаком отсутствия сообщения прямой кишки с мочевыводящими путями. Именно поэтому для верификации вида порока показано проведение инструментальных методов исследования.



**Рис. 25.7.** Вид промежности при высокой форме атрезии ануса

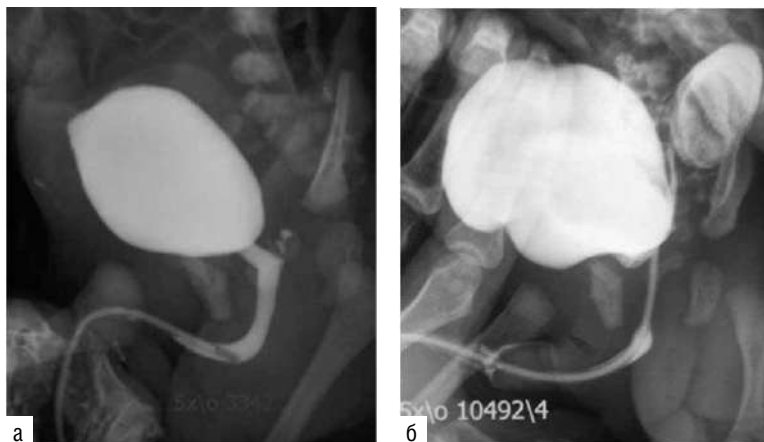При аплазии дистального отдела крестца и копчика в ряде случаев имеет место симптом провисающей промежности. Прогноз в таких случаях обычно неудовлетворительный, поскольку леваторный мышечный комплекс и наружный сфинктер недоразвиты. Ягодицы часто деформированы и имеют признаки дисгенезии (рис. 25.7). Недоразвитым бывает практически и весь таз. К этому варианту порока относятся 10% всех анальных атрезий.

**УЗИ.** При УЗИ удается визуализировать соустье между кишкой и уретрой или мочевым пузырем. Данный метод



является наиболее информативным в случае, если имеется сочетанный порок уретры в виде ее гипоплазии, стеноза или атрезии.

**Рентгенологическое исследование.** Проводят микционную уретроцистоскопию. Появление контрастного вещества за контурами уретры или мочевого пузыря свидетельствует о наличии уретральной или пузырной фистулы (рис. 25.8).



**Рис. 25.8.** Цистоуретрография: а — ректоуретральный бульбарный свищ; б — ректопузырный свищ

**Атрезия прямой кишки при нормально сформированном анусе** встречается в 1% всех аноректальных аномалий. При этом чрезвычайно редком у мальчиков варианте прямая кишка может слепо заканчиваться (атрезия) или быть суженной (стеноз). Верхний участок прямой кишки расширен, в то время как нижний участок представляет собой узкий анальный канал глубиной 1–2 см. Атрезированные отделы прямой кишки могут быть разделены тонкой мембраной, а иногда слоем фиброзной ткани. Обычно в таких случаях имеются все анатомические структуры, необходимые для обеспечения нормальной функции запорного механизма, и прогноз, соответственно, благоприятный. Поскольку анальный канал у таких детей хорошо развит, то и чувствительность аноректальной зоны сохранена. Мышечные структуры обычно нормальные. Клинически общее состояние новорожденного в первые сутки остается удовлетворительным. Со вторых суток начинаются симптомы кишечной непроходимости: нарастает вздутие живота, ребенок становится беспокойным, плачет, появляется рвота сначала съеденной пищей, а затем меконием. Симптомы кишечной непроходимости прогрессивно нарастают, и на 4–6-е сутки от рождения, если не оказана хирургическая помощь, ребенок погибает.

### АНОРЕКТАЛЬНЫЕ ПОРОКИ У ДЕВОЧЕК

Осмотр промежности у девочек включает осмотр анальной ямки, промежности и наружных половых органов. Очень важно визуализировать кожную фистулу, ее локализацию, отхождение через наружное отверстие мекония. Важным моментом является осмотр наружного отверстия уретры и влагалища. В том случае, если визуализируется единственное отверстие в месте должествующей уретры, то, вероятнее всего, имеет место персистирующая клоака.

Промежностный субэпителиальный свищ, анальный стеноз, анальная мембрана, как у девочек, так и мальчиков, относятся к низким аномалиям и клинически выявляются легко при первичном осмотре промежности.

### Атрезия ануса с наружной (кожной) фистулой

В отличие от мальчиков, у девочек наружная фистула всегда открывается по среднему шву на кожу промежности, располагаясь между анальной ямкой и наружным отверстием влагалища, поэтому у девочек этот вид порока относится к низким формам. Ректопромежностный свищ с хирургической и прогностической точки зрения является эквивалентом кожного свища у мальчиков. При данной форме аномалии прямая кишка размещена внутри сфинктерного механизма, за исключением нижней ее части, которая смещена кпереди. Прямая кишка и влагалище, тем не менее, нередко расположены весьма интимно, в редких случаях — хорошо отделены друг от друга.

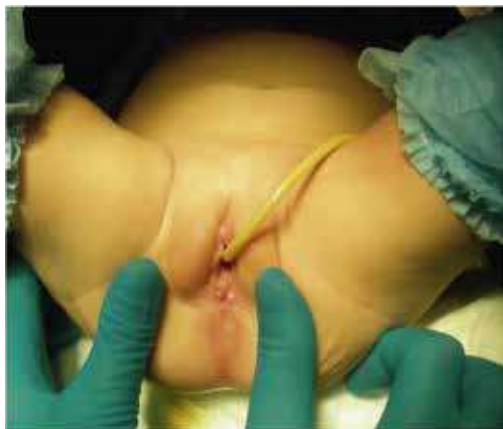**Клинический осмотр.** Данный вид аномалии можно выявить при первичном осмотре ребенка в родильном зале. При этом пороке имеется хорошо сформированная анальная ямка, седалищные бугры не сближены. Фистула располагается кпереди от анальной ямки, при этом визуализируется кожная площадка, разделяющая фистулу и наружное отверстие влагалища. Чаще всего фистула у девочек достаточно широкая, поэтому к концу первых суток жизни из нее выделяется меконий в достаточном количестве. В подавляющем большинстве случаев не требуется дополнительных методов исследования. Однако при малейшем сомнении необходимо выполнить рентгенологическое исследование или УЗИ.

**Инструментальные методы исследования.** При выявлении кожной фистулы наиболее информативным методом исследования является фистулография. Исследование позволяет определить длину свищевого хода, его диаметр и возможность опорожнения прямой кишки через существующее отверстие.

### Атрезия ануса с наружной (вестубулярной) фистулой

Данный вид аномалии включает такой вариант порока, при котором прямая кишка открывается на промежность вблизи наружного отверстия влагалища. Атрезия ануса с вестубулярной фистулой — наиболее часто встречающаяся аномалия развития у девочек.

Вестубулярный свищ относится к промежуточной форме АРМ. Функциональный прогноз при данной патологии обычно хороший, если правильно и квалифицированно проведено оперативное лечение. Свищ открывается непосредственно позади девственной плевы в преддверие влагалища. Сразу над свищем прямая кишка и влагалище разделены лишь тонкой общей стенкой. У таких больных обычно хорошо развиты мышцы и крестец и не нарушена иннервация. Однако в некоторых случаях при этой форме порока имеет место недоразвитие крестца. Точно идентифицировать данную форму можно на основании клинических данных при осмотре промежности и половых органов новорожденной (рис. 25.9).



**Рис. 25.9.** Атрезия ануса, ректовестубулярная фистула

При осмотре промежности анальное отверстие на должствующем месте не определяется, седалищные бугры не сближены, анальная ямка сформирована. Как правило, визуализируется фистула, открывающая-

яся на слизистую оболочку, расположенную сразу за девственной плевой, то есть в преддверие влагалища. Меконий и газы отходят хорошо. При узком диаметре фистулы для лучшего опорожнения прямой кишки можно выполнить ее дилатацию с использованием расширителя Гегара. В подавляющем большинстве случаев не требуется каких-либо дополнительных методов исследования.

**Инструментальные методы исследования.** Инструментальные методы исследования (рентгенологические и УЗИ) необходимо применять в том случае, если меконий и газы не отходят через вестибулярную фистулу или отходят в небольшом количестве даже после очистительной клизмы. Как и в случаях с кожной фистулой, наиболее информативным методом исследования является фистулография с использованием водорастворимого контрастного вещества. УЗИ при данном варианте порока неинформативно и имеет значительно меньше преимуществ перед рентгенологическим исследованием.

### **Атрезия ануса с вагинальной фистулой**

К этому виду аномалий относятся те пороки развития, при которых прямая кишка открывается в заднюю стенку влагалища на любом уровне, крайним вариантом порока может быть сообщение прямой кишки с маткой. Вагинальный свищ как высокая форма аномалии у девочек встречается очень редко. Поскольку при данной патологии прямая кишка соединяется с нижней или верхней частью влагалища, поставить диагноз можно только в том случае, когда у новорожденной меконий выделяется через влагалище. Дефект в области задней части *himen* — еще один верный признак, который подтверждает диагноз.

Клиническая картина данного варианта порока зависит от уровня сообщения между прямой кишкой и влагалищем. Так, при низком впадении прямой кишки во влагалище при первичном осмотре новорожденного меконий может отходить из глубины влагалища. Однако даже при разведении половых губ хирург не может видеть место расположения фистулы, не визуализируется задний ободок девственной плевы. В том случае, если сообщение прямой кишки и влагалища расположено достаточно высоко, меконий вообще может не появиться из наружного отверстия влагалища. Для уточнения диагноза можно выполнить зондирование вагины мягким катетером. В том случае, когда имеется низкая вагинальная фистула, зонд свободно попадает в прямую кишку и по нему отходит меконий и газы. При высоком сообщении кишечного и генитального трактов катетеризировать фистулу достаточно сложно. Для уточнения уровня локализации соустья применяют инструментальные методы исследования.

**УЗИ** промежности и малого таза при данном варианте порока является наиболее информативным. Необходимо визуализировать атрезированный сегмент кишки и определить расстояние между ним и кожей промежности. Нередко удается визуализировать сообщение между прямой кишкой и вагиной.

**Рентгенологическое исследование** является менее информативным методом при данном варианте порока. Поскольку влагалище у новорожденной короткое, при попадании в полость вагины контрастное вещество достаточно быстро заполняет весь его объем, что значительно затрудняет интерпретацию места расположения фистулы.

### **Персистирующая клоака**

Клоака встречается у одного на 20 000–25 000 новорожденных. Однако истинная частота этого порока выше, так как, по всей видимости, наблюдения крайне редко встречающихся форм атрезии прямой кишки с ректовагинальной фистулой также можно отнести к клоаке.

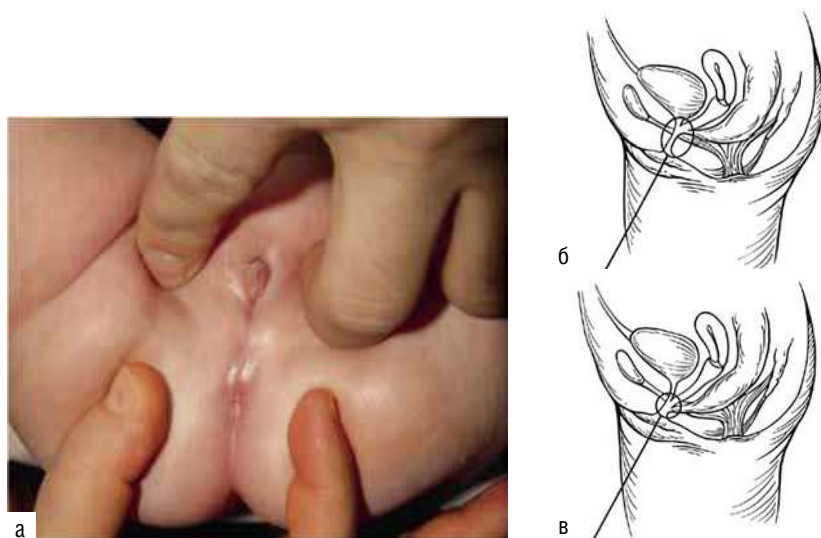
Главная черта этого порока — слияние прямой кишки, влагалища и мочевыводящих путей в единый канал, представленный урогенитальным синусом.

Различают передний и задний типы клоака. При переднем типе (наиболее частом варианте порока) урогенитальный синус открывается в месте должествующей уретры, при заднем — в виде свищевого хода в проекции анальной ямки. И в том и в другом случае имеется единственное отверстие на промежности, через которое отходят кишечное содержимое и моча. В крайне редких случаях задняя клоака может встречаться и у мальчиков. Длина общего канала может варьировать в пределах от 1 до 6 см. В зависимости от этого различают высокие и низкие клоаки. Классификацию клоаки представил А. Pena, обладатель самого большого опыта в лечении данной патологии (табл. 25.2).

**Таблица 25.2.** Классификация клоакальных форм АРМ

Тип клоаки	Характер аномалии
Тип I — несостоявшаяся клоака ( <i>Forme fruste</i> )	Анус смещен кпереди, урогенитальный синус ультракороткий, нормальное строение половых органов по женскому типу
Тип II — низкая клоака	Короткий урогенитальный синус — менее 3 см (слияние ниже пубококцигеальной линии)
Тип III — высокая клоака	Длинный урогенитальный синус — более 3 см (слияние выше пубококцигеальной линии)
Тип IV	Влагалище и/или прямая кишка впадают в мочевой пузырь
Редкие типы клоак	Задняя клоака у мальчиков. Экстрофия клоаки

Диагноз не всегда может быть уверенно поставлен на основании клинических данных. При осмотре промежности анальное отверстие на должествующем месте не определяется. Наружные половые органы гипоплазированы, особенно малые половые губы, наружное отверстие влагалища также не определяется (рис. 25.10). При низких формах клоак из наружного отверстия урогенитального синуса может выделяться меконий, что может быть ошибочно принято за ректовагинальную



**Рис. 25.10.** Персистирующая клоака: а — внешний вид промежности; б — схема низкой клоаки, общий канал менее 3 см; в — схема высокой клоаки, общий канал более 3 см

фистулу. При высоких формах может встречаться затруднение отхождения не только мекония, но и мочи. Довольно часто влагалище чрезмерно растянуто и заполнено слизистым секретом (гидрокольпос). При пальпации нижней половины живота определяется образование в полости малого таза различного размера. При осторожном разведении половых губ можно увидеть на промежности единственное отверстие.

Протяженность общего канала варьирует от 1 до 7 см и имеет большое значение в плане техники хирургического вмешательства и относительно прогноза. Если длина общего канала превышает 3,5 см, то это обычно самый тяжелый вариант аномалии, при котором приходится применять различные способы пластики влагалища. Иногда прямая кишка открывается высоко во влагалище. У 40% девочек с клоакой при пальпации живота можно выявить опухолевидное образование над лобком — гидрокольпос. Перерастянутое влагалище сдавливает мочепузырный треугольник, что нередко приводит к развитию мегауретера.

Наличие большого по размерам влагалища облегчает его пластику. При клоакальных пороках довольно часто встречаются перепонки или удвоение влагалища и матки, выраженные в различной степени. В подобной ситуации прямая кишка, как правило, открывается между двумя влагалищами. При низких клоакальных пороках ягодицы обычно хорошо развиты, промежность выглядит нормальной, мышцы сформированы правильно и иннервация не нарушена.

В дополнение к описанным аномалиям эти больные имеют высокую частоту сопутствующих мочевых аномалий, включая гидронефроз, мегауретер, рефлюкс, почечную дисплазию, почечную агенезию и нейрогенный мочевой пузырь. Патология мочевыделительной системы диагностируется на основании данных УЗИ. Если у новорожденной диагностирована персистирующая клоака, то для уточнения данного порока в периоде новорожденности не требуется дополнительных исследований. В возрасте 1–2 сут жизни ребенку накладывается защитная колостома. Тем не менее УЗИ необходимо для выявления сопутствующих аномалий развития почек и мочеточников и решения вопроса о необходимости каких-либо вмешательств на органах мочевыделительной системы. При отсутствии у ребенка самостоятельных мочеиспусканий, сочетающихся с мегацитисом, необходимо наложить пункционную цистостому. Если данная аномалия сочетается с гидрокольпосом, то наложение защитной колостомы и в ряде случаев цистостомы исключит обструкцию вагины и гидрокольпос будет разрешен.

Следует обязательно проводить дифференциальную диагностику клоаки и атрезии прямой кишки с ректовагинальной фистулой.

Экстрофия клоаки является самой тяжелой формой клоакальной мальформации, которая включает дефект передней брюшной стенки, в который пролабирует порочно развитый мочевой пузырь, разделенный на две половины интестинальной площадкой, омфалоцеле и атрезии ануса. Частота этого порока составляет один на 100 000 новорожденных. В периоде новорожденности при экстрофии клоаки показаны пластика передней брюшной стенки и экстрофированного мочевого пузыря, наложение цистостомы и колостомы. Обязательным является хромосомное определение пола.

## ДИАГНОСТИКА АРМ

Определение уровня аномалии и наличия свища, внутренней анатомии тазового дна и сочетанной патологии других органов и систем может осуществляться с помощью следующих методов исследования, которые необходимо проводить у всех пациентов с аноректальными пороками.

1. Общеклиническое.
2. Рентгенологическое:

- ✧ инвертография;
  - ✧ фистулография;
  - ✧ колостография;
  - ✧ ирригография;
  - ✧ цистоуретрография.
3. Электрофизиологическое — электромиография (ЭМГ).
  4. Эхоsonoграфия брюшной полости, таза и позвоночного столба.
  5. КТ.
  6. МРТ.

**Инвертография.** Перед выполнением исследования в проекции предполагаемого анального отверстия приклеивают пластырем свинцовую метку. Затем выполняют рентгенограмму брюшной полости и таза в переднезадней и латеропозиции, повернув ребенка вертикально вниз головой. При этом газ, заполняющий дистальные отделы атрезированного участка толстой кишки к концу первых суток жизни, определяется в виде газового пузыря. Расстояние между контрольной меткой на промежности и слепым концом прямой кишки позволяет установить уровень атрезии.

При этом оцениваются расстояние между атрезированным концом прямой кишки и кожей анальной ямки, наличие или отсутствие крестца, копчика, другие аномалии костей таза. Расстояние между кожей промежности и уровнем атрезии определяется по линии Стивенса между лоном и дистальным копчиковым позвонком. Расположение кишки ниже этой условной линии соответствует низкой атрезии, на уровне — промежуточной, выше нее — высокой форме порока.

Рентгенологическая оценка формы аноректальной аномалии, по мнению большинства авторов, необходима лишь только в 10–15% случаев, так как традиционная инвертография обладает целым рядом негативных моментов. Лишь 10–15% мальчиков имеют супрелеваторные высокие формы пороков, в остальных ситуациях прямая кишка расположена на различной высоте по отношению к пуборектальной мышце. Мышечный аппарат имеет определенный тонус, который поддерживает прямую кишку в коллабированном состоянии. Между тем очень важно диагностировать вид аномалии именно в критический период — в первые сутки после рождения ребенка. Для рентгенологической визуализации дистальных отделов прямой кишки необходимо, чтобы она имела определенное внутриполостное давление, необходимое для преодоления тонуса, обусловленного диафрагмой таза и мышцами тазового дна. Растяжение стенок толстой кишки в норме возникает вследствие заглатывания воздуха, который достигает терминального отдела кишечника только к концу первых суток жизни. Вследствие наличия препятствия у больного атрезией появляются симптомы вздутия и напряжения передней брюшной стенки — первые клинические признаки кишечной непроходимости. Исходя из этого рентгенологическое исследование становится информативным только спустя 24 ч с момента рождения. Нередко ошибки в диагностике уровня атрезии связаны именно с пониманием механизма вздутия брюшной стенки в первые часы жизни.

Неточная интерпретация полученных данных возможна при выполнении рентгенограммы в первые часы с момента рождения ребенка, так как воздух не успевает заполнить терминальный отдел прямой кишки, и при наличии мекониальной пробки в случае бессвищевой атрезии, что нередко расценивается как более высокий вариант аномалии.

Частыми причинами для ошибочной интерпретации инвертографии являются: недостаточное время для того, чтобы газ достиг терминального отдела толстой кишки; наличие мекония в атрезированном участке кишки, что приводит к оши-

бочно высокой тени газового пузыря; активное сокращение мышц, поднимающих задний проход, также отодвигает газ выше уровня атрезии; утечка газа через свищевой ход может изменить рентгенологическую картину; искажение рентгенологическим увеличением проявляется более длинным промежутком между меткой и газовым пузырем; неправильное размещение метки на промежности может вызвать ошибку при определении местонахождения заднего прохода на коже промежности; ошибочная оценка уровня поражения может встречаться при гипоплазии мышц тазового дна и пороках крестцового отдела позвоночника; и наконец, газ во влагалище может быть принят за газ в дистальной кишке.

### Определение крестцового индекса

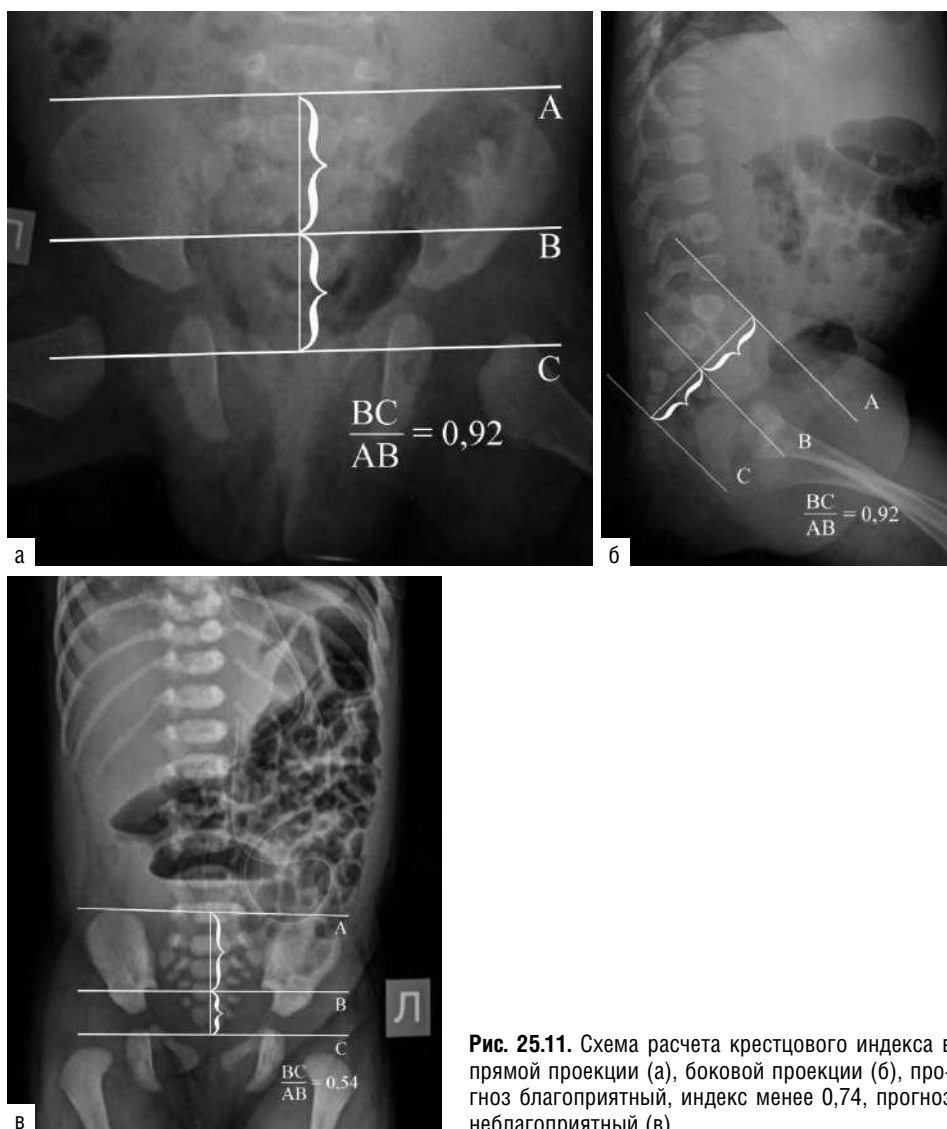
Обследование начинают с выполнения рентгенограммы костей таза в прямой и боковой проекциях для оценки крестцово-копчикового индекса. Данное исследование опосредованно отражает развитие спинного мозга, иннервацию малого таза, состояние мышц тазового дна. Крестец — наиболее часто страдающая костная структура при пороках аноректальной области. Традиционно, чтобы оценить степень крестцовой недостаточности, подсчитывают количество тел крестцовых позвонков. Более объективную информацию может дать оценка крестцового (сакрального) индекса. Оценивается структура крестца, его длина сопоставляется с костными параметрами таза. Для этого проводится горизонтальная линия по верхним точкам гребней подвздошных костей, вторая линия проводится через нижние точки крестцово-подвздошного сочленения, третья линия проводится параллельно второй по нижнему краю последнего визуализируемого на рентгенограмме позвонка. Отношение расстояния между второй и третьей к расстоянию между первой и второй линиями и является крестцовым индексом. Боковая рентгенограмма точнее переднезадней проекции, так как при этом на размеры не влияет наклон таза. Если рассчитанный индекс больше 0,74, то данный пациент имеет хороший прогноз функции тазового дна и органов малого таза. Если же индекс меньше, то данный пациент, скорее всего, будет страдать недержанием кала, нарушением мочеиспускания (рис. 25.11, а). Если индекс 0,4 и менее, то прогноз для контроля над удержанием кала неблагоприятный (рис. 25.11, б).

Помимо расчета крестцового индекса на рентгенограммах, оценивают структуру крестцового отдела позвоночника. Дефект крестца всегда связывают с наличием пресакральных масс, которые обычно образуются дермоидами, тератомами или передними менингоцеле. Входящие в структуру крестца полупозвонки могут приводить к развитию поясничного и грудного сколиоза.

У детей старшего возраста, перенесших колостомию в период новорожденности, анатомия дистального отдела толстой кишки и свища может быть точно диагностирована с помощью дистальной колостографии.

**Дистальная колостография** — рентгеноконтрастное исследование дистального отдела толстой кишки. Перед исследованием за сутки необходимо проводить санацию дистального отдела кишки через отводящую стому. При рентгеноскопии регистрируется расположение атрезированной кишки по отношению к линии Стивенса, измеряется расстояние между слепым концом кишки и кожей предполагаемой анальной ямки, выявляется наличие или отсутствие фистулы с уrogenитальным трактом. Для обнаружения кишечного свища осмотр и снимки необходимо выполнять в двух проекциях (прямой и боковой).

**Цистоуретрография** должна выполняться у всех новорожденных с аноректальными мальформациями из-за высокого сочетания данной патологии с пороками мочевыделительной системы. Этот метод позволяет диагностировать, например, ПМР.



**Рис. 25.11.** Схема расчета крестцового индекса в прямой проекции (а), боковой проекции (б), прогноз благоприятный, индекс менее 0,74, прогноз неблагоприятный (в)

**Фистулографию и ирриграфию** возможно использовать только у детей с перинеальными и вестибулярными свищами, когда имеется отверстие на промежности. Эти методы позволяют оценить протяженность, диаметр свищевых ходов, оценить состояние дистального отдела толстой кишки, что имеет большое значение для дальнейшего лечения пациентов данной группы.

**Ультразвуковое** определение уровня атрезии может быть выполнено путем сканирования промежности в сагиттальной и фронтальной плоскостях. Изменение контрастности эхосигнала определяет диастаз между кожей промежности и атрезированным концом прямой кишки.

Для изучения пространственных взаимоотношений органов малого таза целесообразно использовать УЗИ надлобковой области. В этом случае уровень расположения терминального отдела прямой кишки устанавливается на основании



следующих ориентиров: лонной кости, копчика и слепого конца атрезированной кишки. Прямая линия, соединяющая лонную кость и копчик, условно принимается за лонно-прямокишечную мышцу. Расположение кишки выше или ниже нее определяет форму порока.

### **Ультразвуковое исследование структур позвоночного канала в пояснично-крестцовой области**

УЗИ спинного мозга у детей первых 3 мес жизни и МРТ в более позднем возрасте более информативны по сравнению с рентгенологическими методами для верификации диагноза. У детей старше 3 мес ультразвук не позволяет визуализировать данную область в связи с оссификацией крестца и закрытием окна ультразвуковой визуализации. УЗИ спинного мозга проводится при возвышенном положении ребенка на животе, с валиком, обеспечивающим сгибание в позвоночнике. При этом проводят последовательное сканирование спинномозгового канала в горизонтальном и сагитальном направлении от шейного до крестцового отдела.

При данных методах исследования можно выявить такую аномалию, как фиксированный спинной мозг. Это совокупность нарушений функций, каудального отдела спинного мозга, представленных двигательными, чувствительными, тазовыми и трофическими расстройствами промежности и нижних конечностей. Перечисленные изменения развиваются в результате патологического прикрепления конуса спинного мозга в позвоночном канале, что ограничивает его физиологическую мобильность при сгибательных движениях позвоночника. Также по мере роста ребенка препятствует возрастному смещению конуса спинного мозга кверху — от уровня позвонка  $L_{IV}$  у новорожденных до  $L_1$  в старшем возрасте. Фиксация спинного мозга при пороках его развития вызывает со временем механическое натяжение мозгового вещества, дисгемические расстройства, что усугубляет дизэмбриогенетические проявления, усиливает имеющийся неврологический дефицит. Эта патология встречается примерно у 25% больных. Частота встречаемости увеличивается при увеличении уровня атрезии и сложности аноректального порока. Также вероятность наличия фиксированного спинного мозга возрастает у пациентов с плохо развитым крестцом и сопутствующими урологическими проблемами. Говоря о функциях кишки и мочевой системы, пациенты с аноректальными пороками и фиксированным спинным мозгом имеют худший функциональный прогноз. Однако высокая форма аноректального порока сочетается с плохо развитым крестцом, сопутствующими спинальными проблемами и менее развитой мускулатурой таза, так что реальное влияние именно фиксированного спинного мозга на функциональный прогноз неясно. Операции по восстановлению мобильности конуса для предотвращения нарушений двигательной и чувствительной функции описаны в неврологических исследованиях, но в них не рассматривается влияние этой операции на функциональный прогноз у пациентов с аноректальными пороками. Помимо фиксированного спинного мозга, у пациентов могут быть другие патологии, такие как сирингомиелия и миеломенингоцеле, не выявляемые при рентгенографии.

**КТ** позволяет оценить в плоскостном отображении положение толстой кишки по отношению к мышцам тазового дна, но несет большую лучевую нагрузку для пациентов. Отмечаются сложности в дифференцировке ректоорганных свищей, но прекрасно диагностируются сочетанные пороки позвоночника.

**МРТ** в последнее десятилетие получила широкое распространение в комплексной оценке патологии у пациентов с аноректальными пороками развития. Метод позволяет оценить состояние мышечных структур, с высокой точностью определить локализацию фистулы и наличие сочетанных дефектов — спинного мозга и мочевыделительной системы.

В периоде новорожденности свищ может быть диагностирован на МРТ примерно у 20% пациентов, а в старшем возрасте — у 30%. Кроме этого, информативность не снижается при декомпрессии кишки. Основным недостатком исследования является необходимость применения анестезиологического пособия у новорожденных и детей младшей возрастной группы. Тем не менее при клоакальных формах ано-ректальных мальформаций (АРМ) МРТ целесообразно выполнять у всех пациентов для верификации топографии порока.

**Электромиография** наружного анального сфинктера является важнейшим компонентом в определении локализации наружного сфинктера прямой кишки на промежности, его взаимоотношения с фистулой. Так, при обследовании новорожденных с аноректальными пороками развития было установлено, что около 60% больных имеют типичное расположение сфинктера на промежности, в 40% случаев имеется его аномальная локализация, а в ряде случаев сфинктер отсутствует. Для оценки состояния наружного анального сфинктера в до- и послеоперационном периоде используют пластинчатую и/или игольчатую электромиографию. При этом исследуют параметры четырех порций подкожной части наружного сфинктера прямой кишки.

Алгоритмы лечебно-диагностической тактики у детей с АРМ представлены на рис. 25.12 и 25.13.

### ХИРУРГИЧЕСКАЯ ТАКТИКА

Международная конференция по развитию стандартов в лечении аноректальных мальформаций в Крикенбеке (Германия, 2005) приняла стандарты хирургической коррекции аноректальных пороков развития.

Виды оперативных вмешательств при АРМ (Крикенбек, Германия, 2005):

- промежностные операции;
- передний сагиттальный доступ;
- заднесагиттальный доступ;
- крестцово-промежностная процедура;
- брюшно-крестцово-промежностное низведение;
- брюшно-промежностное низведение;
- лапароскопически-ассистированное низведение.

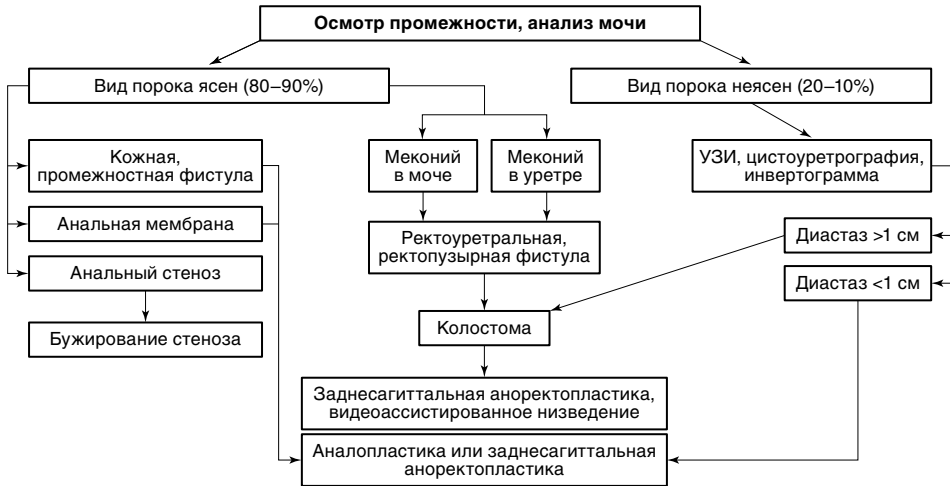Эта стандартизация необходима для возможности сопоставить различные хирургические процедуры друг с другом. Так, например, перинеальные или ановестибулярные свищи могут быть скорректированы либо промежностной операцией, либо заднесагиттальным доступом. Таким образом, чтобы сравнить результаты своих операций с рядом других авторов, важен не только тип аномалии и свища, но и тип используемой методики коррекции.

### Хирургическая тактика при низких и промежточных формах АРМ

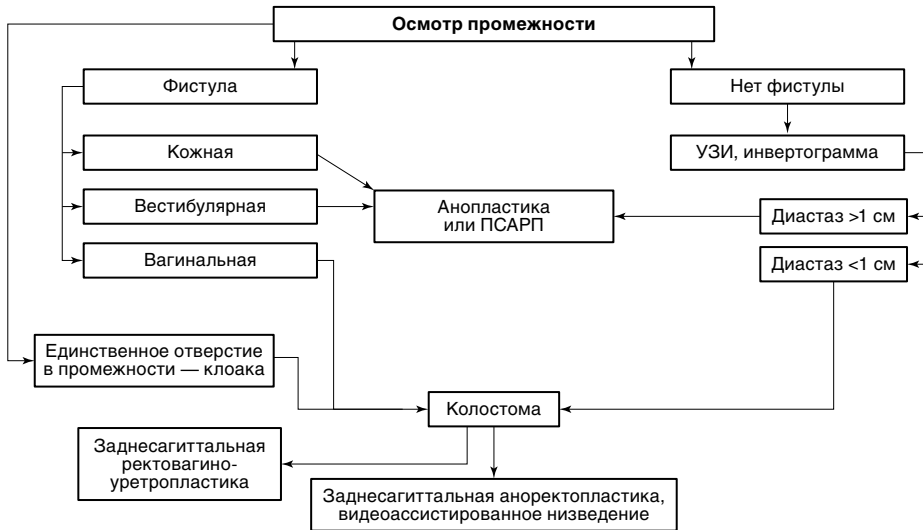#### Атрезия со свищом на промежность

Подчас анальное отверстие прикрыто гипертрофированным срединным швом промежности и имеет точечное отверстие. Но мышца наружного сфинктера, во всяком случае ее глубокая порция, окружает сохранившуюся часть анального канала. Иногда у новорожденного достаточно расширить свищевое отверстие инструментом, и отхождение мекония становится удовлетворительным; необходимость в анопластике практически отпадает.

При длинных промежностных свищах указанный прием не достигает цели и пользоваться им нельзя. В таких случаях показано простое вмешательство — рассечение стенки свища. Такой прием применял Х.Х. Саломон (1840) при атрезии с ректовестибулярным свищом, но по прямому назначению этим приемом никто



**Рис. 25.12.** Лечебно-диагностический алгоритм при АРМ у мальчиков

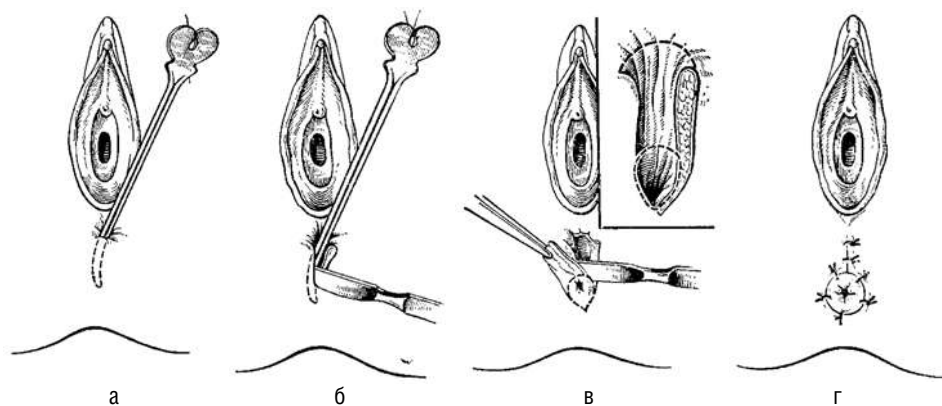


**Рис. 25.13.** Лечебно-диагностический алгоритм при АРМ у девочек

не пользовался. Однако при промежностных свищах с некоторыми техническими изменениями подобное вмешательство оказывается оптимальным.

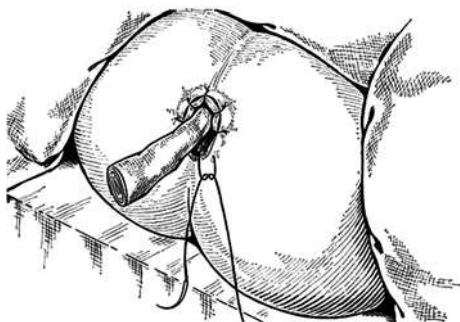
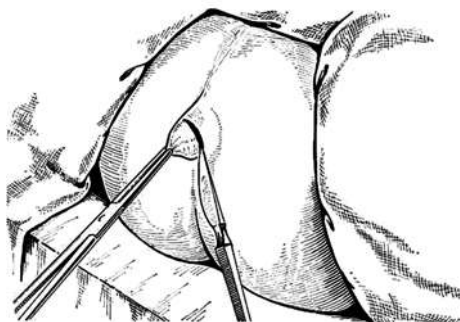
Эта операция выполнима не только при коротких, но и при длинных свищах, открывающихся у корня мошонки. При длинных свищах, открывающихся у корня мошонки, близко под кожей располагается уретра, и ее легко повредить. Именно поэтому необходимо ввести в уретру металлический катетер и под его контролем выделять стенку свища.

При наличии короткого свища и хорошо сформированной перегородки между влагалищем и кишкой, при отсутствии сочетанной патологии операция может быть выполнена без защитной колостомы в периоде новорожденности, что позво-



**Рис. 25.14.** Операция Саломона при промежностных свищах в модификации А.И. Ленюшкина: а — в свищевое отверстие введен желобчатый зонд, конец которого упирается в заднюю стенку кишки, не далее задней полуокружности наружного сфинктера; б — рассечение тканей по зонду; в — иссечение слизистой оболочки свища до стенки кишки; г — ушивание раны на промежности, слизистая оболочка кишки подшита к краю кожного разреза

ляет одномоментно ликвидировать данную патологию при отличном функциональном результате.



**Рис. 25.15.** Промежностная проктопластика при мембранозной форме АРМ (цит. по: Баиров Г.А. и др. Атлас операций у новорожденных. М.: Медицина, 1984)

При ректоперинеальных свищах у девочек более старшего возраста целесообразно использовать заднесагитальную аноректопластику по Пенья под прикрытием колостомы ввиду интимного расположения кишки с влагиалищем. В подавляющем большинстве случаев подобная тактика является надежным способом профилактики осложнений и дает хорошие функциональные результаты.

#### Мембранозная форма атрезии ануса

При мембранозной форме АРМ, когда только кожистая пленка отделяет просвет кишки от внешней среды, операция состоит в иссечении этой пленки и гемостазе (рис. 25.15). Слизистую оболочку фиксируют к коже.

#### Низкая форма атрезии без свища

Если свищ достаточно широкий и нет задержки каловых масс, есть возможность воздержаться от оперативного лечения и проводить планомерное бужирование до возрастной нормы.

При низкой атрезии без свища выполняют промежностную анопроктопластику по Диффенбаху, основным элементом которой состоит в максимальном

сохранении запирающего аппарата прямой кишки и создании анатомически правильного отверстия (рис. 25.16).

А.И. Ленишкин предложил не подшивать края кишки к краю кожного разреза и оставить избыток кишки свободновисящим. Выведенную прямую кишку подшивают за наружную оболочку к наружному сфинктеру заднего прохода или к мышцам тазового дна, а кожные лоскуты фиксируют к культю выведенной кишки. Оставление дистального отдела прямой кишки свободным препятствует расхождению краев раны и последующему рубцеванию заднего прохода. Избыток прямой кишки отсекают через 14–15 дней. За этот срок от кожных лоскутов на культю нарастает кожная муфта, последнюю используют в дальнейшем для окончательной анопластики.

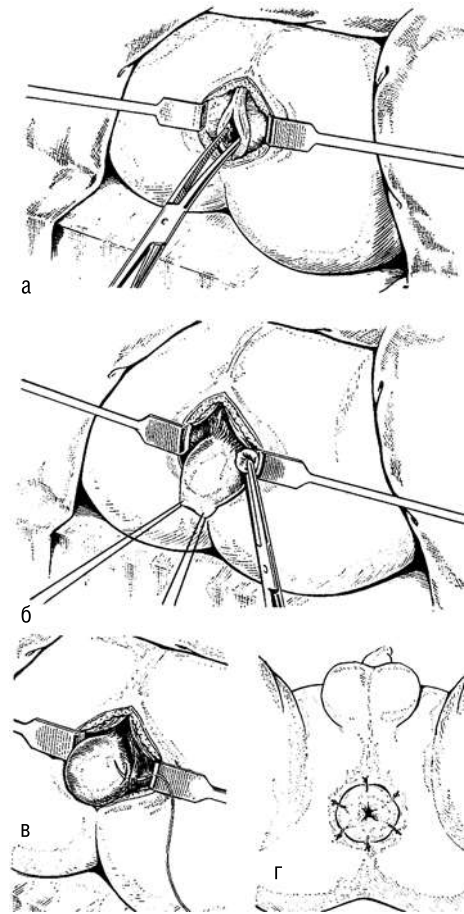
Альтернативой промежностной проктопластики является щадящая заднесагиттальная проктопластика по Пенья из разреза не более 2 см, но нужно помнить о том, что даже в этих случаях прямая кишка интимно спаяна с уретрой. Именно поэтому хирург должен из одной общей стенки сформировать и стенку прямой кишки, и уретру.

У новорожденных при тяжелом общем состоянии также накладывают противорестественный задний проход на проксимальную часть сигмовидной кишки, в дальнейшем (через несколько месяцев) проводят второй этап вмешательства — проктопластику и устранение противорестественного заднего прохода.

### Атрезия с ректovesибулярной фистулой у девочек

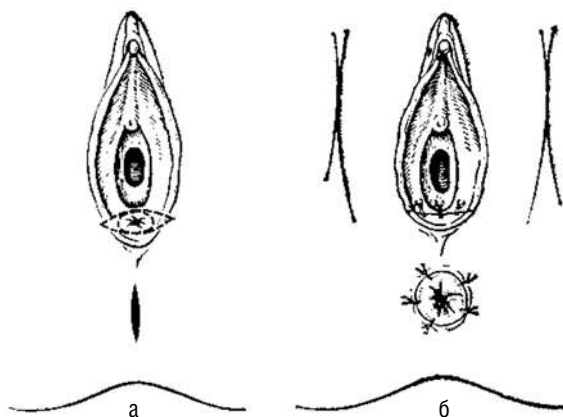
Особенностью данного варианта порока является предлежание передней стенки прямой кишки к задней стенке влагалища, что создает определенные трудности при радикальной коррекции порока. Ряд хирургов предпочитают перед основным этапом лечения накладывать защитную колостому на сигмовидную кишку у детей старше периода новорожденности. Однако следует учитывать, что данная операция не показана в периоде новорожденности, так как в первые 1–2 мес жизни стул у ребенка имеет кашицеобразную консистенцию, что позволяет хорошо опорожняться прямой кишке через имеющуюся ректovesибулярную фистулу. Тем не менее при хирургической коррекции в возрасте 4–8 нед можно выполнять операцию без наложения защитной колостомы.

Существует несколько способов коррекции данного вида АРМ: промежностная проктопластика по Стоуну–Бенсону и заднесагиттальная проктопластика по

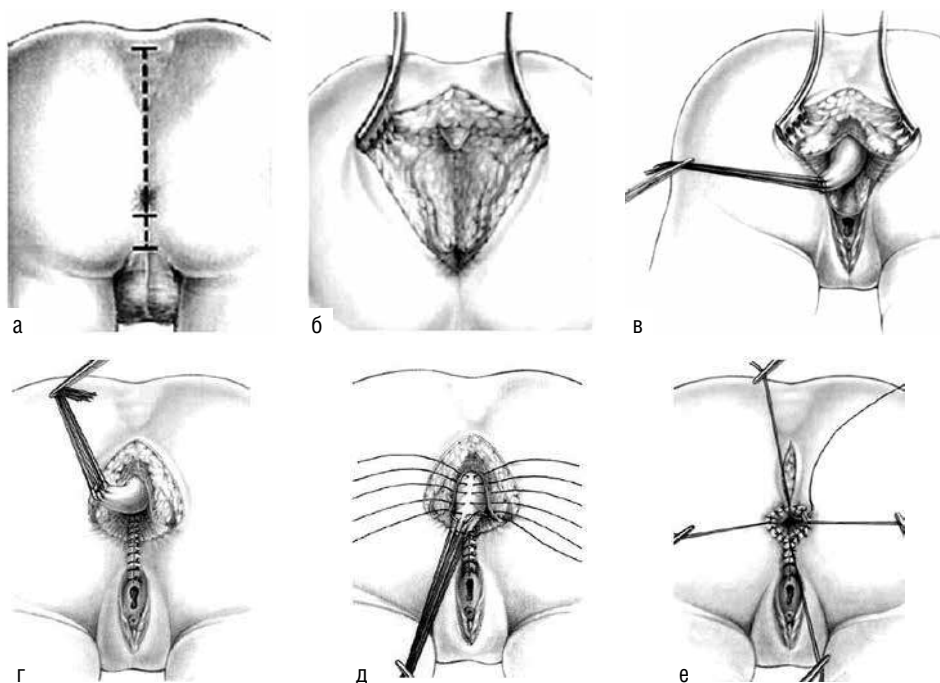


**Рис. 25.16.** Промежностная проктопластика при низкой форме атрезии прямой кишки: а — схема операции (цит. по Баиров Г.А. и соавт. Атлас операций у новорожденных, М., «Медицина, 1984); б — кожный разрез; в — наложение швов-держалок и выделение прямой кишки (видно выделение мекония из кишки); г — стенка кишки подшита к коже

Пенья. Выбор метода операции определяется опытом хирурга. Результаты данных вмешательств, по данным литературы, сопоставимы (рис. 25.17, 25.18).



**Рис. 25.17.** Промежностная проктопластика по Стоуну-Бенсону (схема операции): а — продольный разрез кожи на месте долженствующего ануса, свищевое отверстие окаймлено поперечным разрезом; б — выведение конца мобилизованной кишки в рану промежности и резекция свищевого хода, край кишки подшит к коже, рана на месте свища ушита

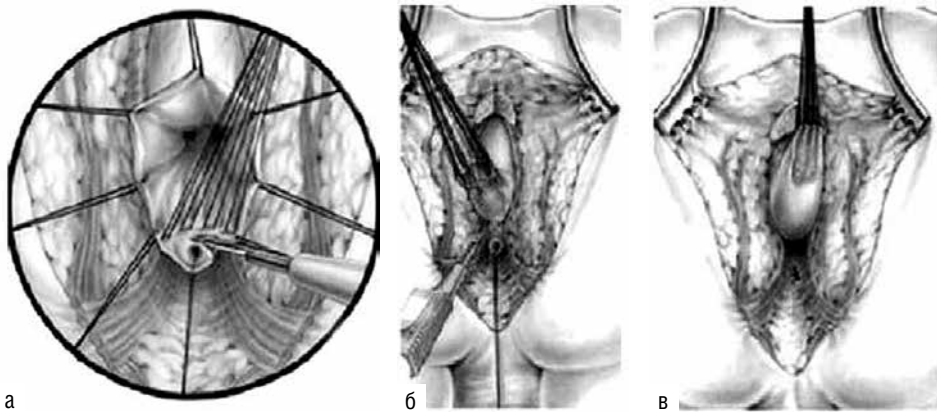


**Рис. 25.18.** Заднесагиттальная проктопластика по Пенья при ректовестибулярном свище: а — кожный разрез по межъягодичной складке; б — обнаружение задней стенки прямой кишки; в — свищ взят на держалки, отсечен от слизистой оболочки преддверия влагалища, передняя стенка прямой кишки отделена от задней стенки влагалища; г — ушиты мягкие ткани между влагалищем и прямой кишкой; д — восстановление целостности мышечного комплекса; е — ушивание раны

### Ректоуретральная бульбарная фистула

Ректоуретральные свищи являются самыми частыми дефектами у пациентов мужского пола. Выше свища прямая кишка и уретра имеют общую стенку, что создает значительные технические сложности при хирургической манипуляции. Прямая кишка, как правило, бывает расширена и окружена с боков и сзади мышцей, поднимающей задний проход. Наружный сфинктер и мышца, поднимающая задний проход, при данном пороке, как правило, хорошо сформированы, и при сокращении хорошо видно втягивающееся анальное углубление. При свищах в бульбарную часть уретры мышцы хорошо развиты, крестец сформирован правильно, видны срединный шов промежности и анальное углубление. При ректопростатических свищах мышцы часто гипоплазированы, имеется патология крестца, срединный шов и анальная ямка не выражены, хотя существуют исключения.

При свищах прямой кишки в бульбарную часть уретры операцией выбора является *заднесагиттальная аноректопластика* по Пеня (рис. 25.19).



**Рис. 25.19.** Заднесагиттальная аноректопластика при ректоуретральной фистуле: а — вскрыт просвет прямой кишки, кишка по окружности и устье уретрального свища взяты на держалки, разрез по верхней полуокружности свища, начало мобилизации стенки прямой кишки от уретры; б — стенка прямой кишки отсепарована от стенки уретры; в — отверстие уретральной фистулы ушито

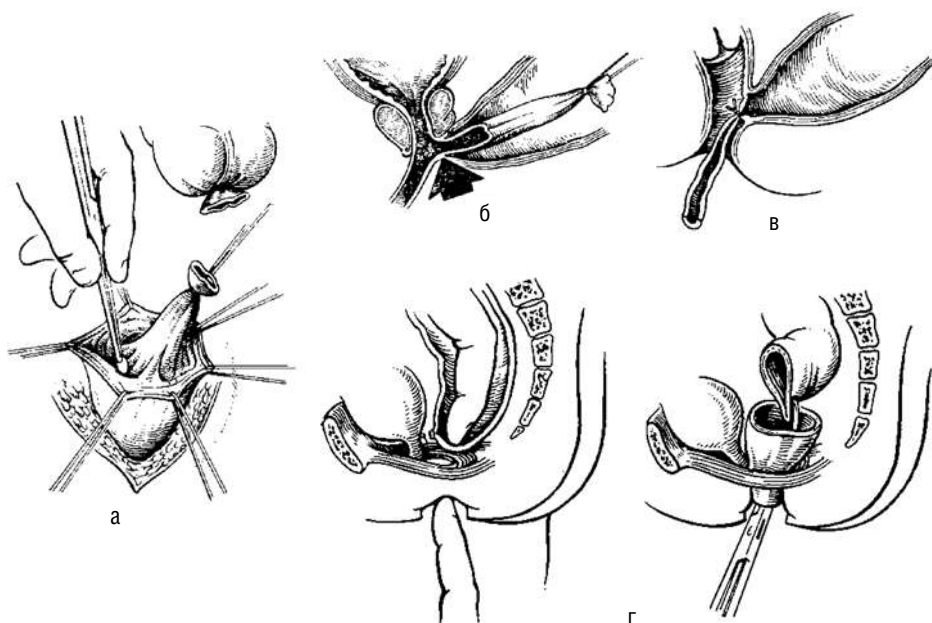
### Ректальная атрезия и стеноз у мальчиков

Операцией выбора при данном пороке является заднесагиттальная проктопластика. Ректальный мешок резецируется и накладывается прямой кишечный анастомоз, сопровождаемый тщательной реконструкцией сфинктерного аппарата.

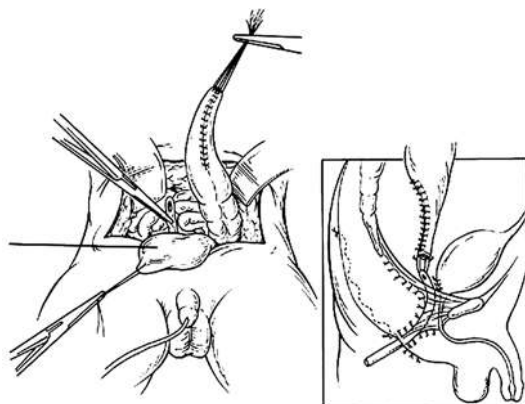
### Хирургическая тактика при высоких формах АРМ

При высоких формах АРМ, вне зависимости от наличия ректоорганного свища, низвести кишку через промежностный или сакральный доступ невозможно. Данный вид АРМ требует высокой мобилизации атрезированной прямой кишки и разъединения органных свищей через брюшную полость. Именно поэтому было предложено большое количество брюшно-промежностных, брюшно-сакральных и видеоассистированных методик оперативной коррекции (рис. 25.20, 25.21).

Методик хирургического лечения высоких форм АРМ предложено довольно много. Однако всех их отличает высокая травматичность как для пациента в целом, так и для запирающего аппарата прямой кишки. С развитием малоинвазивной лапароскопической хирургии стало возможным значительно нивелиро-



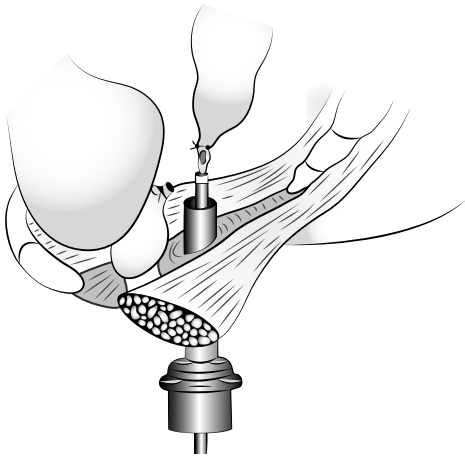
**Рис. 25.20.** Брюшно-промежностная проктопластика по Ромуальди–Ребейну в модификации А.И. Ленюшкина: а — начало демукозаии дистального отдела толстой кишки; б — ректоуретральное соустье; отделенная слизистая оболочка перевязана или пересечена в месте перехода в свищ; в — определение центра пуборектальной петли встречной пальпацией со стороны промежности; г — низведение мобилизованной сигмовидной кишки на промежность через демукозированный цилиндр и центр лонно-прямокишечной мышцы



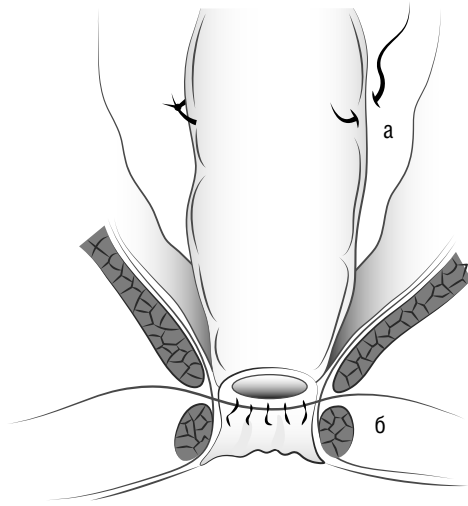
**Рис. 25.21.** Брюшно-сагиттальная аноректопластика при ректовезикальном свище. Ректосигмоид отделен от шейки мочевого пузыря (указан стрелкой), стенка мочевого пузыря ушита, мобилизованная прямая кишка может быть низведена на промежность через пресакральное пространство (цит. по: Oldham K.T. et al. Principles and Practice of Pediatric Surgery, 4th Edition)

вать недостатки приведенных выше методик. После внедрения лапароскопической мобилизации прямой кишки при БГ, ее автор К. Georgeson (1995) применил основные принципы операции для лечения атрезии прямой кишки (рис. 25.22, 25.23).





**Рис. 25.22.** Схематичное отображение низведения кишки на промежность



**Рис. 25.23.** Схематичное изображение подшивания кишки со стороны брюшной полости (а), сформированный неонанус (б)

Лапароскопия при высоких формах АРМ является патогенетически обоснованным вмешательством, направленным на максимальное щажение порочных структур тазового дна и отличный косметический результат.

**Ректовезикальные свищи** выявляются у 10% мальчиков с аноректальными мальформациями, и у них прямая кишка открывается в шейку мочевого пузыря. Как правило, у этих пациентов слабый прогноз, так как мышцы, поднимающие задний проход, наружный сфинктер плохо развиты и часто сочетается с хвостовой регрессией и пороком развития крестца. Промежность, как правило, плоская за счет слабости мышц. Но мы неоднократно видели достаточно хорошо сформированные мышцы тазового дна и наружного сфинктера у данных пациентов.

Операцией выбора при данной патологии во многих клиниках является брюшно-сакральная или брюшно-промежностная проктопластика. Мы применяем лапароскопическую проктопластику и считаем ее операцией выбора при ректовезикальных свищах.

У данных пациентов прямая кишка соединяется с мочевым пузырем примерно на 2 см ниже переходной складки. Надо помнить о том, что семявыносящие протоки и мочеточники идут достаточно близко от шейки мочевого пузыря. Именно поэтому при мобилизации прямой кишки необходимо сохранять эти структуры. При выделении стенки кишки непосредственно у шейки пузыря отмечается ее резкое сужение — это место, где свищ должен быть лигирован. В дальнейшем хирург должен получить достаточную длину кишки для низведения на промежность.

**Ректовагинальный свищ** встречается менее чем у 1% пациентов и чаще его путают с клоакой. Показана брюшно-промежностная или брюшно-сакральная проктопластика. Операция может быть выполнена с применением лапароскопической техники.

### Хирургическая тактика при персистирующей клоаке

В 1982 г. заднесагиттальная проктопластика была впервые применена для коррекции клоакальной мальформации А. Рена. Доступ оказался наиболее выгодным для сложной комплексной операции — аноректовагиноуретропластики, задачами

которой являются способность удерживать кал и мочу и сохранение сексуальной функции (менструальной, интимной и акушерской).

Наиболее важными задачами хирурга в первые дни жизни ребенка являются выявление сопутствующих дефектов, адекватная эвакуация кишечного содержимого (наложение стомы), устранение гидроколяпоса (вагиностомиа или дренирование) и при необходимости декомпрессия мочевыводящих путей путем дренирования или наложения мочевого свища. Отсутствие прибавки массы тела, обострение инфекции мочевыводящих путей, сепсис — признаки неадекватного оттока мочи. Следует помнить, что сопутствующие заболевания мочевыводящих путей встречаются в 90% случаев. Перерастянутое влагалище (гидроколяпос) также нередко является причиной мочевого обструкции.

В большинстве случаев оперативное вмешательство может быть выполнено из заднесагиттального доступа. Однако при очень высоком расположении влагалища и прямой кишки для их мобилизации может потребоваться лапаротомия.

Перед операцией необходимо выполнение клоакоскопии, так как четкая визуализация структур клоаки позволяет прогнозировать необходимость лапаротомии, реконструкции влагалища. Цель данного исследования — определить длину общего канала, наличие влагалища, наличие шейки мочевого пузыря, расположение ректальной фистулы.

У пациентов с коротким общим каналом показана заднесагиттальная пластика. Первым этапом проводится мобилизация прямой кишки, затем — мобилизация урогенитального синуса (то есть влагалище и уретра выделяются как одна структура). После этого задачей хирурга является низведение этих двух структур на промежность. Только в тех случаях, когда после мобилизации урогенитального синуса длины влагалища не хватает для низведения на промежность, приходится разделять уретру и влагалище, что технически существенно усложняет вмешательство и повышает риск развития уретровагинального свища.

При протяженности общего канала более 3 см требуется лапаротомия. Влагалище и уретра разделяются по всей длине и выполняется пластика уретры, при этом нередко приходится устанавливать мочеточниковые стенты для обеспечения нормальной уродинамики. Влагалище, как правило, не удается сформировать из имеющихся тканей, что служит показанием к созданию неовагины из тонкой или толстой кишки. Низведение на промежность прямой кишки не отличается от такового при иных АРМ.

Примерно в половине случаев имеется полная или частичная непроходимость влагалища и матки. Именно поэтому при операции необходимо четко визуализировать внутреннюю гинекологическую анатомию и удостовериться в их нормальной проходимости (при лапаротомии во время основной операции или при закрытии кишечной стомы) во избежание ретроградного заброса крови при менструациях, аменореи за счет атрезии матки и гидрометроколяпоса.

Наиболее частым осложнением при хирургическом лечении клоаки является формирование уретровагинальной фистулы, которая требует повторной операции. Именно поэтому перед тем как выполнять закрытие кишечной стомы, обязательным является выполнение уретро- и вагиноскопии.

Помимо этого, в послеоперационном периоде, как правильно, имеются нарушения уродинамики. Может потребоваться периодическая катетеризация мочевого пузыря. У пациентов с клоакой нередко сохранены шейка мочевого пузыря и функция удержания мочи. Однако при отсутствии адекватной декомпрессии мочевыводящих путей (в частности, путем периодической катетеризации) развивается недержание мочи вследствие переполнения атоничного или гипотоничного моче-

вого пузыря. Лишь у некоторых детей требуется дополнительное хирургическое лечение недержания мочи.

Наибольшие трудности в коррекции персистирующей клоаки вызывают те варианты порока, при которых длина общего уrogenитального канала превышает 3 см. При невозможности выполнить достаточную мобилизацию кишки из задне-сагиттального доступа прибегают к брюшному этапу операции.

Следует отметить, что в последнее время отдается предпочтение мобилизации влагалишно-уретерального комплекса, что имеет гораздо лучшие послеоперационные функциональные результаты. Особенно благоприятен данный вид операций при персистирующей клоаке с коротким общим каналом.

### ОСОБЕННОСТИ ПОСЛЕОПЕРАЦИОННОГО ВЕДЕНИЯ БОЛЬНЫХ

Обязательным компонентом реабилитационного лечения пациентов с АРМ является профилактическое бужирование заднего прохода. Первый сеанс дилатации расширителями Гегара проводится ежедневно с 12–14-х послеоперационных суток, размер бужа постепенно увеличивают до возрастного. Возрастные размеры дилататоров предложены А. Рея (табл. 25.3).

**Таблица 25.3.** Возрастные размеры дилататоров

Возраст пациента	Размер дилататора
1–4 мес	12
4–8 мес	13
8–12 мес	14
1–3 года	15
3–12 лет	16
>12 лет	17

После формирования анального отверстия нужного размера проводится закрытие колостомы. Развитие рубцовой деформации анального отверстия предотвращается проведением постоянного бужирования с помощью расширителей Гегара или пальцевого бужирования. Если до закрытия колостомы бужирование проводится 2–3 раза в сутки по 3–5 мин, то после ликвидации ее — не менее 1 раза в сутки. Продолжительность бужирования зависит от состояния анального отверстия. В тех случаях, когда признаков его стенозирования нет, спустя 1,0–1,5 мес можно выполнять контрольные бужирования 1 раз через 3–5 дней в течение такого же срока, а затем 3 раза в месяц в течение года. В дальнейшем вопрос решается индивидуально.

При наличии у ребенка признаков рубцевания анального отверстия ежедневное бужирование 2–3 раза в сутки проводится в течение 2–3 мес. После этого в течение 1,0–1,5 мес анальное отверстие бужуется ежедневно. Спустя 3,0–4,5 мес с момента начала бужирования продолжают, но не чаще 1–2 раз в неделю на протяжении 2–3 мес. Одновременно с бужированием анального отверстия ребенку назначают физиотерапевтическое лечение.

При таком способе формирования анального отверстия мышцы наружного сфинктера и тазового дна постепенно растягиваются, а не разрываются. После удаления бужа они снова принимают первоначальную форму. Наряду с этим происходит постепенное расширение анального канала, а также формирование рефлекса на акт дефекации.

Консервативные реабилитационные мероприятия для данной группы больных включают диету, способствующую образованию сформированных каловых масс (мясо, рыба, сметана, яйца, белый хлеб, картофель, каши), пальцевое бужирование

анального отверстия, электростимуляцию мышц наружного сфинктера, очистительные клизмы.

### РЕАБИЛИТАЦИЯ ДЕТЕЙ ПОСЛЕ КОРРЕКЦИИ АНОРЕКТАЛЬНЫХ МАЛЬФОРМАЦИЙ

Операция по коррекции АРМ является лишь этапом в комплексном лечении детей с пороками развития аноректальной области. Правильный ее выбор и идеальное исполнение, отсутствие послеоперационных осложнений, безусловно, будут способствовать получению хороших функциональных результатов. Но конечный результат в большей степени определяется качеством реабилитационных мероприятий в ближайшем и отдаленном послеоперационном периоде. Реабилитационные мероприятия должны проводиться без перерыва до достижения вновь сформированной прямой кишки нормальной функции.

Задачами реабилитации являются:

- 1) предупреждение рубцовой деформации анального отверстия и прямой кишки;
- 2) привитие ребенку навыка самостоятельного акта дефекации;
- 3) психомоторная стимуляция восстановления функции удержания.

Одной из сложных задач реабилитации детей с АРМ является выработка у них навыка самостоятельного акта дефекации. Это сложный рефлекторный процесс в нормальных условиях при нормальной анатомической структуре костей таза, мышц тазового дна и самой прямой кишки с ее сфинктерным аппаратом. При атрезии анального отверстия и эктопии анального канала в преддверие влагалища или на промежность, после реплантации анального канала в наружный сфинктер, имеют место не только анатомические отклонения от нормы, но и рефлекторно-функциональные. В этих условиях надо «научить» прямую кишку нормально функционировать, необходимо сформировать рефлекторные механизмы дефекации с регулярным опорожнением кишечника.

С этой целью ребенку назначают тренировочные и очистительные клизмы. Для выработки позыва к акту дефекации следует применять 5% раствор поваренной соли комнатной температуры. Клизмы необходимо делать 2 раза в сутки в течение 3–4 нед в одно и то же время: утром — тренировочная, вечером — очистительная гипертоническая. Объем введенной жидкости вызывает раздражение барорецепторов прямой кишки и позыв «к низу». После этого ребенок должен пытаться максимально удерживать введенную жидкость, а затем удалять ее, производя акт дефекации. После каждой клизмы ребенок высаживается на горшок или унитаз. По окончании цикла клизм ребенка в то же фиксированное время ежедневно продолжают высаживать на горшок. Данная методика выработки рефлекса на акт дефекации дает хороший эффект. В зависимости от эффективности данных мероприятий курсы тренировочных клизм следует повторять до 4–6 раз год.

Выработка рефлекса на акт дефекации должна проводиться одновременно в едином блоке с тренировкой анального держания. С этой целью проводится физиотерапевтическое лечение в сочетании с различными комплексами лечебной физкультуры. Для того чтобы она была успешной, ребенок должен быть психологически подготовленным, четко понимать неполноценность его прямой кишки и удерживающего аппарата, смысл тренировочных упражнений. Только в этой ситуации ребенок сможет правильно выполнять предлагаемые ему задания.

Ректальная гимнастика для выработки рефлекса держания может быть многогранной. Проводимое после формирования анального отверстия прямой кишки бужирование является началом ректальной гимнастики. При бужировании ребенок должен научиться четко определять ощущение прохождения бужа в область лобково-прямокишечной мышцы и мышц наружного сфинктера, выполнять команды: «Зажать буж», «Расслабиться».

Тренировка мышц сфинктерного аппарата также может проводиться путем введения в прямую кишку резиновой трубки, которую ребенок должен удерживать, напрягая мышцы тазового дна. Во время сеанса тренировочных сокращений и расслаблений мышц вокруг трубки необходимо контролировать правильность выполнения команд. Количество сокращений и расслаблений может достигать 30–40 в одном сеансе. Ребенка приучают удерживать трубку в прямой кишке не только в положении лежа, но и стоя.

Рефлекс удержания может вырабатываться и с помощью резинового баллона, который после введения в прямую кишку заполняется воздухом или жидкостью до чувства позыва к акту дефекации. После этого ребенок должен имитировать удержание содержимого прямой кишки, сокращая мышцы тазового дна. Одновременно с сокращением этих мышц выполняются специальные упражнения для мышц брюшного пресса и нижних конечностей.

Большая роль в развитии рефлексов на акт дефекации и удержания отводится мероприятиям лечебно-воспитательного характера, в которых активное участие под контролем врача принимают родители. От взаимопонимания врачей и родителей во многом зависит результат лечения. Родители должны знать, что нормальная функция в полном объеме у детей, оперированных по поводу врожденной мальформации аноректальной области, да еще с недоразвитием костных структур и мышц тазового дна, недостижима. Именно поэтому необходимо упорно и настойчиво делать все, чтобы ребенок смог быть социально адаптированным. В течение не менее 3–5 лет после операции все дети, оперированные по поводу пороков развития аноректальной области, должны находиться на диспансерном учете под наблюдением детских хирургов, которые контролируют и корригируют реабилитационные мероприятия. Дети с аноректальными пороками развития должны концентрироваться в специализированных детских хирургических отделениях, в которых проводятся их обследование, выбор метода хирургического лечения, лечение в послеоперационном периоде, диспансерное наблюдение, назначение и проведение повторных курсов реабилитационных мероприятий.



## Раздел V

# НЕОНАТАЛЬНАЯ ХИРУРГИЯ

# Глава 26

## Омфалоцеле

*С.А. Караваяева, А.Н. Котин*

**Код по МКБ-10**  
Q79.3. Гастрошиз.

### **ОПРЕДЕЛЕНИЕ**

Омфалоцеле, или грыжа пупочного канатика, — аномалия развития, при которой в результате раннего нарушения органогенеза органы брюшной полости развиваются вне туловища эмбриона, что влечет за собой не только неправильное развитие этих органов, но и дефекты формирования как брюшной полости, так и грудной клетки. При омфалоцеле имеется дефект брюшной стенки, расположенный в центральной части, через который наружу эвентрированы органы брюшной полости под оболочки пуповины. Грыжевое выпячивание покрыто грыжевым мешком, состоящим снаружи из амниона, изнутри — из брюшины с мезенхимой (вартоновым студнем) между ними. Частота порока составляет один на 4000 живых новорожденных, особых различий по полу нет. Большая часть детей с омфалоцеле рождаются доношенными.

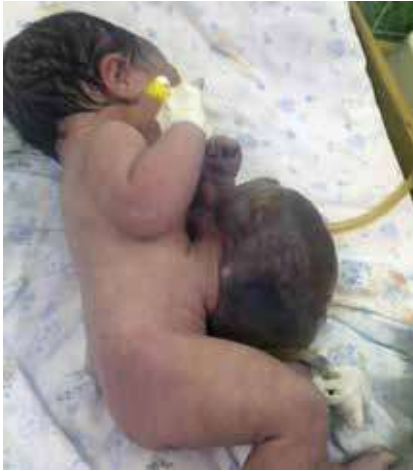### **ЭТИОЛОГИЯ И ПАТОГЕНЕЗ ПОРОКА**

Этиология и патогенез омфалоцеле до сих пор остаются до конца не известными. Считается, что в генезе эмбриональной грыжи пупочного канатика основную роль играют два фактора — нарушение вращения кишечника в первом периоде поворота и недоразвитие передней брюшной стенки. Нарушение вращения кишечника проявляется в виде сохранения временной физиологической пупочной грыжи, образующейся у пятинедельного эмбриона из-за несоответствия темпов роста кишки и брюшной полости и самостоятельно исчезающей к 11-й неделе развития. Согласно другой теории, омфалоцеле представляет собой персистенцию туловищного стебля в той части, которая в норме занята соматоплеврой. Это представление о нарушении латерального мезодермального замещения брюшины, амниона и мезодермы стебля объясняет многообразие аномалий, отмечающихся при омфалоцеле.

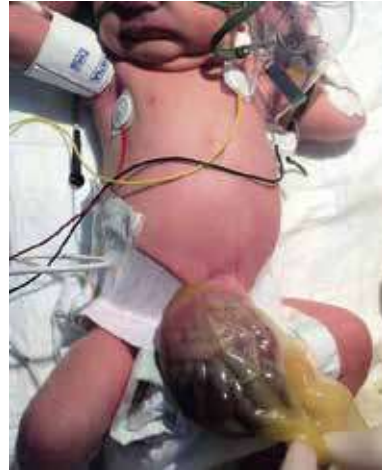### **КЛАССИФИКАЦИЯ**

Согласно рабочей классификации омфалоцеле, в зависимости от размеров дефекта передней брюшной стенки и содержимого

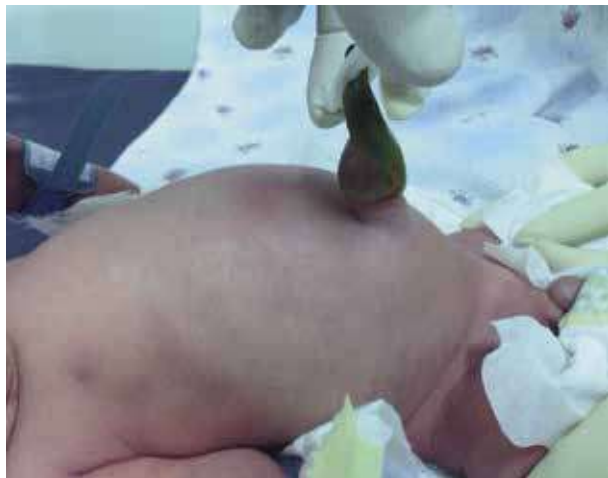



**Рис. 26.1.** Омфалоцеле больших размеров (в оболочках кишечные петли и печень)



**Рис. 26.2.** Омфалоцеле средних размеров (в оболочках петли кишечника)



**Рис. 26.3.** Омфалоцеле малых размеров (в оболочках петля кишки)

грыжевого мешка выделяют омфалоцеле малых, средних и больших размеров (рис. 26.1). Содержимым малых и средних грыж являются только кишечные петли, большое омфалоцеле всегда содержит печень (рис. 26.2, 26.3).

У новорожденных с омфалоцеле очень часто (в 54% случаев) встречаются множественные сочетанные пороки других жизненно важных органов и систем, а также хромосомные аномалии. У новорожденных с омфалоцеле отмечается высокая частота других врожденных пороков развития: аномалии сердца, почек, ортопедическая патология, необлитерированный желточный проток. Могут встречаться и хромосомные аномалии, например, синдромы Эдвардса, Беквита-Видеманна, носящего также наименование синдрома OMG (omphalocele-macroglossia-gigantism — омфалоцеле, макрогlossия, гигантизм). Омфалоцеле иногда бывает компонентом и таких тяжелейших аномалий, как пентада Кантрелла и клоакальная экстрофия, лечение которых представляет огромные трудности и до сих пор в большинстве

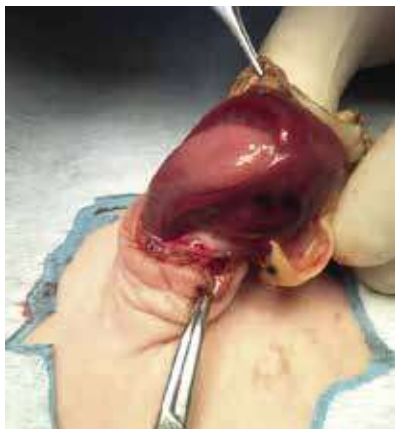клиник имеет неутешительные результаты. Большая часть детей с омфалоцеле рождаются доношенными.

### АНТЕНАТАЛЬНАЯ ДИАГНОСТИКА И РОДОРАЗРЕШЕНИЕ

Аntenатальная диагностика омфалоцеле возможна с 13–14-й недели внутриутробного развития. При исследовании плода над передней брюшной стенкой визуализируется образование с ровными контурами, которое содержит петли кишечника и/или печень. Сопутствующая патология, а также синдромальные формы порока должны быть выявлены антенатально.

Рождение детей с омфалоцеле, содержащим петли кишечника, может происходить естественным путем. При визуализации в грыжевом мешке печени рекомендовано оперативное родоразрешение.

### КЛИНИЧЕСКАЯ КАРТИНА И ДИАГНОСТИКА



**Рис. 26.4.** Омфалоцеле малых размеров: содержимое — долька печени с желчным пузырем

Диагноз «омфалоцеле» после рождения ребенка не вызывает трудностей. Однако при омфалоцеле малых размеров при обработке пуповины в родильном доме могут быть допущены ошибки, которые имеют тяжелые последствия. Обычно в грыжевых оболочках при этом типе аномалии имеются 1–2 петли кишки или дополнительная долька печени, и такое омфалоцеле может выглядеть как утолщенная пуповина (рис. 26.4). Именно поэтому в сомнительных случаях (при толстой пуповине, варикозной дисплазии сосудов пуповины) важно помнить об омфалоцеле малых размеров и лигировать пуповину на расстоянии не менее 10–15 см от кожного края. Такой новорожденный требует незамедлительного перевода в хирургический стационар для обследования. Подтвердить или исключить диагноз «омфалоцеле» малых размеров позволяет тщательный

осмотр пуповинного остатка. В некоторых случаях необходимо провести ревизию в условиях операционной. Учитывая, что при омфалоцеле нередки сочетанные пороки развития, в обязательный протокол обследования больного входит ЭхоКГ.

### ПЕРВАЯ ПОМОЩЬ В ЛЕЧЕБНО-ПРОФИЛАКТИЧЕСКИХ УЧРЕЖДЕНИЯХ АКУШЕРСКО-ГИНЕКОЛОГИЧЕСКОГО ПРОФИЛЯ

Сразу после постановки диагноза в родильном зале проводят первичную обработку ребенка по установленным правилам. Немедленная опасность заключается в высыхании внутренних органов, гипотермии и дегидратации из-за испарения воды, а также инфицировании брюшины. В целях декомпрессии устанавливается широкопросветный (Ch № 8) назогастральный или орогастральный зонд. Интубация трахеи проводится только по показаниям. Омфалоцеле погружают в стерильный пластиковый пакет и покрывают снаружи большой ватно-марлевой повязкой (рис. 26.5).

Проведение обезболивания, в том числе наркотическими анальгетиками, показано при больших омфалоцеле. Для внутривенных введений препаратов необходимо выполнить пункцию и катетеризацию периферической вены. Ребенка помещают в кувез с температурой воздуха в нем 37 °С и влажностью, прибли-

женной к 100%. Медицинская эвакуация ребенка в специализированное медицинское учреждение должна осуществляться в короткие сроки после рождения. Перевозят новорожденных с омфалоцеле в транспортном кузове, с открытым желудочным зондом, в положении лежа на боку, в сопровождении врача-реаниматолога. Машина должна быть оборудована следящей системой для контроля за жизненно важными функциями.

### ПРЕДОПЕРАЦИОННАЯ ПОДГОТОВКА

Проводится в условиях отделения реанимации. Ребенка помещают в кузов, затем хирург проводит осмотр ребенка: проводит визуальный осмотр, выявляет органы, расположенные в эмбриональных оболочках, оценивает целостность эмбриональных оболочек, затем для определения проходимости ЖКТ выполняет промывание желудка

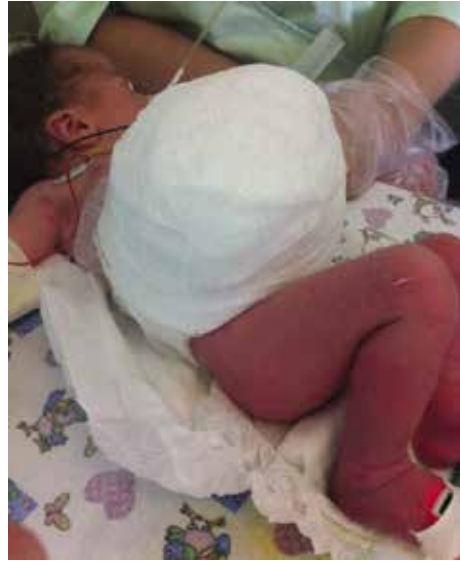

Рис. 26.5. Положение ребенка при транспортировке в специализированное учреждение

и очистительную клизму. Основные цели предоперационной подготовки: мониторинг витальных функций, коррекция волевических нарушений, поддержание функций жизненно важных органов, коррекция метаболических нарушений, предупреждение охлаждения ребенка, антибактериальная терапия, обезболивание.

Предоперационная подготовка зависит от формы омфалоцеле и наличия сопутствующей патологии. При омфалоцеле больших размеров (содержащих печень в пуповинных оболочках) первым этапом подготавливают брюшную полость. Для этого за пуповинный остаток эмбриональную грыжу фиксируют в натянутом положении перпендикулярно телу ребенка. Данная манипуляция позволяет в течение первых 2–3 сут выполнить растяжение передней брюшной стенки, что позволяет в последующем выполнить одномоментную радикальную пластику передней брюшной стенки.

Если у новорожденного имеется омфалоцеле, сочетающееся с кишечной непроходимостью, оперативное вмешательство выполняют после кратковременной предоперационной подготовки.

**Лечение** новорожденных с омфалоцеле может быть хирургическим или консервативным. Выбор метода лечения зависит от размеров эмбриональной грыжи. На сегодняшний день в подавляющем большинстве случаев, даже при больших омфалоцеле, возможно выполнение первичной радикальной пластики передней брюшной стенки. Для этого необходимо иссечь эмбриональные оболочки по краю дефекта, затем выполнить мобилизацию краев апоневроза до их сведения. В ряде случаев для погружения печени необходимо мобилизовать серповидную связку вплоть до нижней полой вены (рис. 26.6).

В случае невозможности погружения печени в брюшную полость ее помещают в пластиковый резервуар, который выполняет функцию временной брюшной полости. Стремительный скачок в лечении больших омфалоцеле был сделан в 1967 г., когда Шустер описал способ временного применения пластикового покрытия для уменьшения размеров фасциального дефекта.

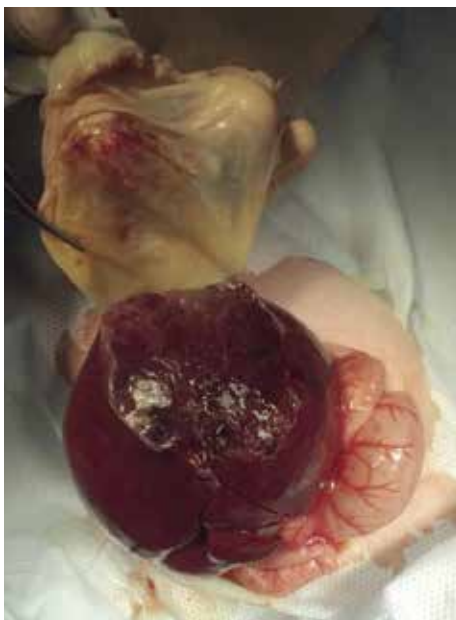

Рис. 26.6. Иссечение эмбриональных оболочек

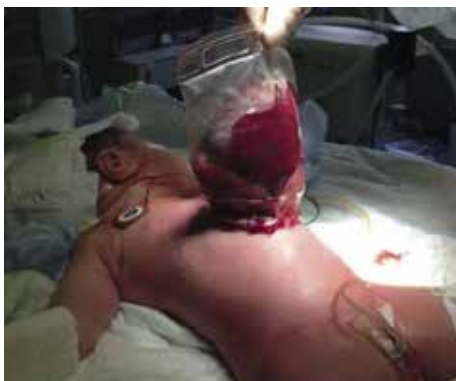

Рис. 26.7. Создание временного резервуара для печени ребенку с омфалоцеле

поддержки применяется в крайне ограниченных случаях, когда по тем или иным причинам предполагается отложить оперативное вмешательство. Подобная тактика может быть использована при огромных грыжах пупочного канатика или при их сочетании со множественными тяжелыми пороками развития или критическими пороками сердца. Наиболее часто для этих целей применяют такие дубящие растворы, как повидон-йод, мербромин<sup>®</sup>, 5% раствор калия перманганата. Грыжевой мешок за пуповинный остаток фиксируют над больным в вертикальном положении, оболочки грыжи несколько раз в сутки обрабатывают одним из перечисленных растворов, добиваясь образования плотной корки, под которой постепенно

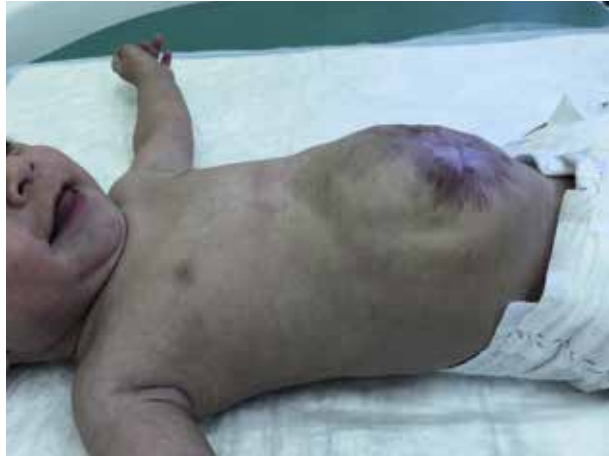Затем в 1969 г. Allen и Wrenn предложили использовать однослойное силиконовое покрытие, которое подшивалось к краям фасциального дефекта с последующим постепенным уменьшением объема грыжевого образования с помощью мануальной компрессии, что позволяло провести отсроченное первичное закрытие брюшной стенки. Как только после первого этапа вмешательства восстановится моторика кишечника, он опорожнится и уменьшится в объеме, следует второй этап (обычно через 3–14 дней) — удаление мешка и радикальная пластика передней брюшной стенки или формирование теперь уже небольшой вентральной грыжи. Этот метод остается главным в лечении данной патологии и в настоящее время (рис. 26.7).

Если омфалоцеле сочетается с непроходимостью кишечника (необлитерированным желточным протоком), выполняются одномоментная операция по устранению причины непроходимости и пластика передней брюшной стенки.

Существуют методики применения аллотрансплантатов синтетического или биологического происхождения, которые вшиваются в фасциальный дефект передней брюшной стенки в виде заплаты при выраженной степени висцероабдоминальной диспропорции.

Наибольшие трудности возникают при лечении омфалоцеле больших размеров, когда радикальная операция невозможна из-за резкого повышения внутрибрюшного давления.

**Консервативное лечение** в последние годы по мере развития реаниматологии и улучшения реанимационной



**Рис. 26.8.** Результат консервативного лечения омфалоцеле

формируется рубец, образуя большую вентральную грыжу (рис. 26.8). Однако этот метод имеет множество серьезных недостатков: инфицирование оболочек, их разрыв, длительный период заживления, выраженный спаечный процесс и др.

В послеоперационном периоде ребенку требуется посиндромная терапия. Энтеральную нагрузку начинают после восстановления пассажа по ЖКТ. Осложнения послеоперационного периода достаточно редки и включают:

- СКН;
- присоединение вторичной инфекции, НЭК, сепсис.

У новорожденных с омфалоцеле больших размеров возможно возникновение в послеоперационном периоде грыжи пищеводного отверстия диафрагмы или френоперикардиальной грыжи.

Особое внимание должно уделяться пациентам с синдромом Беквита–Видеманна, склонным к тяжелой гипогликемии. Тщательный контроль за уровнем сахара в крови позволяет предотвратить это состояние и не допустить развития энцефалопатии у этих больных.

## ПРОГНОЗ

Пациенты с омфалоцеле, не имеющие летальных пороков развития других органов и систем, выживают в 100% случаев. Диспансерное наблюдение больных следует проводить в течение нескольких лет до полного завершения реабилитации.

# Глава 27

## Гастрошизис

С.А. Караваева, А.Н. Котин

### ОПРЕДЕЛЕНИЕ

Гастрошизис (от греч. *gastros* — «живот», *schisis* — «расщепление») представляет собой порок, при котором в ранние сроки внутриутробного развития через дефект передней брюшной стенки, обычно расположенный справа от нормально формирующейся пуповины, в околоплодные воды перемещаются полые органы брюшной полости.

С гастрошизисом рождается один из 5000 детей, родившихся живыми. Гастрошизис встречается примерно с равной частотой у мальчиков и девочек с незначительным преобладанием у первых. Более 70% малышей с ГШ рождаются у очень молодых матерей от первой беременности и появляются на свет раньше срока — на 33–36-й неделе гестации.

#### **Код по МКБ-10**

Q79.3. Гастрошиз.

### ЭМБРИОЛОГИЯ, ЭТИОЛОГИЯ И ПАТОГЕНЕЗ

Этиология ГШ неизвестна. До сих пор не выявлен ни один фактор, который бы однозначно вызывал развитие этого порока. С точки зрения патогенеза наиболее достоверно доказана теория сосудистого генеза ГШ, объясняющая его возникновение внутриутробным повреждением (тромбозом, аплазией, ранней инволюцией) одной из пупочных вен либо ветви омфаломезентериальной артерии. Согласно этой теории, преждевременная инволюция правой пупочной вены может привести к ишемии и, как результат, к мезодермальным и эктодермальным дефектам, а нарушение формирования дистального сегмента омфаломезентериальной артерии — к ишемии параумбиликальной области справа и, соответственно, к возникновению параумбиликального дефекта, типичного для ГШ. Ишемический процесс в структурах, снабжаемых верхней мезентериальной артерией, может быть причиной не только развития дефекта передней брюшной стенки, но и обеднения кровоснабжения этим сосудом, в результате возможны резорбция кишечной стенки, формирование атрезии, что и объясняет относительно высокую частоту сочетания ГШ с пороками развития кишечной трубки. Возможность данного пути возникновения порока подтверждена в эксперименте.

## КЛАССИФИКАЦИЯ

Существует рабочая классификация гастрошизиса, позволяющая выбрать оптимальный путь ведения беременности и родов, а также хирургической коррекции порока.

**Простая форма гастрошизиса (изолированный порок)** — у 70% больных — порок без висцероабдоминальной диспропорции, сопутствующих пороков развития кишечника (рис. 27.1).

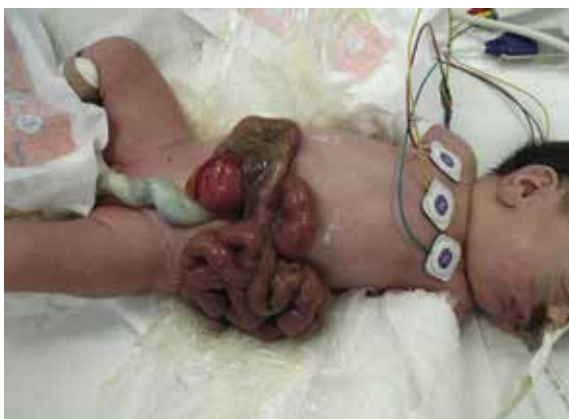

Рис. 27.1. Простая форма гастрошизиса

**Осложненная форма гастрошизиса (выраженная висцероабдоминальная диспропорция, сочетанные пороки развития, дородовые осложнения со стороны ЖКТ)** — у 30% пациентов:

- порок без висцероабдоминальной диспропорции, но с сопутствующими пороками других органов и систем, аномалиями формирования кишки или внутриутробной перфорацией кишечной стенки (рис. 27.2);
- порок с висцероабдоминальной диспропорцией, сопровождающийся сочетанными пороками развития или без них.

Пациенты с осложненной формой, как правило, нуждаются в этапном хирургическом лечении.

## ДИАГНОСТИКА

Аntenатальное УЗИ беременных позволяет достаточно рано, уже с 12-й недели беременности, выявлять ГШ. Все исследователи признают абсолютную курабельность этого порока, а соответственно, рекомендуют прерывать беременность на ранних сроках только в тех случаях, когда при кариотипировании плода с ГШ выявляется какое-либо генетическое заболевание или сочетанный тяже-

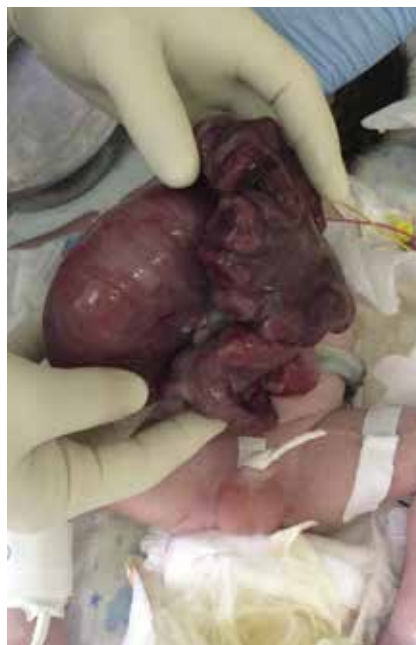

Рис. 27.2. Осложненная форма гастрошизиса, атрезия тонкой кишки

лый порок других органов и систем. Однако при ГШ множественные врожденные пороки развития встречаются редко и, как правило, это в основном аномалии кишечной трубки: атрезия тонкой или толстой кишки, дивертикул Меккеля. Аномалии других органов и систем при ГШ отмечаются лишь в 6% случаев, причем чаще это аномалии мочевыделительной системы (уретерогидронефроз, аплазия одной из почек), в то время как пороки сердца и ЦНС крайне редки (1%). В связи с этим при выявлении ГШ и антенатальном консультировании с обязательным участием детского хирурга обычно семье дается совет о целесообразности сохранения беременности. Разумеется, будущие родители должны решаться на этот шаг сознательно, будучи подробно информированы врачом, доступно объясняющим суть порока, возможности и пути его лечения.

Проявления ГШ столь ярки и очевидны при рождении ребенка, что постановка диагноза не требует никаких дополнительных методов исследования. Эвентрированными обычно бывают петли тонкой и толстой кишки, желудок, реже — дно мочевого пузыря, у девочек — придатки и матка, у мальчиков в отдельных случаях — яички, если к моменту рождения они не опустились в мошонку. Печень всегда находится в брюшной полости и сформирована правильно. Эвентрированные органы имеют характерный вид: желудок и кишечник расширены, атоничны, стенки кишечной трубки инфильтрированы, тонкая и толстая кишка расположены на общей брыжейке, имеющей узкий корень, ширина его примерно соответствует диаметру дефекта передней брюшной стенки (от 2 до 6 см).

Все эвентрированные органы могут быть покрыты слоем фибрина в виде корки, но возможно и полное отсутствие фибринового покрова. В большей степени это зависит от внутриамниотических причин и, прежде всего, от наличия или отсутствия внутриамниотической инфекции. Кроме того, амниотическая жидкость, являясь химическим агрессором для серозных оболочек эвентрированных органов, вызывает их повреждение — так называемый химический перитонит.

Родоразрешение женщины при диагностированном ГШ у плода целесообразно проводить путем кесарева сечения, если масса плода превышает 2500 г. При более низкой массе плода возможно рождение ребенка естественным путем. Однако выбор способа родовспоможения принадлежит акушеру-гинекологу.

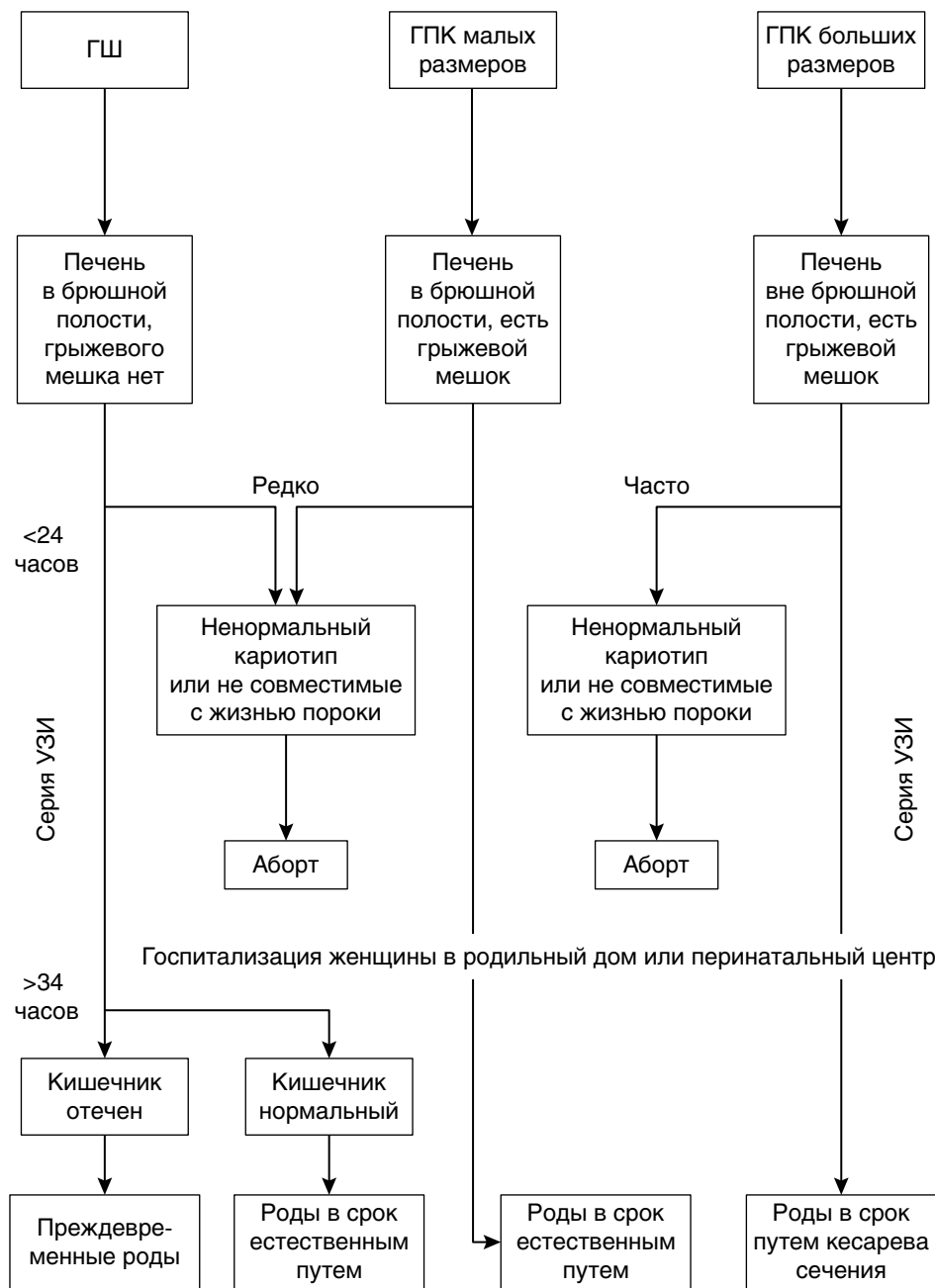
В 1993 г. Y. Molenaar, D. Tibboel предложили схему ведения беременности и родов у женщин, вынашивающих детей с гастрошизисом или грыжей пупочного канатика. Эта схема актуальна и сегодня (рис. 27.3).

## ЛЕЧЕНИЕ

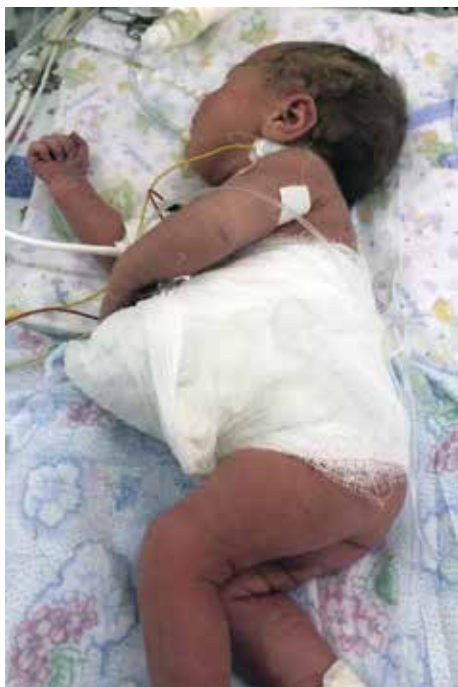### Догоспитальный этап

Выхаживание детей с ГШ должно начинаться сразу после отделения ребенка от мамы. Поскольку при ГШ открыта большая теплоотдающая поверхность эвентрированных органов (не говоря уже об общей термоллабильности из-за морфологической и функциональной незрелости), то одна из наиболее серьезных задач ведения таких новорожденных на догоспитальном этапе — предотвращение их охлаждения. Гипотермия у новорожденных вызывает тяжелые нарушения обмена веществ, приводящие к развитию полиорганной недостаточности. Поскольку сегодня о рождении ребенка с ГШ почти всегда известно заранее, то в родильном зале должен быть стерильный пластиковый пакет, в который сразу после рождения помещают эвентрированные органы ребенка и сверху покрывают сухой стерильной ватно-марлевой повязкой. Не следует покрывать эвентрированные органы стерильными салфетками, смоченными теплым раствором нитрофурала (Фурацилина\*) или изотонического раствора натрия хлорида, поскольку влажная повязка, первоначально теплая, быстро охлаждается, и ребенок лежит





**Рис. 27.3.** Схема ведения беременности и родов у женщин, вынашивающих детей с гастрошизисом или грыжей пупочного канатика



**Рис. 27.4.** Правильная укладка при транспортировке

аппаратурой и аппаратурой контроля за функциями жизненно важных органов. Перевод ребенка в хирургический стационар необходимо осуществлять в максимально короткие сроки после рождения.

### Госпитальный этап. Предоперационная подготовка

В специализированном стационаре основными задачами предоперационной подготовки являются поддержание функций жизненно важных органов, восполнение ОЦК за счет введения кристаллоидных и коллоидных растворов, снижение уровня гемоконцентрации, коррекция метаболических нарушений, предупреждение охлаждения ребенка, уменьшение степени висцероабдоминальной диспропорции путем декомпрессии ЖКТ. Если проблемы стабилизации состояния больного решают реаниматологи, то декомпрессию ЖКТ осуществляют хирурги. Для выполнения этих задач катетеризируют центральную и периферическую вены, проводят лабораторное исследование: клинический анализ крови, биохимическое исследование (общий белок, сахар, электролиты, мочевины), кислотно-основное состояние. У всех детей с ГШ отмечается та или иная степень гемоконцентрации, а также метаболический ацидоз с компенсаторным респираторным алкалозом (или без него). Электролитные нарушения встречаются реже и в основном выражаются в умеренной гиперкалиемии.

Кроме мероприятий, направленных на поддержание функций жизненно важных органов, очень важно проводить дооперационное промывание желудка и высокое промывание толстой кишки изотоническим раствором натрия хлорида.

Цель этой процедуры — опорожнение желудка, двенадцатиперстной и толстой кишки и, таким образом, уменьшение объема эвентрированных органов, что снижает степень висцероабдоминальной диспропорции, а соответственно, облегчает

в компрессе из холодного влажного белья. Поддержание температуры тела малыша обеспечивают помещением его в кувез с температурой 38 °С и влажностью, близкой к 100% (рис. 27.4).

Сразу после рождения ребенку следует поставить постоянный назогастральный или орогастральный зонд для профилактики аспирации желудочного содержимого и в целях декомпрессии желудка, так как в желудке при ГШ обычно содержится от 30 до 100 мл застойного содержимого. Зонд должен оставаться открытым в течение всего времени транспортировки.

В первые несколько часов после рождения дети с ГШ находятся в состоянии относительной компенсации. Однако в редких случаях при необходимости (тяжелая дыхательная и сердечно-сосудистая недостаточность) ребенок должен быть интубирован и переведен на ИВЛ.

Транспортировка больного ГШ осуществляется врачом-реаниматологом в специализированном реанимобиле, оборудованном кувезом, дыхательной

погружение органов в брюшную полость во время операции. Методика промывания толстой кишки у новорожденных относительно проста, но вместе с тем требует четкого соблюдения основных правил, что позволяет избежать осложнений. Процедуру проводят с помощью желудочного пластикового зонда № 8, который обильно смазывают парафином жидким (Вазелиновым маслом\*), вводят в прямую кишку и продвигают как можно выше до тех пор, пока конец трубки не пройдет в эвентрированную часть толстой кишки, что при ГШ очень хорошо видно. Затем с помощью шприца (10–20 мл) в кишку вводят изотонический раствор натрия хлорида. Основное правило высокого промывания толстой кишки — количество вводимой жидкости должно соответствовать объему выведенного раствора. Процедуру заканчивают лишь тогда, когда толстая кишка опорожнена до илеоцекального угла и выведены все остатки жидкости. Опорожнение толстой кишки позволяет не только уменьшить степень висцероабдоминальной диспропорции, но также имеет и другое, очень большое значение. Часто эвентрированные кишечные петли представляют собой такой конгломерат, что проследить проходимость кишки в этом узле не всегда возможно, но если при промывании кишки получают из прямой кишки меконий, это значит, что механическая проходимость по кишечной трубке есть.

Предоперационная подготовка в среднем требует 2–3 ч и считается эффективной в том случае, когда температура тела ребенка нормализовалась и улучшились лабораторные показатели (снизился гематокрит, компенсировался ацидоз). Следует подчеркнуть, что рентгенологическое исследование брюшной полости в предоперационном периоде лишено смысла, так как оценить состояние эвентрированных органов ЖКТ с большей точностью и достоверностью хирург может при клиническом осмотре, тогда как рентгенологическая картина абсолютно неинформативна. Рентгенологически контролируется только стояние внутривенных катетеров.

### Хирургическое лечение

С 2002 г. к перечисленным методам хирургического лечения ГШ добавился еще один, предложенный английским хирургом А. Bianchi, признанным лидером в хирургии пороков развития передней брюшной стенки. Автор разработал метод безнаркозного вправления эвентрированной кишки, определил строгие показания и доказал его преимущества.

**Показания.** Безнаркозному вправлению эвентрированной кишки подлежат дети с изолированной формой ГШ без висцероабдоминальной диспропорции и с хорошим состоянием кишечника (отсутствие плотного фибринового футляра).

Преимущества методики — в отсутствии необходимости ИВЛ, наркоза, интенсивной инфузионной терапии. После процедуры быстрее восстанавливается пассаж по ЖКТ (самостоятельный стул на 4–6-й день), сокращается койко-день, удается получить отличный косметический результат.

Все существующие методы хирургического лечения ГШ можно разделить на три группы.

- А. Традиционная первичная радикальная пластика передней брюшной стенки (в том числе, безнаркозное вправление эвентрированных органов в брюшную полость по методу Бианчи).
- Б. Отсроченная радикальная пластика передней брюшной стенки (силопластика, с последующей радикальной пластикой передней брюшной стенки).
- В. Этапное хирургическое лечение при сочетанном пороке развития кишечной трубки [силопластика (или первичная радикальная пластика передней

брюшной стенки) + энтероколостомия, с последующей радикальной пластикой передней брюшной стенки и закрытием стом].

Первичная радикальная операция является наиболее предпочтительным методом.

**А. Техника радикальной операции при гастрошизисе.** Традиционная радикальная пластика передней брюшной стенки при ГШ выполняется в случае, если нет висцероабдоминальной диспропорции. По краю дефекта иссекают кожную кайму для освежения края операционной раны. Эвентрированные петли кишки последовательно погружают в брюшную полость. При этом необходимо постоянно контролировать положение брыжейки для того, чтобы не произошел ее подворот, также при необходимости рану расширяют вверх и вниз. Не следует вводить прокаин (Новокаин\*) в корень брыжейки, так как попадание жидкости между листками фибринового футляра лишь сдавливает сосуды брыжейки. Абсолютно недопустимы попытки освободить кишку и брыжейку от этого фибринового футляра, так как при этом велика опасность повреждения кишечной стенки и сосудов брыжейки. Фибрин полностью рассасывается на 18–21-й день после операции при условии, что кишечные петли соприкасаются с париетальной брюшиной.

При радикальной операции необходимо сохранять пуповинный остаток в целях формирования нормального пупка и улучшения косметических результатов вмешательства.

Следующим этапом определяют, насколько повысилось внутрибрюшное давление, — этим определяется выбор метода операции. Существует несколько способов опосредованного определения внутрибрюшного давления. Первичная радикальная операция возможна в том случае, если после погружения эвентрированных органов в брюшную полость послеоперационную рану удастся послойно ушить без натяжения или с небольшим натяжением, при этом внутрибрюшное давление не должно превысить 20 мм рт.ст. В противном случае обычно развиваются синдром сдавления нижней полой вены, анурия, тромбоз сосудов брыжейки, что может привести к смерти ребенка в раннем послеоперационном периоде.

**Б. Безнаркотное вправление** предложено английским хирургом А. Bianchi в 2002 г. Безнаркотному вправлению эвентрированной кишки подлежат дети с изолированной формой ГШ без висцероабдоминальной диспропорции и в первые часы жизни.

При выраженной висцероабдоминальной диспропорции показана отсроченная радикальная операция. Первым этапом выполняется синопластика, или использование пластикового мешка как временного вместилища для той части эвентрированной кишки, которая не помещается в брюшную полость.

В течение 6–8 сут послеоперационного периода проводится активная декомпрессия ЖКТ: высокое промывание кишечника муколитическими ферментами, промывание желудка, стимуляция перистальтики кишечника. К концу 1-й недели после операции обычно удается настолько опорожнить кишечник и даже отчасти добиться восстановления его функции (появление самостоятельного стула), что создаются благоприятные условия для повторного оперативного вмешательства — удаления мешка и радикальной пластики передней брюшной стенки.

Определенные сложности представляет лечение детей с ГШ и сочетанными аномалиями тонкой или толстой кишки.

При сочетании ГШ с атрезией тонкой или толстой кишки на уровне атрезии накладывают двойную энтеро- или колостому.

Энтероколостомы закрывают тогда, когда полностью восстановился пассаж по приводящей кишке и ребенок начал хорошо усваивать ЭП. В течение всего времени до закрытия стом дети находятся на поддерживающей инфузионной терапии в

связи с потерями из стомы жизненно важных веществ (белков, жидкости, электролитов).

### Послеоперационный период

В послеоперационном периоде лечение включают: поддержание функций жизненно важных органов и систем и восстановление функции ЖКТ. Программа послеоперационного ведения пациентов следующая.

- Реанимационное обеспечение [ИВЛ, ИТ (инфузионная терапия), антибактериальная терапия, иммунотерапия, полное ПП с 4-х суток послеоперационного периода].
- Декомпрессия желудка и кишечника.
- Стимуляция перистальтики.
- Начало ЭП.

За всеми детьми ведется строгое мониторинговое наблюдение. Объем инфузионной терапии и состав инфузата зависят от состояния ребенка и степени нарушения гемодинамики. Во всех случаях проводится антибактериальная терапия. Смену антибактериальных препаратов проводят соответственно состоянию ребенка и клинической эффективности проводимой терапии.

Одна из главных задач лечения в послеоперационном периоде — восстановление функции ЖКТ. С этой целью с первых суток после операции через каждые 6 ч промывают желудок через постоянный назогастральный зонд смесью муколитических и протеолитических ферментов (панкреатина, ацетилцистеина). Дважды в сутки проводят высокое промывание толстой кишки той же смесью из расчета на процедуру 100 мл/кг массы тела. С 3-х суток промывание кишки дополняют ежедневными физиотерапевтическими процедурами — диадинамическими токами с неостигмина метилсульфатом (Прозерином<sup>®</sup>) на переднюю брюшную стенку. На фоне проводимой терапии самостоятельный стул у ребенка обычно начинает отходить на 4–6-й день после операции, пассаж по ЖКТ восстанавливается полностью, что позволяет начать и довести до физиологического объема ЭП. Идеальным питанием, конечно, является грудное молоко. Однако при отсутствии материнского молока используют либо адаптированные молочные смеси, либо, при наличии симптомов вторичной мальабсорбции, питание начинают гидролизированными смесями с постепенным переходом на грудное молоко или лечебные молочные смеси.

### ВОЗМОЖНЫЕ ОСЛОЖНЕНИЯ

Осложнения послеоперационного периода можно условно разделить на три группы.

- Синдром сдавления нижней полой вены, осложнившийся тромбозом сосудов брыжейки, некрозом кишки вследствие чрезмерного повышения внутрибрюшного давления.
- СКН.
- Генерализация вторичной инфекции, НЭК, сепсис.

### Синдром сдавления нижней полой вены, осложненный тромбозом сосудов брыжейки

Это осложнение характерно для раннего послеоперационного периода, когда вследствие высокой степени висцероабдоминальной диспропорции или неоправданно выполненной радикальной операции резко повышается внутрибрюшное давление, развивается синдром сдавления нижней полой вены с отеками туловища и конечностей, венозным застоем в сосудах нижних конечностей, органах брюшной полости и забрюшинного пространства, венозным стазом и тромбозом. У всех

детей возникает олигурия, иногда переходящая в анурию, ДВС-синдром (диссеминированного внутрисосудистого свертывания синдром), нарастают вздутие живота, интоксикация. Всем пациентам с ГШ (гастрошизисом) в раннем послеоперационном периоде, кроме клинического наблюдения, необходимо проводить должное лабораторное исследование [коагулограмму, измерение ЦВД (центрального венозного давления), рентгенологический и УЗ-контроль органов брюшной полости и доплерографию сосудов брыжейки и почек]. При малейшем подозрении на возникновение тромбоза мезентериальных сосудов при прогрессирующем синдроме сдавления нижней полой вены ставятся показания к повторному оперативному вмешательству, направленному на декомпрессию органов брюшной полости и забрюшинного пространства — переход к синопластике. Кроме того, проводится ревизия органов брюшной полости и при необходимости выполняется резекция некротизированных сегментов кишки с наложением разгрузочных кишечных стом.

### **Спаечная кишечная непроходимость**

Для детей с ГШ в послеоперационном периоде характерны гипоперистальтика кишечника или синдром псевдообструкции, которые должны разрешаться к 15–16-м суткам после операции. Если же пассаж по кишечнику к этому времени не восстанавливается, несмотря на стимулирующую терапию [промывание желудка, высокое промывание толстой кишки протеолитическими ферментами, ФТЛ (физиотерапевтическое лечение), нестигмина метилсульфат (Прозерин\*)], то необходимо проводить рентгенологическое исследование (обзорные рентгенограммы в вертикальном положении в двух проекциях) в целях выяснения причин непроходимости. При СКН на снимках видны раздутые петли кишечника с несколькими горизонтальными уровнями. Если при этом у ребенка отсутствует самостоятельный стул и его не удается получить после клизмы, а в желудке скапливается застойное содержимое, то диагноз спаечной непроходимости становится весьма вероятным. Однако среди детей с ГШ четкая, ясная клиническая картина СКН встречается довольно редко. Чаще отмечаются перемежающиеся непостоянные симптомы, когда на фоне восстанавливающегося пассажа по кишечнику возникают задержки стула, сопровождающиеся рвотой, возобновлением застоя в желудке. Стимуляция кишечника дает кратковременный эффект, однако вскоре вновь возникает частичная кишечная непроходимость. В таких случаях на обзорных рентгенограммах не всегда имеется картина непроходимости. Газонаполнение кишечника может быть довольно равномерным, без четких горизонтальных уровней. В подобной ситуации для уточнения диагноза необходимо исследование пассажа водорастворимого контрастного вещества (например, омипака) по ЖКТ. Для этого в желудок после эвакуации содержимого вводят от 5 до 10 мл контрастного вещества в зависимости от массы ребенка и далее делают серию рентгенограмм — через 2, 6, 12, и 24 ч после введения контраста. Если в течение суток контраст доходит до толстой кишки и заполняет ее, то нарушение пассажа можно объяснить пока еще сохраняющейся гипоперистальтикой кишечника, что дает право продолжить консервативную терапию. Если же контрастное вещество заполняет расширенную петлю кишки и в течение нескольких часов исследования рентгенологическая картина практически не меняется, следует ставить показания к релапаротомии и ликвидации частичной СКН.

У детей с ГШ техника оперативного вмешательства при СКН отличается от типичного вмешательства при спаечной непроходимости, развившейся при любой другой патологии. Брюшную полость вскрывают с иссечением старого послеоперационного рубца, после чего кишечные петли постепенно выделяют из спаек до тех пор, пока не станет возможным эвентрировать весь кишечник и разделить все

плоскостные и шнуровидные спайки, деформирующие кишечную трубку, от двенадцатиперстной до сигмовидной кишки. Это крайне важно, так как целью хирурга в данном случае является не только рассечение спаек, большая часть которых являются плоскостными, трабекулярными и легко разводятся, но и правильная укладка кишки в брюшной полости. Для этого кишечные петли аккуратно и последовательно укладывают в брюшную полость, помня о том, что при ГШ всегда имеется общая брыжейка, поэтому ДПК, не имеющая изгибов, должна переходить в тощую справа от позвоночника. Всю толстую кишку необходимо уложить в левый фланг брюшной полости. Именно такая топография кишечника способствует наиболее быстрому восстановлению его функции. При повторных операциях у детей с ГШ можно отметить, что покрывавший кишечные петли фибринный панцирь практически полностью рассосался и кишечник приобретает свой естественный, почти нормальный вид, хотя серозная оболочка кишки остается еще рыхлой и гиперемированной.

### Некротический энтероколит

НЭК — одно из самых тяжелых осложнений послеоперационного периода у детей с гастрошизисом. При развитии НЭК ранний послеоперационный период (первые 7–10 сут) протекает обычно относительно гладко. Затем, на фоне уже восстанавливающегося пассажа по кишечнику, вновь ухудшается состояние, нарастает интоксикация, усиливается вздутие живота, прекращается отхождение стула. При этом ультразвуковое и рентгенологическое исследования органов брюшной полости выявляют симптомы развивающегося НЭК — появление неравномерного газонаполнения и пневматоза кишечных петель, экзогенного выпота в межпетельном пространстве, нарастающего в динамике, а в запущенных случаях — и свободного газа. При появлении первых симптомов НЭК начинают активное консервативное лечение. Прежде всего отменяют ЭП, если оно было начато, усиливают антибактериальную терапию — назначают антибиотики широкого спектра действия. Кроме того, по показаниям назначают гемо- и плазмотрансфузии, вводят полигаммаглобулины и иммуномодуляторы. Ежедневно проводят УЗ-контроль органов брюшной полости, при необходимости — пассаж контрастного вещества по ЖКТ. Если на фоне проводимой терапии состояние ребенка не улучшается, а парез кишечника нарастает, о чем свидетельствует увеличение застойного содержимого в желудке и отсутствие стула, а при повторном УЗИ и рентгенологическом исследовании выявляются симптомы необратимой фазы НЭК, то ставятся показания к операции. Необходимо подчеркнуть, что внезапное появление в брюшной полости гиперэкзогенного выпота является абсолютным показанием к релапаротомии, даже при отсутствии свободного газа, так как некроз и перфорация чаще всего возникают в том отделе кишки, который переполнен вязким кишечным содержимым и практически не содержит газа. Кроме того, свободный газ при ГШ далеко не всегда может подняться под купол диафрагмы или выявиться под передней брюшной стенкой в латеропозиции, поскольку значительно выражен спаечный процесс и петли кишечника туго заполняют брюшную полость. Лапароцентез как диагностическая и лечебная процедура может использоваться при осложненном течении ГШ только в случае значительного скопления жидкости или газа в брюшной полости, когда риск перфорации кишки при выполнении этой процедуры будет минимальным. Это возможно лишь при наличии жидкостной или газовой прослойки между париетальной и висцеральной брюшиной не менее 10 мм. Хирургическая стадия НЭК у детей с ГШ лечится по тем же правилам, что и НЭК, возникший от других причин. Проводится резекция некротизированной кишки и накладываются кишечные стомы.

Дети с ГШ, перенесшие несколько оперативных вмешательств, требуют особого подхода, поскольку у них в результате тяжелого дисбактериоза формируется вторичная лактазная недостаточность, а потому при нагрузке молочными смесями возникают диарея, выраженные электролитные нарушения, прогрессирующая потеря массы тела. В таких случаях ребенка необходимо перевести на вскармливание смесью-гидролизатом («Альфаре»), что, как правило, позволяет нормализовать пассаж по кишечнику, предотвратить процессы брожения в кишке, улучшить всасывание. По мере улучшения состояния больного и появления стойких прибавок массы тела смесь начинают частично заменять грудным молоком или молочной смесью, постепенно переводя ребенка на этот вид вскармливания. Длительность вскармливания смесью различна и иногда может достигать нескольких месяцев.

Выписка больных из стационара обычно осуществляется тогда, когда на фоне удовлетворительного состояния малышей появляются стойкие прибавки массы тела.

### **РЕАБИЛИТАЦИОННОЕ ЛЕЧЕНИЕ И ОТДАЛЕННЫЕ РЕЗУЛЬТАТЫ**

Дети с ГШ с первых часов жизни получают мощные антибиотики, подавляющие рост микрофлоры, а ЭП, как правило, начинается лишь к концу второй недели жизни. Все это способствует раннему развитию тяжелого дисбактериоза, поскольку кишечник заселяется штаммами микроорганизмов, устойчивых к антибиотикам, поэтому пациенты с ГШ требуют длительного курса реабилитационного лечения, направленного в основном на ликвидацию дисбактериоза, а следовательно, на нормализацию процессов переваривания и всасывания из кишечника. Это следует проводить под наблюдением детского гастроэнтеролога и нутрициолога. К 5–6-месячному возрасту, как правило, удается отменить всю медикаментозную терапию.

Летальность при гастрошизисе не превышает 2%. Дети, оперированные по поводу ГШ, не отстают от своих сверстников в психомоторном развитии: рост и масса тела соответствуют возрасту, дети учатся в школе по общей программе, занимаются в спортивных секциях. Таким образом, гастрошизис является абсолютно корригируемым пороком, а рациональная восстановительная терапия приводит в подавляющем большинстве случаев к полному выздоровлению и обеспечивает высокое качество жизни.



# Глава 28

## Атрезия пищевода

*О.Г. Мокрушина*

### **Коды по МКБ-10**

Q39.0. Атрезия пищевода без свища.

Q39.1. Атрезия пищевода с трахеально-пищеводным свищом.

Q39.2. Врожденный трахеально-пищеводный свищ без атрезии.

### **ОПРЕДЕЛЕНИЕ**

Атрезия пищевода — порок развития, при котором проксимальный и дистальный концы пищевода разобщены и не сообщаются между собой. Обычно проксимальный конец значительно расширен и заканчивается слепо на уровне I–IV грудного позвонка. Дистальный конец небольшого диаметра, располагается над диафрагмой в грудной полости, может иметь сообщение с трахеей, мышечный слой его истончен.

Порок развития пищевода встречается у одного на 2400–6000 рожденных живыми младенцев. Среди всех новорожденных с атрезией пищевода около 30% составляют недоношенные дети.

### **ЭТИОЛОГИЯ И ПАТОГЕНЕЗ**

Развитие порока связано с нарушением эмбриогенеза головного отдела первичной кишки. После 20-го дня гестации происходит отделение дорсальной части кишки (пищевод) от вентральной (трахея) в области карины, распространяясь в головном направлении. При несоответствии направления и скорости роста трахеи и пищевода, а также процессов вакуолизации, которую пищевод проходит вместе с другими отделами кишечной трубки, образуется порок развития пищевода, окончательное формирование которого заканчивается к 40-му дню гестации.

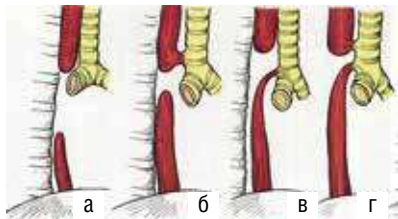
При атрезии пищевода внутриутробно происходит нарушение развития трахеи и бронхов. Верхний сегмент пищевода растягивается проглоченной амниотической жидкостью и давит на развивающуюся трахею, результатом чего является нарушение развития хрящевых колец (трахеомалиция). Кроме этого, амниотическая жидкость из легких через дистальный свищ попадает в ЖКТ. Именно поэтому более низкое, чем в норме, интрабронхиальное давление может быть причиной нарушения ветвления бронхов и альвеол. Вследствие отсутствия проходимости по пищеводу антенатально не формируются координированные перистальтические движения пищевода, нарушается кортико-висцеральный глотательный рефлекс. Но наибольшее

значение имеет наличие прямого сообщения между желудком и трахеобронхиальным деревом через дистальный и/или проксимальный ТПС, обуславливающего перерастяжение желудка воздухом во время крика ребенка. Ограничение подвижности диафрагмы, возникающее при этом, ведет к образованию ателектазов в базальных отделах легких и последующему развитию пневмонии. Кроме того, через дистальный ТПС непосредственно в трахеобронхиальное дерево происходит заброс желудочного содержимого, вызывающего «химическую» пневмонию, которая может осложниться бактериальной пневмонией. Интрамуральное вегетативное сплетение, расположенное между мышечными слоями пищевода, и ганглии играют важную роль в поддержании равновесия между сокращением и расслаблением гладкомышечных клеток. Эти внутренние нервные системы функционируют синергично с блуждающим нервом для осуществления перистальтики пищевода. Дисплазия интрамурального нервного сплетения и ганглиев приводит к патологической перистальтике пищевода. При атрезии пищевода дисплазия его интрамурального нервного сплетения может быть значительной, а количество ганглиев уменьшено, что может стать причиной послеоперационной дисфункции пищевода.

### КЛАССИФИКАЦИЯ

Принято выделять несвищевую форму атрезии пищевода, когда оба сегмента, заканчиваясь слепо, не имеют сообщения с трахеей, свищевую форму, когда один из сегментов или оба имеют сообщение с трахеей, и изолированный трахеопищеводный свищ, когда пищевод проходим, но имеется его сообщение с трахеей на любом протяжении.

Наиболее часто встречается атрезия пищевода с дистальным трахеопищеводным свищом (около 85%).



**Рис. 28.1.** Формы атрезии пищевода: а — без свища; б — с верхним трахеопищеводным свищом, в — с нижним ТПС; г — с верхним нижним ТПС

Второе место по распространенности занимает изолированная форма атрезии пищевода (около 6%). Изолированный трахеопищеводный свищ встречается в 5% случаев. В 3% случаев встречается атрезия пищевода с проксимальным и дистальным свищами. На все остальные виды приходится около 1% (рис. 28.1).

Атрезия пищевода часто сочетается с другими аномалиями. Непостоянное сочетание тех или иных пороков не позволяет выделить какой-либо синдром, поэтому различные сочетанные аномалии, куда входит атрезия пищевода, называют ассоциацией, обозначая

каждый из пороков начальной английской буквой соответствующей аномалии.

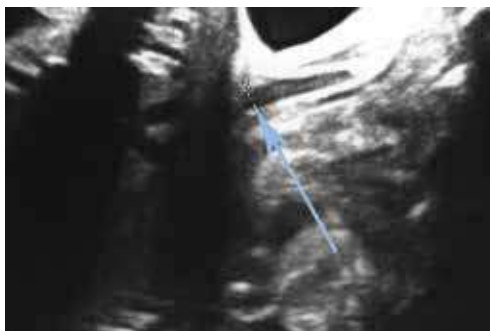- **V**ertebal anomalies — аномалии позвонков и других костей.
- **A**nal atresia — атрезия заднего прохода.
- **C**ardiac defects — пороки сердца.
- **T**racheo-**E**sophageal fistula — трахеопищеводные свищи.
- **R**adial dysplasia and **R**enal anomalies — дисплазия лучевой кости и аномалии почек.
- **L**imb anomalies — пороки развития конечностей.

Полное сочетание ассоциации встречается редко, наиболее частое сочетание — VATER, поэтому при выявлении одного из пороков у новорожденного необходимо исключить и остальные возможные сочетания.

### КЛИНИЧЕСКАЯ КАРТИНА

Аntenатальными признаками атрезии пищевода могут служить отсутствие визуализации желудка у плода либо микрогастрия, особенно в сочетании с многоводием (рис. 28.2).

Заподозрить атрезию пищевода можно при обнаружении любого из компонентов VACTERL-ассоциации. Признаки атрезии пищевода появляются сразу после рождения. Верхний сегмент пищевода и носоглотка заполнены слизью, в результате чего у ребенка появляются обильные пенистые выделения изо рта. После отсасывания содержимого через некоторое время картина повторяется. Если диагноз не установлен, то при попытке кормления через рот у ребенка возникает дисфагия, приступы цианоза. В динамике нарастают дыхательные расстройства, наиболее выраженные при наличии дистального трахеопищеводного свища.



**Рис. 28.2.** Ультразвуковое исследование плода. Стрелкой указан слепой верхний сегмент пищевода

При некоторых формах атрезии клиническая картина имеет некоторые отличительные особенности. Так, при изолированной форме из-за отсутствия газонаполнения кишечных петель определяется запавший живот, мягкий, безболезненный при пальпации. Если имеется свищевая форма атрезии в сочетании с дуоденальной непроходимостью, значительно вздутой будет эпигастральная область. При резком вздутии всей брюшной полости можно предположить наличие широкого трахеопищеводного свища.

## ДИАГНОСТИКА

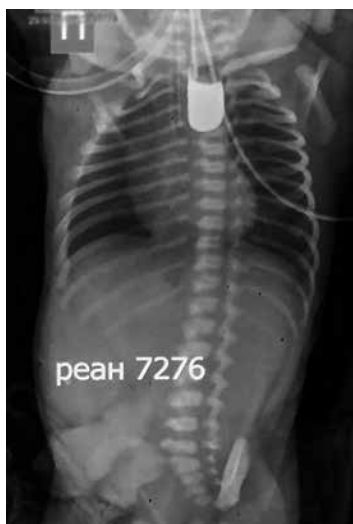При малейшем подозрении на атрезию пищевода необходимо выполнить зондирование желудка. В случае порока на расстоянии 8–13 см встречается препятствие для прохождения зонда. Однако окончательный диагноз ставят только после рентгенологического исследования.

Рентгенограмму выполняют в вертикальном положении с захватом грудной клетки и брюшной полости в прямой проекции. Под контролем экрана рекомендуется ввести водорастворимое контрастное вещество (не более 1 мл) в верхний сегмент пищевода через назогастральный зонд. После выполнения рентгенограммы контрастное вещество удаляют с помощью аспиратора. Использовать бариевую смесь не рекомендуется из-за высокой вероятности аспирации бария.

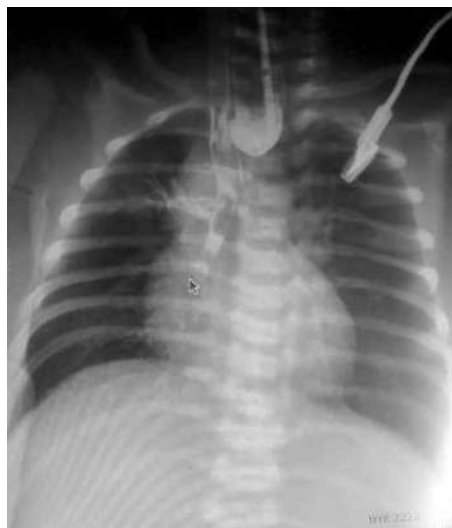Правильно выполненная рентгенограмма дает большое количество информации (рис. 28.3):

- газонаполнение желудка и кишечных петель свидетельствует о наличии дистального трахеопищеводного свища, отсутствие пневматизации кишечника характерно для изолированной формы атрезии, хотя в редких случаях подобная картина может быть у новорожденных с очень низкой массой тела или находящихся в тяжелом состоянии;
- наличие уровней жидкости свидетельствует о сочетанной патологии со стороны ЖКТ;
- попадание контрастного вещества в трахею может быть признаком проксимального трахеопищеводного свища;
- необходимо обратить внимание на состояние легких, наличие пневмонии, ателектазов;
- изменение тени сердца может быть симптомом врожденного порока;
- необходимо при оценке рентгенограммы выявить аномалии позвоночника.

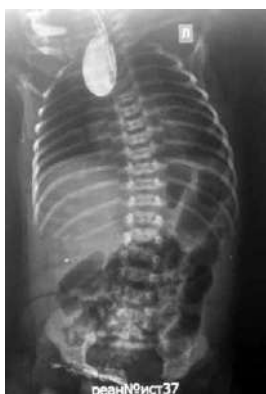Атрезия пищевода с дистальным (нижним) ТПС в сочетании с дуоденальной обструкцией (в верхнем слепом сегменте — водорастворимое контрастное вещество, контрастирующее через свищ трахею, газонаполнение ЖКТ).



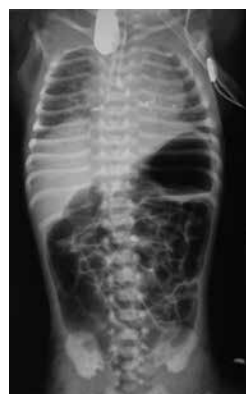**Рис. 28.3, а.** Атрезия пищевода без трахеопищеводного свища (в верхнем слепом сегменте — рентгеноконтрастное вещество, кишечные петли не пневматизированы)



**Рис. 28.3, б.** Атрезия пищевода с проксимальным (верхним) трахеопищеводным свищом (в верхнем слепом сегменте — водорастворимое контрастное вещество, которое через трахеопищеводный свищ контрастирует трахею, нет газа в желудке)



**Рис. 28.3, в.** Атрезия пищевода с дистальным (нижним) трахеопищеводным свищом (в верхнем слепом сегменте — водорастворимое контрастное вещество, газонаполнение желудочно-кишечного тракта выражено)



**Рис. 28.3, г.** Атрезия пищевода с проксимальным (верхним) и дистальным (нижним) трахеопищеводными свищами (в верхнем слепом сегменте — водорастворимое контрастное вещество, контрастирующее через свищ трахею, газонаполнение желудочно-кишечного тракта)

В протокол обследования новорожденного с атрезией пищевода обязательно входят УЗИ органов брюшной полости и забрюшинного пространства и ЭхоКГ. Обязательным является осмотр промежности для выявления сочетанных пороков ануса. Только после комплексного обследования решается вопрос о времени и виде оперативного вмешательства.

# Глава 29

## Врожденный трахеопищеводный свищ

*О.Г. Мокрушина*

Изолированный врожденный ТПС относят к редким порокам развития: частота его составляет 3–4% всех аномалий пищевода. ТПС может быть локализован на любом уровне (от перстневидного хряща до бифуркации трахеи), но чаще соустье располагается высоко — на уровне VII шейного или I–II грудного позвонка. Диаметр свища, как правило, 2–4 мм. Обычно свищ имеет косое направление от передней стенки пищевода кверху по диагонали к мембранозной части трахеи.

### **КЛИНИЧЕСКАЯ КАРТИНА И ДИАГНОСТИКА**

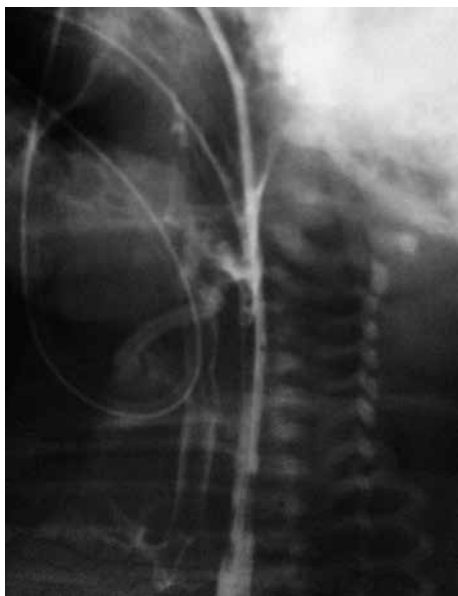Выраженность симптомов зависит от диаметра и угла впадения свища в трахею. Характерные симптомы: приступы кашля и цианоза, возникающие во время кормления, более выраженные в горизонтальном положении ребенка. При узких и длинных свищах возможно лишь покашливание ребенка при кормлении. При изменении положения симптоматика уменьшается. Ребенок часто болеет пневмонией. Наиболее яркую клиническую картину наблюдают при широких соустьях, когда уже в начале кормления молоко легко проникает в трахеобронхиальное дерево.

### **ДИАГНОСТИКА**

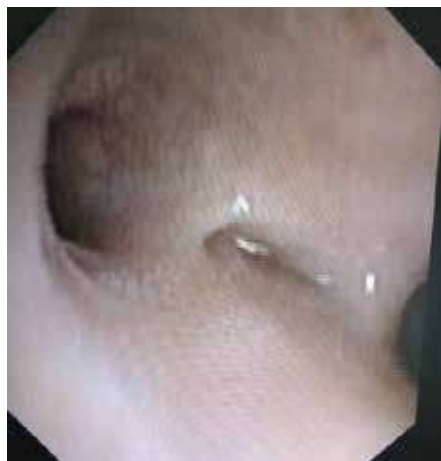Комплекс исследований включает рентгенологические и инструментальные методы. Рентгенографию выполняют в горизонтальном положении ребенка.

### **Рентгеноконтрастное исследование**

Через зонд, введенный в начальный отдел пищевода, под контролем рентгеноскопии вводят водорастворимое контрастное вещество. Затекание его в трахею указывает на наличие свища (рис. 29.1). Большее диагностическое значение имеет трахеоскопия. Трахею осматривают на всем протяжении — от голосовой щели до бифуркации. Свищ щелевидной формы располагается по задней поверхности трахеи (рис. 29.2).



**Рис. 29.1.** Рентгеноконтрастное исследование при трахеопищеводном свище



**Рис. 29.2.** Трахеоскопия при трахеопищеводном свище

## ЛЕЧЕНИЕ

Лечение атрезии пищевода и трахеопищеводного свища только хирургическое. При любом подозрении на порок развития необходимо исключить кормление через рот и немедленно перевести в специализированное отделение. Транспортировка осуществляется в транспортном инкубаторе с подачей кислорода.

Предоперационная подготовка состоит из диагностических мероприятий, оценки состояния сердечно-легочной системы и метаболических нарушений. Необходимо придать новорожденному возвышенное головное положение, наладить постоянную аспирацию содержимого через катетер, введенный в верхний сегмент пищевода. Если обнаружен дистальный трахеопищеводный свищ, следует выполнить интубацию трахеи с проведением трубки ниже свища. Это позволит частично уменьшить сообщение между пищеводом и заброс содержимого из желудка. При этом ребенок может оставаться на спонтанном дыхании. Общая длительность предоперационной подготовки зависит от степени сердечно-легочной недостаточности и метаболических нарушений.

По экстренным показаниям операция проводится в том случае, если имеется сочетанная дуоденальная непроходимость или очень широкий дистальный трахеопищеводный свищ. Выбор метода и времени оперативного вмешательства зависит от формы атрезии и состояния больного. При изолированной форме атрезии, как правило, диастаз между сегментами значительный.

Этим новорожденным выполняется наложение шейной эзофагостомы и гастростомы либо только гастростомы с последующей отсроченной пластикой пищевода. При наиболее часто встречающейся форме атрезии пищевода с дистальным трахеопищеводным свищом оперативное вмешательство предпочтительно выполнять с использованием торакоскопической техники. Если по каким-либо причинам наложить первичный анастомоз не удается, после отсечения ТПС и ушивания трахеи нижний сегмент герметизируют и подшивают к грудной стенке. Операцию

заканчивают наложением гастростомы. Затем накладывают отсроченный анастомоз пищевода.

Коррекцию сочетанной дуоденальной непроходимости выполняют после наложения анастомоза пищевода. При сочетанной высокой атрезии ануса после выполнения анастомоза пищевода накладывают противоестественный задний проход.

Сроки операции на сердце определяются индивидуально в каждом случае. Пороки развития почек и позвоночника корригируются в более старшем возрасте.

В послеоперационном периоде продолжают начатую инфузионную, антибактериальную терапию. Энтеральную нагрузку начинают после восстановления пассажа по ЖКТ через назогастральный зонд, заведенный интраоперационно, либо через гастростому.

На 6–7-е сутки после операции проводят рентгенологическое исследование с водорастворимым контрастным веществом для исключения несостоятельности швов анастомоза. При благоприятном послеоперационном течении начинают кормление через рот и проводят терапию, направленную на лечение желудочно-пищеводного рефлюкса в течение 3–4-й нед. Затем проводят комплексное обследование функции пищевода и желудка. На 14-е послеоперационные сутки выполняют ФЭГДС и оценивают диаметр анастомоза пищевода.

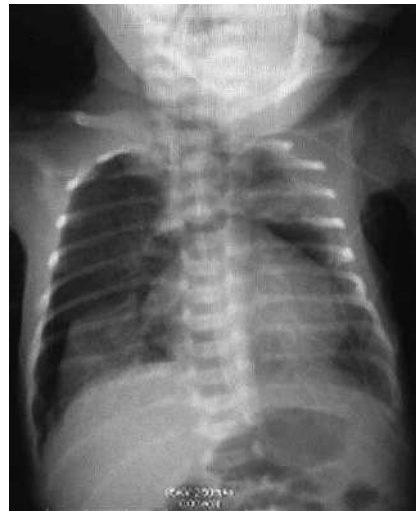## ОСЛОЖНЕНИЯ

Осложнением в послеоперационном периоде может быть несостоятельность швов анастомоза. Признаками несостоятельности являются ухудшение состояния, появление слюны в страховочном дренаже, пневмоторакс, пневмомедиастинум. Для уточнения осложнения необходимо выполнить рентгенологическое исследование (рис. 29.3).

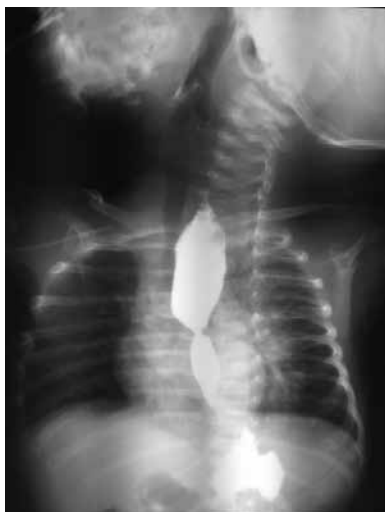После подтверждения несостоятельности необходимо немедленно выполнить дренирование плевральной полости, наложить двойную гастростому с проведением зонда для энтеральной нагрузки в начальный отдел тонкой кишки либо выполнить повторную реторакоскопию с наложением повторных швов на зону дефекта.

Другим осложнением является стеноз анастомоза. Клиническими проявлениями стеноза являются дисфагия при кормлении, быстрая утомляемость и отказ от еды. Диагноз подтверждается с помощью рентгенологического и эндоскопического исследований (рис. 29.4). Лечение стеноза проводится путем различных видов бужирования. Длительность бужирования определяется данными фиброзофагоскопии и улучшением клинической картины. Если причиной стеноза является сохраняющийся желудочно-пищеводный рефлюкс, то решается вопрос о проведении антирефлюксной операции.

Одним из наиболее редких осложнений является реканализация трахеопищеводного свища. Клинические симптомы осложнения аналогичны таковым при врожденном трахеопищеводном свище. У ребенка возникают приступы дисфагии, в некоторых случаях при санации трахеи через интубационную трубку начинает поступать молочная смесь. На рентгенограмме появляется воздух в



**Рис. 29.3.** Рентгенограмма ребенка с пневмомедиастинумом



**Рис. 29.4.** Рентгенограмма ребенка со стенозом анастомоза пищевода

средостении, а при выполнении рентгеноконтрастного исследования, после введения водорастворимого контрастного вещества в пищевод, контрастируется трахеобронхиальное дерево. Лечение этого осложнения только хирургическое и сразу после постановки диагноза.

После выписки из стационара ребенку с атрезией пищевода необходимо диспансерное наблюдение не менее 3 лет. Контроль за состоянием пищевода проводят регулярно, выполняя фиброэзофагогастроскопию на первом году 1 раз в 3 мес после выписки, на втором году — 1 раз в полгода, затем ежегодно. При появлении признаков дисфагии, частых срыгиваниях, рвоте, а также при частых заболеваниях бронхолегочной системы необходима срочная госпитализация в стационар для комплексного обследования.

## ПРОГНОЗ

Прогноз и исход заболевания у детей с атрезией пищевода зависят не столько от самого порока, сколько от сопутствующих (в основном кардиологических) заболеваний. За последние несколько лет выживаемость новорожденных с аномалиями пищевода значительно повысилась. Однако в большей степени это относится к крупным центрам хирургии новорожденных, где накоплен достаточный опыт лечения таких детей и существуют современные технологии выхаживания новорожденных с этой патологией. По литературным данным, при сочетанных тяжелых аномалиях выживаемость составляет не выше 85–90%, при неосложненных формах выживаемость близка к 100%.



# Глава 30

## Врожденная диафрагмальная грыжа

*О.Г. Мокрушина*

**Код по МКБ-10**  
Q79.3. Гастрошиз.

### **ОПРЕДЕЛЕНИЕ**

Под диафрагмальными грыжами понимают перемещение органов брюшной полости в грудную клетку через дефект или естественное отверстие в диафрагме. В отличие от других грыж, они не всегда имеют грыжевой мешок. Каждый вид грыж имеет специфическую клиническую картину, особенности инструментальных методов диагностики и способы лечения. В разделе хирургии новорожденных рассмотрены только грыжи собственно диафрагмы (исключены грыжи пищеводного отверстия диафрагмы).

### **Врожденные грыжи собственно диафрагмы**

Порок начинается формироваться у эмбриона на 4-й неделе гестации, когда образуется зачаток перегородки между перикардиальной полостью и туловищем зародыша. Недоразвитие мышц в отдельных участках грудобрюшной преграды приводит к возникновению грыж с мешком, стенки которого состоят из серозных покровов — брюшинного и плевральных листков. Такие грыжи называют истинными (эвентрация диафрагмы). При ложных грыжах существует сквозное отверстие в диафрагме, образующееся в результате недоразвития плевроперитонеальной перепонки (заднелатеральная грыжа, грыжа Богдалека). Первое описание успешного лечения новорожденного с ВДГ (врожденной диафрагмальной грыжей) представлено W.E. Ladd и R.E. Gross (Бостон, США) в 1940 г., когда у ребенка через 40 ч после его рождения с успехом была восстановлена диафрагма.

### **Грыжи заднего отдела и купола диафрагмы**

Грыжи купола диафрагмы могут быть как истинными, так и ложными. При ложных грыжах наблюдается отсутствие части купола диафрагмы, в некоторых случаях дефект занимает практически весь купол (аплазия купола). При этом виде грыж в плевральную

полость эвентрированы органы, расположенные под пораженным куполом. В результате отсутствия грыжевого мешка при этих видах диафрагмальных грыж происходит перемещение органов брюшной полости в грудную без ограничения, что приводит к синдрому внутригрудного напряжения. При левостороннем варианте порока в плевральную полость могут перемещаться петли кишечника, желудок, селезенка, левая доля печени, верхний полюс левой почки. При правостороннем поражении в плевральную полость перемещаются печень и петли кишечника, что вызывает выраженное смещение средостения влево и значительную компрессию легкого не только на стороне поражения, но и условно здорового. Правосторонняя грыжа купола диафрагмы встречается значительно реже, чем левосторонняя. Выявление в грыжевом содержимом печени считается неблагоприятным прогностическим признаком. Истинные грыжи купола диафрагмы характеризуются отсутствием мышечного слоя на ограниченном или значительном протяжении. Грыжевой мешок в данном случае образует участок истонченного купола диафрагмы, который в различной степени выпячивается в плевральную полость. При значительных мышечных дефектах в грыжевом мешке оказывается большой объем органов брюшной полости, что приводит к развитию синдрома внутригрудного напряжения.

Тяжесть состояния и выраженность клинических проявлений обусловлены не только степенью и объемом органов, перемещенных в грудную полость, но и сочетанными пороками развития. При диафрагмальных грыжах часто встречаются недоразвитие легочной ткани, пороки сердца, ЦНС и ЖКТ. Особая тяжесть определяется степенью недоразвития легких и морфофункциональными нарушениями в них, приводящими к нарушению кровообращения в малом круге с развитием легочной гипертензии и возникновением шунта справа налево, со сбросом крови на уровне артериального протока или же внутрисердечно. Нередко происходит шунтирование крови в легочных сосудах за счет функционирующих фетальных коммуникаций.

### КЛИНИЧЕСКАЯ КАРТИНА

Каждый вид диафрагмальных грыж имеет специфическую симптоматику, хотя можно выделить два ведущих симптомокомплекса: сердечные и легочные нарушения. Примерно 30% детей с ВДГ рождаются мертвыми или умирают вскоре после рождения, еще до оперативного вмешательства. При этом около 5–15% пациентов с грыжей Богдалека могут прожить месяцы и годы без выраженных проявлений заболевания. Сразу после рождения или через несколько часов развиваются дыхательные нарушения и цианоз. Острая дыхательная недостаточность прогрессирует очень быстро. При осмотре, помимо цианоза, обращает на себя внимание асимметрия грудной клетки с выбуханием стороны поражения и отсутствием экскурсии этой половины. Очень характерный симптом — запавший ладьевидный живот. Перкуторно над соответствующей областью грудной клетки определяют тимпанит (при эвентрации в гемиторакс петель кишечника и желудка) или притупление (при расположении в правом гемитораксе печени). При аускультации — отсутствие или резкое ослабление дыхания. Сердечные тоны (при левосторонней грыже) слева выслушиваются справа от грудины, при правосторонней — по передней подмышечной линии слева, что указывает на смещение сердца в здоровую сторону. Иногда через грудную стенку удается выслушать перистальтику перемещенных петель кишок и шум плеска. При истинных диафрагмальных грыжах, при выпячивании ограниченной части диафрагмы справа, когда содержимое составляет внедрившийся участок печени, клинические симптомы могут отсутствовать. При подобных грыжах, локализующихся слева, несмотря на отсутствие видимых клинических проявлений, существует некото-

рое смещение сердца с его ротацией, что может вызвать скрытые сердечно-сосудистые нарушения.

### ДИАГНОСТИКА

Диагностика грыж собственно диафрагмы может быть осуществлена при антенатальном УЗИ плода (рис. 30.1).

При этом на стороне поражения визуализируются перемещенные в гемиторакс органы брюшной полости, определяется смещение сердца в сторону, противоположную поражению.

Постнатальная диагностика диафрагмальных грыж не всегда проста. Наибольшее значение следует придавать рентгенологическому исследованию. Для диафрагмально-плевральных грыж характерны кольцевидные просветления над всей левой половиной грудной клетки, обычно имеющие пятнистый рисунок; прозрачность этих полостей более выражена на периферии (рис. 30.2).

Смещение средостения и сердца зависит от объема органов брюшной полости, перемещенных в грудную полость. У новорожденных и детей первых месяцев жизни смещение бывает столь значительным, что при этом не удается выявить тень коллабированного легкого. Отличить ложную диафрагмальную грыжу от истинной трудно. Обычно при истинных грыжах удается рентгенологически проследить верхний контур грыжевого мешка, ограничивающий пролабировавшие петли кишечника в грудную полость.

Если состояние больного позволяет и существуют трудности в дифференциальной диагностике, следует провести исследование ЖКТ с рентгеноконтрастным веществом или мультиспиральную компьютерную томографию (МСКТ). При этом удастся установить, какие органы брюшной полости находятся в грудной клетке. Иногда бывает достаточно катетеризации желудка.

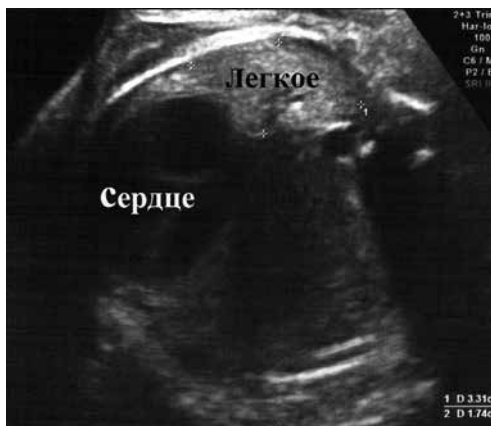

Рис. 30.1. Антенатальное ультразвуковое исследование плода с левосторонней врожденной диафрагмальной грыжей

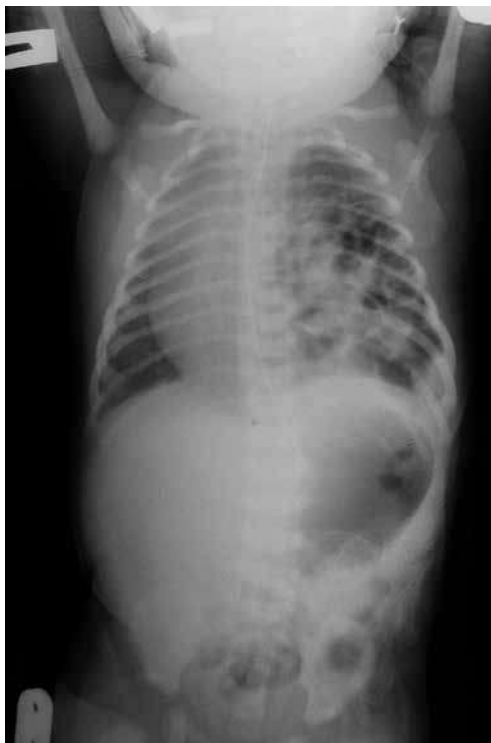
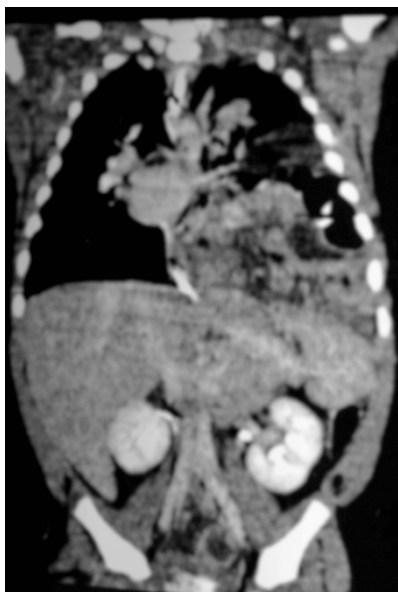
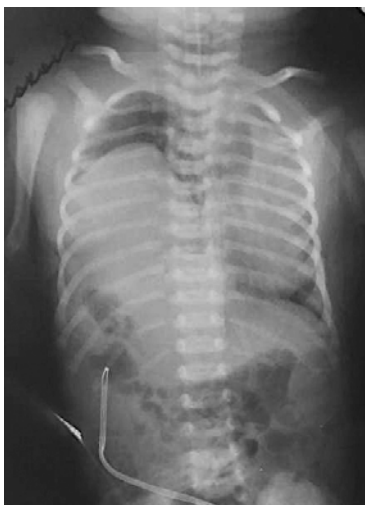Рис. 30.2. Рентгенограмма пациента с левосторонней диафрагмальной грыжей



**Рис. 30.3.** Мультиспиральная компьютерная томография ребенка с диафрагмальной грыжей

выражены, что необходима довольно длительная предоперационная подготовка. При предоперационной подготовке обязательным исследованием является ЭхоКГ для выявления сопутствующей патологии и определения уровня легочной гипертензии. Только после стабилизации и отсутствия нарастания легочной гипертензии ребенка можно оперировать. Длительность предоперационной подготовки



**Рис. 30.4.** Рентгенограмма пациента с правосторонней диафрагмальной грыжей

Подобная манипуляция может в некоторой степени облегчить состояние больного, так как при этом происходит декомпрессия желудка (рис. 30.3).

При локализации диафрагмальной грыжи справа обычно ее содержимым бывает вся или часть печени (рис. 30.4).

Именно поэтому рентгенологически тень грыжевого выпячивания будет иметь плотную интенсивность, сливающуюся в нижних отделах с основной тенью печени, а верхний контур грыжи будет сферическим, то есть создается впечатление наличия плотной округлой опухоли легкого, примыкающей к диафрагме. Уточнить диагноз позволяет УЗИ грудной клетки и брюшной полости.

### ЛЕЧЕНИЕ

Лечение врожденных диафрагмальных грыж оперативное. Сроки лечения зависят от выраженности симптомов дыхательной и сердечно-сосудистой недостаточности. Обычно при ложных диафрагмальных или истинных больших грыжах респираторные и сердечно-сосудистые нарушения настолько выражены, что необходима длительная предоперационная подготовка. Принцип оперативного вмешательства заключается в низведении органов в брюшную полость, ушивании дефекта диафрагмы при ложных диафрагмальных грыжах и пластике диафрагмы при истинных грыжах. Иногда при аплазии диафрагмальных мышц и наличии только плеврального листка используют пластический материал. Современные хирургические технологии позволяют выполнять коррекцию данного порока в использовании эндохирургической техники. Если состояние ребенка тяжелое, то предпочтение отдается пластике купола из лапаротомического доступа. Результаты коррекции диафрагмальной грыжи показывают, что торакоскопический метод позволяет выполнить первичную радикальную коррекцию порока в 90% случаев. Торакоскопический доступ у новорожденных позволяет использовать положительное давление углекислого газа в плевральной полости для создания более

пространственного интраоперационного обзора, позволяющего достоверно оценить содержимое, размеры дефекта, выполнить мобилизацию сегментов диафрагмы. Кроме того, давление в гемитораксе создает благоприятные условия для погружения эвентрированных органов в брюшную полость, что приводит к лучшему оптическому обзору. В любом случае основными этапами оперативного вмешательства при заднелатеральной ложной грыже (грыже Богдалека) являются перемещение эвентрированных органов из грудной клетки в брюшную полость, мобилизация задней губы диафрагмы, восстановление целостности купола. Если собственных тканей недостаточно для закрытия дефекта, применяют различные виды имплантационных материалов. В настоящее время наибольшее предпочтение отдают имплантатам на биологической основе (рис. 30.5, 30.6).

При хирургической коррекции истинной диафрагмальной грыжи (эвентрации диафрагмы) предпочтительно выполнять пликационную пластику купола.

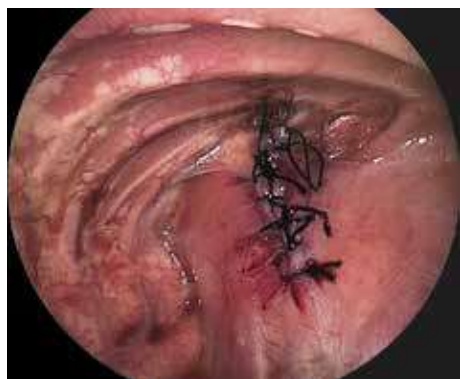Если грыжевой мешок имеет большие размеры, то первым этапом необходимо уменьшить его объем, а вторым — выполнить максимальное сближение мышечных валиков диафрагмы. Выполнять иссечение грыжевого мешка при эндоскопическом способе коррекции нежелательно, так как через созданный дефект в грыжевом мешке создаются благоприятные условия для перемещения органов брюшной полости в грудную клетку, что приведет к затруднению ушивания дефекта. Дренажирование плевральной полости в послеоперационном периоде не проводят.

В послеоперационном периоде осуществляют довольно длительную ИВЛ и лечение легочной гипертензии. Результаты лечения новорожденных с диафрагмальной грыжей связаны в основном с тяжестью состояния больного при поступлении и степенью легочной гипертензии.

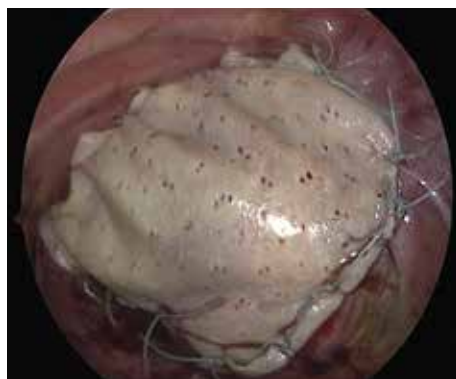**Осложнения**, возникающие в послеоперационном периоде, можно разделить на ранние и поздние.

К ранним осложнениям следует отнести хилоторакс и некротизирующий энтероколит (если ребенок был оперирован открытым способом). В обоих случаях лечение осложнений необходимо начинать с консервативной терапии: при хилотораксе — это внутривенное введение антисекреторных препаратов на фоне энтеральной паузы, при возникновении некротизирующего энтероколита детей лечат согласно принятой методике.

К поздним осложнениям следует отнести возникновение желудочно-пищеводного рефлюкса и рецидива диафрагмальной грыжи. Выявление поздних ослож-



**Рис. 30.5.** Закрытие дефекта собственными тканями



**Рис. 30.6.** Закрытие дефекта имплантатом

нений — основная задача диспансерного наблюдения пациентов, оперированных по поводу диафрагмальной грыжи. Для диагностики рецидива необходимо проводить рентгенологическое исследование в декретированные сроки: в 3, 6, 12 мес, далее до пятилетнего возраста — 1 раз в год даже при отсутствии клинических проявлений. В случае возникновения дыхательных нарушений рентгенологическое исследование следует проводить немедленно. Рентгенограммы выполняют в прямой и боковой проекциях (на стороне поражения) в вертикальном положении, с обязательным захватом брюшной полости. В случае сомнительных результатов рентгенологического исследования необходимо выполнить МСКТ.

Клинические проявления желудочно-пищеводного рефлюкса у пациентов после коррекции диафрагмальной грыжи могут быть весьма переменными и проявляться как со стороны ЖКТ в виде рвоты, срыгиваний или диспепсии, так и со стороны дыхательной системы в виде рецидивирующего кашля или воспалительных явлений. В любом случае необходимо рентгенологическое исследование пищевода и желудка с контрастным веществом. Коррекция осложнений позднего периода проводится по общехирургическим правилам.

### **ПРОГНОЗ**

При диафрагмальной грыже выживаемость пациентов зависит как от вида порока, обуславливающего развитие легочной гипертензии, так и от условий детского стационара, в котором проводится его лечение. В современных условиях выживаемость новорожденных с диафрагмальной грыжей может достигать 80–85%.

# Глава 31

## Врожденный гипертрофический пилоростеноз

*В.А. Новожилов, Ю.А. Козлов*

### ОПРЕДЕЛЕНИЕ

Врожденный гипертрофический пилоростеноз (врожденный пилоростеноз, врожденный гипертрофический стеноз привратника) — врожденное сужение пилорического канала желудка, детерминированное рядом генетических и нейрогуморальных факторов, проявляющееся нарушением иннервации и гипертрофией циркулярного мышечного слоя привратника.

#### **Код по МКБ-10**

Q40.0. Врожденный гипертрофический пилоростеноз.

### ЭПИДЕМИОЛОГИЯ

Врожденный гипертрофический пилоростеноз является наиболее частой причиной кишечной непроходимости у детей первых месяцев жизни. Пик заболеваемости приходится в среднем на 4-ю неделю жизни ребенка. Однако существуют ранние формы болезни, первые симптомы которой появляются в возрасте 2 нед жизни ребенка. У детей старше 3 мес врожденный гипертрофический пилоростеноз встречается редко.

Количество мальчиков с этим заболеванием обычно превышает в 4 раза число девочек, и риск появления пилоростеноза у детей от родителей, перенесших в грудном возрасте пилоромиотомию, выше популяционного риска. Случаи возникновения пилоростеноза у братьев и сестер больного ребенка регистрируются в 30 раз чаще, чем в общей популяции детей. Гипертрофический пилоростеноз входит в состав таких генетических синдромов, как синдромы Смита–Лемли–Опитца, Корнелии де Ланж. Также гипертрофия стенки привратника может возникать у пациентов с различными хромосомными аномалиями: частичной трисомией хромосомы 9, частичной трисомией хромосомы 13 и моносомией хромосомы 18.

### ЭТИОЛОГИЯ

Происхождение пилоростеноза, несмотря на большое число посвященных ему научных исследований, остается неизвестным.

Это состояние чаще всего классифицируется как врожденная аномалия развития.

Главным патологическим звеном заболевания является постепенное, достаточно быстрое, развивающееся на протяжении нескольких дней, увеличение размеров стенки привратника с постепенной обструкцией просвета его канала. Многократная рвота желудочным содержимым приводит к увеличению эндогенного синтеза париетальными клетками желудка бикарбоната, в результате чего плазменная концентрация  $\text{HCO}_3^-$  возрастает, и для поддержания равновесия бикарбонатного буфера происходит сдвиг pH в щелочную сторону, то есть развитие метаболического алкалоза. Продолжающаяся потеря жидкости и ионов натрия усиливает выраженность метаболического алкалоза. Гипокалиемия обусловлена главным образом потерей ионов калия с желудочным отделяемым и мочой. Восполнение дефицита  $\text{K}^+$  в крови происходит за счет высвобождения этих ионов из внутриклеточного пространства в обмен на ионы водорода внеклеточного пространства. Полученный из клетки калий быстро выводится из организма почками — развивается общая гипокалиемия. В дальнейшем, при прогрессировании гипокалиемии, происходит реабсорбция бикарбонатов в почках и pH мочи сдвигается в кислую сторону, несмотря на высокие концентрации бикарбонатов в плазме, — парадоксальная ацидурия. Невозможность вскармливания постепенно приводит к истощению организма ребенка и дефициту массы тела.

### КЛИНИЧЕСКАЯ КАРТИНА И ДИАГНОСТИКА

Клинические проявления пилоростеноза разнообразны и зависят от срока заболевания. Наличие в клинической картине классической триады симптомов: рвоты фонтаном, видимой перистальтики желудка (симптома песочных часов) и пальпируемой в правом подреберье пилорической опухоли в виде оливы — в большинстве случаев позволяет без затруднений диагностировать у ребенка гипертрофический пилоростеноз. В начале заболевания в рвотных массах может присутствовать желчь, но при прогрессировании обструкции пилорического канала они приобретают бесцветный характер. Нередко в рвотных массах можно обнаружить примесь крови как следствие развития эрозивного эзофагита и гастрита.

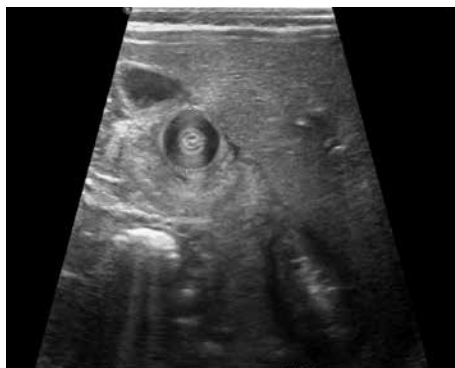### Диагноз

Диагноз «врожденный гипертрофический пилоростеноз» ставят на основе методов диагностического изображения. Некоторые ранее популярные инвазивные исследования (контрастная гастрография с бариевой взвесью и фиброгастроскопия) имеют ретроспективный интерес. В настоящее время основным методом диагностики врожденного гипертрофического пилоростеноза, наряду с классической клинической картиной, является УЗИ. Чувствительность метода близка к 100% и зависит от квалификации специалиста. Достоверными признаками заболевания следует считать толщину мышечного слоя привратника более 3 мм и длину канала более 15 мм. Необходимым условием для эффективного проведения такой процедуры является наполнение желудка. С этой целью перед исследованием пациенту дают выпить около 30–40 мл изотонического раствора декстрозы (Глюкозы\*). Специфичной ультразвуковой находкой являются симптомы плюшки (doughnut) и сэндвича (sandwich) — характерный вид гипертрофированного привратника при его поперечном и продольном сканировании (рис. 31.1, 31.2).

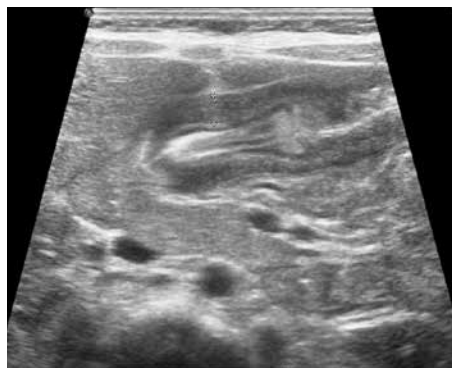
### ЛЕЧЕНИЕ

Постоянная рвота у больных врожденным гипертрофическим пилоростенозом ведет к дегидратации, потере хлоридов и развитию метаболического алкалоза. В настоящее время большинство детей в связи с ранним обращением к врачу не





**Рис. 31.1.** Симптом плюшки — характерный вид гипертрофированного привратника при его поперечном ультразвуковом сканировании



**Рис. 31.2.** Симптом сэндвича — характерный вид гипертрофированного привратника при его продольном ультразвуковом сканировании

имеют грубых электролитных нарушений и водного дефицита. В большинстве случаев для предоперационной регидратации используется внутривенная инфузия с применением изотонических растворов декстрозы (Глюкозы\*) и натрия хлорида. Коррекция нарушений электролитов проводится с учетом их физиологической потребности и дефицита при постоянном контроле за ионами в пробах крови. Оперативные вмешательства для лечения врожденного гипертрофического пилоростеноза не являются экстренными и должны быть выполнены после нормализации гидратации и уровня электролитов в сыворотке крови.

### Консервативная терапия

В редких случаях, когда хирургическое вмешательство невозможно из-за высокого риска анестезии, может использоваться консервативная терапия с внутривенным введением атропина (Атропина сульфата\*). В обычной ситуации консервативная терапия не рекомендуется, так как стандартные хирургические процедуры приводят к более быстрому и успешному выздоровлению пациентов с врожденным пилоростенозом.

### Хирургическое лечение

Хирургическое лечение врожденного гипертрофического пилоростеноза осуществляется традиционно с использованием операции, предложенной в 1911 г. К. Рамшtedтом. Его простая идея внеслизистого продольного рассечения привратника стала «золотым стандартом» лечения этого заболевания. Основной принцип операции при врожденном пилоростенозе может быть реализован с помощью двух подходов — открытой хирургии и лапароскопии.

Послеоперационное лечение является общим как для пациентов после открытой хирургии, так и для больных после лапароскопической пилоромиотомии. Внутривенное введение жидкости продолжают до тех пор, пока ребенок не сможет получать адекватный энтеральный объем. Главная проблема послеоперационного периода — толерантность пациентов к пищевой нагрузке. Режимы кормления после пилоромиотомии разнообразны. Ранее широко использовалась схема постепенного увеличения питания на 20 мл в каждое кормление — 20, 40, 60, 80 мл. Старт ЭП начинается через 6 ч после перевода пациента из операционной. В последнее время большинство исследователей отдает предпочтение режиму *ad libitum* — сколько хочет ребенок, основанному на предположении, что пациент самостоятельно ограничивает объем послеоперационной энтеральной нагрузки.

## ОСЛОЖНЕНИЯ

Известны два наиболее важных для исхода заболевания осложнения пилоромииотомии — перфорация слизистой оболочки и неадекватное рассечение мышцы привратника (неполная миотомия).

Случаи перфорации во время этой операции в настоящее время достаточно редки и обусловлены некорректным рассечением мышцы привратника. По данным различных авторов, интраоперационные повреждения слизистой оболочки во время пилоромииотомии возникают примерно в 5% случаев. Перфорация может быть распознана после внимательной инспекции выбухающей в рану привратника слизистой оболочки желудка либо при проведении аэропробы — введения в желудок 50 мл воздуха через желудочный зонд. Не распознанная во время миотомии перфорация может привести к тяжелым последствиям и вплоть до летального исхода.

В настоящее время существуют два основных метода хирургического лечения перфорации слизистой оболочки, возникшей в ходе пилоромииотомии. Первый способ заключается в полнослойном ушивании раны на стороне повреждения, ротации привратника по оси и выполнении повторной пилоромииотомии на противоположной стороне выходного отдела желудка. Второй, более простой метод устранения перфорации, был предложен в 1981 г. D. Night. Суть его заключается в ушивании поврежденной слизистой оболочки без реконструкции мышечного слоя и выполнения пилоромииотомии на противоположной стороне привратника. Выбор метода коррекции перфорации слизистой оболочки привратника зависит от предпочтений оперирующего хирурга.

Случаи неполной миотомии также редки и обусловлены недостаточным рассечением мышцы, в основном антральной порции привратника. Особое внимание следует уделять пациентам, у которых рвота продолжается более 48 ч после оперативного вмешательства. Диагноз остаточного стеноза привратника установить достаточно сложно. Хорошо известно, что, несмотря на выполненную операцию, на протяжении длительного времени после хирургического лечения сохраняется мышечная гипертрофия, характерная для пилоростеноза. Таким образом, ультразвук не имеет диагностической ценности в поиске истинной причины послеоперационной рвоты и может ввести в заблуждение оперирующего хирурга. Для выявления неадекватной миотомии приходится прибегать к дополнительным методам диагностического изображения — контрастной рентгенографии верхних отделов ЖКТ и фиброгастроскопии.

## ИСХОДЫ ЛЕЧЕНИЯ

Адекватно выполненная пилоромииотомия любым из указанных способов обеспечивает эффективность лечения, которая наблюдается на протяжении всей жизни ребенка. До настоящего времени не определена продолжительность наблюдения симптомов рвоты, свидетельствующих о сохраняющейся частичной обструкции привратника в послеоперационном периоде. В ряде сообщений исследователями определен срок 10 сут, по истечении которых нарушения приема пищи должны рассматриваться как неполная диссекция привратника.

## ДИСПАНСЕРНОЕ НАБЛЮДЕНИЕ

После операции по поводу врожденного гипертрофического пилоростеноза наблюдение у детского хирурга рекомендовано на протяжении 1 мес. В этот период времени необходимо обратить внимание на наличие жалоб, связанных с симптомами желудочной обструкции.

# Глава 32

## Дуоденальная обструкция

*В.А. Новожилов, Ю.А. Козлов*

### ОПРЕДЕЛЕНИЕ

Атрезия ДПК — это аномалия строения ЖКТ, для которой характерно полное отсутствие просвета ДПК на определенном участке.

#### **Код по МКБ-10**

Q41.0. Врожденные отсутствие, атрезия и стеноз двенадцатиперстной кишки.

### ЭПИДЕМИОЛОГИЯ

Врожденная обструкция ДПК составляет до 50% всех атрезий кишечника и является довольно распространенной хирургической патологией у новорожденных. Аномалия встречается не реже 1 на 7000–10 000 новорожденных (Grosfeld J., 1993; Applebaum H., 2012). Сообщений о наследуемых типах этого заболевания крайне мало. Однако известна высокая частота пороков развития, сопутствующих дуоденальной атрезии, что отличает ее от других видов врожденной кишечной непроходимости (Cragan J., 1993). Наиболее часто регистрируется синдром Дауна, а затем по мере снижения выявления аномалий — мальротация, врожденные пороки сердца, атрезия пищевода, патология почек и атрезия ануса. Сочетанные пороки развития влияют на прогноз заболевания. В литературе отмечаются высокие показатели летальности у детей с атрезией ДПК в сочетании с атрезией пищевода. Пороки сердца, чаще всего полный атриовентрикулярный септальный дефект, — самые частые сопутствующие дуоденальной атрезии аномалии развития, которые иногда также определяют неблагоприятный исход.

### ЭТИОЛОГИЯ И ПАТОГЕНЕЗ

Атрезия ДПК является результатом нарушения развития кишечной трубки в период ранней внутриутробной жизни. Наиболее вероятная теория возникновения дуоденальной атрезии основана на представлении о том, что ДПК проходит солидную стадию между 5-й и 10-й неделями развития плода, а затем, после завершения вакуолизации, происходит реканализация просвета кишечной трубки. Нарушение этих внутриутробных процессов приводит к возникновению врожденной непроходимости ДПК. ДПК начинает развиваться в начале 4-й недели гестации из дистального отдела передней

кишки и проксимального отдела средней кишки. В период между 5-й и 6-й неделями внутриутробной жизни просвет ДПК временно облитерируется в результате интенсивной пролиферации клеток эпителия. Вакуолизация, или дегенерация, эпителиальных клеток происходит на протяжении 11-й недели гестации и приводит к реканализации просвета ДПК (Moore K., 2007). Теория эмбрионального инсульта ДПК также может рассматриваться в качестве предполагаемой гипотезы возникновения внутренних типов атрезии ДПК.

В литературе распространено мнение о том, что кольцевидная ПЖ самостоятельно не может служить причиной дуоденального блока, а лишь в некоторых случаях сопровождает атрезию или стеноз просвета кишки. Обнаружение этой аномалии у больных атрезией ДПК свидетельствует только о том, что причина непроходимости заключается в нарушении формирования ДПК, а не в наружном сдавлении просвета избыточной тканью железы (Applebaum H., 2012).

Значительная часть пациентов, появившихся на свет с дуоденальной непроходимостью, имеют низкую массу тела. Причина этого состоит в том, что у плода при формировании непроходимости на уровне ДПК отсутствует амниотрофическое питание. Околоплодные воды не поступают в дистальные отделы ЖКТ. После рождения быстро развиваются водно-электролитные нарушения в результате рвоты. Гидроионный дисбаланс прогрессирует вследствие потери содержимого желудка и ДПК. Все эти явления должны быть устранены путем регидратации с помощью инфузионной терапии и ПП в предоперационном периоде.

При сочетании атрезии пищевода и ДПК с современных позиций подготовка к операции ограничивается временем из-за высокого риска развития респираторных расстройств в результате аспирации содержимого желудка. Эффективная кратковременная предоперационная терапия с коррекцией водно-электролитных расстройств является необходимым компонентом.

Желудок в период развития плода с дуоденальной атрезией подвергается значительным изменениям, которые приводят к атонии его стенки после рождения. Было установлено, что продольные и циркулярные мышечные волокна обнаруживаются в желудке плода уже на сроке гестации 8 нед. В результате изменений в гладкомышечных клетках, возникающих под воздействием избыточного скопления содержимого в желудке, снижаются показатели внутрижелудочного давления у плода на сроке 25 нед и составляют только 60% нормы (Dimont R., 1994). Именно низким внутрижелудочным давлением объясняется замедленное опорожнение желудка у пациентов с дуоденальной атрезией в послеоперационном периоде.

## КЛАССИФИКАЦИЯ

Врожденная обструкция ДПК может быть вызвана внешними и внутренними причинами.

Внутренние типы непроходимости обычно проявляются классической атрезией просвета кишки, стенозом, внутрисветовой мембраной либо аномалией windsock (от англ. — «ветроуказатель, флюгер») — растянутой мембраной, пролабирующей в просвет дистального сегмента ДПК в виде флюгера. Внешняя дуоденальная обструкция может быть обусловлена кольцевидной ПЖ, мальротацией или предуоденальной воротной веной.

Обструкция ДПК может быть классифицирована на пре- и постампулярную формы. Последняя встречается гораздо чаще и выявляется у 85% младенцев. При полной непроходимости обнаруживаются расширенный желудок и проксимальная часть ДПК. Пилорический отдел желудка обычно гипертрофирован. Кишечник, расположенный дистальнее места препятствия, находится в спавшемся состоянии, исключая редкие формы атрезии I типа, когда мембрана, вызывающая дуоде-

нальную непроходимость, пролабирует в дистальный сегмент ДПК, значительно расширяя его и создавая проблемы с верификацией истинного места обструкции.

Врожденная непроходимость ДПК традиционно классифицируется по S.W. Gray и J.E. Skandalakis (1972) на три типа.

Тип I (наиболее частый) — представлен обычно внутриспросветной мембраной с нормальным строением мышечной стенки, общей для приводящего и отводящего сегментов.

Тип II — характеризуется наличием короткого фиброзного тяжа между слепыми отрезками ДПК с сепарацией мышечных оболочек.

Тип III (более редкий) — наблюдается полное разобщение сегментов. При таком анатомическом варианте дуоденальной обструкции часто имеют место множественные атрезии, что требует интраоперационной ревизии дистально расположенной тонкой кишки с помощью гидропробы.

## КЛИНИЧЕСКАЯ КАРТИНА И ДИАГНОСТИКА

### Клинические симптомы

Наиболее частым симптомом атрезии ДПК после рождения является рвота, появляющаяся в первые часы жизни. Поскольку в 85% случаев дуоденальные препятствия локализуются ниже фатерова сосочка, рвотные массы чаще всего окрашены желчью. Супраампулярные виды дуоденальной атрезии сопровождаются рвотой бесцветным содержимым. Отсутствие мекония подтверждает диагноз атрезии ДПК, однако в ряде случаев у пациентов отмечается отхождение мекония в первые сутки жизни, если уровень препятствия расположен выше фатерова сосочка. Желтушность кожного покрова и слизистых оболочек выявляется у 40% младенцев с врожденной дуоденальной непроходимостью и объясняется подъемом уровня непрямого билирубина, что связано с секрецией слизистой оболочкой кишечника новорожденного энзима  $\beta$ -глюкуронидазы. При кишечной непроходимости этот фермент высвобождает связанный билирубин и усиливает его внутрипеченочную рециркуляцию.

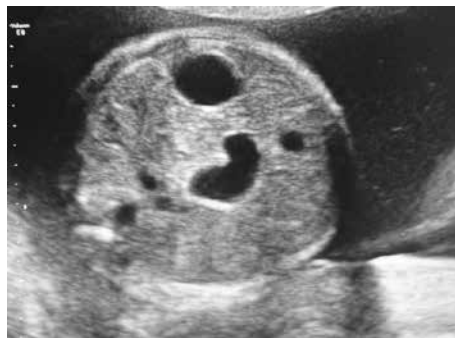### Диагностика

В большинстве случаев диагноз дуоденальной атрезии можно поставить в период внутриутробной жизни. Формирование порока развития ДПК происходит приблизительно к 12–14-й неделе внутриутробной жизни, поэтому возможности более раннего обнаружения этой аномалии не существует.

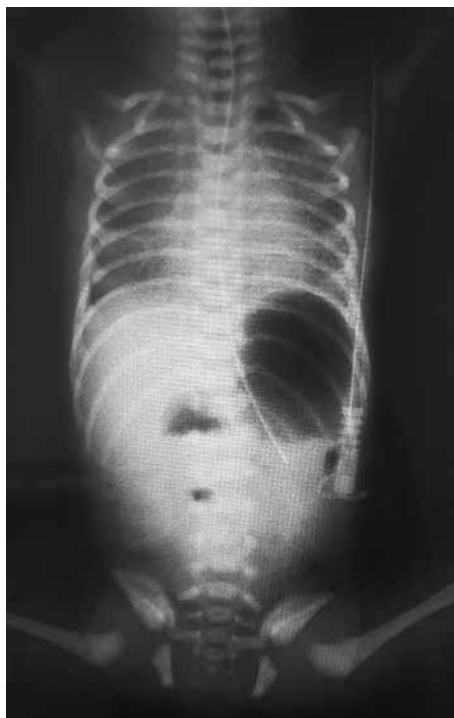С помощью ультразвука определяет-ся симптом двойного пузыря (double bubble). Это два уровня жидкости, один из которых располагается в растянутом желудке, а другой — в ДПК (рис. 32.1).

В постнатальной жизни диагноз непроходимости ДПК подтверждается обзорной рентгенограммой брюшной полости, на которой определяется описанный выше симптом двойного пузыря (рис. 32.2).

При классической клинической картине в первые часы жизни у ребенка возникает обильная рвота зеленого цвета. Примерно у 10–15% детей препятствие расположено выше фатерова



**Рис. 32.1.** Пренатальный ультразвуковой симптом дуоденальной обструкции — симптом двойного пузыря



**Рис. 32.2.** Постнатальный рентгеновский симптом дуоденальной обструкции — симптом двойного пузыря

ких форм обратного расположения внутренних органов. В этом случае может быть изменено место нанесения разреза брюшной стенки или стояния лапаропортов.

## ЛЕЧЕНИЕ

Взгляд на лечение новорожденных с атрезией ДПК изменился в последнее десятилетие. Эффективная предоперационная терапия с коррекцией водно-электролитных расстройств стала необходимым компонентом лечения. С современных позиций подготовка к операции не ограничивается определенным временем из-за широкого использования полного ПП.

В настоящее время детский хирург, благодаря работе специалистов перинатальной медицины, заблаговременно готов к появлению ребенка с дуоденальной атрезией. Именно поэтому в случаях, когда диагноз поставлен пренатально, операция проводится в течение первых 24–48 ч после стандартной предоперационной подготовки. В случаях запоздалого диагноза пациенты нуждаются в восстановлении гомеостаза путем компенсации гидроионных потерь и ПП.

Переворот в лечении дуоденальной атрезии был связан с появлением в 1977 г. так называемого ромбовидного (diamond shaped) анастомоза, выполненного впервые К. Кимура. Предложенное им кишечное соустье, пространственная форма которого напоминает ромб (diamond), значительно ускорило время возобновления транзита пищи через анастомоз.

Хирургическая реконструкция дуоденальной атрезии, как правило, выполняется через правосторонний супраумбиликальный либо циркумumbиликальный разрез. Альтернативой является лапароскопическая техника операции.

сосочка и рвотные массы не окрашены. Живот чаще всего запавший. Аспирация через желудочный зонд содержимого в количестве, превышающем 30 мл, подтверждает наличие у новорожденного кишечной непроходимости, так как у обычных детей этот объем редко превышает 5 мл. У пациентов с дуоденальным стенозом или другими формами частичной обструкции ДПК диагноз ставят позже, после начала ЭП, которое приводит к упорной рвоте и постоянным срыгиваниям с примесью зеленых масс.

Новорожденным, у которых уже установлен желудочный зонд, для верификации диагноза атрезии ДПК необходимо принудительно ввести в желудок 40–60 мл воздуха, чтобы имитировать симптом двойного пузыря. У больных дуоденальным стенозом симптом двойного пузыря часто не определяется и диагноз ставят на основании рентгенологического исследования с использованием водорастворимого контрастного вещества.

Важным в диагностике является применение УЗИ органов брюшной полости не только для верификации сопутствующих аномалий, но и для выявления ред-

Ромбовидное кишечное соустье выполняется после нанесения поперечной дуоденотомии приводящего сегмента и продольной дуоденотомии отводящего сегмента, длина которой сопоставима с протяженностью поперечного разреза. Разрез проксимального сегмента наносится на верхушке расширенного сегмента так, чтобы впоследствии не образовался слепой мешок. Перед сшиванием отрезков проводится их адаптация таким образом, чтобы середина нижнего края разреза приводящей кишки сопоставлялась с верхним углом нижнего разреза. Конструирование анастомоза проводится путем наложения однорядного шва, используя отдельные узловые или непрерывный швы абсорбирующей нитью PDS II 6/0 или 7/0.

У пациентов с I типом атрезии используется мембранэктомия через продольный дуоденальный разрез с последующим поперечным закрытием просвета ДПК.

Особая осторожность требуется при эксцизии мембраны в заднемедиальном отделе ДПК, там, где может потенциально находиться фатеров сосочек.

Перед формированием анастомоза или удалением мембраны проводится аэро-проба с внутрипросветным введением воздуха в дистально расположенную тонкую кишку в качестве теста для исключения расположенных ниже атрезий.

Особая деликатность электроэксцизии дуоденальной мембраны необходима в месте расположения фатерова сосочка. Заключительный момент операции — поперечное ушивание просвета ДПК отдельными абсорбирующимися швами.

В случаях обнаружения кольцевидной ПЖ анастомоз перекидывается в виде моста над зоной эктопированной железистой ткани — дуоденальный обход.

## **ВОЗМОЖНЫЕ ОСЛОЖНЕНИЯ**

### **Ранние послеоперационные осложнения**

Выполнение операций на ДПК у новорожденных сопровождается угрозой развития несостоятельности или стеноза анастомоза в ранний период наблюдения за пациентом после операции.

Риск развития этих осложнений увеличивается при использовании лапароскопии.

Проблема хирургического лечения атрезии ДПК состоит в поиске сопутствующих атрезий тонкой кишки, расположенных ниже препятствия в ДПК. Частота атрезии тонкой кишки составляет около 0,5%, частота мальротации — около 28%. Общепринятая стратегия лечения сопутствующего нарушения — вращения кишечной трубки — заключается в выполнении симультанных операций.

### **Поздние послеоперационные осложнения**

Поздние осложнения хирургической коррекции дуоденальной обструкции включают ГЭР, мегадуоденум, язвы желудка и расстройство моторики верхних отделов ЖКТ.

Одним из частых осложнений после реконструкции ДПК является желудочно-пищеводный рефлюкс. До сих пор неясно, является ли рефлюкс чистым осложнением дуоденальной обструкции либо частью внутриутробно формирующегося патофизиологического процесса, ведущего последовательно к расширению желудка, плохой сократимости желудочной стенки и пищеводному рефлюксу к рождению. Только 5% таких больных подвергаются хирургическому лечению, остальные хорошо реагируют на медикаментозную терапию.

Мегадуоденум приводит к функциональной кишечной обструкции и требует ревизии анастомоза. Диагноз расширения проксимальной части ДПК ставится с помощью контрастного рентгенологического исследования. Хирургическое лечение заключается в уменьшении объема расширенной части кишки. Основным

оперативным вмешательством является тапирование (уменьшение размеров путем иссечения) дилатированного сегмента с помощью линейного степлера. Используются также тапирование и пликация атоничной проксимальной части ДПК.

Другие осложнения (кровооточающая язва желудка, нарушение моторики кишки, дуоденогастральный рефлюкс) редки.

### **ИСХОДЫ ЛЕЧЕНИЯ**

Операции при атрезии ДПК являются одними из самых сложных в детской хирургии. Большинство из них обеспечивают нормальную функцию верхних отделов ЖКТ на протяжении всей жизни ребенка.

### **ДИСПАНСЕРНОЕ НАБЛЮДЕНИЕ**

Дети с атрезией ДПК наблюдаются на протяжении 1 года после операции. В этот период времени регистрируются жалобы больного и его массо-ростовые характеристики. При наличии жалоб, связанных с симптомами кишечной обструкции, необходимо выполнить рентгеноконтрастное исследование верхних отделов ЖКТ и фиброгастроскопию. В случае обнаружения мегадуоденума и ГЭР предпринимается консервативная терапия, состоящая в приеме ингибиторов протонного насоса и прокинетики. Отсутствие позитивного баланса массы тела и сохранение жалоб являются показаниями к повторным операциям.



# Глава 33

## Атрезия тонкой кишки

В.А. Новожилов, Ю.А. Козлов

### ОПРЕДЕЛЕНИЕ

Атрезия тонкой кишки — врожденное отсутствие просвета кишечной трубки в результате нарушения эмбрионального развития, приводящее к формированию обструкции на уровне одного или нескольких ее сегментов. Кишечная атрезия является гетерогенным состоянием, в которое вовлечены многие этиологические факторы и патогенетические пути формирования патологического процесса.

Атрезии тощей кишки и стенозы являются основными причинами кишечной непроходимости у новорожденных. Термин «атрезия» (от греч. *a* — «отсутствие» или «без» и *trēsis* — «отверстие») относится к врожденной непроходимости с полной окклюзией кишечного просвета. Стеноз — производное от греческих компонентов *stenos* (узкий) и *-osis* (процесс) и обозначает сужение, относится к частичной окклюзии с неполной обструкцией. Кишечная непроходимость новорожденных является одним из наиболее распространенных неотложных состояний, которые детский хирург должен оценить в течение периода новорожденности. Успешное ведение пациентов зависит от своевременной диагностики и выбора рациональной хирургической тактики.

### Коды МКБ-10

Q41.1. Врожденные отсутствие, атрезия и стеноз тощей кишки (синдром яблочной кожуры, заращение тощей кишки).

Q41.2. Врожденные отсутствие, атрезия и стеноз подвздошной кишки.

Q41.8. Врожденные отсутствие, атрезия и стеноз других уточненных частей тонкого кишечника.

Q41.9. Врожденные отсутствие, атрезия и стеноз тонкого кишечника неуточненной части.

### ЭПИДЕМИОЛОГИЯ

Атрезия тонкой кишки встречается в среднем в одном случае на 5000 родов. Атрезии и стенозы тонкой кишки нередко наблюдаются у больных гастрошизисом, омфалоцеле, пороками сердца и почек. Около 11% детей с атрезией тонкой кишки страдают муковисцидозом, что неблагоприятно влияет на течение послеоперационного периода, вызывает нарушение транзита по кишечнику и часто предопределяет неблагоприятный исход.

Одной из сложных проблем в хирургическом лечении новорожденных с интестинальной атрезией является резкое несоответствие

диаметров приводящего и отводящего сегментов, которое в большинстве случаев составляет 1:4–1:5 и более раз.

### ЭТИОЛОГИЯ И ПАТОГЕНЕЗ

Кишечная непроходимость новорожденных имеет различную этиологию, поэтому патофизиология разнообразна. ЖКТ происходит из энтодермы. На 4-й неделе внутриутробной жизни начинается процесс формирования первичной кишки. В результате нарушения редукции омфаломезентериального протока могут сохраняться дивертикул Меккеля и другие производные желточного протока. Пищеварительная трубка подразделяется по кровоснабжению на переднюю, среднюю и заднюю кишку. Передняя состоит из пищевода, желудка и ДПК. Они васкуляризованы несколькими источниками — тиреоцервикальными, межреберными, чревными ветвями и верхними брыжеечными сосудами. Средняя кишка включает тощую и подвздошную кишку, а также восходящую и проксимальную поперечно-ободочную кишку. Они кровоснабжаются верхней брыжеечной артерией. Задняя кишка представлена дистальной ободочной кишкой, которая снабжается нижними брыжеечными сосудами, и прямой кишкой, которая получает кровоснабжение из бассейна внутренних подвздошных артерий.

Существует несколько теорий возникновения обструкции тонкой кишки, например, нарушение реканализации в процессе формирования вторичной кишки. Но основной теорией, доминирующей в современной литературе, является сосудистая теория происхождения непроходимости. В пользу этого свидетельствует факт, что в меконии плода обнаруживаются желчные пигменты, первичный волосистой покров и клетки слущенного кожного эпителия, проглоченные из амниотической жидкости до того момента, когда возникло препятствие. Большинство случаев атрезии тонкой кишки являются результатом локального пренатального нарушения кровообращения кишечной трубки с развитием ишемического некроза и образованием на этом месте зоны сужения или обструкции.

Сегментарное нарушение циркуляции крови в стенке тонкой кишки формирует изолированные формы атрезии или стеноза. Многократное воздействие сосудистого фактора приводит к возникновению множественных атрезий. Очевидно, что имеют право на существование теории внутриутробного заворота и инвагинации кишечника, так как подразумевают в своей основе нарушение мезентериального кровотока.

Врожденная непроходимость тонкой кишки сопровождается серьезными морфологическими и функциональными изменениями. Приводящий сегмент гипертрофирован. При гистологическом исследовании отмечается фиброзная дисплазия (ФД) мышечного слоя, подслизистой основы и полнокровие слизистой оболочки. Эти обстоятельства объясняют длительное восстановление пассажа и являются показаниями к резекции приводящего сегмента кишки. Отводящий дистальный сегмент функционально не развит. Имеется гипоплазия всех слоев кишечной стенки. Причина слабого развития мышечного слоя вполне вписывается в теорию редукции мезентериального кровотока. Примерно у 10% пациентов с атрезией тонкой кишки имеются признаки внутриутробного мекониевого перитонита, при этом перфорация, возникшая во внутриутробном периоде, локализуется на верхушке проксимального слепого сегмента и приводит к формированию мекониевой псевдокисты с отложением солей кальция в ее просвет.

Таким образом, при атрезии тонкой кишки расстройство двигательной функции является одним из главных патофизиологических механизмов, вызывающих симптомы и клиническую картину непроходимости. Имеют место процессы, связанные с нарушением всасывательной способности стенки кишки на фоне атрофии ворсинок слизистой оболочки пораженного сегмента кишки.

## КЛАССИФИКАЦИЯ

В мировой литературе существуют многочисленные классификации атрезий ЖКТ, чаще всего основанные на локализации патологического процесса. Однако в основе современного подхода лежит анатомический вариант обструкции. Первоначальная классификация предложена L. Martin и J. Zerella (1976), затем J. Grossfeld (1979) дополнил ее новыми вариантами — аномалией типа яблочной кожуры и множественными атрезиями тонкой кишки. Таким образом, различают четыре типа порока.

I тип — характеризуется наличием внутрипросветной мембраны при сохранении непрерывности кишечной трубки, целостность брыжейки кишки сохранена. Мембрана при этом состоит из двух слоев слизистой оболочки и расположенного между ними подслизистого слоя. Мышечная и серозная оболочки остаются непрерывными (рис. 33.1).

II тип — имеются два слепых сегмента, соединенных между собой фиброзным тяжом. Проксимальный сегмент гипертрофирован на протяжении 10–20 см, отводящий сегмент гипоплазирован. Длина кишечника у этих детей обычно сохранена.

III тип — подразделяется на два вида. IIIa тип — отличается от двух предыдущих форм наличием полного разобщения сегментов тонкой кишки и сопровождается V-образным дефектом брыжейки. Приводящий расширенный сегмент нередко некротизирован вследствие заворота (рис. 33.3).

IIIb тип — проявляется полным разобщением сегментов с большим дефектом брыжейки кишки и носит название синдрома яблочной кожуры, или рождественской елки, из-за своеобразной конфигурации укороченного отводящего сегмента кишки в виде спирали, огибающей единственный питающий сосуд (рис. 33.4).

При этом дистальная гипоплазированная часть кишки кровоснабжается из левой ветви *a. ileocolica*. Обычно порок развития сопровождается значительным укорочением кишечника.

IV тип — множественные атрезии тонкой кишки представлены комбинацией различных вариантов атрезии (рис. 33.5).

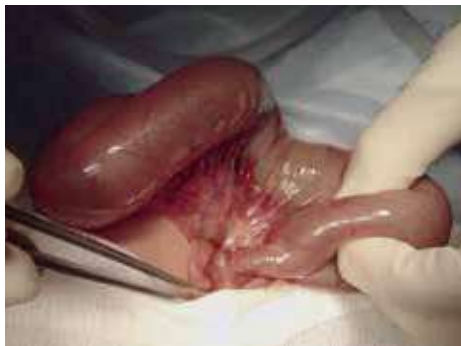Возникновение этого типа аномалии обусловлено наличием нескольких зон нарушения регионального кровоснабжения тонкой кишки.

## КЛИНИЧЕСКАЯ КАРТИНА

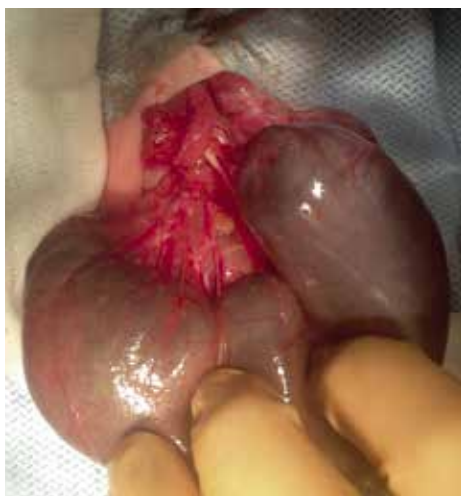Диагностика врожденной непроходимости тонкой кишки основывается на оценке основных симптомов — характера рвоты, стула, болей в животе, а также данных объективного обследования. При осмотре новорожденного обращают внимание на общее состояние, наличие стигм дизэмбриогенеза, степень недоношенности, проявления интоксикации и обезвоживания.

При полной обтурационной непроходимости признаки дегидратации появляются уже с 2-х суток жизни — отмечаются сухость кожи и слизистых оболочек, западение большого родничка, снижение диуреза. Нарастание интоксикации и электролитных нарушений выражается вялостью, адинамией, снижением физиологических рефлексов, бледно-серой окраской кожного покрова и его мраморностью. Интоксикация быстрее нарастает при низкой кишечной непроходимости. Это связано с перерастяжением петель кишки, нарушением проницаемости стенки тонкой кишки, всасыванием токсинов.

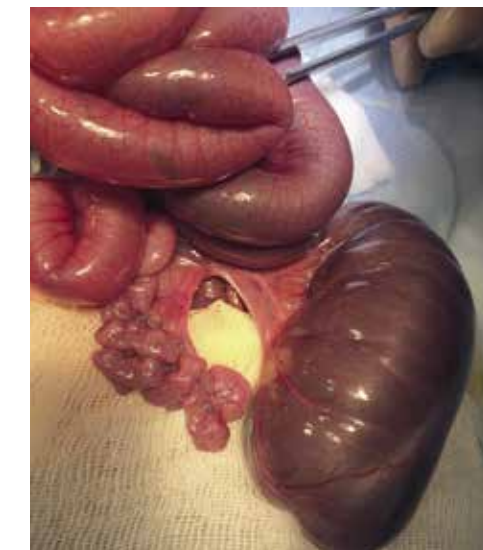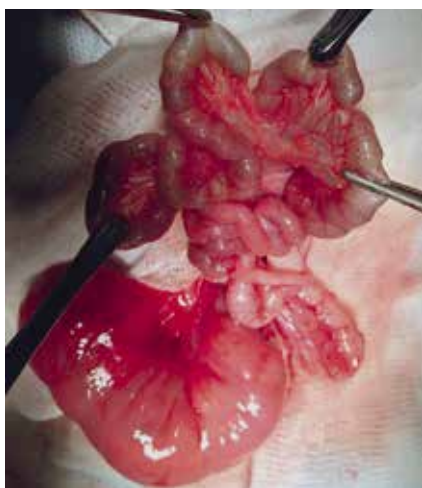
Клинические проявления врожденной непроходимости многообразны. Наиболее постоянный и ранний симптом — рвота, характер которой для диагностики очень важен. Следует обращать внимание на время ее появления, интенсивность, наличие патологических примесей в рвотных массах, взаимосвязь с кормлением, динамику симптома. Рвота при непроходимости на уровне тощей и подвздошной кишки появляется после рождения к концу первых суток жизни.



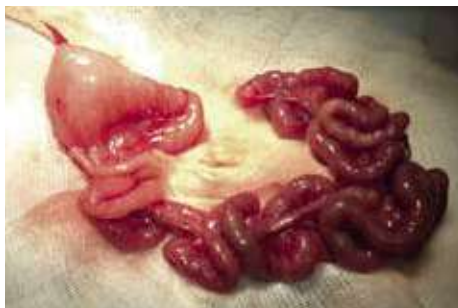**Рис. 33.1.** I тип атрезии тощей кишки



**Рис. 33.2.** II тип атрезии тощей кишки



**Рис. 33.3.** IIIa тип атрезии с V-образным дефектом брыжейки



**Рис. 33.4.** IIIb тип атрезии. Синдром яблочной кожуры

**Рис. 33.5.** IV тип — множественные атрезии

Рвота обильная, как правило, не приносит облегчения. Характер и количество рвотных масс имеют свои особенности в зависимости от уровня блока. Чем выше уровень непроходимости, тем раньше начинает манифестировать рвота. Чем ниже уровень препятствия, тем обильнее содержимое. В рвотных массах содержится желчь, так как мембрана расположена ниже фатерова сосочка.

При наличии полной обструкции на уровне тонкой кишки отмечается нарушение отхождения мекония. Нормально сформированный меконий при полной кишечной непроходимости не отходит из-за раннего внутриутробного формирования илеуса и невозможности попадания желчи и амниотической жидкости в дистальные отделы кишечника. При стенозах меконий иногда отходит малыми порциями.

О болях в животе у новорожденных можно судить по поведению — ребенок становится беспокойным, сучит ножками. Приступы беспокойства свидетельствуют о схваткообразных болях, характерных для странгуляции и нарушения кровообращения в проксимальном сегменте кишки. Перерастяжение кишечных петель при атрезии подвздошной кишки также вызывает боли в животе, усиливающиеся при пальпации, при этом ребенок стонет.

Если уровень обструкции расположен на уровне тощей кишки, то метеоризм выражен незначительно. Чем ниже уровень препятствия, тем более выражено растяжение передней брюшной стенки. Это характерно для атрезии подвздошной кишки. При низкой кишечной непроходимости живот значительно вздут, через брюшную стенку контурируются перерастянутые петли кишки, визуальна перистальтика. При запоздалой диагностике в результате повышения внутрикишечного давления с развитием нарушения перфузии в проксимальном сегменте возможны перфорация и развитие симптомов перитонита.

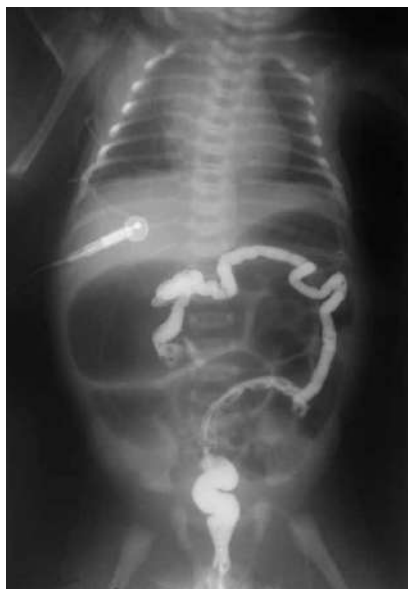## ДИАГНОСТИКА

Диагноз атрезии тонкой кишки может быть поставлен во время антенатального скрининга. Пренатальное УЗИ выявляет расширенный приводящий сегмент тощей кишки или множество расширенных петель тонкой кишки. Определяются несколько уровней жидкости в проксимальном сегменте атрезированной кишки.

В постнатальном периоде после рождения, наряду с началом лечебных мероприятий, повторяют УЗИ в целях верификации диагноза и выявления сопутствующих пороков развития, влияющих на прогноз заболевания.

Одновременно для уточнения характера и уровня непроходимости, дифференциальной диагностики выполняют рентгенологическое исследование. Начинают выполнение обзорных рентгенограмм в прямой и боковой проекциях в вертикальной позиции. При описании обращают внимание на газонаполнение желудка, наличие газа и уровня жидкости в ДПК (характерно для дуоденальной обструкции), снижение газонаполнения или полное отсутствие его в дистальных отделах кишечной трубки ниже уровня атрезии. При атрезии тонкой кишки определяются множественные уровни жидкости и газа в петлях тонкой кишки. Количество уровней жидкости и арок будет коррелировать с уровнем расположения препятствия: чем дальше от дуоденоюнального перехода, тем больше этих образований на рентгенограмме. В сомнительных случаях обзорную рентгенограмму дополняют контрастным исследованием толстой кишки. При этом выявляется резко суженная нефункционирующая в антенатальном периоде толстая кишка (рис. 33.6).

При возникновении в антенатальном периоде перфорации приводящего сегмента кишки реализуется картина внутриутробного кистофиброзного перитонита. Рентгенологические симптомы характеризуются наличием расположенного обычно в правой половине живота объемного образования, наличием в противоположном квадранте расширенных петель кишечника с уровнями жидкости. В проек-



**Рис. 33.6.** Симптом микроколона, пере-  
раздутая газами тонкая кишка

сопутствующие заболевания, которые осложняют периоперационный период. Особое внимание необходимо уделить декомпрессии верхних отделов ЖКТ с обязательным учетом объема потерь. В случаях, когда зона атрезии находится в начальном отделе тощей кишки, желудочный зонд, как правило, обеспечивает эффективную декомпрессию слепого сегмента тощей кишки; этап предоперационной подготовки может быть пролонгирован до 1–2 дней для достижения устойчивого гомеостаза. У больных атрезией подвздошной кишки предупредить прогрессирующую дилатацию проксимального сегмента кишки с помощью желудочного зонда невозможно. Именно поэтому таким новорожденным операцию необходимо выполнять как можно раньше, в первые сутки жизни, чтобы предупредить ишемию и перфорацию приводящего сегмента. При выраженном метеоризме, который сопровождается респираторными нарушениями, иногда возникает потребность в дооперационной ИВЛ.

Чрезвычайно важным является выбор оперативного доступа, который обеспечивал бы, с одной стороны, хороший обзор и визуализацию анатомических структур, а с другой стороны, обладал бы максимальной эстетичностью. Хорошо зарекомендовал себя супраумбиликальный поперечный разрез. Благодаря этому доступу создается прекрасная экспозиция оперированного органа. Разрез выполняют на 1 см выше пупка, при этом пересекается круглая связка печени. При необходимости доступ можно расширить в латеральном направлении в зависимости от интраоперационной ситуации.

Технические аспекты наложения анастомоза тонкой кишки постоянно совершенствуются. В основном всех хирургов, занимающихся проблемами коррекции пороков, волнует вопрос, как правильно выполнить соустье между разными по диаметру сегментами кишки. Соотношение проксимального и дистального отделов составляет до 5:1.

Все варианты, которые сегодня используют для лечения атрезии тонкой кишки, можно разделить на две части. Первый вариант — увеличение диаметра отводящей

ции атрезированного участка определяются кальцинаты в виде нитки жемчуга.

## ЛЕЧЕНИЕ

Лечение начинают с декомпрессии верхних отделов ЖКТ. В желудок устанавливают зонд, эвакуируют содержимое. Одновременно приступают к коррекции водно-электролитных нарушений. Новорожденные быстро теряют тепло и имеют более высокие метаболические потребности, чем взрослые. Именно поэтому необходимо обеспечить оптимальный температурный режим, в том числе во время транспортировки в хирургический стационар и при анестезии. Бригада осуществляет контроль за сатурацией. Перед операцией вводят витамин К и антибиотики широкого спектра действия.

Новорожденные с атрезией тощей и подвздошной кишки требуют предоперационной подготовки — адекватного возмещения жидкости и электролитов, контроля за уровнем сахара. Эти пациенты редко имеют

кишки, второй — уменьшение диаметра приводящей петли. Анастомозы «конец в конец», «конец в бок» с косым пересечением дистального сегмента отводящей петли относят к первой группе. Пликационный анастомоз de Lorimier-Harrison и метод тапирования расширенной части тонкой кишки, предложенный С. Tomas (1969), относят ко второй группе вмешательств.

*Анастомоз «конец в конец»* (типа рыбьего рта) (от англ. *fish mouth*) впервые предложен в 1967 г. J. Louw. Соустье «конец в конец» обеспечивает наиболее благоприятный транзит кишечного содержимого через зону анастомоза.

Однако проксимальный сегмент ввиду его неполноценной функциональной способности должен быть резецирован в пределах 10–15 см. После опорожнения проксимального сегмента производится резекция 1–2 см отводящего сегмента кишки в косом направлении по отношению к противобрыжечному краю с формированием широкого просвета дистальной кишки по типу рыбьего рта. После этого приступают к формированию анастомоза. В качестве шовного материала предпочтительнее использовать нить тонкого диаметра — PDS II 6/0 или 7/0. Выполняется вворачивающийся непрерывный однорядный шов. Одним из технических условий выполнения оперативного вмешательства является использование микрохирургического инструментария и оптических систем для хирургов.

*Пликационный анастомоз de Lorimier-Harrison* — пликация противобрыжечного края в просвет атрезированной кишки путем наложения непрерывного серо-серозного шва адсорбирующей нитью PDS II 6/0 или 7/0 с интервалом между стежками 2 мм в проксимальном направлении с постепенным уменьшением инвагинируемой части кишки на протяжении 10–15 см. Диаметр приводящего сегмента, таким образом, уменьшается в результате образования складки, направленной внутрь кишечного просвета. Вторым этапом накладывается прямой анастомоз между отводящим и приводящим сегментом с рассечением отводящего сегмента.

*Анастомоз «конец в бок» Bishop-Koop.* При подозрении на сочетание атрезии тонкой кишки и муковисцидоза или аганглиоза толстой кишки возможный вариант — наложения анастомоза «конец в бок», предложенного Н. Bishop и Е. Коор в 1957 г. Суть заключается в анастомозировании приводящего сегмента в бок отводящего гипоплазированного сегмента. Пересеченный отрезок отводящей кишки выводится на переднюю брюшную стенку. После восстановления кишечного транзита проводится внебрюшинное закрытие выведенной энтеростомы.

При лечении множественных атрезий применяется двухэтапное хирургическое лечение, направленное на сохранение максимальной длины тонкой кишки и интрамурального кровотока. Для этого первым этапом формируют пликационный анастомоз приводящей петли кишки, все последующие анастомозы накладывают «конец в конец». Анастомозы формируют на стенке, терминальные концы выводят на переднюю брюшную стенку. После заживления множественных энтеро-энтероанастомозов на 8–10-е сутки выполняют окончательный анастомоз с приводящей петлей кишки и удаляют стент.

Поиск новых путей решения технических проблем в лечении атрезии тонкой кишки продолжается до настоящего времени. Существуют технические варианты анастомоза в виде крыльев по Т. Kato, успешное лечение с помощью видеоассистированной лапароскопии с наложением механического анастомоза. Однако эти операции требуют значительного опыта операционной бригады и особого оснащения операционной.

## ВОЗМОЖНЫЕ ОСЛОЖНЕНИЯ

Осложнения лечения хорошо известны, их несколько. Первое — несостоятельность сформированного анастомоза. Чаще всего эта проблема возникает

вследствие отсутствия соответствующего опыта операций подобного характера у хирурга. Кажущаяся на первый взгляд простота выполнения операций требует глубоких знаний, опыта хирургической бригады, адекватного анестезиологического обеспечения, наличия тонкого качественного шовного материала, инструментов и оптических систем для комфортной работы оперирующего хирурга.

Второй частой проблемой является развитие СКК, который требует отдельного освещения. Однако при коррекции интестинальной атрезии, особенно при типе IIIb или IV, это обстоятельство необходимо учитывать, избегая обширных резекций кишечной трубки.

Третья проблема, о которой необходимо знать, — нарушение транзита в послеоперационном периоде. С учетом морфологических особенностей строения стенки кишки при атрезии в ряде случаев восстановления пассажа по ЖКТ длительное время не происходит. Этот период у всех пациентов с IIIb и IV типом атрезии протекает по-разному. Именно поэтому такие дети, как правило, требуют длительного ПП.

### **ИСХОДЫ ЛЕЧЕНИЯ**

При своевременной антенатальной диагностике и грамотной, вовремя проведенной хирургической операции в подавляющем большинстве случаев наблюдается благоприятный исход. При наличии сопутствующих пороков, сочетания муковисцидоза и аганглиоза прогноз ухудшается.



# Глава 34

## Атрезия толстой кишки

*В.А. Новожилов, Ю.А. Козлов*

### ОПРЕДЕЛЕНИЕ

Атрезия толстой кишки — довольно редкое заболевание. Термином «атрезия толстой кишки» (colonic atresia) обозначают состояние, при котором часть толстой кишки отсутствует, формируя обтурационную кишечную непроходимость. Стеноз толстой кишки — это состояние, при котором часть толстой кишки резко сужена. В результате этого возникает частичная непроходимость дистального отдела ЖКТ. В отличие от атрезии, вызывающей полную обструкцию просвета кишки, врожденный стеноз вызывает частичную непроходимость, нередко со значительно более поздними клиническими проявлениями. В среднем случаи атрезии толстой кишки регистрируются в детских хирургических центрах 1–2 раза в год, интерес к проблеме диагностики и лечения толстокишечной атрезии определяется высокой степенью сочетания с другими пороками ЖКТ, общим числом послеоперационных осложнений и летальных исходов.

#### **Коды по МКБ-10**

Q42.8. Врожденные отсутствие, атрезия и стеноз других частей толстого кишечника.

Q42.9. Врожденные отсутствие, атрезия и стеноз толстого кишечника неуточненной части.

### ЭПИДЕМИОЛОГИЯ

Заболеваемость атрезией толстой кишки составляет 1 на 20 000. Среди всех форм врожденной кишечной непроходимости атрезия толстой кишки встречается с частотой 5–25%.

Атрезия толстой кишки наблюдается преимущественно на уровне поперечно-ободочной части. При этом нередко сочетается с нарушением ротации кишечной трубки, заворотом, возможны комбинации со множественной сегментарной атрезией тонкой кишки. Различные типы атрезии, описанные для тонкой кишки, встречаются также и в толстой кишке, но множественные атрезии толстой кишки очень редки. Опубликованы сообщения о наследственном аутосомно-рецессивном поражении толстой кишки.

Случаи стеноза толстой кишки носят больше приобретенный характер вследствие перенесенного ранее некротизирующего энтероколита.

Атрезия толстой кишки может наблюдаться у пациентов с аномалиями развития передней брюшной стенки и пороками развития мочевыделительной системы, аноректальными пороками развития. При наличии атрезии на уровне левых отделов толстой кишки возможна перфорация приводящего сегмента. Это состояние обусловлено перерастанием атрезированной кишки. Встречаются случаи сочетания БГ и толстокишечной обструкции, когда аганглиоз проявляется после реконструкции просвета толстой кишки.

### ЭТИОЛОГИЯ И ПАТОГЕНЕЗ

Существует несколько теорий возникновения кишечной непроходимости. Формирование тонкокишечной и толстокишечной атрезии принципиально отличается от процесса образования дуоденальной обструкции, которая возникает в процессе нарушения вакуолизации.

J.M. Erskine (1970) предположил, что формирование атрезий и мембран происходит вследствие эмболии плацентарных сосудов. Последующая миграция эмболов через фетальные персистирующие коммуникации плода достигает брыжеечного кровотока и вызывает ишемию стенки развивающейся кишки плода с последующим развитием атрезии или стеноза кишечной трубки. Тромбоз, заворот и образование внутренней грыжи со странгуляцией внутриутробно вызывают прекращение кровотока в стенке кишки, ее некроз и, как следствие, реабсорбцию сегмента кишечной стенки. В зависимости от степени нарушения сосудистого кровотока может произойти образование либо атрезии, либо стеноза. Пренатальное использование вазоконстрикторов матерью (наркотиков, особенно кокаина, амфетамина, никотина) способствует нарушению кишечного кровотока и развитию ишемии. Многоплодная беременность является фактором риска возникновения интестинальной атрезии.

Атрезия толстой кишки I, II и IIIа типа возникает вследствие ишемического поражения кишечника, причем после того, как средняя кишка уже возвратилась в целомическую полость. Различные стадии развития кишечной атрезии выявляются у детей, родившихся с инвагинацией, заворотом, грыжевым выпячиванием кишечника через пупочное кольцо или врожденные дефекты брыжейки и с другими видами локальной патологии воспалительного происхождения — мекониевым перитонитом. Врожденный стеноз встречается в случаях, когда стенка формирующейся кишки поражается не полностью, имея при этом коллатеральное кровоснабжение, предохраняющее ткань от некроза.

### КЛАССИФИКАЦИЯ

Для определения атрезии толстой кишки используют классификацию S.D. Bland-Sutton (1889), предложенную для тонкокишечной обструкции. При I типе имеет место мембрана с единым непрерывным мышечным слоем проксимального и дистального сегментов, стенка кишки и брыжейка при этом интактны. При типе II имеется атрезия с фиброзной хордой между слепыми отделами кишки. При III типе формируется атрезия с полным разобщением слепых концов и V-образным дефектом брыжейки. Стенотические поражения не требуют классификации и характеризуются интактной кишечной стенкой и неполной обструкцией. Две трети случаев атрезии толстой кишки приходится на зону нижней брыжеечной артерии, что связано с недостатком коллатерального кровоснабжения.

### КЛИНИЧЕСКАЯ КАРТИНА

Атрезия толстой кишки или врожденный стеноз могут быть диагностированы при ультразвуковом скрининге плода. При этом выявляются многоводие и расширенные петли кишечника. Поскольку амниотическая жидкость в норме абсор-

бируется в дистальных отделах тонкой кишки, ее перераспределение и скопление должны наводить на мысль о возникновении обструкции кишечной трубки. Если диагноз кишечной атрезии установлен пренатально, то это является поводом для углубленного обследования новорожденного после рождения.

При первичном клиническом осмотре обращается внимание на наличие сопутствующих аномалий и пороков развития. Анус при толстокишечной атрезии обычно сформирован правильно. После рождения необходимо определить наличие или отсутствие содержимого толстой кишки и характер содержимого желудка. Для этого проводятся зондирование желудка и его декомпрессия, трансанальное зондирование прямой кишки с оценкой полученного субстрата. В первые часы после рождения основным симптомом является прогрессирующее растяжение передней брюшной стенки. Вздутие живота отмечается у всех детей с низкой кишечной непроходимостью. При этом может определяться видимая на глаз перистальтика петель кишечника. Значительная дистензия живота приводит к респираторным нарушениям, связанным с высоким стоянием купола диафрагмы. Рвота появляется к концу первых — началу вторых суток с момента рождения. Характер рвотных масс — кишечное содержимое. При полной обструкции толстой кишки в момент зондирования прямой кишки отходит незначительное количество неокрашенной слизи. При нарастании вздутия живота в поздних случаях возникает перфорация приводящего сегмента кишки, что определяет развитие клинической картины перитонеального шока.

Дооперационная диагностика, помимо общеклинического обследования, включает УЗИ для выявления сочетанных пороков развития и обзорную рентгенографию живота. Рентгенограммы проводят в прямой и боковой проекциях. При обструкции на уровне толстой кишки на снимках определяется перерастянутая петля атрезированной кишки с уровнем жидкости, отсутствием газонаполнения в нижележащих сегментах кишечника. В некоторых случаях наиболее расширенный сегмент не визуализируется на рентгенограмме, поскольку заполнен жидкостью. Аналогичные изменения при рентгенологическом исследовании могут вызывать БГ, мекониальный илеус, синдром мекониевой пробки. В большинстве случаев дифференцировать данные патологические состояния можно с помощью контрастной клизмы с водорастворимым препаратом. При атрезии толстой кишки идентифицируется микроколон. При формировании стеноза толстой кишки контрастная ирригография выявляет зону сужения кишки и расширенный проксимальный сегмент.

В целях определения тактики лечения ребенка необходимо выполнить ректальную биопсию для оценки наличия ганглиев. С этой точки зрения биопсию стенки отводящей кишки лучше выполнять при оперативном вмешательстве.

## ЛЕЧЕНИЕ

Наиболее важной особенностью атрезии толстой кишки являются значительное расширение проксимального сегмента и резкое сужение дистального. Разница в диаметре зависит от того, является ли непроходимость полной или частичной, протяженность расширенного отдела толстой кишки может достигать 15–20 см.

Во время транспортировки пациента в хирургическую клинику необходимо обеспечить оптимальный температурный режим, чтобы избежать переохлаждения ребенка. Первичная предоперационная подготовка детей с атрезией толстой кишки осуществляется в условиях палаты интенсивной терапии. Обычно она включает мероприятия по достижению декомпрессии верхних отделов ЖКТ, интравенное восполнение жидкости — регидратацию, антибактериальную терапию, декомпрессию желудка. Срок проведения предоперационной подготовки определяется степенью тяжести исходного состояния ребенка, но не должен превышать 3–4 ч, что

связано с риском развития перитонита на фоне перфорации приводящего сегмента кишки. Важной задачей является коррекция водно-электролитных нарушений, связанных с секвестрацией жидкости в просвете кишечника. Адекватность проводимой инфузионной терапии контролируется лабораторными показателями и восстановлением диуреза.

### Хирургическое лечение

Лечение атрезии толстой кишки направлено на купирование симптомов обструкции кишечника и восстановление непрерывности просвета кишки. В некоторых случаях при возникновении перитонита на фоне перфорации приводящего сегмента атрезированного участка толстой кишки выполняется резекция приводящего отдела кишки с формированием колостомы. В большинстве случаев предпочтительной является резекция толстой кишки с формированием прямого анастомоза. Выполнение прямого анастомоза — ключевой момент устранения любой непроходимости. Однако при принятии тактического решения необходимо учитывать все аспекты клинического состояния пациента, прежде всего тяжесть соматического статуса и наличие сочетанных пороков развития. При осложненном течении патологического процесса лучше ограничиться паллиативной операцией — колостомией. В случае, когда состояние ребенка относительно стабильное и позволяет одномоментно выполнить реконструктивную операцию, показано формирование межкишечного анастомоза. При первичной операции необходимо выполнить полнослойную биопсию отводящего сегмента кишки для оценки наличия ганглиев.

Рекомендуется проводить резекцию приводящего сегмента толстой кишки с первичным анастомозом, если уровень атрезии располагается в правых отделах. При атрезии на уровне селезеночного угла, нисходящей кишки предпочитали формировать терминальную колостому, а радикальный этап откладывать на более поздний период.

Существенным остается вопрос о сочетании атрезии толстой кишки и БГ. Заподозрить во время первичной радикальной операции наличие сочетанной патологии, связанной с отсутствием или наличием патологически развитых ганглиев, практически невозможно. Потенциально хирурги, выполняющие формирование коло-колоанастомоза, находятся в ситуации, когда после завершения операции существует риск деструкции анастомоза вследствие порочно развитого отводящего сегмента. Экспресс-биопсия не всегда может ответить на этот вопрос. Именно поэтому как один из тактических вариантов, особенно при наличии множественных аномалий, возможно использование Т-образного анастомоза по Bishop–Coop.

При врожденном стенозе толстой кишки операция, как правило, выполняется одномоментно с резекцией пораженного участка и наложением первичного анастомоза «конец в конец».

В тех случаях, если имеются перфорация толстой кишки, перитонит либо множественные сочетанные аномалии, предпочтительно формирование превентивной колостомы. Многие хирурги предлагают выполнять отдельную колостомию. Однако вопрос техники наложения колостом не является столь существенным. Радикальную коррекцию лучше отложить до стабилизации состояния ребенка. Вопрос о реконструкции решается индивидуально с учетом сопутствующих пороков и очередности их коррекции.

У всех детей, перенесших лапаротомию, необходимо проведение обезболивания, антибактериальной терапии и декомпрессии ЖКТ. Антибактериальная терапия обычно проводится у всех пациентов. Однако в течение первых 3 дней жизни кишечная микрофлора еще не колонизирована анаэробами, грамположительными

и грамотрицательными микроорганизмами. Это обстоятельство необходимо учитывать при определении стартового назначения антибактериального препарата.

С момента, когда содержимое желудка уменьшается в количестве и становится светлым, а также появляется нормальный меконий или стул, пациента переводят на ЭП путем введения адаптированных смесей. Питание начинается с разбавленных растворов, объем и концентрация их постепенно увеличиваются, пока не будет достигнут уровень, обеспечивающий нормальную калорийную потребность и прибавку массы тела.

### **ОСЛОЖНЕНИЯ**

Осложнения после операций по поводу атрезии толстой кишки или стеноза хорошо известны. Это перистомальный дерматит, анастомозит, раневая инфекция, вентральные грыжи. Наибольшее внимание хирургов привлекает несостоятельность анастомоза, которая может возникать через несколько дней после операции. Симптомы несостоятельности: тахикардия, повышение температуры тела, болезненность живота, симптоматика септического шока. Рентгенологически выявляется свободный газ в брюшной полости. Несостоятельность анастомоза требует повторного вмешательства и формирования колостомы. Стеноз зоны анастомоза наблюдается при нарушении техники формирования кишечного соустья и ишемии.

Осложнения, связанные с носительством колостомы, — это эвагинация, параколостомические грыжи, мацерация кожи.

### **ПРОГНОЗ**

Выживаемость детей с атрезией толстой кишки к настоящему времени составляет 90–95% и напрямую зависит от исходного состояния ребенка до операции, технических сложностей при формировании анастомоза, сепсиса, сопутствующих интеркуррентных пороков развития. У пациентов с сочетанием БГ послеоперационная летальность выше и достигает 10%.

# Глава 35

## Мекониальный илеус

С.А. Караваева

### ВВЕДЕНИЕ

Мекониальный илеус (МИ) — это синдром тонкокишечной непроходимости, возникающий внутриутробно на сроке 20–24 нед гестации у плодов с кистозным фиброзом ПЖ из-за нарушений в процессе формирования мекония, который имеет повышенную вязкость и не может продвигаться по кишечнику, вызывая его обтурацию обычно на уровне средних отделов тонкой кишки. МИ рассматривается как наиболее раннее проявление кистозного фиброза, или муковисцидоза, — тяжелого и неизлечимого на сегодняшний день генетического заболевания.

#### **Коды по МКБ-10**

E84. Муковисцидоз.

E84.1. Мекониальный илеус.

R78.0. Мекониевый перитонит.

Последний код внесен в МКБ-10 как «Перфорация кишечника в перинатальном периоде. Мекониевый перитонит».

### ЭПИДЕМИОЛОГИЯ

Распространенность муковисцидоза среди новорожденных, родившихся живыми, составляет 0,24–0,50%. МИ как наиболее раннее проявление муковисцидоза имеют 10–20% больных.

### ЭМБРИОЛОГИЯ, ЭТИОЛОГИЯ И ПАТОГЕНЕЗ

Этиология и патогенез муковисцидоза окончательно не установлены. Очевидно, что заболевание носит наследственный характер и передается аутосомно-рецессивным путем. По данным Генетического консорциума по состоянию на январь 2012 г., описано 1900 мутаций генов, ответственных за развитие муковисцидоза. В Европе наиболее распространенной мутацией в гене *CFTR* (*Cystic Fibrosis Transmembrane Regulator*) является F508del. Поражение ПЖ при муковисцидозе возникает и прогрессирует уже с середины II триместра беременности. Обтурация ее протоков вязким секретом приводит к акцинарной атрофии, снижению секреции, начальным проявлениям фиброза и жировому перерождению паренхимы органа. Причиной возникновения МИ при муковисцидозе является то, что на фоне снижения секреции протеолитических и других

ферментов ПЖ происходит уплотнение мекония, который закупоривает просвет кишки. Кроме того, меконий при МИ содержит мало воды, в нем определяется высокий уровень белков, преимущественно альбуминов, и сниженное количество углеводов. Кроме нарушения секреции ПЖ у ребенка с муковисцидозом после рождения начинает повышаться уровень натрия и хлора в отделяемом потовых желез, что является важным тестом для диагностики муковисцидоза.

## КЛАССИФИКАЦИЯ

**Неосложненная форма МИ** — чаще проявляется в 1–2-е сутки жизни ребенка картиной полной кишечной непроходимости: живот вздут, контурируются растянутые кишечные петли тестоватой консистенции, в желудке застойное содержимое, меконий не отходит. Реже степень обструкции кишки легкая, с которой удается справиться клизмами. Клинически она напоминает синдром мекониевой пробки.

**Осложненная форма МИ** — это перфорация обтурированного отдела тонкой кишки в антенатальном или раннем постнатальном периоде жизни ребенка с развитием мекониевого перитонита.

## ДИАГНОСТИКА

**Антенатальная ультразвуковая диагностика** МИ не имеет типичных, характерных только для этой патологии признаков. Однако с 20–24-й недели гестации могут появиться симптомы нарушения проходимости по кишечнику: расширение кишечных петель, гиперэхогенность содержимого кишечника, многоводие. У части плодов с муковисцидозом не визуализируется желчный пузырь.

Внезапное появление кальцификатов в брюшной полости плода, гиперэхогенного выпота в свободной брюшной полости или кисты с густым, гиперэхогенным содержимым свидетельствует о возникновении осложнений МИ — внутриутробной перфорации кишки и мекониевого перитонита.

**Постнатальная диагностика** МИ складывается из оценки клинической картины, данных лучевых методов диагностики (рентгенографии и сонографии), а также результатов специфических лабораторных проб и генетического исследования.

В диагностике ведущую роль играют лучевые методы исследования.

На обзорной рентгенограмме, выполненной в вертикальном положении, при неосложненной форме МИ обнаруживается расширение кишечных петель с несколькими горизонтальными уровнями и неравномерной пневматизацией кишечных петель, снижение газонаполнения петель кишки в нижних отделах брюшной полости. У части детей с МИ в правом нижнем квадранте живота определяются пузыри газа — симптом мыльной пены, или матового стекла, — это газ, расположенный внутри плотных кишечных масс.

На ирригограмме ребенка с МИ — отчетливый симптом микроколона, а также в ряде случаев можно увидеть еще один, патогномоничный для этого заболевания симптом — наличие округлых плотных теней в проекции правой подвздошной области. Это плотные слизистые шарики в виде четок, заполняющие суженный отдел подвздошной и толстой кишки.

Рентгенологическое исследование ребенка с осложненной формой МИ не всегда позволяет выявить возникшую перфорацию, так как такой абсолютный симптом этого осложнения, как пневмоперитонеум, обнаруживается не более чем в половине случаев. Дело в том, что перфорация, как правило, случается в переходной зоне, то есть в месте перехода максимально расширенной приводящей кишки в узкий отводящий отдел, заполненный «четками» слизисто-белковых шариков. Вследствие плотного, вязкого содержимого газ в этот отдел кишки доходит не

всегда, однако появляется большое количество выпота. Наиболее информативными при развившихся осложнениях МИ являются данные УЗИ, показывающие гиперэхогенный выпот в свободной брюшной полости, скопление его по флангам, а также кальцификаты. Все это свидетельствуют о перфорации, возникшей на фоне ишемии и некроза перерастянутой стенки приводящей кишки, изолированного заворота петель кишки в переходной зоне и других внутриутробных или ранних постнатальных осложнений.

Таким образом, при подозрении на МИ для уточнения диагноза необходимо провести следующие методы лучевой диагностики:

- обзорные рентгенограммы брюшной полости в вертикальном положении, если позволяет состояние, или в латеропозиции, если состояние ребенка очень тяжелое;
- ирригографию (ирригоскопию) в прямой проекции;
- УЗИ брюшной полости и забрюшинного пространства.

Данные, полученные при лучевых методах исследования, не всегда позволяют до операции поставить диагноз МИ как варианта врожденной кишечной непроходимости, так как схожая рентгенологическая картина будет при атрезии кишки, тотальном аганглиозе тонкой и толстой кишки и других видах врожденной тонкокишечной непроходимости. Важно то, что все перечисленные виды пороков развития кишки требуют экстренной хирургической помощи, а истинный характер непроходимости будет являться интраоперационной находкой. Около 1/3 случаев МИ диагностируется именно интраоперационно. В последнем случае дети поступают в операционную с диагнозом «врожденная низкая кишечная непроходимость», а специфические находки во время операции: вязкое, пластилинообразное содержимое, обтурирующее просвет тонкой кишки и не перемещающееся при механическом воздействии на переполненную петлю кишки, а также наличие «четок» в просвете отводящего отдела тонкой и толстой кишки — позволяют заподозрить муковисцидоз, который в последующем будет подтверждаться или исключаться с помощью лабораторных тестов. Кроме того, эти тесты проводят у детей с сомнительными в отношении муковисцидоза результатами неонатального скрининга. Как известно, муковисцидоз включен в обязательный перечень заболеваний неонатального скрининга для всех новорожденных.

Наиболее достоверные данные удастся получить при проведении следующих тестов на муковисцидоз.

- Анализ пятен крови (метод сухого пятна) или образцов ДНК на мажорные мутации гена муковисцидоза.
- Потовый тест (исследование электролитов пота) Гибсона и Кука — стимуляция потоотделения с помощью электрофореза с пилокарпином с последующим определением в поте хлоридов. Концентрация хлорида натрия в секрете потовых желез в норме не превышает 40 ммоль/л. При концентрации хлоридов более 60 ммоль/л диагноз муковисцидоза считается вероятным, при концентрации более 100 ммоль/л — достоверным.
- Копрологическое исследование — обнаружение белка, большого количества нейтрального жира не является сугубо специфическим для муковисцидоза, но требует углубленного обследования.

## ЛЕЧЕНИЕ

Лечение неосложненной формы МИ может быть консервативным и хирургическим.

Консервативное лечение МИ возможно при легкой форме обструкции кишки, когда уровень обтурации расположен близко к илеоцекальному углу и отсутствуют признаки развивающихся осложнений. Метод предложен Noblett в 1969 г. Для



его выполнения используют водорастворимые контрастные средства с высокой осмолярностью (1900 мосмоль/л), которые способны по градиенту концентрации «вытягивать» жидкость из плазмы крови в просвет кишки, тем самым способствуя разжижению кишечного содержимого. Этот феномен настолько выражен, что в аннотации к препарату в качестве побочных воздействий указана осмотическая диарея. Учитывая выраженный гиперосмолярный эффект, для профилактики гиповолемии до и во время высокого промывания кишки гастрографином ребенку проводят инфузионную терапию кристаллоидными растворами из расчета физиологической потребности.

Процедуру промывания кишки выполняют под контролем электронно-оптического преобразователя или аппарата ультразвуковой диагностики. Толстую кишку заполняют контрастным раствором в разведении 1:1 с изотоническим раствором натрия хлорида, при этом кишка должна быть заполнена контрастным веществом до баугиниевой заслонки, и благодаря умеренному повышению внутрикишечного давления необходимо получить рефлюкс в терминальный отдел тонкой кишки, что регистрируется на рентгеновском экране или экране аппарата УЗИ. При этом гастрографин очерчивает большую мекониевую пробку, которая начинает фрагментироваться, постепенно продвигаться в дистальные отделы толстой кишки и эвакуируется наружу. После частичного удаления пробки ребенку необходимо сделать клизму с изотоническим раствором натрия хлорида объемом до 50 мл в целях полного удаления гастрографина и мекония из толстой кишки. При необходимости через 2 ч клизму можно повторить, добавив в изотонический раствор натрия хлорида ацетилцистеин (на 100 мл изотонического раствора натрия хлорида 2–4 г ацетилцистеина). Если в течение 1 сут явления кишечной обструкции сохраняются, всю процедуру, включая клизму с гастрографинном, можно повторить. Однако если при проведении контрастной клизмы не удастся достичь уровня мекониевой пробки, что хорошо видно на рентгеновском экране, то от консервативной терапии следует отказаться и перейти к хирургическому лечению.

Следует сказать, что консервативная терапия, к сожалению, имеет свои недостатки и может привести к тяжелым осложнениям, таким как перфорация кишки, гиповолемия, электролитные нарушения, токсическое поражение печени. Однако эти риски удается свести к минимуму, если процедура проводится опытными специалистами с соблюдением всех правил ее выполнения.

**Хирургическое лечение** включает несколько методик и используется при лечении неосложненных форм МИ, когда муковисцидоз является интраоперационной находкой, а также показано при неэффективности консервативной терапии, осложненных формах МИ.

Целью хирургического вмешательства при этом виде врожденной кишечной непроходимости является эвакуация содержимого из просвета кишки.

I. Наложение двойной энтеростомы на зону перехода между расширенным (обтурированным) отделом тонкой кишки и суженной ее частью. Операцию проводят через поперечную лапаротомию справа на уровне пупка. В рану выводят расширенную петлю тонкой кишки с переходной зоной, и после обработки сосудов брыжейки кишку пересекают в переходной зоне. В просвет приводящей и отводящей кишки заводят дренирующие трубки и интраоперационно промывают оба сегмента разобщенной кишки.

Эта процедура позволяет частично освободить просвет кишки от плотных кишечных масс. Операция заканчивается наложением двойной концевой энтеростомы.

Промывание кишки продолжается в послеоперационном периоде через дренажные трубки, которыми заинтубированы приводящая и отводящая кишка.

С помощью этой операции удается довольно быстро освободить кишку от вязких кишечных масс, но недостаток методики заключается в том, что она двухэтапная и требуется повторное хирургическое вмешательство — закрытие энтеростомы, которое нельзя откладывать надолго из-за больших потерь жидкости из тонкокишечной стомы и необходимости длительной инфузионной терапии для парентерального восполнения патологических потерь. Для детей с муковисцидозом повторное вмешательство на первом месяце жизни может значимо ухудшить состояние, ускорить присоединение легочных проблем.

#### II. Наложение двойной илеостомы по Микуличу.

Этот метод в основном используется для восстановления проходимости кишечника, когда разница в диаметре приводящей и отводящей кишки небольшая. Он позволяет быстро разгрузить кишку и восстановить пассаж по ЖКТ, не прибегая к раннему закрытию энтеростом.

III. Метод проведения энтеротомии в переходной зоне кишки, интраоперационного отмывания содержимого тонкой кишки и восстановления целостности стенки кишки путем ушивания энтеротомической раны в поперечном направлении.

Однако этот метод имеет много недостатков, которые нередко приводят к тяжелым осложнениям. Прежде всего при интраоперационном лаваже кишки через энтеротомную рану у новорожденного легко десерозизируется кишка, возможна ее перфорация, а после ушивания энтеротомической раны не исключается рецидив МИ.

IV. В случае, когда существует значительная разница в диаметре приводящей и отводящей кишки, с успехом используется метод создания двухкатетерной илеостомы, предложенный в 1976 г. Rehbein.

Согласно этому методу, проводят поперечную лапаротомию в правой подвздошной области, в рану выводят часть подвздошной кишки с переходной зоной. Оценивают жизнеспособность кишки и при отсутствии признаков нарушения кровообращения накладывают микроэнтеротомическое отверстие на 5–7 см выше перехода расширенной части кишки в суженную. Через это отверстие в приводящую и отводящую кишку заводятся трубки — удобно использовать зонды для кормления Ch6 в суженный отдел кишки и Ch8–10 — в расширенный. Через них проводят отмывание содержимого кишки большим объемом теплого изотонического раствора натрия хлорида. Когда кишка в основном опорожнена, энтеротомическое отверстие затягивается ксисетным швом вокруг дренирующих трубок и прочно фиксируется к париетальной брюшине в области лапаротомной раны по типу гастростомы без выведения стенки кишки наружу. Операционная рана ушивается до дренирующих кишку трубок. В послеоперационном периоде с 2 сут начинают промывать приводящую кишку изотоническим раствором натрия хлорида с добавлением ацетилцистеина (4 г на 100 мл) каждые 6 ч по 20 мл на введение, а в отводящую кишку микроструйно постоянно вводят изотонический раствор натрия хлорида в возрастающем объеме, начиная с 2 мл/ч. Появление окрашенного стула и прекращение застоя в желудке свидетельствуют о восстановлении пассажа, после чего трубки из просвета кишки удаляют. Энтеротомическое отверстие обычно закрывается самостоятельно через несколько часов.

V. Для восстановления пассажа по кишке при МИ используются также разгрузочный T-образный анастомоз по Bishop–Коор или Santulli, а также дренирование приводящего отдела кишки через аппендикостому. Во время операции за зону анастомоза вводят две трубки: более широкую — в проксимальный сегмент (для разгрузки) и узкую — в дистальный сегмент. Приводящий и отводящий отделы кишки промывают изотоническим раствором натрия хлорида с добавлением ацетилцистеина по тем же правилам, которые описаны выше. При таких условиях пассаж

кишечного содержимого через анастомоз восстанавливается быстро, потерь из энтеростомы практически нет или они минимальные. Трубки удаляют после того, как восстановился пассаж по кишке.

### ОСЛОЖНЕННЫЕ ФОРМЫ МЕКОНИАЛЬНОГО ИЛЕУСА

Наиболее тяжелым осложнением МИ является внутриутробная перфорация кишки с развитием мекониевого перитонита. Впервые эта патология была описана итальянским ученым Джованни Баттистом Морганьи в 1761 г.

С 1989 г. мекониевый перитонит внесен в МКБ-10 — P78.0 «Перфорация кишечника в перинатальном периоде. Мекониевый перитонит».

Мекониевый перитонит возникает у плодов с различной патологией ЖКТ, сопровождающейся нарастанием внутрипросветного давления в кишке. В череде этих заболеваний МИ занимает одно из первых мест.

В зависимости от степени распространенности процесса S. Lorimer и Ellis (1966) выделили следующие формы мекониевого перитонита:

- фиброадгезивный перитонит;
- кистозный перитонит;
- генерализованный перитонит.

Фиброадгезивный перитонит — наиболее частая и легкая форма заболевания, характеризующаяся наличием кальцификатов в брюшной полости плода и новорожденного. Эта форма заболевания возникает в том случае, если у развивающегося организма хорошо выражены фибропластические процессы. В результате внутриутробной перфорации кишки организм плода локализует участок асептического воспаления в брюшной полости, при этом образуются рыхлые фиброзные спайки, кальцификаты, может сформироваться вторичная атрезия кишки, но возможен и другой исход процесса — восстановление целостности стенки кишки и полное восстановление пассажа.

У детей с осложненным МИ фиброадгезивная форма мекониевого перитонита встречается наиболее часто и, как правило, в виде вторичной атрезии подвздошной кишки. Эти пациенты нуждаются в срочном хирургическом лечении, направленном на ликвидацию кишечной непроходимости. Интраоперационная картина весьма характерна: париетальная брюшина умеренно утолщена, в брюшной полости множество трабекулярных спаек, которые легко разводятся. Выпота нет, но в отлогих местах и флангах лежат кальцифицированные фрагменты мекония, которые фиксированы спайками к окружающим тканям. При ревизии может быть обнаружена атрезия в средних отделах тонкой кишки со множественными кальцификатами вокруг и большим количеством спаек, что свидетельствует о перенесенном воспалении с исходом в формирование вторичной атрезии приводящего отдела кишки, где была перфорация. Отводящий отдел всегда сужен, часто содержит белковые тельца по типу четок. При большой разнице в диаметре приводящей и отводящей кишки, а также при сохранении вязкого содержимого в просвете кишечника показаны наложение Т-образного анастомоза по Bishop–Коор или метод Rehbein. Если диаметры приводящей и отводящей кишки относительно сопоставимы, возможно наложение анастомоза «конец в конец».

Наиболее тяжелыми формами мекониевого перитонита являются кистозный и генерализованный перитонит. Это опасные для жизни состояния, требующие не только экстренной хирургической, но и реанимационной помощи.

Кистозный и генерализованный перитонит возникает в тех случаях, когда фибропластические возможности плода ограничены, поэтому после перфорации кишки процесс не удается локализовать и меконий продолжает поступать в брюшную полость. При кистозном перитоните в брюшной полости образуется псевдокиста, сформированная плотно спаянными, частично некротизированными петлями

кишки и фибринными наложениями на париетальную брюшину, абдоминальную поверхность печени и селезенки. Внутри этой псевдокисты находится разжиженный меконий. Псевдокиста занимает, как правило, правый фланг и центр брюшной полости, в левом фланге и позади кисты лежат малоизмененные петли тонкой и толстой кишки.

При генерализованном перитоните вследствие плохо развитых фибропластических процессов не формируется какое-либо отграничение воспаления, и меконий заполняет все отделы брюшной полости. Эта форма характерна для детей, у которых перфорация кишки возникла на последних неделях и даже днях внутриутробной жизни.

Состояние пациентов с кистозной и генерализованной формами заболевания с первых минут жизни крайне тяжелое за счет интоксикации, гиповолемии, синдрома сдавления нижней полой вены на фоне значительного повышения внутрибрюшного давления, выраженных дыхательных расстройств. Дети требуют тщательной предоперационной подготовки, которая в ряде случаев может проводиться в течение нескольких суток. Важная роль в дооперационной помощи пациенту принадлежит разгрузочному лапароцентезу, поскольку объем содержимого в брюшной полости нередко превышает 1000 мл.

Оперативное лечение при кистозном перитоните заключается в ревизии брюшной полости, частичном удалении фибриновых стенок псевдокисты, после чего становится возможной ревизия брюшной полости. Как правило, выявляется перфорация терминального отдела подвздошной кишки в 5–10 см от илеоцекального угла. Вокруг перфорационного отверстия сформирована псевдокиста, отводящая кишка атрезирована. Производится резекция наиболее измененных отделов кишки с наложением двойной энтеростомы (или энтероколостомы), которую закрывают через 4–6 нед.

Следует сказать, что кистозная форма мекониевого перитонита редко встречается при МИ, и на втором месте по частоте развития осложнений находится генерализованный мекониевый перитонит.

При генерализованном перитоните после ревизии брюшной полости также определяются границы резекции кишки и выводится двойная энтеро- или колостома. Пациенты, у которых при генерализованном перитоните обнаружена перфорация тонкой кишки, а в отводящем отделе определяются плотные массы в виде четок со следами мекония, нуждаются в обследовании для исключения или подтверждения муковисцидоза.

### **Особенности послеоперационного лечения мекониевого илеуса, осложненного мекониевым перитонитом**

У детей с мекониевым перитонитом имеет место тяжелый иммунодефицит, поэтому абсолютно необходимо проведение не только антибактериальной терапии, но раннее применение иммунных и противогрибковых препаратов начиная уже с дооперационного периода. Безусловно, необходима заместительная ферментативная терапия — пероральная и ингаляционная, особенно у детей с подтвержденным кистофиброзом ПЖ.

**Осложнения** лечения МИ, ассоциированного с муковисцидозом, возникают в основном у детей с кистозной и генерализованной формами мекониевого перитонита и заключаются в развитии полиорганной недостаточности, висцерального кандидоза, грибкового менингоэнцефалита с исходом в окклюзионную гидроцефалию. Прогрессирование основного заболевания (муковисцидоза) с присоединением поражения органов дыхания редко возникает в периоде новорожденности. Все пациенты с МИ, ассоциированным с муковисцидозом (кистофиброзом ПЖ),

нуждаются в пожизненном наблюдении и лечении специалистами, занимающимися этим тяжелым заболеванием.

### ИСХОДЫ ЗАБОЛЕВАНИЯ

Непосредственная летальность при МИ, ассоциированном с муковисцидозом, в последние годы значительно снизилась и при неосложненной форме близка к нулю, а при осложненной форме не превышает 5%. Однако долгосрочный прогноз для этой группы больных на сегодняшний день очень сложный и, скорее, неблагоприятный из-за отсутствия возможности эффективного лечения основного заболевания.

**Эквивалент мекониевого илеуса** — это первичное проявление или рецидив МИ, ассоциированного с муковисцидозом, у ребенка старше трехмесячного возраста. Считается, что этим страдает от 10 до 40% больных муковисцидозом. Заболевание начинается с появления вздутия и болей в животе, обильных срыгиваний, рвот, запоров вплоть до развития кишечной непроходимости. Обычно начало совпадает с введением в питание ребенка новой смеси или прикорма, а также прекращением приема ферментных препаратов, ухудшением общего состояния больного на фоне нарастания легочной патологии или присоединения любого интеркуррентного заболевания. В основе патогенеза лежит сгущение кишечных масс в терминальном отделе тонкой кишки из-за недостатка протеолитических ферментов. Эквивалент мекониевого илеуса редко нуждается в хирургическом лечении и чаще требует консервативной терапии, заключающейся в усилении ферментной терапии, регулярном высоком промывании толстой кишки, подборе оптимального питания и лечения осложнений основного (муковисцидоза) и интеркуррентных заболеваний. Эквивалент мекониевого илеуса может привести и к тяжелым хирургическим осложнениям, требующим экстренной хирургической помощи, таким как инвагинация или заворот перерастянутых содержимым петель тонкой кишки.

Подобное осложнение возникает редко, но именно этот факт заставляет врачей, занимающихся лечением детей с муковисцидозом, быть весьма настороженными в отношении возможного развития хирургических проблем у пациентов с кистозным фиброзом ПЖ.

#### **МИ без муковисцидоза** (коды по МКБ-10: P76.1 и P76.2).

Этот вид непроходимости чаще всего возникает у детей, родившихся недоношенными, и характеризуется развитием кишечного обструктивного синдрома разной степени тяжести — от синдрома мекониевой пробки до осложненной формы МИ с внутриутробной или постнатальной перфорацией кишки. Подавляющее число пациентов с этим видом МИ рождаются с крайней степенью незрелости и имеют экстремально низкую массу тела при рождении (менее 1000 г), поэтому МИ у данной группы больных вполне справедливо называть мекониевым илеусом недоношенных (МИН). В последние 20 лет МИ, возникающему у недоношенных детей, посвящено множество исследований и доказано, что этот вид обструкции кишки практически никогда не является проявлением муковисцидоза.

Обтурационная кишечная непроходимость у недоношенного ребенка развивается из-за нескольких факторов, обусловленных незрелостью всех структур и функций организма. Прежде всего это количество ферментов и гормонов, определяющих эффективность моторики кишки. У глубоконедоношенного ребенка на фоне незрелости гипоталамо-гипофизарно-тиреоидной системы уровень тироксина в первые недели самостоятельной жизни, как правило, снижен. Но благодаря тому, что выработка ТТГ, принимающего участие в регуляции синтеза тиреоидных гормонов, быстро приходит к норме, гипотиреоз, требующий заместительной гормональной терапии, у недоношенных детей развивается редко. Однако не зря

гормоны ЩЖ относятся к гормонам адаптации. Даже короткий временной период снижения уровня тироксина может вызвать дезадаптацию работы жизненно важных органов и систем, в том числе и гипоперистальтику кишечника. Крайне низок у недоношенного ребенка и уровень выработки всех пищеварительных ферментов, в том числе ферментов ПЖ. Следует сказать, что практически каждый недоношенный ребенок с низкой массой тела имеет комплекс опасных для жизни медицинских проблем. Это функционирующий артериальный проток, респираторный дистресс-синдром, кровоизлияния в желудочки и вещество головного мозга, а также НЭК и обтурационная кишечная непроходимость или МИ, которые, нарушая работу ЖКТ, не позволяют проводить эффективное ЭП ребенка как необходимое условие для решения всех перечисленных проблем.

МИН может иметь осложненную и неосложненную форму. Клинические симптомы неосложненной формы МИН редко появляются с первых суток жизни ребенка. Ранее проявление МИН характерно для детей, родившихся на сроке 21–22 нед, когда меконий только начинает заполнять толстую кишку и может сформироваться мекониевая пробка или обтурация подвздошной кишки густым кишечным содержимым. Чаще первые признаки нарушения пассажа по ЖКТ приходятся на конец первой недели жизни малыша, когда после относительно короткого периода ЭП и ежедневного стула у ребенка возникает вздутие живота, начинают пальпироваться плотные, заполненные содержимым петли кишки, в желудке появляется остаточный объем с примесью желчи. Подобные симптомы возникают и при начальных стадиях НЭК, с которыми прежде всего следует дифференцировать МИ недоношенного ребенка. Порою сделать это очень сложно, настолько похожи начальные стадии МИН и НЭК. Однако при НЭК, в отличие от МИН, всегда повышен уровень белков острой фазы воспаления (СРБ), который в динамике нарастает, особенно при прогрессирующем течении заболевания, появляются лейкоцитоз или лейкопения, метаболический ацидоз, снижается уровень тромбоцитов.

При МИН на обзорных рентгенограммах и УЗИ визуализируются резко вздутые петли или неравномерная пневматизация кишки со снижением ее в нижнем правом квадранте брюшной полости. Для МИН также типичен симптом микроколона на ирриграмме.

Горизонтальные уровни в петлях кишки у детей с МИН появляются редко, и их появление является плохим прогностическим признаком, свидетельствующим о нарастании кишечной непроходимости и возможности развития осложнений (перфорации). В отличие от МИН, при прогрессирующем течении НЭК не только нарастает клиническая картина кишечной непроходимости, но и появляются симптомы необратимой фазы заболевания, требующие экстренной хирургической помощи: обширный пневматоз кишечных петель, горизонтальные уровни и стабильная петля кишки, гиперэхогенный асцит, пневматоз воротной вены, пневмоперитонеум.

## ЛЕЧЕНИЕ МЕКОНИАЛЬНОГО ИЛЕУСА НЕДОНОШЕННЫХ

В отличие от МИ на фоне муковисцидоза, когда по объективным причинам больше чем у половины пациентов консервативная терапия оказывается безуспешной и дети нуждаются в хирургическом лечении, основными задачами хирурга при МИН являются консервативное разрешение обструкции кишки и минимизация рисков хирургического вмешательства. Таким образом, если результаты клинического обследования больного и данные лучевых методов говорят об отсутствии внутрибрюшных осложнений МИ, начинают консервативное лечение.

Протокол консервативной терапии МИН предполагает пошаговую стратегию:

- Клизма с парафином жидким (Вазелиновым маслом\*) или глицеролом (Глицерином\*) ежедневно.
- При неэффективности масляной клизмы — высокое промывание толстой кишки 2 раза в день изотоническим раствором натрия хлорида с добавлением ацетилцистеина (2 г на 100 мл изотонического раствора натрия хлорида) или йогексола (Омнипака\*) в разведении 1:1, при этом первую процедуру лучше проводить под контролем аппарата УЗИ.
- Ежедневный ультразвуковой контроль, а при необходимости и рентгенологический контроль за состоянием органов брюшной полости в целях диагностики возможных осложнений.
- В случае отсутствия желаемого результата от промывания кишки показано проведение пассажа йогексола (Омнипака\*) (3 мл) по ЖКТ с выполнением рентгенограмм через 2, 6, 12, 24, 36 ч после введения контраста.

Критериями перехода к хирургическому лечению являются неэффективность консервативного лечения в течение 10–12 сут, скопление контраста в расширенном отделе кишки и отсутствие его перемещения в толстую кишку в течение 24–36 ч при пассаже, а также развитие таких осложнений, как перфорация кишки.

### Хирургическое лечение меконияльного илеуса недоношенных

В хирургическом лечении нуждаются около 30% пациентов с МИН. Операцией выбора у детей с осложненной формой МИН является ревизия кишки и наложение двойной кишечной стомы на переходную зону между расширенной приводящей и суженной отводящей кишкой с обязательной биопсией ее стенки. Выбор этого вида хирургического лечения диктуется тем, что эта операция не требует длительного времени для ее выполнения. Учитывая тяжесть соматического статуса недоношенного ребенка, этот факт имеет очень большое значение. Стомы можно закрыть через 4–6 нед, а при необходимости, например из-за тяжелой сопутствующей патологии у ребенка, повторную операцию можно отложить на несколько месяцев. Сбалансированное ПП и возможность использовать лечебные смеси для ЭП позволяют добиться хороших прибавок массы тела у пациента.

В хирургическом лечении МИН возможно использование и других методик, таких как интраоперационный лаваж кишки с дренированием по Rehbein или наложение Т-образного анастомоза. Однако следует сказать, что у детей с массой тела менее 700 г методика интраоперационного промывания кишки может привести к тяжелым осложнениям. Неминуемое повышение внутрикишечного давления при лаваже кишки у пациентов с такой степенью незрелости при самом аккуратном обращении с тканями часто приводит к обширному десерозированию и разрыву кишки, что значимоотягощает состояние ребенка и ухудшает прогноз.

**Осложнения** у детей с МИ делятся на соматические и хирургические. К соматическим осложнениям относятся перистомальный дерматит, синдром вторичной мальабсорбции, холестаза, полиорганная недостаточность, сепсис. Среди хирургических осложнений наиболее часто встречаются парастомальные грыжи, эвагинация, реже СКН, несостоятельность или стеноз зоны кишечного анастомоза, НЭК.

**Результаты лечения пациентов с МИН.** Летальность в этой группе больных в настоящее время остается достаточно высокой и, по данным разных авторов, составляет 13–25%. Однако далеко не всегда основной причиной смерти ребенка с МИН являются проблемы, связанные с кишечником. В 65% случаев дети погибают от полиорганной недостаточности на фоне присоединения вторичной инфекции и развития сепсиса.

# Глава 36

## Удвоения желудочно-кишечного тракта

*О.Г. Мокрушина*

В клинической практике наиболее часто встречаются различные варианты удвоения кишечника и желудка. Энтерокисты имеют толстую, слоистую стенку, схожую со стенкой кишки, и обладают тенденцией к росту за счет внутренней секреции слизи, особенно после начала кормления ребенка, и могут быть причиной кишечной непроходимости или странгуляции.

Кистозное удвоение ЖКТ (энтерокиста, дубликационная киста ЖКТ) — врожденные полые образования шаровидной или цилиндрической формы, различной величины. Они нередко имеют совместную с кишкой или желудком стенку и общие питающие сосуды. Стенка такой кисты образована гладкими мышцами и имеет слизистую оболочку желудочного или кишечного типа, содержимое полости — слизь. Сообщение кисты с пищеварительным трактом бывает редко. Такие кисты могут образовываться в любом месте, но наиболее часто (около 50% случаев) возникают на подвздошной кишке, в области илеоцекального угла.

### **КЛИНИЧЕСКАЯ КАРТИНА И ДИАГНОСТИКА**

Диагностика энтерокист возможна антенатально. В брюшной полости плода визуализируется округлое анэхогенное образование с толстой капсулой.

Поскольку энтерогенные кисты являются пороками развития, их визуализация возможна уже на втором антенатальном скрининге. По локализации образования можно предположить о принадлежности кисты к ЖКТ. Однако достоверно верификацию образования возможно определить только после рождения ребенка.

Клинические проявления кистозных удвоений зависят от размеров образования, его локализации в кишечнике и расположения по отношению к брыжейке несущей петли.

Энтерокисту можно обнаружить при УЗИ новорожденного при бессимптомном течении заболевания или наличии пальпируемого образования. Важная роль в верификации диагноза принадлежит опыту и мастерству специалиста УЗИ-диагностики (рис. 36.1).



Визуализируется слоистая стенка кисты, по строению напоминает кишечную, в просвете — однородное содержимое. Кисты, локализующиеся в илеоцекальном углу, малоподвижны.

Рентгеноконтрастное исследование показывает локализацию образования в забрюшинном пространстве.

В ряде случаев размеры образования затрудняют верификацию патологии. В подобных ситуациях рентгенологическое исследование позволяет установить диагноз (рис. 36.2). При этом важно выполнить не только обзорную рентгенограмму брюшной полости, но и рентгеноконтрастное исследование и/или ирригографию с выполнением снимков в прямой и боковой проекциях. Данный вид исследования позволяет определить локализацию образования и дальнейшую тактику.

В качестве дополнительного метода исследования применяют МСКТ/МРТ, однако часто эти виды исследования не позволяют точно верифицировать принадлежность кистозного образования к конкретному органу.

Наиболее излюбленная локализация энтерокист — дистальный отдел подвздошной кишки, в непосредственной близости к илеоцекальному углу. Эти кисты обладают малой подвижностью, но могут прогрессивно увеличиваться с ростом ребенка. Наиболее опасны кисты, расположенные далеко от илеоцекального угла. Именно они при нарушении транзита кишечного содержимого через патологический участок кишки приводят к развитию заворота. Даже при небольших размерах энтерокист, расположенных в брюшной полости, показано оперативное вмешательство.

Поскольку часто с течением времени у новорожденных или грудных детей энтерокисты могут стать причиной острой кишечной непроходимости, связанной либо с заворотом кишечной петли, либо со сдавлением кистой просвета несущей кишки, оперативное лечение этих образований в бессимптомном периоде вполне оправдано. При частичной непроходимости первыми симптомами могут быть вздутие живота, рвота желчью, при развитии энтероколита — стул с примесью крови.

### ОПЕРАТИВНОЕ ВМЕШАТЕЛЬСТВО

При подтверждении диагноза «кистозное удвоение» показано оперативное вмешательство. Предпочтительно оперировать в плановом порядке, до

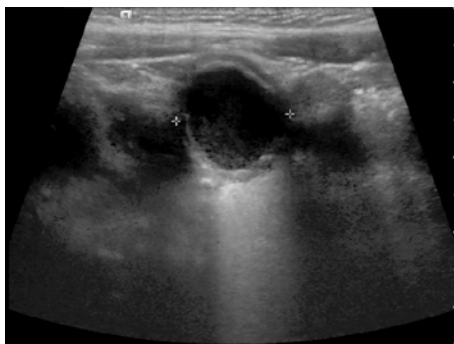


Рис. 36.1. УЗИ-диагностика энтерокисты

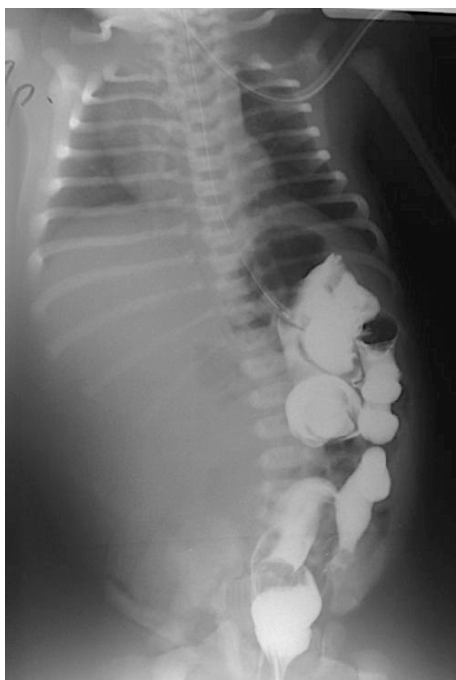
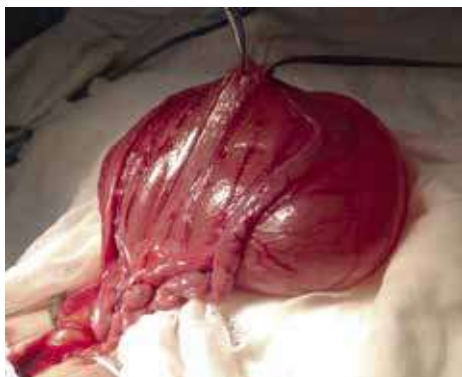
Рис. 36.2. Обзорная рентгенограмма и ирригография у пациента с внутрибрюшным кистозным образованием



**Рис. 36.3.** Энтерокиста больших размеров, удалена с сегментом кишки

развития хирургических осложнений. Вид оперативного вмешательства выбирается в зависимости от расположения кисты и ее взаимоотношения с брыжейкой (рис. 36.3).

Если кистозное удвоение имеет большие размеры и/или располагается по брыжеечному краю кишечной трубки, то в этом случае бывает необходима резекция участка кишки, несущего удвоение, потому что при выделении образования происходит травматизация сосудов брыжейки, приводящая к нарушению кровоснабжения стенки кишки.

В том случае, если кистозное удвоение локализуется на боковой стенке или на противобрыжеечном крае кишечной трубки, возможна резекция кисты — цистэктомия. В настоящее время данный вид операции выполняем у новорожденных. Основные этапы и принципы оперативного вмешательства при энтерокистах сводятся к ревизии брюшной полости в целях обнаружения участка кишки с удвоением, удаления оболочек кисты и восстановления проходимости кишечника.

### Удвоение желудка

Удвоение желудка может иметь вид дубликационной кисты или полное удвоение со структурной стенкой. Кистозные формы чаще локализуются в стенке привратника. Полное удвоение желудка может иметь различную локализацию, размеры дубликатуры могут быть равны самому желудку. Полости образований никогда не сообщаются с просветом ЖКТ.

Диагностика удвоения желудка возможна антенатально, поскольку является пороком развития. Образование предлежит к одной из стенок желудка.

После рождения кистозные образования желудка вызывают расстройства желудка в виде нарушения эвакуации или невозможности адекватного заполнения при приеме пищи.

Постнатальная диагностика сводится к УЗИ. Однако в этом случае предпочтение отдается МРТ или МСКТ. В сомнительных случаях МСКТ должна быть дополнена внутривенным контрастным усилением.

**Оперативное вмешательство** проводится после постановки диагноза. Обычно никакой специфической подготовки эти пациенты не требуют. До операции необходимо сохранить энтеральную нагрузку небольшим объемом, назначить профилактическую антибактериальную терапию. Основные принципы оперативного вмешательства при удвоении желудка — удаление дубликатуры. Крайне важно сохранить герметичность стенки желудка, что значительно снизит риск возникновения послеоперационных осложнений. В настоящее время данный вид операции предпочтительно выполнять эндоскопическим способом.

### ПОСЛЕОПЕРАЦИОННЫЙ ПЕРИОД

В послеоперационном периоде ребенку назначают энтеральную паузу до появления регулярного стула. Проводят антибактериальную терапию, парентеральное питание. После восстановления пассажа по кишечнику начинают энтеральную нагрузку молоком, доводя объем разового кормления до возрастного, ребенка выписывают домой.

## ВОЗМОЖНЫЕ ОСЛОЖНЕНИЯ

Осложнения в послеоперационном периоде связаны с нарушением герметичности швов на стенке кишки при удалении энтерокист и повреждением стенки желудка при удалении дубликатуры. При попадании кишечного содержимого в брюшную полость возникает клиническая картина перитонита: вздутие живота, подъем температуры тела, интоксикация. При малейшем подозрении на осложнение необходимо выполнить обзорную рентгенограмму брюшной полости в вертикальном положении. На ней оценивают наличие свободного газа и жидкости, признаки пареза кишечника (множественные уровни). Возможно УЗИ брюшной полости с оценкой перистальтики петель кишечника и определением жидкости. При обнаружении свободного газа необходимо экстренное оперативное вмешательство с ревизией брюшной полости для устранения причины осложнения. При отсутствии пневмоперитонеума возможно динамическое наблюдение пациента с перитонитом, при отсутствии эффекта от проводимой терапии в течение 12 ч показано экстренное оперативное вмешательство. Если осложнение возникает после удаления энтерокисты, расположенной на кишке, отдается предпочтение выведению кишечной стомы. При нарушении герметичности желудка показано ушивание стенки с последующей энтеральной паузой. В любом случае операцию завершают дренированием брюшной полости.

# Глава 37

## Кисты брюшной полости у новорожденных

*О.Г. Мокрушина*

Среди кистозных образований брюшной полости у новорожденных можно выделить следующие группы: кисты яичника, кисты паренхиматозных органов (печени и селезенки), кисты желчевыводящих путей (рассмотрены в соответствующей главе), лимфангиома брыжейки, кистозные образования малого таза. Клиническое значение имеют лишь те случаи, которые сопровождаются нарушением функций рядом расположенных органов. Как правило, эти кистозные образования имеют размеры, занимающие половину объема брюшной полости.

Кисты брюшной полости у девочек в большинстве случаев оказываются кистами яичника. Клинически кисты яичников, как правило, никак не проявляются, если они имеют размер менее 3 см, такие кисты подвергаются регрессии.

### 37.1. КИСТА ЯИЧНИКА

Кистой яичника принято называть жидкостное образование в ткани яичника диаметром более 2 см. Впервые киста яичника у плода описана в 1889 г. Впервые при антенатальном УЗИ кисту яичника обнаружили в 1973 г. Образование кист яичника у плода в большинстве случаев связано с ростом размеров фолликулов под действием материнских гормонов, часто кисты возникают на фоне гормональной терапии во время беременности. Морфологически в основном это фолликулярные кисты. Редко встречаются тератома или цистаденома яичника.

Выделяют неосложненные и осложненные кисты. Осложненные кисты характеризуются возникновением внутриутробно перекрута вокруг хирургической ножки кисты. В хирургическую ножку входят мезосальпинкс (в котором проходят сосуды яичника), круглая связка матки, маточная труба, воронкотазовая связка.

Лапароскопический доступ для удаления кист яичников широко применяется в хирургии с конца 1990-х гг.

#### КЛИНИЧЕСКАЯ КАРТИНА И ДИАГНОСТИКА

Часто кистозное образование в брюшной полости выявляется еще антенатально, у плода, при ультразвуковом скрининге во II–III триместре беременности.

Специфических постнатальных клинических проявлений у новорожденных с кистой яичника нет. При больших размерах кист можно пальпировать подвижное образование в брюшной полости.

При УЗИ киста яичника выглядит как тонкостенное образование с эхооднородным или эхонеоднородным (при внутриутробном перекруте с кровоизлиянием в полость кисты) содержимым, иногда можно проследить связь кисты с маточной трубой и маткой или выявить мелкие фолликулы в стенке кисты или в сохранившейся ткани яичника. В некоторых случаях, при свежем кровоизлиянии в полость кисты или апоплексии, образование может визуализироваться как солидное, что затрудняет дифференциальную диагностику с тератомой.

В этих случаях следует обращать внимание на кровоснабжение и наличие кровотока внутри образования. КТ и магнитно-резонансное сканирование не всегда вносят ясность в диагноз, но могут быть использованы как дополнительные методы.

При подозрении на тератому следует определить уровень  $\alpha$ -фетопротеина в крови новорожденного до и после вмешательства. Если киста диаметром более 8 см, она может вызывать признаки частичной обструкции кишечника. Другой причиной возникновения клинических симптомов непроходимости может быть наличие спаечного процесса в полости малого таза, возникающего внутриутробно в результате асептического воспаления вокруг некротизированных оболочек кисты.

### ОПЕРАТИВНОЕ ВМЕШАТЕЛЬСТВО

Показаниями к удалению кисты являются диаметр образования больше 3 см из-за возможности перекрута ножки кисты, отсутствие тенденции к уменьшению размеров образования в течение 1 мес после рождения, а также наличие признаков состоявшегося перекрута ножки кисты (наличие взвеси в полости кисты).

В настоящее время данный вид оперативного вмешательства наиболее целесообразно проводить эндоскопическим способом. При перекруте ножки кисты выполняется удаление некротизированных придатков с оболочками кисты.

Содержимым кисты при внутриутробном перекруте является лизированная кровь. Нередко вокруг измененной оболочки кисты возникает адгезивный процесс, что может быть потенциально опасным фактором в развитии кишечной непроходимости (рис. 37.1).

При постнатальном перекруте кисты яичника первыми клиническими симптомами могут быть беспокойство ребенка и отказ от еды. При этом яичник также может быть вовлечен в патологический процесс.

При отсутствии перекрута выполняют цистэктомию с максимальным сохранением ткани яичника. Обязательным является морфологическое исследование удаленного материала для исключения цистаденомы или тератомы яичника.

Сроки оперативного вмешательства зависят от размеров образования и наличия клинических проявлений, оптимальный возраст для планового оперативного вмешательства —

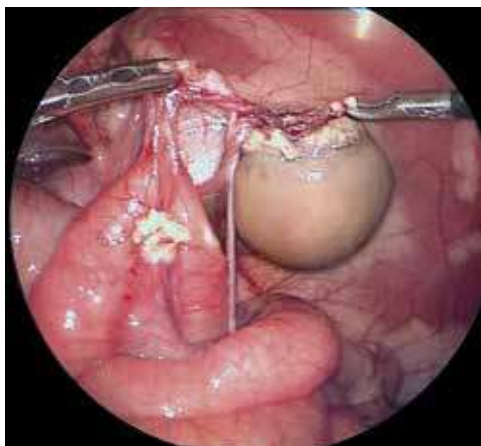


Рис. 37.1. Адгезивный процесс в брюшной полости

14–28 дней. Если имеются клинические проявления постнатального перекрута или киста имеет большие размеры, вызывая компрессию кишечника, операция выполняется по неотложным показаниям.

Осложнения в послеоперационном периоде не встречаются. Энтеральную нагрузку ребенок начинает получать через 3–4 ч после операции.

**Исход заболевания и прогноз** — благоприятные. Обязательно диспансерное наблюдение, которое осуществляет гинеколог.

Образования, расположенные в полости малого таза, приводят к нарушению оттока мочи и/или затруднению отхождения мекония.

Обследование такого ребенка начинают с осмотра, обязательной манипуляцией являются катетеризация мочевого пузыря, визуализация анального отверстия. Если это девочка, обязательным является осмотр промежности для диагностики патологии половых путей (неперфорированная девственная плева или персистирующий урогенитальный синус) (рис. 37.2, 37.3). После осмотра диагностические исследования у этой категории больных начинают с УЗИ.

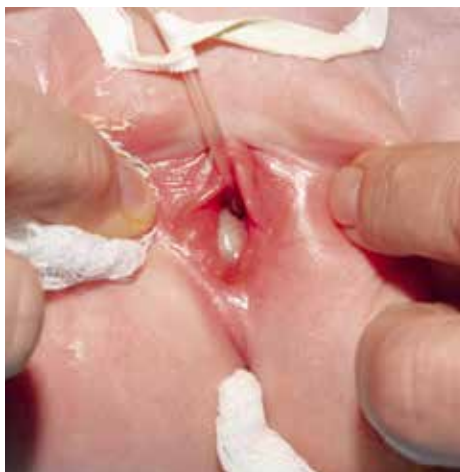При УЗИ обязательно исследуют органы брюшной полости, малого таза и забрюшинного пространства.

Оба этих порока сопровождаются формированием гидрокольпоса и нарушением оттока мочи. Нередко данная патология выявляется еще при антенатальном обследовании плода. Но при отсутствии достаточного опыта в верификации описываемой патологии дети поступают с направляющим диагнозом «киста брюшной полости».

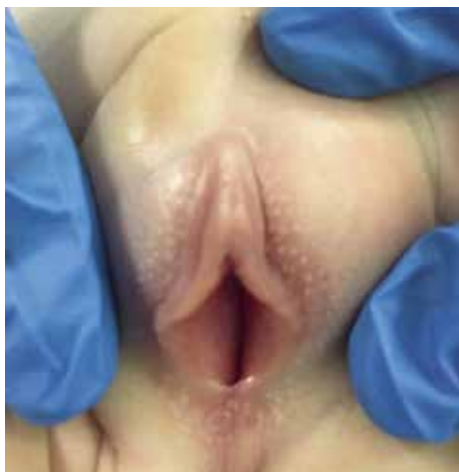При постнатальном УЗИ брюшной полости выявляют расширенное влагалище, оттесняющее кверху мочевой пузырь, в ряде случаев — обструкцию толстой кишки.

При затруднительной УЗ-интерпретации патологии необходимо провести рентгеноконтрастное исследование с контрастированием мочевого пузыря и влагалища.

Достаточно информативным может быть рентгенологическое исследование, включающее ирриграфию с выполнением снимков в прямой и боковой проекциях. Уточняющим исследованием является МСКТ с контрастированием полостей. Однако ее предпочтительно выполнять перед основным этапом коррекции.



**Рис. 37.2.** Неперфорированная девственная плева



**Рис. 37.3.** Отсутствие преддверия влагалища при нормально сформированном анусе — признак персистирующего урогенитального синуса

После постановки диагноза показано оперативное вмешательство. Объем и вид операции зависят от диагноза. При выявленной неперфорированной девственной плеве необходимо ее рассечь в условиях операционной, эвакуировать содержимое из полости влагалища и фиксировать несколькими швами края выполненного отверстия к слизистой оболочке промежности в целях профилактики рубцевания.

При выявлении гидрокольпоса как компонента персистирующего урогенитального синуса необходимо наложить цистостому для деривации мочи и профилактики рецидива гидрокольпоса. Лучше выполнять наложение пункционной цистостомы под контролем УЗИ или цистоскопии. Если такой возможности нет, можно наложить открытую цистостому.

В послеоперационном периоде необходимо следить за оттоком мочи по цистостоме. Коротким курсом проводится антибактериальная терапия. Необходимо генетическое исследование с определением кариотипа. Осложнения послеоперационного периода связаны в основном с развитием инфекции мочевыводящих путей, если отток мочи остается затруднен.

Прогноз определяется после основного этапа лечения и зависит от степени выраженности нейрогенной дисфункции мочевого пузыря.

Кистозные образования печени в раннем возрасте удаляют, если они имеют большие размеры. Принципы удаления кист печени специфически не отличаются от другого возрастного периода. Кисты селезенки в неонатальном периоде не подлежат удалению. Лечение лимфангиомы брыжейки проводится по общепринятой тактике.

# Глава 38

## Некротический энтероколит

Ю.А. Козлов

Некротический (некротизирующий) энтероколит является одним из наиболее тяжелых приобретенных заболеваний периода новорожденности, поражающих недоношенных детей. В типичных случаях в терминальном отделе подвздошной и правой половине толстой кишки развивается некроз кишечной стенки, идущий чаще со стороны слизистой оболочки. При прогрессировании процесса некроз может распространиться на всю толщу кишечной стенки и привести к ее перфорации, поэтому НЭК в ряде случаев осложняется перитонитом.

### **Коды по МКБ-10**

R77. Некротизирующий энтероколит у плода и новорожденного.

R78.0. Перфорация кишечника в перинатальном периоде.

### **ЭПИДЕМИОЛОГИЯ**

ЯНЭК (язвенно-некротизирующий энтероколит) заболевают 2 из 1000 живорожденных и 10 из 1000 недоношенных, или 2–7% пациентов отделений интенсивной терапии новорожденных, поступающих в клинику по поводу различных неотложных состояний в раннем постнатальном периоде, таких как синдром дыхательных расстройств, недоношенность, задержка внутриутробного развития, врожденные пороки сердца, пороки развития органов брюшной полости, родовая спинальная травма, гипоксия в родах, абстинентный синдром, тяжелая форма гемолитической болезни новорожденных и др. Подавляющее большинство этих детей (90%) — недоношенные с массой тела менее 1500 г, поэтому ЯНЭК называют болезнью выживших недоношенных.

### **ЭТИОЛОГИЯ И ПАТОГЕНЕЗ**

Этиология НЭК мультифакториальна. Основными ее компонентами являются ишемия, перенесенная в перинатальном периоде, аномальная колонизация кишечника новорожденного и неадекватный характер питания ребенка в раннем постнатальном периоде.

Факторы риска по развитию НЭК.

- Асфиксия в родах.
- Синдром дыхательных расстройств.
- Патологическое течение беременности, приводящее к преждевременным родам.



- Осложнения родового акта — гипотоническое маточное кровотечение, эклампсия, диссеминированное внутрисосудистое свертывание и др.
- Гипотермия ребенка (до температуры ниже 35 °С), родовая спинальная травма и ЧМТ.
- Синдром малого сердечного выброса.
- Наркозависимость женщины во время беременности.
- Хроническая плацентарная недостаточность.
- Использование некоторых медикаментов, которые могут повреждать слизистую оболочку кишки и нарушать мезентериальный кровоток (индометацина, производных метилксантинов, витамина Е).
- Другие.

НЭК может развиваться также у детей с различными пороками развития ЖКТ. Наиболее опасны в этом отношении гастрошизис, БГ, разные виды атрезий кишечника, особенно в сочетании с синдромом яблочной кожуры.

### ИНФЕКЦИОННЫЕ АГЕНТЫ ПРИ НЕКРОТИЧЕСКОМ ЭНТЕРОКОЛИТЕ

Микрофлора, выделяемая при НЭК при бактериологическом исследовании крови и кала, в значительной степени определяется микрофлорой кишечника больного, нозокомиальной микрофлорой того лечебного учреждения, где находится ребенок, длительностью предшествовавшего периода антибиотикотерапии. Принципиальное значение при НЭК имеет выделение бактериальной микрофлоры из крови, кала, желудочного содержимого, а также из брюшной полости, если проводится оперативное вмешательство. Наиболее часто обнаруживают *Escherichia coli*, *Klebsiella pneumoniae*, *Staphylococcus aureus*, *Staphylococcus epidermidis*, *Enterococcus*, *Clostridium perfringens*, *Pseudomonas aeruginosa*, *Proteus mirabilis*, грибы рода *Candida*. Фатальную роль в развитии НЭК играет вирусная инфекция: коронавирусы, ротавирусы и вирусы Коксаки типа В<sub>2</sub>. Известны случаи сочетания цитомегаловирусной инфекции и НЭК.

### ПРОФИЛАКТИКА

Риск прогрессирующего течения НЭК предопределяет важность профилактики и ранней диагностики заболевания, а соответственно, и своевременного начала лечения. Профилактические меры по защите новорожденных от развития НЭК касаются строгого учета всех факторов риска, имеющих у каждого конкретного пациента отделения интенсивной терапии и реанимации, соблюдения правил введения энтеральной нагрузки. Оптимальным субстратом является, конечно, грудное молоко, его протективная роль доказана неоднократно. Кормление необходимо начинать с малых доз — от орошения ротовой полости новорожденного молозивом матери сразу после рождения до 1–3 мл на прием в первые сутки жизни. Увеличение энтеральной нагрузки должно происходить постепенно, с учетом данных контроля за толерантностью к объему питания: наличие значительного остаточного объема в желудке и появление вздутия живота требуют немедленной отмены питания. Многие применяемые у новорожденных лекарственные препараты являются гиперосмолярными, поэтому следует избегать их энтерального введения при малых объемах ЭП, с осторожностью следует прибегать к препаратам группы риска, вводимым парентерально.

### КЛАССИФИКАЦИЯ

В настоящее время существует несколько классификаций НЭК, выделяющих терапевтическую стадию заболевания и его хирургические осложнения. Сложность ранней диагностики НЭК обусловлена тем, что клиническая картина в начале заболевания зачастую бывает нечеткой, представленной микросимпто-

мами, которые не всегда связывают с развитием такого грозного заболевания, как НЭК. Этим объясняется тот факт, что у всех авторов, создавших классификацию НЭК, ранняя или первая стадия НЭК называется предполагаемым, подозреваемым НЭК. В 1986 г. была опубликована статья Walsh и Kliegman, в которой приведена авторская модификация классификации Bell (1978), более полно раскрывающая характер изменений в состоянии ребенка при развивающемся НЭК (табл. 38.1).

**Таблица 38.1.** Классификация НЭК по Walsh и Kliegman

Стадии течения НЭК		Симптомы		
		соматические	со стороны ЖКТ	рентгенологические
I стадия Подозреваемый НЭК	IA	Неустойчивая температура тела, апноэ, брадикардия, вялость	Незначительное вздутие живота	Кишечные петли выглядят обычно или слегка расширены, возможно появление горизонтальных уровней
	IB	Те же	Те же + примесь яркой красной крови в каловых массах	Те же
II стадия Явный НЭК	IIA-обратимая стадия	Те же	Те же + парез кишечника с реакцией на пальпацию брюшной полости или без реакции	Расширение кишечных петель с множественными горизонтальными уровнями, пневматоз кишечной стенки
	IIВ-необратимая стадия	Те же + умеренно выраженные ацидоз и тромбоцитопения	Те же	Те же ± газ в портальной вене, асцит
II стадия Прогрессирующий НЭК	IIIA	Те же + смешанный ацидоз, тромбоцитопения, нейтропения, артериальная гипотензия, коагуляционные нарушения	Генерализованный перитонит, резкое вздутие живота, кровавый стул, парез кишечника с реакцией на пальпацию брюшной полости	Вздутие кишечника, множественные горизонтальные уровни в кишечнике, пневматоз кишечной стенки, газ в портальной вене, выраженный асцит
	IIIB	Те же + ДВС-синдром	Симптомы генерализованного перитонита, резкое вздутие живота, кровавый стул, парез кишечника с реакцией на пальпацию брюшной полости	Вздутие кишечника, множественные горизонтальные уровни в кишечнике, пневматоз кишечной стенки, газ в портальной вене, выраженный асцит, пневмоперитонеум

### Классификация Bell (1978)

- I стадия. Подозреваемый НЭК — легкие нарушения со стороны ЖКТ, умеренное вздутие живота, задержка или учащение стула, срыгивания без патологических примесей, стаз в желудке, склонность к брадикардии, ацидозу, апноэ, тенденция к лейко- и тромбоцитопении, при рентгенологическом исследова-

нии — неравномерная пневматизация кишечника, единичные паретические уровни.

- II стадия. Явный НЭК — парез кишечника со множеством паретических уровней, очаговый и распространенный пневматоз кишечной стенки, выраженный стойкий метаболический ацидоз, брадикардия, лейкопения, тромбоцитопения, появление реактивного анэхогенного выпота в брюшной полости, формирование инфильтрата (по данным УЗИ).
- III стадия. Прогрессирующий НЭК — тяжелый парез кишечника, септическое состояние, бактериальный шок, полиорганная недостаточность, обширный пневматоз, появление гиперэхогенного асцита, газ в воротной вене, пневмоперитонеум.

По распространенности процесса в группе детей с НЭК встречаются пациенты с локальным, мультисегментарным и тотальным поражением кишки. Последняя форма является фатальной.

### ДИАГНОСТИКА

У недоношенных с очень низкой и экстремально низкой массой тела первые симптомы НЭК появляются на 5–7-е сут жизни, но могут иметь и позднюю манифестацию — на 2–3-й неделе жизни. Ребенок перестает усваивать пищу, начинает срыгивать, возникает вздутие живота, меняется характер стула — он становится более редким и прекращается вообще. В последующем нередко развивается частичная, а затем и полная кишечная непроходимость, причиной которой является обтурация кишечника плотными кишечными массами (обтурационная кишечная непроходимость). До недавнего времени в отечественной литературе это патологическое состояние рассматривалось как вариант течения НЭК. В настоящее время оно получило название МИН, не ассоциированного с муковисцидозом, и относится к НЭК-подобным заболеваниям. Клинические проявления ранних стадий НЭК и МИН очень похожи между собой, именно поэтому следует рассмотреть все возможные пути дифференциальной диагностики между этими патологическими состояниями.

Диагностика НЭК, особенно в начальной стадии его развития (подозреваемый энтероколит), чаще всего основана на субъективной оценке неспецифических, клинических данных и в значительной мере определяется индивидуальными особенностями трактовки этих данных врачом. Правильный диагноз можно поставить, лишь учитывая весь комплекс имеющихся в каждом конкретном случае симптомов. Важно сказать, что хирург должен осмотреть ребенка уже при первых симптомах предполагаемого НЭК и при его непосредственном участии должно проходить обследование малыша.

Одними из основных, наиболее важных и объективных методов диагностики НЭК являются УЗИ и рентгенологическое исследование. Все рентгенологические и УЗ-симптомы НЭК можно разделить на обратимые и абсолютно необратимые изменения, требующие экстренной хирургической помощи.

**Обратимые изменения** в брюшной полости при НЭК, регистрируемые рентгенологическими и ультразвуковыми методами лучевой диагностики.

- Неравномерная пневматизация кишечных петель — наиболее частый симптом, обнаруживаемый не менее чем у 55% больных уже в ранней стадии болезни, объясняется тем, что в результате активной перистальтики кишечное содержимое продвигается из жизнеспособных отделов кишки в ишемически пораженные, в которых перистальтика либо снижена, либо полностью отсутствует. Эти отделы кишечника, как правило, бывают заполнены жидким содержимым, что также способствует снижению количества находящегося в них газа. Данный симптом не является определяющим в решении вопроса

о необходимости оперативного вмешательства. Его выявление позволяет продолжить консервативную терапию с тщательным контролем состояния ребенка и изменением рентгенологической и УЗИ-картины.

- Расширение желудка — обусловлено как атонией желудка, вызываемой воздействием бактериальных токсинов, так и псевдообструкцией пилорического отдела в результате отека слизистой.
- Отдельные паретические уровни в кишке.
- Ограниченный пневматоз кишечной стенки (интрамуральное скопление газа).

**Необратимые изменения** в брюшной полости при НЭК, регистрируемые рентгенологическими и ультразвуковыми методами лучевой диагностики.

- Обширный пневматоз кишечной стенки является одним из наиболее важных радиологических признаков прогрессирующего НЭК, чаще определяется на поздних стадиях заболевания. Чем более выражен пневматоз, тем более обширно поражение кишечника (рис. 38.1).
- Токсическая дилатация толстой кишки — редкий рентгенологический симптом, чаще всего встречающийся у новорожденных с БГ, осложненной некротическим колитом.
- Газ в воротной вене — очень грозный признак, часто свидетельствующий о далеко зашедшем процессе. Предполагается, что газ в виде эмболов попадает в систему воротной вены из некротизированной кишечной стенки (с пневматозом) или образуется непосредственно в сосудистых капиллярах в результате проникновения в эти капилляры газопродуцирующих бактерий (анаэробов). Однако иногда газ в воротной вене является неожиданной находкой при плановом обследовании новорожденного, не имеющего каких-либо проблем с ЖКТ. Причина этого явления, как правило, остается невыясненной и проходит самостоятельно. Именно поэтому еще раз хочется повторить, что диагностически достоверными для НЭК являются анализ,

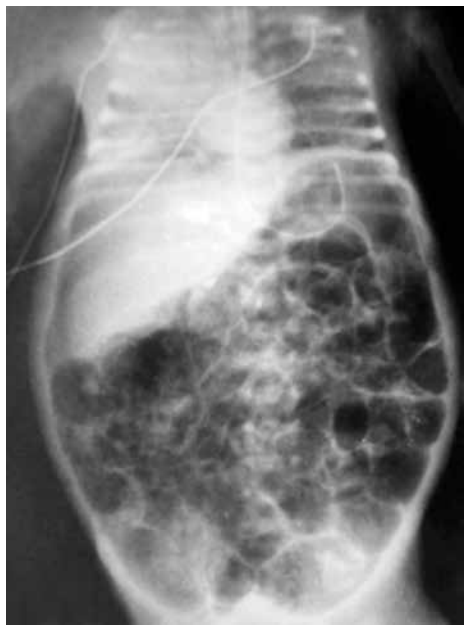

Рис. 38.1. Обширный пневматоз кишки

осмысление всего симптомокомплекса и клинических, и инструментальных, и лучевых методов исследования. И только у ребенка с клинической картиной прогрессирующего НЭК, соответствующих данных лабораторного и лучевого исследований наличие газа в системе воротной вены предопределяет тяжелое поражение кишечной стенки и является абсолютным показанием к хирургическому лечению.

- Наличие неподвижной (статичной) петли кишки, не изменяющей своего положения на повторных снимках, свидетельствует о кишечной ишемии. Такие петли могут быть единичными или множественными. Сопоставление рентгенограмм, сделанных с некоторым интервалом во времени (2–3 ч), помогает дифференцировать обычное расширение кишечных петель от фиксированных и неподвижных участков. УЗИ позволяет диагностировать

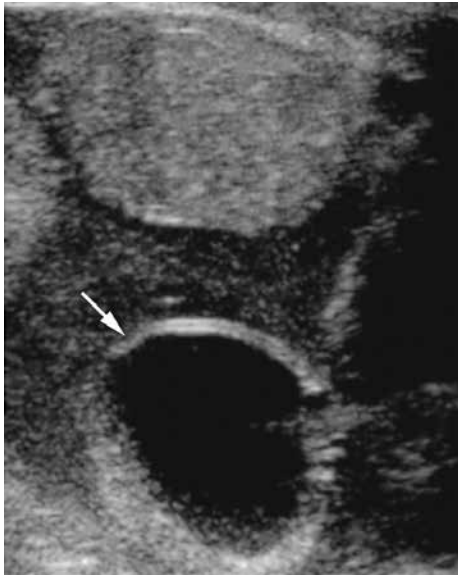
неперистальтирующую петлю в ходе одного исследования, поэтому «золотым стандартом» диагностических процедур при прогрессирующем НЭК сегодня является сочетание УЗИ и рентгенографии.

- Внезапное появление признаков гиперэхогенного асцита, обнаруженного при УЗИ и на рентгенограммах брюшной полости, является неблагоприятным фактором, говорящим о возможной прикрытой перфорации кишки, когда образовавшийся дефект стенки кишки открывается в карман или полость сальниковой сумки, изолированных от свободной брюшной полости (рис. 38.2).
- Пневмоперитонеум — появление свободного газа в брюшной полости у детей с клинической картиной НЭК неопровержимо свидетельствует о перфорации полого органа (рис. 38.3).

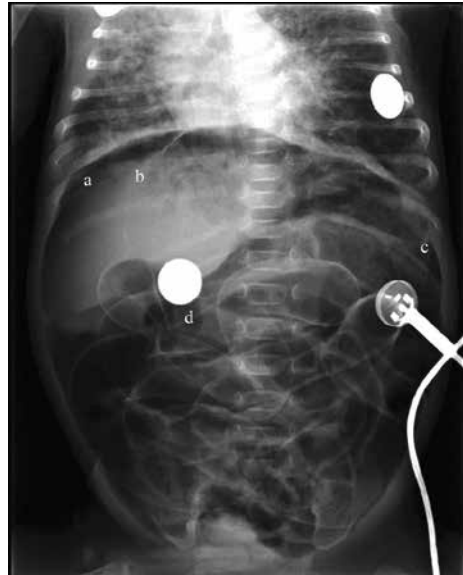
У всех детей с подозрением на НЭК на этапе консервативного лечения необходимо проводить УЗИ органов брюшной полости и забрюшинного пространства ежедневно, что позволит раньше и точнее, чем это возможно при рентгенологическом исследовании, выявить признаки прогрессирующего течения НЭК и своевременно провести хирургическое лечение.

К контрастному исследованию ЖКТ при подозрении на НЭК следует прибегать только в тех ситуациях, когда НЭК приходится дифференцировать от других заболеваний кишечника периода новорожденности, таких как МИН, или от пороков развития ЖКТ, например, мальротации. И допускается этот вид исследования только в раннем периоде заболевания, когда нет признаков перехода к хирургической стадии.

При необходимости пассажа по ЖКТ следует использовать водорастворимый контраст [йогексол (Омнипак\*), натрия амидотризоат (Урографин\*), йопромид (Ультравист\*)] объемом от 3 до 5 мл в зависимости от массы тела. Опыт показывает, что у новорожденных, особенно недоношенных детей, водорастворимый кон-



**Рис. 38.2.** Гиперэхогенный асцит, пневматоз кишечной стенки (указано стрелкой)



**Рис. 38.3.** Пневмоперитонеум — серп воздуха под диафрагмой, петли тонкой кишки перераздуты газами

траст не всасывается из просвета кишки в течение 1 сут и более и поэтому может использоваться для продолжительного исследования.

Таким образом, основной целью обследования детей с НЭК является выявление всего комплекса клинических проявлений, позволяющих как можно раньше диагностировать заболевание и оперировать больных до развития перфорации кишки или желудка. В этот комплекс, наличие которого является абсолютным показанием к хирургическому лечению, входят следующие симптомы:

- появление в брюшной полости пальпируемого опухолевидного образования, свидетельствующего о наличии внутрибрюшного абсцесса или конгломерата спаянных между собой некротизированных кишечных петель;
- воспалительные изменения брюшной стенки, которые обычно появляются при наличии перитонита, гангрены кишки или подлежащего к брюшной стенке абсцесса;
- специфическая рентгенологическая картина, свидетельствующая о некрозе кишки: наличие статичной, стабильной петли кишки, обширный пневматоз кишечной стенки, газ в воротной вене, признаки внезапно появившегося гиперэхогенного асцита, токсическая дилатация толстой кишки, пневмоперитонеум;
- лабораторные данные — остро развившаяся тромбоцитопения, коагуляционные нарушения, тяжелая гипонатриемия и стойкий ацидоз;
- данные абдоминального парацентеза: получение мутной, коричневой или зеленоватой жидкости, выявление в содержимом большого количества лейкоцитов, а при окраске по Граму — внеклеточных бактерий.

## ЛЕЧЕНИЕ

Лечение НЭК зависит от стадии заболевания, степени выраженности симптомов и складывается из консервативного и хирургического этапов.

**Консервативное лечение** получают дети с НЭК, у которых нет показаний к хирургическому вмешательству. К ним относятся пациенты с заболеванием IA, IB и IIA стадий (по Walsh и Kliegman), а также дети групп риска, находящиеся под особым контролем. При малейшем подозрении на развитие у них НЭК следует начинать профилактическое лечение, которое соответствует основным принципам консервативной терапии НЭК и чаще всего из разряда профилактического переходит в разряд диагностически обоснованного.

### Принципы консервативной терапии

При малейшем подозрении на НЭК принципы консервативной терапии следующие.

- Отмена энтерального питания.
- Декомпрессия желудка — постоянный назо- или орогастральный зонд, который следует держать открытым для эвакуации содержимого из желудка и учета объема и качества выделяющейся жидкости.
- Усиление антибактериальной терапии, кроме того, назначение препаратов, воздействующих на анаэробную микрофлору.
- Полное ПП.

Существующие рекомендации по антибактериальной терапии предусматривают применение антибиотиков широкого спектра действия в следующих комбинациях:

- ампициллин, гентамицин и метронидазол;
- ампициллин, цефотаксим и метронидазол;
- меропенем или пиперацилин/цефобактам как монотерапия;
- ванкомицин.

Не рекомендуется оральное использование аминогликозидов вследствие того, что препараты обладают токсичностью, могут вызвать развитие резистентности, а также не имеют доказанного клинического действия.

Необходимо учитывать, что бактериальный посев крови положительный только в 30–35% случаев.

Период энтерального покоя в группе детей, получающих консервативное лечение, которое оказывается эффективным, недлительный, редко превышает 2–3 сут. Энтеральное кормление возобновляют, когда у ребенка восстанавливается пассаж по кишечнику, исчезает вздутие живота, появляется стойкая тенденция к улучшению или нормализации лабораторных показателей, а также рентгенологических и ультразвуковых данных. Этот срок абсолютно индивидуален. Если же на фоне проводимой терапии состояние ребенка не улучшается, а парез кишечника нарастает, о чем свидетельствуют увеличение застойного содержимого в желудке и отсутствие стула, необходимо провести повторное рентгенологическое исследование и УЗИ органов брюшной полости. Это позволяет выявить у детей патологические симптомы, свидетельствующие о прогрессировании заболевания и переходе его в хирургическую стадию.

### Хирургическое лечение

В хирургическом лечении нуждается в среднем около 35–40% пациентов с НЭК, консервативная терапия у которых оказалась безуспешной.

Алгоритм действий при оперативном лечении пациентов с НЭК включает четыре основных этапа:

- предоперационную подготовку;
- оперативное вмешательство;
- послеоперационное ведение;
- период реабилитации.

Предоперационная подготовка:

- обезболивание ребенка, при необходимости перевод на ИВЛ с подбором адекватных параметров вентиляции легких, обеспечивающей нормальный газообмен в условиях нарастающего внутрибрюшного давления;
- контроль за температурой тела ребенка;
- коррекция гемодинамических нарушений, стабилизация АД;
- коррекция электролитных нарушений, кислотно-основного состояния;
- коррекция гиповолемии, восстановление или поддержание диуреза;
- гемо- и плазматрансфузия (по показаниям);
- назначение или усиление антибактериальной терапии.

Если состояние ребенка и степень нарушения гомеостаза таковы, что 2–3-часовая подготовка может не дать желаемого результата или резкое вздутие живота значительно ухудшает ситуацию, то для облегчения состояния ребенка и снижения внутрибрюшного давления необходимо провести паллиативное вмешательство — *лапароцентез с дренированием брюшной полости*, который выполняется в кувете в палате реанимации.

#### Показания к лапароцентезу

Асцит с сепарацией листков брюшины и/или пневмоперитонеум.

- А. Для облегчения состояния ребенка на этапе предоперационной подготовки.
- Б. Транспортировка ребенка в специализированное лечебное учреждение, которая может продлиться более 1 ч.
- В. Пациентам, находящимся в крайне тяжелом состоянии, когда лапароцентез оказывается единственно возможной хирургической процедурой, которую ребенок может перенести.

Лапароцентез противопоказан, когда увеличение объема живота ребенка обусловлено вздутием кишечных петель, а не скоплением выпота или свободного газа.

В этой ситуации дренирование не поможет снизить внутрибрюшное давление, но, весьма вероятно, приведет к перфорации перераздутой кишки.

Стабилизация состояния пациента с НЭК крайне хрупкая и ненадежная и может нарушиться от любого, даже незначительного, на первый взгляд, фактора. Именно поэтому в лечении детей с НЭК важна каждая деталь, включая транспортировку больного в операционную. Детей доставляют в операционную в транспортном кузове с поддержанием соответствующего температурного режима, в условиях продолжения ИВЛ и инфузионной терапии. Последнее особенно важно в тех случаях, когда пациент нуждается в инотропных препаратах. Наиболее тяжелых, с низкой массой тела пациентов следует оперировать в условиях реанимационной палаты. Температурный режим необходимо поддерживать и в операционной. Операционный стол, на котором лежит больной, также должен быть оснащен обогревателем. Подогревается и увлажняется и подаваемая аппаратом ИВЛ воздушная смесь.

О готовности пациента к операции судят по стабилизации гемодинамики и газообмена, нормализации диуреза, ликвидации электролитных нарушений и метаболического ацидоза.

**Основные задачи** хирургического лечения НЭК.

- Декомпрессия ЖКТ.
- Резекция только нежизнеспособных участков кишечника.

**Основные принципы** хирургического лечения НЭК.

- Сохранение максимальной длины кишечника и илеоцекального клапана.
- Максимально щадящее обращение с тканями.

При локальном поражении кишечника зона некроза, как правило, располагается в терминальном отделе тонкой кишки, в области илеоцекального угла или в толстой кишке. Наиболее целесообразным вмешательством является поперечная лапаротомия в правой подвздошной области с резекцией некротизированного участка кишки и выведением двойной стомы на переднюю брюшную стенку, причем допустимо выводить стомы через операционную рану.

В некоторых случаях, при сугубо локальном поражении кишки с четко очерченными границами некроза, возможно выполнить резекцию зоны некроза в пределах здоровой ткани и наложить анастомоз.

Мультиsegmentарная форма встречается в 55% случаев НЭК и характеризуется множественными локусами поражения как тонкой, так и толстой кишки, но на протяжении менее половины ее длины.

**Варианты хирургического лечения.**

- Резекция пораженных участков кишечника с наложением одной или нескольких энтеростом.
- Резекция с наложением анастомоза «конец в конец».
- Техника Clip and Drop-Back — заключается в резекции некротизированных участков кишечника, клипировании краев оставшихся сегментов, погружении их в брюшную полость с последующей релапаротомией (через 48–72 ч), ревизией оставленных фрагментов кишки и реконструкцией кишечника. Метод позволяет сохранить максимальную длину кишечника, предотвратить развитие синдрома короткой кишки и избежать наложения кишечных стом. Однако этот метод сложно применим у наиболее тяжелой группы детей с ЭНМТ (экстремально низкой массой тела), для которых повторное хирургическое вмешательство может оказаться фатальным.
- Техника Patch, Drain and Wait — основные этапы этого метода следующие.
  1. Тщательная санация брюшной полости.
  2. Наложение гастростомии для последующей декомпрессии.



3. Ушивание перфорационных отверстий отдельными швами с использованием близлежащих здоровых участков кишки или прядей сальника в виде заплата (Patch).
4. Дренирование брюшной полости по правому и левому флангу от субдифрагмального пространства до малого таза с использованием дренажей Penrose (Drain).
5. Ожидание (Waiting) — интенсивное медикаментозное лечение, антибактериальная терапия, ПП, инфузионная терапия, декомпрессия. Дренажи выполняют не только декомпрессию брюшной полости, но и способствуют формированию кишечных свищей, то есть фактически энтеростом, которые разгружают начинающую работать кишку. Кроме того, этот метод позволяет надеяться на образование спонтанных кишечных анастомозов за счет эффекта индуцированного гипоксией ангиогенеза. Период ожидания составляет 2 мес, после чего выполняется реконструкция кишечника с восстановлением пассажа по ЖКТ.

В данной ситуации возможно использовать еще один способ сохранения максимально возможной длины кишки — посредством резекции всех нежизнеспособных участков с ушиванием зон предперфорации. После этого все фрагменты кишки нанизывают на пластиковый зонд (№ 8) в виде ожерелья, фиксируя их друг к другу отдельными швами, и выводят на переднюю брюшную стенку в виде стомы. Брюшную полость дренируют пластиковой трубкой в целях контроля за отделяемым из живота. При благоприятном течении повторное вмешательство выполняют на 10–14-й день после первичной операции. Проводится ревизия отключенных сегментов кишки, что в ряде случаев позволяет закрыть стомы и восстановить целостность кишечной трубки. При неблагоприятном развитии событий, рубцевании фрагментов кишки или их лизисе вопрос об объеме операции решается интраоперационно и часто в пользу резекции поврежденной кишки.

**Тотальный НЭК**, при котором происходит некроз большей части тонкой и толстой кишки, имеет неблагоприятный прогноз и является не столько хирургической, сколько этической проблемой.

Попытки помочь ребенку при этой форме НЭК заключаются в первичной ревизии кишечника, наложении проксимальной стомы для отведения кишечного содержимого на относительно жизнеспособную кишку, если таковая есть, формировании лапаростомы и программируемой ревизии кишки через 48–72 ч. Решение о дальнейшей тактике принимается по результатам операционных находок.

#### **Стома или анастомоз?**

Стомирование при НЭК как вид хирургического вмешательства обладает следующими преимуществами:

- достигается быстрая разгрузка кишки и снижение внутрикишечного давления;
- улучшается кровообращение в кишечной стенке;
- быстро восстанавливается перистальтика.

Негативные стороны энтеростомии:

- необходимость повторного оперативного вмешательства — закрытия стомы;
- большие потери кишечного содержимого через стому, что требует длительной инфузионной терапии и частичного ПП.

Несмотря на имеющиеся осложнения при наложении стомы, этот метод лечения является предпочтительным у недоношенных детей. Стомы закрывают не ранее чем через 4–8 нед после их наложения путем создания анастомоза однорядным атравматическим швом. Закрытие стомы можно отложить на более поздний срок, если соматический статус ребенка или проблемы незрелого ребенка, например,

ретинопатия недоношенных, делают нежелательным оперативное вмешательство в это время.

Особую сложность представляет лечение детей с синдромом короткой кишки после обширной или субтотальной резекции при распространенном мультисегментарном или тотальном поражении кишечника.

В последние годы появилась новая группа больных, перенесших НЭК, у которых консервативная терапия, казалось, была эффективной, и на пике заболевания эти пациенты не потребовали хирургического вмешательства. Большинство этих детей имели экстремально низкую массу тела. Однако в возрасте 2,5–4,0 мес у них появлялись признаки кишечной непроходимости, обусловленной рубцовым стенозом кишки, образовавшимся вследствие заживления язв на фоне консервативного лечения.

### **ВОЗМОЖНЫЕ ОСЛОЖНЕНИЯ**

Результаты лечения НЭК, несмотря на значительное их улучшение, до сих пор не могут удовлетворять врачей, которые занимаются хирургической неонатологией. Остающаяся высокая летальность, а она колеблется в интервале 25–40%, обусловлена осложнениями и связана не только с НЭК, но и с сопутствующим этому заболеванию комплексом проблем. К наиболее частым осложнениям НЭК относятся раневая инфекция, подкожная эвентрация кишечных петель, вентральная грыжа, холестаза, рецидив НЭК, стеноз кишки, синдром вторичной мальабсорбции, синдром короткой кишки, СКН, несостоятельность или стеноз зоны кишечного анастомоза.

### **ЗАКЛЮЧЕНИЕ**

НЭК требует от врачей разных специальностей решения множества сложных задач, касающихся диагностики, выбора оптимального способа лечения, методов реабилитации и профилактики осложнений. Со всеми этими проблемами необходимо бороться с помощью команды специалистов, профессионализм которых позволит выходить недоношенного малыша и добиться для него максимально возможного качества жизни. Именно поэтому все дети, которые перенесли НЭК, нуждаются в длительном, в течение нескольких лет, диспансерном наблюдении гастроэнтерологом, неврологом, хирургом и врачами других специальностей.

# Глава 39

## Тератома крестцово-копчиковой области

*О.Г. Мокрушина*

### ОПРЕДЕЛЕНИЕ

Тератома относится к герминативно-клеточным опухолям и происходит из примордиальных зародышевых клеток. Эмбриологически формируется с 4-й недели гестации в желточном мешке. По мере формирования краниокаудального изгиба эмбриона дорсальная порция желточного мешка погружается внутрь. По неизвестным причинам клетки желточного мешка могут покинуть свое место и располагаться, трансформируясь и размножаясь, по средней линии тела эмбриона. Герминативные опухоли могут развиваться из любого типа зародышевых тканевых структур (таких как желточный мешок, хорионические мембраны плаценты, плод). Тератомы формируются в случаях дифференцировки зародышевых структур в соматические элементы из одного или нескольких типов зародышевых тканей. Как правило, тератомы содержат клетки из двух зародышевых листков, реже — одного. Однако в прогностическом плане большее значение имеет степень дифференцировки незрелых фетальных клеток в зрелые соматические. Большинство тератом ведут себя как доброкачественные, однако никогда заранее невозможно предугадать, насколько злокачественным будет развитие опухоли у каждого конкретного пациента. У новорожденных злокачественный вариант тератомы встречается крайне редко, однако их количество возрастает пропорционально возрасту ребенка.

### КЛАССИФИКАЦИЯ

Тератомы различают по строению на **кистозные, солидные и кистозно-солидные**.

Тератомы крестцово-копчиковой области по локализации разделяют на четыре типа:

- I тип — с наружным компонентом;
- II тип — с преобладанием наружного и небольшим пресакральным (внутренним) компонентом;
- III тип — с преобладанием пресакрального (внутреннего) и небольшим наружным компонентом;
- IV тип — с пресакральным (внутренним) компонентом.

## ДИАГНОСТИКА КРЕСТЦОВО-КОПЧИКОВЫХ ТЕРАТОМ

Наиболее излюбленная локализация тератом — крестцово-копчиковая область. Реже тератомы могут встречаться в шейном, грудном отделах, во внутренних органах (у девочек — в яичнике, у мальчиков — яичке).

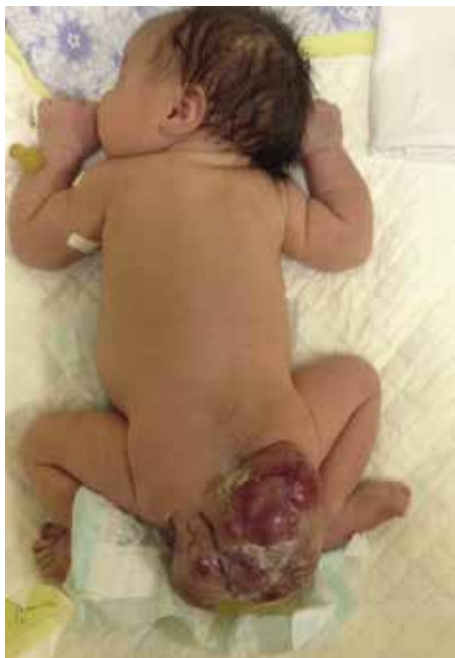В настоящее время возможна **антенатальная диагностика** тератом любой локализации. При расположении в крестцово-копчиковой области визуализация образования возможна с конца I триместра беременности.

Важно в течение наблюдаемого времени исключить феномен обкрадывания, когда рост тератомы опережает темпы роста плода в связи с избыточным кровоснабжением образования. Это обстоятельство приводит к значительной нагрузке на сердечно-сосудистую систему плода, что вызывает развитие ранней сердечной недостаточности и антенатальной гибели плода.

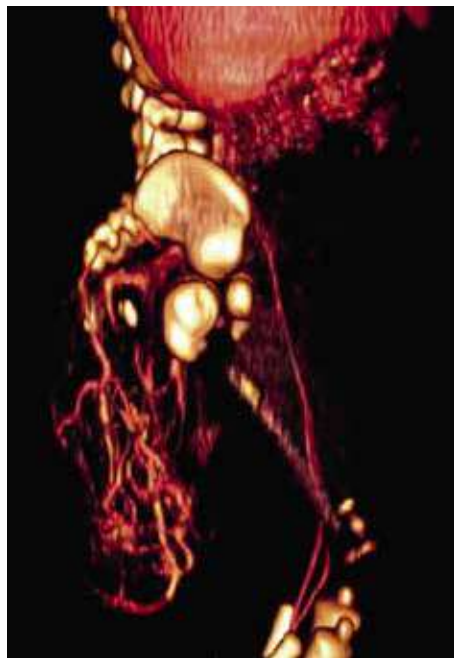При тератомах крестцово-копчиковой области больших размеров, диагностированных пренатально, абсолютно показано плановое кесарево сечение, что позволяет избежать разрыва тератомы во время прохождения по родовым путям. Кровотечение при разрыве тератомы может быть фатальным. Кроме того, при больших размерах тератомы есть риск разрыва шейки матки при родоразрешении естественным путем.

**Постнатальная диагностика** тератом крестцово-копчиковой области не представляет сложности (рис. 39.1).

Опухолевидное образование типичной локализации может быть покрыто неизменной кожей, в некоторых случаях кожа изменена — истончена, изъязвлена, с гемангиоматозными участками.



**Рис. 39.1.** Внешний вид ребенка с тератомой, имеющей наружный компонент



**Рис. 39.2.** Мультиспиральная компьютерная томография с внутривенным усилением. Визуализация кровоснабжения тератомы и ее локализации по отношению к внутренним органам

Опухоль обычно расположена непосредственно сзади заднепроходного отверстия, смещает его кпереди и может вызывать обструкцию мочевыводящих путей, реже — кишечника.

Обязательным исследованием перед оперативным вмешательством является МСКТ с контрастированием кровеносных сосудов в целях определения точной локализации и характера кровоснабжения образования (рис. 39.2).

Учитывая тяжесть возможных осложнений (малигнизацию), нарастающих с возрастом, нельзя согласиться с рекомендациями проводить отложенное оперативное вмешательство при тератомах. Оперативное вмешательство позже 6 мес приводит к 100% малигнизации образования.

Ребенок с тератомой крестцово-копчиковой области любых (даже самых малых) размеров (тем более диагностированной антенатально) должен быть из родильного дома переведен в хирургический стационар и оперирован в первые 7–10 нед после рождения, а при наличии осложнений тератомы — в первые дни. Обязательным является исследование онкомаркеров. Поскольку тератома не имеет специфических онкомаркеров, в качестве скринингового теста определяют уровень АФП в крови до операции и через 7 дней после операции.

## ЛЕЧЕНИЕ

Лечение тератом только хирургическое и по возможности в максимально ранние сроки. Если тератома вызывает нарушение функций органов мочевыделительной системы, показано обследование и проведение коррекции этих нарушений. Проводить оперативное вмешательство необходимо в условиях многопрофильного стационара, имеющего опыт лечения пациентов с данной патологией.

Предпочтительно проводить удаление любой тератомы из заднесагитального доступа. Основные принципы удаления тератомы сводятся к следующим правилам: удаление должно быть проведено радикально, обязательно выполняется резекция копчика, опухоль из ложа необходимо извлекать, не нарушая целостность составляющих ее структур.

Операцию заканчивают выполнением кожной пластики. При гигантских тератомах кожа бывает значительно растянута, поэтому при сведении краев операционной раны кожные лоскуты оставляют с избытком. Наружные швы накладывают узловые, в ложе тератомы оставляют страховочный дренаж. В последующем ягодичные мышцы у этих пациентов восстанавливаются, а пластику деформирующих рубцов выполняют в отдаленном периоде (рис. 39.3).

В послеоперационном периоде проводят антибактериальную терапию, после восстановления регулярного стула начинают энтеральную нагрузку и расширяют до возрастной нормы.

## ОСЛОЖНЕНИЯ И ИСХОД ЗАБОЛЕВАНИЯ

Осложнения могут быть связаны с операцией: встречаются ранения кишки и сосудов. При этих видах осложнений необходимо выполнить экстренное опера-

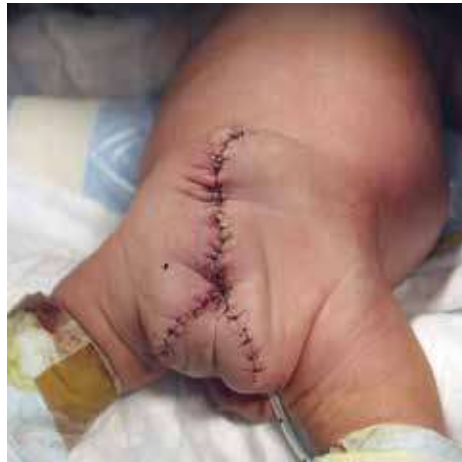

Рис. 39.3. Внешний вид после операции

тивное вмешательство: при ранении кишки выводится колостома, при ранении сосуда выполняют ушивание стенки или перевязку сосуда. Осложнения могут быть связаны с тератомой: рецидивирование тератомы, как правило, является следствием нерадикального удаления или оставления копчика. При появлении образования в области удаленной опухоли необходима консультация онколога с повторным удалением образования. Еще одна группа осложнений может быть связана с расположением тератомы. Так, при тератомах со значительным внутренним компонентом формируется нейрогенный мочевой пузырь, встречаются неврологические расстройства в виде парезов нижних конечностей, а также вывих в тазобедренном суставе. Именно поэтому лечение таких пациентов должно проходить в многопрофильном стационаре, где представлены все необходимые специалисты. Исход заболевания определяется результатами морфологической картины опухоли.

После выписки из стационара дети требуют постоянного диспансерного наблюдения для своевременного обнаружения рецидива или метастазов опухоли. На первом году жизни 1 раз в месяц ребенок сдает анализ крови на АФП и выполняет УЗИ копчика и пресакральной области. Далее до 3 лет жизни — 1 раз в 3–6 мес.

# Глава 40

## Гнойные заболевания кожи и подкожно-жировой клетчатки у новорожденных

*О.Г. Мокрушина*

### **АНАТОМО-ФИЗИОЛОГИЧЕСКИЕ ОСОБЕННОСТИ**

Функциональными и морфологическими особенностями кожи новорожденного являются легкая ранимость эпидермиса, обилие поверхностно расположенных кровеносных сосудов, слабое развитие базальной мембраны, относительно большое содержание межклеточной жидкости, повышенная секреторная способность сальных желез и недостаточная — потовых. Подкожно-жировая клетчатка новорожденного имеет хорошо выраженную сосудистую сеть, мало анастомозирующую с сосудами кожи, соединительнотканые перемычки недоразвиты. Вследствие указанных анатомо-физиологических особенностей местный воспалительный процесс имеет склонность к генерализации.

Наиболее тяжелыми гнойно-септическими заболеваниями у новорожденных являются некротическая флегмона новорожденного, гнойный мастит, омфалит и рожистое воспаление.

Общие принципы лечения новорожденных с гнойно-септическими заболеваниями складываются из трех составляющих: воздействия на макроорганизм (ребенка) — проведения дезинтоксикационной, посиндромной и иммунокорректирующей терапии; воздействия на микроорганизм (возбудителя) — назначения антибактериальной терапии с обязательным внутривенным введением и лабораторным контролем за эффективностью назначения препарата; воздействия на местный очаг (на область поражения) — выполняется в зависимости от выявленной патологии с соблюдением общих принципов лечения хирургической инфекции. Все манипуляции и процедуры новорожденному проводят в условиях операционной под общим обезболиванием.

## 40.1. НЕКРОТИЧЕСКАЯ ФЛЕГМОНА НОВОРОЖДЕННОГО

Некротическая флегмона новорожденного — острое гнойно-некротическое воспаление подкожно-жировой клетчатки.

Типичная локализация флегмоны — задняя и боковая поверхности грудной клетки, поясничная и крестцовая области, реже — ягодицы, конечности.

### ЭТИОЛОГИЯ

Возбудителем некротической флегмоны является золотистый стафилококк, реже — стрептококк, однако в процессе лечения может происходить смена возбудителя.

### ПАТОГЕНЕЗ

Проникновению инфекции через кожу способствует ее повреждение при нарушении гигиенического режима ухода за ребенком, несоблюдение правил асептики при выполнении медицинских манипуляций. Воспаление начинается вокруг потовых желез, наиболее резкие изменения отмечаются в глубоких слоях подкожно-жировой клетчатки. Тромбоз перифокально расположенных кровеносных сосудов и молниеносно распространяющийся отек приводят к резкому нарушению питания подкожно-жировой клетчатки и кожи с их последующим некрозом. Распространению флегмоны способствует выработка стафилококком гиалуронидазы, которая приводит к повышению проницаемости межтканевой ткани.

При поздней диагностике воспалительный процесс углубляется, развивается некроз мягких тканей.

### КЛИНИЧЕСКАЯ КАРТИНА

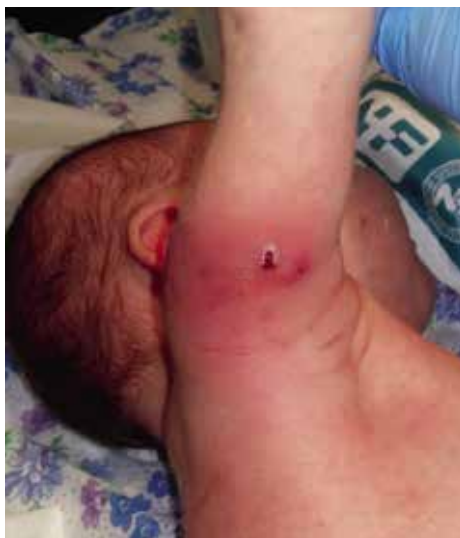Заболевание часто начинается с общих симптомов. Ребенок становится вялым, беспокойным, плохо спит, отказывается от груди. Температура повышается до 38–39 °С. На участке поражения появляется пятно красного цвета, которое быстро, в течение нескольких часов, увеличивается. Кожа вначале имеет багровый цвет, а затем принимает цианотичный оттенок. Отмечаются уплотнение и отек мягких тканей. В дальнейшем появляется флюктуация в центре очага воспаления. Местный процесс может распространиться на значительном протяжении. В дальнейшем появляется флюктуация в центре очага воспаления.

В тяжелых случаях кожа отслаивается, некротизируется и образуются обширные дефекты мягких тканей (рис. 40.1).

При вскрытии флегмоны выделяется жидкий гной, обычно вместе с кусочками серого цвета. Иногда клетчатка отторгается значительными участками.

### ДИАГНОСТИКА

Характерным признаком является наличие отечного участка мягких тканей с красновато-цианотичным цветом кожи над ним и признаками флюкту-



**Рис. 40.1.** Внешний вид новорожденного с флегмоной



ации. Общие симптомы: нарастающий токсикоз, повышение температуры тела, ухудшение аппетита.

### **ЛЕЧЕНИЕ**

Лечение хирургическое. Необходим перевод ребенка в отделение хирургии новорожденных.

Хирургическое лечение проводят в операционной. После обработки кожи необходимо нанести насечки на кожу на глубину около 1 см таким образом, чтобы создать отток межлacteальной жидкости из подкожно-жировой клетчатки. Сверху накладывают компресс, состоящий из гипертонического раствора, спирта (разведенного пополам) и водорастворимой мази. Повязку меняют через 2–4 ч; если отмечают распространение гиперемии, то дополняют насечки по краю измененной кожи. При осложненном течении процесса и образовании некрозов после отграничения процесса выполняют некрэктомию.

Затем проводят лечение, направленное на заживление раны. Пластические операции по пересадке кожи у новорожденных не проводят.

## **40.2. ГНОЙНЫЙ МАСТИТ**

Гнойный мастит — острое воспаление грудной железы, осложняющее, как правило, физиологическое нагрубание.

Типичная локализация — железистая ткань грудной железы.

### **ЭТИОЛОГИЯ**

Возбудителем гнойного мастита новорожденного является стафилококк.

### **ПАТОГЕНЕЗ**

Путь проникновения гнойной инфекции — через поврежденную кожу и выводные протоки либо гематогенным путем. Как правило, воспаление возникает на фоне физиологического нагрубания грудных желез. При возникновении воспаления отмечается инфильтрация железистой ткани с последующим образованием в ее дольках одного или нескольких гнойников, которые могут сливаться. Распространение процесса на окружающую клетчатку может привести к развитию флегмоны грудной клетки.

### **КЛИНИЧЕСКАЯ КАРТИНА**

Клинически заболевание проявляется увеличением одной или обеих грудных желез в размерах. Появляются уплотнение железы, повышение местной температуры, болезненность, гиперемия кожи, а позднее флюктуация. Из выводных протоков может появиться гнойное отделяемое. При этом страдает общее состояние: ребенок плохо сосет, беспокойный, повышается температура тела.

### **ДИАГНОСТИКА**

Основывается на характерных общеклинических симптомах и местном проявлении.

### **ХИРУРГИЧЕСКОЕ ЛЕЧЕНИЕ**

Лечение заключается в проведении вскрытия гнойных полостей, локализующихся в железистой ткани. Насечки выполняют в радиальном направлении по краю гиперемии кожи, полости промывают антисептиком и накладывают компресс.

Смену компресса проводят 1–2 раза в день. При нормальном оттоке гноя к 3-м суткам местный воспалительный процесс стихает.

### 40.3. ОМФАЛИТ

Омфалит — острое воспаление кожи и подкожной клетчатки в области пупочной ранки, реже вовлекаются в процесс пупочные сосуды.

Локализация — дно пупочной ранки, кожа параумбиликальной области, пупочные сосуды.

#### ЭТИОЛОГИЯ

Возбудителем инфекции чаще является золотистый стафилококк.

#### ПАТОГЕНЕЗ

Длительное мокнутие пупочной ранки ведет к образованию избыточных грануляций, что, в свою очередь, затрудняет эпителизацию. Проникновению инфекции через пупочную ранку способствует несоблюдение гигиенического режима ухода за ребенком. При распространении воспалительного процесса на окружающие ткани развивается флегмона передней брюшной стенки, а при распространении на пупочные сосуды возникает артериит или флебит пупочных сосудов. Омфалит может осложняться развитием гнойных метастатических очагов (остеомиелита, деструктивной пневмонии, энтероколита), сепсисом.

#### КЛИНИЧЕСКАЯ КАРТИНА

Различают катаральную, флегмонозную и некротическую формы омфалита. Катаральная форма проявляется длительным заживлением пупочной ранки с серозным или серозно-гнойным отделяемым. Общее состояние ребенка не нарушается. Флегмонозная — характеризуется распространением воспаления на окружающие ткани. Кожа в окружности пупка гиперемирована, инфильтрирована.

Пупочная ранка представляет собой язву, покрытую фибринозными наложениями, окруженную плотным кожным валиком. При надавливании на околопупочную область из ранки выделяется гной.

Общее состояние ухудшается, нарастает интоксикация, повышается температура тела. Осложненное течение омфалита переходит в флегмону передней брюшной стенки. Кожа и подкожная клетчатка некротизируются. Процесс может охватывать все слои мягких тканей и вызывать перитонит.

#### ДИАГНОСТИКА

При местных формах не вызывает затруднений, основывается на характерной клинической картине. В случае осложненной формы преобладают симптомы интоксикации и перитонита.

#### ЛЕЧЕНИЕ

Лечение зависит от формы омфалита. При катаральной форме промывают пупочную ранку раствором водорода пероксида (Перекиси водорода\*) с последующим смазыванием 5% раствором калия перманганата или раствором «бриллиантового зеленого». Назначают полуспиртовые компрессы с гипертоническим раствором. Фунгус прижигают ляписом, назначают ванны с раствором калия перманганата.

При появлении гнойного отделяемого используют повязки с гипертоническим раствором, полуспиртовые и мазевые повязки. Лечение флегмонозной формы проводят как при некротической флегмоне (см. выше). При некротической форме омфалита иссекают некротические ткани до границы со здоровой кожей. Затем накладывают мазевые повязки до полного заживления.

## 40.4. РОЖИСТОЕ ВОСПАЛЕНИЕ

Рожистое воспаление — острый прогрессирующий серозно-воспалительный процесс кожи или слизистой оболочки.

Локализация: нижняя треть живота, промежность, лицо.

### ЭТИОЛОГИЯ

Возбудителем является стрептококк, реже — стафилококк.

### ПАТОГЕНЕЗ

Проникновение инфекции идет через мацерированные, поврежденные участки кожи, начинается вокруг пупка или в области половых органов и заднего прохода.

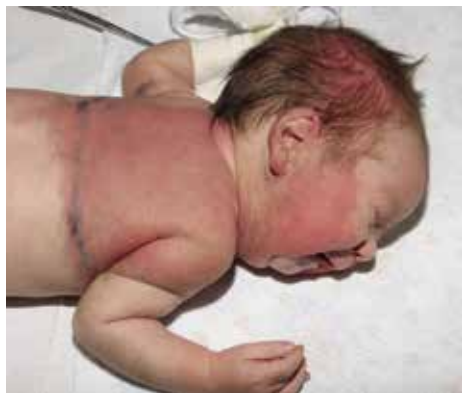### КЛИНИЧЕСКАЯ КАРТИНА

Заболевание характеризуется появлением на коже медно-красной гиперемии с четкими границами, фестончатой формы, инфильтрация имеет склонность к распространению, характерны местное повышение температуры и отечность (рис. 40.2). Ухудшается также общее состояние ребенка.

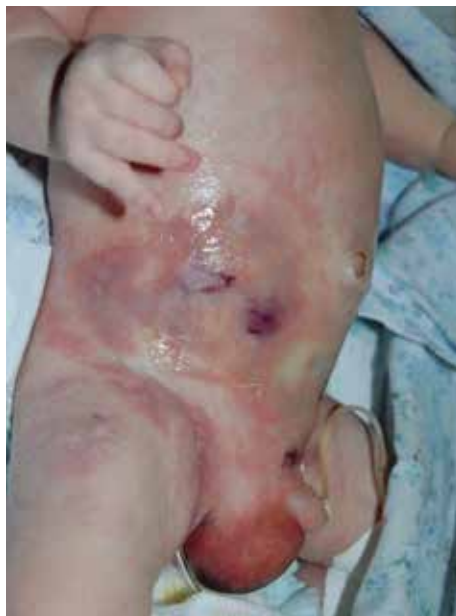Часто наблюдаются озноб, иногда рвота, повышение температуры тела до 38–40 °С, выраженный отек и нарушения питания тканей — образуются пузыри, некрозы (рис. 40.3).

Диагностика основывается на типичной клинической картине.

Лечение заключается в назначении массивной антибиотикотерапии и местной физиотерапии [УВЧ, ультрафиолетовое облучение (УФО)]. В тяжелых случаях заболевания и при локализации процесса на лице показана комплексная терапия по принципам лечения острой хирургической инфекции. Хирургическое вмешательство при рожистом воспалении показано только в том случае, если образовались некрозы.



**Рис. 40.2.** Эритематозная форма рожистого воспаления



**Рис. 40.3.** Некротическая флегмона

# Глава 41

---

## Острый гематогенный остеомиелит у новорожденных

*О.Г. Мокрушина*

Острый гематогенный остеомиелит новорожденных — острое воспалительное заболевание, поражающее костную ткань и синовиальные оболочки сустава.

### **ЛОКАЛИЗАЦИЯ**

Очаг поражения кости у новорожденных локализуется в метаэпифизарной зоне. Большое значение в развитии острого гематогенного остеомиелита имеют особенности кровоснабжения метафизарных и эпифизарных областей длинных трубчатых костей и их росткового хряща. У новорожденных внутрикостная диафизарная артерия вблизи эпифизов превращается в густую сосудистую сеть. При этом особенно густые сосудистые сети располагаются около ростковой хрящевой пластинки, где образуют большие венозные лакуны. В результате такого строения ток крови в лакунах резко замедляется и создаются благоприятные условия для размножения патогенных микроорганизмов. Эпифизы длинных трубчатых костей у новорожденных располагаются в пределах суставной сумки. Вокруг каждого сустава имеется сосудистое кольцо, от которого отходят анастомозирующие между собой ветви метафизарного, эпифизарного и синовиального значения. Таким образом, эпифиз новорожденного кровоснабжается из метафизарных сосудов и ветвей сосудистого кольца, перфорирующих кость перпендикулярно и заканчивающихся под суставным хрящом. Лишь к концу первого года жизни кровоснабжение от метафизов к эпифизам нарушается, ростковая пластинка становится барьером для инфекции.

### **ЭТИОЛОГИЯ**

Воспалительный процесс может быть первичным, развившимся на фоне видимого благополучия, и вторичным — на фоне текущего инфекционного процесса (пупочного, легочного, кишечного сепсиса), несмотря на проводимую антибактериальную терапию или

вскоре после ее отмены. Возбудителем первичного процесса в 90% случаев является золотистый стафилококк, вторичного — кокковая или грамотрицательная микрофлора. В любом случае распространение инфекционного агента происходит гематогенным путем. Если инфекционный агент заносится в синовиальную сосудистую сеть, то, оседая там, вызовет артрит. Предшественниками бактериемии могут быть: пустулезная инфекция, омфалит, введение катетеров в пуповину, интубация трахеи и т.д. Однако только одного присутствия бактерий в кости недостаточно для возникновения остеомиелита. Необходимыми факторами являются сосудистый стаз в венозных лакунах, наличие кровяных сгустков или некроз тканей в синусоидах костного мозга, истощение пассивного иммунитета, переданного от матери, недостаточный синтез собственных антител и недостаточный уровень титра иммуноглобулинов.

### ПАТОГЕНЕЗ

Как и любой воспалительный процесс, остеомиелит у новорожденных имеет стадийное течение. Избыточное размножение патогенного микроорганизма в одном из очагов и транслокация его в сосуды сустава или метаэпифизарной зоны могут вызвать патологическую контаминацию и колонизацию очага поражения. Под воздействием протеолитических ферментов, вырабатываемых патогенными микроорганизмами, происходит поражение хрящевой ткани ростковой зоны и синовиальной оболочки сустава. В очаге воспаления преобладают процессы альтерации и происходит выброс биологически активных веществ — медиаторов воспаления, затем нарушаются реологические свойства крови и увеличивается объем пораженной ткани за счет увеличения диаметра лимфатических сосудов и капилляров, развивается отек мягких тканей. Если на этом этапе диагноз не определен, то фаза экссудации вступает в свою наиболее тяжелую стадию — стадию образования гнойного экссудата. Процесс распространяется за зону метаэпифиза и осложняется развитием гнойного артрита или флегмоны мягких тканей. Может наступить генерализация воспалительного процесса с развитием сепсиса.

### КЛИНИЧЕСКАЯ КАРТИНА

Различают местную, токсическую и септикопиемическую формы. Клиническая картина зависит от формы заболевания и фазы течения воспалительного процесса.

При местном процессе локальными симптомами поражения являются: псевдопарез пораженной конечности, ограничение и болезненность при активных и пассивных движениях, сглаженность контуров пораженного сустава. Затем появляется отек мягких тканей сустава, возникает гиперемия, локальная гипертермия, болезненность при пальпации пораженного метафиза.

Токсическая форма характеризуется значительным ухудшением общего состояния, присоединяются симптомы инфекционного токсикоза.

Септикопиемия сопровождается наличием в очаге воспаления признаков флюктуации, развиваются осложнения в виде флегмоны мягких тканей, при патологическом переломе может определяться крепитация, гнойный артрит приводит к значительному увеличению объема пораженного сустава, гиперемии кожи над ним, флюктуации. Тяжелые формы остеомиелита проявляются клинической картиной септического шока.

### ДИАГНОСТИКА

Основывается на характерной клинической картине со стороны пораженной конечности.

Дополнительными методами исследования являются рентгенологическое, УЗИ (рис. 41.1) и радиоизотопная скintiграфия.

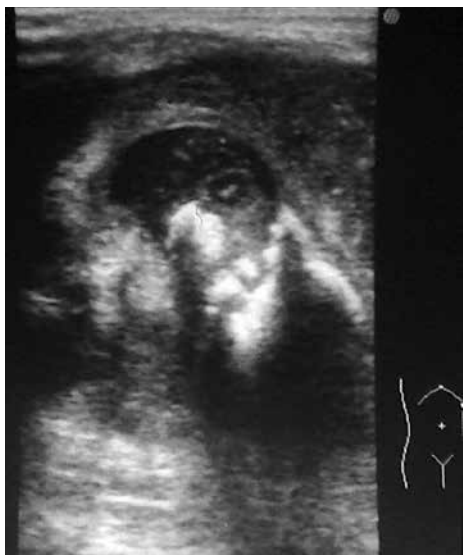

Рис. 41.1. Очаг деструкции в эпифизе

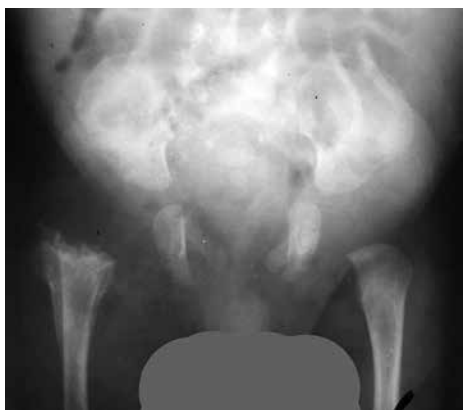

Рис. 41.2. Очаг деструкции в проксимальном метаэпифизе правой бедренной кости

Важную роль играет иммобилизация, которую осуществляют с помощью лейкопластырного вытяжения (на нижней конечности) или повязки Дезо либо сетчатым бинтом (на верхней конечности).

Хирургические манипуляции в области ростковой зоны и гипсовые лонгеты у новорожденных не применяют.

Наиболее информативным способом диагностики осложнения является УЗИ. Проводят УЗИ костей, сравнивая здоровую и пораженную конечности. Наличие жидкости в суставе является следствием распространения воспалительного процесса на сустав с формированием гнойного артрита. При распространении гнойного воспаления в окружающие мягкие ткани возникает межмышечная флегмона.

И в том, и в другом случае показано хирургическое вмешательство. При обнаружении флегмоны мягких тканей проводят ее вскрытие.

Рентгенологические признаки остеомиелита у новорожденных появляются на 7–10-е сутки от начала заболевания. При местной форме первыми рентгенологическими признаками могут быть утолщение мягких тканей и надкостницы, краевая или очаговая деструкция костной ткани (рис. 41.2).

При тяжелых формах определяются расширение суставной щели, патологический вывих, зона деструкции, занимающая более половины ширины метафиза, линия патологического перелома.

Радиоизотопная диагностика отражает сосудистый компонент воспалительной реакции и помогает определить фазу воспаления в зависимости от доли накопления радиофармпрепарата в очаге поражения. Разница накопления радиофармпрепарата в симметричных суставах до 30% соответствует начальной фазе экссудации, до 55% — фазе собственно экссудации, более 55% — стадии гнойных осложнений.

УЗИ очага поражения позволяет определить наличие жидкости в полости сустава или наличие дополнительных образований в мягких тканях.

## ЛЕЧЕНИЕ

Лечение должно проводиться в отделении хирургии новорожденных. Общая терапия осуществляется по принципам лечения острой гнойной хирургической инфекции с учетом возраста ребенка.

Применяют антибиотики широкого спектра действия, антикоагулянты, дезинтоксикационную терапию, иммунотерапию.

При осложненной форме течения, сопровождающейся клинической картиной гнойного артрита, лечение проводят с помощью пункций, удаления выпота из сустава с последующим введением антибактериальных препаратов; для санации крупных суставов в настоящее время применяется артроскопия.

Если процесс локализуется в проксимальном эпифизе бедренной кости, по мере стихания острого воспалительного процесса в целях профилактики патологического вывиха бедра и формирования *coxa vara* применяют шины-распорки.

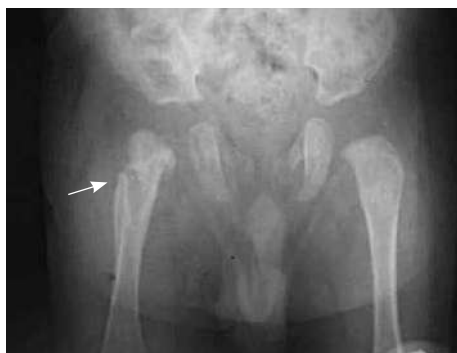### ОСЛОЖНЕНИЯ И ИСХОДЫ ЗАБОЛЕВАНИЯ

Можно выделить две группы осложнений: общие, характеризующиеся генерализацией воспалительного процесса в результате неадекватной антибактериальной терапии, и местные — возникновение патологического перелома в зоне деструкции (чаще всего является следствием позднего обращения и распространения процесса при неадекватной антибактериальной терапии) (рис. 41.3).

Поздние осложнения являются следствием обширных костных деструкций или вовлечения в воспалительный процесс сустава. Значительная деструкция эпифиза приводит к закрытию зоны роста, деформации или укорочению конечности.

Со стороны сустава чаще встречается анкилоз.

Дети, перенесшие остеомиелит, независимо от формы и локализации должны состоять на диспансерном учете у ортопеда по месту жительства.



**Рис. 41.3.** Патологический перелом в проксимальном метафизе правого бедра. Скопление жидкости в межмышечном пространстве (указано стрелкой)

# Глава 42

## Родовые повреждения

*О.Г. Мокрушина*

Родовая травма — патологическое состояние, развившееся во время родов, характеризующееся повреждением тканей и органов ребенка и сопровождающееся, как правило, нарушением их функций.

Различают родовую травму мягких тканей, костной системы, внутренних органов. Родовые травмы условно подразделяют на механические и постгипоксические.

Механическая травма может произойти при несоответствии размеров ребенка и родовых путей. Со стороны ребенка — крупный плод, макросомия, неправильное положение плода, переношенная беременность, пороки развития плода (гидроцефалия, тератома крестцово-копчиковой области и т.д.) и со стороны матери — пожилой возраст, аномалии таза и др. Другие причины включают применение акушерских пособий, а также стремительные или затяжные роды.

К механическим формам родовых травм относят кефалогематому, кровоизлияния в мышцы, переломы и вывихи трубчатых костей, повреждение позвоночника и спинного мозга, периферических нервов, внутренних органов.

### 42.1. КЕФАЛОГЕМАТОМА

Кефалогематому (кровоизлияние в поднадкостничное пространство) встречают в 0,1–1,8% случаев. Кефалогематома может возникнуть при спонтанных родах либо вследствие применения инструментальных пособий.

#### **КЛИНИЧЕСКАЯ КАРТИНА И ДИАГНОСТИКА**

При осмотре головы ребенка чаще в области одной из теменных костей обнаруживают тестоватой консистенции зыблущуюся припухлость, не выходящую за пределы одной кости свода черепа. Кожа над ней не изменена. При ощупывании опухоли определяется флюктуация, а у основания — окружающий ее плотный вал. Субпериостальные гематомы могут быть как единичными, так и множественными, различного размера.

Излившаяся под надкостницу кровь, как правило, рассасывается в сроки до 2–3 нед после рождения. В части случаев большие кефалогематомы инкапсулируются, организуются и обызвествляются.



Подлежащая внутренняя пластинка кости под давлением организовавшейся гематомы истончается. В редких случаях кефалогематома инфицируется. Появляются симптомы инфекционного токсикоза: вялость, беспокойство, повышение температуры тела, местно возникают покраснение кожи, болезненность при пальпации, повышение температуры тела и увеличение размеров образования.

Необходимо проводить дифференциальную диагностику между кефалогематомой и субапоневротической гематомой при переломе костей свода черепа. Субапоневротическая гематома, как правило, бывает значительных размеров, ее край приподнят и уплотнен за счет инфильтрации тканей кровью, что при пальпации создает впечатление вдавленного перелома. Пальпация болезненна. Показаны краниография и тщательное исследование неврологического статуса.

## **ЛЕЧЕНИЕ**

Небольшие кефалогематомы лечения не требуют. При обширных кефалогематомах в сроки от 10 до 21 дня жизни показано удаление крови и сгустков.

С этой целью выполняют пункцию кефалогематомы толстой иглой под местной анестезией с последующим наложением асептической давящей повязки.

Пункция кефалогематомы в первые 5 дней нежелательна из-за опасности повторного кровотечения в поднадкостничное пространство и развития анемии.

Нагноившуюся кефалогематому вскрывают и далее соблюдают общие правила ведения гнойных ран.

Прогноз благоприятный. Диспансерное наблюдение не требуется.

## **42.2. ПЕРЕЛОМ КЛЮЧИЦЫ**

Перелом ключицы — наиболее частый вид родовых повреждений. Анатомо-физиологические особенности объясняют преимущественную локализацию переломов на границе средней и внутренней трети. Ключицы во время выхода плечиков из родовых путей располагаются почти параллельно оси тела ребенка, что создает условия для их повреждения при осложненном течении родов. Переломы ключицы могут быть поднадкостничными (без смещения отломков) и со смещением отломков.

### **КЛИНИЧЕСКАЯ КАРТИНА И ДИАГНОСТИКА**

На стороне поражения отмечают отсутствие либо ограничение движения верхней конечности. В надключичной области определяют припухлость мягких тканей, деформацию за счет смещения отломков, отека и гематомы. Пальпация зоны перелома болезненна, выявляют крепитацию отломков. Пассивные движения верхней конечности вызывают беспокойство ребенка.

Диагноз ставят на основании клинической картины и результатов рентгенологического исследования. При поднадкостничных переломах нередко диагноз ставят на 5–7-е сутки жизни ребенка, когда в области перелома появляется костная мозоль.

Дифференциальную диагностику проводят с родовым параличом Дюшенна–Эрба.

### **ЛЕЧЕНИЕ**

Переломы ключицы у новорожденных репозиции не требуют. Основное лечение — иммобилизация с помощью повязки Дезо на 7–10 дней. Для предупреждения опрелости между телом и ручкой ребенка необходимо проложить марлевую салфетку.

При отсутствии своевременной иммобилизации возможно формирование ложного сустава.

Прогноз благоприятный, диспансерное наблюдение не требуется.

### 42.3. ПЕРЕЛОМЫ ПЛЕЧЕВОЙ КОСТИ

Переломы плечевой кости занимают второе место по частоте среди родовых повреждений. Чаще наблюдают диафизарные переломы средней трети плечевой кости, реже — травматические эпифизеолизы проксимального либо дистального отдела. Повреждение плечевой кости возникает, как правило, в момент ручного пособия по поводу запрокидывания ручек при ягодичном предлежании и асфиксии плода.

#### КЛИНИЧЕСКАЯ КАРТИНА И ДИАГНОСТИКА

Сразу после рождения обнаруживают угловую деформацию в средней трети плеча, рука висит, активные движения полностью отсутствуют. Перелом диафиза плечевой кости нередко сопровождается парезом лучевого нерва, огибающего плечевую кость в средней трети.

Обследование должно быть очень щадящим, так как усиливает боль и небезопасно в отношении повреждения лучевого нерва.

Уточнить локализацию перелома и характер смещения отломков можно с помощью рентгенографии, выполненной в двух проекциях.

#### ЛЕЧЕНИЕ

Диафизарные переломы плечевой кости требуют иммобилизации конечности сроком на 10–14 дней. Способы фиксации разнообразны, чаще других используют повязку Дезо. Репозицию у новорожденных, как правило, не проводят.

С ростом ребенка происходит нивелирование оставшихся смещений. После снятия повязки необходимо оценить состояние иннервации конечности. В случае выявления нарушений необходимы специализированное лечение в условиях стационара (массаж, лечебная гимнастика, курс витаминов группы В, неостигмина метилсульфата) и наблюдение у невропатолога.

### 42.4. ТРАВМАТИЧЕСКИЕ ЭПИФИЗЕОЛИЗЫ ПЛЕЧЕВОЙ КОСТИ

Травматические эпифизеолизы плечевой кости возникают при резких ротационных движениях ручки при стремительных и быстрых родах и применении акушерских пособий. Активные движения отсутствуют, пассивные болезненны. Пальпация и ротационные движения в области сустава сопровождаются крепитацией и болезненностью.

Повреждение, как правило, осложняется парезом лучевого нерва. Область поврежденного сустава сглажена за счет отека и гемартроза.

Рентгенодиагностика затруднена из-за отсутствия ядер окостенения в области эпифизов, и только к 7–10-м суткам на повторных рентгенограммах можно увидеть костную мозоль и ретроспективно оценить характер повреждения. Уточнить диагноз можно с помощью УЗИ.

При значительном смещении эпифиза и проведение закрытой репозиции с последующей фиксацией верхней конечности гипсовой лонгетой. Контроль за стоянием отломков осуществляется с помощью УЗИ.

При отсутствии смещения целесообразна фиксация ручки на отводящей шине сроком на 10–14 дней. Необходимо наблюдение у невропатолога и ортопеда.

### 42.5. ПЕРЕЛОМЫ БЕДРЕННОЙ КОСТИ

Переломы бедренной кости чаще возникают при ягодичном предлежании и поперечном положении плода в момент инструментального пособия или поворота

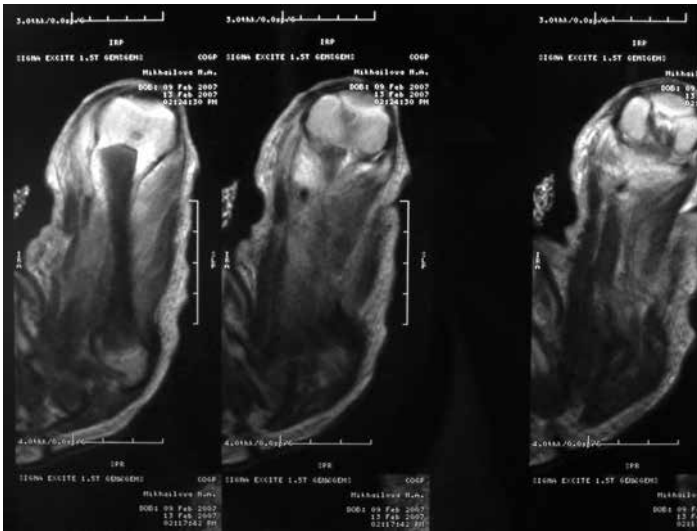
на ножку. Наиболее часто встречаются переломы в области диафиза бедренной кости. Плоскость перелома может проходить в поперечном или косом направлении. Характерное смещение отломков определяется действием соответствующих групп мышц: проксимальный отломок смещается кпереди и кнаружи, дистальный — кверху и кзади.

**КЛИНИЧЕСКАЯ КАРТИНА И ДИАГНОСТИКА**

Выявляют деформацию в средней или верхней трети бедра. Активные движения отсутствуют. Характерно положение ножки: она согнута в тазобедренном и коленном суставах и несколько приведена вследствие рефлекторного гипертонуса мышц-сгибателей.

Уточняют диагноз с помощью рентгенографии.

При травматических эпифизеолизах бедренной кости клинически типичны вынужденное положение конечности, отсутствие активных движений, припухлость и болезненность зоны пораженного сустава. При ротационных движениях определяют крепитацию. Рентгенодиагностика затруднена. Диагноз уточняют с помощью УЗИ. В сомнительных случаях необходимо выполнить МРТ (рис. 42.1).



**Рис. 42.1.** Магнитно-резонансная томограмма ребенка с эпифизеолизом бедренной кости

При эпифизеолизе проксимального конца бедренной кости проводят дифференциальную диагностику с врожденным вывихом бедра. Рентгенодиагностика эпифизеолиза дистального отдела бедренной кости несколько облегчается выявлением смещения ядра окостенения эпифиза.

**ЛЕЧЕНИЕ**

При переломах бедренной кости у новорожденных наиболее широкое применение получило лейкопластырное вертикальное вытяжение по Шеде сроком на 10–14 дней. С ростом ребенка происходит нивелирование оставшихся смещений. При переломах средней трети бедренной кости дети в дальнейшем наблюдении не нуждаются.

Дети с родовыми повреждениями проксимального отдела бедренной кости нуждаются в длительном диспансерном наблюдении, которое осуществляет ортопед. В целях профилактики развития посттравматической *coxa vara*, асептического

некроза головки бедренной кости всем детям накладывают отводящую шину-распорку после снятия вытяжения по Шеде. После выписки из стационара в течение первого года ребенок должен наблюдаться у ортопеда по месту жительства. Исход родовых переломов длинных трубчатых костей благоприятный. Даже при сохраняющейся нарушенной оси поврежденной кости в течение первого года ось становится правильной. При эпифизеолизах прогноз также благоприятный в случае своевременной диагностики и лечения.

## **42.6. РОДОВЫЕ ПОВРЕЖДЕНИЯ ПАРЕНХИМАТОЗНЫХ ОРГАНОВ БРЮШНОЙ ПОЛОСТИ И ЗАБРЮШИННОГО ПРОСТРАНСТВА**

К наиболее частым повреждениям относят разрывы печени, селезенки, надпочечников с развитием опасного для жизни ребенка кровотечения. В генезе повреждений лежит нарушение механизма родов: роды крупным плодом, недоношенность ребенка, стремительные либо роды со вторичной слабостью родовой деятельности, требующие применения родоразрешающих пособий. Анатомо-физиологические особенности новорожденного (относительно небольшой размер паренхиматозных органов, некоторая незрелость соединительнотканной стромы и нежная капсула, значительная податливость грудной клетки) способствуют указанному виду повреждений. Низкие коагуляционные свойства крови благоприятствуют образованию больших подкапсульных гематом с последующим их разрывом и кровотечением в свободную брюшную полость.

### **42.6.1. Повреждения печени и селезенки**

#### **КЛИНИЧЕСКАЯ КАРТИНА**

Клиническая картина нередко имеет двухфазное течение. В первые часы и сутки жизни выявляют симптомы родового стресса, нарушения мозгового кровообращения, анемию, расширение границ поврежденного органа. При пальпации нередко отмечают болезненность и напряжение мышц живота, симптомы динамической кишечной непроходимости (срыгивания, задержку отхождения мекония).

В связи с разрывом подкапсульной гематомы и продолжающимся кровотечением в брюшную полость состояние ребенка резко ухудшается с развитием геморрагического шока. Усиливаются бледность и иктеричность кожного покрова, ребенок стонет, плохо удерживает тепло. Живот увеличивается, становится болезненным, ткани брюшной стенки — пастозными. У мальчиков отмечают цианоз и отек мошонки вследствие затекания крови через необлитерированный влагалищный отросток брюшины. Перистальтика не выслушивается, симптомы раздражения брюшины положительные. Перкуторно в отлогих местах выявляют притупление. Появляется резкая болезненность при надавливании на область пупка, вызванная раздражением травмированной капсулы печени.

#### **ДИАГНОСТИКА**

Диагностика основана на данных клинического, рентгенологического, лабораторного и инструментального исследований.

В диагностике подкапсульных гематом методом выбора служит УЗИ, выявляющее увеличение размеров пораженного органа, нарушение его структурности с наличием полости с неоднородным содержимым. В брюшной полости может быть обнаружена кровь.

На обзорных рентгенограммах органов брюшной полости в прямой проекции выявляют затенение нижних отделов, симптом плавающих кишечных петель. Характерно снижение концентрации гемоглобина, гематокрита, количества эритроцитов, ОЦК, ЦВД. В диагностически сложных случаях показан лапаросцентез.

## ЛЕЧЕНИЕ

В случае подкапсульной гематомы без симптомов внутрибрюшного кровотечения у новорожденных показана максимально консервативная гемостатическая терапия, включающая переливание нативной или свежезамороженной плазмы, при необходимости — компонентов крови, введение препаратов кальция и менадиона натрия бисульфита. Обращение с ребенком должно быть максимально щадящим.

При чрескапсульных разрывах паренхимы печени с кровотечением в брюшную полость показано экстренное оперативное вмешательство. Применяют швы Кузнецова–Пенского, тампонаду сальником, гемостатической губкой, пленкой.

В случае разрыва селезенки чаще приходится выполнять спленэктомию.

В послеоперационном периоде продолжают гемостатическую терапию, трансфузии компонентов крови. Следует помнить, что дети после спленэктомии чрезвычайно чувствительны к инфекциям.

## ПРОГНОЗ

Подкапсульные гематомы печени рассасываются, как правило, в срок 3–4 нед и далее наблюдения не требуют. Контроль проводят с помощью УЗИ.

## 42.6.2. Кровоизлияние в надпочечники

В результате родовых повреждений возможны кровоизлияния в ткань надпочечника и формирование подкапсульной гематомы. При надрыве капсулы возникает обширная околопочечная гематома, спускающаяся по забрюшинному пространству в паховую область, а у мальчиков — в полость мошонки. Возможно проникновение крови в брюшную полость. Поражение правого надпочечника, как правило, происходит чаще. Это объясняется сдавлением надпочечника между ребрами и печенью, а также тем, что венозная кровь из левого надпочечника вытекает в более узкую селезеночную вену, в то время как из правого надпочечника она направляется в широкую нижнюю полую вену, вследствие чего справа источник кровотечения более мощный.

### КЛИНИЧЕСКАЯ КАРТИНА И ДИАГНОСТИКА

Кровоизлияние в надпочечник проявляется симптомами острой анемии, пальпируемым в латеральных отделах брюшной полости объемным болезненным образованием; с 2–4-х суток жизни присоединяется надпочечниковая недостаточность. Состояние, как правило, тяжелое: дети вялые, адинамичные, отказываются от еды, срыгивают, плохо удерживают тепло, кожный покров бледный. Живот вздут, мягкий. В поясничной области на стороне поражения выявляют болезненную при пальпации припухлость. В ряде случаев на 2–3-и сутки определяется гематома в подвздошно-паховой области.

После стихания острых симптомов травмы к 3–5-м суткам жизни на стороне поражения выявляют опухолевидное плотное неподвижное образование.

Диагностике помогает УЗИ, при котором в области верхнего полюса почки определяют многополостное образование, заполненное неоднородной жидкостью и сгустками.

На обзорных рентгенограммах органов брюшной полости в двух проекциях видно расширение тени забрюшинного пространства. В сомнительных случаях выполняют радиоизотопное сканирование почек. На стороне поражения видна почка, оттесненная вниз и латерально, со сниженными функциями, а в проекции верхнего ее полюса виден обширный дефект накопления радиофармпрепарата.

Дифференциальную диагностику необходимо проводить с опухолями забрюшинного пространства (тератомой, нейрогенной опухолью).

## ЛЕЧЕНИЕ

При кровоизлиянии в надпочечники в острой фазе и отсутствии кровотечения в брюшную полость лечение должно быть максимально консервативным, включающим весь комплекс гемостатической терапии. С заместительной целью назначают гидрокортизон из расчета 3–5 мг/кг в сутки или преднизолон с учетом биологического ритма. В связи с тем, что гематомы надпочечника, как правило, организуются и смещают почку, нарушая ее функции, через 2–3 нед после травмы выполняют люмботомию с удалением сгустков крови и дренированием полости гематомы. Удалять надпочечник не рекомендуют, так как возможна регенерация органа.

В последующем ребенку необходимо диспансерное наблюдение; в стрессовых ситуациях возможны симптомы надпочечниковой недостаточности.

# Раздел VI

## УРОЛОГИЯ-АНДРОЛОГИЯ

### ЭМБРИОГЕНЕЗ ОРГАНОВ МОЧЕПОЛОВОЙ СИСТЕМЫ

В процессе эмбриогенеза человека происходит смена трех форм выделительных органов — предпочки (*pronephros*), первичной почки (*mesonephros*) и вторичной почки (*metanephros*). Материалом для развития органов выделения у зародыша служат специальные зачатки — сегментные ножки промежуточной мезодермы, или нефротомы. Последние сначала имеют вид плотных образований. В передних и средних сегментах тела они отграничены друг от друга. В каудальном направлении нефротомы уменьшаются в размерах, тесно прилежат друг к другу и в самых задних сегментах с каждой стороны тела образуют по одному так называемому метанефритическому тяжу, представляющему недифференцированную массу нефротомов.

**Предпочка** образуется следующим образом. Наиболее краниальные две-четыре пары сегментных ножек становятся полыми и вытягиваются в виде канальцев. Дорсальные концы канальцев отделяются от дорсальной мезодермы, заворачиваются и растут в каудальном направлении. При этом каждая пара канальцев срастается с соседней парой, образуя таким образом пару длинных каналов — протоков предпочки, которые впоследствии впадают в клоаку. Вентральные концы канальцев остаются связанными с вентральной мезодермой. Они приобретают воронкообразные расширения и впадают в полость тела. Края воронок образованы клетками, снабженными длинными мерцательными ресничками. Около воронкообразных отверстий предпочки из боковых веточек спинной аорты образуется большой сосудистый клубок, из него продукты обмена фильтруются во вторичную полость тела, а оттуда выводятся мерцательными ресничками через канальцы и протоки предпочки в клоаку. Предпочка закладывается в середине 3-й недели внутриутробного развития в виде рудиментарного образования. Канальцы ее и сосудистый клубок остаются недоразвитыми, не функционируют, и к концу 4-й недели предпочка совершенно редуцируется. Однако образовавшиеся каналы предпочки интенсивно растут в каудальном направлении и к концу 3-й недели впадают в клоаку.

**Первичная почка** образуется из множества нефротомов шейных, грудных и большинства поясничных сомитов. Канальцы первичной почки возникают таким же образом, как и канальцы предпочки. Их дорсальные концы растут по направлению к протоку предпочки и впадают в него. От вентральных отделов канальцев отходят полые, слепо оканчивающиеся выросты. В последних образуются бокаловидные образования, получившие название капсулы Шумлянско-Боумена. К каждому такому образованию от дуги аорты подходит сосуд — приносящая артериола (*vasa afferens*). Она разветвляется на многочисленные капилляры, образуя сосудистый клубочек, от которого отходит отводящий сосуд (*vasa efferens*).

Сосудистый клубочек вместе с капсулой Шумлянскогo–Боумена получил название почечного, или мальпигиевого, тельца. Первичную почку, представленную канальцами и мальпигиевыми тельцами с окружающей их эмбриональной соединительной тканью, называют вольфовым телом. Таким образом, при первичной почке устанавливается непосредственная связь канальцев с кровеносной системой. Продукты обмена поступают из крови в выделительные органы. Каналы, в которые впадают канальцы первичной почки, носят название вольфовых каналов. Каждый из них открывается отдельным отверстием в клоаку.

Первичная почка закладывается в конце 4-й недели эмбрионального развития. Канальцы соседних сегментов переплетаются между собой, каждый из них образует множество веточек, к которым подходят сосудистые клубочки и вольфовы тела. Таким образом, они представляют собой весьма объемные образования, расположенные по сторонам от кишечной брыжейки. Последняя образует брыжейки первичных почек. Эти брыжейки, продолжаясь кверху, дают начало паховым связкам первичных почек.

**Вторичная, или окончательная, почка** у эмбриона развивается из метанефрогенных тяжей, являющихся недифференцированной массой нефротомов, и заднего конца вольфовых каналов. Формирование ее начинается с образования мочеточников (метанефритический дивертикул). Расширенный слепой конец метанефритического дивертикула впоследствии превращается в лоханку. Возникновение одновременно с одной стороны двух метанефритических дивертикулов приводит к удвоению мочеточника. От слепого конца, окруженного недифференцированной метанефрогенной тканью, в последнюю вырастают полые трубочки, дающие начало собирательным канальцам. Зачатковый материал вокруг трубочек со временем трансформируется в извитые канальцы, один конец которого образует капсулу Шумлянскогo–Боумена с соответствующим сосудистым клубочком, а другой срастается с собирательным канальцем. Таким образом, появляется структурная единица почки — нефрон. При полном нарушении дифференциации нефрогенной ткани возникает агенезия почки. Неправильное формирование нефрона, заключающееся в неполном слиянии прямых и извитых канальцев, приводит к развитию поликистоза почек. Дифференцировка почечной ткани идет от центра к периферии и продолжается после рождения ребенка.

С развитием почечной ткани вторичная почка начинает усиленно расти. Наряду с этим происходит атрофия вольфова тела. Поэтому с начала 3-го месяца эмбриональной жизни окончательная почка располагается выше первичной, перемещаясь в дальнейшем в поясничную область. С момента закладки до окончательного перемещения вторичной почки могут возникать различные отклонения от нормального развития, проявляющиеся в дальнейшем аномалиями количества и расположения почек. При сращении метанефрогенных зачатков, расположенных рядом, впоследствии возникает подковообразная или кольцевидная почка.

**Пороки развития органов мочевой системы** по частоте прочно занимают ведущее место среди всех эмбрио- и фетопатий, составляя среди них более 40%. Многие из них представляют непосредственную угрозу для жизни больного в связи с нарушением оттока мочи, развитием пиелонефрита и почечной недостаточности (обструктивные уропатии). Другие в дальнейшем сказываются бесплодием (аномалии и пороки развития яичек и половых органов). Для понимания причин возникновения некоторых пороков целесообразно кратко изложить эмбриогенез органов мочевой системы. Онто- и филогенетически различают три системы почек:

- переднюю, или головную (предпочку), — пронефрос;
- первичную (среднюю почку), вольфово тело, — мезонефрос;
- постоянную (или окончательную) почку — метанефрос.



**Пронефрос** — парный орган, состоящий из 6–10 пар выделительных канальцев (протонефридий). Располагается ближе к переднему концу тела. Протонефридии с помощью почечных воронок сообщаются с вторичной полостью тела. Противоположные концы выделительных канальцев соединяются с первичным экскреторным каналом, открывающимся в целомическую полость.

**Мезонефрос** появляется на 3-й неделе эмбриогенеза, еще до того времени, как редуцируется пронефрос. Он располагается каудальнее предпочки, состоит из сегментарных канальцев, соединяющихся тем же экскреторным каналом — вольфовым протоком (проток первичной почки). Кроме вольфова (мезонефрального), развивается второй парный проток — мюллеров (парамезонефральный). Краниальные концы мюллеровых протоков сообщаются с брюшной полостью, каудальные впадают в урогенитальный синус. В дальнейшем у мужских особей мюллеровы ходы редуцируются, а у женских из них образуются матка, маточные трубы и влагалище. Вольфов проток редуцируется у женских особей, а у мужских дает начало выводным протокам яичек. Мезонефрос полностью редуцируется к 12–14-й неделе.

**Метанефрос** развивается в хвостовой части эмбриона в период атрофии мезонефроса из двух зачатков: метанефрогенной бластемы и выпячивания вольфова протока. Из метанефрогенной бластемы образуется секреторный аппарат, а из вольфова протока — экскреторный (мочеточник, лоханки, чашечки и собирательные канальцы). Нарушения в соединении этих зачатков приводят к появлению различных почечных аномалий, в первую очередь кистозных. На 7–8-й неделе эмбриогенеза начинается процесс восхождения почек. Сначала почки располагаются низко в тазу вблизи друг от друга лоханками кпереди. Кровоснабжение их осуществляется множественными сосудами, отходящими от тазовых ветвей аорты. Тесное взаиморасположение метанефрогенных бластем может привести к их слиянию и образованию единой почечной паренхимы (подковообразная почка). Процесс восхождения почек происходит за счет образования новых артериальных стволов. Из стенки аорты появляется выпячивание, растущее в паренхимы и берущее на себя кровоснабжение почки. Прежние почечные артерии постепенно облитерируются и рассасываются. Новообразованные артериальные стволы, укорачиваясь, подтягивают почку кверху, при этом происходит ее некоторая ротация. Затем образуются новые сосуды, отходящие от аорты выше прежних, и т.д., и почка, как по лестнице, с их помощью совершает процесс восхождения и ротации. У трети людей предварительно образованные артериальные стволы не рассасываются (аберрантные сосуды), вызывая в части случаев сдавление мочеточника и развитие гидронефроза. При нарушении эмбриогенеза почка может остановиться на пути восхождения, будучи фиксирована несколькими артериальными стволами (дистофия почки).

Мочеточниковый зачаток образуется на 5–6-й неделе эмбриогенеза, отходя вверх от каудального отдела вольфова канала. Последний трансформируется в пузырно-мочеточниковый сегмент, образуя также заднюю уретру, несущие протоки и семенные пузырьки. Нарушение взаимоотношения и дифференциации мочеточникового зачатка и вольфова протока приводит к эктопии устьев мочеточников. Таким образом, обструктивная уропатия представляет собой совокупность морфологических признаков дизэмбриогенеза мочевыводящих путей и паренхимы почек за счет нарушения взаимодействия трех составляющих: мочеточникового ростка, метанефрогенной бластемы и сосудов на фоне дискоординации влияния различных факторов.

# Глава 43

## Аномалии развития почек и мочеточников

*А.В. Писклаков*

Различают аномалии количества, положения, взаимоотношения, величины и структуры почек.

### **КЛАССИФИКАЦИЯ**

**Аномалии количества** включают агенезию и третью, добавочную почку.

**Аномалии положения** представлены различными видами дистопии почек.

**Аномалии взаимоотношения** представляют собой сращение почек. Различают симметричные и асимметричные формы сращения. К первым относят подково- и галетообразную, ко вторым — S-, L- и I-образные почки.

**Аномалии величины и структуры** включают аплазию, гипоплазию, удвоение почки и кистозные аномалии.

### **43.1. АГЕНЕЗИЯ ПОЧКИ**

#### **Коды по МКБ-10**

Q60.0. Агенезия почки односторонняя.

Q60.1. Агенезия почки двусторонняя.

#### **ЭПИДЕМИОЛОГИЯ**

Отсутствие закладки органа встречаются с частотой 1 на 1000 новорожденных. Двустороннюю почечную агенезию отмечают в 4 раза реже односторонней и преимущественно у представителей мужского пола (в соотношении 3:1). Дети с агенезией обеих почек (арений) нежизнеспособны и обычно рождаются мертвыми. Однако описаны казуистические наблюдения довольно длительного выживания. Это можно объяснить замечательной особенностью детского организма: другие органы выполняют функцию пораженного или полностью вышедшего из строя органа. При этом функция выделения осуществляется печенью, кишечником, кожей и легкими.

Агенезия почки обычно сочетается с отсутствием мочевого пузыря, дисплазией половых органов, нередко с легочной гипоплазией, менингоцеле и другими врожденными пороками.

## КЛИНИЧЕСКАЯ КАРТИНА

Односторонняя почечная агенезия связана с отсутствием образования нефробластемы с одной стороны. При этом, как правило, отсутствует соответствующий мочеточник, отмечают недоразвитие половины мочевого пузыря и нередко полового аппарата. Единственная почка обычно гипертрофирована и полностью обеспечивает выделительную функцию. В таких случаях аномалия протекает бессимптомно.

## ДИАГНОСТИКА

Подозрение на солитарную почку возникает при пальпации увеличенной безболезненной почки, однако диагноз можно поставить лишь на основании углубленного рентгеноурологического исследования (экскреторной урографии, цистоскопии, почечной ангиографии).

При урографии появление контраста на стороне агенезии отсутствует (рис. 43.1). Цистоскопия выявляет отсутствие соответствующего устья мочеточника и гемиатрофию мочепузырного треугольника. Ангиография указывает на отсутствие почечной артерии.

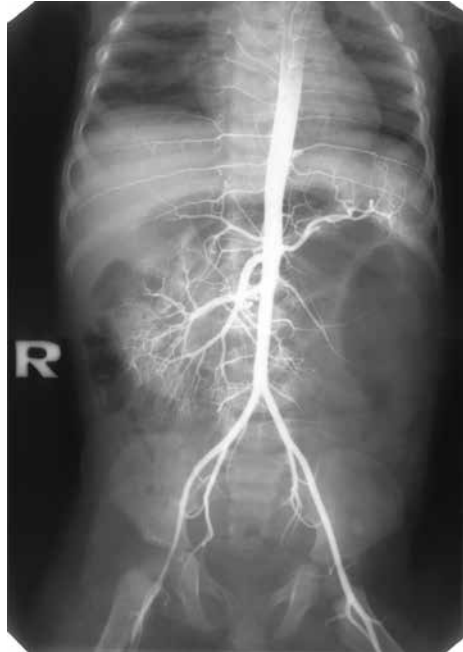

Рис. 43.1. Агенезия левой почки. Левая почечная артерия не выявляется. Брюшная аортограмма

## 43.2. ДОБАВОЧНАЯ ПОЧКА

### Код по МКБ-10

Q63.0. Добавочная почка.

### ЭПИДЕМИОЛОГИЯ

Добавочная почка — чрезвычайно редкая аномалия. К настоящему времени описано немногим более 100 наблюдений.

### ЭТИОЛОГИЯ

Образование добавочной почки связывают с отпочкованием участка метанефрогенной бластемы, причем она чаще формируется около основной, располагаясь выше или ниже нее.

### ПАТОМОРФОЛОГИЯ

Добавочная (третья) почка значительно меньше обычной, но имеет нормальное анатомическое строение. Кровоснабжается она отдельно за счет артерий, отходящих от аорты. Мочеточник обычно впадает в мочевой пузырь самостоятельным устьем, но может быть эктопирован или сообщаться с мочеточником основной почки. Описаны случаи слепого окончания мочеточника.

Добавочную почку следует отличать от верхнего сегмента удвоенной почки. Различие заключается в том, что при удвоении собирательная система нижнего

сегмента почки представлена двумя большими чашечками, а верхнего — одной. Сегменты удвоенной почки находятся в интимной близости и образуют неразрывный контур паренхимы. В случае же добавочной почки ее паренхима отделена от основной почки, а коллекторная система содержит три чашечки, как и основная, только в миниатюре.

### **КЛИНИЧЕСКАЯ КАРТИНА**

Клиническое значение добавочная почка приобретает лишь при эктопии устья мочеточника (постоянном недержании мочи) или ее поражении вследствие воспалительного, опухолевого или другого патологического процесса.

### **ДИАГНОСТИКА**

Диагноз можно поставить на основании данных экскреторной урографии, ретроградной пиелографии, аортографии.

### **ЛЕЧЕНИЕ**

Лечение при заболевании добавочной почки обычно заключается в нефрэктомии ввиду малой функциональной ценности.

### **ОСЛОЖНЕНИЯ**

Осложнения при нефрэктомии бывают как универсальные, не зависящие от технологии операции (открытая или с использованием видеоэндоскопии), так и характерные только для одного из используемых методов.

Универсальные интраоперационные осложнения включают повреждение любых органов, расположенных рядом с почками (например, печени, селезенки, ПЖ), или любых крупных кровеносных сосудов (например, аорты, нижней полой вены). Травмы плевры могут привести к пневмотораксу.

Универсальные послеоперационные осложнения включают вторичное кровотечение из почечной ножки или любую нераспознанную травму вышеуказанных органов, ателектаз, скопление жидкости в ложе удаленной почки. При открытой нефруретерэктомии в послеоперационном периоде возможно возникновение динамической непроходимости кишечника, послеоперационных вентральных грыж, а также как поверхностной, так и глубокой раневой инфекции (паранефрита или нагноения послеоперационной раны).

При использовании видеоэндоскопических технологий при нефрэктомии возможны троакарное повреждение внутренних органов или сосудов, а также термическое повреждение тканей или органов при использовании монополярной коагуляции.

## **43.3. ДИСТОПИЯ ПОЧКИ**

### **ОПРЕДЕЛЕНИЕ**

Под дистопией почки понимают необычное расположение почек в связи с нарушением в эмбриогенезе процесса их восхождения.

#### **Код по МКБ-10**

Q63.2. Эктопическая почка.

### **ЭПИДЕМИОЛОГИЯ**

Заболеваемость аномалией в среднем составляет 1 на 800 новорожденных. Дистопию почки чаще выявляют у лиц мужского пола.

## ПАТОМОРФОЛОГИЯ

Поскольку процессы восхождения и ротации взаимосвязаны, дистопированная почка повернута кнаружи, при этом чем ниже дистопия, тем вентральнее расположена почечная лоханка. Дистопированная почка нередко имеет рассыпной тип кровоснабжения, сосуды ее короткие и ограничивают смещаемость почки. Функциональное состояние дистопированной почки обычно снижено. Почка, как правило, имеет дольчатое строение. Форма ее может быть самой разнообразной — овальной, грушевидной, уплощенной и неправильной.

## КЛАССИФИКАЦИЯ

Различают высокую дистопию, низкую и перекрестную.

- К **высокой дистопии** относят внутригрудную почку. Это очень редкая аномалия. К настоящему времени в мировой литературе количество ее описаний не превышает 90. При внутригрудной дистопии почка обычно входит в состав диафрагмальной грыжи. Мочеточник удлиннен, впадает в мочевой пузырь.
- Разновидности **низкой дистопии** включают поясничную, подвздошную и тазовую дистопии.
  - ✧ При поясничной дистопии несколько повернутая кпереди лоханка находится на уровне IV поясничного позвонка. Почечная артерия отходит обычно выше бифуркации аорты. Смещение почки ограничено.
  - ✧ Подвздошная дистопия (рис. 43.2) характеризуется более выраженной ротацией лоханки кпереди и расположением ее на уровне  $L_v-S_1$ . По сравнению с пояснично дистопированной почкой отмечают ее смещение медиально. Почечные артерии, как правило, множественные, отходят от общей подвздошной артерии или аорты в месте бифуркации. Подвижности почки при изменении положения тела практически нет.
  - ✧ Тазовая почка (рис. 43.3) располагается по средней линии под бифуркацией аорты, позади и несколько выше мочевого пузыря. Может иметь самую причудливую форму. Как правило, гипоплазирована в той или иной степени. Сосуды почки обычно рассыпного типа, являются ветвями общей

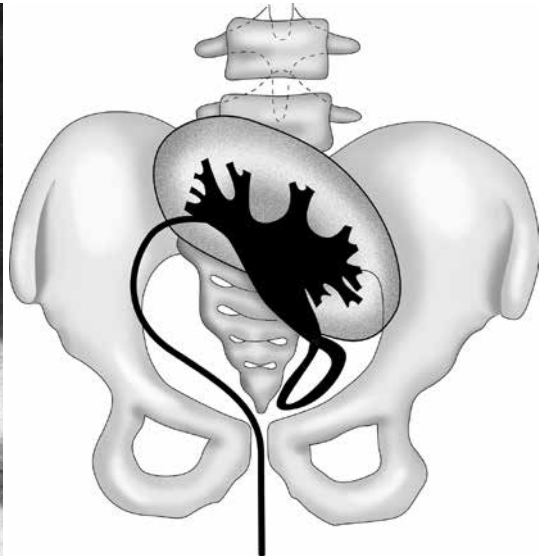
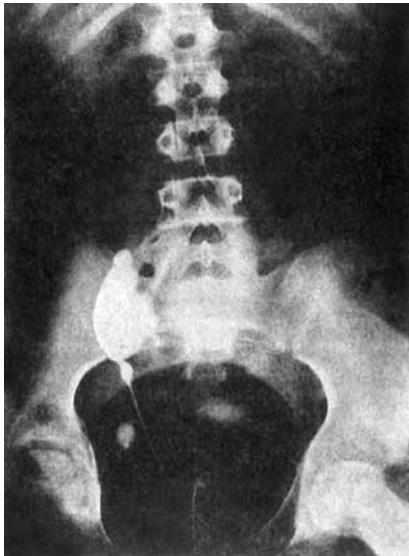


Рис. 43.2. Подвздошная дистопия правой почки. Ретроградная пиелограмма

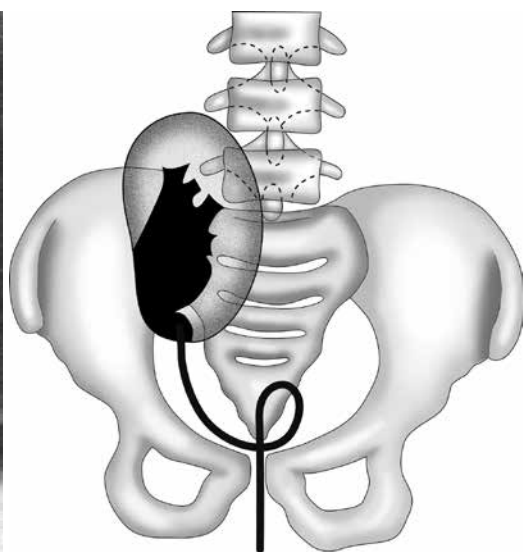
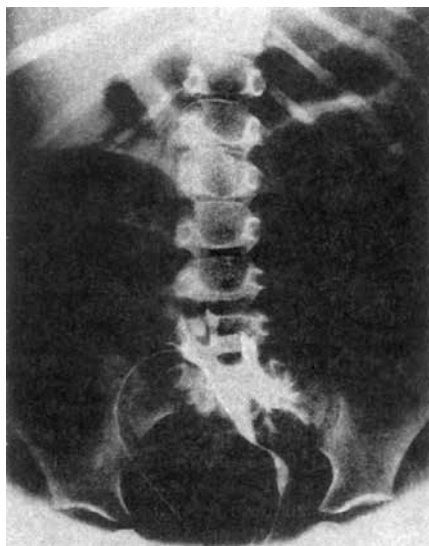


Рис. 43.3. Тазовая дистопия почки. Ретроградная пиелограмма

подвздошной или различных тазовых артерий. Возможно сочетание тазовой дистопии с поясничной или подвздошной дистопией контралатеральной почки.

- **Перекрестная дистопия** (рис. 43.4) характеризуется смещением почки контралатерально. При этом, как правило, обе почки срастаются, образуя S- или I-образную почку. Мочеточник, дренирующий дистопированную почку, впадает в мочевой пузырь на обычном месте. Сосуды, питающие почки, отходят ниже обычного с ипси- или контралатеральной стороны. Частота перекрестной дистопии почки составляет один на 10 000–12 000 новорожденных. Описана двусторонняя перекрестная дистопия, ее встречают исключительно редко.

#### КЛИНИЧЕСКАЯ КАРТИНА

При дистопии почки клиническая картина обусловлена аномальным расположением органа. Ведущим симптомом бывает боль, возникающая при перемене положения тела, физическом напряжении, метеоризме. При перекрестной дистопии боль обычно локализуется в подвздошной области и иррадирует в паховую область противоположной

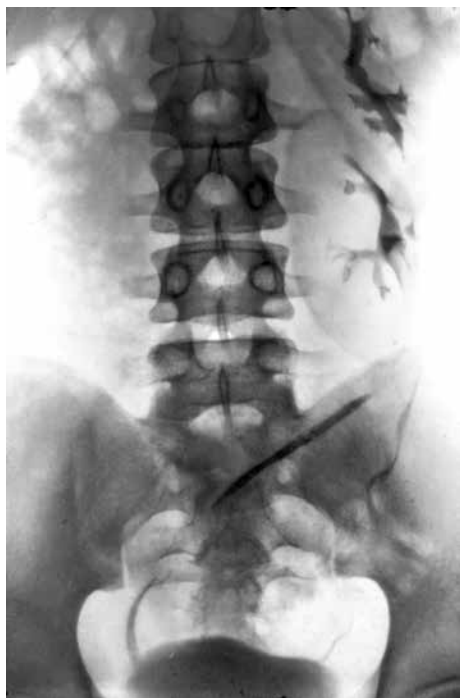

Рис. 43.4. Перекрестная дистопия левой почки. Экскреторная урограмма

стороны. Поскольку дистопированная почка бывает поражена патологическим процессом (гидронефротической трансформацией, калькулезом, пиелонефритом) значительно чаще, чем нормально расположенная, нередко присоединяются симптомы указанных заболеваний.

## ДИАГНОСТИКА

### Осмотр и физикальное обследование

При поясничной и подвздошной дистопии почка пальпируется в виде слабобольного малоподвижного образования.

### Лабораторные и инструментальные исследования

Выявляют дистопию обычно при экскреторной урографии, а в случае резкого снижения функций почки — при ретроградной пиелографии. Отмечают характерные признаки дистопии: ротацию и необычную локализацию почки с ограниченной подвижностью.

### Дифференциальная диагностика

Нередко возникают трудности в дифференциальной диагностике поясничной и подвздошной дистопии и нефроптоза, особенно в случаях так называемого фиксированного нефроптоза, который, как и дистопированная почка, характеризуется низкой локализацией и малой смещаемостью почки. Однако на урограммах при фиксированном нефроптозе можно отметить медиальное расположение лоханки и извитой длинный мочеточник. Иногда разграничить это состояние помогает лишь почечная ангиография, выявляющая короткую сосудистую ножку при дистопии и удлиненную — при нефроптозе.

## ЛЕЧЕНИЕ

Отношение к дистопии почки максимально консервативное. Операцию обычно проводят при дистопии, осложненной гидронефрозом или калькулезом. В случаях гибели дистопированной почки выполняют нефрэктомии. Оперативное перемещение почки крайне сложно из-за рассыпного типа кровоснабжения и малого калибра сосудов.

## ОСЛОЖНЕНИЯ

Осложнения после оперативного лечения при дистопии почки зависят от характера патологии, вызвавшей необходимость операции. При гидронефротической трансформации дистопированной почки проводится пиелоретеральная пластика. При этом осложнения после этого вмешательства стандартны и соответствуют технологии операции (открытая или видеоэндоскопическая).

Ранние осложнения открытой пиелопластики редки и обычно включают длительное выделение мочи из паранефрального пространства за счет «протечки» анастомоза и его обструкцию. Длительная «протечка» мочи через дренаж редко требует стентирования. Тем не менее, если она сохраняется в течение более 2 нед, возможно ретроградное стентирование. Обструкция анастомоза чаще всего наблюдается при операциях без использования шинирующего анастомоза стента. В течение 3 мес после операции 80% обструкций анастомозов ликвидируются самостоятельно. Интраоперационные осложнения лапароскопической или роботизированной пиелопластики включают троакарное повреждение внутренних органов или сосудов и термическое повреждение тканей или органов.

Различные степени послеоперационного пареза кишечника могут наблюдаться независимо от способа хирургического вмешательства и, как правило, устраня-

ются консервативно. Поздняя послеоперационная непроходимость анастомоза в отдаленном периоде является сложной проблемой, и обычно она возникает в результате стеноза. Это может потребовать повторной пиелоуретеральной пластики.

Осложнения при нефрэктомии также стандартны и уже рассматривались выше.

## 43.4. СРАЩЕНИЕ ПОЧЕК

### Код по МКБ-10

Q63.1. Слившаяся, дольчатая и подковообразная почка.

### ЭПИДЕМИОЛОГИЯ

Сращение почек составляет около 13% всех почечных аномалий.

### КЛАССИФИКАЦИЯ

Различают симметричные и асимметричные формы сращения. К первым относят подково- и галетообразную, ко вторым — S-, L- и I-образные почки.

При подковообразной аномалии развития почки срастаются одноименными концами, почечная паренхима имеет вид подковы. Возникновение аномалии связано с нарушением процесса восхождения и ротации почек.

## 43.5. ПОДКОВООБРАЗНАЯ ПОЧКА

Подковообразная почка расположена ниже, чем обычно, лоханки сросшихся почек направлены кпереди или латерально. Кровоснабжение, как правило, осуществляется множественными артериями, отходящими от брюшной аорты или ее ветвей. Чаще (в 98% случаев) почки срастаются нижними концами. На месте соединения почек имеется перешеек, представленный соединительной тканью или полноценной почечной паренхимой, нередко имеющей обособленное кровообращение. Перешеек находится впереди брюшной аорты и нижней полой вены, но может располагаться между ними или позади них.

### ЭПИДЕМИОЛОГИЯ

Аномалию встречают с частотой 1 на 400–500 новорожденных, причем у мальчиков в 2,5 раза чаще, чем у девочек.

### КЛИНИЧЕСКАЯ КАРТИНА

Подковообразная почка нередко сочетается с другими аномалиями и пороками развития. Дистопированное расположение, слабая подвижность, аномальное отхождение мочеточников и другие факторы способствуют тому, что подковообразная почка легко подвергается травматическим воздействиям.

Основной клинический признак подковообразной почки — симптом Ровзинга, заключающийся в возникновении боли при разгибании туловища. Появление болевого приступа связано со сдавлением сосудов и аортального сплетения перешейком почки. Нередко боль имеет неопределенный характер и сопровождается диспепсическими явлениями.

### ДИАГНОСТИКА

#### Осмотр и физикальное обследование

Подковообразную почку можно определить при глубокой пальпации живота в виде плотного малоподвижного образования.



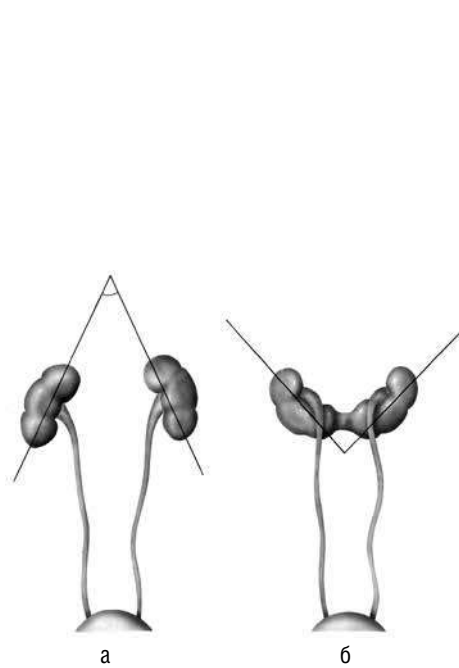
### Лабораторные и инструментальные исследования

Рентгенологически при хорошей подготовке кишечника почка выглядит в виде подковы, обращенной выпуклостью вниз или вверх. Наиболее четко контуры почки выявляются при ангиографии в фазе нефрограммы.

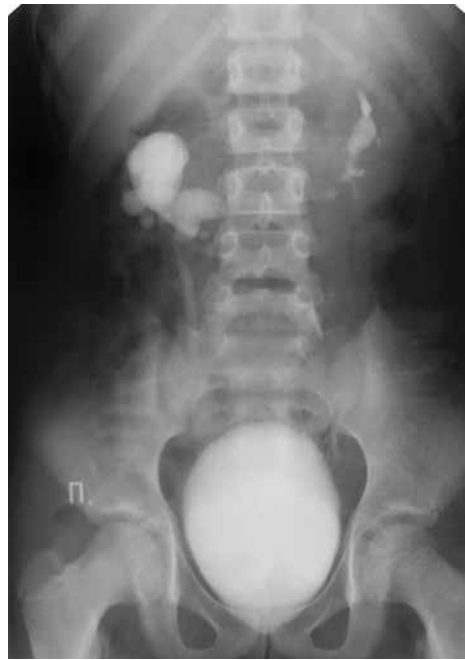На экскреторных урограммах подковообразная почка характеризуется ротацией чашечно-лоханочной системы и изменением угла, составленного продольными осями сросшихся почек. Если в норме этот угол открыт книзу, то при подковообразной почке — вверх (рис. 43.5). Тени мочеточников обрисовывают «вазу для цветов»: отойдя от лоханок, мочеточники расходятся в стороны, затем по пути в мочевой пузырь постепенно сближаются (рис. 43.6).

### ЛЕЧЕНИЕ

Операцию при подковообразной почке обычно проводят при развитии осложнений (гидронефроза, камней, опухоли и др.). В целях выявления характера кровоснабжения перед операцией целесообразно выполнить почечную ангиографию.



**Рис. 43.5.** Взаимоотношение осей почек (схема): а — в норме; б — при подковообразной почке



**Рис. 43.6.** Подковообразная почка. Экскреторная урограмма

## 43.6. ГАЛЕТООБРАЗНАЯ ПОЧКА

Галетообразная почка имеет вид плоскоовального образования, расположенного на уровне промонтория или ниже. Формируется в результате срастания двух почек обоими концами еще до начала их ротации. Кровоснабжение галетообразной почки осуществляется множественными сосудами, отходящими от бифуркации аорты и беспорядочно пронизывающими почечную паренхиму. Лоханки располагаются кпереди, мочеточники укорочены.

**ЭПИДЕМИОЛОГИЯ**

Аномалию встречают с частотой 1 на 26 000 новорожденных.

**ДИАГНОСТИКА**

Диагностика основывается на данных пальпации брюшной стенки и ректального пальцевого исследования, а также на результатах экскреторной урографии и почечной ангиографии.

**43.7. S-, I- И L-ОБРАЗНЫЕ ПОЧКИ****ЭПИДЕМИОЛОГИЯ**

Такие формы составляют 4% всех почечных аномалий.

**КЛИНИЧЕСКАЯ КАРТИНА**

Аномалии характеризуются соединением почек противоположными концами. В случае S- и I-образной почки продольные оси сросшихся почек параллельны, а оси почек, образующих L-образную почку (рис. 43.7), перпендикулярны друг другу. Лоханки S-образной почки (рис. 43.8) обращены в противоположные стороны. I-образная почка (рис. 43.9) возникает в результате дистопии одной почки, чаще правой, в противоположную сторону. При этом почки срастаются, образуя единый столб почечной паренхимы с лоханками, расположенными медиально. Сращенные эктопические почки могут сдавливать соседние органы и крупные сосуды, вызывая перемежающуюся ишемию и возникновение болей.

**ДИАГНОСТИКА**

Аномалии выявляют при экскреторной урографии и сканировании почек. В случае необходимости операции (удаления камней, пластики по поводу уростаза) показана почечная ангиография. Оперативные вмешательства на сращенных почках технически трудны из-за сложности кровоснабжения.

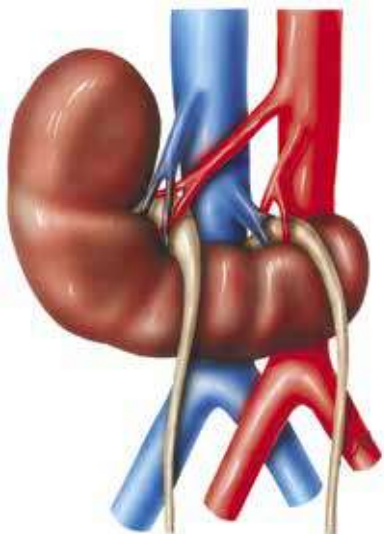


Рис. 43.7. L-образная почка (схема)

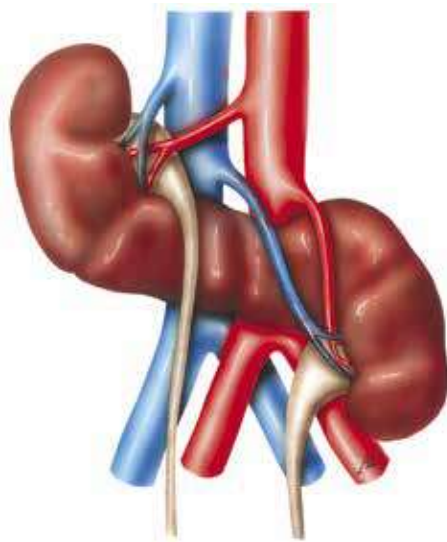


Рис. 43.8. S-образная почка (схема)

## ОСЛОЖНЕНИЯ

Осложнения после оперативного лечения при подковообразной почке зависят от характера выполненной операции. Так, при пиелоуретеральной пластике осложнения соответствуют таковым при аналогичном вмешательстве при гидронефрозе. Если причиной оперативного лечения при подковообразной почке стала мочекаменная болезнь, то осложнения зависят от метода удаления камней (с помощью экстракорпоральной ударно-волновой литотрипсии, эндоскопии или открытой операции).

## 43.8. АПЛАЗИЯ ПОЧКИ

### ОПРЕДЕЛЕНИЕ

Под аплазией почки следует понимать тяжелую степень недоразвития ее паренхимы, нередко сочетающуюся с отсутствием мочеточника. Порок формируется в раннем эмбриональном периоде, до образования нефронов.

#### Код по МКБ-10

Q60. Агенезия и другие редукционные дефекты почки.

### ЭПИДЕМИОЛОГИЯ

Заболеваемость аномалией колеблется от 1 на 700 до 1 на 500 новорожденных. У мальчиков ее встречают чаще, чем у девочек.

### КЛАССИФИКАЦИЯ И ПАТОМОРФОЛОГИЯ

Различают две формы аплазии почек — большую и малую.

- При первой форме почка представлена комочком фибролипomatозной ткани и небольшими кистами. Нефроны не определяются, отсутствует изолатеральный мочеточник.
- Вторая форма аплазии характеризуется наличием фиброкистозной массы с небольшим количеством функционирующих нефронов. Мочеточник истончен, имеет устье, но нередко не доходит до почечной паренхимы, заканчиваясь слепо. Аплазированная почка не имеет лоханки и сформированной почечной ножки.

### КЛИНИЧЕСКАЯ КАРТИНА

Обычно аплазированная почка клинически ничем не проявляется, ее диагностируют при заболеваниях контралатеральной почки. Некоторые больные предъявляют жалобы на боли в боку или животе, что связано со сдавлением нервных окончаний разрастающейся фиброзной тканью или увеличивающимися кистами.

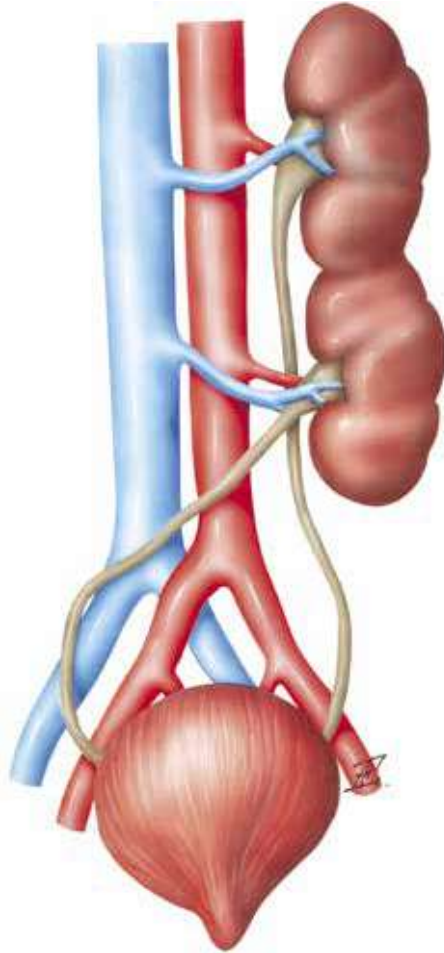


Рис. 43.9. I-образная почка (схема)

## ДИАГНОСТИКА

### Лабораторные и инструментальные исследования

Выявление аплазии почки основано на данных рентгенологических и инструментальных методов исследования.

На обзорной рентгенограмме в редких случаях на месте аплазированной почки обнаруживают кисты с обызвествленными стенками. На фоне воздуха, введенного забрюшинно, аплазированная почка при хорошей подготовке кишечника просматривается на томограммах в виде небольшого комочка. При аортографии идущие к аплазированной почке артерии не выявляются.

### Дифференциальная диагностика

Аплазию следует дифференцировать от нефункционирующей почки, агенезии и гипоплазии почки. Отличить почку, утратившую функции в результате пиелонефрита, калькулеза, туберкулеза или другого процесса, позволяют ретроградная пиелография и аортография.

Агенезия характеризуется отсутствием закладки почечной паренхимы. При этом, как правило, не развивается ипсилатеральный (с той же стороны) мочеполовой аппарат: мочеточник отсутствует либо представлен фиброзным тяжом или заканчивается слепо, выявляют гемиатрофию мочепузырного треугольника, яичко отсутствует или не опущено.

Дифференциальной диагностике помогает цистоскопия, выявляющая при аплазии почки в половине случаев устье соответствующего мочеточника.

## ЛЕЧЕНИЕ

Необходимость лечебных мероприятий при аплазии почки возникает в трех случаях:

- 1) при резко выраженной боли в области почки;
- 2) при развитии нефрогенной гипертензии;
- 3) при рефлюксе в гипоплазированный мочеточник.

Лечение заключается в уретеронефрэктомии (удалении почки и мочеточника).

## ОСЛОЖНЕНИЯ

Характер осложнений стандартен для уретеронефрэктомии и зависит от способа проведенного оперативного лечения (открытого или видеоэндоскопического).

## 43.9. ГИПОПАЗИЯ ПОЧКИ

### ОПРЕДЕЛЕНИЕ

Гипоплазированную почку отличают от аплазии наличие функционирующей (хотя и в уменьшенном объеме) паренхимы, мочеточника, проходимого на всем протяжении, и визуализация сосудистой ножки при аортографии. Это врожденное уменьшение почки, связанное в основном с нарушением развития метанефрогенной бластемы в результате недостаточного кровоснабжения.

#### Коды по МКБ-10

Q60.3. Гипоплазия почки односторонняя.

Q60.4. Гипоплазия почки двусторонняя.

### ЭПИДЕМИОЛОГИЯ

Аномалию встречают примерно с такой же частотой, что и аплазию почки.

## ПАТОМОРФОЛОГИЯ И КЛАССИФИКАЦИЯ

Гипоплазированная почка макроскопически представляет собой нормально сформированный орган в миниатюре. На разрезе ее хорошо определяют корковый и мозговой слои. Однако гистологически выявляют изменения, позволяющие выделить три формы гипоплазии: простую, гипоплазию с олигонефронией, с дисплазией.

1. Простая форма гипоплазии характеризуется лишь уменьшением количества чашечек и нефронов.
2. При второй форме уменьшение количества клубочков сочетается с увеличением их диаметра, фиброзом интерстициальной ткани, расширением канальцев.
3. Гипоплазия с дисплазией проявляется развитием соединительнотканых или мышечных муфт вокруг первичных канальцев. Обнаруживают клубочковые или канальцевые кисты, а также включения лимфоидной, хрящевой и костной ткани. Эта форма гипоплазии, в отличие от двух первых, нередко сопровождается аномалиями мочевыводящих путей.

## КЛИНИЧЕСКАЯ КАРТИНА И ДИАГНОСТИКА

Односторонняя гипоплазия может ничем не проявляться всю жизнь, однако отмечено, что гипоплазированная почка нередко бывает поражена пиелонефритом и зачастую становится источником развития нефрогенной гипертензии.

Двусторонняя гипоплазия почек проявляется рано, в первые годы и даже недели жизни ребенка. Дети отстают в росте и развитии. Нередко отмечают бледность, рвоту, диарею, повышение температуры тела, признаки рахита. Выявляют выраженное снижение концентрационной функции почек. Однако данные биохимических исследований крови еще длительное время остаются нормальными. АД также обычно нормальное и повышается лишь при развитии уремии. Заболевание нередко осложняется тяжело протекающим пиелонефритом. Большинство детей с выраженной двусторонней гипоплазией почек погибают от уремии в первые годы жизни.

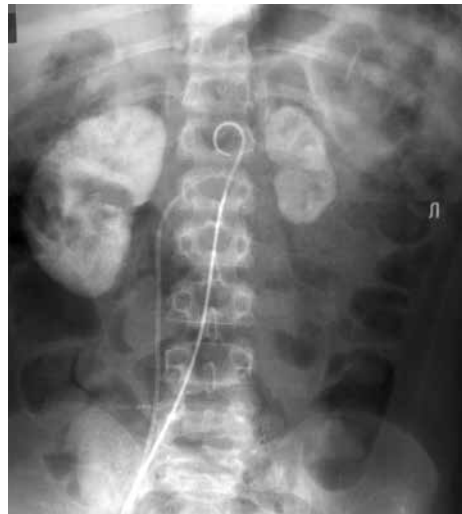## Лабораторные и инструментальные исследования

Одностороннюю гипоплазию обычно выявляют при рентгенологическом исследовании, предпринятом по поводу пиелонефрита. На экскреторных урограммах отмечают уменьшение размеров почки с хорошо контрастированной коллекторной системой. Контуры почки могут быть неровными, лоханка умеренно дилатирована.

## Дифференциальная диагностика

При гипоплазии почки чашечки не деформированы, как при пиелонефрите, а лишь уменьшены в количестве и объеме. На урограммах отмечают компенсаторную гипертрофию контралатеральной почки.

Большую помощь в дифференциальной диагностике оказывает почечная ангиография (рис. 43.10). При гипоплазии артерии и вены равномерно источ-



**Рис. 43.10.** Ангиограмма при гипоплазии левой почки. Фаза нефрограммы

чены на всем протяжении, в то время как при вторично сморщенной почке ангиограмма напоминает картину обгорелого дерева. Биопсия почки также может принести пользу, однако практически ее диагностическая ценность при гипоплазии ограничена.

### ЛЕЧЕНИЕ

В случаях односторонней гипоплазии, осложненной пиелонефритом и гипертензией, лечение обычно сводится к нефрэктомии. При двусторонней гипоплазии почек, осложненной тяжелой почечной недостаточностью, спасти больного может только двусторонняя нефрэктомия с последующей трансплантацией почки.

### ОСЛОЖНЕНИЯ

Характер осложнений стандартен для уретеронефрэктомии и зависит от способа проведенного оперативного лечения (открытого или видеоэндоскопического). Все они рассмотрены выше.

## 43.10. УДВОЕНИЕ ПОЧКИ

### Код по МКБ-10

Q63.8. Другие уточненные врожденные аномалии почки.

### ЭПИДЕМИОЛОГИЯ

Удвоение почки — самая частая аномалия почки, встречающаяся у одного на 150 новорожденных, причем у девочек в 2 раза чаще, чем у мальчиков. Она может быть одно- и двусторонней.

### ПАТОМОРФОЛОГИЯ

Возникновение аномалии связано с расщеплением мочеточникового зачатка в самом начале или на пути перед врастанием его в нефрогенную бластему. Верхний сегмент почки составляет около 1/3 всей почечной паренхимы, дренируется верхней группой чашечек, впадающих в отдельную лоханку. В лоханку нижнего сегмента впадают средняя и нижняя группы чашечек. Примерно в половине случаев каждый сегмент (пиелон) удвоенной почки имеет изолированное кровообращение из аорты. Мочеточники, отходящие от лоханок удвоенной почки, проходят рядом, зачастую в одном фасциальном влагалище, и впадают в мочевой пузырь либо раздельно, либо сливаются в один ствол на том или ином уровне. При слиянии мочеточников речь идет о неполном их удвоении.

Это состояние чревато возникновением уретероуретерального рефлюкса, связанного с несинхронным сокращением и расслаблением ветвей мочеточника. Уретероуретеральный рефлюкс становится функциональным препятствием, способствующим застою мочи, развитию пиелонефрита. При полном удвоении мочеточника основной ствол, отходящий от нижнего сегмента удвоенной почки, открывается в углу мочепузырного треугольника, а второй — рядом или дистальнее (закон Вейгерта–Мейера). Нередко устье удвоенного мочеточника оказывается суженным, что приводит к образованию кистозной полости, вдающейся в просвет мочевого пузыря (уретероцеле), и расширению мочеточника (мегауретер).

### КЛИНИЧЕСКАЯ КАРТИНА И ДИАГНОСТИКА

Удвоение мочеточников в части случаев становится причиной ПМР ввиду неполноценности замыкательного механизма устьев. Чаще рефлюкс происходит в нижний (основной) сегмент удвоенной почки. Аномальное строение почки и мочеточников способствует развитию различных приобретенных заболеваний (примерно в 30% случаев), среди которых на первом месте стоит пиелонефрит,

наиболее часто поражающий верхний пиелон, быстро разрушая его и вызывая вторичное сморщивание паренхимы. При этом соответствующий мочеточник оказывается значительно удлинненным, расширенным, извитым (мегауретер).

Человек с удвоенной почкой может прожить долгую жизнь без каких-либо жалоб и клинических проявлений. Аномалию обнаруживают обычно при обследовании по поводу пиелонефрита.

### Лабораторные и инструментальные исследования

На экскреторных урограммах (рис. 43.11, 43.12) верхний пиелон может не выявляться вследствие его функциональной неполноценности. Однако опосредованно можно судить о его существовании на основании смещения нижнего сегмента вниз и латерально и уменьшенного количества чашечек. При подозрении на удвоение почки необходимо выполнять отсроченные снимки через 1–6 ч.

При цистоскопии устье добавочного мочеточника обнаруживают дистальнее основного. Наличие большого уретероцеле затрудняет цистоскопию иногда настолько, что не удается идентифицировать устья мочеточников.

### ЛЕЧЕНИЕ

Оперативное лечение при удвоении почек и мочеточников показано в таких случаях, как:

- полная анатомическая и функциональная деструкция одного или обоих сегментов почки (выполняют геминефруретерэктомия или нефрэктомия);
- рефлюкс в один из мочеточников (накладывают уретероуретероанастомоз или пиелопиелоанастомоз; проводят антирефлюксную операцию — подслизистую туннелизацию мочеточников одним блоком);
- уретероцеле (показано его иссечение с неопимплантацией мочеточников в мочевой пузырь, а в случае гибели соответствующего сегмента почки уретероцеле можно не иссекать, а удалить нефункционирующий сегмент почки и мочеточник максимально близко к мочевому пузырю во избежание развития эмпиемы культи).

### ОСЛОЖНЕНИЯ

Ранние осложнения включают инфекцию мочевыводящих путей, гематурию и редко послеоперационное кровотечение. Отдаленные осложнения включают рецидив рефлюкса и реже обструкцию мочеточника.

Уретероуретеростомия между верхним и нижним сегментами сопряжена с небольшим риском инфекции мочевыводящих путей, связанной с остаточной культей мочеточника верхнего сегмента. Этот риск выше, если этот мочеточник расширен, а также при наличии рефлюкса в него. В этих ситуациях может потребоваться полное удаление дистальной культи.

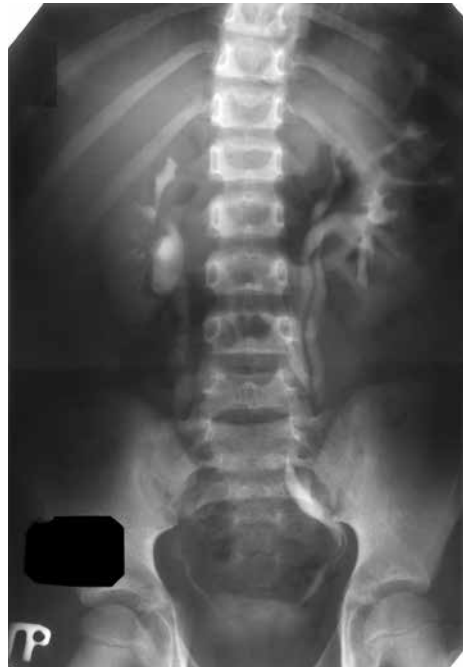

Рис. 43.11. Экскреторная урография: удвоение левой почки

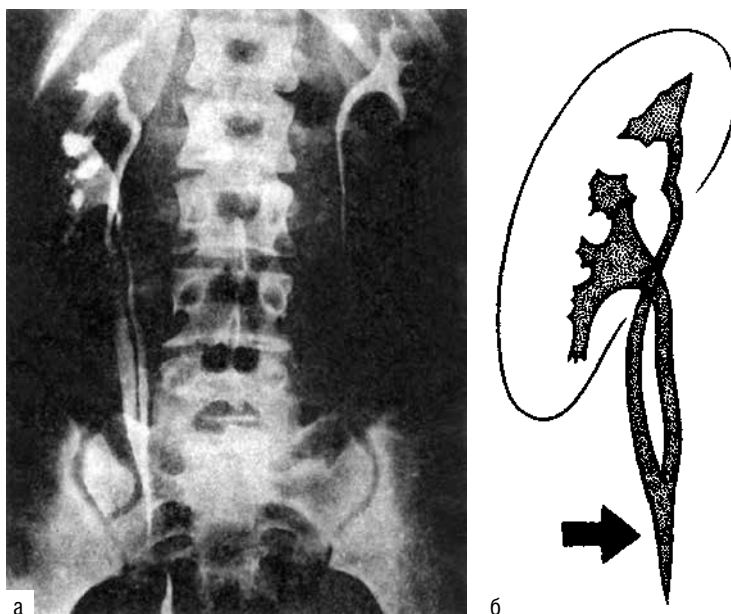


Рис. 43.12. Экскреторная урография: а — удвоение правой почки; б — схема порока

Геминефрэктомия несет в себе риск деваскуляризации нижнего сегмента с потерей части или всей его функции. Но это возникает не так часто.

Рефлюкс после рассечения уретероцеле может наблюдаться в ипсилатеральные верхний или нижний сегменты или в контралатеральную почку почти у половины пациентов. Более 50% этих случаев рефлюкса могут разрешиться самостоятельно, соответственно, у этих пациентов возможно консервативное лечение.

### 43.11. ЭКТОПИЯ МОЧЕТОЧНИКА

#### ОПРЕДЕЛЕНИЕ

Под эктопией мочеточника понимают аномалию, при которой его устье открывается дистальнее угла мочепузырного треугольника или впадает в соседние органы. В большинстве случаев эктопию встречают при полном удвоении лоханки и мочеточника, причем эктопированным оказывается мочеточник, дренирующий верхнюю лоханку. Значительно реже отмечают эктопию основного или солитарного мочеточника.

#### Код по МКБ-10

Q62.6. Неправильное расположение мочеточника.

#### ЭПИДЕМИОЛОГИЯ

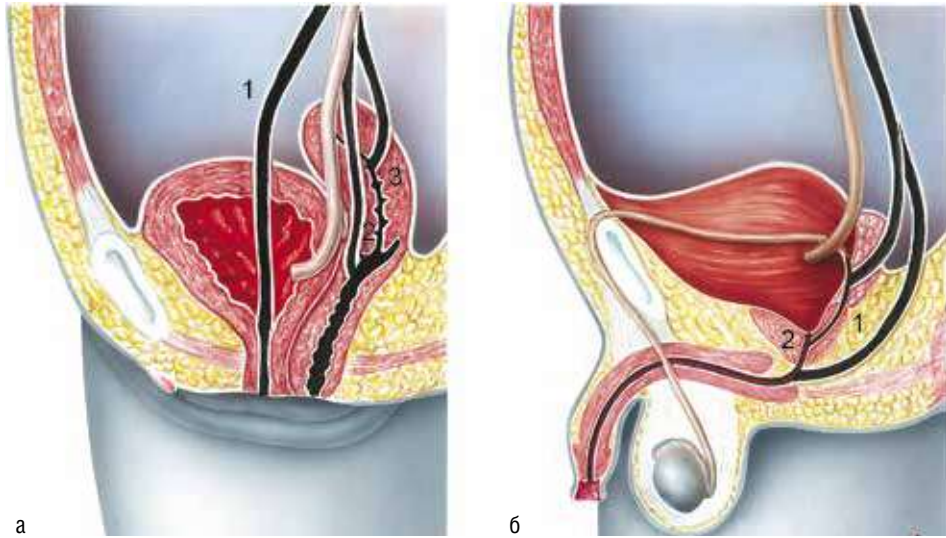
По статистическим данным, эктопию устья при удвоении мочеточника выявляют в 10% случаев, причем у девочек в 4 раза чаще, чем у мальчиков. У девочек возможна эктопия в производные урогенитального синуса (шейку мочевого пузыря, уретру, преддверие влагалища) и мюллеровых (парамезонефрических) протоков (влагалище, матку), у мальчиков — в производные вольфовых протоков (заднюю уретру, семенные пузырьки, семявыносящие протоки, придаток яичка). Крайне редко у детей обоего пола мочеточник открывается в прямую кишку.



## КЛИНИЧЕСКАЯ КАРТИНА И ДИАГНОСТИКА

Жалобы больных и клиническая картина зависят от вида эктопии (рис. 43.13). При шеечной и уретральной эктопии основной жалобой бывает недержание мочи наряду с сохраненными позывами к мочеиспусканию и нормальными микциями. В анализах мочи — умеренные изменения в связи с нередким развитием пиелонефрита в соответствующем сегменте почки.

Диагноз ставят на основании экскреторной урографии с отсроченными снимками (удвоение лоханки), цистоуретрографии (возможен рефлюкс в эктопированный мочеточник), цистоуретроскопии. Некоторую помощь может оказать проба с введением в мочевого пузыря по баллонированному катетеру метилтиониния хлорида (Метиленового синего\*). Подтекание неокрашенной мочи мимо катетера свидетельствует о наличии уретральной эктопии мочеточника.



**Рис. 43.13.** Варианты эктопии мочеточника (схема): а — у девочек (1 — в уретру, 2 — во влагалище, 3 — в матку); б — у мальчиков (1 — в семявыносящий проток, 2 — в семенные пузырьки)

### Вестибулярная (парауретральная) эктопия

Диагностика обычно не вызывает затруднений. Устье мочеточника доступно наружному осмотру. Иногда эктопированное устье открывается на девственной плеве (гименальная эктопия) и определяется по выделению окрашенной мочи при внутривенном введении индигокармина.

Диагноз уточняют с помощью экскреторной урографии и ретроградной пиелографии (фистулографии).

### Вагинальная и маточная эктопия

Диагностика весьма сложна. Больные могут долго и безуспешно лечиться у терапевта и гинеколога по поводу вульвовагинита и энтеробиоза, поскольку жалобы сводятся к гнойным выделениям из влагалища, зуду и воспалению в области промежности и наружных половых органов. Отмечают симптомы пиелонефрита (боль в боку, лихорадку, рвоту) без характерных изменений в моче. При ректальном исследовании можно определить увеличение и болезненность матки.

### **Эктопия у мальчиков**

В отличие от девочек, у мальчиков эктопия мочеточника обычно не сопровождается недержанием мочи, поскольку дистопированное устье у них открывается проксимальнее наружного сфинктера уретры. В связи с этим распознавание аномалии встречает большие трудности. Симптоматика бедна, включает дизурические явления, боль в малом тазу, усиливающуюся при дефекации, тянущие боли в области придатка яичка, лейкоцитурию. При пальцевом исследовании через прямую кишку определяют болезненное кистозное образование в области предстательной железы.

Диагноз ставят с помощью уретроскопии, выявляющей увеличение семенного бугорка. Определенную помощь в диагностике оказывают везикуло- и эпидидимография.

### **Кишечная эктопия**

Кишечную эктопию мочеточника относят к разряду казуистики. Известны лишь единичные наблюдения ее прижизненного выявления при ректороманоскопии. Однако следует помнить о существовании этой аномалии и в случае неясных болей в животе и боку проводить урологическое исследование, несмотря на отсутствие изменений в моче.

### **ЛЕЧЕНИЕ**

Лечение при эктопии устья мочеточника оперативное. Основным методом служит удаление эктопированного мочеточника вместе с сегментом почки ввиду обычно резкого нарушения его функции и выраженного пиелонефритического процесса. Значительно реже (примерно в 10% случаев), когда почка не поражена пиелонефритом, возможно наложение межлоханочного или межмочеточникового анастомоза.

### **ОСЛОЖНЕНИЯ**

Ранние и отдаленные осложнения аналогичны описанным в разделе, посвященном удвоению почки.

# Глава 44

## Кистозные аномалии почек

*Е.Н. Врублевская*

### Код по МКБ-10

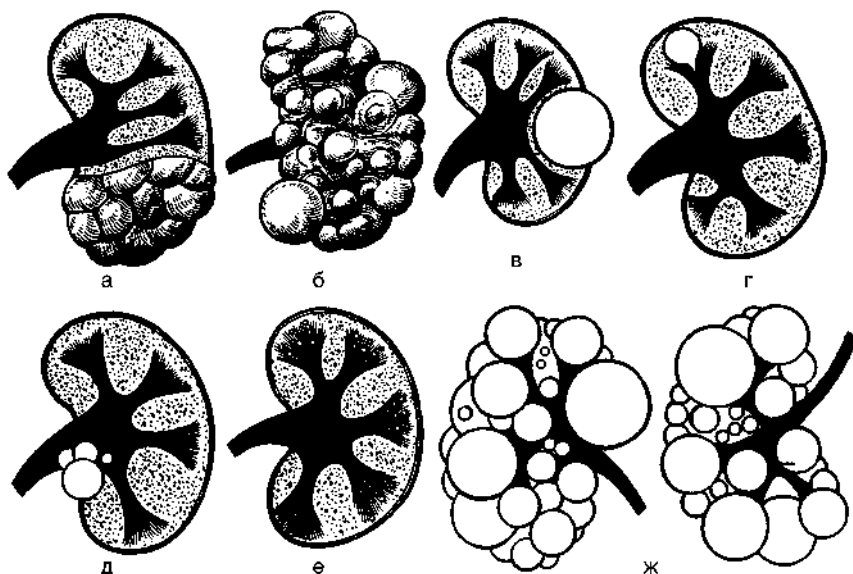
Q61. Кистозная болезнь почек.

### ЭПИДЕМИОЛОГИЯ

Кистозные аномалии почек встречаются с частотой 1 на 250 новорожденных, однако ввиду торпидности их течения зачастую диагноз ставят лишь в зрелом возрасте. Существуют различные формы кистозного поражения почек (рис. 44.1): тотальная форма, солитарная киста и очаговое поражение.

### ПАТОГЕНЕЗ

Развитие кистозных аномалий связывают с нарушением эмбриогенеза в первые недели внутриутробной жизни, что приводит к



**Рис. 44.1.** Кисты почек (схема): а — мультилокулярная киста почки; б — мультикистозная почка; в — солитарная киста почки; г — лоханочная киста почки; д — окололоханочные кисты почки; е — губчатая почка; ж — поликистозные почки

несрастанию первичных почечных канальцев с зачатками собирательных трубочек протока метанефроса. В остальном нефрон формируется нормально и даже начинает функционировать. Однако, не имея выхода в мочевыводящие пути, такой нефрон расширяется и превращается, по сути, в типичную ретенционную кисту. Кисты локализируются первоначально в корковом слое почек и никогда не имеют сообщения с нижележащими выводными протоками.

Дальнейшие расхождения в генезе различных форм кистозных дисплазий почек носят в основном количественный характер. Если все или почти все нефроны не вступили в сообщение с собирательными трубочками (это сопровождается обычно резким уменьшением количества генераций нефронов), то кистозное перерождение (с полным замещением паренхимы почки кистами) определяется к моменту рождения. Порок развития может быть одно- или двусторонним. Это так называемая **мультикистозная почка**. Если значительная часть нефронов не вступила в соединение с собирательными канальцами, возникает очень большое количество кист. Эти кисты в процессе роста и вследствие присоединения осложнений (обычно инфекционных) очень быстро приводят к гибели островков первоначально здоровой паренхимы. Клинические проявления при этом возникают рано. Эти формы кистозной аномалии называют **поликистозом детей** раннего возраста и подростков.

Если лишь небольшая часть нефронов не соединилась с собирательными трубочками, развивается некоторое количество кист при достаточной массе нормально устроенной и функционирующей паренхимы почек. Эту форму обычно называют **поликистозом взрослых**, хотя совершенно ясно, что заболевание это врожденное. Клинические проявления в данном случае возникают, как правило, поздно. При наличии небольшого количества отшнурованных нефронов и отсутствии последующих осложнений этот порок развития может не проявиться в течение всей жизни и никак не сказаться на продолжительности жизни.

Наконец, если изолированными оказались единичные нефроны, возникают **солитарные кисты**, дальнейшая судьба их такая же, как при поликистозе взрослых. Нетрудно заметить, что мультикистоз, поликистоз, солитарная киста представляют собой различные степени одного и того же порока развития.

## 44.1. ПОЛИКИСТОЗ ПОЧЕК

### СИНОНИМЫ

Поликистозная дегенерация, поликистозная болезнь.

### ОПРЕДЕЛЕНИЕ

Поликистоз почек — наследственная аномалия, поражающая обе почки.

#### Коды по МКБ-10

Q61.1. Поликистоз почки, детский тип.

Q61.2. Поликистоз почки, тип взрослых.

### ЭПИДЕМИОЛОГИЯ

Поликистоз почек с аутосомно-рецессивным типом наследования встречаются с частотой 1 на 10 000 новорожденных, с аутосомно-доминантным типом — с частотой 1 на 250–300 новорожденных.

### ЭТИОЛОГИЯ

Традиционно выделяют две формы почечных поликистозов в зависимости от типов наследования: аутосомно-рецессивный и аутосомно-доминантный.

## ГЕНЕТИЧЕСКИЕ АСПЕКТЫ

Поликистоз почек, взрослый тип I (173900, 16p13.31-p13.12, дефект гена полицистина 1 *PKD1* [601313],  $\mathfrak{X}$ ) — одно из наиболее распространенных генетических заболеваний (1 на 1000 новорожденных).

Поликистоз почек, взрослый тип II (173910, 4q21-q23, дефекты генов *PKD2*, *PKD4*,  $\mathfrak{X}$ ).

Аутосомно-рецессивная поликистозная болезнь почек (263200, 6p21.1-p12, дефекты генов *PKHD1*, *ARPKD*,  $\rho$ ) сочетается со множественными пороками развития (лица, печени, сердечно-сосудистой системы и др.), лабораторно проявляется гигантскими митохондриями в гепатоцитах.

Поликистоз почек инфантильный тяжелый с туберозным склерозом (600273, 16p13.3, дефект гена *PKDTS*,  $\mathfrak{X}$ ) относят к микрохромосомным болезням.

Микрокистоз почек врожденный финского типа (256300,  $\rho$ ) встречаются в основном в Финляндии и на севере РФ.

Существуют и другие разновидности.

- Поликистозная болезнь почек III (600666,  $\mathfrak{X}$ ) — проявляется у взрослых.
- Поликистоз почек с катарактой и врожденной слепотой (263100,  $\rho$ ).
- Поликистоз почек с микробрахицефалией, гипертелоризмом и непропорционально короткими конечностями (263210,  $\rho$ ).

## КЛИНИЧЕСКАЯ КАРТИНА

При поликистозе почки значительно увеличены, деформированы за счет многочисленных кист различной величины. Скучные островки паренхимы сдавлены напряженными кистами, паренхима диспластически изменена.

Клиническое течение поликистоза почек зависит от выраженности и распространенности кистозной дисплазии. При злокачественном течении поликистоза заболевание манифестирует уже в раннем возрасте и проявляется стойкой лейкоцитурией, транзиторной гематурией и протеинурией, гипопизостенурией. Нередко развивается артериальная гипертензия. Прогрессирующее течение заболевания приводит к быстрому развитию ХПН.

При относительно торпидном течении поликистоз проявляется в более старшем возрасте. Дети жалуются на тупые боли в пояснице, быструю утомляемость. При осложненном течении выявляют признаки пиелонефрита и артериальной гипертензии. Тщательное изучение семейного анамнеза во многом облегчает постановку диагноза.

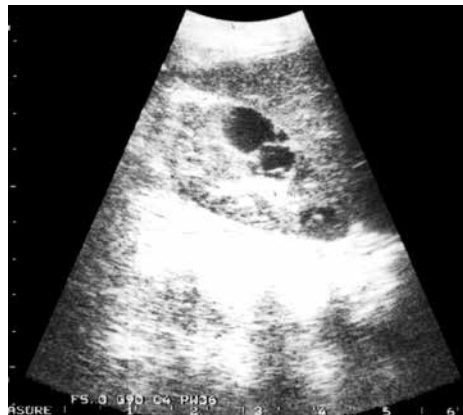## ДИАГНОСТИКА

### Лабораторные и инструментальные исследования

Поликистоз почек выявляют с помощью УЗИ, экскреторной урографии и КТ, ангиографии, МРТ.

На эхограммах в проекции почечной паренхимы обеих почек обнаруживают множественные эхонегативные тени, как правило, округлой формы, не связанные с коллекторной системой почек (рис. 44.2).

При подозрении на поликистоз почек необходимо провести УЗИ печени, ПЖ,



**Рис. 44.2.** Множественные кисты в паренхиме почки. Коллекторная система не расширена. Поликистоз. Ультразвуковая сканограмма

яичников, так как среди детей с этой патологией у 5% обнаруживают кистозные изменения печени, у 4% — селезенки, реже — легких, ПЖ, яичников.

Протокол исследования включает также КТ (МРТ) головного мозга. У 8% пациентов с поликистозной болезнью имеются мозговые аневризмы, что в 2 раза превышает их долю в общей популяции. Примерно в 2% случаев причиной смерти пациентов являются субарахноидальные кровоизлияния.

На урограммах при сохраненной функции определяют увеличенные почки, удлинение и раздвигание шеек чашечек с колбовидной деформацией последних. Однако нередко на ранних стадиях урографическая картина не показательна.

Ангиографически выявляют истончение и обеднение сосудистой сети, раздвигание артериальных ветвей. Нефрограмма слабая, разреженная, контур почки нечеткий, бугристый.

### **Дифференциальная диагностика**

Дифференциальную диагностику следует проводить с другими кистозными поражениями почек и опухолью Вильмса. При этом необходимо иметь в виду, что поликистоз всегда характеризуется поражением обеих почек, в отличие от других кистозных аномалий. Отличить поликистоз от опухоли Вильмса позволяет ангиография. При наличии опухоли выявляют увеличение только одного участка почки и его повышенную васкуляризацию.

## **ЛЕЧЕНИЕ**

### **Консервативное лечение**

Цели консервативного лечения — борьба с присоединившимся пиелонефритом, артериальной гипертензией, коррекция водно-электролитного баланса. В терминальной стадии ХПН прибегают к постоянному гемодиализу и трансплантации почки.

### **Хирургическое лечение**

В случае быстрого увеличения кист в объеме возможно хирургическое лечение — пункционное опорожнение кист как под ультразвуковым контролем с последующим склерозированием кистозной полости, так и с помощью эндоскопической техники, что уменьшает напряжение в кистозной полости, улучшает кровообращение в сохранившихся участках паренхимы и стабилизирует состояние больного. Способ доступа определяется в зависимости от локализации кистозного образования.

Частота осложнений при использовании малоинвазивных доступов, включая паретическую непроходимость кишечника (1%), кровотечение (3%), мочевого свищ (2%) и др., составляет около 8%, что существенно ниже по сравнению с 32% осложнений в группе больных, оперируемых открытым способом.

## **ПРОГНОЗ**

Прогноз при поликистозе зависит от клинического течения заболевания и тяжести сопутствующих осложнений (пиелонефрита, артериальной гипертензии, ХПН), хотя известны случаи и длительного (до 70 лет) выживания при доброкачественном течении болезни.

## **44.2. ГУБЧАТАЯ ПОЧКА**

Этот вид порока развития структуры почки впервые описал Дуззи в 1939 г. Он же предложил термин «губчатая почка».

## СИНОНИМЫ

Медуллярная губчатая почка, медуллярная спонгиозная почка, почка с губчатыми пирамидами.

## ОПРЕДЕЛЕНИЕ

Губчатая почка — довольно редкая врожденная аномалия, при которой кистозно расширены собирательные трубочки пирамид. Расширение, как правило, неравномерное; по ходу собирательных трубочек имеются дивертикулы, формирующие кистоподобные образования, и настоящие мелкие кисты, локализующиеся в мозговом слое почки. Почечные клубочки, другие элементы нефрона и лоханочно-чашечная системы развиты нормально.

### Код по МКБ-10

Q61.8. Другие кистозные болезни почек.

## ЭПИДЕМИОЛОГИЯ

Губчатую почку встречают достаточно редко, почти исключительно у лиц мужского пола, чаще всего порок бывает двусторонним.

## ЭТИОЛОГИЯ

Порок развития наследуется по частично сцепленному с полом типу.

## КЛИНИЧЕСКАЯ КАРТИНА И ДИАГНОСТИКА

Аномалия обычно ничем клинически не проявляется, если не развиваются осложнения в виде нефрокальциноза, калькулеза, кровотечения, артериальной гипертензии или пиелонефрита. Однако у половины носителей этой аномалии и в неосложненных случаях отмечают постоянную умеренную протеинурию, микрогематурию или лейкоцитурию.

Пиелонефрит губчатой почки отличается упорным течением, склонностью к рецидивам и может привести к почечной недостаточности. Клинические проявления становятся поводом для диагностического обследования.

Диагноз ставят на основании данных экскреторной урографии по типичному признаку («букету цветов» в зоне пирамид).

## ЛЕЧЕНИЕ

При отсутствии осложнений лечение не требуется. При осложнениях может потребоваться лечение пиелонефрита, длительное и упорное.

К оперативному лечению прибегают в случае наличия камней, обтурирующих мочевыводящие пути, при кровотечении или гнойном пиелонефрите губчатой почки.

## 44.3. МУЛЬТИКИСТОЗНАЯ ДИСПЛАЗИЯ

### ОПРЕДЕЛЕНИЕ

Мультикистозная дисплазия — аномалия, при которой почечная паренхима полностью замещена кистозными полостями.

### Код по МКБ-10

Q61.4. Дисплазия почки.

### ЭПИДЕМИОЛОГИЯ

Мультикистоз почек составляет примерно 1,5% всех пороков структуры почек.

## ПАТОМОРФОЛОГИЯ

Кистозная почка обычно уменьшена в размерах, но некоторые из составляющих ее кист могут достигать больших размеров и даже пальпироваться через переднюю брюшную стенку, оболочки кист могут кальцинироваться. Жидкость, содержащаяся в кистозных полостях, представляет собой клубочковый фильтрат, подвергшийся частичной реабсорбции. Содержимое кист иногда способно нагнаиваться. В тканевых прослойках между полостями можно обнаружить отдельные недоразвитые нефункционирующие нефроны, у них отсутствует юкстагломерулярный аппарат. Мочеточник отсутствует или рудиментарен.

Мультикистоз почки может сочетаться с различными пороками развития лоханочно-чашечной системы и мочеточника вплоть до их полного отсутствия. Чашечки всегда деформированы вследствие давления, оказываемого на них кистами. Магистральные сосуды мультикистозной почки неравномерно сужены. Васкуляризация паренхимы крайне бедна, внутрипочечная сосудистая сеть имеет беспорядочное строение. Примерно в 1/3 наблюдений мультикистоз сочетается с пороками развития других органов. Мультикистозная почка не функционирует. Двусторонняя аномалия (143400, X) несовместима с жизнью.

## КЛИНИЧЕСКАЯ КАРТИНА

Односторонний процесс может ничем не проявляться в течение жизни. Однако не так уж редко мультикистозная почка может оказаться причиной проявления клинических симптомов или предпосылкой к возникновению осложнений и сопутствующих заболеваний.

При одностороннем поражении жалобы возникают в случае роста кист, сдавления окружающих органов, инфицирования полостей.

## ДИАГНОСТИКА

### Лабораторные и инструментальные исследования

Диагноз ставят с помощью УЗИ в сочетании с доплерографией. Ультразвуковую диагностику в настоящее время считают наиболее информативной.

При экскреторной урографии даже на отсроченных снимках функционирования пораженной почки не выявляют. При цистоскопии устье мочеточника на стороне поражения не визуализируется.

### Дифференциальная диагностика

При недоразвитии мочеточника или при его полном отсутствии приходится дифференцировать мультикистоз от аплазии почки.

## ЛЕЧЕНИЕ

В том случае, если кистозная почка обуславливает клинические проявления (поясничные боли) или возникает ее заболевание (нагноение, опухоль), выполняют нефрэктомию.

## ПРОГНОЗ

Прогноз благоприятный.

## 44.4. МУЛЬТИЛОКУЛЯРНАЯ КИСТА

### ОПРЕДЕЛЕНИЕ

Мультилокулярная киста — крайне редкая аномалия, характеризующаяся замещением участка почки многокамерной, не сообщающейся с лоханкой кистой. Чаще всего она локализуется в одном из полюсов, редко в середине почки, в то



время как остальная часть паренхимы нормально функционирует. Киста хорошо отграничена капсулой от неизменной почечной паренхимы.

#### **Код по МКБ-10**

Q61.0. Врожденная одиночная киста почки.

### **КЛИНИЧЕСКАЯ КАРТИНА**

Характерные особенности мультилокулярной кисты — ее солитарность, односторонность, многополостность без сообщения с коллекторной системой почки. В перегородках такой кисты не содержится почечной ткани. Полости отдельных кист не сообщаются друг с другом.

### **ДИАГНОСТИКА**

Обычно почку, содержащую мультилокулярную кисту, находят случайно при пальпации живота или при рентгеноурологическом исследовании по иному поводу.

Порок диагностируют с помощью УЗИ, позволяющего выявить наличие множественных, тесно прилежащих друг к другу кистозных полостей.

На урограммах определяют картину серповидного дефекта со смещением в сторону чашечки, прилегающей непосредственно к стенке кисты.

На ангиограммах выявляют аваскулярный дефект в одном из полюсов почки.

В остальном сосудистая архитектура не нарушена, что позволяет дифференцировать мультилокулярную кисту от опухоли Вильмса.

### **ЛЕЧЕНИЕ**

Мультилокулярная киста обычно клинически не проявляется, поэтому оперативное лечение не показано. Лишь в отдельных случаях, когда киста достигает больших размеров, возникают боли, осложнения (нефролитиаз, пиелонефрит), необходимо оперативное пособие. Предпочтение отдают вылушиванию кисты либо сегментарной резекции почки. Некоторые урологи ограничиваются марсупиализацией. В редких случаях выполняют нефрэктомию.

## **44.5. СОЛИТАРНАЯ КИСТА**

### **СИНОНИМ**

Простая киста.

### **ОПРЕДЕЛЕНИЕ**

Солитарная киста — одиночное кистозное образование круглой или овальной формы, исходящее из паренхимы почки.

#### **Коды по МКБ-10**

N28.1. Киста почки приобретенная.

Q61.0. Врожденная одиночная киста почки.

### **ЭПИДЕМИОЛОГИЯ**

В детском возрасте кисты составляют не менее 4% пороков развития органов мочеполовой системы. Кисты с одинаковой частотой встречаются как у мальчиков, так и у девочек.

### **ПАТОМОРФОЛОГИЯ**

Иногда кисты могут достигать 10 см в диаметре. Содержимое их, как правило, серозное, изредка геморрагическое вследствие кровоизлияния или инфицированное. Крайне редко встречаются дермоидную кисту, содержащую дериваты эктодермы.

Преимущественно кисты локализуются в левой почке и в большинстве случаев располагаются в нижнем или верхнем полюсе.

### ЭТИОЛОГИЯ, ПАТОГЕНЕЗ

Единого взгляда на происхождение кист почек до настоящего времени нет. Помимо эмбриональной теории происхождения кист почек, когда кистозная полость возникает в результате дефектного соединения между фильтрационной и секреторной частями метанефронов и экскреторной ткани, существуют такие:

- пролиферативно-неопластическая теория — киста возникает как следствие избыточной пролиферации почечного эпителия;
- ретенционно-воспалительная — киста развивается в результате обструкции канальцев и мочевыводящих путей, а также воспаления, в том числе развивающегося в период внутриутробной жизни.

Наиболее удобна в использовании классификация солитарных кист почек, предложенная в 1982 г. Н.А. Лопаткиным и Е.Б. Мазо, в связи с тем что она охватывает все критерии, характеризующие простую кисту. По этой классификации киста может быть следующей:

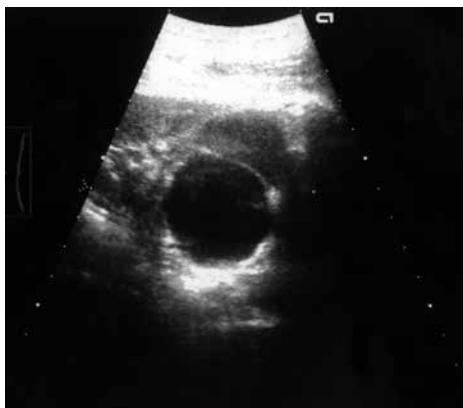- врожденной или приобретенной;
- одно- или двусторонней;
- одиночной или множественной;
- серозной, геморрагической, инфицированной;
- интрапаренхиматозной, кортикальной, субкапсулярной, парапелльвикальной.

Парапельвикальные кисты составляют около 14% всех простых кист почек. Их архитектоника и состав жидкости сходны с таковым у солитарных кист. Все это позволяет отнести парапелльвикальные кисты к простым.

### КЛИНИЧЕСКАЯ КАРТИНА И ДИАГНОСТИКА

Поскольку киста почки не имеет четких клинических симптомов, диагностика ее без использования специальных методов исследования затруднена. В зависимости от размеров и локализации в почке у пациентов появляются следующие симптомы:

- боль в области кисты;
- симптом пальпируемой опухоли;
- изменения в анализах мочи в виде лейкоцитурии и эритроцитурии;
- артериальная гипертензия.



**Рис. 44.3.** Киста верхнего полюса почки. Ультразвуковая сканограмма

### Лабораторные и инструментальные исследования

Часто кисту обнаруживают при УЗИ во время диспансеризации или при обследовании по поводу болей в животе.

В настоящее время именно УЗИ служит ведущим методом в распознавании солитарной кисты почки. Исследование позволяет не только выявить кистозную полость, уточнить ее локализацию, размер, но также определить характер содержимого и особенности кровотока в паренхиме, окружающей кисту (рис. 44.3).

Другим, наиболее диагностически значимым методом исследования слу-

жит внутривенная урография в сочетании с КТ, дающая возможность оценить почечные функции, уточнить локализацию полости, исключить неопластический процесс, наличие сообщения с коллекторной системой почки и определить тактику в выборе метода лечения.

При урографии выявляют серповидный дефект лоханки или чашечки и раздвигание шеек чашечек.

### Дифференциальная диагностика

В случае гематурии кисту следует дифференцировать от опухоли почки на основании данных ангиографии, характеризующихся при кисте наличием округлой бессосудистой зоны просветления.

### ЛЕЧЕНИЕ

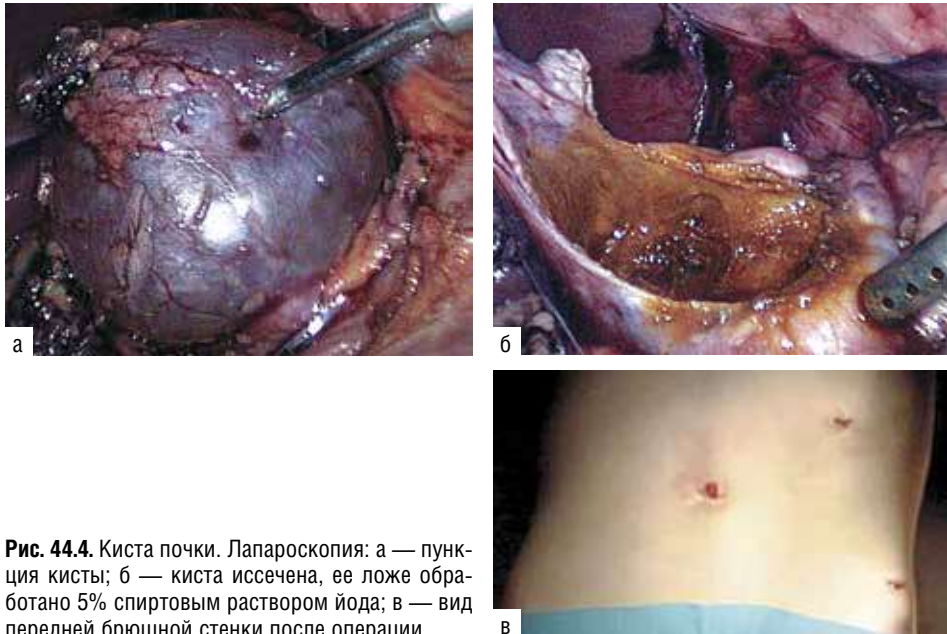
Показанием к оперативному вмешательству считают любую симптоматическую кисту, то есть кисту почки, осложненную такими факторами, как:

- болевой синдром;
- нарушение уродинамики или гемодинамики;
- гематурия;
- нагноение кисты;
- артериальная гипертензия.

Кисты диаметром до 2 см, не сообщающиеся с коллекторной системой почки и не вызывающие нарушения уродинамики, — показание к динамическому наблюдению. В том случае, если диаметр кисты превышает 3 см, а в процессе наблюдения отмечают прогрессивный рост образования и выявляют связь с собирательной системой почки, необходима более активная лечебная тактика.

Длительное время ведущим методом лечения кист почек был хирургический. Однако внедрение современных технологий позволяет упростить хирургическое вмешательство и перейти к эндоскопическим методам энуклеации кист.

Лечение заключается в лапароскопическом иссечении кисты (рис. 44.4).



**Рис. 44.4.** Киста почки. Лапароскопия: а — пункция кисты; б — киста иссечена, ее ложе обработано 5% спиртовым раствором йода; в — вид передней брюшной стенки после операции

Лапароскопический метод лечения, невзирая на его радикальность, нельзя считать универсальным, так как при интрапаренхиматозном и парапельвикальном расположении кист возникают значительные технические трудности. Именно поэтому в последние годы все большее внимание стали привлекать пункционные методы лечения кист почек.

Пункцию кист всем детям выполняют под общей анестезией в положении лежа на животе с подложенным под грудь валиком.

Под контролем УЗИ определяют место, наиболее удобное для выполнения пункции, глубину и направление пункционного хода с таким расчетом, чтобы игла проходила, минуя крупные сосуды, лоханку и рядом расположенные органы. Для пункции используют иглы с мандреном диаметром ch 6-8. Весь процесс фиксируется на экране монитора ультразвукового аппарата. После аспирации содержимого кисты, определения качественного и количественного характера эвакуированной жидкости в полость вводят 96% спирт в объеме 50–75% количества полученного содержимого с экспозицией 5 мин. В случае интрапаренхиматозного или парапельвикального расположения кист, а также при выявлении сообщения с коллекторной системой почки в полость кисты устанавливают дренаж типа *pig tale* и проводят трехкратное введение склерозирующего препарата с интервалом 2 дня и экспозицией не менее 12 ч, после чего дренаж удаляют.

Кровоизлияние в полость кисты и разрыв кисты — весьма редкие осложнения, в развитии которых имеет место травматическая природа. Эти осложнения имеют место в 0,5% наблюдений.

### ПРОГНОЗ

Прогноз в отдаленные сроки после лечения благоприятный.

# Глава 45

## Обструктивные уропатии

### 45.1. ГИДРОНЕФРОЗ (ОБСТРУКЦИЯ ПИЕЛОУРЕТЕРАЛЬНОГО СЕГМЕНТА)

*С.Г. Врублевский, В.В. Ростовская*

#### ОПРЕДЕЛЕНИЕ

Гидронефроз (от греч. *hydōr* — «вода», *nephros* — «почка»; синоним — гидронефротическая трансформация) — патологическое состояние, обусловленное нарушением оттока мочи на уровне пиелоуретерального сегмента (ПУС) различного (функционального или анатомического) генеза, что приводит к расширению собирающей системы и в конечном итоге к необратимым изменениям в паренхиме и прогрессивному снижению функции пораженной почки.

#### Коды по МКБ-10

N13. Обструктивная уропатия и рефлюкс-уропатия.

N13.0. Гидронефроз с обструкцией лоханочно-мочеточникового соединения.

Q62.0. Врожденный гидронефроз.

#### ЭПИДЕМИОЛОГИЯ

Обструкция ПУС является наиболее частой причиной неонатального гидронефроза у одного из 1000–2000 новорожденных. Обструкция ПУС может быть односторонней (в 60% слева) или двусторонней (10–20%), в 2 раза чаще встречается у мальчиков.

#### ЭТИОЛОГИЯ

Большинство случаев гидронефроза являются врожденными, этиология обусловлена структурными изменениями стенки мочеточника в области ПУС. Другие причины обструкции ПУС могут формироваться в условиях высокого отхождения (дистопии) мочеточника, фиксированных эмбриональными спайками изгибов проксимального отдела мочеточника, вазоуретерального конфликта (пересекающий нижнеполярный сосуд, ретрокавальное расположение мочеточника), высокого отхождения мочеточника.

Зачаток мочеточника, состоящий из простого эпителиального слоя, возникает из мезонефрического (вольфова) протока в течение

5-й недели беременности и в конце 6-й недели погружается в метанефрогенную бластему. Межклеточное взаимодействие инициирует дифференцировку канальцев почечной паренхимы, индуцирует рост и активное разветвление проксимального конца эмбрионального мочеточника с последовательным формированием почечной лоханки (10-я неделя), больших и малых чашечек (11-я неделя) и собирательных протоков.

Пролиферация и дифференцировка эпителиальных клеток приводят к образованию переходного эпителия и облитерации просвета мочеточника, который в конце эмбрионального периода (8-я неделя) корректируется физиологической реканализацией.

Мезенхимальная аутокринная и эпителиальная паракринная передача сигналов стимулирует образование гладкомышечных клеток из мезенхимы, окружающей уротелиальную трубку, которое начинается на 10–12-й неделе беременности. Вторая фаза дифференциации гладких мышц (мышечного слоя), которая особенно влияет на развитие почечной лоханки и проксимального отдела мочеточника, происходит во II триместре беременности. В предплодном периоде начинается процесс невротики и васкуляризации мочеточника, а плодный период характеризуется морфофункциональным становлением лоханки и мочеточника (созревание пиелуретерального перистальтического механизма).

Контроль за процессами роста и ветвления мочеточникового зачатка, формирования его просвета, пролиферации, агрегации, дифференцировки мезенхимы в гладкомышечные клетки и их ориентации вокруг уротелия мочеточника регулируется большим числом структурных генов, факторов транскрипции и факторов роста.

Мутация генов, потенцирующих дискоординацию межклеточных сигнальных путей индукции уротелиально-мезенхимальных взаимодействий, могут привести к нарушению нормального хода развития мочеточника и возникновению обструкции/стеноза ПУС.

Нарушение формирования ампуловидного расширения проксимального конца протока метанефроса на краниальном конце на латеральной его поверхности может привести к высокому отхождению мочеточника от почечной лоханки, что в постнатальном онтогенезе также приводит к нарушению эвакуации мочи и формированию гидронефроза.

Гидронефроз у детей также может быть связан и с незрелостью координации перистальтической активности на уровне ПУС, и с нарушением опорожнения лоханки.

## ПАТОГЕНЕЗ

Патофизиологические (ренопатогенные) эффекты обструкции ПУС сходны во всех случаях: обструкция → нарушение оттока мочи из почки → повышение давления в лоханке → постепенное расширение полостной системы почки от пиелэктазии до выраженной дилатации чашечно-лоханочной системы → возникновение пиелотубулярных рефлюксов → повышение внутритубулярного давления → выброс медиаторов воспаления → интерстициальная инфильтрация макрофагов, пролиферация фибробластов → стресс/растяжение клеток канальцев → активация ренин-ангиотензиновой системы (RAS) за счет увеличения продукции ангиотензина II → вазоконстрикция перитубулярных афферентных артериол → гипоперфузия почечной ткани → ишемия → гипоперфузионные и ишемические нарушения структуры (атрофия канальцев, тубулоинтерстициальный фиброз, гломерулосклероз) и функций почек.

Следует помнить, что степень повреждения паренхимы во многом зависит от типа лоханки и степени обструкции мочеточника. При внутривнутрипочечной лохан-

ке атрофия почечной ткани наступает быстрее. Присоединение бактериальной инфекции усугубляет и ускоряет дегенеративные процессы в почечной ткани.

### КЛАССИФИКАЦИЯ

Существует несколько классификаций гидронефроза в зависимости от времени манифестации, причины обструкции и степени дилатации лоханки.

Причина гидронефроза может быть как врожденной, так и приобретенной. **Первичный** (врожденный) гидронефроз развивается вследствие эмбриональных нарушений формирования ПУС (включая клапаны мочеточника), приводящих к стенозу внутреннего просвета мочеточника. Причины обструкции могут быть и внешними: вазоуретеральный конфликт (нижнеполярный сосуд, ретрокавальный мочеточник), сдавление или перегибы мочеточника эмбриональными спайками, высокое отхождение мочеточника от лоханки. Доказан и уродинамический механизм развития гидронефроза вследствие незрелости его вегетативного обеспечения.

**Вторичный** (приобретенный) гидронефроз является результатом осложнений различных заболеваний, приводящих к нарушению оттока мочи из почки: конкремент в зоне ПУС, послеоперационные или воспалительные стриктуры, новообразования или полипы в данной зоне.

Для диагностики гидронефроза используют несколько классификационных ультразвуковых систем, адаптированных как для антенатального, так и постнатального использования. Пороговые значения для антенатальной диагностики гидронефроза стратифицированы на основе гестационного возраста. Лоханка считается не расширенной при ее переднезаднем размере (ПЗР)  $\leq 4$  мм во II триместре,  $\leq 7$  мм — в III. При более высоких значениях ПЗР лоханки (более 10 мм во II триместре, более 15 мм — в III триместре) вероятен высокий риск формирования гидронефроза в раннем постнатальном периоде, наличие функционально значимой обструкции ПУС.

Наиболее удобной для клинического применения является классификация Society for Fetal Urology (SFU) в модификации A. Open (2009), который включает не только оценку степени расширения почечной лоханки и чашечек, но и процент потери почечной паренхимы:

- нулевая степень SFU — гидронефроза нет;
- I степень SFU — изолированное расширение лоханки (пиелюктазия);
- II степень SFU — расширение почечной лоханки и больших чашечек;
- III степень SFU — расширение лоханки, больших и малых чашечек, легкая и умеренная степень потери почечной паренхимы — менее 50% относительно нормы;
- IV степень SFU — расширение лоханки и чашечек, тяжелая степень атрофии паренхимы почки — более 50% относительно нормы.

В постнатальном периоде на основе оценки ПЗР лоханки и SFU выделяют легкую, умеренную и тяжелую степень гидронефроза:

- легкая степень — ПЗР менее 20 мм;
- умеренная степень — ПЗР в диапазоне 20–30 мм;
- тяжелая степень — ПЗР более 30 мм.

### КЛИНИЧЕСКАЯ КАРТИНА

Применение ультразвукового скрининга во время беременности позволяет диагностировать гидронефроз антенатально, что дает возможность постнатально своевременно выполнить диагностические процедуры и поставить диагноз до развития различных осложнений.

Наиболее частым клиническим симптомом гидронефроза у новорожденных или детей младшего возраста является синдром пальпируемой опухоли, а вторым по частоте симптомом — инфекция мочевыводящих путей и гематурия.

У детей всех возрастных групп при бессимптомном течении заболевания диагноз гидронефроза может быть поставлен при выполнении УЗИ при профилактическом обследовании или при обследовании по другим причинам (чаще по поводу болей в животе).

В случае прогрессирующей хронической болезни почек (ХБП) пациенты жалуются на никтурию, жажду, тошноту, отеки, артериальную гипертензию, синдром болей в животе, которые нередко бывают поводом для обследования в педиатрическом или гастроэнтерологическом стационаре.

## **ДИАГНОСТИКА**

В первую очередь необходимо не только поставить диагноз, но и дифференцировать необструктивную дилатацию лоханки и истинную обструкцию ПУС, которая определяет необходимость хирургического вмешательства.

Базовое диагностическое обследование включает подробный медицинский анамнез, физикальное обследование с измерением АД, лабораторные исследования и методы визуализации (ультразвуковые и рентгенорадиологические).

### **Осмотр и физикальное обследование**

Физикальное обследование (осмотр, пальпация, перкуссия) больного гидронефрозом, как правило, малоинформативно.

Визуально определить асимметрию живота и пальпаторно обнаружить объемное образование в брюшной полости можно только при выраженном гидронефрозе у грудных детей и детей пониженного питания со слаборазвитой передней брюшной стенкой.

Болезненность при пальпации отмечается при развитии воспалительного процесса (пиелонефрит) в гидронефротической почке.

### **Лабораторные исследования**

Общие анализы мочи и крови могут не иметь патологических отклонений. Наличие в анализах мочи лейкоцитурии и бактериурии свидетельствует об инфекционных осложнениях, а лейкоцитоз со сдвигом лейкоцитарной формулы влево, повышение СОЭ говорят о генерализации инфекции мочевыводящих путей. У части пациентов выявляется микрогематурия (иногда после травмы).

У пациентов с признаками ХБП отмечаются снижение скорости клубочковой фильтрации, повышение в сыворотке креатинина и мочевины, при пробе Зимницкого — гипоизостенурия.

Определение биологических маркеров в качестве диагностических и прогностических критериев еще не нашло широкого применения в практике.

### **Инструментальные исследования**

Стандартные методы визуализации, используемые при оценке гидронефроза, включают УЗИ почек с доплерографией, диуретическую пиелоэхографию, экскреторную урографию, ретроградную и антеградную пиелографию (по показаниям), радиоизотопную ренографию, микционную цистографию. Если есть возможность, используются МРТ, КТ с контрастированием.

Методом визуализации первой линии для подтверждения диагноза и определения степени гидронефроза остается УЗИ, которое позволяет оценить состояние паренхимы пораженной и контралатеральной почки. Для исключения ложноотрицательных результатов у новорожденных и детей раннего возраста следует проводить два УЗИ: первое — не ранее чем через 2–3 дня после рождения из-за физиологической олигурии и второе — через 4–6 нед.

При УЗИ оцениваются размер почек, переднезадний размер почечной лоханки, размеры чашечек, толщина и структура паренхимы, регистрируются признаки



дилатации мочеточников и оценивается состояние мочевого пузыря (степень его заполнения, толщина стенок). С помощью ультразвуковой доплерографии изучают внутривенный кровоток. Оценка его возможна как качественная (сохранность периферического кровотока), так и количественная [с измерением скорости кровотока и расчетом индексов резистентности (IR) в почечной артерии и ее ветвях]. Известно, что степень снижения кровотока коррелирует со степенью снижения почечной функции.

На основании результатов УЗИ не только ставится диагноз, но и планируется дальнейшая стратегия. В сомнительных случаях в целях уточнения анатомического или функционального генеза обструкции прибегают к дополнительным исследованиям. Одним из них является провокационная диуретическая проба.

**Диуретическая пиелозография.** Рекомендуемая доза диуретика (фуросемида) составляет 1 мг/кг для младенцев в течение первого года жизни и 0,5 мг/кг — для детей в возрасте 1–16 лет до максимальной дозы 20 мг. УЗИ выполняется до введения диуретика и через 15, 30, 45 и 60 мин после его введения. Используются параметры, характеризующие степень дилатации лоханки и время нормализации (Tn) ее размеров после стимуляции диуреза. В норме максимальное расширение чашечно-лоханочной системы (ЧЛС) происходит на 10–15-й минуте после введения диуретика, возвращение к первоначальным размерам — в течение 20–30 мин. Признаками обструкции ПУС считают отсутствие нормализации размеров лоханки (Tn более 30 мин) и значительную степень ее расширения на фоне форсированного диуреза.

**Экскреторная урография.** Экскреторная урография остается методом первой линии для радиографической диагностики обструкции ПУС, особенно в больничных учреждениях, где нет современных технологий визуализации. В большинстве случаев экскреторная урография позволяет провести анатомическую и качественную функциональную оценку, необходимую для диагностики гидронефроза, рассчитать ренортикальный индекс для последующей оценки роста почки. Признаками клинически значимой обструкции являются дилатация и деформация собирательной системы почки с отсроченной эвакуацией контрастного вещества на стороне гидронефроза или отсутствием его выведения.

Экскреторная урография неинформативна у детей первых 2 нед жизни и имеет ограничения у младенцев первых месяцев жизни. Новорожденным и грудным детям из-за морфологической незрелости нефронов, снижающей четкость контрастирования почек, рекомендуется выполнение инфузионной урографии.

Инфузионная урография показана при сниженной суммарной функции почки и большим объеме ее коллекторной системы (рентгеновские снимки выполняются через 3–6 ч). В большинстве случаев мочеточник не контрастируется на всей серии рентгенограмм, но его визуализация не исключает диагноз.

Рекомендуется выполнение **статической нефросцинтиграфии**.

Метод используется для оценки отдельной функции почек и помогает в выборе оптимального метода лечения.

В качестве тубулотропного препарата используется  $^{99m}\text{Tc}$ -ДМСА (2,3-димеркаптосукцинатацетат). Статическая нефросцинтиграфия позволяет выявить фокальные или диффузные изменения ренальной ткани, оценить количество функционирующей паренхимы (функциональную ее сохранность) по индексу интегрального захвата (ИИЗ) радиофармпрепарата каждой почкой. Снижение ИИЗ, как суммарного (для двух или единственной почки), так и индивидуального (для каждой почки в отдельности), свидетельствует о снижении объема функционирующей паренхимы. Величина ИИЗ у здоровых детей составляет 46–70 для одной почки и в диапазоне 92–140 — для двух почек.

Для получения более точной информации о состоянии гидронефротической почки, уточнения характера обструкции ПУС и функционального состояния паренхимы используются КТ и МРТ с контрастным усилением. Эти методы способны заменить используемую в настоящее время комбинацию других методов визуализации (экскреторная урография) при исследовании гидронефроза у детей. Несмотря на высокую информативность указанных методов, необходимость обязательной седации/анестезии из-за длительности исследования ограничивает их использование у маленьких детей. Высокая стоимость, малая доступность являются дополнительными факторами, ограничивающими пока широкое использование КТ и МРТ в педиатрической урологии.

**Динамическая нефросцинтиграфия** позволяет оценить характер нарушения уродинамики (обструктивный, необструктивный) по выведению радиофармпрепарата. Диуретическая нефросцинтиграфия позволяет выявить значимые предикторы обструкции ПУС.

**Ретроградная пиелография и перфузионный тест Whitaker** (антеградное исследование давления/потока) — инвазивные процедуры, они редко используются для диагностики обструкции ПУС. Тем не менее в сложных диагностических ситуациях они могут помочь.

**Микционная цистоуретрография (МЦУГ)** рекомендуется при выявленной при УЗИ дилатации мочеточников в нижней трети, а также у детей с рецидивирующей инфекцией мочевых путей (ИМП) в целях исключения возможного ПМР.

Дифференциальная диагностика

Дифференциальную диагностику гидронефроза проводят с парапельвикальной кистой и мегакаликозом. Наряду с данными УЗИ, экскреторная урография, КТ или МРТ почек с контрастированием позволяют поставить правильный диагноз. При парапельвикальных кистах чашечки и лоханка не расширены, в ряде случаев может определяться полукруглая деформация контуров лоханки в результате сдавливания ее кистой. Мегакаликоз (локальная чашечно-медуллярная дисплазия) характеризуется стойким расширением чашечек при нормальных размерах лоханки и сохраненной проходимости лоханочно-мочеточникового сегмента. Диагностике может помочь и ангиография: при гидрокаликозе почечные артерии сохраняют сегментарное строение, диаметр основных стволов обычный, отмечают обеднение и истончение сосудистого рисунка в участках расположения чашечек.

Особого внимания заслуживают пациенты с первичным диагнозом «врожденный гидронефроз II степени», который обычно трактуется как пиелозктазия (N13.1). Эти дети требуют обязательного динамического наблюдения, так как подобное состояние может быть как результатом наличия нижнеполярного сосуда (что может в периоды интенсивного роста ребенка проявиться клинической картиной **блока почки** и потребовать экстренных манипуляций), а может быть просто результатом внепочечного расположения лоханки.

## ЛЕЧЕНИЕ

Основной целью лечения является устранение обструкции, восстановление нормального оттока мочи для сохранения или улучшения функции почечной паренхимы. Перед выбором любого метода лечения необходимо устранить инфекционные осложнения в стадии обострения и скомпенсировать/уменьшить степень нарушения почечной функции при ХБП и ХПН.

В последние годы стали появляться работы о **внутриутробных вмешательствах**, направленных на дренирование лоханки у плода. Однако результаты при таких вмешательствах пока остаются сомнительными.

В постнатальном периоде варианты лечения врожденного гидронефроза включают широкий спектр подходов — от **динамического наблюдения** и **минималь-**

**но инвазивных эндоурологических методов до оперативных вмешательств** как открытых, так и с использованием эндовидеохирургических (транс- или ретроперитонеального) доступов или с использованием роботизированной техники.

**Динамическое наблюдение** показано у новорожденных и детей грудного возраста при врожденном гидронефрозе I–II степени SFU, ПЗР лоханки от 10 до 15 мм, дифференциальной функции почки (ДФП) более 40% по данным скинтиграфии, положительной диуретической пробе ( $T_{1/2}$  — менее 10 мин) при УЗИ. Нарушение проходимости на уровне ПУС в этих случаях носит функциональный характер и является следствием дисфункции диспропорции роста лоханки и/или мочеточника. Как правило, в 65% случаев в течение первых 2–3 лет жизни наблюдаются сокращение размеров ЧЛС, нормальные темпы роста почек, сохраненный внутриорганный кровоток и отсутствие инфекционных осложнений. Ультразвуковые исследования у младенцев проводятся с интервалом 3 мес, у старших — 1 раз в год. При увеличении степени гидронефротической трансформации, присоединении инфекционных осложнений или болевого синдрома показано полное урологическое исследование.

**Эндоурологические операции** с использованием трансуретрального или перкутанного доступа:

- бужирование ПУС;
- баллонная дилатация высокого давления ПУС;
- эндоуретеротомия ПУС с установкой внутреннего стента.

Трансуретральное бужирование и эндоскопическая баллонная дилатация высокого давления возможны при дисплазии ПУС. Наличие внепросветных препятствий при врожденном гидронефрозе и вторичный гидронефроз являются противопоказанием к подобному лечению. Эндоуретеротомия ПУС целесообразна только при непротяженных стенозах (не более 1 см). Эффективность эндоскопических методик ниже (65–80%) по сравнению с открытыми оперативными вмешательствами, но превосходит их по малотравматичности и имеет очень четкие противопоказания, что позволяет использовать их только в хорошо оборудованных клиниках.

**Хирургическое лечение** при гидронефрозе включает реконструктивно-пластические операции на ПУС, органоуносящие и дренирующие вмешательства.

**Реконструктивно-пластические операции** остаются наиболее оптимальными и позволяют добиться успеха в 90–95% случаев, в том числе и у детей младшего возраста (обычно операции выполняются у детей с 6–12 мес). Оперативное вмешательство показано у детей с III–IV степенью (SFU), ПЗР лоханки более 20 мм, снижением функции почки на 35–40% и отрицательной диуретической пробой ( $T_{1/2}$  — более 20 мин).

Основные факторы плохого прогноза хирургического лечения: сохранность функции почки  $\leq 60\%$ , ПЗД лоханки более 50 мм и расширенные чашечки, рецидивирующие инфекционные осложнения, болевой синдром.

При гидронефрозе используют два вида реконструктивно-пластических операций: резекционные (Hynes–Anderson) и нерезекционные (Foley et al.). Они могут быть выполнены как открытым (люмботомия), так и эндовидеохирургическим способом (лапароскопический и ретроперитонеоскопический). Сегодня лапароскопическая резекционная пиелопластика является «золотым стандартом» в мировой практике, однако в отечественной практике является операцией выбора при наличии технических возможностей клиники. Независимо от доступа, этапы эндовидеохирургических пиелопластик повторяют этапы традиционных открытых операций. Лапароскопическая пиелопластика по эффективности не уступает открытой, а сроки госпитализации и последующей реабилитации пациента в послеоперационном периоде достоверно ниже.

Противопоказания к лапароскопической пиелопластике: открытые оперативные вмешательства на органах брюшной полости, внутривенный тип лоханки, дорсальная гиперротация почки, наличие венрикулоперитонеального шунта у пациентов с гидроцефалией. Противопоказание к ретроперитонеальной пиелопластике — открытые операции на почке из люмботомического доступа в анамнезе.

При нижнесеgmentарных сосудах (как причины обструкции ПУС) возможно выполнение резекционной антевазальной пиелоретропластики; при отсутствии признаков дисплазии ПУС выполняют везикопликацию нижнеполюсного сосуда в более высоком положении на почечной лоханке (операция Hillstom). Как правило, эта операция выполняется у подростков.

Важным элементом пиелопластики является дренирование коллекторной системы почки, хотя применяются и бездренажные способы. Дренирование осуществляется с помощью внутреннего J-J-стента (установленного ретроградно или антеградно во время операции) или с помощью наружного стента-пиелостомы. Длительность дренирования составляет от 1 до 4–6 нед.

#### **Органоуносящие операции** (открытые, эндоскопические).

Удаление почки выполняют у пациентов с нарушенной функцией почки (ДФП менее 10%) или нефункционирующей почкой. Перед нефрэктомией необходимо убедиться в наличии контралатеральной почки и оценить ее функцию.

При необходимости решения вопроса о выборе между нефрэктомией и органосохраняющей операцией целесообразны чрескожная пункционная (или открытая) нефростомия или установка внутреннего стента с последующей (через 14–28 дней) оценкой динамики функционального состояния почки (УЗИ с доплерографией, радиоизотопное исследование или экскреторная урография).

### **ОСЛОЖНЕНИЯ**

Число послеоперационных осложнений при пиелопластике невелико (до 3–5%), и они могут классифицироваться как ранние и отсроченные. К ранним осложнениям относятся несостоятельность анастомоза и формирование урогематомы, кровотечение вследствие неадекватного гемостаза, инфекционные осложнения.

Критерии стандартного течения неосложненного послеоперационного периода при пиелопластике.

- Незначительное (неинтенсивное) окрашивание мочи кровью по нефростоме, мочеочниковому или уретральному катетеру, не образующее сгустков крови; нормальные показатели Hb, Ht и гемостаза. Лейкоцитурия.
- Повышение температуры тела до 38 °С в течение не более 48 ч, в клиническом анализе крови — умеренный лейкоцитоз без выраженного палочкоядерного сдвига (не более 11%).
- Отсутствие отделяемого по наружному страховочному дренажу (если он установлен) умеренное, обычно прекращается к 2-м суткам.
- Дизурия (при установке внутреннего стента).

Степень тяжести осложнений оценивается по модифицированной классификации Clavien–Dindo (1992).

#### **Критерии послеоперационных осложнений при пиелопластике**

##### **Степень I послеоперационных осложнений.**

- Наружное кровотечение из послеоперационного шва или кровотечение по паранефральному дренажу (источником чаще является место проведения нефростомы/пиелостомы или линии анастомозируемых поверхностей мочеочника и лоханки), не требующее гемостатической терапии.
- Гематурия по нефростоме, уретральному катетеру или при самостоятельном мочеиспускании, требующая дополнительной инфузионной терапии (более 1 л) и/или назначения диуретиков и гемостатиков.

- Однодневная лихорадка выше 38 °С, требующая назначения жаропонижающих препаратов или иной дополнительной терапии.
- Выпадение паранефрального или нефростомического дренажа, не требующее выполнения вмешательства, но требующее дополнительного наблюдения.
- Подтекание мочи вокруг дренажа до 2 сут при его адекватном функционировании.
- Подтекание мочи по дренажу в первые дни после операции минимальным объемом до 100 мл, не требующее медикаментозного лечения или хирургического, эндоскопического вмешательства (прекращается самостоятельно).

#### **Степень II послеоперационных осложнений.**

- Инфекционно-воспалительные процессы в мочевыводящих путях, требующие, помимо профилактической, дополнительной антибактериальной терапии (острый пиелонефрит, острый уретрит, острый цистит) и проведения инфузионно-детоксикационной терапии, удлинявших срок пребывания пациента в стационаре.
- Потребность в анальгетиках более 48 ч после операции в связи с перенесенным вмешательством.
- Неадекватное дренирование полостной системы почки, устраняемое без дополнительного вмешательства, но с дополнительным уходом и назначением препаратов, кроме указанных при I степени.
- Промокание мочи мимо дренажа более 2 сут, устраняемое без дополнительного вмешательства, но требующее дополнительного периода наблюдения и назначения препаратов, помимо указанных при осложнениях I степени.
- Нарушение проходимости мочеточника, удлинявшее время нахождения нефростомического дренажа в почке, требующее дополнительной медикаментозной терапии.
- Лечение раневой инфекции (почти не встречается при эндоскопической хирургии).
- Обструкция и почечная колика, обусловленная сгустками крови, потребовавшая дополнительной консервативной терапии.
- Необходимость ПП.

#### **Степень IIIa послеоперационных осложнений.**

- Кровотечение из почки с развитием тампонады ЧЛС или мочевого пузыря, отмывание полостей (без общей анестезии).
- Замена внутреннего стента, нефростомического дренажа независимо от причины проблемы (неадекватное дренирование полостей почки, выпадение дренажа, промокание мочи мимо катетера, развитие уриномы).
- Установка мочеточникового стента (из-за отека слизистой оболочки мочеточника, повреждения лоханки и ПУС) на длительный срок.
- Установка Double-J-стента из-за промокания мочи.
- Обструкция и почечная колика из-за сгустков крови с дополнительным вмешательством. Необходимость в переливании крови.

#### **Степень IIIb послеоперационных осложнений.**

- Чрескожная нефростомия (выпадение дренажа, кровотечение, развитие уриномы). Уретероскопия. Нефроскопия.
- Открытые вмешательства (продолжающееся кровотечение из почки, продолжающееся подтекание мочи, неэффективность консервативных мероприятий) — лапароскопическая или открытая ревизия области оперативного вмешательства и наложение дополнительных швов.
- Паранефральный абсцесс.
- Любые вмешательства на фоне общей анестезии.

**Степень IVa послеоперационных осложнений.**

- Наблюдение в послеоперационном периоде из-за интраоперационного повреждения соседнего органа.
- Нефрэктомия.

**ПОСЛЕОПЕРАЦИОННОЕ НАБЛЮДЕНИЕ**

Больные после реконструктивно-пластических операций нуждаются в постоянном диспансерном наблюдении, которое осуществляет уролог. Поддерживающий курс уросептиков проводят, как правило, при наличии пиелостомы или внутреннего стента на протяжении 1–2 мес (до их удаления) после выписки из стационара. При бездренажных способах операции длительность лечения может быть сокращена. Необходим контроль за анализами мочи 1 раз в 2 нед на протяжении 3–6 мес. Изменения в анализах мочи (лейкоцитурия, протеинурия или микрогематурия) могут сохраняться на протяжении 3 мес после операции.

УЗИ почек выполняют через месяц, затем через 3, 6, 12 мес после пиелопластики. Проведение экскреторной урографии или нефросцинтиграфии для оценки функции почечной паренхимы, состояния собирательной системы и проходимости искусственного лоханочно-мочеточникового сегмента целесообразно не ранее чем через 12 мес после операции. При восстановлении уродинамики наблюдаются восстановление темпов роста почки, сокращение размеров чашечно-лоханочной системы, улучшение периферического внутрипочечного кровотока при доплерографии и увеличение ИИЗ по результатам радиоизотопной ренографии.

Все пациенты после оперативных вмешательств должны находиться под динамическим наблюдением специалистов амбулаторно-поликлинической службы. Наряду с урологом участие в диспансерном наблюдении обязательно принимает нефролог, контролируя функциональное состояние почек и проводя в случае необходимости нефропротективную терапию. Повторное комплексное обследование должно быть выполнено через 2–3 года для исключения отсроченного рубцевания и реностеноза пиелoureтерального анастомоза.

**ПРОГНОЗ**

При гидронефрозе успешный результат лечения достаточно высок и составляет 90–95% даже у детей младшего возраста. Однако исход заболевания во многом зависит от степени гидронефроза, резервных возможностей почки, наличия инфекционных осложнений, сроков и адекватности восстановления проходимости пиелoureтерального анастомоза, возраста ребенка.

**45.2. МЕГАУРЕТЕР**

*С.Л. Коварский*

**СИНОНИМЫ**

Гидроуретер, мегалоуретер, ахалазия мочеточника, уретерогидронефроз, нейромышечная дисплазия мочеточника и др.

**ОПРЕДЕЛЕНИЕ**

Мегауретер — достаточно обширное понятие, обозначающее стойкое расширение мочеточника и собирательной системы почки вследствие препятствия, локализованного в дистальном отделе мочеточника.

**Коды по МКБ-10**

N13.4. Гидроуретер.

Q62.2. Врожденное расширение мочеточника [врожденный мегалоуретер].

## ЭПИДЕМИОЛОГИЯ

Мегауретер — один из наиболее распространенных видов обструктивных уропатий у детей, составляет 25–30% их общего числа. Двусторонний процесс отмечают у 20–25% больных, левостороннее поражение выявляют в 2,5 раза чаще. У мальчиков порок встречаются в 3 раза чаще, чем у девочек.

Количество детей, имеющих расширение и нарушение функций мочеточника, продолжает увеличиваться из года в год. Это связано как с улучшением антенатальной диагностики, позволяющей поставить диагноз с 26-й недели внутриутробного развития, и развитием постнатальной диагностической службы, так и с усилением действия тератогенных факторов, влияющих на течение беременности.

## КЛАССИФИКАЦИЯ

Общепринятой единой классификации мегауретера не существует. Это связано с тем, что многие урологи понимают под мегауретером не только порок развития дистального отдела мочеточника, а любое его расширение обозначают этим термином.

Расширение мочеточника может быть вызвано как истинной обструкцией (анатомическим стенозом) в дистальном отделе, так и функциональной обструкцией (нарушением мышечной структуры). Между этими видами обструкции лежит большое количество промежуточных стадий, но общий их признак — отсутствие рефлюкса, что подчеркивает локализацию процесса именно в конечной части мочеточника. Наряду с этим массивный рефлюкс из мочевого пузыря в верхние мочевыводящие пути вызывает также нарушение уродинамики и является одной из форм обструкции.

Именно поэтому наиболее приемлемо разграничение мегауретера на рефлюксирующий и нерефлюксирующий с указанием функционального состояния почки и мочеточника.

## ЭТИОЛОГИЯ, ПАТОГЕНЕЗ

Нарушение уродинамики при **нерефлюксирующем мегауретере** обусловлено несколькими факторами, которые могут присутствовать как по отдельности, так и в различных комбинациях одновременно.

При этом расширение мочеточника сопровождается гипертрофией мышечных волокон по всей длине мочеточника с преимущественным циркулярным ходом мышечных пучков, гипотрофией или атрофией эластического каркаса. Обнаруживают также избыточное развитие коллагеновой ткани и неравномерное утолщение и фрагментацию нервных волокон.

В норме мышечная ткань мочеточника имеет характер сплетения благодаря перекрещиванию в ней отдельных пучков, идущих в разных направлениях, то есть фактически образуется один слой. В дистальном отделе продольные мышечные волокна, веерообразно рассыпаясь и переплетаясь с мышечными волокнами детрузора и контралатерального мочеточника, образуют поверхностный тригональный слой. Координированная работа мышечного аппарата мочеточника обеспечена прохождением волны сокращения. В тех случаях, когда мышечная стенка прерывается коллагеновой или рубцовой тканью (наличие органического стеноза) либо мышечные волокна теряют продольную ориентацию в терминальном отделе (функциональная форма обструкции), развивается нарушение уродинамики различной степени выраженности.

Сниженный тонус детрузора в совокупности с атонией дистального сегмента мочеточника (детрузор и мочеточник имеют различное эмбриологическое происхождение) усугубляет обструкцию — в этом случае возникает пузырно-зависимая

форма нерефлюксирующего мегауретера. Часто при таком варианте патологии находят уменьшение парасимпатических ганглиев в уретеровезикальной области.

В случае нерефлюксирующего мегауретера до настоящего времени основной причиной нарушения проходимости в дистальном отделе мочеточника считают наличие зоны стеноза, а наиболее распространенным способом лечения служит хирургическая коррекция. В результате количество послеоперационных осложнений остается высоким и варьирует от 8 до 40%.

В то же время у части пациентов расширение и деформация мочеточника исчезают самостоятельно. Эта группа детей составляет, по различным источникам, от 12 до 34% общего количества пациентов с нерефлюксирующим мегауретером. Такая положительная динамика связана с тем, что у этих пациентов среди причин нарушения уродинамики преобладают функциональные нарушения и происходит созревание дистальных отделов мочеточников.

**Первичный рефлюксирующий мегауретер** — расширение мочеточника вследствие внутриутробно существующего ПМР в результате нарушения функционирования клапанного аппарата уретеровезикального соустья в сочетании с гипоплазией мышечного аппарата на фоне гиперплазии стромы мочеточника. Как правило, при данном варианте порока выявляют наиболее выраженные диспластические процессы и в самой почке.

### КЛИНИЧЕСКАЯ КАРТИНА

Характерной клинической картины мегауретера, как и большинства врожденных пороков мочевыделительной системы, не существует.

В настоящее время в связи с широким распространением антенатальной диагностики увеличилось количество пациентов, у которых еще внутриутробно определено расширение коллекторной системы почек и мочеточников.

Установлено, что при использовании эхографии почки плода можно идентифицировать патологию уже с 13–16-й недели беременности. Мочеточники в норме у плода не определяются, визуализация становится возможной только при заполнении их жидкостью, что чаще всего обусловлено обструкцией мочеточника или рефлюксом мочи из мочевого пузыря. Количество околоплодных вод и размер мочевого пузыря позволяют косвенно судить о функциях почек.

### ДИАГНОСТИКА

Причиной углубленного обследования детей наиболее часто становится манифестация инфекции мочевыводящих путей. При этом возможно как бессимптомное течение лейкоцитурии, так и классическая картина острого пиелонефрита.

**Боли в животе или пояснице.** У новорожденных и детей раннего возраста чаще всего сложно локализовать боль или причину беспокойства. К тому же почечная лоханка в этом возрасте наиболее эластична, поэтому болевой синдром не характерен для этой группы больных.

**Пальпируемая опухоль.** Когда у пациентов с мегауретером определяют пальпаторно почку, напоминающую опухоль, это уже тяжелая степень гидронефротической трансформации с резким снижением функций.

**Нерефлюксирующий мегауретер.** Дифференцированный подход в определении формы обструкции при нерефлюксирующем мегауретере обусловлен различной лечебной тактикой: при органическом стенозе показана хирургическая коррекция, а при функциональных нарушениях проходимости уретеровезикального сегмента — консервативная терапия.

Диагностику, как правило, начинают с комплексного УЗИ.

При **функциональной незрелости уретеровезикального сегмента мочеточника** толщина паренхимы почки не изменена или незначительно уменьшена



на 2–3 мм по сравнению с контралатеральной здоровой стороной, дифференцировка ее не нарушена, размер лоханки колеблется от 4 до 10 мм.

Расширение мочеточника фиксируют в дистальном отделе от 6 до 15 мм, в верхнем отделе ширина мочеточника не превышает 5–6 мм. Стенка его не изменена, перистальтика хорошая.

При исследовании почечной гемодинамики нарушений обычно не выявляют.

При УЗИ мочевого пузыря частота и продолжительность мочеточниковых выбросов обычно не отличаются от возрастных нормативных показателей. Мочеточниковые выбросы следуют в правильном направлении. При анализе их *доплерограмм* отмечают разброс показателей IR во всех возрастных группах от нормальных значений до умеренно повышенных, причем у одного пациента могут быть получены выбросы как с высоким, так и с неизменным периферическим сопротивлением.

При *диуретической сонографии* максимальное расширение дистального и проксимального отделов мочеточника происходит к 15-й минуте исследования, но не превышает 50% первоначального диаметра. Возвращение к первоначальному размеру происходит к 45-й минуте, что исключает органический стеноз в зоне уретерovesикального сегмента.

По данным *радиоизотопной ренографии* графическая кривая имеет обструктивный характер, однако обнаруживают легкую и среднюю степень нарушения накопительно-выделительной функции почек.

По данным *микционной цистоуретерографии* патология не определяется.

При *экскреторной урографии* секреторная функция не нарушена, экскреторная — замедлена. Контрастное вещество задерживается в умеренно расширенной лоханке и мочеточниках не более 2 ч.

Таким образом, для **незрелости дистальных отделов мочеточника** характерно только расширение лоханки и дистальных отделов мочеточников с изменением количественных характеристик мочеточниковых выбросов, без расширения чашечек, отсутствуют истончение паренхимы, изменения показателей гемодинамики, снижение функций почки. Именно поэтому такую ситуацию расценивают как функциональное состояние, не требующее хирургической коррекции.

У всех детей со **стенозом дистального отдела мочеточника** определяют истончение паренхимы в среднем на 50% по сравнению с нормой, дифференцировка ее снижена, а экзогенность коркового слоя повышена. Размер лоханки увеличен более 10 мм, диаметр мочеточника колеблется от 10 до 20 мм и более, при этом стенка мочеточника утолщена, слоистой структуры.

Кровоток в такой почке ослаблен, не прослеживается до капсулы, теряется обычный рисунок сосудистого дерева. При *доплерометрии* показатели IR имеют пестрый характер изменений на различных уровнях, что обусловлено различной степенью дисплазии в разных участках почечной паренхимы.

При исследовании мочеточниковых выбросов у пациентов с **органической обструкцией** определяют снижение их частоты до одного выброса в 2–3 мин. Продолжительность выброса из такого мочеточника всегда увеличена и составляет в среднем 7,2 с. *Доплерометрия* мочеточниковых выбросов значительно затруднена из-за изменения траектории выброса — от незначительного изменения угла направления до расположения вдоль стенки мочевого пузыря. При анализе доплерограмм выбросы могут быть как с высоким, так и с низким периферическим сопротивлением. Разнообразные по значениям периферического сопротивления и монотонные по видам кривой выбросы из мочеточника с органической обструкцией обусловлены, по всей видимости, выраженными диспластическими процессами в его стенке.

При *диуретической сонографии* к 15-й минуте исследования происходит расширение лоханки, мочеточника в нижней и верхней трети. Тенденции к сокращению

коллекторной системы не отмечают ни к 45-й, ни к 60-й минуте, а в некоторых случаях происходит дальнейшее ее увеличение, что свидетельствует о несомненно органической форме обструкции. Кроме того, чем значительнее первоначальное расширение мочеточника, тем меньше степень расширения его в процессе исследования. Отсутствие ответа на введение фуросемиды отражает выраженные диспластические изменения стенки мочеточника и, как следствие этого, резкое снижение его тонуса.

Данные *радиоизотопной ренографии* также подтверждают органическую форму обструкции при мегауретере у пациентов данной группы — фиксируют выраженную среднюю или тяжелую степень нарушения накопительно-выделительной функции почек. Графическая кривая всегда имеет однофазный характер, время полувыведения радиофармпрепарата не определяется.

При *эксреторной урографии* отмечают значительное расширение полостной системы почки и извитость мочеточника, снижение секреторной и замедление эвакуаторной функции почки.

Более информативно производство МСКТ с контрастированием коллекторной системы почки с выполнением отсроченной эксреторной фазы.

Таким образом, *нерефлюксирующий мегауретер с органической формой обструкции* характеризуется следующими признаками:

- стойкой дилатацией чашечно-лоханочной системы;
- гипотрофией паренхимы, снижением ее дифференцировки;
- значительным нарушением интраренальной гемодинамики;
- тяжелым поражением стенки мочеточника, сопровождающимся его расширением, нарушением перистальтики и разнообразием характеристик мочеточничково-пузырных выбросов;
- выраженным снижением накопительно-выделительной функции почек.

Нарушение уродинамики верхних мочевыводящих путей зависит не только от выраженности патологии в дистальном отделе мочеточника, но и от нарушения адаптационной функции мочевого пузыря, внутрипузырной гипертензии во время накопления мочи, что препятствует нормальному пассажу мочи из мочеточника. Это состояние обозначается как **пузырно-зависимая форма мегауретера**.

Пузырно-зависимая форма мегауретера возникает, как правило, на фоне денервации тазовых органов вследствие миелодисплазии и характеризуется значительной эктазией мочеточника и коллекторной системы почки при наполненном мочевом пузыре. А при его опорожнении дилатация верхних мочевыводящих путей значительно уменьшается или полностью исчезает. Именно поэтому для дифференциальной диагностики мочеточничково- и пузырно-зависимой формы мегауретера необходимо проведение пробы с отключением мочевого пузыря с помощью постоянного катетера при ультразвуковом, радиоизотопном, рентгеноконтрастных исследованиях почек и мочевыводящих путей.

Для пузырно-зависимой формы мегауретера при миелодисплазии характерны внутрипузырная гипертензия (более 20 см вод.ст.) и наличие остаточной мочи (до 50%). В связи с этим минимальный объем уродинамических исследований заключается в ведении дневника мочеиспусканий, проведении урофлоуметрии с определением остаточной мочи, выполнении ретроградной цистометрии (с фармакопробами).

## ЛЕЧЕНИЕ

### Консервативное лечение

Функциональные нарушения при *нерефлюксирующем мегауретере* хорошо поддаются консервативной терапии, направленной на улучшение трофики и функций почек и дозревание мочеточников.

Лечение должно быть комплексным и состоять из медикаментозной поддержки, физиотерапевтических процедур, сеансов гипербарической оксигенации (ГБО), фитотерапии.

Для коррекции микроциркуляторных нарушений и перфузии в почках назначают препараты, обладающие вазоактивным действием (аминофиллин, дипиридамол, эналаприл).

Доза эналаприла, назначаемого пациентам с нормальным АД, составляет 0,1 мг/кг в сутки однократно. Применение эналаприла в течение 3 мес позволит быстро и существенно улучшить почечную гемодинамику у детей с обструктивной уропатией.

Фитотерапия направлена на улучшение уро- и лимфодинамики, регенераторных процессов в каналах, восстановление тубулярных функций, уменьшение экскреции оксалатов и уратов. Назначают растительные средства по 2–3 нед каждого месяца.

В общей программе лечения значимое место занимают физиотерапевтические методы стимуляции восстановления уродинамики, такие как синусоидальные модулированные токи, ультразвук, интерференционные токи.

Существенный компонент лечения пациентов с функциональной формой обструкции мегауретера — профилактика воспалительных процессов в мочевыделительной системе. Именно поэтому при наличии даже незначительных признаков инфицирования следует проводить санацию. Препараты выбирают по чувствительности патогенной микрофлоры к антибиотикам и уросептикам.

В случае сочетания функциональной обструкции в области уретеровезикального соустья с дисфункцией мочевого пузыря в комплекс лечения добавляют общепринятые процедуры по коррекции имеющихся нарушений, в том числе воздействие на м-холинорецепторы.

При пузырьно-зависимой форме мегауретера в первую очередь необходима нормализация уродинамики нижних мочевыводящих путей с обязательным использованием режима «наполнение-опорожнение» мочевого пузыря путем периодической катетеризации. Восстановлению резервуарной и эвакуаторной функции детрузора способствуют физиотерапия, терапия биологической обратной связи (БОС-терапия), фармакотерапия, а при выраженных явлениях дезадаптации применяются внутривезикулярные инъекции ботулинического токсина типа А.

Параллельно с лечением осуществляют постоянный контроль за состоянием мочевыделительной системы пациентов.

### **Хирургическое лечение**

Показанием к оперативному лечению мегауретера является прогрессирующее дилатации мочеточника, рецидивирующее течение хронического пиелонефрита, а главное, появление первых признаков снижения функции почки.

Все методы хирургической коррекции мегауретера сводятся к трем основным требованиям: 1) максимально возможной мобилизации мочеточника; 2) резекции патологического участка; 3) уретероцистонеоимплантации с антирефлюксной защитой.

Оптимальная методика — неоимплантация мочеточника по Коэну (Cohen), при которой после резекции мочеточника по длине (его суживания, как правило, не требуется) формируют подслизистый туннель. Для создания адекватного антирефлюксного механизма длина туннеля должна превышать диаметр мочеточника в 4–5 раз. После формирования туннеля неоустье формируют на контралатеральной стороне задней стенки мочевого пузыря по методике Рикардо (Richard).

В последние десятилетия открытые операции активно замещаются эндохирургическими методиками, преимущества которых — в малой травматичности, пре-

цизионности выделения анатомических структур, визуальном контроле над всеми этапами операции, уменьшении послеоперационной боли.

Эндоскопические способы коррекции уретерovesикального сегмента разделяются на интрапузырный (везикоскопический) и внепузырный (лапароскопический). Ограничениями в использовании везикоскопического метода являются возраст ребенка (после 2–3 лет) и объем мочевого пузыря (менее 100 мл). Во всех остальных случаях выбор эндохирургического доступа зависит от предпочтений оперирующего хирурга.

При длительном наблюдении за детьми, у которых мегауретер был установлен антенатально или в период новорожденности, обнаружено спонтанное исчезновение дилатации и деформации мочеточника в течение 3 лет у значительной части пациентов (до 34%). Такое саморазрешение мегауретера может быть связано с феноменом созревания (матурации) органов и тканей, в частности, дистального отдела мочеточника и уретерovesикального сегмента. Этот факт заставил пересмотреть показания к хирургической коррекции как единственному способу лечения нерезецирующего мегауретера и разработать другие способы нормализации пассажа мочи по мочеточнику.

Для обеспечения оптимальных условий роста и развития мочеточника предложена методика его длительного дренирования с помощью низкого стента, при котором нормализуется давление в терминальном отделе и предотвращаются инфекционные осложнения.

Цистоуретроскопия проводится при среднем (половина возрастного эффективного объема) заполнении мочевого пузыря. Стентирование устья мочеточника осуществляется с помощью системы низкого J-стента из полиуретана на металлическом проводнике. С помощью толкателя стент проводится до границы средней и нижней трети мочеточника, а его дистальный отдел устанавливается в просвете мочевого пузыря, образуя (после удаления металлического проводника) фиксирующий завиток, к которому прикреплена синтетическая нить, выводимая через наружное отверстие мочеиспускательного канала. Посредством данной нити в последующем можно удалить стент без анестезиологического пособия. Длительность дренирования составляет 6–8±2 нед.

При выполнении стентирования в период от полутора- до шестимесячного возраста его эффективность достигает более 80%.

### 45.3. ПУЗЫРНО-МОЧЕТОЧНИКОВЫЙ РЕФЛЮКС

*С.Л. Коварский*

#### ОПРЕДЕЛЕНИЕ

ПМР — ретроградный ток мочи от мочевого пузыря к мочеточнику и почечной лоханке. ПМР вызывает нарушение оттока из верхних мочевыводящих путей, что нарушает пассаж мочи и создает благоприятные условия для развития воспалительного процесса, рубцевания почечной паренхимы с развитием рефлюкс-нефропатии, артериальной гипертензии и ХПН.

#### **Код по МКБ-10**

N13.7. Уропатия, обусловленная пузырно-мочеточниковым рефлюксом.

#### ЭПИДЕМИОЛОГИЯ

Рефлюкс встречаются у 1–2% детей, среди детей с пиелонефритом — у 25–40% и выявляют в 70% случаев в возрасте до 1 года, в 25% случаев — в возрасте 1–3 лет, в 15% случаев — в возрасте 4–12 лет, в более старшем возрасте — в 5% случаев.

В течение первого года жизни заболевание значительно чаще выявляют у мальчиков, чем у девочек, в более старшем возрасте отмечают обратное соотношение.

### ЭТИОЛОГИЯ, ПАТОГЕНЕЗ

Ретроградный ток мочи из мочевого пузыря в мочеточник бывает следствием несостоятельности клапанного механизма уретерovesикального сегмента.

Н.А. Лопаткин выделяет три группы теорий этиологии рефлюкса:

- первая заявляет главной причиной порок развития ПМР;
- вторая говорит о формировании несостоятельности уретерovesикального соустья как следствии воспалительного процесса с последующей фибропластической трансформацией;
- сторонники третьей считают главной причиной нарушение нервного аппарата мочеточника.

Выделяют **первичный рефлюкс**, причиной которого бывает врожденная аномалия развития — укорочение интрамурального отдела мочеточника. Первичный рефлюкс может быть наследственно обусловленным. Так, бессимптомный рефлюкс выявляют у 30–35% sibлингов и в 66% случаев — у потомков людей, страдающих ПМР. В 1961 г. Hutch предложил теорию матурации (созревания), согласно которой у детей раннего возраста имеются незрелость регуляции и относительное укорочение интрамурального отдела мочеточника, приводящие к рефлюксу. С ростом и развитием ребенка происходит дозревание структур, формирующих клапанный механизм, в связи с чем возможна спонтанная регрессия рефлюкса. Замечено, что чем выше степень рефлюкса, тем меньше вероятность его самостоятельного исчезновения. Несостоятельность клапанного механизма уретерovesикального соустья отмечается при аномалии устья мочеточника — дистопии, эктопии.

Причины **вторичного рефлюкса** — повышение внутрипузырного давления (клапан задней уретры, различные варианты дисфункции мочевого пузыря), хронический цистит. Хронический воспалительный процесс приводит к склеротическим изменениям в области уретерovesикального сегмента, укорочению интрамурального отдела мочеточника и зиянию устья. В свою очередь, хронический цистит нередко возникает и поддерживается инфравезикальной обструкцией.

### ПАТОГЕНЕЗ

Повреждение почечной паренхимы при ПМР происходит как вследствие рецидивирования инфекционного процесса, так и после гидродинамического удара. Аномальная закладка мочеточника, приводящая к дистопии или эктопии устья, влечет за собой формирование диспластичной почки, что также отражается на ее функции.

### КЛАССИФИКАЦИЯ

ПМР подразделяется на пассивный, возникающий в фазу наполнения, активный, возникающий в момент мочеиспускания, и пассивно-активный, или смешанный. Выделяют интермиттирующий ПМР, не доказанный рентгенологическими методами, но имеющий характерную клиническую картину: рецидивирующий пиелонефрит, периодическую лейкоцитурию, косвенные ультразвуковые и рентгенологические признаки ПМР.

Существует множество классификаций, характеризующих степень рефлюкса. Часть из них основана на определении выраженности анатомических изменений — высоте заброса контрастного вещества и степени расширения лоханки и мочеточника на основании микционной цистографии, радиоизотопной цистографии или данных УЗИ, другие используют в качестве оцениваемых критериев функциональные изменения: объем, давление в мочевом пузыре в момент возникновения рефлюкса, тонус и перистальтику мочеточников.

Наиболее распространенной является классификация, предложенная Р.Е. Heikkil и К.В. Parkkulainen в 1966 г., адаптированная в 1985 г. International Reflux Study Group. В зависимости от уровня заброса контрастного вещества и степени расширения мочеточника и собирательной системы почки, выявленных при ретроградной цистоуретрографии, выделяют пять степеней:

- I степень — обратный заброс мочи из мочевого пузыря только в дистальный отдел мочеточника без его расширения;
- II степень — заброс мочи в мочеточник, лоханку и чашечки, без дилатации и изменений со стороны форниксов;
- III степень — обратный заброс мочи в мочеточник, лоханку и чашечки при незначительной или умеренной дилатации мочеточника и лоханки и склонности к образованию прямого угла форниксами;
- IV степень — выраженная дилатация мочеточника, его извилистость, дилатация лоханки и чашечек, огрубленность острого угла форниксов при сохранении сосочковости у большинства чашечек;
- V степень — выраженная огрубленность острого угла форниксов и сосочков, дилатация и извилистость мочеточника.

Ряд авторов используют понятие «мегауретер» при диаметре расширенного мочеточника более 7 мм, при наличии рефлюкса говорят о рефлюксирующем мегауретере.

### КЛИНИЧЕСКАЯ КАРТИНА

ПМР не имеет специфической клинической картины, течение заболевания у детей, особенно раннего возраста, как правило, бессимптомно.

Жалобы обычно возникают при манифестации пиелонефрита. Отмечаются повышение температуры до фебрильных показателей, диспепсические явления, боли в животе, признаки интоксикации, помутнение мочи. Дети старшего возраста жалуются на боли в поясничной области после мочеиспускания. При сочетании с циститом или дисфункцией мочевого пузыря возможны жалобы на дизурические расстройства (поллакиурию, императивное недержание мочи, недержание мочи) или боль внизу живота.

### ДИАГНОСТИКА

#### Анамнез

При оценке анамнеза следует обратить внимание на наличие патологии со стороны мочевыделительной системы у родственников, рецидивирование лихорадки неясной этиологии у ребенка.

#### Лабораторные и инструментальные исследования

При бессимптомном течении рефлюкс можно заподозрить при проведении скринингового УЗИ почек (пре- и постнатально). Показанием к проведению полного комплекса урологического исследования считают дилатацию лоханки (поперечный размер — более 5 мм) и мочеточника, косвенный признак рефлюкса при УЗИ — нарастание дилатации собирательной системы почки и мочеточника по мере наполнения мочевого пузыря.

Основной метод диагностики ПМР — ретроградная цистоуретрография.

Исследование необходимо выполнять не ранее чем через неделю после купирования воспалительного процесса, так как воздействие токсинов на мочеточник может исказить истинную картину состояния мочеточников.

Перед исследованием необходимо полностью опорожнить мочевой пузырь. Ретроградно в мочевой пузырь вводят катетер № 5F–8F. Если ребенок опорожнил мочевой пузырь самостоятельно, необходимо измерить объем остаточной мочи.

Контрастное вещество вводят по катетеру без усилия (давление — не более 100 см вод.ст.) до начала подтекания мимо катетера. При выявлении рефлюкса оценивают объем мочевого пузыря в момент его появления, степень рефлюкса, состояние задней уретры в момент микции. Для оценки тонуса верхних мочевыводящих путей выполняют отсроченный снимок, на котором оценивают степень опоружнения собирательной системы и мочеточников.

При подозрении на инфекцию мочевыводящих путей необходимо выполнить общий анализ и микробиологическое исследование мочи. Косвенный признак течения воспалительного процесса — лейкоцитурия (более 3–5 лейкоцитов в поле зрения), бактериурия. Окончательно диагноз подтверждается при выявлении уровня бактериурии более 250 000 КОЕ/мл при сборе анализа в мочеприемник и более 10 000 КОЕ/мл при сборе анализа катетером.

Для определения причины рефлюкса, оценки функции почки и выявления склеротических изменений в почечной паренхиме обязательно проведение комплексного исследования, включающего следующие методы:

- УЗИ почек с доплерографической оценкой показателей внутрипочечного кровотока и мочеточниково-пузырных выбросов;
- исследование уродинамики нижних мочевыводящих путей (ритма спонтанных мочеиспусканий, цистометрии или видеоцистометрии, урофлоуметрии);
- лучевые методы — внутривенную экскреторную урографию, динамическую радиоизотопную ренографию (технеций-99), статическую радиоизотопную ренографию (DMSA).

Также необходима оценка биохимического анализа крови с определением уровня креатинина, мочевины, электролитов.

При рефлюксе III–V степени необходима цистоуретроскопия для оценки тонуса, расположения устья и длины подслизистого туннеля, диагностики цистита, а также для исключения клапана задней уретры. В норме устья мочеточников располагаются в пределах мочепузырного треугольника, смыкаются, длина подслизистого туннеля составляет у детей первого года жизни около 0,5 см, в более старшем возрасте — 1 см.

## ЛЕЧЕНИЕ

### Консервативное лечение

Основная цель лечения рефлюкса — предотвращение развития рефлюкс-нефропатии, для чего необходимо исключить два основных повреждающих фактора: гидродинамический удар и рецидивирование инфекционного процесса. Лечение вторичного рефлюкса должно быть направлено на устранение вызвавших его причин.

При любой степени рефлюкса показаны консервативные мероприятия, включающие:

- ренопротективную терапию с коррекцией метаболических нарушений в нервно-мышечных структурах мочеточника и мочевого пузыря, улучшением кровотока в почках (ингибиторы АПФ, ангиопротекторы, мембраностабилизаторы), гипербарическую оксигенацию, физиотерапевтические процедуры;
- профилактику и лечение инфекции мочевыводящих путей (уроантисептики, антибактериальная терапия, иммунокоррекция, фитотерапия);
- устранение имеющихся нарушений уродинамики на уровне нижних мочевыводящих путей.

Чем меньше частота рецидивов пиелонефрита, тем ниже риск развития рефлюкс-нефропатии, что оправдывает применение антибактериальных препаратов у пациентов с ПМР. Предпочтение следует отдавать пероральным формам.

В возрасте до 6 нед жизни препаратом выбора может являться амоксициллин или ампициллин. Начиная с шестинедельного возраста возможно применение ко-тримоксазола, альтернативой ему служат препараты нитрофуранового ряда (фуразидин, нитрофурантоин). Также возможно использование налидиксовой кислоты, триметоприма и цефалоспоринов III поколения.

Большое внимание следует уделять гигиене ребенка, тщательной обработке промежности, а также профилактике дисбактериоза кишечника и запоров.

После курса лечения через 6–12 мес выполняют контрольную цистографию. Эффективность консервативного лечения при I–III степени ПМР составляет 60–70%, у детей раннего возраста — до 100%.

### Хирургическое лечение

Показания к оперативному лечению рефлюкса должны определяться с учетом возраста ребенка и причины рефлюкса.

Учитывая возможность спонтанной регрессии рефлюкса у детей первого года жизни, необходимо придерживаться максимально консервативной тактики. При высоких степенях рефлюкса, а также неадаптированном мочевом пузыре предпочтительно выполнение эндоскопической коррекции рефлюкса. К оперативному лечению следует прибегать только при выявлении аномалии положения устья мочеточника (дистопии, эктопии), в исключительных случаях — при неэффективности эндоскопической коррекции после 2–3 попыток.

У детей старшего возраста возможность спонтанного исчезновения рефлюкса значительно ниже. При первичном рефлюксе предпочтительна эндоскопическая или оперативная коррекция.

Показания к оперативному лечению.

- Рецидивирование инфекции мочевыводящих путей, несмотря на антибактериальную профилактику.
- Сохранение рефлюкса после коррекции дисфункций мочевого пузыря.
- Неэффективность консервативного лечения (отсутствие роста или прогрессирование сморщивания почки, снижение функции почки).
- Рефлюкс в сочетании с другими аномалиями развития (удвоение мочеточника, дивертикул мочевого пузыря и т.п.).

Эндоскопическая коррекция рефлюкса проводится путем подслизистой имплантации объемообразующего вещества в целях усиления пассивного компонента клапанного механизма. Среди преимуществ метода — малая инвазивность и возможность повторных манипуляций в области уретровезикального соустья. Недостатки метода: невозможность интраоперационной оценки эффективности созданного клапанного механизма, миграция или деградация введенного препарата с течением времени, что может привести к необходимости повторной манипуляции. В качестве имплантируемого вещества предложены различные материалы — ауто- и гетерологичные. Идеального вещества для подслизистой имплантации в настоящее время не существует, наиболее широкое распространение получили коллаген, более стабильный уродекс и небиодеградируемый вантрис. В младшем возрасте отдается предпочтение нестабильным препаратам (в надежде на матурацию), у детей школьного возраста желательно использовать небиодеградируемый вантрис. Будьте осторожны, используя стойкие объемообразующие вещества, обязательно исключите рефлюкс-стеноз! Возможно усилить обструктивный компонент и получить уже нерефлюксирующий мегауретер.

Для оперативной коррекции рефлюкса предложено множество методик. В зависимости от доступа выделяют внутри-, внепузырные и комбинированные методики. Общий принцип оперативной коррекции — создание клапанного механизма уретровезикального соустья за счет формирования подслизистого



туннеля достаточной длины, соотношение между диаметром мочеточника и длиной туннеля должно быть не менее 1:4. Наиболее распространенными являются операции Политано–Лидбеттера, Коэна, Гленна–Андерсона, Жилия–Верне, Лиха–Грегуара.

При использовании методики **Политано–Лидбеттера** формируется дополнительное отверстие в стенке мочевого пузыря, выше и несколько медиальнее первичного. Мочеточник выводится в мочевой пузырь через новое отверстие, перемещается через подслизистый туннель к изначальной отверстию, в области которого накладывается анастомоз.

**Коэн** предложил более простой способ неоимплантации, при котором мочеточник перемещается через подслизистый туннель, созданный в направлении контралатерального устья и в сторону дна мочевого пузыря. При необходимости пересадки обоих мочеточников новое отверстие второго мочеточника формируется ниже контралатерального. Методику Коэна предпочтительно использовать при небольшом размере мочевого пузыря с утолщенной стенкой.

Методику **Гленна–Андерсона** удобно использовать при латеральном расположении уретерovesикального соустья. Подслизистый туннель формируется по направлению к шейке мочевого пузыря.

Методика **Жилия–Верне** основана на усилении активного компонента антирефлюксной защиты за счет удлинения интрамурального отдела. Устья мочеточников перемещают к средней линии и подшивают.

Методика **Лиха–Грегуара** — пример внепузырной коррекции рефлюкса. После рассечения серозного и мышечного слоев мочевого пузыря краниально от устья стенку мочевого пузыря ушивают над мочеточником.

В последние годы широкое распространение получили лапароскопические доступы и возможность выполнения неоимплантации мочеточника внепузырным доступом или пневмовезикоскопические уретероцистонеоимплантации. Результаты лечения с использованием указанных малотравматичных методов приближаются к результатам открытых операций.

В послеоперационном периоде необходим контроль за размерами почки, собирательной системы и мочеточников, а также антибактериальная профилактика. Рентгеновское исследование для оценки эффективности операции проводят через 3–6 мес.

При вторичном рефлюксе лечение направлено на устранение факторов, провоцирующих его возникновение.

При наличии клапана задней уретры проводят трансуретральную резекцию створок клапана с последующим дренированием мочевого пузыря через уретральный катетер и/или формируют цистостому. Решение вопроса о необходимости дальнейшего дренирования осуществляют после контрольной уретроскопии через 10 дней при условии сокращения диаметра мочеточников и собирательной системы почек.

При наличии дисфункции нижних мочевыводящих путей лечение осуществляют в зависимости от типа выявленных нарушений. При гиперактивном мочевом пузыре с нарушенной или сохраненной адаптационной функцией необходим курс холинолитических препаратов, физиотерапевтических процедур, направленных на улучшение кровоснабжения и снижение тонуса мочевого пузыря. При гипо- или арефлекторном мочевом пузыре необходимы стимуляция мочевого пузыря, периодическая катетеризация. При наличии детрузорно-сфинктерной диссинергии, сопровождающейся симптомами инфравезикальной обструкции, наряду с физиотерапевтическими процедурами возможно применение пудендальной блокады раствором прокаина.

## ПРОГНОЗ

При низкой степени рефлюкса (I–III), отсутствии выраженных изменений со стороны почечной паренхимы и рецидивов пиелонефрита возможно полное излечение без каких-либо последствий.

При образовании участков склероза в почечной паренхиме говорят о развитии рефлюкс-нефропатии.

Рефлюкс IV–V степени в 50–90% случаев сопровождается врожденным повреждением паренхимы почки, связанным с ее дисплазией или вторичным сморщиванием.

По данным последних исследований, стерильный рефлюкс не приводит к развитию рефлюкс-нефропатии. Наибольшее повреждение паренхимы почки происходит при первом эпизоде пиелонефрита. При рецидивировании инфекционного процесса вероятность развития сморщивания почки возрастает в геометрической прогрессии. У детей первого года жизни риск развития сморщивания почки значительно выше, чем у детей более старшего возраста.

Клинически рефлюкс-нефропатия проявляется только при выраженном склеротическом изменении паренхимы, при этом выявляют отеки, повышение АД, при лабораторном исследовании — протеинурию, повышение содержания креатинина и мочевины в крови, снижение скорости клубочковой фильтрации и другие признаки почечной недостаточности.

## ДИСПАНСЕРИЗАЦИЯ

Всем детям с ПМР необходимо динамическое наблюдение у уролога и нефролога.

Необходимы контроль за общим анализом мочи (1 раз в 2–3 нед), общим анализом крови (1 раз в 3 мес), биохимическим анализом крови и мочи (1 раз в 6 мес), УЗИ почек (1 раз в 3–6 мес), радиоизотопное исследование почек (1 раз в год), цистография — после курса терапевтического лечения через 1 год в целях оценки регрессии рефлюкса. Необходимость антибактериальной профилактики у детей с I–III степенью рефлюкса определяют в зависимости от изменений в общем и микробиологическом анализе мочи. При IV–V степени антибактериальную профилактику необходимо проводить непрерывно под постоянным микробиологическим мониторингом.

**Степень тяжести послеоперационных осложнений** при операциях по поводу обструктивных уропатий можно оценить по модифицированной классификации P.A. Clavien–Dindo (1992).

### Критерии послеоперационных осложнений (п/о):

#### • I степень п/о осложнений:

- ✧ Наружное кровотечение из п/о шва или кровотечение помимо дренажа (источником чаще является место проведения дренажа или линия анастомозируемых поверхностей, не требующие гемостатической терапии).
- ✧ Гематурия по стоме, уретральному катетеру или при самостоятельном мочеиспускании, требующая дополнительной инфузионной терапии (более 1 л) и/или назначения диуретиков и гемостатиков.
- ✧ Однодневная лихорадка выше 38 °С, требующая назначения жаропонижающих препаратов или иной дополнительной терапии.
- ✧ Выпадение дренажа, не требующее выполнения вмешательства, но требующее дополнительного наблюдения.
- ✧ Подтекание мочи вокруг дренажа до 2 сут при его адекватном функционировании.

- ✧ Подтекание мочи по дренажу в первые дни после операции минимальным объемом до 100 мл, не требующее медикаментозного лечения или хирургического, эндоскопического вмешательства (прекращается самостоятельно).
- **II степень п/о осложнений:**
  - ✧ Инфекционно-воспалительные процессы в мочевых путях, требующие, помимо профилактической, дополнительной антимикробной терапии (острый пиелонефрит, острый уретрит, острый цистит) и проведения инфузионно-детоксикационной терапии, удлинившие срок пребывания пациента в стационаре.
  - ✧ Потребность в анальгетиках более 48 ч после операции в связи с перенесенным вмешательством.
  - ✧ Неадекватное дренирование коллекторной системы почек и мочеточников, устранимое без дополнительного вмешательства, но с дополнительным уходом и назначением препаратов кроме указанных при I степени.
  - ✧ Промокание мочи мимо страховочного дренажа более 2 сут, устранимое без дополнительного вмешательства, но требующее дополнительного периода наблюдения и назначения препаратов помимо указанных при осложнениях I степени.
  - ✧ Нарушение проходимости мочеточника, удлинившее время нахождения пиело/нефростомического дренажа в почке, требующее дополнительной медикаментозной терапии.
  - ✧ Лечение раневой инфекции (почти не встречается при эндоскопической хирургии).
  - ✧ Обструкция и почечная колика, обусловленная сгустками крови, потребовавшая дополнительной консервативной терапии.
  - ✧ Необходимость парентерального питания.
- **IIIa степень осложнений:**
  - ✧ Кровотечение из почки с развитием тампонады ЧЛС или мочевого пузыря, отмывание полостей (без общей анестезии).
  - ✧ Замена внутреннего стента, нефростомического дренажа независимо от причины проблемы (неадекватное дренирование полостей почки, выпадение дренажа, подтекание мочи мимо катетера, развитие уриномы).
  - ✧ Установка мочеточникового стента (из-за отека слизистой мочеточника, повреждения лоханки и ПУС) на длительный срок.
  - ✧ Установка Double-J стента из-за подтекания мочи.
  - ✧ Обструкция и почечная колика из-за сгустков крови с дополнительным вмешательством. Необходимость в переливании крови.
- **IIIb степень:**
  - ✧ Чрескожная нефростомия (выпадение дренажа, кровотечение, развитие уриномы). Уретероскопия. Нефроскопия.
  - ✧ Открытые вмешательства (продолжающееся кровотечение из почки, продолжающиеся подтекание мочи, неэффективность консервативных мероприятий) — лапароскопическая или открытая ревизия области оперативного вмешательства и наложение дополнительных швов.
  - ✧ Паранефральный абсцесс.
  - ✧ Любые вмешательства на фоне общей анестезии.
- **IVa степень п/о осложнений:**
  - ✧ Наблюдение в послеоперационном периоде из-за интраоперационного повреждения соседнего органа.
  - ✧ Нефрэктомия.

## 45.4. ИНФРАВЕЗИКАЛЬНАЯ ОБСТРУКЦИЯ

*Л.Б. Меновицкова*

### ОПРЕДЕЛЕНИЕ

«Инфравезикальная обструкция» — собирательный термин, включающий ряд заболеваний, вызывающих тяжелые расстройства эвакуаторной функции мочевого пузыря. Встречается с частотой 4–32% случаев и сопровождается нарушением уродинамики верхних мочевыводящих путей и в 40% случаев лежит в основе формирования ХБП.

### КЛАССИФИКАЦИЯ

Препятствие может быть как органическим, так и функциональным.

По происхождению патология может быть врожденной или приобретенной (например, при мочекаменной болезни, наличии конкремента в уретре).

### ЭТИОЛОГИЯ, ПАТОГЕНЕЗ

Наиболее частыми причинами органической инфравезикальной обструкции у мальчиков бывают рубцовый фимоз, стеноз наружного отверстия уретры при венечных формах гипоспадии, клапаны задней уретры, у девочек — меатальный/ретромеатальный стеноз, синехии малых половых губ, у тех и других — детрузорно-сфинктерная диссинергия.

Препятствие оттоку мочи из мочевого пузыря создает благоприятные условия для инфицирования нижних мочевыводящих путей и нередко лежит в основе развития циститов. Кроме того, высокое внутрипузырное давление, особенно в момент микции, может способствовать возникновению ПМР или пузырно-зависимых форм мегауретера, инфицированию верхних мочевыводящих путей, что представляет непосредственную угрозу для почечной паренхимы, которая нередко диспластична, и приводит к развитию ХБП и ХПН.

### КЛИНИЧЕСКАЯ КАРТИНА

Препятствие оттоку мочи вызывает затруднения при акте мочеиспускания. Дети грудного возраста нередко беспокоятся перед каждым мочеиспусканием, у мальчиков старшего возраста оно может быть прерывистым, струя узкая. При наличии рубцового фимоза или длинной узкой крайней плоти во время мочеиспускания раздувается препуциальный мешок. При выраженном препятствии и достаточной длительности заболевания появляются симптомы неполного опорожнения мочевого пузыря, может появиться симптом пальпируемой опухоли внизу живота. При присоединении инфекционных осложнений появляются лейкоцитурия, бактериурия. Поллакиурия, недержание мочи в сочетании с прерывистым мочеиспусканием более характерны для детрузорно-сфинктерной диссинергии.

В течении патологического процесса при инфравезикальной обструкции можно выделить три стадии.

- При I стадии мочеиспускание затруднено, но мочевой пузырь опорожняется полностью за счет рабочей гипертрофии детрузора, преодолевающего сопротивление оттоку мочи.
- Во II стадии затруднение мочеиспускания остается, но струя мочи становится вялой, иногда прерывистой, появляется остаточная моча, емкость мочевого пузыря увеличивается за счет снижения тонуса детрузора.
- В III стадии развивается атония детрузора, струя мочи практически отсутствует, ребенок мочится по каплям, появляется недержание мочи (парадоксальная ишурия).

## ДИАГНОСТИКА

### Аntenатальная диагностика

Наиболее часто антенатально выявляют такой вид анатомической инфравезикальной обструкции у мальчиков, как клапаны задней уретры. Диагноз может быть поставлен уже на 14–20-й неделе. Признаками обструкции являются маловодие, большие размеры мочевого пузыря (на сроке 11–14 нед в/у — более 8 мм), расширение задней уретры (вид замочной скважины), расширение мочеточников и ЧЛС-признаки сопутствующих мальформаций. Маловодие до 20-й недели гестации — прогностически плохой признак, свидетельствующий о развитии в 80% случаев постнатально почечной недостаточности. Антенатальная диагностика до 22-й недели синдрома Поттера (Potter Syndrome) и синдрома Prunebelly в сочетании с антенатально выявленной инфравезикальной обструкцией является показанием к прерыванию беременности по желанию супружеской пары.

### Осмотр и физикальное обследование

При осмотре можно выявить такие причины инфравезикальной обструкции, как рубцовый фимоз, меатальный стеноз при дистальных (обычно венечной) формах гипоспадии у мальчиков. Диагностика других форм обструкции требует специальных методов исследования.

### Лабораторные и инструментальные исследования

Неинвазивным методом диагностики служит урофлоуметрия — измерение объемной скорости мочеиспускания. При отсутствии специального оборудования оценить характер струи (напор, прерывистость, напряжение мышц передней брюшной стенки) можно и в кабинете. Измерив объем выделенной мочи, продолжительность мочеиспускания, можно рассчитать среднюю скорость мочеиспускания. Измерение должно проводиться не менее 3 раз для получения достоверной картины. Качественные изменения урофлоуметрической кривой, а также количественные показатели объемной и максимальной скорости мочеиспускания, его продолжительности помогают в диагностике. Определение остаточной мочи является обязательным. Для этого определяют объем выделенной мочи, суммируют с объемом, оставшимся в мочевом пузыре (это и есть эффективный объем мочевого пузыря), и рассчитывают объем (%) остаточной мочи. Если эта величина более 10–15%, ответ будет положительным.

Ретроградная цистометрия, позволяющая оценить состояние детрузора в фазу наполнения, а при прямой цистометрии — в фазу эвакуации мочи, дополняет сведения о функциональном состоянии нижних мочевыводящих путей.

При подозрении на детрузорно-сфинктерную диссинергию урофлоуметрию дополняют электромиографией мышц промежности. Известно, что детрузор и сфинктер находятся в реципрокном соотношении: при сокращении детрузора расслабляется сфинктер, и наоборот. Вследствие разнообразных иннервационных нарушений это соотношение может меняться: при сокращении детрузора сфинктер не расслабляется или расслабляется не полностью, то есть возникает диссинергия, клинически проявляющаяся как инфравезикальная обструкция.

Основным методом инструментальной диагностики инфравезикальной обструкции служит **микционная цистография**, позволяющая у мальчиков по расширению задней части уретры заподозрить препятствие оттоку мочи. Заподозрив инфравезикальную обструкцию при рентгенологическом исследовании, необходимо для уточнения ее характера выполнить цистоуретроскопию. Общими эндоскопическими симптомами для любых видов обструкции бывают трабекулярность стенки мочевого пузыря, псевдодивертикулы, нередко отмечаются признаки

цистита. Клапаны задней части уретры у мальчиков хорошо визуализируются в области семенного бугорка и имеют вид ласточкина гнезда или мембраны.

В диагностике меатального/ретромеатального стеноза у девочек микционная цистография не играет решающей роли, так как широкая уретра бывает у них вариантом нормы. Диагноз меатального стеноза подтверждается с помощью калибровки уретры, которой обычно заканчивают цистоскопическое исследование.

В 13–40% случаев у детей данной группы происходит формирование ХБП II–V стадии со снижением скорости клубочковой фильтрации, у 20% из них развивается терминальная стадия ХПН, а тяжелые нарушения функции мочевого пузыря выявляются у 80% пациентов.

### Дифференциальная диагностика

При дифференциальной диагностике необходимо помнить, что затруднение мочеиспускания возможно и при состояниях, сопровождающихся нарушением эвакуаторной функции детрузора на фоне органической или функциональной недостаточности парасимпатического обеспечения акта мочеиспускания (спинномозговые грыжи, травматические или инфекционные поражения пояснично-крестцовых сегментов спинного мозга).

Дифференциальной диагностике помогает применение дополнительных методов исследования, описанных в главе «Нейрогенный мочевой пузырь».

### ЛЕЧЕНИЕ

Цель лечения — как можно раньше устранить инфравезикальную обструкцию и восстановить работу мочевого пузыря.

**Лечение в пренатальном периоде.** Везикоамниотическое шунтирование из-за высокого процента осложнений и низкой эффективности пока не включено в стандарт лечения.

**Лечение в постнатальном периоде.** У новорожденных мальчиков с пренатально установленным диагнозом клапана задней уретры (КЗУ) и при отсутствии мочеиспускания более 12 ч необходимо поставить уретральный катетер (наложить пункционную цистостому). «Золотым стандартом» лечения является трансуретральная резекция КЗУ. При обширных клапанах и небольшом размере уретры для уменьшения раневой поверхности показана трансуретральная резекция КЗУ в два этапа. У детей с массой тела менее 2,5 кг и небольшим диаметром уретры показано временное дренирование мочевого пузыря продолжительностью не более 1–2 мес из-за опасности нарушения формирования функции мочевого пузыря (сухой мочевой пузырь). Восстановление проходимости уретры лишь в 40% случаев позволяет восстановить эвакуаторную функцию мочевого пузыря. Остальные пациенты нуждаются в длительной реабилитации, направленной на устранение симптомов клапанного мочевого пузыря, сопровождающихся его гиперактивностью, снижением комплаенса, нарушением эвакуаторной функции.

При других вариантах органической обструкции у детей старшего возраста лечение, как правило, хирургическое. Мальчикам при рубцовом фимозе выполняют обрезание крайней плоти, пациентам с дистальными формами гипоспадии — меатотомию. При меатальном стенозе у девочек показано бужирование наружного отверстия уретры или рассечение стеноза.

При детрузорно-сфинктерной диссинергии лечение, как правило, консервативное и направлено на нормализацию соотношения работы детрузора и сфинктера. Лечение включает фармакотерапию, направленную на устранение симптомов гиперактивности детрузора и улучшение его трофики, применение  $\alpha$ -адреноблокаторов (по разрешению местного этического комитета и информированному согласию родителей) и физиолечение, способствующее восстановле-

нию детрузорно-сфинктерных взаимоотношений. В тяжелых случаях выполняют пудендальную блокаду, позволяющую устранить спазм мышц тазового дна.

При II–III стадии инфравезикальная обструкция обычно сопровождается инфекционными осложнениями со стороны мочевыводящих путей, поэтому хирургическому лечению должна предшествовать антибактериальная терапия на фоне обязательного дренирования нижних мочевыводящих путей с помощью уретрального катетера или пункционной цистостомы.

### **ВОЗМОЖНЫЕ ОСЛОЖНЕНИЯ И ПРОГНОЗ**

Осложнения после абляции клапана задней уретры встречаются с частотой от 2 до 8% в виде стриктуры уретры. Достаточно частым осложнением является недержание мочи (при неустраненных нарушениях уродинамики нижних мочевыводящих путей), инфекционные осложнения и прогрессирование ХБП на фоне сочетанной дисплазии почек.

Прогноз заболевания, если лечение начато в I стадии, более благоприятен. При лечении, начатом в поздние сроки, прогноз ухудшается, так как необходимы длительная коррекция вторичных изменений, в частности устранение симптомов обструктивного мочевого пузыря, лечение сопутствующих мальформаций, нефропротективная терапия.

### **ДИСПАНСЕРНОЕ НАБЛЮДЕНИЕ**

Диспансерное наблюдение осуществляют уролог и нефролог, длительность его зависит от вида инфравезикальной обструкции. При меатальном стенозе у девочек при отсутствии явлений цистита после контрольного бужирования ребенка можно снять с учета.

Диспансерное наблюдение детей, у которых инфравезикальная обструкция сочетается с пороками развития верхних мочевыводящих путей (ПМР, мегауретер), проводят так же, как и больных с хроническим пиелонефритом и ХБП. Осуществляя программу реабилитации, следует помнить, что она должна быть максимально направлена на восстановление функции мочевого пузыря.

# Глава 46

## Аномалии мочевого пузыря и уретры

*С.П. Даренков, С.Л. Коварский, С.Б. Озгархаджиев,  
А.А. Проскоков*

### 46.1. ДИВЕРТИКУЛ МОЧЕВОГО ПУЗЫРЯ

**Код по МКБ-10**

N32.3. Дивертикул мочевого пузыря.

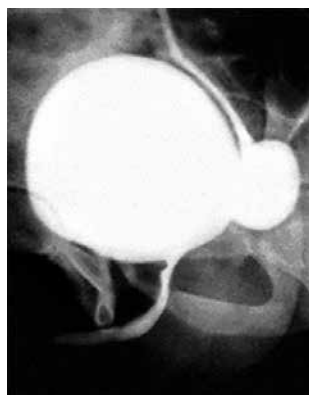#### КЛАССИФИКАЦИЯ

Различают врожденные и приобретенные дивертикулы мочевого пузыря. У детей дивертикулы чаще бывают врожденного характера (истинные) и реже — приобретенного.

#### ЭТИОЛОГИЯ, ПАТОМОРФОЛОГИЯ

Врожденный дивертикул образуется в результате неполной облитерации мочевого протока и состоит из всех слоев пузырной стенки, соединяясь с полостью пузыря более или менее узкой шейкой. Располагаются врожденные дивертикулы обычно на заднебоковых стенках или в области дна мочевого пузыря. Величина их различна; иногда они достигают размера мочевого пузыря, в этих случаях применяют термин «дупликатура», или «удвоение» мочевого пузыря. При больших размерах дивертикула нередко мочеточник впадает непосредственно в его стенку. При этом, как правило, отсутствует интрамуральный отдел мочеточника и возникает пузырно-мочеточниковый рефлюкс (рис. 46.1).

Приобретенные дивертикулы представляют собой множественные выпячивания слизистой оболочки на участках, где мышечный слой мочевого пузыря истончен или атрофирован. Причиной образования этих диверти-



**Рис. 46.1.** Рефлюкс в мочеточник, открывающийся в истинный дивертикул мочевого пузыря



кулов становятся нарушения детрузорной функции или инфравезикальная обструкция.

### КЛИНИЧЕСКАЯ КАРТИНА И ДИАГНОСТИКА

Истинный дивертикул может существовать бессимптомно и только при возникновении цистита, пиелонефрита, образовании камней в его полости проявляется клинически в виде дизурии, изменений в анализах мочи (лейкоцитурия, микрогематурия, бактериурия).

Наибольшее значение для распознавания дивертикулов имеют цистография и цистоскопия. Экскреторная урография показана при необходимости уточнения взаимоотношений дивертикула с мочеточником.

### ЛЕЧЕНИЕ

Лечение заключается в удалении врожденного дивертикула.

Существует два способа дивертикулэктомии: трансвезикальный и паравезикальный.

- При первом способе выделяют мочевой пузырь. Отслаивая брюшину и окружающие ткани, дивертикул выделяют и отсекают у шейки. Образовавшийся дефект мочевого пузыря ушивают двухрядными швами. Паравезикально подводят дренажную трубку. В мочевой пузырь устанавливают уретральный катетер.
- Второй способ выполняют со вскрытием мочевого пузыря. В его просвет вворачивают дивертикул и отсекают у шейки. Дефект стенки мочевого пузыря зашивают двухрядным непрерывным швом. Мочевой пузырь в течение 6–7 дней дренируют уретральным катетером.

Если в истинный дивертикул впадает мочеточник, одновременно с дивертикулэктомией производят уретероцистонеоимплантацию с антирефлюксной защитой.

В последнее время все большее распространение приобретает лапароскопическая дивертикулэктомия.

При диагностировании приобретенного дивертикула в первую очередь ликвидируют инфравезикальную обструкцию и восстанавливают функции детрузора.

## 46.2. ЭКСТРОФИЯ МОЧЕВОГО ПУЗЫРЯ

### СИНОНИМЫ

Выворот мочевого пузыря, расщелина мочевого пузыря, эктопия мочевого пузыря.

### ОПРЕДЕЛЕНИЕ

Экстрофия (эктопия) мочевого пузыря (рис. 46.2) — тяжелый порок развития, проявляющийся отсутствием передней стенки мочевого пузыря и соответствующего участка передней брюшной стенки. Экстрофия всегда сопровождается тотальной эписпадией и расхождением костей лобкового симфиза.

#### Код по МКБ-10

Q64.1. Экстрофия мочевого пузыря.

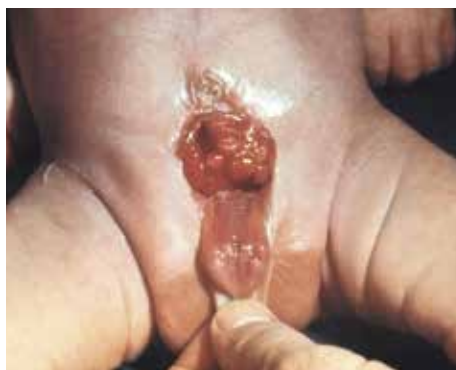

Рис. 46.2. Экстрофия мочевого пузыря

## ЭПИДЕМИОЛОГИЯ

Этот порок встречаются у 1 из 40 000–50 000 новорожденных, у мальчиков в 2,5 раза чаще, чем у девочек. Возникновение экстрофии относят к первым 4–7 нед внутриутробной жизни. Нередко экстрофия сочетается с паховой грыжей, крипторхизмом, выпадением прямой кишки, пороками развития верхних мочевых путей.

## КЛИНИЧЕСКАЯ КАРТИНА И ДИАГНОСТИКА

Клиническая картина специфична: через округлый дефект передней брюшной стенки выбухает ярко-красная слизистая оболочка задней стенки мочевого пузыря. Пупочное кольцо расщеплено и примыкает к верхнему краю дефекта. Слизистая оболочка мочевого пузыря легко ранима, нередко покрыта папилломатозными разрастаниями и легко кровоточит. Диаметр мочепузырной пластинки может колебаться от 3 до 7 см. Устья мочеточников открываются в нижнем отделе мочепузырной пластинки на вершинах конусовидных возвышений или затеряны между грубыми складками слизистой оболочки. Со временем слизистая оболочка рубцуется, вызывая обструкцию в области устьев мочеточников. Непосредственный контакт мочеточников с внешней средой, а также нарушение пассажа мочи по верхним мочевым путям приводят к развитию пиелонефрита.

У мальчиков половой член укорочен, подтянут к передней брюшной стенке, расщепленная уретра соприкасается со слизистой оболочкой мочевого пузыря. Мошонка недоразвита.

У девочек наряду с расщеплением уретры выявляют расщепление клитора, спайки больших и малых половых губ. Задний проход эктопирован кпереди. В более старшем возрасте незамкнутость тазового кольца и мышц тазового дна способствует выпадению стенок влагалища, опущению и пролапсу матки.

Для больных характерна «утиная» походка за счет нестабильности костей таза. Постоянное истечение мочи, вызывающее мацерацию кожи передней брюшной стенки, внутренней поверхности бедер и промежности, выраженная деформация наружных половых органов, отсутствие передней брюшной стенки над расщепленным мочевым пузырем приносят тяжелые физические и моральные страдания как больным, так и их родителям.

## ЛЕЧЕНИЕ

Лечение экстрофии мочевого пузыря только оперативное. Существуют две группы оперативных вмешательств:

- пластика мочевого пузыря местными тканями;
- кишечная деривация мочи.

Создание мочевого пузыря из местных тканей возможно при диаметре мочепузырной пластинки не менее 5 см. Меньшие размеры задней стенки мочевого пузыря считают показанием к инкорпорации мочевой системы в непрерывную кишечную трубку или изолированный кишечный сегмент.

Оптимальный срок формирования мочевого пузыря местными тканями — первые 2 нед жизни ребенка, когда отсутствуют воспалительные изменения слизистой оболочки и инфицирование мочевых путей.

Любое оперативное пособие при экстрофии следует начинать с ликвидации диастаза между лонными костями. Воссоздание целостности тазового кольца и смыкание мышц урогенитальной диафрагмы восстанавливают и укрепляют связочный аппарат тазовых органов, предотвращая их патологическую смещаемость и улучшая их функциональное состояние. Кроме того, сведение костей лона позволяет достаточно легко устранить дефект передней брюшной стенки во время оперативного вмешательства.

Если операцию выполняют на первой неделе жизни пациента, сближение лонных костей возможно без остеотомии. Однако нередко с ростом ребенка происходит их повторное расхождение. Поэтому большинство хирургов предпочитают выполнение двусторонней задней вертикальной подвздошной остеотомии.

Техника реконструктивно-пластической операции (рис. 46.3). Первым этапом проводят остеотомию. Затем больного укладывают на спину с валиком под ягодичной областью.

В устья мочеточников вводят интубирующие трубки № 6 по Ch. Проводят окаймляющий разрез на границе слизистой оболочки мочевого пузыря и кожи надлонной области. Разрез продолжают вдоль уретральной «дорожки» приблизительно на треть ее длины.

Острым путем мобилизуют мочепузырную пластинку, отделяя ее от мышечно-апоневротических слоев брюшной стенки, а сзади — от листков брюшины. Края мочевого пузыря сшивают однорядным непрерывным швом (PDS 6/0) до области шейки. Мочеточниковые интубаторы через отдельные проколы боковых стенок пузыря и брюшной стенки выводят на кожу. В области шейки пузыря и начального отдела уретры с помощью гидропрепаровки мобилизуют слизистую оболочку и сшивают ее в трубку на катетере № 8 по Ch. Над ней ушивают мышцы шейки мочевого пузыря.

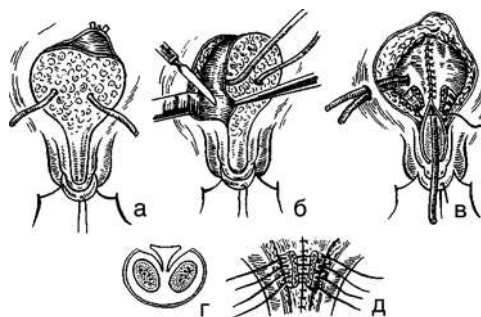
Дистальный отдел созданной уретральной трубки подшивают отдельными швами к коже. Формирование уретры по всей длине нецелесообразно, так как в дальнейшем (после года) проводят расправление полового члена, а уретра может препятствовать оптимальной коррекции.

Затем выполняют сведение и фиксацию лонных костей.

После этого удается достаточно легко закрыть дефект передней стенки живота путем мобилизации и сшивания мышечно-апоневротических слоев передней брюшной стенки. Паравезикально на несколько дней подводят дренажные трубки.

В послеоперационном периоде интубаторы из мочеточников удаляют на 10–12-е сут. Уретральный катетер — на 14–16-й день.

Все мероприятия в послеоперационном периоде должны быть направлены на увеличение емкости мочевого пузыря. Этого достигают, в первую очередь, применением периодической катетеризации. Улучшению адаптационных свойств стенки пузыря способствует м-холинолитическая терапия (атропин, оксибутинин). Необходима коррекция циркуляторной (гамма-оксимасляная кислота, кальциевая соль), тканевой (гипербарическая оксигенация) и клеточной (цитохром С, левокарнитин) гипоксии.



**Рис. 46.3.** Этапы операции пластики мочевого пузыря местными тканями: а — разрез по границе слизистой оболочки мочевого пузыря и уретры с кожей; б — мобилизация краев стенки пузыря; в — формирование мочевого пузыря и уретры, схема дренирования мочеточников и уретры; г — схема перемещения уретры к вентральной поверхности полового члена; д — создание сфинктера мочевого пузыря

Несмотря на проводимое лечение, у больных, как правило, сохраняется частичное или полное недержание мочи вследствие малого объема мочевого пузыря и недоразвития сфинктерных механизмов. Для увеличения емкости мочевого пузыря через 1,5–2 года выполняют расширяющую цистопластику сегментом тонкой или толстой кишки на брыжеечной ножке, что позволяет увеличить его объем до 150–200 мл.

## 46.3. ЭПИСПАДИЯ

### СИНОНИМЫ

Незаращение мочеиспускательного канала верхнее, расщелина мочеиспускательного канала верхняя.

### ОПРЕДЕЛЕНИЕ

Эписпадия — сложный порок развития, характеризующийся незаращением и различной степенью расщепления передней стенки мочеиспускательного канала.

#### Код по МКБ-10

Q64.0. Эписпадия.

### ЭПИДЕМИОЛОГИЯ

Аномалию встречают у 1 из 50 000 новорожденных, причем у мальчиков в 5 раз чаще, чем у девочек.

### КЛАССИФИКАЦИЯ

Соответственно степени расщепления уретры у мальчиков различают эписпадию головки полового члена, полового члена, неполную (субсимфизарную) и полную (тотальную) эписпадию, у девочек — клиторную, неполную (субсимфизарную) и полную (тотальную). Полная (тотальная) эписпадия развивается в 3 раза чаще, чем все другие формы.

### КЛИНИЧЕСКАЯ КАРТИНА И ДИАГНОСТИКА

#### Эписпадия у мальчиков

Эписпадия головки характеризуется уплощением головки полового члена, расщеплением крайней плоти сверху, смещением наружного отверстия уретры к венечной борозде. Мочеиспускание обычно не нарушено, но, как правило, отмечают разбрызгивание струи.

Эписпадия полового члена сопровождается его искривлением кверху. Головка расщеплена, от нее по дорсальной поверхности полового члена проходит полоска слизистой оболочки к дистопированному отверстию уретры в области члено-лобкового угла. При мочеиспускании моча разбрызгивается, растекается по мошонке и бедрам, что заставляет больных мочиться сидя, оттягивая половой член книзу за крайнюю плоть.

При неполной (субсимфизарной) эписпадии половой член укорочен и подтянут к животу вследствие расхождения ножек кавернозных тел, прикрепляющихся к лобковым костям. У взрослых больных это может чрезвычайно затруднить половой акт. Расщепление уретры распространяется под лоно. Наружное отверстие уретры имеет форму воронки. У многих больных при кашле, смехе и физическом напряжении возникает недержание мочи вследствие слабости или частичного расщепления сфинктера мочевого пузыря. Нередко при этой форме эписпадии отмечают несращение костей лобкового симфиза и расхождение прямых мышц живота.

При полной (тотальной) эписпадии половой член недоразвит, имеет вид крючка, подтянутого кверху. Кавернозные тела расщеплены, их ножки широко

разведены в местах прикрепления к тазовым костям. Уретральная дорожка под лоном переходит в глубокий воронкообразный канал — шейку мочевого пузыря. Передний сегмент шейки, как и уретральный канал, не зарощен и замещен фиброзной тканью. Вследствие этого присутствует полное недержание мочи. Лонное сочленение не сомкнуто по средней линии. Расхождение симфиза может достигать 6–8 см. Около трети больных с тотальной эписпадией страдают сочетанными пороками развития почек и мочеточников, крипторхизмом, гипоплазией яичек и предстательной железы.

### Эписпадия у девочек

Эписпадия у девочек характеризуется меньшими анатомическими нарушениями, что нередко затрудняет диагностику патологии в раннем возрасте.

При клиторной форме порока отмечают расщепление клитора. Наружное отверстие уретры смещено вперед и вверх. Мочеиспускание не нарушено. Аномалия практически значения не имеет.

Неполная (субсимфизарная) эписпадия проявляется полным расщеплением клитора. Уретра также расщеплена до шейки мочевого пузыря, открываясь над ним в виде воронки. Присутствует полное или частичное недержание мочи.

При полной (тотальной) эписпадии клитор разделен на две части, недоразвит. Между незарощенным клитором и малыми срамными губами располагается уретра, ее верхняя стенка отсутствует на всем протяжении, мочеиспускательный канал приобретает вид желоба. Верхняя полуокружность шейки мочевого пузыря расщеплена и не содержит мышечных волокон. Выявляют диастаз лонных костей. Моча постоянно вытекает наружу, вызывая мацерацию кожи бедер.

### ЛЕЧЕНИЕ

Лечение эписпадии только оперативное. Объем и характер оперативного вмешательства обусловлены формой эписпадии и степенью нарушения акта мочеиспускания.

У мальчиков при эписпадии головки и полового члена коррекция заключается в расправлении полового члена и пластике мочеиспускательного канала. Субтотальная и тотальная формы эписпадии требуют восстановления сфинктерного аппарата мочевого пузыря.

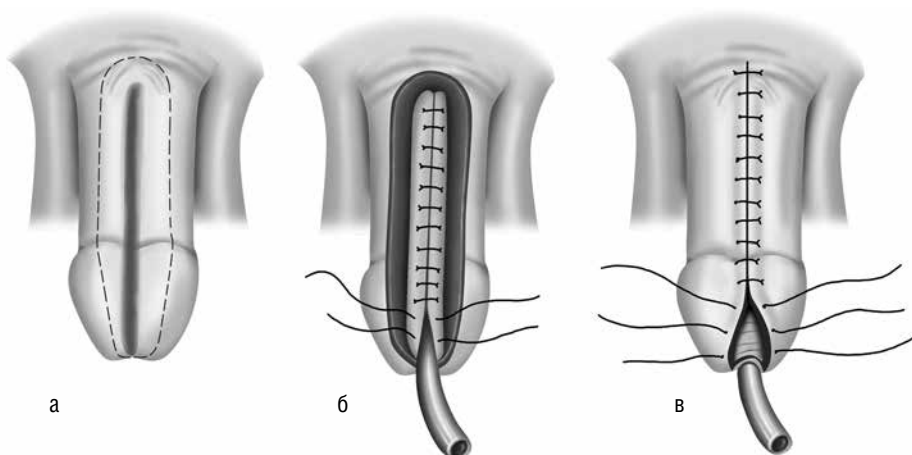
У девочек при дистальной форме эписпадии производят пластику клитора и наружного отверстия уретры. Хирургическое лечение проксимальной эписпадии, как и у мальчиков, в первую очередь заключается в устранении недержания мочи.

Все оперативные пособия при эписпадии целесообразно начинать после года.

Техника пластики уретры по Duplay. По аналогии с операцией, применяемой при гипоспадии, пластику выполняют в два этапа.

- I этап — расправление полового члена путем отделения от лонных костей и сближения кавернозных тел у их основания.
- II этап — формирование уретры вдоль всего ствола полового члена путем мобилизации краев слизистой оболочки уретрального желоба и сшивания его в трубку. Разрез проводят вокруг наружного отверстия уретры и продолжают продольно по границе слизистой и кожного покровов. Края лоскута отсепааровывают от кавернозных тел и сшивают на катетере № 8 Ch без прокалывания эпидермального слоя непрерывным швом (PDS 6/0). Второй ряд швов накладывают на белочную оболочку для погружения уретральной трубки и сближения кавернозных тел, третий — на кожу (рис. 46.4).

Пластика уретры по Cantwell основана на принципах операции Duplay, но формирование уретрального канала производят после полного отделения слизистой оболочки от кавернозных тел. Кавернозные тела разводят, под них погружают



**Рис. 46.4.** Схема операции по Duplay: а — линия разреза; б — формирование уретральной трубки; в — погружение трубки в ткани

созданную уретру, чем достигают восстановления нормальных анатомических взаимоотношений.

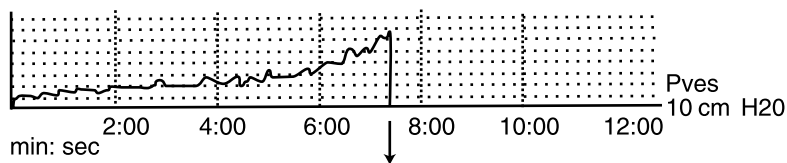
Пластика уретры по Young модифицирует операцию Cantvell в целях устранения нарушений кровообращения в стенке создаваемой уретры, полностью отделенной от кавернозных тел. Эта пластика предусматривает только частичное выделение слизистой оболочки уретрального желоба с оставлением его в контакте с кавернозным телом.

Основное функциональное нарушение и ведущий симптом при тотальной эписпадии — истинное недержание мочи. Моча непрерывными каплями вытекает из мочевого пузыря. Позыв к мочеиспусканию отсутствует. Емкость пузыря уменьшена и не превышает 30–50 мл. На ретроградной цистотонограмме после наполнения мочевого пузыря 30–40 мл жидкости отмечают резкое повышение внутрипузырного давления свыше 50 см вод.ст., клинически проявляющееся болью внизу живота и подтеканием мочи (рис. 46.5).

При профилометрии уретры максимальное давление не превышает 5–10 см вод.ст. (при норме 60–80 см вод.ст.).

При неполной, субтотальной эписпадии степень недержания мочи может колебаться в очень широком диапазоне — от стрессового (при кашле, смехе, чихании и т.д.) до полного. Больные могут удерживать мочу от 30–40 мин до 1,5–2 ч, ощущают позыв к мочеиспусканию. При этом функциональная емкость мочевого пузыря может достигать 100–150 мл, но сфинктерное давление в области шейки, как правило, не превышает 15–30 см вод.ст.

Нет полной корреляции между состоянием лонных костей и степенью недержания мочи — при нормально сформированном симфизе наблюдают абсолютное недержание мочи и наоборот.



**Рис. 46.5.** Данные ретроградной цистотонограммы

Оперативные вмешательства при проксимальных формах эписпадии должны быть направлены на создание механизмов, удерживающих мочу, и на восстановление адекватной емкости мочевого пузыря.

При проведении операций первой группы формируют сфинктер мочевого пузыря из тканей его шейки (по Державину, Young–Dees, Gross). При расхождении лонных костей более 5 см производят остеотомию.

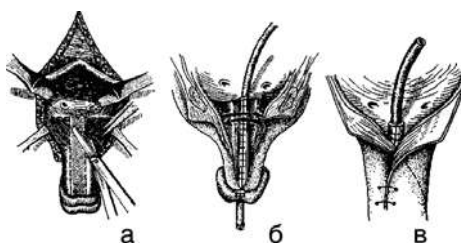
Техника пластики шейки мочевого пузыря по Young–Dees. Продольным разрезом в надлонной области обнажают и вскрывают мочевой пузырь до наружного отверстия уретры. Иссекают слизистую оболочку шеечной части пузыря в виде симметричных треугольников, оставляя продольную дорожку шириной около 1 см на задней стенке пузыря. После создания демукозированных боковых лоскутов края слизистой дорожки сшивают в трубку на катетере № 8 по Ch. Боковые мышечные демукозированные лоскуты ушивают над сформированной частью уретры в два ряда внахлест по принципу находящихся друг на друга пол халата. В результате переднюю стенку шейки составляет двойной мышечный слой. Операцию заканчивают интубацией мочеточников, ушиванием мочевого пузыря двурядным швом и сведением костей лона (рис. 46.6).

Мочеточниковые интубаторы удаляют на 8–10-е сут, уретральный катетер — на 10–12-е сут.

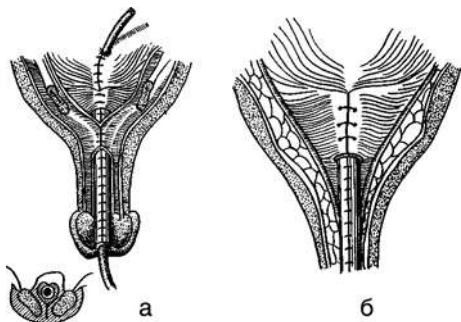
Таким образом создают вместо рубцово-измененного переднего сегмента шейки пузыря цельное удвоенное мышечное кольцо вокруг сформированной задней части уретры.

Техника пластики шейки мочевого пузыря по Gross. После симфизиотомии (при необходимости), но до вскрытия мочевого пузыря, широко выделяют свободные концы расщепленного спереди мышечного кольца наружного сфинктера, волокна которого располагаются в виде незамкнутого полукруга, охватывающего шеечный отдел пузыря сзади и с боков. Затем выполняют типичную операцию Young–Dees, которую завершают сшиванием выделенных концов мышцы в виде седла над сформированной уретрой и шейкой (рис. 46.7).

Техника пластики шейки мочевого пузыря по Державину. В мочевой пузырь вводят катетер Фолея возрастного диаметра. Проводят срединный над- и чрезлонный разрез с разведением прямых и пирамидальных мышц. Острым и тупым путем выделяют шейку и нижнюю треть мочевого пузыря до места соприкосновения с прямой кишкой. На катетере выполняют сужение шейки пузыря посредством сшивания его боковых стенок в виде дубликатуры на протяжении 4–5 см. Первый ряд узловых швов накладывают таким образом, чтобы расстояние между вколом и выколом иглы состав-



**Рис. 46.6.** Схема пластики уретры и сфинктера пузыря по Young–Dees: а — выкраивание лоскута для пластики уретры и демукозирование пришеечных треугольных лоскутов мочевого пузыря; б, в — уретра сформирована



**Рис. 46.7.** Схема пластики уретры и сфинктера мочевого пузыря при эписпадии по Gross (а, б). Пояснения в тексте

ляло 2,5–3 см. Затем накладывают второй ряд погружных швов так, чтобы шейка пузыря плотно охватила катетер. При этом важно проследить, чтобы в шов не попали мочеточники, которые при наложении швов перемещаются кпереди. Паравезикально проводят дренажные трубки, удаляемые на 2–3-й послеоперационный день. На мышцы и фасцию накладывают швы. Катетер после операции удаляют на 10–12-е сут.

При пластике по Державину шейка мочевого пузыря приобретает замкнутую цилиндрическую форму вследствие перемещения мышечных волокон с заднебоковых поверхностей кпереди. Удержание мочи происходит за счет сокращения мышц мочепузырного треугольника.

При положительном результате пластики шейки происходит постепенное увеличение объема мочевого пузыря, увеличение «сухих» промежутков, появление струи мочи.

Если же объем не превышает 60–80 мл при продолжающейся внутривезикулярной гипертензии, производят расширяющую цистопластику.

Сохраняющееся недержание мочи, прогрессирующее уменьшение емкости мочевого пузыря могут быть показаниями к различным вариантам отведения мочи в кишечную трубку.

### КИШЕЧНАЯ ДЕРИВАЦИЯ МОЧИ

При частичном или полном отсутствии накопительной функции мочевого пузыря, сократительных возможностей детрузора и потере удерживающих механизмов, ответственных за регуляцию акта мочеиспускания, возникает недержание мочи, прогрессирующее уменьшение (или отсутствие) емкости мочевого пузыря, беспрерывно рецидивирующая мочевиная инфекция, развитие обструктивных процессов в верхних мочевых путях вплоть до возникновения хронической почечной недостаточности.

Наиболее частыми врожденными нарушениями, сопровождающимися постоянным истечением мочи, бывают экстрофия мочевого пузыря, субтотальная и тотальная формы эписпадии, нейрогенный мочевой пузырь вследствие пороков развития спинного мозга, проводящих путей тазовых органов, интрамуральной нервной системы.

Присутствующие патологические изменения нижних отделов мочевых путей при этих заболеваниях настолько выражены, что для адекватной хирургической коррекции необходимо или отведение мочи в непрерывную кишечную трубку (уретеросигмостомия), или создание искусственного кишечного мочевого резервуара, или соединение мочевого пузыря с изолированным кишечным сегментом (расширяющая цистопластика).

Операции по кишечной деривации мочи можно объединить в три большие группы: без разделения тока кала и мочи, с частичным и с полным отведением кала. Таким разделением подчеркивают определяющий принцип инкорпорации мочевой системы в кишечник — недопустимость смешения двух основных конечных продуктов обменных процессов организма.

Из операций по замещению мочевого пузыря с использованием анального сфинктера в качестве удерживающего механизма наибольшее распространение получила методика Coffey–Goodwin.

Техника операции. Нижняя срединная лапаротомия. Выделяют дистальные отделы мочеточников. Сигмовидную кишку подтягивают в рану. Как можно дистальнее, ближе к ректосигмоидальному переходу, по *taenia libera* вскрывают просвет кишки на протяжении 8–10 см (рис. 46.8).

Подслизистый слой инфильтрируют 0,25–0,5% раствором прокаина. Производят поперечный разрез слизистой оболочки, зажимом с острыми конца-



ми (типа «москит») формируют подслизистый тоннель длиной 2,5–3 см. В конце тоннеля зажимом прокалывают боковую стенку кишки, разведением branшей расширяют отверстие, мочеточник захватывают в забрюшинном пространстве и через тоннель извлекают в просвет кишки (рис. 46.9). После тоннелизации края мочеточника подшивают к краям слизистой оболочки. Аналогично имплантируют и второй мочеточник (рис. 46.10). В мочеточники устанавливают интубирующие катетеры, выводят их наружу через прямую кишку. Ретроградно через анус к зоне операции подводят кишечный зонд. Стенку кишки ушивают двухрядным швом. В послеоперационном периоде зонд удаляют на 3–5-е сут при появлении стула. Мочеточниковые катетеры извлекают на 12–14-е сут.

Однако отдаленные результаты после прямой имплантации мочеточников в сигмовидную кишку свидетельствуют о высокой опасности нарушения уродинамики и развития микробно-воспалительного процесса в почках и мочевых путях.

Из хирургических осложнений чаще всего выявляют стриктуру мочеточника в месте соединения с кишечной стенкой, ее частота достигает 30%.

При уретеросигмостомии смешиваются стерильная моча и фекалии ободочной кишки, поэтому очень серьезной проблемой при инкорпорации мочевых путей в непрерывный желудочно-кишечный тракт становится развитие восходящей инфекции.

Продолжительный контакт мочи со слизистой оболочкой сигмовидной кишки вызывает выраженные метаболические изменения в виде гиперхлоремического метаболического ацидоза.

Кроме того, у 5–13% пациентов через 10 лет и более после уретеросигмостомии обнаруживают развитие опухолевого процесса в сигмовидной кишке.

Эту операцию можно применять у детей только в исключительных случаях, когда отведение мочи необходимо, а продолжительность вмешательства должна быть ограничена.

Полярной альтернативой прямой уретеросигмостомии служит создание удерживающих мочевых резервуаров из сегментов толстой и тонкой кишки.

Кишечные резервуары для мочи должны длительно предохранять верхние мочевые пути, реально контролируя удержание мочи и ее эвакуацию.

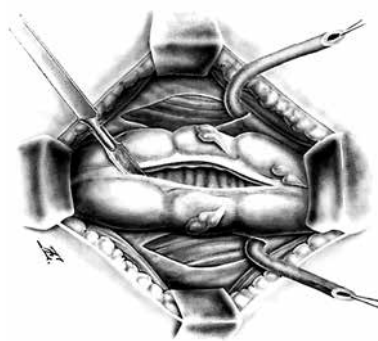


Рис. 46.8. Разрез кишки по *taenia libera*

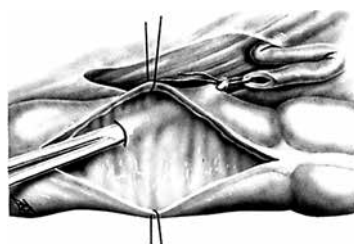


Рис. 46.9. Формирование подслизистого тоннеля

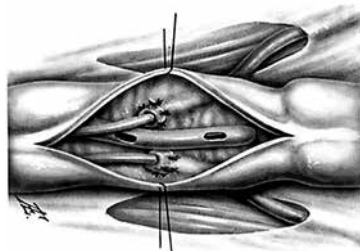
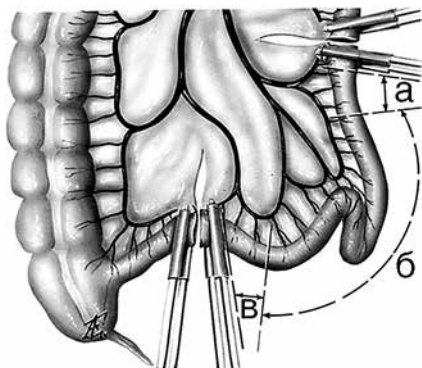
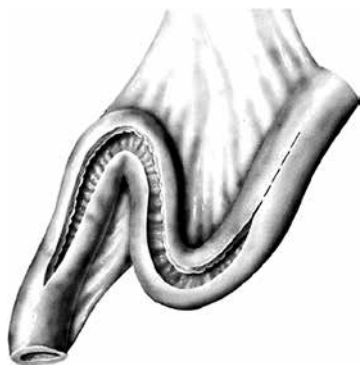


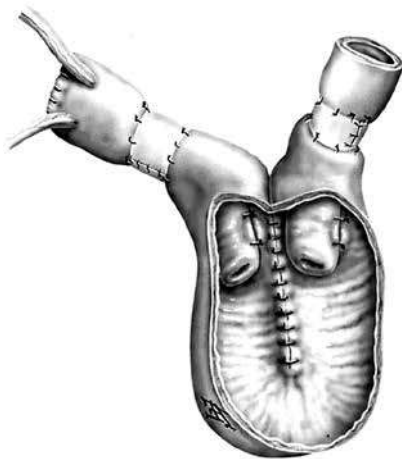
Рис. 46.10. Мочеточники имплантированы в сигмовидную кишку



**Рис. 46.11.** Мобилизация сегмента подвздошной кишки: а — эфферентный отдел 10–15 см; б — резервуарная порция 35–45 см; в — афферентный отдел



**Рис. 46.12.** Детубуляризация кишечного сегмента с оставлением нерассеченных концов



**Рис. 46.13.** Сшита задняя стенка резервуара. Образованы два ниппель-клапана

Для того чтобы избежать возникновения перистальтических волн в резервуаре, были предложены методы открытия по противобрыжеечному краю (детубуляризация) и складывания (реконфигурация) кишечной петли, что позволяет либо значительно снизить количество, либо полностью ликвидировать спонтанные сокращения.

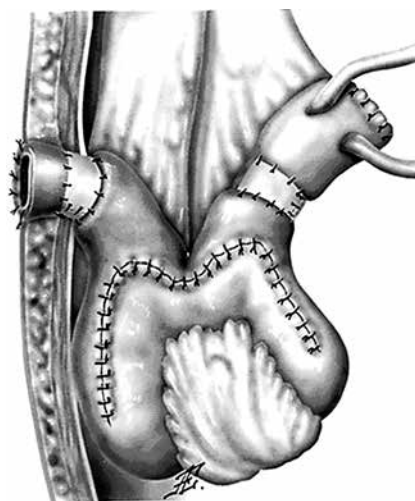
«Золотым стандартом» при создании резервуара для мочи признан метод конструирования резервуара из детубуляризованного и дважды сложенного участка кишки.

Операция Кока (Cock). Срединная лапаротомия. Изолируют сегмент подвздошной кишки на брыжеечной ножке в 10–15 см от илеоцекального угла длиной 60–70 см (рис. 46.11). Кишечный трансплантат рассекают через все слои по противобрыжеечному краю, оставляя с обоих концов по 10–15 см нерассеченной кишки (рис. 46.12). Один из тубулярных отделов (как правило, это дистальный, афферентный конец сегмента) зашивают наглухо и в него имплантируют мочеточники. Проксимальный (эфферентный) конец скелетируют на протяжении 4–5 см, стенку его захватывают изнутри и вворачивают в просвет кишки. При этом создается манжета в виде «чернильницы-непроливайки». Кишечный сегмент складывают 10–15 см в виде двустовки, и обе ветви сшивают в продольном направлении (рис. 46.13). Затем нижний край образованной площадки подшивают к верхнему краю, формируя сферическую емкость (рис. 46.14). Выводную (эфферентную) стому проводят через брюшную стенку и фиксируют к коже. Через нее выводят мочеточниковые катетеры и трубку № 16–18F, дренирующую резервуар.

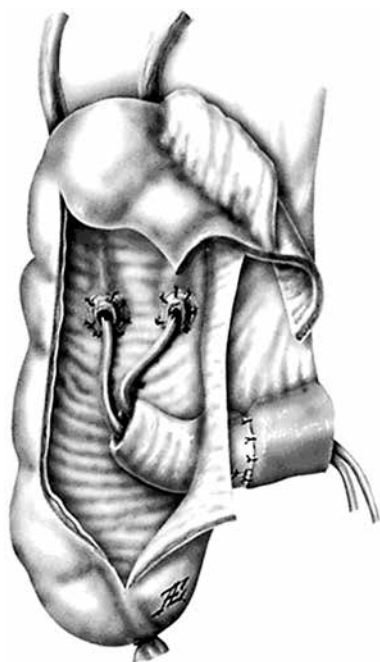
Операция Манссона (Mansson). Срединная лапаротомия. После мобилизации слепой кишки и восходящего отдела толстой кишки по Кохеру изолируют сегмент, включающий дистальные 15 см подвздошной кишки и всю правую половину ободочной кишки, которую пересекают между правой и средней ободочной артериями. Целостность

кишечника восстанавливают с помощью илеотрансверзоанастомоза. Кишечный трансплантат промывают антисептическими растворами и вскрывают вдоль *taenia libera* до основания слепой кишки. Через баугиниеву заслонку проводят зажим, захватывают им стенку подвздошной кишки и инвагинируют ее в просвет слепой кишки, образуя nipple-клапан. Мочеточники имплантируют проксимальнее центра сегмента с использованием антирефлюксной защиты (рис. 46.15). Верхний край слепо-ободочного сегмента подтягивают к нижнему и сшивают с ним. Участок подвздошной кишки, оставшийся вне резервуара, проводят через брюшную стенку и подшивают к коже. Через кожную стому выводят мочеточниковые интубаторы и трубку № 16–18F, дренирующую резервуар (рис. 46.16).

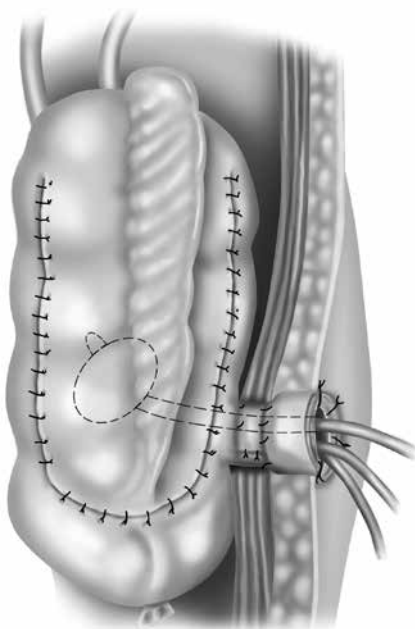
Самый важный этап при создании кишечного мочевого резервуара — пра-



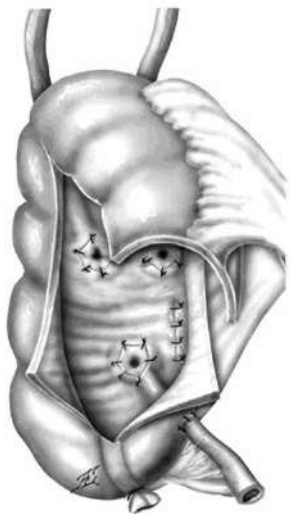
**Рис. 46.14.** Сшивание верхнего и нижнего краев передней стенки резервуара. В качестве искусственного мочевого резервуара можно использовать любой сегмент желудочно-кишечного тракта, за исключением двенадцатиперстной и тощей кишки



**Рис. 46.15.** Создан nipple-клапан из подвздошной кишки и имплантированы мочеточники



**Рис. 46.16.** Сформированный толстокишечный конduit



**Рис. 46.17.** Червеобразный отросток проведен в подслизистом тоннеле толстокишечного резервуара

В настоящее время еще не обнаружен способ создания удерживающего механизма, удовлетворяющего всем требованиям. Однако при формировании резервуара из правой половины толстой кишки возможно применение метода, позволяющего в несколько раз снизить количество послеоперационных осложнений. Этим методом служит аппендикостомия (рис. 46.17).

Таким образом, в настоящее время одним из перспективных методов лечения детей с тотальным недержанием мочи при нарушении функций дистального отдела толстой кишки и анального сфинктера можно считать формирование искусственного мочевого пузыря из сегмента кишки с запирательным механизмом.

Параллельно с развитием техники конструирования искусственных мочевых резервуаров многие урологи продолжали поиск более естественных способов удержания и эвакуации мочи при кишечной деривации.

Одним из наиболее распространенных в настоящее время способов уретеросигмостомии с разделением тока мочи и кала следует признать способ создания сигморектального пузыря (MAINZ-pouch-II). Из участков сигмовидной и прямой кишки создают резервуар низкого давления и достаточной емкости.

Операция Майнц-II (MAINZ-pouch-II). Нижнесрединная лапаротомия. В рану выводят сигмовидную кишку и мобилизуют дистальнее ректосигмоидального перехода. По *taenia libera* вскрывают просвет кишки. Длина разреза составляет около 10–12 см проксимальнее и дистальнее ректосигмоидальной зоны. По длиннику разреза сигмовидную кишку складывают в виде буквы «U», перевернутой «вверх ногами» (рис. 46.18).

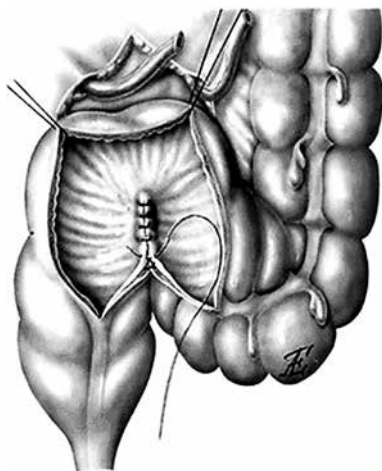
Заднюю стенку резервуара формируют соединением внутренних краев рассеченных сигмовидной и прямой кишки с помощью анастомоза «бок в бок» двойным швом: серозно-мышечным и слизисто-слизистым. Мочеточники имплантируют в верхний квадрант задней стенки резервуара (рис. 46.19). Мочеточники интубируют, катетеры выводят вместе с трубкой, дренирующей прямую кишку. Резервуар фиксируют к передней поверхности мыса промонториума с помощью двух швов (рис. 46.20). Это позволяет избежать смещения мочевого пузыря и перекручива-

вильное формирование удерживающей манжеты в афферентном (приводящем) и, особенно, эфферентном (отводящем) коленах.

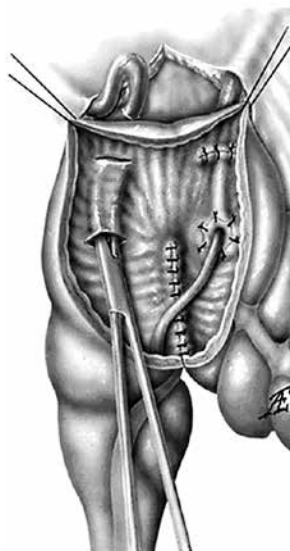Наибольшее распространение получили манжеты в виде «чернильницы-непроливайки», образующиеся при вворачивании одного участка кишки в другой.

Манжета должна отвечать двум главным требованиям:

- осуществлять адекватную континенцию;
- легко, без затруднений пропускать трубку при катетеризации резервуара. Несмотря на, казалось бы, тщательно отработанную технику формирования инвагинированных кишечных клапанов, практически все хирурги отмечают немалое количество осложнений, связанных с этим удерживающим механизмом.



**Рис. 46.18.** Операция Майнц-II. Сшивание задней стенки резервуара

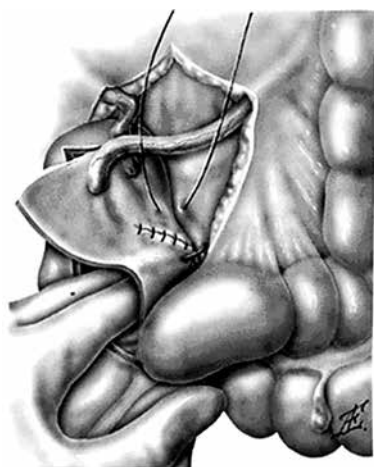

**Рис. 46.19.** Операция Майнц-II. Имплантация мочеточников

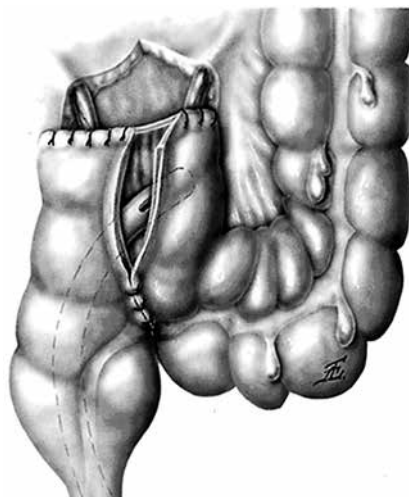
ния мочеточников. Переднюю стенку резервуара зашивают отдельными узловыми швами, проходящими через все слои (рис. 46.21).

Операция Майнц-II логически обоснована созданием сферического резервуара в зоне мочеточниково-кишечного соустья, подавляющего высокоамплитудные перистальтические волны толстой кишки, препятствующие нормальному пассажу мочи по верхним мочевым путям, и не сложна в техническом исполнении.

Однако есть и сомнительная сторона этого метода: прохождение мочи и кала в одном русле. Трудно предположить, чтобы в этом созданном резервуаре не сме-



**Рис. 46.20.** Операция Майнц-II. Фиксация резервуара к мысу промоториума



**Рис. 46.21.** Операция Майнц-II. Сшивание верхней и передней стенок резервуара

шивались кал и моча, что увеличивает риск малигнизации. Сами авторы метода советуют ежегодно производить ректальное исследование.

Главным принципом при разработке и внедрении в клиническую практику метода уретероэнтеросигмостомии было полное исключение контакта кишечного содержимого с областью соединения мочевых путей и толстой кишки.

Это оперативное вмешательство разработано в нашей клинике. Идея метода принадлежит академику Э.А. Степанову.

Суть метода заключается в возможности максимального разделения тока мочи и кала с использованием в качестве буфера (демпфера) тонкокишечной вставки с антирефлюксным механизмом между мочевыми путями и толстой кишкой.

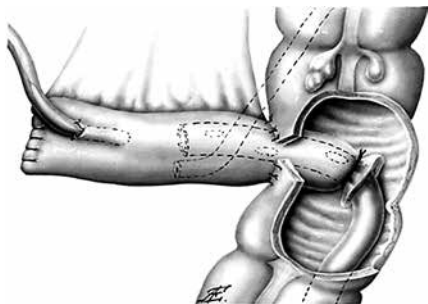
Определяющее звено этой операции — оригинальный способ создания антирефлюксного клапана в тонко-толстокишечном соединении.

Уретероэнтеросигмостомия. Нижнесрединная лапаротомия. В 10–15 см от илеоцекального угла изолируют сегмент подвздошной кишки длиной 8–10 см на брыжеечной ножке. Целостность кишечной трубки восстанавливают анастомозом «конец в конец». Тонкокишечную вставку располагают изоперистальтически. Затем в нее имплантируют мочеточники. Мочеточниковые интубаторы проводят в просвет кишки и через дистальный конец выводят наружу. Противоположный конец кишечного сегмента ушивают наглухо двухрядными швами.

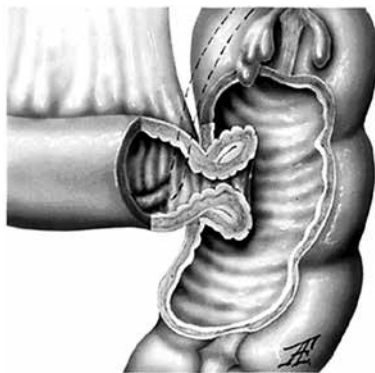
В 5–7 см от переходной складки брюшины проводят поперечный разрез стенки сигмовидной кишки по противобрыжеечному краю длиной 2–3 см. Через прямую кишку проводят силиконовую или полиуретановую трубку, соответствующую внутреннему диаметру тонкокишечного сегмента, и выводят через разрез сигмовидной кишки. Мочеточниковые интубаторы помещают внутрь трубки и протягивают наружу. Трубку через открытый конец тонкокишечного сегмента вставляют в его просвет на глубину 4–5 см. Толстой нерассасывающейся лигатурой (шелк, полиамид 2–3/0), отступив на 0,5 см от края, кишечный сегмент перевязывают на трубке и вводят через разрез в просвет сигмовидной кишки на глубину 3,5–4 см. Край разреза сигмовидной кишки подшивают по окружности к тонкокишечному мочевому резервуару двухрядным узловым швом (рис. 46.22).

В послеоперационном периоде к 4–5-м сут участок кишки над лигатурой некротизируется и отторгается. Оставшаяся часть тонкой кишки выворачивается и срастается со слизистой оболочкой сигмовидной кишки, образуя бесшовный анастомоз (рис. 46.23).

Сформированный ниппель-клапан тонкокишечного мочевого резервуара и служит антирефлюксным механизмом, позволяющим свободно оттекать моче из



**Рис. 46.22.** Уретероэнтеросигмоанастомоз (объяснение в тексте)



**Рис. 46.23.** Сформированный ниппель-клапан тонкокишечного мочевого резервуара

буфера в дистальный отдел толстой кишки и предотвращающим проникновение кишечного содержимого в обратном направлении.

Клиническая проблема малой вместимости мочевого пузыря органического или функционального генеза, сопровождающаяся нарушением уродинамики в верхних мочевых путях и проявляющаяся недержанием мочи, может быть решена с помощью расширяющей цистопластики.

Показанием к увеличению объема мочевого пузыря считают уменьшение его емкости менее чем до 80–100 мл, дезадаптацию детрузора, проявляющуюся резким подъемом внутрипузырного давления и, как следствие, неконтролируемым подтеканием мочи.

Какой сегмент кишки более подходит для расширяющей цистопластики — определить сложно.

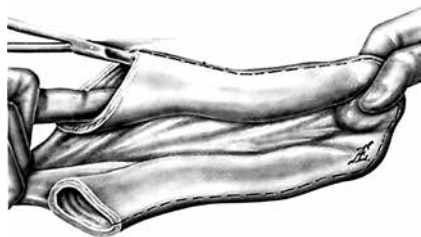
Подвздошную кишку технически проще использовать для увеличения мочевого пузыря, так как она мобильнее и можно изолировать при необходимости больший по длине сегмент.

Применение сигмовидной кишки в качестве трансплантата обосновано общностью иннервации и похожим функционированием с мочевым пузырем.

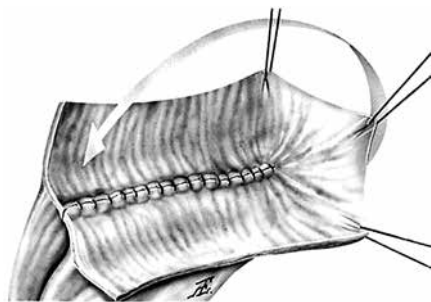
Энтероцистопластика сегментом подвздошной кишки. Нижняя срединная лапаротомия. На расстоянии не менее 20–25 см от илеоцекального угла выбирают наиболее подвижный участок подвздошной кишки длиной до 15 см. Этот сегмент кишки изолируют на брыжеечной ножке. Непрерывность подвздошной кишки восстанавливают анастомозом «конец в конец», располагая ее впереди от изолированного сегмента. Кишечный трансплантат после промывания антисептическим раствором с антибиотиками рассекают по противобрыжеечному краю (рис. 46.24). Рассеченный сегмент складывают в виде перевернутой буквы «U», прилежащие друг к другу внутренние края сшивают непрерывным швом через все слои кишечной стенки (рис. 46.25). Далее возможно два варианта создания кишечной надставки мочевого пузыря.

- При первом варианте кишечный лоскут складывают пополам во фронтальной плоскости и сшивают правый и левый боковые края (рис. 46.26) с образованием купола.
- При втором варианте просто сшивают передние края рассеченного лоскута, начиная от верхушки, вворачивающим непрерывным швом, формируя удлиненный цилиндр (рис. 46.27).

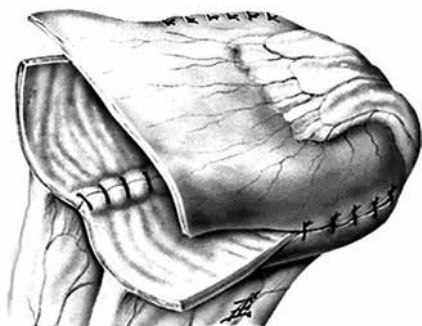
Затем от верхушки мочевого пузыря до средней трети его задней поверхности отделяют брюшину. Детрузор рассекают в поперечном направлении на максимально возможном протяжении. Мочеточники интубируют через устья, катетеры через проколы стенки мочевого пузыря выводят на кожу. Края кишечного транспланта-



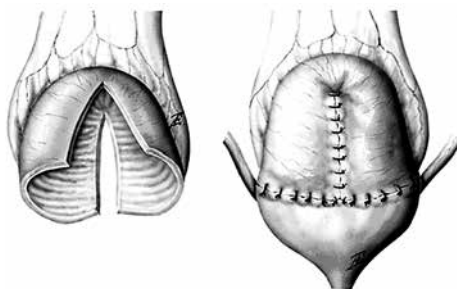
**Рис. 46.24.** Детубуляризация кишечного сегмента



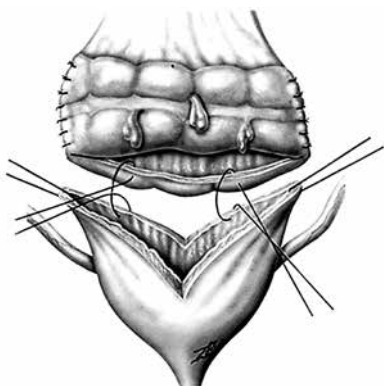
**Рис. 46.25.** Сшивание задней стенки кишечного сегмента



**Рис. 46.26.** Сшивание боковых стенок кишечного сегмента



**Рис. 46.27.** Формирование кишечного трансплантата в виде удлинненного цилиндра



**Рис. 46.28.** Расширяющая сигмоцистопластика (объяснение в тексте)

дополнить утраченные вследствие врожденных пороков или приобретенных заболеваний функции нижних мочевых путей в плане адекватного накопления и эвакуации мочи. Обязательное условие для оптимального функционирования новой системы — как можно более полное ограничение тока кала и мочи с созданием надежной антирефлюксной защиты как на границе разделения двух сред, так и в месте имплантации мочеточника в кишечную стенку.

та и детрузора соединяют непрерывным швом.

Расширяющая сигмоцистопластика. Мобилизуют наиболее подвижную часть сигмовидной кишки. Изолируют на брыжеечной ножке сегмент кишки длиной 10–12 см. Кишечный трансплантат вскрывают по противобрыжеечному краю (рис. 46.28). Дальнейший ход операции не отличается от энтероцистопластики.

Заканчивая обзор способов хирургической коррекции недержания мочи у детей путем инкорпорации мочевой системы в кишечный сегмент, можно заключить, что кишечная деривация мочи может полноценно заменить или



# Глава 47

## Нейрогенный мочевой пузырь

*С.Н. Николаев, С.К. Горельшев*

### 47.1. СПИНАЛЬНЫЙ МОЧЕВОЙ ПУЗЫРЬ

#### **Коды по МКБ-10**

N31.9. Нервно-мышечная дисфункция мочевого пузыря неутраченная.

G83.4. Синдром конского хвоста.

G95.8. Другие уточненные болезни спинного мозга.

#### **ЭМБРИОГЕНЕЗ, ЭТИОЛОГИЯ, ПАТОГЕНЕЗ**

Подавляющее большинство авторов рассматривают в числе возможных этиологических факторов данного заболевания нарушение процессов эмбриогенеза на стадии закладки нервной и костной систем, т.е. те нарушения, возникающие в сроки от 16-го дня до конца 8-й недели после оплодотворения, когда происходит формирование не только позвоночника, но и основных внутренних органов.

Пороки развития спинного мозга стоят на одном из первых мест среди сопутствующих пороков у детей с аномалиями развития позвоночника. Теоретически у всех больных с пороками развития позвоночника следует ожидать проявлений миелодисплазии, если иметь в виду закладку нервной трубки и позвоночника как параллельные и взаимосвязанные процессы эмбриогенеза с почти одинаковым тератогенным терминационным периодом. Соответственно представить себе изолированное формирование пороков развития осевого скелета и спинного мозга практически невозможно. Как правило, аномально развитые органы и участки тканей получали иннервацию из сегментов спинного мозга, которые в онтогенезе развивались на одном уровне с порочными позвонками.

Со стороны почек и мочевыводящих путей выявляют наибольшее количество сопутствующих аномалий, протекающих у большинства детей бессимптомно. При урологическом обследовании выявляют пороки развития мочевой системы или тяжелые сопутствующие функциональные изменения у 26,9% больных.

Из сведений по эмбриологии мочевой системы известно, что процесс формирования почек происходит на уровне грудных и верхних поясничных сегментов. Кроме того, закладка первичной и вторич-

ной почек происходит в непосредственной близости от развивающегося позвоночника.

Позвоночный столб и органы мочевыделительной системы формируются одновременно из закладок рядом расположенных участков однотипной эмбриональной ткани (мезодермы). Развитие почек и мочевых путей человека распадается на этапы, отражающие филогенетическую эволюцию.

Таким образом, сочетание пороков развития позвоночника с другими заболеваниями имеет не только теоретический интерес, но и крайне необходимо при выработке тактики обследования, лечения и прогнозирования заболевания в целом.

Морфологическая основа миелодисплазии — врожденное повреждение миелина, так как последний чрезвычайно чувствителен к воздействию любых токсичных агентов. Несмотря на многочисленные исследования, тонкий механизм деструкции миелина на сегодняшний день остается малоизученным.

### КЛИНИЧЕСКАЯ КАРТИНА И ДИАГНОСТИКА

Дефект спинномозгового канала и другие варианты синдрома каудальной регрессии прежде всего обуславливают денервацию мочевого пузыря и сфинктерного аппарата с различной вариабельностью поражения последних. В тех случаях, когда миелодиспластический процесс не затрагивает рефлекторную дугу, возникает «автоматический мочевой пузырь», который опорожняется более или менее полно при наличии сохранного сенсорного рефлекса.

Нейрогенный мочевой пузырь при миелодисплазии имеет свои особенности. Они связаны как минимум с двумя обстоятельствами.

- Первое — локализация порока и его отношение к сложной системе иннервации мочевого пузыря. Недоразвитие спинного мозга на уровне сегментов L<sub>1</sub> – S<sub>III</sub>, где расположены его основные центры, определяет возможные варианты пузырных дисфункций.
- Второе — ребенок рождается с нарушенной иннервацией мочевого пузыря, а потому естественный этап формирования рефлекса на мочеиспускание выпадает.

Двигательные дисфункции мочевого пузыря усугубляются вторичными прогрессирующими расстройствами кровоснабжения детрузора, нарушениями его биоэнергетики, внутрипузырной гипертензией и хроническим воспалением.

К моменту обращения больного к врачу в мочевой системе создается подчас крайне неблагоприятная ситуация, проявляющаяся тотальной лейкоцитурией, бактериурией, болями в животе, интоксикацией, недержанием мочи и т.д. В этой связи необходимо применение большого и разнопланового комплекса клинических, рентгенологических, уродинамических и электрофизиологических методов исследования.

В настоящее время существуют разнообразные варианты нейрогенного мочевого пузыря. Наиболее оптимальна в клиническом отношении, на наш взгляд, классификация, предложенная В.М. Державиным и Е.Л. Вишневым (1987):

- гиперрефлекторный мочевой пузырь (адаптированный и неадаптированный);
- гипорефлекторный мочевой пузырь (адаптированный и неадаптированный);
- различные варианты этих двух состояний.

Применительно к больным с пороками развития спинного мозга (миелодисплазией) и с учетом степени тяжести денервации мочевого пузыря данная классификация будет иметь следующий вид:

- арефлекторный гипотоничный мочевой пузырь;
- арефлекторный гипертоничный мочевой пузырь.

Клинические проявления **арефлекторного гипотоничного** мочевого пузыря заключаются в редком (до 2–3 раз в сут) мочеиспускании при наличии постоянного недержания мочи в виде подтекания по каплям и значительного объема остаточной мочи, эвакуируемой, как правило, путем перманентной катетеризации. У таких детей персистирует постоянная мочевая инфекция, нередко обнаруживают пузырно-мочеточниковые рефлюксы, характерна эндоскопическая картина в виде трабекулярности и псевдодивертикулеза слизистой оболочки с явлениями хронического буллезного цистита.

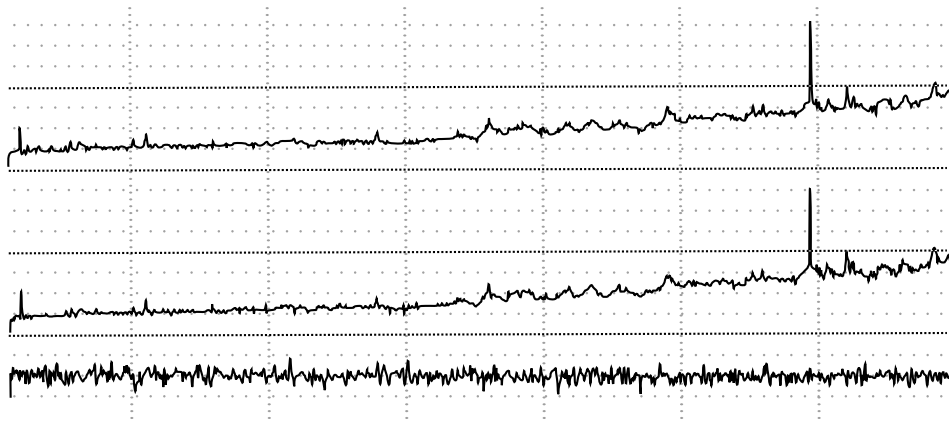
Характерная для арефлекторного гипотоничного мочевого пузыря цистометрограмма представлена на рис. 47.1.

Понятие «**арефлекторный гипертоничный**» объединяет несколько вариантов детрузорно-сфинктерных диссинергий, отличающихся рядом существенных деталей: состоянием адаптации детрузора в фазу наполнения, особенностями нарушения уродинамки, сфинктеральной активностью, отношением к положению тела и т.д. К ним относят гипертонию моторную, незаторможенный мочевой пузырь, сенсорную, постуральную и др. Во всех случаях речь идет о вариантах нервно-рефлекторной возбудимости в принципе арефлекторного «автономного» мочевого пузыря с различной сохранностью соматовегетативного обеспечения на фоне миелодисплазии.

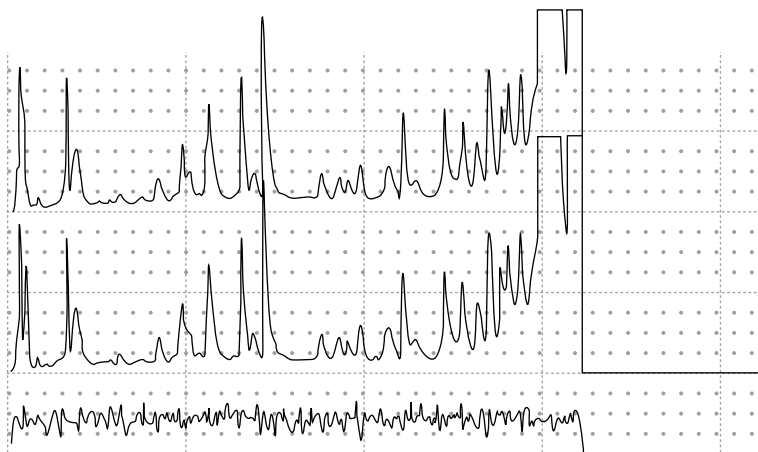
Характерные клинические проявления у детей с данной формой нейрогенной дисфункции — поллакиурия (до 60–80 мочеиспусканий в сутки) при наличии постоянного недержания, отсутствие остаточной мочи, высокое внутрипузырное давление, в большинстве случаев — незаторможенные сокращения детрузора (рис. 47.2).

Серьезная проблема в лечении больных с миелодисплазией — **неадаптированный (нестабильный) мочевой пузырь**, характерная для этого заболевания форма нарушения регуляции акта мочеиспускания.

Мочевой пузырь следует называть нестабильным, если между двумя актами мочеиспускания, т.е. в фазе накопления, детрузор вызывает повышение внутрипузырного давления на любые раздражители. По одной из точек зрения, сакральный парасимпатический центр мочевого пузыря находится в гиперактивном состоянии и получает тормозящие влияния со стороны вышележащих отделов спинного мозга. Начало и завершение акта мочеиспускания рассматривают как прекращение и возобновление супраспинального торможения. При задержке развития супраспинальных центров или пороках развития спинальных проводников гиперактив-



**Рис. 47.1.** Цистометрическая кривая, характерная для гипорефлекторного мочевого пузыря с низким внутрипузырным давлением



**Рис. 47.2.** Цистометрическая кривая, характерная для гипертоничного незаторможенного мочевого пузыря

ное состояние спинального центра вызывает хаотичные, незаторможенные сокращения детрузора в фазе наполнения, т.е. приводит к развитию незаторможенного мочевого пузыря.

Незаторможенная активность мочевого пузыря и нарушения уродинамики по типу интермиттирующей гипертензии обусловлены резким возбуждением всех элементов эфферентного звена парасимпатической нервной системы, включающей сакральный центр, тазовые нервы, м-холинорецепторы, что подтверждается эффективностью блокады или пересечением сакральных корешков. Правильная интерпретация данного факта имеет огромное значение в выборе адекватной тактики хирургического лечения.

Говоря о **нейрогенной дисфункции мочевого пузыря** у детей с пороками развития каудальных отделов спинного мозга, следует помнить о концепции неравномерности темпа развития и созревания морфофункциональных систем.

Кроме этого, следует помнить о явлениях **дисплазии различных сегментов мочевой системы** (персистирование эмбриональных структур в развивающемся организме ребенка), способных привести в будущем к необратимым изменениям почечной паренхимы в условиях повышенной функциональной нагрузки на нижние мочевые пути.

Отставание в развитии супраспинальных центров при наличии врожденной патологии каудальных отделов спинного мозга приводит к отсутствию подчинения наружного уретрального сфинктера волевому контролю. В норме рефлекторное расслабление детрузора сопровождается рефлекторным спазмом сфинктеров, а при детрузорно-сфинктерной диссинергии непроизвольное сокращение детрузора сопровождается сокращением сфинктеров. Подобная уретральная обструкция вызывает острое повышение внутрипузырного давления, превышающее микციонное.

Клинически это состояние проявляется поллакиурией, императивными позывами (при сохранности рефлекторной дуги), императивным неудержанием мочи, нелокализованными болями и т.д. При рентгенологическом обследовании у подобных больных часто обнаруживают пузырно-мочеточниковые рефлюксы, вплоть до мегауретера.

Таким образом, патофизиологическая сущность расстройств мочеиспускания при миелодисплазии у детей обуславливает многогранность не только клиниче-

ских проявлений, но и показателей функционального исследования. Более того, функциональное разрушение нервных проводников, выраженное в той или иной степени у данной категории больных, резко затрудняет задачу верификации уровня поражения, его характера и соответственно выбор наиболее оптимального метода лечения. Определяя спектр лечебных мероприятий, приходится учитывать буквально все звенья гомеостаза организма ребенка, страдающего миелодисплазией, ибо только такой подход может обеспечить определенный уровень клинического эффекта.

## ЛЕЧЕНИЕ

Основная особенность лечения недержания мочи у детей с миелодисплазией — строго индивидуальный подход, основанный на тщательном сборе анамнеза, выяснении самых незначительных нюансов в характере мочеиспускания, многократном динамическом анализе ритма мочеиспускания и, естественно, адекватной трактовке данных рентгенологического, функционального и электрофизиологического исследований.

Универсального метода лечения недержания мочи у детей с пороками развития каудальных отделов спинного мозга не существует. Один и тот же препарат, применяемый у разных детей, может оказать совершенно различный клинический эффект, хотя, казалось бы, фармакологическая точка его приложения известна и физиологически обоснована. Пограничный характер данной проблемы обуславливает специфику лечения детей, ибо попытки воздействия на отдельные звенья патогенеза в части случаев позволяют достичь определенного эффекта по удержанию мочи, однако это не означает, что восстановлены функции мочевого пузыря. В тех случаях, когда дисфункция мочевого пузыря уже привела к развитию микробно-воспалительного процесса и пузырно-мочеточникового рефлюкса, восстановление нормальной уродинамики — важнейшее условие лечения больных.

## КОНСЕРВАТИВНОЕ ЛЕЧЕНИЕ

Учитывая значительную терапевтическую резистентность нейрогенных дисфункций мочевого пузыря у больных с миелодисплазией, спектр лечебных мероприятий достаточно разнообразен и направлен на различные звенья патогенеза.

- Воздействие на эфферентные звенья вегетативной нервной системы с целью восстановления нормальных или близких к ним детрузорно-сфинктерных отношений, резервуарной функции мочевого пузыря и повышения замыкательной функции сфинктеров согласно фармакологической специфике препаратов. К этой группе относят М-холинолитики (атропин, дриптан), м-холиномиметики (ацеклидин), антихолинергические препараты (неостигмина метилсульфат, дистигмина бромид, галантамин), спазмолитики, дроперидол, антагонисты кальция (верапамил) и др.
- Активизация обменных процессов и биоэнергетики мочевого пузыря на фоне ангиопротекторов с последующим применением препаратов первой группы. Наиболее апробированы такие средства, как ксантинола никотинат, циннаризин, пентоксифиллин, инозин, ретинол + витамин Е, кальция пантотенат, калия оротат, фолиевая, липоевая и гопантеновая кислоты, пирацетам, пиридоксин, рибофлавин, цитохром С и т.д. Кроме этого, активно используют локальную гипертермию мочевого пузыря, УВЧ-индуктотермию, воздействие низкоэнергетическим лазером (накожно и внутривезикулярно) и ультразвуком, гипербарическую оксигенацию и др.
- Активизация детрузор-стабилизирующих рефлексов с целью попытки восстановления детрузорно-сфинктерных взаимоотношений.

- Влияние на высшие центры вегетативной регуляции с помощью нейротропных средств — антидепрессантов (мелипрамин, имипрамин, амитриптилин), транквилизаторов (диазепам).
- Купирование микробно-воспалительного процесса мочевых путей.
- Снятие внутрипузырной гипертензии и профилактика последствий мочевой ретенции путем периодической катетеризации мочевого пузыря в индивидуальном режиме.
- Прерывание тормозящей парасимпатической импульсации к мочевому пузырю и сфинктерному аппарату с помощью различных видов прокаиновых блокад (эпидуральной, пудендальной, пресакральной).
- Активизация глуболежащих сенсорных путей с помощью различных вариантов рефлексотерапии (игло- и лазерорефлексотерапии).
- Лечебный массаж и ЛФК с целью так называемого проприоцептивного нейрофасцикуляторного проторения.
- Релаксационная медитативно-дыхательная гимнастика по методике Цигун.

При недержании мочи особое значение приобретает восстановление детрузорной функции, направленное на создание условий функционирования мочевого пузыря в режиме низкого давления. Иными словами, необходимы восстановление адаптационной способности детрузора и нормализация пузырного рефлекса. Поэтому обосновано применение методов, обеспечивающих принудительное отведение мочи.

Для адекватного функционирования пузырной стенки и разгрузки детрузора применяют катетеризацию мочевого пузыря.

Лечение начинают с установки постоянного катетера в мочевой пузырь на 10–14 дней. Затем проводят индивидуальный подбор режима периодической катетеризации. Ориентирами служат эффективный объем мочевого пузыря и величина внутрипузырного давления, определяемые на ретроградной цистоманометрии.

Использование этого метода снижает внутрипузырную гипертензию, что, в свою очередь, уменьшает дезадаптацию детрузора.

С помощью периодической катетеризации добиваются имитации восстановления эвакуаторной функции и формирования (у части больных) самостоятельного мочеиспускания по типу условного рефлекса.

После выполнения фармакопробы с атропином решают вопрос об отношении к холинолитикам. В случае положительной пробы (уменьшение количества мочеиспусканий за счет снижения внутрипузырного давления) ребенку назначают курс атропина 0,1% подкожно 2 раза в день из расчета 0,1 мл на 1 год жизни в течение 7 дней с интервалом в 2 нед либо дриптана по 2,5 мг 2–3 раза в месяц.

Следует отметить, что указанные лечебные мероприятия начинают тотчас после первичного уродинамического исследования, проведенного в первые дни после поступления ребенка. В последующем по мере необходимости развертывают весь диагностический комплекс и, исходя из его результатов, назначают соответствующую терапию.

Параллельно с атропинизацией и катетеризацией мочевого пузыря в индивидуальном режиме назначают физиопроцедуры (анальную электростимуляцию и индуктотермию мочевого пузыря).

Для улучшения общей и регионарной гемодинамики применяют ангиопротекторы (пентоксифиллин, дипиридамол, препараты никотиновой кислоты, инозин), коферменты витаминов (пиридоксаль фосфат, рибофлавин).

Детям с нарушенной уродинамикой верхних мочевых путей и вторичным пиелонефритом проводят соответствующую терапию уроантисептиками под контролем посевов мочи.

Длительность курса лечения с учетом смены вариантов приведенного выше реабилитационного комплекса составляет от 3 до 5 нед. Естественно, сроки увеличиваются в случаях необходимости применения того или иного варианта хирургической коррекции.

Гораздо серьезнее проблема лечения детей с незаторможенным мочевым пузырем, особенно гипертоничным его вариантом. Чрезвычайная устойчивость неадаптированных форм арефлекторного мочевого пузыря к лечению требует применения более сложных методик консервативного лечения.

Основной принцип лечения недержания мочи при гипертоничных формах арефлекторного мочевого пузыря у детей с миелодисплазией — уменьшение спонтанной активности детрузора. Для этой цели можно применить:

- антимускариновые препараты;
- антагонисты кальция;
- $\alpha$ -адреноблокаторы;
- $\beta$ -адреномиметики;
- трициклические антидепрессанты;
- ингибиторы синтеза простагландинов;
- аналоги вазопрессина и др.

Для лечения гиперактивных форм нейрогенного мочевого пузыря наиболее широко применяют антимускариновые препараты.

Типичный антимускариновый препарат — атропин. Он входит в группу третичных аминов; несмотря на побочные эффекты, его применяют очень широко, но короткими курсами. У части больных, кроме парентерального пути введения, используют внутрипузырные инстилляции атропина.

Оксибутинин, толтеродин — новые сильнодействующие и конкурентоспособные антагонисты мускариновых рецепторов. Препараты также не обладают селективностью в отношении подвидов мускариновых рецепторов, однако имеют некоторую избирательность по отношению к мочевому пузырю в сравнении со слюнными железами.

Положительная фармакологическая проба с атропином у детей с незаторможенным мочевым пузырем — показание к включению в лечебный комплекс эпидуральных блокад. Эффект от блокады заключается в значительном увеличении «сухих» промежутков (до 2–3 ч), появлении эквивалента позыва на мочеиспускание в виде боли в гипогастральной области. По данным уродинамического исследования отмечают увеличение эффективного объема мочевого пузыря на треть или половину исходного, снижение внутрипузырного давления на 10–20 см вод. ст., уменьшение незаторможенных сокращений детрузора.

Следует отметить, что выявленный лечебный эффект может быть непродолжительным (от 1 до 4–5 сут), что требует повторного введения прокаина в эпидуральное пространство. Курс состоит из 2–3 блокад.

Кроме обычного физиотерапевтического лечения, применяют метод трансуретрального внутрипузырного воздействия на детрузор низкоэнергетическим лазером, инстилляции мочевого пузыря раствором дроперидола, что в комплексе с другими методами оказывает определенный клинический эффект.

Значительную положительную роль в снятии внутрипузырной гипертензии и незаторможенных сокращений детрузора играют такие методы, как гипербарическая оксигенация, игло- и лазерорефлексотерапия. С целью восстановления уродинамики чаще всего используют синусоидальные модулированные и интерференционные токи, обладающие возможностью стимуляции гладких мышц почек и мочеточников.

В настоящее время подтверждена эффективность ультразвука, оказывающего благоприятное влияние на уродинамику верхних и нижних мочевыводящих путей,

процессы мембранолиза, способного предупредить процессы склерозирования в почечной ткани при лечении хронической болезни почек у детей.

Механизм гипербарической оксигенации достаточно изучен и основан на устранении тканевой гипоксии, что чрезвычайно важно для биоэнергетики детрузора и ЦНС.

Положительный эффект рефлексотерапии однозначно объяснить сложно. Возможно, в условиях денервации тазовых органов, связанной с повреждением нервных проводников, задействование окольных меридианов моделирует эффект спайтинга и в какой-то мере участвует в нормализации функционального состояния детрузора.

Анализ клинических наблюдений и перманентный уродинамический контроль позволяют подобрать адекватный вид лечения и частично компенсировать нейрогенные расстройства у большинства детей. Важный момент лечения — его непрерывность (не менее 3–4 полноценных курсов за год) и многогранность, т.е. использование всех вышеперечисленных методов или их аналогов. Иногда даже в тяжелых ситуациях, связанных с выраженными мионеврогенными изменениями детрузора, удается восстановить деятельность мочевого пузыря до вполне приемлемого состояния.

### ХИРУРГИЧЕСКОЕ ЛЕЧЕНИЕ

Изучение результатов хирургического лечения аномалий спинного мозга свидетельствует, что восстановление его временно утраченных функций происходит особенно быстро после устранения сдавления спинного мозга, т.е. после ликвидации воздействия таких постоянных раздражителей, как костные остеофиты, арахноидальные спайки и кисты, эпидуральные рубцы, липомы, липофибромы и т.д. Исходя из этого, имеющееся у ряда больных с врожденными аномалиями позвоночника и спинного мозга сдавление последнего (т.е. очаг патологической ирритативной импульсации) необходимо устранять хирургическим путем. Правильность такого принципиального положения подтверждена ближайшими и отдаленными результатами хирургического лечения. В то же время перед клиницистом возникает задача определить степень обратимости посттравматических или врожденных изменений спинного мозга, чтобы тем самым уточнить показания к оперативному вмешательству.

При уточнении показаний к оперативному вмешательству необходимо учитывать общее состояние больных с повреждением спинного мозга, обусловленное следующими факторами:

- тяжесть и характер повреждения;
- сопутствующие заболевания ЦНС (гидроцефалия, параплегия и т.д.);
- вторичное повреждение органов малого таза (характер нейрогенной дисфункции мочевого пузыря и ее осложнения).

В реконструктивной хирургии проводникового аппарата мозга у детей с пороками развития каудальных отделов позвоночника и спинного мозга используют следующие варианты хирургического пособия: микрохирургический радикулолиз, обводная реиннервация, удаление остеофита при диастематомии, каудальная ризидиотомия, симпатэктомия.

В основу хирургического лечения менингордикулоцеле и других доброкачественных заболеваний каудальных отделов позвоночника и спинного мозга следует положить следующие принципы:

- ликвидация очага эфферентной патологической импульсации;
- восстановление анатомо-топографических взаимоотношений элементов конского хвоста и попытка реиннервации нижележащих сегментов;
- улучшение гемодинамики в зоне поражения и восстановление нормального ликворотока.



Параллельно с этими задачами при необходимости решают вопрос о компенсации гидроцефалии, стабилизации позвоночника в зоне спинномозговой грыжи, хирургическом лечении трофических язв нижних конечностей и промежности.

В более старшем возрасте показаниями к операции могут быть стойкое, резистентное к консервативной терапии недержание мочи и кала, парезы и параличи нижних конечностей, длительно незаживающие трофические язвы, что в первую очередь укладывается в клиническую картину сдавления каудальных отделов спинного мозга и проводникового аппарата и проявлений «синдрома натяжения спинного мозга».

С точки зрения уродинамики нижних мочевыводящих путей недержание мочи у детей с миелодисплазией развивается при повышенном внутрипузырном и нормальном внутриуретральном давлении, повышенном внутрипузырном и сниженном внутриуретральном давлении и нормальном внутрипузырном и сниженном внутриуретральном давлении.

Хирургическая коррекция недержания мочи путем повышения внутриуретрального давления может быть успешной при третьем варианте нарушения уродинамики.

Показанием к хирургической коррекции сфинктерного механизма мочевого пузыря (слинговые операции) считают сохранение симптомов недержания мочи при восстановлении резервуарной функции мочевого пузыря вследствие выраженной сфинктерной недостаточности.

Исходя из задач предоперативного этапа лечения и условий успешного выполнения вмешательства, установлены следующие критерии готовности больного к оперативной коррекции сфинктерного механизма.

- Базовое внутрипузырное давление не должно превышать 20 мм вод.ст., максимальное — 40 мм вод.ст.
- Допустимые явления дезадаптации детрузора: амплитуда незаторможенных сокращений не выше 10 мм вод.ст., пиковое значение — не интенсивнее 40 мм вод.ст.
- Эффективный объем мочевого пузыря должен соответствовать нижней границе возрастной нормы.
- Отсутствие признаков инфекционно-воспалительного процесса мочевыводящих путей.

Перечисленных позиций достаточно для оперативного восстановления удержания мочи в фазу накопления.

Для восстановления самостоятельного акта мочеиспускания после оперативной коррекции сфинктера необходимы дополнительные условия: адекватная сократительная способность детрузора и наличие позыва на мочеиспускание (или его эквивалента).

В качестве способа реконструкции сфинктерного аппарата используют комбинацию двух методик: пластику шейки мочевого пузыря и петлевую сфинктеропластику.

Сфинктерный аппарат мочевого пузыря должен обладать двумя основными свойствами: удержанием мочи в фазу накопления и адекватной «пропускной» способностью в фазу изгнания мочи.

Исходя из всего вышесказанного, основные задачи оперативной реконструкции сфинктерного механизма мочевого пузыря таковы:

- создание условий для смыкания шейки мочевого пузыря;
- повышение уретрального сопротивления;
- формирование «точки фиксации» для препятствия смещению мочевого пузыря вследствие пареза мышц тазового дна.

Для смыкания шейки мочевого пузыря необходимо, чтобы пространственная структура дна мочевого пузыря приближалась к плоскости. У детей с миелодисплазией вследствие нарушения анатомо-функциональных взаимоотношений области шеечно-уретрального сегмента шейка имеет вид воронки, передняя и задняя части дна мочевого пузыря расположены по отношению к осевой линии шейки под острым углом.

Пликация шейки мочевого пузыря заключается в централизации латеральных участков шеечно-уретрального сегмента, что позволяет сформировать аналог впередишеечной арки и увеличить угол между передней частью дна мочевого пузыря и шеечно-уретральной осью.

Помещение петлевого трансплантата в позадишеечное пространство и создание натяжения обеспечивают перемещение тканей в проекции верхушки глубокого треугольника в вентрально-каудальном направлении, что приводит к физическому сближению стенок шейки, увеличению угла между шеечно-уретральной осью и дорсальной частью дна мочевого пузыря. Совокупность описанных манипуляций позволяет максимально приблизить структуру дна мочевого пузыря к плоскости.

Это, в свою очередь, обеспечивает адекватное анатомическое взаиморасположение петли детрузора, впередишеечной арки и циркулярных мышечных волокон в области дна мочевого пузыря, что необходимо для смыкания шейки в фазу накопления мочи. Необходимо отметить, что геометрически проксимальный уровень вентральной линии швов должен соответствовать уровню помещения петлевого трансплантата.

Порцию натянутой петли, примыкающей к задней полуокружности и боковым поверхностям шейки, также можно рассматривать как фактор, увеличивающий напряжение стенок шеечно-уретрального сегмента. Результатом указанных манипуляций становится повышение уретрального сопротивления. Функциональная длина активной зоны обеспечивается длиной линии вентральных швов и шириной петлевого трансплантата.

При проведении петлевого трансплантата в позадишеечном пространстве, натяжении и закреплении обоих его концов в области дорсальной части дна мочевого пузыря формируется своеобразная область фиксации, препятствующая смещению мочевого пузыря вследствие пареза мышц тазового дна. Описанные манипуляции обеспечивают удержание мочи в фазу накопления. Создание адекватного уретрального сопротивления необходимо не только для детей с достаточной сократительной способностью детрузора, но и для детей с полной несостоятельностью этого аспекта функций мочевого пузыря — с целью осуществления эвакуации мочи путем периодической трансуретральной катетеризации мочевого пузыря в домашних условиях.

## 47.2. НЕЙРОГЕННАЯ ДИСФУНКЦИЯ МОЧЕВОГО ПУЗЫРЯ

### ОПРЕДЕЛЕНИЕ

Нейрогенная дисфункция мочевого пузыря (нейрогенный мочевой пузырь) — собирательное понятие, объединяющее состояния, возникающие в связи с врожденными или приобретенными поражениями нервных путей и центров на различных уровнях, от коры головного мозга до интрамурального аппарата, иннервирующих мочевой пузырь и обеспечивающих резервуарную и эвакуаторную функции.

#### Коды по МКБ-10

F98.0. Энурез неорганической природы.

N39.3. Непроизвольное мочеиспускание.

N39.4. Другие уточненные виды недержания мочи.

R32. Недержание мочи неуточненное.

## ЭТИОЛОГИЯ, ПАТОГЕНЕЗ

Наиболее тяжелые расстройства функций мочевого пузыря отмечают при врожденных пороках развития спинного мозга (например, миелодисплазии), травмах, опухолях и воспалительно-дегенеративных заболеваниях спинного мозга, т.е. при частичном или полном анатомическом разобщении спинальных, супраспинальных центров и мочевого пузыря. Однако чаще встречаются ситуации, когда расстройства акта мочеиспускания и уродинамики обусловлены задержкой созревания центров вегетативной регуляции акта мочеиспускания и наличием гипоталамо-гипофизарной дисфункции.

Независимо от места поражения нервной системы все формы нейрогенной дисфункции мочевого пузыря объединяет одна главная деталь — разобщение мочевого пузыря как рабочей системы с корковыми центрами, обеспечивающими произвольный, волевой характер мочеиспускания. Поэтому ведущим симптомом при нейрогенной дисфункции мочевого пузыря бывает расстройство произвольного акта мочеиспускания как в фазу накопления, так и в фазу эвакуации мочи.

Нейрогенная дисфункция мочевого пузыря часто осложняется циститом, пузырно-мочеточниковым рефлюксом, пиелонефритом, а клинически проявляется разнообразными расстройствами мочеиспускания, из которых наиболее частыми бывают поллакиурия, императивные позывы, недержание и недержание мочи.

Иннервацию мочевого пузыря можно разделить на три регуляторных уровня. Каждый уровень регуляции может функционировать самостоятельно и имеет координацию верхних уровней, при этом при отсутствии контроля верхнего уровня регуляция осуществляется на более нижних.

- Первый уровень включает соединение нейрона с пучком мышечных волокон, которые соединены между собой через варикозисы, а медиаторами могут быть ацетилхолин или норадреналин и внутристеночные нервные структуры, формирующие автономное нервное сплетение.
- Второй уровень включает спинальные центры мочеиспускания, поясничные ганглии симпатического ствола, пузырное сплетение и сами нервные волокна. Он имеет симпатическую и парасимпатическую иннервацию.

Симпатическая иннервация осуществляется клетками Якобсона, расположенными в боковых рогах серого вещества сегментов Th<sub>12</sub>, L<sub>1</sub> и L<sub>2</sub> спинного мозга. Симпатические преганглионарные волокна выходят из спинного мозга в составе передних корешков и заканчиваются в поясничных узлах симпатического ствола (*truncus sympathicus*). Постганглионарные волокна образуют подчревные нервы (*nn. hypogastrici*), которые вместе с парасимпатическими волокнами формируют пузырное сплетение (*plexus vesicularis*) и заканчиваются в мышцах самого пузыря и его сфинктерах. Действие симпатического звена реализуется, в частности, через  $\alpha$ -адренорецепторы, широко представленные в сосудах мочевого пузыря.

Парасимпатическая иннервация осуществляется ядрами S<sub>2</sub>–S<sub>4</sub> крестцовых сегментов. Волокна этих ядер выходят через передние рога спинного мозга и формируют тазовые нервные стволы (*nn. pelvici*), которые частично заканчиваются в пузырном сплетении, частично — в интрамуральных ганглиях, обуславливающих автоматическое мочеиспускание при частичной или полной денервации мочевого пузыря. Большая часть детрузора иннервируется парасимпатическими волокнами (S<sub>2</sub>–S<sub>4</sub>), а зона пузырного треугольника — симпатическими (Th<sub>1</sub>–L<sub>2</sub>). Основным медиатором парасимпатической нервной системы — ацетилхолин.

- Третий уровень регуляции образуется из центров мочеиспускания, расположенных в варолиевом мосту, гипоталамусе, среднем мозге, лобной и темен-

ной долях головного мозга, зрительных ядрах, мозжечке, ретикулярной формации. Эфферентные импульсы проводятся по пирамидным и ретикулярным путям. Этот уровень регуляции тормозит или активирует спинальные рефлексы мочеиспускания, а также обеспечивает соматическую иннервацию мышц тазового дна и наружного сфинктера мочевого пузыря и мышц наружной брюшной стенки. Чувствительная иннервация обеспечена соматическими, парасимпатическими и симпатическими волокнами. Как соматические, так и парасимпатические чувствительные волокна идут от мочевого пузыря к сегментам  $S_2-S_4$ , а симпатические чувствительные волокна — к сегментам  $T_9-L_2$ . В вышележащие центры информация поступает по латеральному спиноталамическому тракту и пучку Голля.

Произвольная регуляция мочеиспускания обеспечена кортикоспинальными трактами, управляющими сфинктером мочеиспускательного канала и мышцами тазового дна. Примитивный мочеиспускательный рефлекс замыкается на уровне  $S_2-S_4$  и реализуется через двигательные парасимпатические волокна. Таким образом, вегетативная нервная система оказывает двойное антагонистическое влияние на детрузор за счет симпатической и парасимпатической частей.

- Симпатическая часть оказывает расслабляющее действие на детрузор и активирующее — на сфинктер мочеиспускательного канала.
- Парасимпатическая часть, в свою очередь, вызывает сокращение детрузора и расслабление внутреннего сфинктера уретры.

Поперечнополосатый наружный сфинктер (*sphincter externus*) функционирует произвольно. Он иннервируется альфа-мотонейронами (большими нейронами) передних рогов спинного мозга на уровне его сегментов  $S_2-S_4$  (куда идут сигналы из парасимпатической нервной системы). Волокна этих клеток входят в состав срамного нерва (*n. pudendus*).

Взаимодействие различных звеньев вегетативной нервной системы с соматическим отделом регуляции акта мочеиспускания осуществляется посредством 12 детрузор-стабилизирующих рефлексов, описанных Mahony (1978).

Микционный цикл имеет две фазы: накопления и эвакуации.

- В фазе накопления в мочевом пузыре происходят его адаптация к увеличивающемуся объему мочи при относительно низком внутрипузырном давлении, закрытие выходного отдела мочевого пузыря в период покоя и при повышении абдоминального давления, отсутствии спонтанных сокращений детрузора.
- Опорожнение также происходит при определенных условиях: координированном сокращении детрузора, расслаблении мышц тазового дна, понижении сопротивления на уровне гладкомышечного и поперечнополосатого сфинктера. При нарушении даже одного из этих условий может произойти нарушение микционного цикла, который осуществляется непрерывно в течение суток, днем и ночью.

С момента рождения у ребенка процесс мочеиспускания происходит спонтанно, как простой рефлекс, замыкающийся на уровне спинального центра регуляции акта мочеиспускания, проходя все фазы без контроля сознания.

В возрасте от 8 мес до 1,5 года в рефлекторную цепь включаются подкорковые центры, а по мере роста ребенка и включения элементов воспитания начинают работать корковые условно-рефлекторные центры.

К 4 годам большинство детей способны контролировать мочеиспускание. Это подтверждается отсутствием непроизвольного сокращения мочевого пузыря во время его наполнения. Даже при такой наполненности мочевого пузыря, когда возникает сильное желание помочиться, не возникает его сокращение без воли

ребенка. Супраспинальный контроль становится полным, если ребенок обучился вызывать мочеиспускание даже при небольшом наполнении мочевого пузыря. Полное завершение сложной нейромышечной системы регуляции нижних мочевых путей у детей наступает к 12–13 годам.

Таким образом, у детей к 4–5 годам должны сформироваться навыки произвольного удержания мочи при наполнении мочевого пузыря и адекватное возрасту количество мочеиспусканий в сутки. Поэтому на сегодняшний день нейрогенную дисфункцию мочевого пузыря начинают диагностировать с 4–5-летнего возраста.

**КЛАССИФИКАЦИЯ**

Расширенная уродинамическая классификация дисфункции нижних мочевых путей представлена Международным комитетом по удержанию мочи (International Continence Societ – ICS) (табл. 47.1).

**Таблица 47.1.** Классификация дисфункции нижних мочевых путей Международного комитета по удержанию мочи (ICS)

Фаза накопления мочи	Фаза опорожнения
Функции мочевого пузыря <i>Активность детрузора</i> <ul style="list-style-type: none"> <li>• Нормальная или стабильная</li> <li>• Гиперактивность</li> <li>• Нестабильность</li> <li>• Гиперрефлексия</li> </ul> <i>Чувствительность пузыря</i> <ul style="list-style-type: none"> <li>• Нормальная</li> <li>• Повышенная или гиперчувствительность</li> <li>• Сниженная или гипочувствительность</li> <li>• Отсутствует</li> </ul> <i>Емкость пузыря</i> <ul style="list-style-type: none"> <li>• Нормальная</li> <li>• Высокая</li> <li>• Низкая</li> </ul> <i>Растяжимость пузыря</i> <ul style="list-style-type: none"> <li>• Нормальная</li> <li>• Высокая</li> <li>• Низкая</li> </ul>	Функции мочевого пузыря <i>Активность детрузора</i> <ul style="list-style-type: none"> <li>• Нормальная</li> <li>• Гипофункция</li> <li>• Аконтрактильность</li> </ul>
Функции уретры Норма Недостаточность	Функции уретры Норма Обструкция Гиперактивность Механическая обструкция

**КЛИНИЧЕСКАЯ КАРТИНА И ДИАГНОСТИКА**

Наиболее частыми проявлениями нейрогенной дисфункции мочевого пузыря бывают нарушения мочеиспускания. Под нарушениями мочеиспускания понимают симптомокомплекс, включающий изменение частоты мочеиспускания, недержание или задержку мочи, болезненные мочеиспускания, императивные позывы.

**Изменение частоты мочеиспускания.** Частота мочеиспускания зависит от возраста. У новорожденного рефлекс на мочеиспускание осуществляется по типу безусловного, частота мочеиспусканий достигает 20 раз в сутки. По мере увеличения объема мочевого пузыря и стабилизации рефлекса мочеиспускания ребенок начинает мочиться реже — до 5–6 раз в сутки. Следует отметить, что эффективный объем мочеиспускания при этом должен соответствовать возрастной норме (2–

3 года — 50–90 мл; 4–5 лет — 100–150 мл; 6–9 лет — 150–200 мл; 10–12 лет — 200–250 мл; 13–15 лет — 250–350 мл).

Изменение частоты мочеиспускания возможно в сторону как увеличения (поллакиурия), так и уменьшения (олигурия). Изменение частоты мочеиспускания редко беспокоит родителей, обычно на этот симптом обращают внимание при сочетании его с императивными позывами, болевым симптомом или недержанием мочи. Тем не менее важно уметь выявить изменения частоты мочеиспускания, что позволит в дальнейшем правильно определить план обследования больного. Наиболее объективным методом служит регистрация ритма спонтанных мочеиспусканий в течение дня с указанием времени мочеиспускания и эффективного объема. Проведение исследования в течение 3–4 дней позволяет врачу оценить частоту мочеиспускания и выявить возможные отклонения.

**Недержание мочи** (непроизвольная потеря мочи) — тяжелая социальная и гигиеническая проблема для ребенка, а также одна из наиболее частых жалоб в детском возрасте. Выделяют дневное и ночное недержание мочи, недержание мочи при сохраненном позыве на мочеиспускание, при императивном позыве и, наоборот, при ослабленном или даже полном отсутствии позыва. Тотальное недержание мочи с отсутствием позыва на мочеиспускание — симптом глубокого нарушения иннервации мочевого пузыря.

**Затрудненное мочеиспускание.** Напряжение, беспокойство ребенка во время мочеиспускания при отсутствии болевого синдрома — признак затрудненного мочеиспускания. Оно может присутствовать с рождения, что более характерно для разнообразных пороков развития, а может нарастать постепенно или развиваться внезапно и привести к полной задержке мочи. Последние состояния более характерны для опухолевых процессов или мочекаменной болезни (закупорка конcrementом шейки мочевого пузыря или уретры).

**Болезненное мочеиспускание.** Боль над лобковым симфизом (внизу живота) или в области промежности может возникать или усиливаться либо по мере заполнения мочевого пузыря, либо в конце мочеиспускания. Наиболее частой причиной болевого синдрома бывают воспалительные изменения мочеводелительной системы, особенно нижних мочевых путей (циститы, уретриты).

**Императивные позывы.** В тех случаях, когда позыв на мочеиспускание сопровождается ощущением, что мочеиспускание произойдет немедленно, говорят об императивных позывах. Императивные позывы нередко сопровождаются недержанием и недержанием мочи.

## ЛАБОРАТОРНЫЕ И ИНСТРУМЕНТАЛЬНЫЕ ИССЛЕДОВАНИЯ

В последние годы в детской урологической клинической практике все большее значение приобретают методы исследования уродинамики нижних мочевых путей. Значимость их особенно велика при разнообразных расстройствах мочеиспускания. Существует большое количество способов объективной оценки уродинамики, однако наибольшее распространение получили системы, позволяющие провести комплексное исследование как в фазу накопления мочи, так и в фазу эвакуации.

Изучение эвакуаторной функции начинают с урофлоуметрии (рис. 47.3) — динамической регистрации объемной скорости потока мочи во время акта мочеиспускания.

Этот метод позволяет оценить соотношение между проходимостью уретры и сократительной способностью детрузора. В норме средняя объемная скорость потока мочи составляет от 11–14 мл/с (при объеме мочевого пузыря до 200 мл) до 16–25 мл/с (при объеме мочевого пузыря более 200 мл). Снижение объемной скорости мочеиспускания позволяет заподозрить препятствие оттоку мочи или снижение сократительной силы детрузора. Урофлоуметрия, будучи неинвазивным

методом, может быть применена у детей с 2-летнего возраста, она служит хорошим скрининг-тестом при подозрении на инфравезикальную обструкцию.

Для объективной оценки фазы наполнения мочевого пузыря используют цистометрию — регистрацию давления в мочевом пузыре при его заполнении. Цистометрия может быть прямой (регистрационный катетер вводят в мочевой пузырь путем его надлобковой пункции) и непрямой (при трансуретральном введении катетера). В норме по мере заполнения мочевого пузыря вследствие эластичности детрузора давление в нем сохраняется относительно постоянным и не превышает 5–10 см вод.ст. При цистометрии регистрируют также объем, при котором возникает первый позыв на мочеиспускание, и максимальный объем мочевого пузыря, оценивают стабильность детрузора, его способность адаптироваться к новым условиям по мере накопления мочи. Сдвиг порога чувствительности влево (в сторону уменьшения объема мочевого пузыря) свидетельствует о повышенной рефлекторной возбудимости детрузора (гиперрефлексия), а сдвиг этих показателей вправо — о ее снижении (гипорефлексия). Эпизоды резких повышений внутрипузырного давления в фазу наполнения говорят о нарушении адаптационных свойств детрузора (незаторможенный мочевой пузырь).

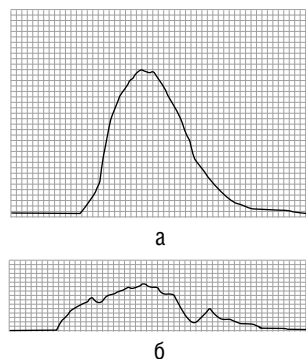
Гиперрефлекторный мочевой пузырь клинически оценивают по пороговому объему наполнения мочевого пузыря, при котором наступает фаза опорожнения. При гиперрефлексии мочевого пузыря объем последнего всегда меньше нижней границы нормы возрастного объема.

Гиперрефлекторный мочевой пузырь нельзя считать единой формой патологии. Это понятие объединяет несколько вариантов детрузорно-сфинктерных диссинергий, родственных по характеру гиперрефлексии, отличающихся рядом существенных деталей (состоянием адаптации детрузора в фазу накопления, особенностями нарушения уродинамики, сфинктеральной активности, отношением к положению тела и др.). К ним относят гиперрефлексию, моторно-незаторможенный мочевой пузырь, сенсорную, постуральную диссинергию. Во всех случаях речь идет о повышенной нервно-рефлекторной возбудимости мочевого пузыря — объединяющем их признаке.

Причины гиперрефлекторного мочевого пузыря до конца не изучены.

У новорожденных мочеиспускание осуществляется вне сферы сознания и бывает рефлекторным актом. Сокращение детрузора и расслабление сфинктера мочеиспускательного канала хорошо сбалансированы. Диспропорция в развитии систем регуляции начинается между первым и вторым годами жизни. При этом развитие супраспинального торможения мышцы, выталкивающей мочу, начинает отставать от подчинения сфинктера мочеиспускательного канала и мышц тазового дна волевому контролю, что приводит к детрузорно-сфинктерной диссинергии. При этом наполнение мочевого пузыря сопровождается непроизвольным сокращением детрузора. В связи с тем что ребенок стремится удержать мочу волевым сокращением сфинктера мочеиспускательного канала и мышц тазового дна, сразу опорожнения мочевого пузыря не наступает. Отсутствие волевого контроля над сфинктером мочеиспускательного канала и мышцами тазового дна в период сна приводит к тому, что накопление пороговых объемов мочи в мочевом пузыре обуславливает его рефлекторное опорожнение.

Нестабильный мочевой пузырь может быть следствием недостаточности нервного контроля детрузора в результате сохранения на продолжительный срок



**Рис. 47.3.** Урофлоуметрия (а, б)

постнатального типа нейромышечных взаимоотношений. Гиперчувствительность детрузора к медиатору парасимпатической нервной системы ацетилхолину объясняют задержкой созревания системы нейрогуморальной регуляции функций мочевого пузыря.

Комплексное исследование акта мочеиспускания, особенно у больных с недержанием мочи, предполагает оценку соотношения работы детрузора и сфинктера (в норме они реципрокные) и наряду с урофлоуметрией и цистометрией включает электромиографию анального сфинктера, ректоманометрию, профилометрию уретры — исследование, позволяющее определить распределение давления и его величину по всей длине уретры.

### ДИФФЕРЕНЦИАЛЬНАЯ ДИАГНОСТИКА

Симптомокомплекс нарушения мочеиспускания весьма разнообразен, однако можно выделить следующие основные группы заболеваний и пороков развития, вызывающих описанные выше симптомы.

- Пороки развития наружных половых органов и нижних мочевых путей:
  - ✧ сопровождающиеся недержанием мочи при недостаточности сфинктера мочевого пузыря (тотальная эписпадия, экстрофия мочевого пузыря);
  - ✧ сопровождающиеся затруднением мочеиспускания на фоне препятствия оттоку мочи (рубцовый фимоз, меатальный стеноз, инфравезикальная обструкция);
  - ✧ сопровождающиеся тотальным недержанием мочи при сохраненном акте мочеиспускания (внесфинктерная эктопия устья мочеточника).
- Воспалительные изменения со стороны нижних мочевых путей (циститы, уретриты).
- Пороки развития пояснично-крестцового отдела позвоночника, в том числе сочетающиеся с поражением спинного мозга.
- Травматические повреждения спинного мозга и нижних мочевых путей.

Обследование больного с нарушениями мочеиспускания должно включать тщательное изучение анамнеза, осмотр, общий анализ мочи (при сомнительных результатах — анализ мочи по Нечипоренко, Аддису–Каковскому), посев мочи на стерильность, цистоскопию, функциональные методы исследования уродинамики. Обязательным считают также рентгеновский снимок пояснично-крестцового отдела позвоночника (прямой и боковой).

### ЛЕЧЕНИЕ

В настоящее время в общепринятой медицинской практике используют следующие методы лечения нейрогенной дисфункции мочевого пузыря (НДМП): медикаментозную терапию, физиотерапию, поведенческую терапию, катетеризацию мочевого пузыря, терапию по методу биологической обратной связи (БОС-терапия), лазеротерапию, гипербарическую оксигенацию (ГБО), малоинвазивные хирургические методы, оперативные хирургические методы, гипносуггестивную терапию и психотерапию, рефлексотерапию.

Применение лекарственных препаратов в комплексном лечении НДМП у детей в основном направлено на угнетение патологических влияний парасимпатической нервной системы на стенку мочевого пузыря при наличии признаков гиперрефлексии и/или нестабильности. Применяют также препараты, улучшающие миелинизацию нервных волокон, несколько реже — препараты, блокирующие  $\beta$ -адренорецепторы при спастических состояниях шейки мочевого пузыря.

Группу препаратов, снимающих патологическую импульсацию парасимпатической нервной системы, относят к м-холиноблокаторам. Ранее в связи с отсутствием селективных лекарственных веществ при гиперрефлекторных и/или



нестабильных формах НДМП применяли атропин, а также препараты белладонны листьев в виде экстрактов и свечей. Применение этих медикаментов было ограничено часто развивавшимися побочными эффектами в виде сердцебиения, сухости слизистых оболочек, мидриаза, а также небольшой широтой терапевтического действия с потенциальной угрозой передозировки. Атропин применяют сейчас для проведения фармакологической пробы на восприимчивость большого с НДМП к м-холинолитикам.

Для более широкого применения, в том числе вне стационара, теперь стали доступны селективные препараты с меньшим количеством побочных эффектов: м-холинолитики, такие как оксибутинин, толтеродин.

Действие оксибутинина основано на умеренном м-холинолитическом эффекте без выраженного воздействия на ЦНС, дополненном миотропным спазмолитическим эффектом за счет блокады кальциевых каналов в миоцитах.

Из лекарственных веществ, улучшающих миелинизацию нервных волокон и соответственно их созревание, а также трофику стенки мочевого пузыря, чаще всего применяют гамма-оксимасляную кислоту (кальциевую соль), витамины группы В.

Относительно новый метод использования препаратов группы м-холинолитиков — внутрипузырное введение в виде инстилляций их растворов. При внутрипузырном использовании отмечают более выраженный уродинамический эффект и практически полное отсутствие побочных действий препаратов.

Физиотерапия (диадинамические и синус-моделированные токи, электростимуляция, светотерапия, электрофорез лекарственных веществ) показана при любых формах нейрогенной дисфункции мочевого пузыря. Диадинамические токи обладают стимулирующим и трофическим действием на мочевой пузырь и окружающие ткани. Улучшение кровообращения в стенке мочевого пузыря способствует закреплению результатов лечения. Более выраженным стимулирующим действием обладают синус-моделированные токи, или амплипульс. Перспективная методика — электростимуляция заднего большеберцового нерва иглоьчатым электродом.

Кроме того, в последние годы эффективен новый вид вибромассажа с помощью аппаратов системы ЭПС (эластичные псевдокипящие слои), позволяющий использовать большой диапазон частот механических колебаний и тепловой компонент. Терапия ЭПС на аноректальную зону у детей при наличии у них НДМП способствует торможению сокращений мочевого пузыря через систему детрузор-стабилизирующих рефлексов, что актуально для гиперрефлекторного типа НДМП.

### **Технологии применения физических факторов при гиперрефлекторном типе дисфункции мочевого пузыря**

*Гальванизация (применяют с 2-недельного возраста)*

Воздействия проводят на область воротниковой зоны (гальванический воротник по Щербак), плотность тока  $0,01 \text{ мА/см}^2$ , 10–15 мин, ежедневно, курс — 10 процедур.

*Лекарственный электрофорез (применяют с 2-недельного возраста)*

Применяют 1% раствор тиамина бромидом эндоназально, плотность тока —  $0,01 \text{ мА/см}^2$ , 10–15 мин, ежедневно, курс — 10 процедур.

Применяют 0,1% раствор атропина, 1% раствор никотиновой кислоты, 1% раствор эуфиллина, экстракт лечебной (Тамбуканской) грязи, 0,5% раствор новокаина на область мочевого пузыря, плотность тока —  $0,01 \text{ мА/см}^2$ , 10–15 мин, ежедневно, курс — 10 процедур.

Гальванизация и лекарственный электрофорез на воротниковую зону эндоназально показаны при синдроме дефицита внимания, гиперактивности, на фоне

незрелости корковой регуляции по данным ЭЭГ. Лекарственный электрофорез на область мочевого пузыря эффективен детям при затяжном течении НДМП, хорошо сочетается с теплотечением. Под влиянием комплексного применения атропина и эуфиллина + электрофорез + теплотечение фиксируют уменьшение количества и интенсивности императивных позывов, частоты императивного недержания мочи, а также внутрипузырного давления.

*ИНФИТА-терапия (применяют с 4-летнего возраста)*

ИНФИТА-терапия — физиотерапевтический метод биорезонансного лечения при помощи импульсных низкочастотных электрических полей малой напряженности, хорошо сочетается с методами сегментарного воздействия (теплотечение, магнитотерапия), показана детям школьного возраста с сопутствующим синдромом вегетативной дисфункции, так как обладает хорошим вегетокорригирующим свойством.

Воздействие проводят через зеркальный излучатель, на расстоянии 20 см, 40 Гц, 3 мин, ежедневно, курс — 10 процедур.

*Магнитотерапия (применяют с 2–3-недельного возраста)*

Низкочастотное переменное магнитное поле показано детям с впервые установленным диагнозом НДМП. Метод высокоэффективен, доступен для большинства медицинских учреждений.

Воздействуют на область мочевого пузыря и крестцовый отдел позвоночника (область  $S_{II}-S_{IV}$ ), режим непрерывный, ток синусоидальный, интенсивность — 15–20 мТл, ежедневно, курс — 10 процедур.

*Динамическая электронейростимуляция (применяют с 1 года)*

Наиболее показан этот метод для проведения в домашних условиях в качестве поддерживающей терапии у ослабленных, часто болеющих детей первых лет жизни. Под влиянием динамической электронейростимуляции увеличивается эффективный объем мочевого пузыря и снижается частота мочеиспускания.

Воздействие проводят паравертебрально на уровне  $Th_x-L_{II}$ ,  $S_{II}-S_{IV}$ , на область проекции мочевого пузыря, частота следования импульсов — 77 Гц, по 5 мин на поле, ежедневно, курс — 10 процедур.

*Инфракрасная лазерная терапия (применяют с 1 года)*

Лазерное излучение назначают детям с выраженными нарушениями функции мочевого пузыря, с затяжным течением НДМП. Лазерное излучение восстанавливает тонус детрузора, улучшает внутриорганный кровоток. Хорошо сочетать лазерное излучение с интерференционными и синусоидальными модулированными токами.

Воздействие проводят паравертебрально на уровне  $Th_x-L_{II}$ ,  $S_{II}-S_{IV}$ , на область проекции мочевого пузыря, мощность в импульсе — 2 Вт, частота следования импульсов — 80 Гц, длительность процедуры — от 30 с до 2 мин на одно поле в зависимости от возраста: для детей до 3 лет — 30 с, 4–5 лет — 1 мин, 5–10 лет — 1,5 мин, 10–15 лет — 2 мин (суммарное время — 3–8 мин), ежедневно, на курс — 8 процедур.

*Ультразвуковая терапия. Фонофорез (применяют с 1 года)*

Детям с выраженной поллакиурией, императивными позывами, неадаптированным мочевым пузырем показаны ультразвуковая терапия, фонофорез лечебной грязи. Под влиянием ультразвуковой терапии нормализуется ритм спонтанных мочеиспусканий, восстанавливается цистометрическая емкость мочевого пузыря.

Воздействуют на область проекции мочевого пузыря (при фонофорезе предварительно наносят на область мочевого пузыря лекарственные препараты, экстракты лечебной грязи), паравертебральной зоны  $Th_{IX}-L_I$ ,  $S_{II}-S_{IV}$ , интенсивностью 0,05–0,2 Вт/см<sup>2</sup>, площадь излучателя — 4 см<sup>2</sup>, режим импульсный, длительность импульса — 4 мс, по 2 мин на поле, методика мобильная, ежедневно, курс — 10 процедур.

*ДМВ-терапия (применяют с 2 лет)*

Наиболее показана ДМВ-терапия при НДМП с сопутствующими воспалительными заболеваниями нижних мочевых путей, высоким внутрипузырным давлением, неадаптированным мочевым пузырем. Под влиянием ДМВ-терапии урежается частота мочеиспусканий, снижается тонус детрузора.

Воздействуют цилиндрическим излучателем контактно на область мочевого пузыря, воздействие слаботепловое, интенсивностью 8–10 Вт, 8–10 мин, ежедневно, курс — 10 процедур.

*Токи надтональной частоты (применяют с первых дней жизни)*

Наиболее показаны токи надтональной частоты при НДМП с сопутствующим циститом. Токи надтональной частоты оказывают благоприятное влияние не только на ритм мочеиспускания, но и на клинико-лабораторные показатели цистита, снижается степень лейкоцитурии, протеинурии.

Воздействуют с помощью грибовидного электрода, контактно, стабильно на область проекции мочевого пузыря по 6–8 мин, интенсивность соответствует III–IV ступени переключателя мощности, ежедневно, курс — 10 процедур.

*Теплолечение (парафиновые аппликации применяют с 1-го месяца жизни, озокеритовые — с 6 мес).*

Теплолечение наиболее показано при выраженной поллакиурии. Под влиянием парафиновых, озокеритовых аппликаций наблюдают стойкий клинический эффект, увеличивается эффективный объем мочевого пузыря. Озокеритовые аппликации располагают на области проекции мочевого пузыря и крестцового отдела позвоночника, температура — 43–45 °С, 15–20 мин, через день, курс — 10 процедур.

*Интерференц-терапия (применяют с 1 года)*

Интерференционные токи наиболее показаны детям с врожденными пороками органов малого таза, у которых на фоне гиперрефлексии детрузора отмечают слабость уретрального сфинктера, с клиническими проявлениями дневного и ночного недержания мочи. Под влиянием интерференц-терапии снижается внутрипузырное давление, улучшаются показатели профилометрии уретры.

Воздействуют на область проекции мочевого пузыря (над лобком) и подъягодичную складку, частота — 10–20 Гц, сила тока — до ощущения умеренной безболезненной вибрации. Продолжительность процедуры для детей составляет 8–10 мин, на курс лечения — 10 ежедневных процедур.

*Массаж ЭПС (эластичный псевдокипящий слой; применяют с 2-летнего возраста)*

Массаж ЭПС показан при недержании мочи, слабости мышц тазовой диафрагмы. Хорошо сочетать массаж ЭПС с интерференционными токами. Воздействия проводят на область мышц тазовой диафрагмы, средней интенсивности, 3–5 мин, ежедневно, курс — 10 процедур.

В литературе описан также положительный эффект сакральной и трансректальной электростимуляции при гипорефлекторных и арефлекторных формах нейрогенного мочевого пузыря.

При электрофорезе лекарственных препаратов (атропина, неостигмина метилсульфата, дистигмина бромид) происходит сочетанное воздействие электрического тока и ионизированных форм лекарственных веществ и достигается более высокая концентрация препаратов в месте воздействия при отсутствии общего влияния препарата на организм.

Коррекция поведения ребенка и различные варианты катетеризации мочевого пузыря (периодическая или продленная) остаются важными средствами лечения выраженных форм нейрогенного мочевого пузыря.

При некоторых гипорефлекторных формах иногда достаточно дополнительного напоминания ребенку о необходимости посещения туалета. Со временем формируется устойчивый рефлекс и даже происходит снижение порога чувствительности детрузора. Периодическая катетеризация мочевого пузыря при наличии значительного количества остаточной мочи — необходимая мера вторичной профилактики осложнений при нарушении функций мочевого пузыря.

Лазеротерапию можно считать вполне обоснованным методом лечения, если учесть, что почти в 98% случаев у детей с НДМП присутствуют проявления вегетативной дистонии. При этом рекомендуют применять как контактное облучение «красным» лазером в проекциях биологически активных точек, влияющих на общий вегетативный тонус, так и регионарное воздействие излучением инфракрасного спектра (гелиевым лазером) на область мочевого пузыря.

Гипербарическую оксигенацию при НДМП назначают с целью улучшения трофики детрузора, так как один из ведущих элементов в патогенезе — гипоксия детрузора.

Широкое распространение при лечении НДМП с энурезом получила БОС-терапия. Метод основан на тренировке центральной регуляции рефлекторной деятельности мочевого пузыря и элементов тазового дна с помощью зрительных и звуковых образов, управляемых пациентом с использованием специальных компьютерных программ. В части случаев методика позволяет достичь стойкого эффекта или закрепить эффект, полученный при воздействии фармакологических препаратов и физиотерапии.

Малоинвазивные методы лечения НДМП занимают промежуточный этап между консервативной терапией и оперативным вмешательством. Сюда относят эндоскопическое введение лекарственных веществ (ботулинический токсин типа А) в детрузор или под слизистую оболочку мочевого пузыря. Данная процедура проводится только в медицинских учреждениях, по решению этического комитета и при информированном согласии родителей. К такому лечению прибегают, когда исчерпаны возможности известных антихолинергических препаратов и методов афферентной электростимуляции. Лечебные свойства ботулинического токсина типа А-гемагглютинин комплекса основаны на его способности длительно блокировать пресинаптический транспорт ацетилхолина в холинергических синапсах, не оказывая системного действия.

Перспективным методом лечения представляется этанол-прокаиновая блокада тригональной области мочевого пузыря. Доказана способность этанола уменьшать количество мускариновых рецепторов, снижать метаболизм в аксонах путем денатурации натриевых каналов и митохондрий. Подслизистый слой тригональной области мочевого пузыря обладает наибольшей рецепторной плотностью, что позволяет использовать эту область для введения препарата. Доказана длительная (более 1 года) способность этанола купировать клинические и уродинамические проявления нейрогенной дисфункции у части больных.

## ПРОГНОЗ

При своевременно начатом лечении прогноз благоприятен. Нормализация уродинамики позволяет избежать инфекционных осложнений, ликвидировать поллакиурию, императивные позывы, неудержание и недержание мочи, добиться полной социальной адаптации ребенка.

# Глава 48

## Аномалии мочевого протока

*С.Н. Зоркин*

Мочевой проток (урахус) — эмбриональное трубчатое образование, соединяющее мочевой пузырь и пупок и служащее для отведения мочи в околоплодные воды. Мочевой проток начинается в области верхушки мочевого пузыря, следует по средней линии между поперечной фасцией живота и брюшиной, заканчивается в области пупочного кольца. На 4–5-м месяце антенатального периода урахус облитерируется, формируя срединную пупочную связку. Аномалии мочевого протока обусловлены нарушением его облитерации.

### 48.1. ПУЗЫРНО-ПУПОЧНЫЙ СВИЦ

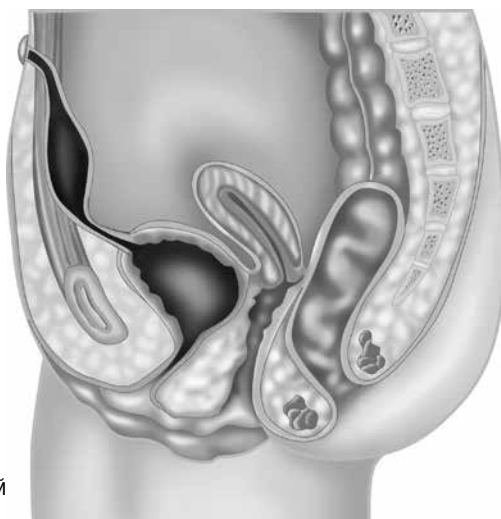
#### ОПРЕДЕЛЕНИЕ

Пузырно-пупочный свищ — отсутствие облитерации мочевого протока на всем его протяжении (рис. 48.1).

#### Коды по МКБ-10

N32.2. Пузырный свищ, не классифицированный в других рубриках.

Q64.4. Аномалия мочевого протока [урахуса].



**Рис. 48.1.** Пузырно-пупочный свищ

## КЛИНИЧЕСКАЯ КАРТИНА И ДИАГНОСТИКА

Клинически патология проявляется подтеканием мочи из пупка.

### Осмотр и физикальное обследование

При осмотре отмечают раздражение кожи вокруг пупка, мацерацию. При невыраженных вторичных изменениях кожи при тщательном визуальном осмотре пупка или с применением зонда обнаруживают наружное отверстие свища. Длительное существование свища может осложниться воспалительным процессом.

### Лабораторные и инструментальные исследования

Диагноз ставят на основании клинической картины, а также с помощью пробы с индигокармином. Раствор красителя вводят трансуретрально в мочевой пузырь или в свищевое отверстие в пупке. Пробу считают положительной при окрашивании отделяемого из пупка или мочи соответственно.

В качестве дополнительных исследований можно применить цисто- или фистулографию.

### ЛЕЧЕНИЕ

Лечение оперативное, в возрасте после 1 года.

**Техника операции.** Окаймляющим разрезом мобилизуют наружное отверстие свища в области пупка, ушивают его наглухо. Разрез продолжают по срединной линии до лона, рассекают подкожно-жировую клетчатку и апоневроз, брюшину не вскрывают. Осуществляя тракции за проксимальный участок свища, мобилизуют его до верхушки мочевого пузыря, перевязывают и отсекают. Культю погружают узловыми швами. Накладывают послойные швы на рану.

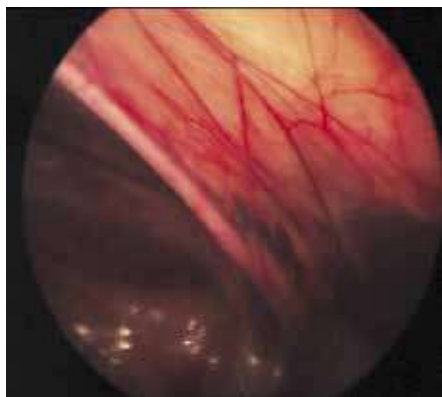

Рис. 48.2. Лапароскопия. Пузырно-пупочный свищ

**Лапароскопическое иссечение свища** (рис. 48.2). После наложения пневмоперитонеума и установки трех троакаров в проекции свища рассекают брюшину. Свищ мобилизуют в околопузырном отделе, перевязывают в месте отхождения от мочевого пузыря, отсекают. Затем уракус мобилизуют на всем протяжении до пупочного кольца с параллельным гемостазом. Наружное отверстие свища мобилизуют окаймляющим разрезом и извлекают вместе со свищом. Рану ушивают, осуществляют лапароскопический контроль за гемостазом, троакары извлекают.

## 48.2. КИСТА МОЧЕВОГО ПРОТОКА

### ОПРЕДЕЛЕНИЕ

Киста мочевого протока (рис. 48.3) — вторая по частоте аномалия, которая заключается в ограниченном нарушении облитерации уракуса, при этом концевые отделы протока облитерируются полностью. Содержимым кисты бывают слизь и серозная жидкость.

#### Код по МКБ-10

Q64.4. Аномалия мочевого протока [уракуса].

## КЛИНИЧЕСКАЯ КАРТИНА И ДИАГНОСТИКА

Часто киста имеет малые размеры и клинически не проявляется. При значительных размерах ее можно пропальпировать по срединной линии между пупком и лоном в виде округлого, плотноэластического безболезненного образования, на что могут обратить внимание больные и их родители.

В случае резкого увеличения кисты клинические проявления характеризуются болевым синдромом и дизурическими расстройствами. Такие кисты имеют тенденцию к нагноению, что проявляется выраженным болевым синдромом, повышением температуры тела, появлением симптомов интоксикации. Появляются признаки местного воспалительного процесса: отек и гиперемия кожи в проекции кисты, образование становится плотным и резко болезненным при пальпации. Отмечают напряжение мышц передней брюшной стенки. Нагноение кисты может осложниться перфорацией и опорожнением гнойника в мочевой пузырь, наружу через пупок или в брюшную полость.

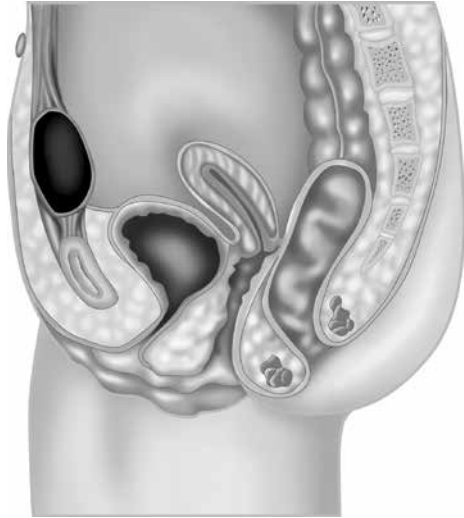


Рис. 48.3. Киста мочевого протока

### Дифференциальная диагностика

Дифференциальную диагностику проводят с дивертикулум мочевого пузыря, грыжей передней брюшной стенки, омфалоцеле на основании данных клинического осмотра, УЗИ. Уточнить диагноз помогают цистография, в сложных случаях — КТ или лапароскопия.

### ЛЕЧЕНИЕ

Лечение кисты мочевого протока при наличии жалоб любого характера оперативное. При отсутствии признаков воспалительного процесса выполняют иссечение кисты традиционным или лапароскопическим способом.

**Техника операции.** Проводят разрез кожи, подкожно-жировой клетчатки и апоневроза по средней линии в проекции кисты. Кисту мобилизуют из окружающих тканей. При больших размерах можно выполнить ее пункцию. Участки облитерированного урахуса мобилизуют максимально и пересекают. Кисту удаляют, осуществляют гемостаз, накладывают послойные швы на рану.

**Лапароскопическое иссечение кисты.** После наложения пневмоперитонеума и установки трех троакаров вскрывают брюшину в проекции кисты, кисту пунктируют. С помощью манипуляторов мобилизуют от окружающих тканей, выделяют максимально облитерированные участки протока. Конгломерат частично или целиком (через 10-миллиметровый торакопорт) удаляют из брюшной полости. После контроля удаляют троакары, накладывают швы на кожные раны.

## 48.3. НЕПОЛНЫЙ ПУПОЧНЫЙ СВИЦ

### Коды по МКБ-10

N32.2. Пузырный свищ, не классифицированный в других рубриках.  
Q64.4. Аномалия мочевого протока [урахуса].

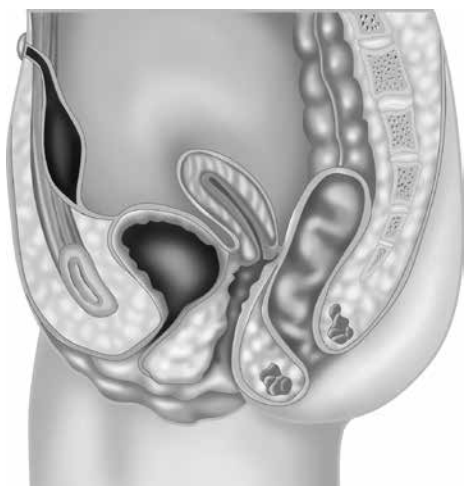

Рис. 48.4. Неполный пупочный свищ

## ЭТИОЛОГИЯ

При нарушении облитерации проксимального (пупочного) участка мочевого протока формируется неполный пупочный свищ (рис. 48.4).

## КЛИНИЧЕСКАЯ КАРТИНА

Клинические проявления заключаются в стойком мокнутии пупка. При присоединении инфекции появляются симптомы омфалита и гноетечение из пупка. При достаточном диаметре свищевое отверстие можно выявить при визуальном осмотре и ревизии с помощью пуговчатого зонда. При плохом опорожнении гнойного отделяемого присоединяются лихорадка и симптомы интоксикации. При длительном вялотекущем процессе в области пупка разрастается грануляционная ткань.

## ДИАГНОСТИКА

Диагноз ставят на основании данных осмотра и наличия стойкого мокнутия пупка в анамнезе. В целях выяснения вопроса о сообщении свищевое отверстие с мочевым пузырем после стихания воспалительных явлений выполняют фистулографию.

## ЛЕЧЕНИЕ

### Консервативное лечение

Начинают лечение с консервативной терапии, направленной на купирование воспалительного процесса, включающей регулярный туалет пупка 3% раствором водорода пероксида, ванны с неконцентрированным раствором калия перманганата, аппликации антибактериальных мазевых препаратов. После стихания воспалительных явлений или при их отсутствии выполняют прижигания грануляций 2–10% раствором серебра нитрата и обработку пупка 1% раствором бриллиантового зеленого.

### Хирургическое лечение

При неэффективности консервативных мероприятий и продолжающемся стойком мокнутии пупка выполняют радикальное иссечение мочевого протока.

## ОСЛОЖНЕНИЯ

Среди возможных осложнений в детском возрасте чаще всего возникают инфекционно-воспалительные процессы, в старшем — возрастает риск малигнизации. Среди относительно редких осложнений следует назвать образование камней в полости дериватов мочевого протока и связанные с этим состояния. Воспаление является самым частым осложнением. Инфицирование может происходить как гематогенным и лимфогенным путями, так и со стороны пузыря (при наличии сообщения) либо пупка (в случае пупочных свищей). Наиболее грозными инфекционными осложнениями являются перитонит (обычно при прорыве содержимого инфицированной кисты урахуса в брюшную полость), некротизирующий фасциит и сепсис. Этиология воспаления обычно связана с грамположительной микрофлорой (стафилококками, стрептококками, пептострептококками, коринебактериями), а также кишечной палочкой.



# Глава 49

## Аномалии полового члена

*А.К. Файзулин*

### 49.1. ГИПОСПАДИЯ

#### ОПРЕДЕЛЕНИЕ

Гипоспадией у мальчиков называют врожденную патологию развития полового члена, при которой происходит расщепление крайней плоти по вентральной поверхности, расщепление задней стенки уретры и вентральная девиация ствола полового члена либо может присутствовать один из перечисленных признаков (рис. 49.1).

**Код по МКБ-10**

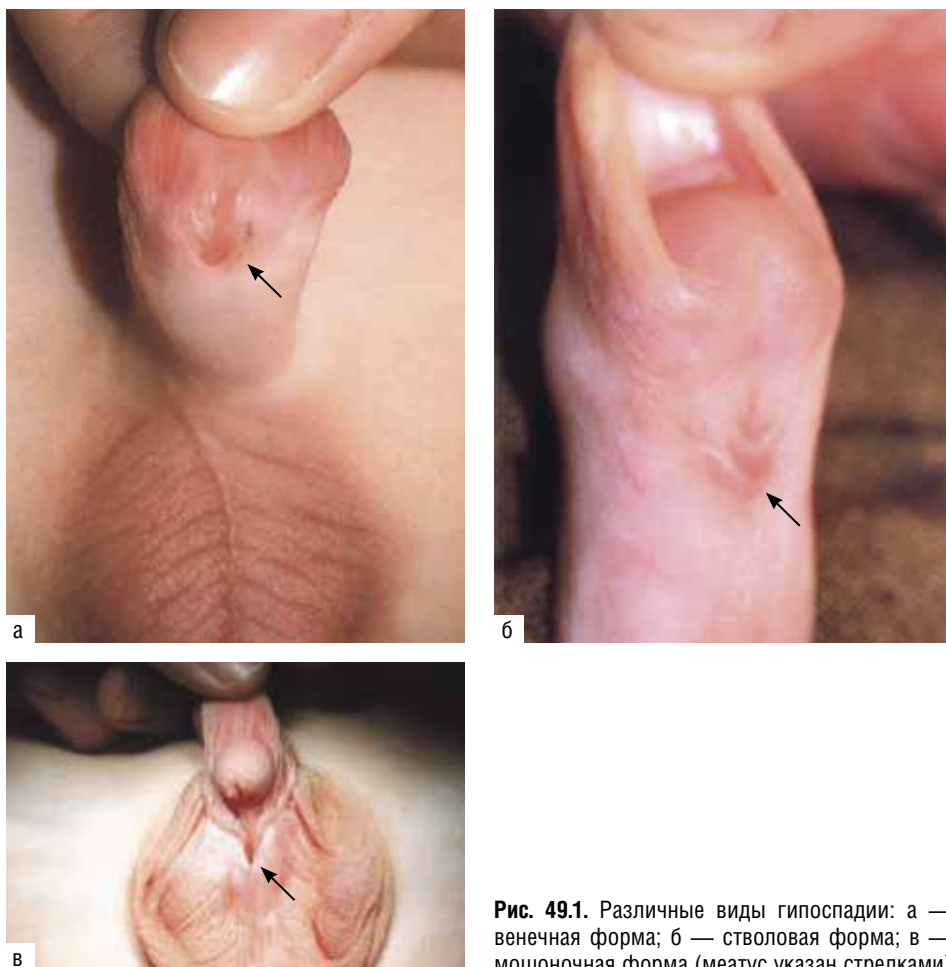
Q54. Гипоспадия.

#### ЭПИДЕМИОЛОГИЯ

Актуальность проблемы сохраняется до настоящего времени. По данным разных авторов, за последние 40 лет отмечен значительный рост патологии среди новорожденных. Если в 1960–1970 гг. частота рождения мальчиков с гипоспадией составляла 1 на 500–600 новорожденных, то в настоящее время, по данным исследователей, патология встречается с частотой 1 на 125–150 детей.

#### ЭМБРИОГЕНЕЗ

Первичные гонады образуются между 4-й и 5-й неделями развития плода. Присутствие Y-хромосомы обеспечивает формирование тестикул. Предполагают, что Y-хромосома кодирует синтез белка Y-антигена, способствующего превращению первичной гонады в ткань тестикула. Эмбриогенные фенотипические отличия развиваются по двум направлениям: дифференцируются внутренние протоки и наружные половые органы. На самых ранних этапах развития эмбрион содержит как женские (парамезонефральные), так и мужские (мезонефральные) протоки. Фетальные тестикулы способны синтезировать вещество белковой природы – антимюллеров фактор, редуцирующий парамезонефральные протоки у плода мужского пола. Кроме того, начиная с 10-й недели внутриутробного развития фетальный тестикул под влиянием сначала хорионического гормона человека (ХГЧ), а затем собственного ЛГ синтезирует большое количество тестостерона, влияющее на индифферентные наружные половые органы, вызывая их маскулинизацию. Половой



**Рис. 49.1.** Различные виды гипоспадии: а — венечная форма; б — стволовая форма; в — мошоночная форма (меатус указан стрелками)

бугорок превращается в половой член, уrogenитальный синус трансформируется в простату и простатическую часть уретры. Меатус формируется путем втяжения эпителиальной ткани, которая соединяется затем с уретральной бороздой в области ладьевидной ямки. В конце I триместра происходит окончательное формирование половых органов.

Причем необходимо отметить, что для формирования внутренних мужских половых органов (половых протоков) достаточно прямого действия тестостерона, в то время как для развития наружных половых органов необходимо влияние активного метаболита Т-ДНТ (дигидротестостерона), образующегося непосредственно в клетке под влиянием специфического фермента —  $5\alpha$ -редуктазы. В настоящее время нередко причиной, приводящей к формированию гипоспадии, становится дефицит этого фермента.

## ЭТИОЛОГИЯ

Ведущую роль в увеличении количества страдающих данным заболеванием имеют экологические катастрофы, точечные мутации генов, использование продуктов питания, содержащих дизрапторы или химические вещества, блокирующие действие андрогенов. Дизрапторы нарушают гормональный статус плода, блокируя или замещая действие собственных андрогенов, что приводит к нарушению процесса формирования пола. В настоящее время к дизрапторам относят фунгициды, фталаты, пестициды и гербициды, большинство из которых присутствует в нашей повседневной жизни.

## КЛАССИФИКАЦИЯ

Высокая частота рождения детей с гипоспадией и большой процент неудовлетворительных результатов лечения обусловили широкое применение корригирующих операций в повседневной деятельности урологических стационаров.

К настоящему времени предложено свыше 200 методов оперативного лечения гипоспадии (защищенных приоритетом авторства), которые применяют в зависимости от локализации гипоспадического меатуса и склонности хирурга к тому или иному методу оперативной коррекции порока. Именно на локализацию гипоспадического меатуса делают упор во всех известных на сегодняшний день классификациях данного порока.

Большинство существующих в настоящее время классификаций не имеют принципиального различия между собой. Исключение составляет классификация, предложенная Varcat. В ней оценку формы гипоспадии проводят исключительно после расправления полового члена. Данная классификация позволяет избежать разночтений в послеоперационном диагнозе, поскольку первоначальное расположение меатуса значительно отличается от его локализации после первого этапа хирургического лечения.

Классификация гипоспадии по Varcat.

- Передняя гипоспадия:
  - ✧ головчатая;
  - ✧ венечная;
  - ✧ переднестволовая.
- Средняя гипоспадия:
  - ✧ среднестволовая.
- Задняя гипоспадия:
  - ✧ заднестволовая;
  - ✧ стволо-мошоночная;
  - ✧ мошоночная;
  - ✧ промежностная.

## ИСТОРИЧЕСКИЕ СВЕДЕНИЯ

Занимаясь проблемой гипоспадии, урологи многие годы ставили перед собой целью решение функциональной проблемы. Операцию считали выполненной успешно, если пациент мог мочиться по мужскому типу (то есть стоя) и не испытывал физического дискомфорта во время полового акта.

Удовлетворительного результата при лечении гипоспадии, как правило, достигали посредством нескольких оперативных вмешательств. Внешне половой член после многократных операций часто не соответствовал физиологическому виду за счет множественных послеоперационных рубцов и кожных образований, что не могло остаться незамеченным для полового партнера и нередко служило причиной психологических травм для обоих партнеров.

Следует подчеркнуть, что впервые в 1837 г. Dieffenbach предпринял попытку создания искусственной уретры, используя кожу вентральной поверхности полового члена в комбинации с троакарной туннелизацией дистальной трети ствола полового члена. К сожалению, операции не имели успеха, однако это был первый шаг в освоении сложной проблемы. Несколько позднее, в 1869 г., К. Thierch впервые выполнил успешную уретропластику у пациента со стволовой формой эписпадии. В 1974 г. Theophile Anger адаптировал данную технологию для коррекции гипоспадии, модифицировав принцип формирования уретральной трубки, разобшив линию уретрального шва за счет асимметричного разреза.

В том же году Duplay предложил двухэтапный метод лечения гипоспадии, разделив этапы расправления ствола полового члена и пластики уретры.

Таким образом, более чем полтора века назад была выполнена первая попытка оперативной коррекции гипоспадии с пластикой мочеиспускательного канала.

Предпринимаемые ранее попытки оперативного лечения гипоспадии, как правило, не имели успеха и носили больше экспериментальный характер. Но уже к концу XIX — началу XX в. операции пластики полового члена и уретры при гипоспадии получили широкое распространение во всем мире.

Огромный вклад в изучение и развитие этой проблемы внесли известные хирурги: Rochet (1899), Bucknall (1907), Cecil (1874), Ombredane (1911), Nove-Josserand (1897), Brouwn (1946), Broadbent (1961), Hodgson (1970), Asopa (1971), Duckett (1980), Snyder (1987), Ransley (1975), Bracka (2006), Snodgrass (2000) и др.

Основная задача современного хирурга — коррекция врожденного порока половых органов без особых психологических потрясений для больного и достижение высоких функциональных и косметических результатов. При решении данной проблемы необходимо учитывать возраст пациента, отдавая предпочтение раннему оперативному вмешательству. Кроме того, важно учитывать перспективу дальнейшего формирования оперируемого органа для исключения возможной диспропорции роста и развития кавернозных тел и уретры.

## ЛЕЧЕНИЕ

### Показания к операции

Для обоснования показаний к пластике уретры необходима точная оценка всех отделов мочевой системы с использованием диагностического комплекса лабораторных, ультразвуковых, рентгеноурологических, уродинамических и эндоскопических исследований. Полученные с помощью этих методов объективные данные позволяют определить рациональную тактику пластики мочеиспускательного канала.

Ошибочная трактовка пола может повлечь за собой кардинально неверную тактику и причинить тяжелую психоэмоциональную травму пациенту и его родителям. Соответственно, при сочетании гипоспадии с двусторонним крипторхизмом необходимы ультразвуковое сканирование внутренних половых органов, кариотипирование, лапароскопия и молекулярно-генетические исследования в особо сложных случаях. Только точная постановка диагноза позволяет приступить к хирургическому лечению.

Одной из спорных проблем оперативного лечения гипоспадии остается возраст пациента. С нашей точки зрения, оперировать детей можно с шестимесячного возраста. Определяющие моменты — размеры головки, кавернозных тел и собственно кожи полового члена. Например, N. Hodgson предлагает измерять запас кожи на стволе полового члена следующим образом. Уретральный катетер № 10 по французской шкале укладывают вдоль ствола по дорсальной поверхности полового члена, после чего кожу, расположенную с боков от катетера, сводят над трубкой.

В том случае, если сведение кожи происходит без натяжения, операцию можно выполнять.

Тест с уретральным катетером не считают определяющим в решении вопроса о тактике лечения, но в совокупности с оценкой степени искривления полового члена, степени выраженности дисплазии кожи вентральной поверхности, с учетом опыта и интуиции хирурга этот тест можно считать важным приемом в определении тактики лечения больного гипоспадией.

### **Общие принципы оперативного вмешательства**

Техника наложения уретрального шва предусматривает обеспечение условий тщательной герметизации — ее обеспечивают применением непрерывного внутрикожного шва. В качестве шовного материала рекомендуют использовать тонкие синтетические нити (5/0 или 7/0) на атравматических иглах.

Важный аспект пластики мочеиспускательного канала — использование специального набора хирургических инструментов и оптических средств, позволяющих провести оперативное пособие с минимальной травмой мягких тканей в зоне вмешательства. Точный расчет при пластике мочеиспускательного канала в условиях дефицита тканей — один из основополагающих факторов в достижении успешных результатов хирургического лечения.

### **Методы деривации мочи и ведение больных в послеоперационном периоде**

Одним из значительных компонентов эффективного лечения детей с гипоспадией остается успешная деривация мочи в послеоперационном периоде.

В настоящее время известно несколько способов отведения мочи: цистостомия, уретростомия, трансуретральное и комбинированное отведение мочи. Чаще всего современные урологи пользуются методом трансуретрального отведения мочи с использованием уретрального катетера Нелатона, Тиммана или желудочный зонд № 8-10 СН.

Трансуретральный катетер выполняет две основные функции: отведение мочи и стентирование искусственной уретры в послеоперационном периоде.

При использовании катетера Фолея хирурги сталкиваются сразу с двумя проблемами: дренированием задней уретры и извлечением катетера.

Используя баллонированный катетер, удастся решить проблему подтекания мочи и цисталгии в послеоперационном периоде, но в этих случаях не удастся дренировать заднюю уретру. Это может повлечь за собой развитие уретрита на 3–4-е сутки.

Второй недостаток современных уретральных катетеров — неполное сокращение баллона после его опорожнения. Растянутая оболочка баллона через 10 дней дренирования мочевого пузыря образует «парус», который при извлечении катетера подобен инвагинату. Сложившийся баллон увеличивает диаметр дренажной трубки на 2–3 размера по французской шкале и способен повредить созданную уретру во время извлечения катетера.

### **Наложение повязки**

Не менее важный аспект в послеоперационном ведении пациентов с гипоспадией — применение повязок. Независимо от своего состава повязка должна обладать несколькими общими свойствами:

- не сдавливать половой член;
- легко растягиваться при увеличивающемся послеоперационном отеке;
- иметь в своем составе антисептик и препарат, способствующий уменьшению отека;
- быть гипоаллергенной и легко пропускать воздух.

С этой целью можно использовать узкую марлевую полоску, пропитанную глицеролом (Глицерином\*). Полоску накладывают спиралевидно по направлению от головки полового члена к основанию в один или два слоя, после чего накладывают компрессионную повязку марлевым или эластичным бинтом в один слой также спиралевидно и в том же направлении. Ствол полового члена фиксируют в положении 90° по отношению к телу. Недопустимо чрезмерное разгибание ствола полового члена в дорсальную сторону в связи с перегибом лимфатических сосудов, что способствует формированию вторичного отека полового члена с последующей ишемией тканей.

Компрессионную повязку накладывают на срок до 7 дней с постоянным орошением ее глицеролом (Глицерином\*), после чего проводят ее смену. Повязку удаляют на 10-е сутки послеоперационного течения одновременно с уретральным катетером.

В целях профилактики инфекции чаще всего используют препараты, содержащие триметоприм (ко-тримоксазол, сульфаметоксазол + триметоприм), курсом 7–14 дней. Иногда после отмены сульфаметоксазола + триметоприм назначают какой-либо уроантисептик еще на 10 дней под контролем анализов мочи.

Адекватного обезболивания в послеоперационном периоде достигают благодаря внутримышечному введению метамизола натрия в сочетании с 1% раствором дифенгидрамина. В целях обезболивания не используют наркотические анестетики. У детей в возрасте старше 3 лет в целях создания седативного эффекта применяют внутримышечное введение диазепама, как правило, дважды в день, а у детей младшей возрастной группы при беспокойстве используют прием внутрь натрия оксибурата (Натрия оксибата\*) в возрастной дозе.

### Методы коррекции гипоспадии

В современной литературе описано свыше 200 методов оперативного лечения гипоспадии. Большое количество способов оперативного вмешательства обусловлено высоким процентом послеоперационных осложнений и неудовлетворительным косметическим результатом.

На сегодняшний день не существует единой концепции хирургического лечения гипоспадии, но есть ряд наиболее часто используемых технологий коррекции порока.

**Уретропластика по Snodgrass.** Метод Snodgrass является модификацией двух известных технологий, в основе которых лежат принципы метода Duplay и Rich. Операция начинается с продольного разреза по вентральной поверхности головки полового члена от вершины головки до гипоспадического меатуса с рассечением последнего по кавернозному краю. Таким образом, достигается необходимый диаметр меатального отверстия. Затем выполняется U-образный разрез по вентральной поверхности полового члена с окаймлением гипоспадического меатуса по проксимальному краю. Разрез продлевают вокруг головки, после чего кожу полового члена мобилизуют до основания, не рассекая фасции Buck. На основание полового члена накладывают турникет и выполняют тест искусственной эрекции. Определив место искривления ствола, рассекают фасцию Buck на 9 и 3 ч условного циферблата. Затем мобилизуют дорсальный сосудисто-нервный пучок, после чего накладывают плицирующие швы на 11 и 13 ч условного циферблата по принципу Nesbit. В том случае, если тест искусственной эрекции подтверждает полное расправление полового члена, приступают к уретропластике. С этой целью на вентральной поверхности полового члена выкраивают U-образный лоскут с окаймлением гипоспадического меатуса по проксимальному краю. Сформированный лоскут сшивают в трубку на катетере N8 Ch непрерывным швом монофиламентной нитью. Следующим этапом мобилизуют брыжейку крайней плоти, ротируют ее на

вентральную поверхность и закрывают линию уретрального шва. Края головки сшивают над сформированной уретрой узловыми швами, после чего выполняют закрытие кавернозных тел. Операцию завершают наложением компрессионной повязки с глицеролом (Глицерином\*).

Доля послеоперационных осложнений варьирует от 0,5 до 10,0%.

**Уретропластика типа Mathieu.** Показание к применению данной технологии — головчатая или венечная форма гипоспадии без деформации ствола полового члена и с хорошо развитой ладьевидной ямкой, при которой уретральный дефект составляет 5–10 мм в сочетании с полноценной кожей вентральной поверхности, не имеющей признаков дисплазии.

Операцию выполняют в один этап. Проводят два параллельных продольных разреза по боковым краям ладьевидной ямки латеральнее гипоспадического меатуса и проксимальнее его на длину дефицита уретральной трубки. Ширина кожного лоскута составляет половину длины окружности создаваемой уретры. Проксимальные концы разрезов соединяют между собой.

Для того чтобы надежно укрыть созданную уретру, проводят мобилизацию эректильной ткани головки полового члена. Эту очень деликатную задачу выполняют путем аккуратного рассечения по соединительнотканной перемычке между пещеристым телом головки и кавернозными телами до того момента, пока вновь сформированная уретра не разместится свободно во вновь созданной нише.

Затем проксимальный конец кожного лоскута мобилизуют до гипоспадического меатуса и ротируют дистально, формируя с базовым лоскутом трубку. Лоскуты сшивают между собой боковым непрерывным внутривожным прецизионным швом от вершины головки до основания лоскута на уретральном катетере по типу *flip-flap*.

Следующим этапом мобилизованные края головки полового члена сшивают узловыми швами. Препуциальную ткань резецируют на уровне венечной борозды. Операцию завершают наложением компрессионной повязки с глицеролом (Глицерином\*).

Доля послеоперационных осложнений варьирует от 0,5 до 25,0%.

**Модифицированный способ уретропластики типа Hodgson-II (F-II).** Метод применяют при передней и средней форме гипоспадии без вентральной деформации ствола полового члена либо с искривлением, устранить которое удастся, сохранив эпителиальный лоскут на вентральной поверхности полового члена между гипоспадическим меатусом и вершиной головки члена. Эту операцию относят к большой группе пластик уретры типа *flip-flap*, при которых лоскут на вентральной поверхности полового члена используют для формирования одной из стенок искусственной уретры. Урологи иногда называют этот лоскут базовым, или *flip*. Ширина лоскута, как правило, составляет половину длины окружности уретры.

Нередко гипоспадия сопровождается меатальным стенозом, поэтому для устранения стеноза по боковым сторонам гипоспадического меатуса на 4 и 8 ч условного циферблата проводят два коротких разреза уретры, чтобы не увеличивать степень дистопии наружного отверстия. Длина разреза варьирует от 1 до 3 мм в зависимости от возраста пациента и степени выраженности меатального стеноза. Линию разреза предварительно раздавливают гемостатическим зажимом типа «Москит». После устранения меатального стеноза приступают к основному этапу операции.

На вентральной поверхности полового члена проводят U-образный разрез с окаймлением меатуса по проксимальному краю. Разрезы выполняют на таком расстоянии друг от друга, чтобы ширина оставляемой полоски составляла половину длины окружности формируемой уретры.

Внутренний листок крайней плоти пересекают в 3–4 мм от венечной борозды, затем кожу полового члена мобилизуют до основания. Нередко фиброзная хорда распространяется проксимальнее гипоспадического меатуса, практически достигая пенокротального угла. Таким образом, тактика полного обнажения кавернозных тел полового члена оправдывает себя для всех форм гипоспадии, позволяя освободить эректильную ткань от врожденных фиброзных тяжей, значительно ограничивающих рост ствола полового члена в дальнейшем. Критерием полного иссечения рубцовой ткани может служить тест искусственной эрекции, позволяющий достоверно оценить степень искривления ствола полового члена.

В авторском варианте на вентральной поверхности головки проводят деэпидермизацию двух треугольных участков, после чего формируют препуциальный лоскут артифициальной уретры, именуемый в литературе *flap*. В этом случае по окончании операции вентральная поверхность головки полового члена представлена кожей препуция, а меатус имеет поперечное расположение. Функции полового члена после этой операции не страдают, а косметический дефект сохраняется.

В целях устранения косметического дефекта и полного замыкания головки полового члена над сформированной уретрой в ДГКБ им. Н.Ф. Филатова (1995) была разработана и внедрена **модификация операции Hodgson-II (F-II)**. При этом вмешательстве можно сохранить вентральную поверхность головки, мобилизовав ее края латеральнее базового лоскута. Мобилизацию проводят до кавернозных тел.

Препуциальный лоскут для формирования уретры выкраивают на толщину кожи наружного листка крайней плоти, отступив 7–10 мм от ее свободного края. Ширина и длина выкраиваемого лоскута должны соответствовать базовому лоскуту. Рассекают исключительно кожу без повреждения подкожной ткани, богатой сосудами, питающими препуциальный лоскут. У основания U-образного разреза на дорсальной поверхности препуция формируют окошко. Затем головку полового члена перемещают через отверстие в крайней плоти по Nesbit, а лоскуты сшивают между собой на катетере двумя непрерывными прецизионными внутрикожными боковыми швами.

Дистальный отдел созданной уретры деэпидермизируют от меатального края до основания головки по вентральной поверхности, а края головки сшивают между собой над артифициальной уретрой узловыми швами.

Края отверстия, сформированного для перемещения головки полового члена, сшивают с остатками внутреннего листка крайней плоти непрерывным швом. Избыток внутреннего листка перемещают вентрально и иссекают, а дефект кожи зашивают также непрерывным швом в продольном или поперечном направлении в зависимости от запаса тканей.

Доля послеоперационных осложнений варьирует от 0,5 до 3,0%.

**Метод коррекции гипоспадии по принципу *onlay-tube-onlay* и *onlay-tube* (F-VIII, F-IX)**. Стеноз мочеиспускательного канала — одно из наиболее грозных осложнений, возникающих после его пластики при задних и средних формах гипоспадии. Бужирование мочеиспускательного канала и эндоскопическое рассечение суженного участка уретры часто приводят к рецидиву стеноза и в итоге к повторной операции.

Стеноз мочеиспускательного канала, как правило, формируется в области проксимального уретрального анастомоза, наложенного по принципу «конец в конец». В процессе поиска рационального метода коррекции порока был разработан метод, позволяющий избежать использования концевых анастомоза, названный *onlay-tube-onlay*.



Операцию начинают с фигурного разреза. Для этого по вентральной поверхности головки полового члена выкраивают лоскут, напоминающий букву U. Ширину лоскута формируют соответственно возрастному диаметру мочеиспускательного канала, она составляет половину длины окружности мочеиспускательного канала. Затем разрез продлевают по средней линии вентральной поверхности ствола от основания U-образного разреза до гипоспадического меатуса, отступив  $h = 5-7$  мм от его дистального края. Вокруг меатуса выкраивают кожный лоскут, обращенный углом в дистальном направлении. Ширина лоскута также составляет половину длины окружности мочеиспускательного канала. Следующим этапом производят окаймляющий разрез вокруг головки полового члена до слияния линий разрезов на вентральной поверхности. Кожу ствола пениса мобилизуют по принципу, описанному выше. Затем иссекают фиброзную хорду до полного расправления пещеристых тел, после чего приступают к созданию искусственного мочеиспускательного канала.

На дорсальной поверхности кожного лоскута выкраивают фигурный островок, напоминающий по форме двуручную скалку. Длину всего дорсального лоскута формируют в зависимости от дефицита уретральной трубки. Проксимальный узкий фрагмент лоскута по своей длине и ширине должен соответствовать проксимальному кожному островку вентральной поверхности, а дистальный узкий фрагмент мобилизованной кожи создают аналогично дистальному на стволе полового члена.

Основополагающим моментом в процессе формирования лоскутов остается точное соотношение углов разреза. Именно пространственное понимание конфигурации будущего мочеиспускательного канала позволяет избежать стенозов в послеоперационном периоде.

Кожный островок, сформированный на дорсальном кожном лоскуте, мобилизуют с помощью двух микрохирургических пинцетов. Затем в основании лоскута тупым путем создают окошко, через которое обнаженные пещеристые тела переводят дорсально. Проксимальный узкий дорсальный фрагмент сшивают с проксимальным вентральным по принципу *onlay* непрерывным внутрикожным швом. Отправные точки на дорсальном и вентральном лоскутах должны совпадать. Основной фрагмент искусственного мочеиспускательного канала сшивают в трубку также непрерывно. Дистальный отдел формируют аналогично проксимальному в зеркальном отображении. Уретру создают на уретральном катетере N8 CH.

Принцип *onlay-tube-onlay* используют при неразвитой головке полового члена, когда у хирургов возникают сомнения на этапе ее замыкания. У пациентов с хорошо развитой головкой используют принцип *onlay-tube*. Для этого на вентральной поверхности выкраивают один кожный островок, окаймляющий меатус по описанному выше принципу. На дорсальной поверхности создают лоскут, напоминающий одноручную скалку, рукоятью обращенную к основанию ствола полового члена. После создания уретральной трубки дистальный отдел искусственного мочеиспускательного канала деэпителизируют ровно настолько, чтобы замкнуть мобилизованные края головки над мочеиспускательным каналом. Края головки сшивают между собой узловыми швами над созданной уретрой. Обнаженные пещеристые тела укрывают мобилизованной кожей полового члена.

Доля послеоперационных осложнений варьирует от 5 до 35%.

**Модифицированный способ уретропластики тубуляризированным островковым лоскутом по Duckett.** Методику Duckett используют для одноэтапной коррекции задней и средней форм гипоспадии в зависимости от запаса пластического материала. Определяющим моментом в данной технологии бывает

размер препуциального мешка, ограничивающий возможности пластики искусственной уретры.

Операцию начинают с окаймляющего разреза вокруг головки, отступив 5–7 мм от венечной борозды. После мобилизации кожи полового члена и иссечения фиброзной хорды выполняют истинную оценку дефицита уретры. Затем выкраивают поперечный эпителиальный лоскут из внутреннего листка крайней плоти. Разрез на внутренней поверхности препуция проводят на глубину собственно кожи полового члена. Длина лоскута зависит от размера дефицита уретральной трубки и ограничивается шириной препуциального мешка. Лоскут сшивают в трубку на катетере непрерывным прецизионным внутрικοжным швом с использованием атравматических монофиламентных рассасывающихся нитей. Остатки внутреннего и наружного листков крайней плоти расслаивают в бессосудистой зоне и используют в дальнейшем для закрытия раневого дефекта вентральной поверхности полового члена. Важный этап данной операции — аккуратная мобилизация искусственной уретры от наружной эпителиальной пластинки без повреждения сосудистой ножки. Затем мобилизованную уретральную трубку ротируют на вентральную поверхность справа или слева от ствола полового члена в зависимости от расположения сосудов в целях минимизации перегиба питающих сосудов. Новую уретру анастомозируют с гипоспадическим меатусом по типу «конец в конец» узловым или непрерывным швом.

Анастомоз между искусственной уретрой и головкой полового члена выполняют по методу Hendren. Для этого проводят рассечение эпителиального слоя до кавернозных тел, после чего дистальный конец созданной уретры укладывают в образовавшуюся ложбину и сшивают с краями ладьевидной ямки узловыми швами. Иногда используют с этой целью технологию Wgowne. В авторском варианте анастомоз головки полового члена и искусственной уретры выполняют по принципу формирования подкожного туннеля по вентральной поверхности головки (Duckett J., 1980). Однако в этом случае остается высоким процент стенозов в головчатом отделе искусственной уретры.

Для закрытия кавернозных тел полового члена используют ранее мобилизованную кожу. Ее рассекают по дорсальной поверхности и ротируют на вентральную поверхность по Culp–Bayers.

Доля послеоперационных осложнений варьирует от 10 до 35%.

**Способ уретропластики по Snyder-III.** Технологию используют при передней и средней формах гипоспадии без искривления ствола полового члена либо в тех случаях, когда возможно расправление ствола без повреждения вентральной кожной площадки от гипоспадического меатуса до вершины головки полового члена.

Операцию начинают с U-образного разреза по вентральной поверхности ствола полового члена так же, как при операции Hodgson-II. Лоскут из внутреннего листка крайней плоти создают по принципу Duckett, но не сшивают его в трубку, а ротируют вентрально. Затем базовый лоскут сшивают с препуциальным по типу *flip-flap*. Завершающий этап операции практически не отличается от метода Hodgson-II.

Доля послеоперационных осложнений варьирует от 5 до 25%.

**Способ уретропластики с использованием бокового лоскута (F-VI).** Метод уретропластики является модификацией операции Broadbent (1959–1960). Принципиальное отличие данной технологии заключается в тотальной мобилизации кавернозных тел у пациентов с задней формой гипоспадии. Метод также предполагает разделение кожного лоскута, используемого для создания искусственной уретры с гипоспадическим меатусом. В технологии Broadbent использовался

уретральный анастомоз по принципу Duplay, а в модифицированном варианте — по принципу «конец в конец», *onlay-tube* или *onlay-tube-onlay*.

Операцию начинают с окаймляющего разреза вокруг головки полового члена. Затем разрез продлевают по вентральной поверхности до гипоспадического меатуса с окаймлением последнего, отступив 3–4 мм от края. После мобилизации кожи полового члена до основания ствола с пересечением *lid. suspensorium penis* проводят иссечение фиброзной хорды.

Оценив истинный дефицит уретры, после расправления полового члена становится ясным, что он, как правило, значительно превышает запас пластического материала собственно ствола полового члена. Именно поэтому для создания искусственной уретры на всем протяжении используют один из краев кожной раны, который имеет минимальные признаки ишемии. Для этого накладывают четыре держалки в предполагаемой зоне создания лоскута. Затем маркером обозначают границы лоскута и производят разрезы по обозначенным контурам. Длина лоскута должна соответствовать дефициту уретры, а ширина — длине окружности искусственной уретры. Глубина разреза по боковой стенке не должна превышать толщину собственно кожи в целях сохранения сосудистой ножки.

Особо важным моментом является выделение сосудистой ножки, поскольку толщина полнослойного лоскута не всегда позволяет выполнить эту манипуляцию легко. С другой стороны, длина сосудистой ножки должна быть достаточной для свободной ротации новой уретры на вентральную поверхность с обращением линии уретрального шва в сторону кавернозных тел.

После мобилизации на достаточное расстояние донорский лоскут сшивают в трубку на катетере № 8 СН непрерывным прецизионным швом.

Сформированную уретру ротируют на вентральную поверхность, обращая линию уретрального шва в сторону кавернозных тел. Проксимальный конец искусственной уретры сшивают с гипоспадическим меатусом по типу «конец в конец» непрерывным швом, а дистальный конец анастомозируют с головкой по вышеописанной технологии на уретральном катетере.

После перемещения уретры на вентральную поверхность иногда возникает осевая ротация ствола полового члена на 30–45°, устранить которую удается ротацией кожного лоскута в противоположную сторону. Операцию завершают наложением компрессионной повязки с глицеролом (Глицерином\*).

Доля послеоперационных осложнений варьирует от 5 до 35%.

**Двухэтапная уретропластика буккальным лоскутом.** В современной пластической хирургии большинство хирургов, используя новейший подход в уретропластике у детей с гипоспадией, пытаются решить поставленную задачу в один этап. Нередко эти операции бывают технически сложными. В связи с этим некоторые хирурги используют двухэтапную пластику уретры. Например, такую, как операция буккальным лоскутом или операция Враска. При операции с использованием слизистой оболочки щеки хирурги чаще всего забирают слизистую оболочку с внутренней боковой поверхности щеки, стараясь не касаться внутренней поверхности губ, так как это может привести к рубцовой деформации губ. В случае недостатка материала хирурги используют слизистую оболочку оппозитной щеки. После удаления рубцовой ткани по вентральной поверхности полового члена выполняют аппликацию слизистой щеки: на раневой поверхности фиксируют слизистую оболочку узловыми швами на всем протяжении. Для лучшего приживания слизистой оболочки щеки необходимо использовать пилот на срок не менее 10 дней. Отведение мочи осуществляется уретральным катетером. Данную операцию можно использовать при дефиците пластического материала в пубертатном возрасте в целях профилактики вторичной курватуры ствола полового члена.

Через 6 мес выполняется второй этап пластики — типичная операция по методу Duplay. В послеоперационном периоде отведение мочи осуществляется с помощью уретрального катетера от 8Ch до 10Ch на минимальный срок 10 дней, накладыва-ется асептическая повязка с глицеролом (Глицерином\*).

Возможные осложнения:

- рубцовая деформация имплантированной слизистой оболочки;
- вторичное вентральное искривление полового члена, синдром короткой уретры в тех случаях, когда операция выполняется до завершения роста полового члена.

Доля послеоперационных осложнений варьирует от 15 до 25%.

**Операция Враска.** В ряде случаев хирурги используют свободный графт. С этой целью чаще всего используется ткань препуция. На первом этапе выполняют расправление кавернозных тел и проводят аппликацию ткани препуция на вентральную поверхность полового члена. Через 6 мес выполняют второй этап уретропластики, используя принцип Duplay.

Доля послеоперационных осложнений варьирует от 15 до 35%.

**Пластика мочеиспускательного канала с использованием методов тканевой инженерии (F-V-X).** Необходимость использования пластического материала, лишённого волосяных фолликулов, продиктована высокой частотой отдаленных послеоперационных осложнений. Рост волос в мочеиспускательном канале и формирование конкрементов в просвете созданного мочеиспускательного канала создают существенные проблемы для жизни пациента и большие трудности для пластического хирурга. В настоящее время все большее распространение в области пластической хирургии получают технологии, основанные на достижениях тканевой инженерии. Основываясь на принципах лечения ожоговых больных с использованием аллогенных кератиноцитов и фибробластов, возникла идея применения аутологичных клеток кожи для коррекции гипоспадии. С этой целью у пациента проводят забор участка кожи в скрытой от видимости области площадью 1–3 см<sup>2</sup>, погружают его в консервант и доставляют в биологическую лабораторию.

В работе используют кератиноциты человека, поскольку эпителио-мезенхимные отношения не обладают видимой специфичностью. Лоскуты кожи размером 1×2 см помещают в среду, содержащую гентамицин (0,16 мг/мл) или 2000 ЕД/мл бензилпенициллина и 1 мг/мл стрептомицина. Подготовленные лоскуты кожи разрезают на полоски 3×10 мм, промывают в буферном растворе, помещают в 0,125% раствор диспазы в среде DMEM и инкубируют при температуре 4 °С в течение 16–20 ч или в 2% растворе диспазы в течение 1 ч при температуре 37 °С. После этого эпидермис отделяют от дермы по линии базальной мембраны. Полученную пипетированием суспензию эпидермальных кератиноцитов фильтруют через нейлоновую сеточку и осаждают центрифугированием на скорости 800 об./мин в течение 10 мин. Затем супернатант сливают и осадок суспендируют в среде для культивирования и высевают в пластиковые флаконы (Costar) в концентрации 200 000 клеток/мл среды. Затем 3 сут кератиноциты выращивают в полной питательной среде: DMEM/F12 (2:1) с 10% эмбриональной телячьей сывороткой, 5 мкг/мл инсулина растворимого (человеческого генно-инженерного), изопротеренола 10-6 М, 5 мкг/мл трансферрина. Затем клетки выращивают в среде DMEM/F12 (2:1) с 5% сывороткой крови, 10 нг/мл эпидермального фактора роста, инсулином и трансферрином и регулярно меняют среду. После формирования клетками многослойного пласта удаляют дифференцированные супрабазальные кератиноциты, для чего культуру инкубируют в течение 3 сут в среде DMEM без Ca<sup>2+</sup>. После этого культуру кератиноцитов переводят на полную среду и, спустя сутки, пассируют на поверхность живого тканевого эквивалента, образованного фибробластами, заключенного в коллагеновый гель.

**Приготовление живого эквивалента.** Мезенхимную основу трансплантата — коллагеновый гель с фибробластами готовят, как описано ранее, и заливают в чашки Петри с губкой Spongostan. Окончательная полимеризация геля с заключенной внутри губкой и фибробластами проходит при температуре 37 °С в течение 30 мин в CO<sub>2</sub>-инкубаторе. На следующие сутки на поверхность дермального эквивалента высаживают эпидермальные кератиноциты в концентрации 250 000 клеток/мл и культивируют в течение 3–4 сут в CO<sub>2</sub>-инкубаторе в среде полного состава. За сутки до трансплантации живой эквивалент переводят на полную среду без сыворотки.

В итоге через несколько недель получают трехмерную клеточную конструкцию на биодеградируемом матриксе. Дермальный эквивалент доставляют в клинику и формируют его в уретру, сшивая в трубку или используя принцип *onlay* для уретропластики. Чаще всего по данной технологии замещают промежностный и мошоночный отделы искусственного мочеиспускательного канала, где угроза роста волос наиболее велика. Уретральный катетер удаляют на 7–10-й день после операции. Спустя 3–6 мес выполняют дистальную уретропластику одним из вышеописанных методов.

Доля послеоперационных осложнений варьирует от 5 до 35%.

## ОСЛОЖНЕНИЯ

Основными причинами большого количества неудач при хирургическом лечении бывают широкое применение паллиативных, патогенетически необоснованных операций, недооценка нюансов в оперативном пособии и в послеоперационном течении.

Частыми осложнениями после пластики уретры становятся свищи мочеиспускательного канала, которые образуются по разным причинам, но встречаются практически при всех видах уретральных пластик. К причинам формирования уретральных свищей можно отнести следующие:

- локальную ишемию тканей с последующим некрозом и формированием фистулы;
- дезадаптацию краев искусственной уретры;
- использование грубого шовного материала;
- травматизацию тканей хирургическим инструментарием;
- инфицирование, неадекватную деривацию в послеоперационном периоде;
- ошибки послеоперационного периода и др.

В послеоперационном периоде часто встречаются стриктуры искусственной уретры, образующиеся в результате рубцового перерождения ее фрагмента, особенно при использовании уретральных анастомозов по типу «конец в конец», либо там, где применяли широкую мобилизацию кожного лоскута, приводящую к локальной ишемии ткани. Уретральный стеноз, в свою очередь, приводит к нарушению пассажа мочи и развитию хронического воспалительного процесса в мочевыводящих путях.

Нередким осложнением после пластики уретры местными тканями становится оволосение уретры в пубертатном возрасте как следствие использования кожи, несущей волосяные фолликулы. Волосы в просвете мочеиспускательного канала при контакте с мочой инкрустируются и способствуют формированию уретральных конкрементов. Таким образом, развивается инфравезикальная обструкция. Половая жизнь у пациентов этой группы либо невозможна, либо в значительной степени затруднена.

Нередко урологи встречаются с рецидивом вентральной деформации ствола полового члена после первого этапа (расправления полового члена), который возникает в результате грубого послеоперационного рубца на вентральной поверхно-

сти полового члена или как следствие не полностью иссеченной фиброзной хорды. В части случаев вентральная деформация ствола полового члена развивается после рубцового перерождения искусственной уретры при использовании ткани, непригодной для пластики мочеиспускательного канала.

## 49.2. СКРЫТЫЙ ПОЛОВОЙ ЧЛЕН

Еще одна нерешенная проблема в детской урологии — так называемый скрытый половой член. В этой проблеме, скорее, доминирует социальный аспект, нежели функциональный вопрос.

Взрослые пациенты со скрытым половым членом имеют косметический дефект, но при этом ни акт мочеиспускания, ни половой акт у них, как правило, не нарушены, за исключением тех случаев, когда данная аномалия сочетается с фимозом.

### КЛАССИФИКАЦИЯ

На сегодняшний день не существует единой точки зрения на классификацию скрытого полового члена, поскольку некоторые урологи вообще считают эту патологию вариантом развития полового члена и, соответственно, не выполняют никакого хирургического вмешательства.

С нашей точки зрения, скрытый половой член — порок развития мужских половых органов, требующий в подавляющем большинстве случаев хирургической коррекции.

В нашей клинике разработана и внедрена классификация скрытого полового члена.

- Истинно скрытый половой член, при котором отмечают выраженный дефицит кожи собственно полового члена, дистально расположенную подвешивающую связку полового члена и короткую пращевидную связку.
- «Пойманный» половой член, при котором существует некоторый дефицит наружной кожи полового члена в комбинации со стенозом крайней плоти, что, собственно, и приводит к ситуации утолщенного члена.
- Вторичный скрытый половой член — как проявление общего ожирения, при этом жировая клетчатка лобковой области смещает кожу члена и выглядит в виде гофрированной ткани, а в момент эрекции фаллос расправляется практически полностью.
- Комбинированный порок, при котором возможна комбинация трех вышеописанных вариантов.
- Сочетанный вариант порока развития полового члена с гипоспадией, эписпадией, крипторхизмом, паховой грыжей и т.д.

### ЛЕЧЕНИЕ

В подавляющем большинстве случаев хирургическое вмешательство при третьей форме порока не показано. Лишь в исключительных ситуациях, по настоятельной просьбе пациента в целях оптимальной адаптации его в обществе, следует выполнять операцию.

Оперативное вмешательство начинают с окаймляющего разреза вокруг головки полового члена, после чего полностью мобилизуют кожу до пеносимфизарного угла и пересекают связку, подвешивающую половой член (*lig. suspensorium penis*), и пращевидную связку. Затем на 9 и 3 ч условного циферблата изнутри накладывают два узловых шва между белочной оболочкой выведенных кавернозных тел и кожей полового члена на границе перехода собственно кожи ствола полового члена в мошонку. С этой целью используют монофиламентный нерассасывающийся шовный материал. Внутренний листок крайней плоти расщепляют и укрывают мобилизованные кавернозные тела собственно кожей полового члена.

При второй форме порока нередко бывает достаточно устранить рубец крайней плоти, препятствующий выхождению головки и всего ствола полового члена.

Наиболее проблемным считают первый вариант порока. Истинный дефицит кожи ствола полового члена в части случаев не позволяет решить проблему в одночасье. Иногда хирурги вынуждены прибегать к гормональной терапии в целях увеличения запаса пластического материала. Для этого используют дигидротестостероновый гель в виде аппликаций, позволяющий за короткий срок (3–4 нед) нарастить достаточное количество кожи для пластики полового члена.

Через несколько недель использования гормональных аппликаций проводят операцию, описанную выше.

В послеоперационном периоде мочу отводят с помощью уретрального катетера в течение 5–7 дней. Также используют компрессионную повязку, ее ношение рекомендуется на срок до 6 мес, поскольку в данном случае она выполняет фиксирующую роль. У взрослых пациентов с этой целью используют специальные пениальные экстендеры, применяемые по 4 ч в день в течение 6 мес.

## 49.3. МИКРОПЕНИС

### ОПРЕДЕЛЕНИЕ

«Микропенис» — термин, применяемый при описании полового члена, размер которого меньше двух стандартных отклонений от нормы при отсутствии какой-либо другой видимой патологии, сопровождающейся недоразвитием полового члена (например, гипоспадией, гермафродитизмом).

Размер полового члена принято измерять при слегка оттянутом половом члене от его основания до кончика по дорсальной поверхности. В норме размер полового члена новорожденного около 3,5 см. Микропенисом считают половой член меньше 2 см — 2 SD (стандартных отклонения) меньше нормы.

#### Код по МКБ-10

Q55.6. Другие врожденные аномалии полового члена.

### АНАТОМИЯ, ЭТИОЛОГИЯ, ПАТОГЕНЕЗ

Основной рост полового члена начинается со второй половины внутриутробного периода. Именно поэтому при преждевременных родах у новорожденных половой член будет короче, чем у доношенных детей. Tuladhar и соавт. (1998) вывели формулу соотношения между длиной полового члена и гестационным возрастом у детей, рожденных между 24-й и 36-й неделями беременности:

$$\text{длина полового члена (см)} = 2,27 + 0,16 \times \text{нед беременности.}$$

После рождения размеры полового члена меняются незначительно до периода полового созревания, что связано не с влиянием половых гормонов, а с общим соматическим ростом. Разработаны таблицы нормативов длины полового члена в зависимости от возраста.

Внутриутробный синтез тестостерона и его конверсия в дигидротестостерон необходимы для нормального развития наружных половых органов плода мужского пола. В начале гестации под влиянием ХГЧ, связывающегося с ЛГ-рецептором, происходит начальная дифференцировка и развитие половых органов. Примерно с 14-й недели активируется собственная гипоталамо-гипофизарная система плода, следовательно, при дефекте в этой системе у плода закладка полового члена происходит нормально (так как основное влияние на закладку оказывает материнский ХГЧ), но половой член не будет расти. С другой стороны, нарушение закладки

гонад, происходящее на 7–10-й неделе внутриутробного развития, также будет приводить к отсутствию роста полового члена.

Таким образом, основные причины недоразвития полового члена следующие:

- гипергонадотропный гипогонадизм — нарушение развития гонад (анорхизм, синдром Клайнфельтера, дисгенезия гонад, гипоплазия клеток Лейдига, следствие дефекта гена ЛГ или рецептора к ЛГ);
- дефекты биосинтеза тестостерона:
  - ✧ дефицит 17, 20-лиазной активности;
  - ✧ дефицит 3 $\beta$ -гидроксистероиддегидрогеназы (3 $\beta$ -HSD);
  - ✧ дефицит 17 $\beta$ -гидроксистероиддегидрогеназы;
  - ✧ дефект синтеза дигидротестостерона — дефицит 5 $\alpha$ -редуктазы;
- нечувствительность рецептора к андрогенам;
- гипогонадотропный гипогонадизм (гипопитуитаризм, синдром Кальманна, септооптическая дисплазия, идиопатический гипогонадотропный гипогонадизм);
- семейная форма (у мужчин в роду — маленький половой член при отсутствии других нарушений).

Помимо перечисленных выше причин, микропенис встречаются при различных синдромальных заболеваниях и хромосомных дефектах (синдромах Prader–Willi, Barder–Biedl, Noonan, Robinow, Rud, CHARGE).

*Ложный микропенис.* У пациентов с ожирением визуально можно определить укорочение полового члена за счет нависания жировой складки над основанием полового члена — так называемый утопленный половой член.

## КЛИНИЧЕСКАЯ КАРТИНА И ДИАГНОСТИКА

### Анамнез

При обследовании пациента с жалобами на недоразвитие полового члена необходим сбор семейного анамнеза: смерть в период новорожденности, низкорослость в семье, патологии развития наружных половых органов у родственников.

### Осмотр и физикальное обследование

Проводят измерение роста ребенка и определение скорости его роста. Исключают какие-либо стигмы дизэмбриогенеза или сочетанные пороки развития других систем.

Сочетание микропениса с гипогликемией в период новорожденности и задержкой роста в более старшем возрасте требует исключения гипопитуитаризма. Нарушение обоняния позволяет заподозрить синдром Кальманна (аносмию и гипогонадотропный гипогонадизм). Наличие пороков развития или стигм эмбриогенеза требует консультации генетика для исключения хромосомных патологий и других генетических синдромов.

### Лабораторные и инструментальные исследования

Кариотипирование и хромосомный анализ показаны при подозрении на хромосомную патологию и наличие стигм дизэмбриогенеза.

Определение содержания ЛГ и фолликулостимулирующего гормона (ФСГ): в период от 1 до 2 мес жизни их концентрация соответствует пубертатной, поэтому завышенные или заниженные значения будут свидетельствовать о гипер- или гипогонадотропном гипогонадизме соответственно. Соотношение тестостерон/дигидротестостерон в пробе с хорионическим гонадотропином позволяют исключить 5 $\alpha$ -редуктазную недостаточность.



Исследования содержания тиреоидных гормонов, кортизола, инсулин-подобный фактор роста-1 (ИРФ-1), глюкозы показаны при подозрении на гипопитуитаризм, особенно если у ребенка с микропенисом был приступ гипогликемии.

### **ЛЕЧЕНИЕ**

Доказано, что терапия тестостероном у детей с его дефицитом эффективна и позволяет увеличивать размеры полового члена до общепринятых норм. Применяют тестостерон в различных формах (гели, пластыри, инъекции). Vin-Abbas (1999) показал, что курс трех инъекций тестостерона по 25–50 мг с интервалом 4 нед у детей грудного возраста позволяет достичь референтных размеров.

### **Хирургическое лечение**

При истинном микропенисе применяют фаллопластику.

# Глава 50

## Аномалии репродуктивной системы

*С.Л. Коварский, Н.Ю. Калинин*

### 50.1. МОНОРХИЗМ

#### ОПРЕДЕЛЕНИЕ

Монорхизм — состояние, характеризующееся наличием только одного яичка.

**Код по МКБ-10**

Q55.0. Отсутствие и аплазия яичка.

#### ЭТИОЛОГИЯ

Возникновение монорхизма может быть обусловлено как врожденными причинами (нарушением эмбриогенеза перед закладкой окончательной почки и половой железы — агенезией яичка и почки, внутриутробной атрофией яичка в результате перекрута), так и приобретенными (например, травмой, перекрутом семенного канатика). Нередко обнаруживают сочетание монорхизма и солитарной почки.

#### КЛИНИЧЕСКАЯ КАРТИНА И ДИАГНОСТИКА

##### Осмотр и физикальное обследование

Отсутствие яичка в мошонке нередко отмечается уже с рождения.

При осмотре и физикальном обследовании яичко в мошонке и паховом канале не пальпируется, отмечается гипоплазия половины мошонки, где отсутствует яичко.

##### Лабораторные и инструментальные исследования

При ультрасонографии подтверждается отсутствие яичка в мошонке и паховом канале. Однако на данном этапе поставить диагноз «монорхизм» нельзя. Методом, позволяющим подтвердить отсутствие яичка, является только диагностическая лапароскопия.

#### ЛЕЧЕНИЕ

**Консервативное лечение** отсутствует.

## Хирургическое лечение

**Диагностическая лапароскопия** — единственный достоверный метод в случае непальпируемых яичек. При непальпируемом яичке диагностическая лапароскопия является обязательной. Необходим тщательный осмотр паховой области, яичковых сосудов по направлению к почке, паравезикального пространства, что возможно только с помощью установки рабочего инструмента. Отсутствие яичка при визуализации семявыносящего протока и сосудов, уходящих в паховый канал, подразумевает возможное наличие зачатка гонады и требует ревизии пахового канала. В нашей клинике данный этап совмещается с протезированием в пубертатном возрасте во избежание повторных операций в этой области.

Отсутствие яичка при визуализации слепо оканчивающихся сосудов предполагает полную атрофию гонады, так называемое исчезающее яичко (*vanishing testis*), что происходит, вероятнее всего, в результате перекрута и инфаркта яичка и не требует паховой ревизии.

Если яичковые сосуды и семявыносящий проток в типичном месте не визуализируются, это требует ревизии перивезикального и забрюшинного пространств до почки в целях визуализации эктопированной гонады, так как случаи истинной агенезии крайне редко встречаются.

При монорхизме любой этиологии мальчикам в пубертатном возрасте проводят протезирование яичка силиконовым имплантатом. Операцию осуществляют паховым доступом. Размеры имплантата определяют по размерам второго яичка.

## 50.2. АНОРХИЗМ

### ОПРЕДЕЛЕНИЕ

Анорхизм — состояние, характеризующееся отсутствием яичек.

**Код по МКБ-10**

Q55.0. Отсутствие и аплазия яичка.

### КЛИНИЧЕСКАЯ КАРТИНА И ДИАГНОСТИКА

При рождении отмечается отсутствие яичек в мошонке и паховых каналов, в более старшем возрасте отмечается гипоплазия мошонки.

В период полового созревания при отсутствии заместительной гормональной терапии у пациента не развиваются вторичные половые признаки, наблюдается недоразвитие наружных половых органов, отсутствие предстательной железы и семенных пузырьков. Пропорции тела — евнухоидные.

Ультрасонография подтверждает двустороннее отсутствие тестикул в мошонке и паховых каналах. Диагноз окончательно подтверждается после диагностической лапароскопии.

### ЛЕЧЕНИЕ

Лечение заключается в пожизненной заместительной терапии препаратами тестостерона. В возрасте 14–17 лет проводят имплантацию силиконовых протезов.

## 50.3. ПОЛИОРХИЗМ

### ОПРЕДЕЛЕНИЕ

Полиорхизм — аномалия, характеризующаяся наличием добавочного (третьего) яичка.

**Код по МКБ-10**

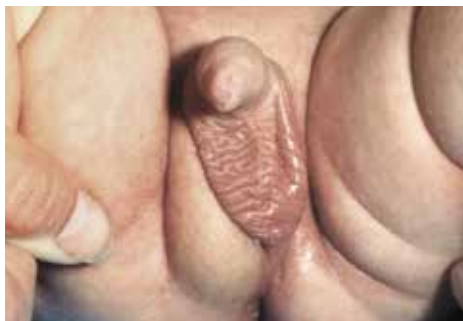Q55.2. Другие врожденные аномалии яичка и мошонки.

**КЛИНИЧЕСКАЯ КАРТИНА И ДИАГНОСТИКА**

Обычно добавочное яичко уменьшено, гипоплазировано, лишено придатка и расположено в мошонке выше основного яичка. Описаны крайне редкие наблюдения эктопии добавочного яичка под кожу бедра, спины, шеи.

**ЛЕЧЕНИЕ**

Лечение заключается в удалении добавочного яичка, поскольку оно может стать источником развития злокачественной опухоли.

**50.4. КРИПТОРХИЗМ**

**Рис. 50.1.** Крипторхизм

Отсутствие яичка в мошонке (синдром пустой мошонки) может иметь несколько вариантов, таких как крипторхизм (рис. 50.1), эктопия яичка, ретракция яичка, отсутствие яичка (агенезия, атрофия).

**СИНОНИМЫ**

Крипторхидизм, крипторхидия.

**ОПРЕДЕЛЕНИЕ**

Крипторхизм — аномалия положения яичка, при которой одно или оба яичка отсутствуют в мошонке, задерживаясь по пути следования из брюшной полости в мошонку, и могут определяться в паховом канале (паховый крипторхизм) или в брюшной полости (абдоминальный крипторхизм).

Эктопия яичка, в отличие от крипторхизма, характеризуется отклонением от нормального пути следования. При этом яичко может находиться в паховой области (поверхностном паховом кармане), промежностной, бедренной, лобковой, пенильной областях и даже в другой половине мошонки (поперечная эктопия), а также может встречаться и интраабдоминальная эктопия.

Под ретракцией (псевдокрипторхизм, ложный крипторхизм, ретрактильные яички, высокое стояние яичка) понимают состояние, когда яичко подтягивается в паховый канал, однако его можно свободно и без натяжения низвести в мошонку, где оно остается некоторое время.

**Код по МКБ-10**

Q53. Неопущение яичка.

**ЭПИДЕМИОЛОГИЯ**

Крипторхизм встречается у 1–4% доношенных новорожденных, среди недоношенных распространенность составляет 30–45%. Крипторхизм входит более чем в 500 различных синдромов, однако соотношение несиндромальной формы заболевания и синдромальной (крипторхизм как одно из проявлений синдрома) составляет 6:1.

Пальпируемые яички встречаются в 80%, непальпируемые — в 20% случаев. Односторонний крипторхизм выявляется в 60–70% случаев. В 50% случаев непальпируемые яички располагаются в брюшной полости, у внутреннего пахового кольца или в паховом канале, в 30% случаев они гипоплазированы, в 20% случаев наблюдается агенезия яичек.

## ЭТИОЛОГИЯ, ПАТОГЕНЕЗ

На сегодняшний день патогенетические механизмы крипторхизма окончательно не установлены. В процессе роста и развития мужские половые железы претерпевают в эмбриогенезе значительные изменения в своем положении: они опускаются от места первичной закладки в поясничной области через переднюю брюшную стенку в мошонку. Этот сложный и длинный путь низведения и является основной предпосылкой возникновения аномалий положения яичка. В этом многостадийном процессе принимают участие различные анатомические и гормональные факторы, и нарушение любого этапа может привести к задержке опускания гонад из места их первичного расположения в мошонку. Большое значение в генезе заболевания принадлежит и механическим препятствиям на пути миграции яичек. Фиброзные перегородки в паховом канале, его облитерация, недоразвитие гунтерового тяжа и так далее могут быть отнесены к местным проявлениям диссеминированного поражения соединительной ткани, развивающегося на фоне гормональной недостаточности.

Согласно современным представлениям, нормальная миграция яичек состоит из двух последовательных этапов: трансабдоминального и пахово-мошоночного. Каждый этап имеет морфологические особенности и находится под специфическим гормональным контролем.

Трансабдоминальный этап опускания яичек начинается ориентировочно на 8-й и заканчивается к 15–16-й неделе внутриутробного развития. На данном этапе яички фиксируются в области почек с помощью двух мезентериальных связок: краниальной поддерживающей связки (*Cranial Suspensory Ligament* — CSL) и губернакулума (*ubernaculum*). С помощью краниальной поддерживающей связки яичко фиксируется к задней стенке брюшной полости, тогда как с помощью губернакулума яичко фиксируется к передней стенке брюшной полости в месте будущего внутреннего пахового кольца и пахового канала. К моменту, когда яичко фиксируется у входа во внутреннее паховое кольцо, краниальная поддерживающая связка начинает редуцироваться под действием андрогенов, активно вырабатываемых в этот период клетками Лейдига. Яичко, увлекаемое проводником, вслед за собой выпячивает брюшину и попадает в полость пахового канала. Эта фаза заканчивается на 15–16-й неделе гестации. Под действием фактора INSL3 (инсулиноподобного фактора роста Лейдига) на специфические рецепторы — GREAT (также называются LGR8, RSFB2), располагающиеся в многочисленном количестве на поверхности губернакулума, начинается так называемая реакция набухания (*swell reaction*). В этот период каудальная часть губернакулума активно абсорбирует жидкость из окружающих тканей, увеличивается в размерах, набухает и приобретает форму так называемой луковицы (луковицы губернакулума, или *bulb gubernaculum*). Увеличиваясь в размерах, губернакулум оказывает давление на стенки пахового канала, вследствие чего паховый канал расширяется, предоставляя в будущем возможность яичку мигрировать в мошонку вслед за утягивающим его сокращающимся губернакулумом. Также важным моментом является то, что благодаря процессу набухания губернакулум не удлиняется во время роста эмбриона и удерживает яички в непосредственной близости от будущего внутреннего пахового кольца, создавая все предпосылки для успешной миграции яичек.

В течение второго, пахово-мошоночного этапа, который протекает между 15-й и 40-й неделей гестации, яичко мигрирует из паховой области в мошонку. Под действием тестостерона губернакулум быстро регрессирует, уменьшается в размерах, укорачивается и тем самым увлекает за собой яичко в мошонку.

Нарушения на любом этапе миграции яичка приводят к возникновению абдоминальных и паховых форм крипторхизма. При этом абдоминальные формы

крипторхизма предположительно возникают вследствие нарушения трансабдоминальной фазы миграции, опосредованной дефицитом секреции фактора INSL-3 и/или отсутствием чувствительности рецептора GREAT к нему при нормальных значениях фактора INSL-3. Паховые формы крипторхизма могут развиваться в связи с нарушением второй фазы миграции яичка, что возникает из-за дефицита секреции андрогенов клетками Лейдига либо нарушения работы связи «андроген-андрогенрецептор». Вышесказанные процессы приводят к нарушению регрессии и сокращению gubernaculum, из-за чего не может состояться пахово-мошоночная фаза миграции и яичко остается в паховом канале.

Крипторхизм может быть самостоятельным заболеванием, а также одним из клинических проявлений хромосомных, синдромальных аномалий, гипогонадотропного гипогонадизма. Известно более 500 генетических синдромов, сопровождающихся развитием крипторхизма, и этот список постоянно пополняется. К настоящему времени не установлено точной хромосомной патологии, связанной с изолированным крипторхизмом, подтверждавшей генетическую основу заболевания, однако эпидемиологические исследования наследственных форм крипторхизма свидетельствуют о наличии такого дефекта. Все синдромы, сопровождающиеся нарушением развития соединительной ткани, ее слабостью, могут иметь одним из проявлений и крипторхизм. Было показано, что у мальчиков с крипторхизмом до 4% отцов и от 6,2 до 9,8% родных братьев имеют крипторхизм. С другой стороны, отсутствие крипторхизма у одного из однояйцовых близнецов при наличии неопущенных яичек у другого позволяет говорить, что не все формы крипторхизма бывают моногенными.

Таким образом, крипторхизм — заболевание гетерогенное, факторами риска возникновения которого являются генетические, экзогенные, эпигенетические факторы, а также недоношенность и низкая масса тела при рождении.

### **КЛАССИФИКАЦИЯ**

Крипторхизм бывает одно- или двусторонним, паховым или абдоминальным, врожденным или приобретенным.

С клинической точки зрения самой удобной классификацией является подразделение крипторхизма на случаи с пальпируемыми и непальпируемыми яичками, и тактика ведения пациентов определяется локализацией и наличием яичек как таковых.

### **КЛИНИЧЕСКАЯ КАРТИНА**

Большинство больных жалоб не предъявляют. У остальных детей жалобы сводятся к различного рода болевым ощущениям. Часто боли связаны с сопутствующей изолатеральной паховой грыжей.

Резкая острая боль появляется в случае перекрута крипторхированного яичка. Описаны также случаи перекрута гидатиды крипторхированного яичка.

Оценка вторичных половых признаков позволяет определить функциональное состояние яичек. Для оценки используют шкалу Таннера.

При крипторхизме далеко не всегда происходит задержка полового развития. Только при двустороннем поражении у мальчика могут проявляться признаки гипогонадизма.

### **ДИАГНОСТИКА**

Обследование больных крипторхизмом должно быть комплексным и включать физикальные методы обследования и УЗИ органов мошонки, паховых областей. При двустороннем крипторхизме (пальпируемых и непальпируемых яичках) или сочетании одностороннего крипторхизма (как паховой, так и абдоминальной

форм) с нарушением строения наружных половых органов (гипоспадией, микропенией) необходимы консультации эндокринолога, генетика (кариотипирование), проведение гормонального исследования, УЗИ органов мошонки, паховых областей, органов малого таза. При непальпируемых яичках для обнаружения гонад используют диагностическую лапароскопию.

Цели диагностики при крипторхизме:

- выявить локализацию яичка;
- дать анатомо-функциональную характеристику неопущенному яичку;
- попытаться уточнить этиологию и патогенез заболевания у данного ребенка.

### Анамнез

На этапе сбора анамнеза устанавливают возможную генетическую или экзогенную причину развития крипторхизма: употребляла ли мать во время беременности какие-либо препараты, было ли какое-либо воздействие токсических реагентов, срок рождения ребенка (дошенность, масса тела), возможность родства супругов, наличие подобного заболевания в семье, ранняя смерть или бесплодие у родственников.

Также обращают внимание на возраст начала заболевания, опускалось ли яичко в мошонку, проводилось ли обследование и лечение, какое проводилось лечение и какие результаты. В большинстве случаев крипторхизм является **врожденным** состоянием (яичко не определялось в мошонке с рождения). Однако в настоящее время выделяют и **приобретенный** крипторхизм — состояние, когда после рождения или на предыдущем осмотре гонада пальпировалась в мошонке, а затем локализация ее изменилась (паховое положение). Для приобретенного крипторхизма характерны (относительно врожденного) более низкое положение гонады, облитерированный отросток брюшины, нормальное строение придатка, возраст выявления — 5–8 лет. Некоторые исследователи расценивают приобретенный крипторхизм как более мягкий вариант врожденного и как исход динамического наблюдения детей с ретрактивными яичками в 30% случаев.

Под **ретракцией** (псевдокрипторхизм, ложный крипторхизм, ретрактивные яички, высокое стояние яичка) понимают состояние, когда яичко подтягивается в паховый канал, однако его можно низвести в мошонку, где оно остается довольно продолжительное время. Такое втяжение происходит в результате повышенного кремастерного рефлекса. Динамическое наблюдение необходимо дважды в год до пубертатного возраста, учитывая риск возникновения приобретенного крипторхизма.

### Осмотр и физикальное обследование

Способ осмотра и обследования пациента выбирается в зависимости от возраста. Новорожденных и грудных детей обследуют в положении лежа на спине. Детей старшей возрастной группы обследуют также в положении стоя со скрещенными ногами. Во время обследования пациента внимательно осматривают паховые, бедренные области, промежность, лобковую область, противоположную половину мошонки. При обнаружении яичка в паховом канале следует попытаться его продвинуть в направлении мошонки. В случае, когда удастся низвести яичко в полость мошонки, следует попытаться зафиксировать его там путем умеренного надавливания краем ладони на семенной канатик в целях подавления кремастерного рефлекса, что позволяет дифференцировать истинные и ложные формы крипторхизма. Движения во время пальпации должны быть скользящими, плавными, направление движений — сверху вниз, снаружи внутрь, вдоль пахового канала от передневерхней ости подвздошного гребня к мошонке.

При пальпации определяют локализацию, размеры, консистенцию яичек, а также пытаются низвести яичко в мошонку. Если это удастся сделать достаточно легко, при этом яичко какое-то время остается в мошонке, а ребенок не испытывает неприятных ощущений, то речь, скорее всего, идет о ретракции яичка.

При осмотре ребенка оценивают развитие наружных половых органов — соответствие мужскому типу. В норме половой член у доношенного здорового мальчика должен быть не менее 2 см (2 SD), наружное отверстие уретры располагается на середине головки полового члена (у детей раннего возраста имеется физиологический фимоз, поэтому осмотр может быть недоступен), половой член прямой, яички расположены в мошонке (средняя точка яичка расположена на уровне или ниже середины мошонки).

После осмотра наружных половых органов фиксируется половая формула ребенка, которая включает G (genitals — половой член), P (*pubis* — лобковое оволосение) по шкале Таннера и оценку положения и размера яичек. У детей допубертатного возраста (до 9 лет) половая формула следующая: G1P1, яички в мошонке.

При осмотре ребенка старшего возраста можно выявить отсутствие вторичных половых признаков, что может указывать на гипогонадизм. Следует помнить, что начало полового созревания у мальчиков начинается в 9 лет (9–14 лет в течение 2,0–4,5 лет) и характеризуется ростом яичек более 2,5 см, или более 4 мл, и соответствует II стадии по шкале Таннера. При выявлении уменьшения размеров яичек, отсутствии вторичных половых признаков, а также развитии молочных желез или появлении циклических менструальноподобных выделений у мальчиков необходимо комплексное обследование (эндокринолог, генетик).

При общем осмотре следует обратить внимание на общие признаки тестикулярной недостаточности: гинекомастию, втянутость сосков, изменение пропорций тела и распределение подкожно-жировой клетчатки. Талия обычно расположена высоко, размеры таза больше нормальных (гиноидное телосложение), ноги длиннее нормы (евнухоидное телосложение), отложения жира на бедрах, ягодицах, лобке, груди.

При обнаружении уменьшения размеров полового члена, его деформации (чаще встречается вентральная деформация в виде крючка), расщепления мошонки (больше напоминает большие половые губы) в сочетании с синдромом пустой мошонки речь идет о нарушении формирования пола и требует комплексного обследования **сразу после рождения ребенка**. Таким детям в первую очередь в периоде новорожденности исключают сольтеряющую форму врожденной дисфункции коры надпочечников, учитывая риск витальных осложнений (речь идет о девочках с кариотипом 46XX с различной степенью выраженности вирилизации наружных половых органов).

Комплексное обследование детей с неправильным строением наружных половых органов включает лабораторные методы (электролиты, гормональный профиль половых и надпочечниковых гормонов), пробу с ХГЧ, кариотипирование, консультации эндокринолога, генетика, уролога, гинеколога, УЗИ органов малого таза и паховых областей (визуализация гонад в паховых областях, визуализация простаты может отсутствовать, возможно обнаружение матки).

### Инструментальные исследования

По величине и объему яичка можно косвенно судить о его функционировании, поскольку семенные каналцы, содержащие сперматогенный эпителий, составляют около 90% объема ткани яичка (согласно исследованиям Sharpe, проведенным в 1983 г.). Таким образом, яичко меньших размеров имеет, соответственно, мень-



шее количество семенных канальцев, что в конечном итоге влияет на сперматогенную функцию.

Величину яичка характеризуют по объему или по величинам трех измерений.

**Орхиоволюметрия.** В 1966 г. появился орхидометр Прадера, представляющий собой набор из 12 моделей эллипсоидной формы с объемами 1, 2, 3, 4, 5, 6, 8, 10, 12, 15, 20 и 25 мл.

Разработаны формулы определения объема по линейным размерам.

Формула Ламберта (1951):

$$V = 0,71 \times \text{длину} \times \text{ширину} \times \text{толщину.}$$

### Аппаратные методы исследования

**Ультразвуковое исследование.** Переоценить значимость УЗИ в диагностике различных форм крипторхизма невозможно, особенно в сочетании с доплерографией. Метод дает возможность выявить неопущенное яичко, определить его локализацию, размеры, объем, состояние окружающих тканей, структуру, состояние кровотока, ИР.

Размеры крипторхированных яичек в большинстве случаев снижены (табл. 50.1), паренхима их, как правило, уплотнена, эхогенность ее повышена. Иногда структура пораженных яичек неоднородна.

Размеры здоровых яичек при одностороннем крипторхизме зачастую также меньше возрастной нормы, причем с возрастом отставание размеров мошоночного яичка от нормальных возрастает. Это обусловлено как влиянием неопущенного яичка на здоровое (висцеро-висцеральное влияние), так и тем, что крипторхизм — системное заболевание, при котором нарушается развитие обоих яичек.

**Таблица 50.1.** Возрастные нормы размеров яичек у детей

Возраст, лет	Длина, см	Ширина, см	Объем, см <sup>3</sup>
3 мес – 3 года	1,35±0,1	0,71±0,06	0,72±0,16
3–6	1,56±0,13	0,74±0,09	0,94±0,2
6–9	1,97±0,34	0,85±0,11	1,15±0,4
9–12	2,45±0,27	1,3±0,3	4,33±1,6
12–14	3,07±0,3	2,0±0,22	12,95±3,6

Важным показателем служит ИР — уголнезависимый параметр периферического сопротивления сосудов. Его исчисляют по формуле:

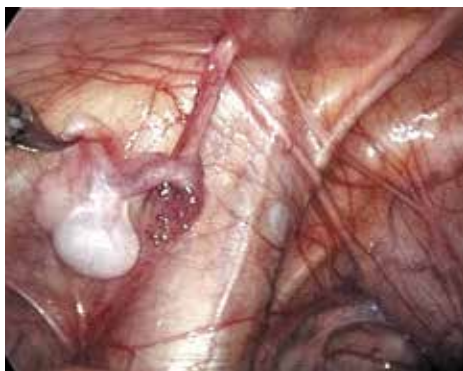$$\text{ИР} = (\text{скорость кровотока во время систолы} - \text{скорость кровотока во время диастолы}) / \text{скорость кровотока во время систолы.}$$

$$N = 0,60 - 0,65.$$

При потере эластичности сосудов, когда развиваются периваскулярные футляры, ИР повышается максимально до 1,0. При этом страдает трофика яичка, развиваются дистрофические процессы в паренхиме яичка. С возрастом данное состояние прогрессирует.

Снижение ИР (менее 0,6) указывает на наличие артериовенозных шунтов, то есть кровь, сбрасываясь по шунтам в венозный сегмент, минует микроциркуляторное русло, вызывая тяжелую гипоксию клеток. Это состояние необратимо, наступает у детей старшего возраста.

В сочетании с физикальным обследованием УЗИ дает 100% результат при паховой форме крипторхизма. УЗИ — основной инструментальный метод диагностики крипторхизма.



**Рис. 50.2.** Диагностическая лапароскопия при абдоминальной форме крипторхизма

органов малого таза), так как указанные методы не заменяют необходимость диагностической лапароскопии.

**Диагностическая лапароскопия** (рис. 50.2) — единственный достоверный метод в случае непальпируемых яичек. При непальпируемом яичке диагностическая лапароскопия является обязательной. Необходим тщательный осмотр паховой области, яичковых сосудов по направлению к почке, паравезикального пространства, что возможно только с помощью установки рабочего инструмента. Отсутствие яичка при визуализации семявыносящего протока и сосудов, уходящих в паховый канал, подразумевает возможное наличие зачатка гонады и требует ревизии пахового канала. В нашей клинике данный этап совмещается с протезированием в пубертатном возрасте во избежание повторных операций в этой области.

Отсутствие яичка при визуализации слепо оканчивающихся сосудов предполагает полную атрофию гонады, так называемое исчезающее яичко (*vanishing testis*), что происходит, вероятнее всего, в результате перекрута и инфаркта яичка и не требует паховой ревизии.

Если яичковые сосуды и семявыносящий проток в типичном месте не визуализируются, это требует ревизии перивезикального и забрюшинного пространств до почки в целях визуализации эктопированной гонады, так как случаи истинной агенезии крайне редко встречаются.

В случае наличия гонады в брюшной полости проводится оценка ее положения, размеров, состояния и длины сосудов и семявыносящего протока.

При низком, или пограничном, положении гонады, так называемом выглядывающем яичке (*peeping testis*), возможна гормональная терапия. У части детей наблюдается низведение яичка в паховый канал, что позволяет провести открытую орхиопексию.

Для выбора хирургической тактики проводится тракция инструментом за гонаду до противоположного пахового кольца, что означает возможность одноэтапной лапароскопической орхиопексии без пересечения яичковых сосудов.

В случае высокого положения яичка проводится двухэтапная орхиопексия Фоулера–Стефанса.

Дети с анорхизмом наблюдаются эндокринологом, и в возрасте 13–14 лет им проводится протезирование гонад силиконовым протезом.

### Гормональные исследования

Исследования гормонального профиля очень актуальны у детей с двусторонним крипторхизмом, особенно если не удается определить наличие яичек в паховом

При абдоминальной форме, когда яичко не определяется в паховом канале, часто не удается выявить яичко в брюшной полости на УЗИ. Однако это не означает, что его там нет. В этих случаях только диагностическая лапароскопия является единственным достоверным методом.

**Ангиография** применяется в редких случаях полиорхизма, перекрестной эктопии яичка для изучения особенностей кровоснабжения и определения тактики лечения.

**КТ, МРТ** применяют редко (в случаях нарушения формирования пола для определения положения гонад и

канале. При изолированном одностороннем крипторхизме оценка гормонального статуса нецелесообразна.

Спектр гормональных исследований при крипторхизме зависит от возраста пациента. Основные показатели, определяемые при крипторхизме у детей, — ФСГ, ЛГ, тестостерон, антимюллеров гормон, ингибин В. Данные показатели характеризуют состояние гипоталамо-гипофизарно-гонадной системы. При двустороннем крипторхизме в возрасте до 3–6 мес оценивают базальные уровни ЛГ, ФСГ и тестостерона. Повышенные значения ЛГ и ФСГ при сниженном тестостероне позволяют заподозрить анорхизм. В более старшем возрасте (до пубертата) оценка ЛГ, ФСГ нецелесообразна, а оценка уровня тестостерона эффективна только после стимуляционной пробы с хорионическим гонадотропином: повышение тестостерона в ответ на стимуляцию ХГЧ будет свидетельствовать о наличии яичек. В литературе описаны две основные методики проведения пробы с ХГЧ:

- 5000 ЕД/1,75 м<sup>2</sup> однократно — скрининговая проба для оценки наличия и функций яичек, но отрицательный результат данной пробы не позволяет поставить окончательный диагноз;
- 1500 ЕД в течение 3 дней (для детей до 1 года — 100 ЕД/кг) с последующим исследованием содержания тестостерона на 4-е сутки от начала пробы.

Оценка результатов пробы с ХГЧ:

- отсутствие подъема — анорхизм;
- подъем более чем на 0,8 нг/мл (3,57 нмоль/л) или абсолютное значение больше 0,9 нг/мл (4,02 нмоль/л) свидетельствуют о наличии нормально функционирующих яичек.

У подростков в возрасте полового созревания выявление повышения ЛГ, ФСГ позволяет заподозрить первичный гипогонадизм, при снижении их содержания — вторичный гипогонадизм.

Гормональные исследования — только часть обследования ребенка с непальпируемыми яичками. Нет надежных эндокринных тестов, с помощью которых можно было бы дифференцировать монорхизм от непальпируемого нормального, дисгенетического или атрофичного яичка.

## ОСЛОЖНЕНИЯ

Среди осложнений крипторхизма выделяют следующие:

- воспаление;
- ущемление;
- заворот;
- малигнизацию яичка.

**Воспалительные изменения** крипторхизированного яичка обусловлены такими же факторами, что и нормального мошоночного яичка. Среди специфических воспалительных явлений выделяют гонококковую, туберкулезную, а также оппортунистические (*Herpes simplex I*, *Herpes simplex II*, вирус Эпштейна–Барр, *Mycoplasma*, *Ureoplasma*) инфекции.

**Ущемления** занимают определенное место среди причин болевого синдрома при крипторхизме. Ущемления неопущенного яичка возникают в связи с несоответствием размеров яичка и паховых колец, а также с ограниченным диапазоном движений.

**Заворот** относят к наиболее опасным осложнениям крипторхизма. Патогенез заворота яичка состоит в ротации яичка и аксиальном перекруте семенного канатика с последующей констрикцией сосудов, нарушением кровообращения и в конечном итоге некрозом яичка.

Лечение заворота только оперативное, хотя есть данные об удачных случаях деторсии перекрученного яичка. Однако проведению деторсии препятствуют

болезненность и отек мягких тканей паховой области, а также отсутствие информации, в какую сторону произошел заворот. При операции проводят интраоперационную деторсию, низведение яичка в мошонку и фиксацию яичка к оболочкам.

**Малигнизация** — одно из самых грозных осложнений при крипторхизме. Gilbert в 1940 г. высказал и доказал ряд положений:

- неопущенное яичко более склонно к малигнизации, чем здоровое;
- брюшное яичко больше подвержено малигнизации, чем паховое;
- операция низведения не предохраняет яичко от малигнизации.

Риск малигнизации крипторхированного яичка в 5–10 раз выше, особенно при орхиопексии после пубертатного возраста.

## ХИРУРГИЧЕСКОЕ ЛЕЧЕНИЕ

Лечение крипторхизма хирургическое, направленное на низведение и фиксацию гонады в мошонку. В настоящее время оптимальным сроком лечения является возраст 6–18 мес. Нижняя граница определяется течением мини-пубертата, во время которого может произойти самостоятельное опущение гонады в мошонку. По данным многочисленных исследований, необратимые изменения в герминативном эпителии яичка происходят после 12 мес жизни, тем самым определяя оптимальный срок лечения в этом возрасте, максимально до 18 мес жизни. Целью лечения крипторхизма является сохранение потенциальной фертильности и возможное снижение риска малигнизации гонады.

Арсенал предложенных методов хирургического лечения крипторхизма насчитывает около 250 операций. Обязательные этапы операции: мобилизация элементов семенного канатика, выпрямление пути их следования в мошонку, воссоздание общей влагалищной оболочки яичка, создание ложа в мошонке для яичка, фиксация яичка, ушивание пахового канала.

**Техника операции.** Наиболее часто применяют паховый доступ. При возникающих трудностях в определении яичка используют расширенный паховый доступ. Альтернативой служит предбрюшинный доступ (разрез выполняют горизонтально от точки, расположенной посередине линии, соединяющей лобковый бугорок с передней верхней подвздошной остью). Предбрюшинный доступ применяют при отсутствии, гипоплазии яичка, высоком паховом яичке. Предбрюшинный доступ позволяет при необходимости провести ревизию брюшной полости в целях идентификации яичка.

Цель мобилизации элементов семенного канатика — достижение максимальной длины семенного канатика для низведения яичка в мошонку без натяжения элементов семенного канатика. Выделяют вагинальный отросток брюшины до внутреннего пахового кольца, затем прошивают, перевязывают и пересекают. Элементы семенного канатика освобождают от связок и тяжей (предбрюшинная диссекция), таким образом, длина семенного канатика увеличивается за счет выпрямления сосудов и мобилизации. За счет пересечения кремастера, выделения вагинального отростка брюшины и предбрюшинной диссекции можно добиться удлинения семенного канатика.

**Создание ложа для яичка.** Этот этап операции выполняют путем растяжения тканей мошонки пальцем или корнцангом. При этом создается канал в мошонку, по которому будет низведено яичко.

### Фиксация яичка

*Метод Шюллера.* При отсутствии натяжения элементов семенного канатика яичко опускают в мошонку и фиксируют за оболочки к *tunica dartos*.

*Метод Петривальского–Шемакера* состоит в фиксации низведенного яичка на дне мошонки между кожей и мясистой оболочкой двумя швами. Многие авторы

считают этот метод оптимальным, поэтому он наиболее распространен в нашей стране и в Европе.

При паховой форме крипторхизма возможно применение мошоночного доступа по Bianchi.

### **Лапароскопическое лечение абдоминальной формы крипторхизма**

С появлением лапароскопии в арсенале хирурга-уролога значительно повысились возможности диагностики и лечения такой тяжелой формы крипторхизма, как абдоминальная. Диагностическая лапароскопия позволяет найти яичко в брюшной полости или убедиться в его отсутствии.

Основная лапароскопическая операция при высоком положении абдоминального яичка (2–4 см от внутреннего пахового кольца) — операция Фаулера–Стефанса, ее проводят в два этапа.

- На первом этапе, который обычно следует непосредственно после диагностической лапароскопии, производят пересечение яичковых сосудов — артерии и вены. Тестикулярные сосуды очень короткие, поэтому не удастся низвести яичко в мошонку без натяжения. После пересечения яичковых сосудов развиваются анастомозы с сосудами семявыносящего протока.
- Через 6 мес выполняют второй этап — собственно низведение яичка в мошонку, причем мобилизацию семенного канатика осуществляют лапароскопически, затем формируют канал, по которому яичко опускается в мошонку. Фиксация яичка в мошонке может быть различной, чаще всего по методу Петривальского.

Если яичко находится близко к внутреннему паховому кольцу, операцию проводят в один этап, без пересечения яичковых сосудов.

Крипторхизм до настоящего времени остается актуальной проблемой современной хирургии, его рассматривают как системное эндокринологическое заболевание, нарушение развития соединительной ткани. Задержка опускания яичка бывает лишь следствием данных нарушений, наиболее видимым проявлением. Именно поэтому важно совместное действие хирурга и эндокринолога при лечении крипторхизма.

## **КОНСЕРВАТИВНОЕ ЛЕЧЕНИЕ**

### **Гормональная терапия**

Консервативная терапия ХГЧ или гонадотропин-рилизинг-гормоном основана на том, что опущение яичек является гормонозависимым процессом. Гонадотропины воздействуют на клетки Лейдига, которые вырабатывают тестостерон, и отмечается повышение его количественного показателя. Проявляется это отеком и увеличением мошонки и полового члена, возможным появлением лобкового оволосения (указанные изменения регрессируют после окончания лечения), увеличением размеров гонад и, главное, что и является целью терапии, — возможным опущением яичка в мошонку. По данным Европейского общества детских урологов (ESPU) (2015), успешной гормональная терапия бывает в 20% случаев и еще в 20% случаев существует риск рецидива заболевания.

На сегодняшний день считается возможным проведение гормональной терапии у детей в следующих случаях:

- 1) при двустороннем крипторхизме;
- 2) абдоминальном крипторхизме (только после лапароскопии).

В настоящее время применяется следующая схема ХГ: внутримышечно 2 раза в неделю по 8–10 инъекций. Дозы: до 2 лет — 250 МЕ на инъекцию, 2–7 лет — 500 МЕ, 7–12 лет — 1000 МЕ.

Противопоказания к гормональной терапии:

- 1) эктопия;
- 2) сопутствующая грыжа;
- 3) вторичный крипторхизм после паховой хирургии;
- 4) непальпируемые яички без лапароскопии.

Применение гормональной терапии до сих пор остается предметом дискуссии. Нет единого взгляда и на необходимость консервативного лечения крипторхизма в предоперационном периоде, особенно при односторонних формах.

В 70-е гг. XX в. появился новый препарат для лечения крипторхизма — рилизинг-фактор лютеотропного гормона (ЛГРГ), под воздействием которого повышается синтез ЛГ, а также ФСГ. ЛГРГ выпускают в виде спрея для интраназального применения, что гораздо удобнее для применения у детей. Схема применения: 2–5 нед по 100 мг в каждый носовой ход (всего 200) 6 раз в течение дня.

Многие авторы предлагают комбинированное применение ЛГРГ и ХГЧ. При этом под действием повышенного содержания ФСГ образуются клетки Лейдига, которые начинают развиваться и функционировать под действием ЛГ и ХГЧ.

Повторные курсы ХГЧ при неэффективности первого курса нецелесообразны.

Побочные эффекты лечения ХГЧ включают отечность мошонки, появление лобкового оволосения, пигментацию, увеличение полового члена. Однако после окончания лечения все перечисленные изменения регрессируют.

### Алгоритм ведения

*Синдром пустой мошонки с односторонним поражением при правильном строении наружных половых органов.* Сроки обследования и лечения — до 18 мес. Необходимы консультация хирурга-уролога, выполнение УЗИ мошонки, паховых областей и брюшной полости для обнаружения неопустившегося яичка. В случае выявления эктопии яичка или паховой формы крипторхизма показано хирургическое лечение в возрасте 6–18 мес. При отсутствии яичка в мошонке, паховом канале и исключенной эктопии можно думать об абдоминальной форме крипторхизма или монорхизме. УЗИ брюшной полости для визуализации брюшного яичка не всегда является достоверным. В таком случае диагностическая лапароскопия является обязательным методом диагностики. При выявлении абдоминальной формы крипторхизма проводится хирургическое лечение, возможно, в два этапа; при монорхизме в пубертатном возрасте проводится ревизия пахового канала с протезированием силиконовым протезом. Все дети после лечения должны наблюдаться детским хирургом-урологом; ежегодно проводятся генитометрия, УЗИ органов мошонки с доплерографией; консультация эндокринолога показана в пубертатном возрасте.

*Синдром пустой мошонки с двусторонним поражением с правильным строением наружных половых органов.* Сроки обследования и лечения: необходимы консультации уролога, эндокринолога, генетика в периоде новорожденности (до 3–6 мес жизни в период мини-пубертата) с исследованием гормонального профиля, проведением кариотипирования, УЗИ органов малого таза, паховых областей (определение гонад, визуализация простаты, возможно, матки).

При выявлении паховой формы двустороннего крипторхизма возможно назначение эндокринологом курса гормональной терапии. В течение и по окончании курса необходимы повторная консультация специалистов (хирурга, эндокринолога) и УЗИ яичек. При опущении яичек в мошонку необходимо динамическое наблюдение ребенка, так как возможен рецидив, и в таком случае может потребоваться хирургическое лечение. При отсутствии эффекта от гормональной терапии показано хирургическое лечение, оптимально в течение 1 мес после последней инъекции (на фоне стимуляции более благоприятные условия с точки зрения внутриорганного кровотока гонады).

При подозрении на абдоминальную форму крипторхизма в возрасте 1 года необходима диагностическая лапароскопия. При обнаружении яичек в брюшной полости необходима оценка их состояния, положения, длины сосудов и семявыносящего протока, после чего оптимальным является проведение курса гормональной терапии. После оценки эффективности лечения пальпаторно и УЗИ проводится хирургическая коррекция.

### **ОСЛОЖНЕНИЯ И ПРОГНОЗ**

К осложнениям хирургического лечения крипторхизма относятся рецидив и атрофия яичка. Риск возникновения атрофии яичка, по данным мировой литературы, возможен в 2–15% случаев при пальпируемых яичках, при непальпируемых яичках он выше, достигает 24%.

При двустороннем крипторхизме возможно развитие гипогонадизма.

По данным исследований, частота отцовства у мужчин с двусторонним крипторхизмом составляет 65%, односторонним крипторхизмом — 89%. В контрольной группе — 93%.

## **50.5. ВАРИКОЦЕЛЕ**

### **Код по МКБ-10**

I86.1. Варикоцеле.

### **ЭПИДЕМИОЛОГИЯ**

Варикозное расширение вен семенного канатика относят к распространенным заболеваниям детской репродуктивной системы. У детей и подростков варикоцеле проявляется в 12,4–25,8% случаев. Серьезные нарушения сперматогенеза отмечают приблизительно у 30% больных, оперированных в детском возрасте. В общей сложности с варикозом семенных вен связывают до 40% бездетных браков, что негативно сказывается на современной демографической обстановке и становится очевидным свидетельством неблагополучия в лечении.

### **ЭТИОЛОГИЯ, ПАТОГЕНЕЗ**

Варикоцеле развивается преимущественно слева (78–90% случаев). Локализация справа (до 10,6% случаев) обычно свидетельствует о наличии новообразования в забрюшинном пространстве или является проявлением сосудистых аномалий. Основными причинами левостороннего варикоцеле считают анатомические особенности. Известно, что кровь от яичка оттекает по трем венам: яичковой, кремастерной и вене семявыносящего протока. Две последние впадают в систему подвздошных вен, а левая яичковая вена впадает в левую почечную вену, что может дополнительно приводить к формированию градиента давления, тогда как правая соединяется с нижней полой веной тотчас ниже правой почечной вены. Подобное анатомическое строение имеется практически у всех, однако патологический сброс крови наблюдается значительно реже.

Проведенными гистологическими и иммуногистохимическими исследованиями доказано, что в основе развития варикоцеле лежат нарушения эмбриогенеза венозной сети яичка и семенного канатика, выражающиеся в рассыпном типе строения вен (вместо одного сосуда обнаруживают сеть вен мышечного типа различной морфологической и морфометрической характеристики), нарушениях формирования коллагена в стенках сосудов (отсутствие в стенках венозных сосудов коллагена IV типа, значительные нарушения в формировании коллагена III типа). Все эти изменения приводят к моторной и гидродинамической дискоординации в системе оттока крови, развитию компенсаторных процессов, их деста-

билизации и формированию варикоцеле. Изменения в стенке вен (расширение, склероз, деструкция клапанов), выявляемые в биоптатах, наслаиваясь на врожденную патологию формирования сосудов, носят вторичный характер. Они могут быть следствием отсутствия клапана в устье тестикулярной вены, подъема давления в левой почечной вене, венозного рефлюкса, ретроградного течения крови за счет меньшего количества клапанов в левой яичковой вене по сравнению с правой и повреждения клапанов. Следует отметить, что в генезе варикоцеле могут присутствовать и генетические факторы.

Варикоцеле может быть диагностировано и в дошкольном возрасте, но наиболее часто это происходит в начале полового созревания. Варикоцеле встречается у подростков и появляется в основном на левой стороне (78–93% случаев). Правостороннее варикоцеле встречается реже и обычно диагностируется при двустороннем процессе, а как изолированное встречается редко.

Патологический ретроградный кровоток может явиться и следствием повышения давления в левой почечной вене при наличии аортомезентериального пинцета.

В препубертатном и начале пубертатного периода мальчики интенсивно растут, что приводит к повышению давления в гроздевидном сплетении за счет прироста ортостатического давления. В этот же период наблюдается усиленный приток крови к яичкам, и в силу анатомических предпосылок слева возникает затруднение оттока и развивается варикозная деформация стенок измененной сети яичковых вен и гроздевидного сплетения.

Длительный застой венозной крови приводит к повышению температуры тела, развитию циркуляторной и тканевой гипоксии в яичке (с возможным исходом в склероз) и нарушению дифференцировки сперматогенного эпителия. Эти нарушения также могут быть вызваны шунтированием крови, когда артериальная кровь, минуя микроциркуляторное русло паренхимы яичка, поступает сразу в венулы. При этом также развивается циркуляторная гипоксия тестикулярной ткани — один из основных факторов формирования секреторной патоспермии и бесплодия. Происходит повреждение гематотестикулярного барьера, функции которого выполняет базальная мембрана и клетки Сертоли. Развивается аутоиммунный процесс. Появившиеся в общем русле крови циркулирующие антитела вследствие разных причин могут преодолевать гематотестикулярный барьер правого яичка и вызывать нарушение его морфологии и функций. В дальнейшем это может проявиться снижением общего сперматогенеза, появлением патологических форм сперматозоидов и развитием бесплодия.

## КЛАССИФИКАЦИЯ

Существует несколько классификаций варикоцеле.

**По стороне поражения:** левостороннее, правостороннее, двустороннее.

**По этиологии:** первичное (в отечественной литературе — идиопатическое) — обусловлено несостоятельностью яичковой вены, развивающейся на фоне ее врожденных изменений (отсутствие в стенке вен коллагена IV и III типа); симптоматическое (вторичное) — обусловлено венозной гипертензией в почечной вене и обратным током крови из почечной вены по яичковой в гроздевидное сплетение, а затем по системе наружной семенной вены в общую подвздошную с формированием компенсаторного ренокавального анастомоза. Сама венозная гипертензия в почке может быть обусловлена органическим стенозом почечной вены. Промежуточное положение занимает функциональное стенозирование почечной вены (функциональное варикоцеле), то есть сдавление в ортостазе левой почечной вены между верхней брыжеечной артерией и аортой при чрезмерно остром угле ее отхождения. В клиностазе угол больше, и отток по почечной вене не нарушен. В ортостазе венозный ток извращен и направлен из почечной вены вниз, по яичко-



вой вене в гроздевидное сплетение. Резкое переполнение гроздевидного сплетения в положении стоя исчезает при переходе больного в положение лежа. В отечественной литературе это состояние известно как аортomezентериальный пинцет, его выявляют приблизительно у 5–18% всех детей с варикоцеле.

**По характеру венозного рефлюкса** (Coolsaet B.L., 1980): с ренотестикулярным, илеотестикулярным, со смешанным вариантом рефлюкса.

**По степени:**

- I степень — расширение вен яичка определяется только пальпаторно при проведении пробы Вальсальвы в вертикальном положении ребенка;
- II степень — расширенные извитые вены четко видны и пальпируются в мошонке в вертикальном положении ребенка даже без пробы Вальсальвы, в горизонтальном положении вены спадаются;
- III степень — расширенные извитые вены четко видны и пальпируются в мошонке, определяется уменьшение размеров яичка.

**По сочетанию с гипертензией в почечной вене:** варикоцеле с гипертензивным синдромом в почечной вене; варикоцеле без гипертензивного синдрома в почечной вене.

**По определяемости физикальными методами:** клиническое; субклиническое. Субклиническими называют формы, не выявляемые при физикальных, но выявляемые при ультразвуковых методах исследования, нередко при профилактических осмотрах. Следует сказать, что используемая ранее классификация варикоцеле по стадиям в настоящее время несколько утратила свое клиническое значение, так как многочисленными исследованиями не выявлена корреляция между стадией варикоцеле и степенью нарушения сперматогенеза.

## КЛИНИЧЕСКАЯ КАРТИНА

Клинические проявления варикоцеле обычно скудны. Больные не предъявляют существенных жалоб, и расширение вен обычно выявляется при профилактических осмотрах в школах.

- Больные предъявляют жалобы на периодические тянущие боли в соответствующей половине мошонки. Боли могут усиливаться при физической нагрузке, половом возбуждении и в вертикальном положении тела (из-за повышения венозного давления).
- Больные предъявляют жалобы на наличие расширенных вен в мошонке («пучок червей»), выявляемых при самообследовании и акцентирующих внимание больного, особенно в период полового созревания.

Клиническим проявлением вторичного варикоцеле могут быть боли в поясничной области, примесь крови в моче (макро- и микрогематурия, протеинурия).

Обследование начинают с подробного сбора анамнеза, при этом обращают внимание на давность симптома, наличие болей или травмы поясничной области, а также на изменение АД и наличие гематурии в анамнезе.

## ДИАГНОСТИКА

**Анамнез.** Обращают внимание на давность появления симптомов и их выраженность.

**Осмотр и физикальное обследование** проводят в теплом помещении в положении пациента стоя и лежа. В вертикальном положении больного необходимо исследовать оба яичка в целях выявления разницы в их размерах (в кабинете это можно сделать с помощью тестикулометра), оценить изменение их консистенции и эластичности. Необходимо провести легкие тракции яичка для уменьшения эффекта кремастерного рефлекса, часто скрывающего расширенные вены. Проводят функциональные пробы — Иванисевича и Вальсальвы (кашлевого

толчка). Пробу кашлевого толчка проводят при пальпации семенного канатика. При покашливании в области наружного пахового кольца у больных детей определяется импульс, возникающий вследствие передачи повышенного внутрибрюшного давления на вены гроздевидного сплетения; у здоровых детей этот импульс обычно не определяется. Демонстративен также прием Иванисевича: у ребенка в положении лежа семенной канатик на уровне наружного кольца пахового канала прижимают к лонной кости. При этом вены канатика в мошонке не наполнены. Если не прекращать сдавление канатика, наполнения вен не происходит и при переводе ребенка в вертикальное положение. Если же прекратить давление на канатик, гроздевидное сплетение тотчас же наполнится.

Данные физикального обследования позволяют выявить наличие расширения вен семенного канатика, предположить характер гипертензии в почечной вене (стойкая или преходящая), выяснить наличие и степень гипотрофии яичка на стороне варикоцеле.

### Лабораторные и инструментальные исследования

Лабораторные исследования включают общий анализ мочи для выявления протеинурии и микрогематурии, а у подростков старше 15 лет — **микроскопический анализ эякулята**. Технология исследования выдерживается в соответствии с руководством Всемирной организации здравоохранения по исследованию и обработке эякулята человека. Однако интерпретация полученных результатов не является однозначной, и в подростковом возрасте результаты этого метода рассматриваются лишь как один из критериев оценки состояния яичка.

Важным в оценке степени возможного поражения яичка и в целях прогнозирования результата лечения определяют уровень ФСГ и ЛГ и рилизинг-гормон лютеинизирующего гормона (LHRH), свободного тестостерона и концентрации ингибина В.

«Золотым стандартом» в диагностике варикоцеле в настоящее время считают скротальную эходоплерографию. Исследование выполняют в ортостазе, клиностазе и с использованием модифицированной пробы Вальсальвы. С ее помощью также можно выявить субклинически протекающее варикоцеле, трудно выявляемое пальпаторно.

При УЗИ мошонки измеряют три размера во взаимно перпендикулярных проекциях обоих яичек, общий объем гонад, сравнивают их с возрастной нормой и друг с другом (табл. 50.2). Объем рассчитывают по формуле:  $V = 0,523 \times l \times h \times d$ , где  $l$  — длина,  $h$  — ширина,  $d$  — толщина яичка. Исследуют диаметр вен гроздевидного сплетения с двух сторон в покое и на высоте модифицированной пробы Вальсальвы, регистрируют наличие, длительность и скорость обратного кровотока, измеряют IR яичковых сосудов (снижение IR менее 0,6 свидетельствует о выраженной гипоксии тестикулярной ткани) (табл. 50.3). Максимальное значение диаметра неизмененных вен гроздевидного сплетения составляет до 2 мм.

**Таблица 50.2.** Объем яичек (мл) в различные возрастные периоды (Ультразвуковая диагностика в детской андрологии / Под ред. Пыкова М.И., 2016)

Возраст, годы					
8-10		11-13		14-17	
правое	левое	правое	левое	правое	левое
0,83 0,53–1,06	0,76 0,52–1,03	3,14 0,76–6,86	3,06 0,70–6,99	12,60 8,90–17,47	13,20 8,80–19,40

**Таблица 50.3.** Параметры тестикулярного кровотока в норме («Ультразвуковая диагностика в детской андрологии», под ред. Пыкова М.И., 2016)

Параметры кровотока	Возраст, годы		
	8-10	11-13	14-17
$V_{\max}$ , см/с	5,3±0,47	6,4±0,45	9,1±0,22
$V_{\min}$ , см/с	1,7±0,07	2,5±0,02	3,7±0,08
IR	0,62±0,005	0,63±0,01	0,61±0,02

Эхографически заключение о варикоцеле можно устанавливать сразу, если размер вен в спокойном состоянии составляет 3 мм и более. При подозрении на варикоцеле необходимо проводить нагрузочную пробу Вальсальвы. В последнее время предлагается эту пробу утяжелить: мальчик вначале делает 6–8 приседаний, потом напрягает брюшную стенку, а само сканирование осуществляется при вертикальном положении пациента. Диаметр вен при такой нагрузочной форме у здорового человека не должен увеличиваться более чем на 1 мм. Отрицательное значение нагрузочных проб может свидетельствовать о венозной недостаточности.

К гемодинамическим признакам варикоцеле относятся изменение направления потока крови при напряжении, которое продолжается более 1 с, маятникообразный поток крови. Далее необходимо проведение ультразвуковой доплерографии. При субклинических формах заболевания характерно значительное повышение IR. В дальнейшем, при утяжелении процесса, IR снижается менее 0,62, что свидетельствует о выраженной гипоксии в ткани яичка.

Из других эхографических симптомов варикоцеле следует указать на уменьшение объема пораженного яичка (варикозная орхопатия) без изменений характеристик эхогенности и структуры ткани яичка. При разнице в объеме более 20% можно говорить о гипотрофии яичка. При УЗИ необходимо оценить состояние предстательной железы.

В литературе предложено большое количество методов диагностики варикоцеле: контактная скротальная термометрия, теплография, радиоизотопное сканирование мошонки. Эти методы в настоящее время считают факультативными. Их применение целесообразно только в некоторых случаях при подозрении на субклиническое течение варикоцеле. При варикоцеле, не спадающемся в горизонтальном положении пациента, необходимо для исключения объемного забрюшинного образования проведение дополнительных исследований (экскреторной урографии, КТ с контрастированием, МРТ органов забрюшинного пространства).

В специализированных стационарах расширены показания к применению флебографии, которая выполняется под местной анестезией:

- при двустороннем варикоцеле;
- рецидиве варикоцеле;
- быстро прогрессирующем варикоцеле, особенно у детей допубертатного периода;
- сочетании варикоцеле с гематурией, артериальной гипертензией, болью в поясничной области;
- как первый этап в эндоваскулярной окклюзии или эмболизации яичковой вены.

Сочетанные аномалии развития у детей с варикоцеле обычно не обнаруживаются. Ассоциированным расстройством региональной гемодинамики является флебэктазия вен малого таза, поэтому следует принимать во внимание и вероятность развития застойных явлений в простате на фоне нарушения венозного оттока, что в дальнейшем может играть отрицательную роль в прогнозе сохранения фертильности.

## ЛЕЧЕНИЕ

В настоящее время лечение варикоцеле осуществляют в соответствии с выявленным с помощью доплерографии вариантом нарушения внутриорганного кровообращения. Цель лечения — устранение венозного рефлюкса для восстановления интратестикулярного кровотока и тканевой гипоксии в целях предупреждения прогрессирования орхопатии и создание оптимальных гемодинамических условий для адекватного сперматогенеза.

Согласно Международным клиническим рекомендациям по детской урологии, основные показания к хирургическому лечению варикоцеле следующие.

1. Признаки орхопатии (уменьшение объема яичка по сравнению со здоровым на 20% и более).
2. Наличие болевого синдрома или психологический дискомфорт.
3. Изменения качественных и количественных показателей в спермограмме у подростков, достигших 15 лет (облигатный признак).

В отечественной практике дополнительным ориентиром могут служить показатели IR сосудов яичек при варикоцеле (табл. 50.4).

**Таблица 50.4.** Показатели индекса резистентности сосудов яичек при варикоцеле (Пыков М.И., 2001)

Эхогенность паренхимы яичек	Изменение объема яичек	IR
Не изменена	≤8%	0,59–0,6
Умеренно повышена	8–20%	0,54–0,57
Повышена	≥20%	0,54 и ниже

### Консервативное лечение

Дети, у которых отсутствуют явления орхопатии и не нарушен внутриорганный кровоток (IR — 0,59–0,6), в хирургическом лечении не нуждаются. Этим больным назначают консервативную терапию венозной недостаточности, включающую применение венопротекторов, курсы антиоксидантной терапии, гипербарической оксигенации (уровень доказательности D). Лечение проводят под контролем УЗИ органов мошонки с доплерографией внутриорганного кровотока. При прогрессировании явлений орхопатии встает вопрос о хирургическом лечении.

### Хирургическое лечение

Существует несколько типов оперативных вмешательств:

- окклюдизирующие операции на различных уровнях тестикулярной вены (высокое и низкое лигирование сосудов);
- микрохирургические операции наложения тех или иных видов вено-венозных анастомозов.

Виды оперативных доступов:

- забрюшинный (операции Паломо, Иванисевича, Бернарди);
- паховый и подпаховый (операции Мармара, Яковенко);
- лапароскопический;
- интервенционный сосудистый (селективная трансвенозная окклюзия).

На сегодняшний день чаще используют забрюшинный доступ, выполняемый как с использованием лапароскопической методики, так и открытым путем, субингвинальную перевязку (операцию Мармара), а также эндоваскулярную окклюзию.

**Лапароскопическая перевязка левой яичковой вены.** Операция включает несколько этапов: наложение пневмоперитонеума, вскрытие париетальной брюшины, тупую циркулярную мобилизацию всего сосудистого пучка, выделение и

сохранение лимфатических протоков, выделение артериальных стволов и лигирование оставшихся тканей сосудистого пучка яичка, гемостаз, послойные швы на раны.

При отсутствии лапароскопического оборудования возможно выполнение операции высокой перевязки **сосудистого пучка яичка с сохранением путей лимфооттока** с применением прецизионной техники. В левой подвздошной области делают поперечный разрез кожи длиной 5–6 см, отступив от верхней передней ости подвздошной кости на 2–3 см. Апоневроз наружной косой мышцы рассекают по ходу волокон. Пинцетами, а затем крючками Фарабефа раздвигают подлежащие мышцы. Брюшинный мешок двумя тупферами смещают медиально, после чего в забрюшинном пространстве становится видимым сосудистый пучок яичка. При использовании оптического увеличения удается четко определить лимфатические сосуды. После пересечения перивенозной фасции с помощью сосудистых ножниц осторожно отделяют лимфатические и артериальные сосуды от стволов яичковой вены. Сосудистый пучок яичка и все мелкие венозные образования, проходящие около него, захватывают диссектором и перевязывают. Операционную рану зашивают послойно, накладывают внутрикожный косметический шов.

**Субингинальная перевязка вен гроздевидного сплетения (операция Мармара).** Операция выполняется с использованием операционного микроскопа и микрохирургического инструментария. Линейный разрез в области наружного пахового кольца пахового канала, разделяя подлежащие ткани, верифицируют местоположение семенного канатика, последний с помощью диссектора выводят за пределы кожной раны, разводят волокна креmasterной мышцы и верифицируют вены и сопровождающие их лимфатические коллекторы. Последние отделяют и сохраняют, а вены лигируют в проксимальном и дистальном участках нерассасывающимися нитями, накладывают швы на рану и защищают область разреза асептической повязкой.

**Метод эндоваскулярной склеротерапии левой яичковой вены.** Эту методику лечения проводят в рентген-хирургической операционной. Выполняется пункция правой бедренной вены по Сельдингеру, ангиографический катетер проводят через нижнюю полую вену и выполняют катетеризацию левой почечной вены. Селективно катетер устанавливают в левую яичковую вену и проводят флебографию для оценки строения ее бассейна и визуализации ретроградного сброса до гроздевидного сплетения. После оценки ангиоархитектоники коллатералей и перетоков по катетеру вводят склерозирующий препарат (3% вспененный раствор натрия тетрадецилсульфата), предварительно пережав семенной канатик у его выхода из пахового канала. Через 15 мин после склерозирования проводят контрольную диагностическую флебографию. Отсутствие контрастирования дистальных отделов левой яичковой вены и ее ветвей свидетельствует об эффективности лечения. Катетер извлекают. В месте пункции накладывают гемостатическую давящую повязку. Данная рентгеноэндоваскулярная методика может выполняться как при магистральном, так и при рассыпном типе строения яичковой вены.

Техническим препятствием к выполнению эндоваскулярного склерозирования может стать рассыпной тип впадения яичковой вены и невозможность селективной ее катетеризации, а также пороки развития и тромбозы нижней полую и подвздошных вен.

Наиболее частыми осложнениями в послеоперационном периоде является развитие гидроцеле на фоне операционной травмы лимфатических сосудов (до 3–5%). Именно поэтому предпочтение отдается лимфатикощадящей варикоцелэктомии (уровень доказательности А). При эндоваскулярной окклюзии подобное

осложнение не встречается. При подтверждении послеоперационного гидроцеле показано оперативное вмешательство (операция Бергмана).

Возможен рецидив ренотестикулярного рефлюкса, наличие которого подтверждается с помощью доплерографического исследования. Выполнение флебографии позволяет установить причину рецидива и выполнить эндоваскулярную окклюзию. При невозможности выполнения диагностической флебографии вопрос об оперативном вмешательстве решается с помощью описанных выше показаний.

При возникновении ложного рецидива, когда пальпаторно констатируется расширение вен, но отрицательная проба Вальсальвы и отсутствие реверсивного кровотока по данным доплерографии, состояние расценивают как флэбэктазию и воздерживаются от повторной операции.

Реабилитация предполагает не только устранение основного клинического проявления варикоцеле — варикозного расширения вен гроздевидного сплетения яичка, но и восстановление общего соматического статуса больного, то в течение первого месяца после операции достаточно лишь ограничить физические нагрузки. После операции целесообразно рекомендовать ношение плотных плавок в течение 14–20 дней. Пациентам не рекомендуются занятия тяжелой атлетикой и подъем тяжестей, купание в холодной воде, посещение бань и саун.

Диспансерное наблюдение пациентов, оперированных по поводу варикоцеле, должны проводить детские урологи-андрологи (детские хирурги, имеющие сертификат детского уролога-андролога) в строго декларированные сроки: через 1 мес — отсутствие расширения вен гроздевидного сплетения, через 6 мес — контроль за объемом яичка и определение наличия или отсутствия гидролимфоцеле, через 1 год после операции, а далее — ежегодно в случаях отсутствия компенсации потери объема яичка или реже в случаях, когда параметры развития яичек по критерию объема демонстрируют положительную динамику.

Даже после оперативного вмешательства в подростковом возрасте в дальнейшем проблемы с фертильностью могут возникнуть примерно в 20% случаев. Именно поэтому нельзя рассматривать оперативные вмешательства как единственный метод лечения варикоцеле. Ряд авторов предлагают отсрочить лечение до получения достоверного анализа спермы (после 18–20 лет).

# Глава 51

## Патология влагалищного отростка брюшины

*В.В. Ростовская, О.С. Шмыров*

### 51.1. ПАХОВАЯ ГРЫЖА

#### ОПРЕДЕЛЕНИЕ

Паховая грыжа — грыжа живота, выходящая через наружное кольцо пахового канала. Паховая грыжа характеризуется наличием грыжевого выпячивания в паховой области, обусловленного перемещением содержимого брюшной полости в паховый канал и мошонку (рис. 51.1).

**Код по МКБ-10**

K40. Паховая грыжа.

#### ЭПИДЕМИОЛОГИЯ

Распространенность паховых грыж в популяции, по данным различных авторов, варьирует от 1 до 5%. Мальчики страдают в 8–10 раз чаще, чем девочки. Паховые грыжи составляют 95% всех грыж передней брюшной стенки.

#### ЭТИОЛОГИЯ, ПАТОГЕНЕЗ

Этиопатогенетическим субстратом типичной косой паховой грыжи у детей бывает незаращенный вагинальный отросток брюшины (рис. 51.2). Последний появляется на 12-й неделе внутриутробного развития и является выпячиванием брюшины в область внутреннего пахового кольца. На 7–8-м месяце антенатального периода вагинальный отросток брюшины мигрирует совместно с яичком через паховый канал в мошонку, формируя одну из оболочек семенного канатика и собственную влагалищную оболочку яичка. К моменту рождения вагинальный отросток подвергается полной облитерации у 75% детей.

Наличие незаращенного вагинального отростка брюшины не подразумевает обязательного развития паховой грыжи. Диагноз паховой грыжи правомочен только при проявлении стойкого характерного симптомокомплекса. Суть патогенетического процесса — перемещение содержимого брюшной полости (например, кишки,

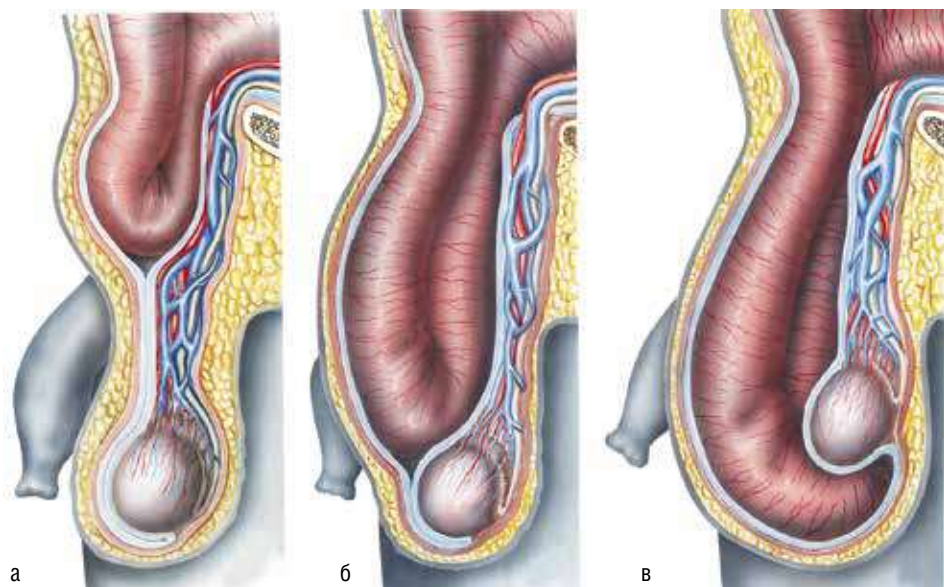


Рис. 51.1. Грыжи: а — паховая; б, в — пахово-мошоночная

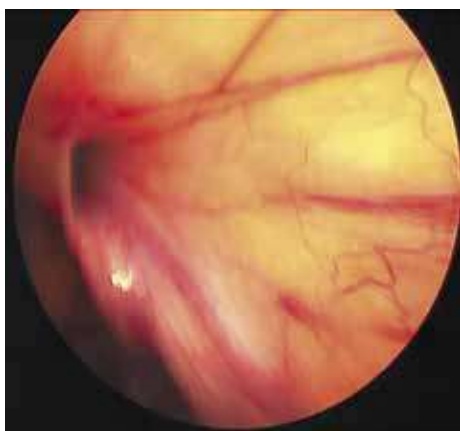


Рис. 51.2. Необлитерированный вагинальный отросток брюшины (эндофотография)

внутренних половых органов у девочек) вследствие повышения внутрибрюшного давления через необлитерированный вагинальный отросток брюшины в область пахового канала и мошонку.

Прямые паховые грыжи у детей встречаются крайне редко.

В подавляющем большинстве случаев они связаны с врожденной или ятрогенной патологией передней брюшной стенки. Содержимое грыжевого мешка пролабирует медиальнее нижних эпигастральных сосудов, в область наружного пахового кольца, и дистальнее.

### КЛАССИФИКАЦИЯ

Паховые грыжи в зависимости от уровня облитерации вагинального отростка и, соответственно, проекции грыжевого выпячивания подразделяют на паховые и пахово-мошоночные. При последнем варианте содержимое грыжевого мешка достигает мошонки и находится в ней.

Различают право-, лево- и двустороннюю паховые грыжи. Двусторонние паховые грыжи составляют 15% общего количества грыж передней брюшной стенки.

Также выделяют паховые грыжи вправимые (когда содержимое грыжевого мешка свободно вправляется в брюшную полость), невправимые и ущемленные. Невправимые паховые грыжи не вызывают острых клинических проявлений, встречаются редко, чаще у девочек при фиксации яичника к стенке грыжевого мешка. Ущемленные паховые грыжи вследствие сдавления в апоневротическом



кольце содержимого грыжевого мешка и нарушений кровоснабжения ущемленного органа проявляются острым симптомокомплексом.

В зависимости от строения грыжевого мешка можно выделить скользящую паховую грыжу. В этом случае одной из стенок грыжевого мешка становится стенка органа (например, мочевого пузыря, восходящая ободочная кишка).

### **КЛИНИЧЕСКАЯ КАРТИНА**

Клиническая картина неосложненной паховой грыжи проявляется наличием опухолевидного образования в паховой области, имеющего мягкоэластическую консистенцию, безболезненного при пальпации, свободно вправляющегося в брюшную полость. Если содержимым грыжевого мешка стала петля кишки, образование вправляется с характерным урчащим звуком. Образование может достигать дна мошонки. Грыжевое выпячивание чаще появляется при напряжении мышц передней брюшной стенки, плаче или беспокойстве ребенка, в вертикальном положении, то есть при любой ситуации, сопровождающейся повышением внутрибрюшного давления. Проба кашлевого толчка положительная.

При наличии неврвправимой паховой грыжи грыжевое выпячивание в брюшную полость не вправляется, но пальпация его безболезненна, отека периингинальных тканей и гиперемии кожи в проекции образования нет. У девочек содержимым неврвправимой паховой грыжи, как правило, бывает яичник, поэтому при пальпации консистенция грыжевого выпячивания плотноэластическая.

Болевой синдром не характерен для клинической картины неосложненной паховой грыжи.

Ущемление паховой грыжи проявляется острым симптомокомплексом болевого синдрома (жалобы на боли в паховой области или яичке у детей старшего возраста, беспокойство, плач у детей младшего возраста).

Грыжевое выпячивание становится плотным, резко болезненным при пальпации, в брюшную полость не вправляется. Характерный симптом ущемления грыжи — рвота, носящая рефлекторный характер, частота проявления этого симптома — около 24%. Через 8–12 ч после ущемления присоединяются признаки нарушения микроциркуляции: отек тканей в области грыжевого выпячивания, гиперемия кожи, нарастают явления интоксикации и кишечной непроходимости (при ущемлении петли кишки), рвота приобретает стойкий характер. В случае отсутствия своевременного лечения процесс может привести к некрозу ущемленного органа.

### **ДИАГНОСТИКА**

#### **Осмотр и физикальное обследование**

Диагностику паховой грыжи, как правило, проводят на основании клинического осмотра больного. Поводом к осмотру становится диспансерное обследование детей или жалобы родителей на периодическое появление опухолевидного образования в паховой области либо увеличение в размерах мошонки. Осмотр больного старшего возраста проводят стоя, с напряжением мышц живота, покашливанием. У детей младшего возраста в качестве способа повышения давления в брюшной полости можно использовать неинтенсивное надавливание на переднюю брюшную стенку.

#### **Лабораторные и инструментальные исследования**

В сомнительных случаях, когда при осмотре грыжевое выпячивание определить не удастся, но есть указания на него в анамнезе, целесообразно применение УЗИ пахового канала. При наличии просвета незаращенного вагинального отростка брюшины или содержимого грыжевого мешка и указания на появление грыже-

вого выпячивания в анамнезе диагноз паховой грыжи, как правило, не вызывает сомнений.

В случае ущемленной паховой грыжи диагностика базируется на основании особенностей клинической картины, данных анамнеза (острое начало заболевания, наличие грыжевого выпячивания ранее).

### Дифференциальная диагностика

Дифференциальную диагностику проводят с паховым лимфаденитом, кистой семенного канатика. Диагностическими критериями служат особенности клинической картины и данные УЗИ.

У девочек с двусторонней паховой грыжей необходимо кариотипирование для исключения синдрома тестикулярной феминизации.

При ущемленной паховой грыже дифференциальную диагностику проводят с паховым лимфаденитом, остро возникшей кистой семенного канатика, воспалительными заболеваниями органов мошонки, заворотом яичка.

### ЛЕЧЕНИЕ

В отношении паховой грыжи актуальна активная хирургическая тактика лечения. В случае неосложненной паховой грыжи операцию выполняют после 6 мес. При наличии невправимой паховой грыжи или ущемлений в анамнезе возрастные границы не определяют. Ущемленная паховая грыжа — показание к экстренному оперативному вмешательству.

Оперативное лечение может быть выполнено тремя способами:

- традиционным паховым грыжесечением;
- видеоассистированным чрескожным (с помощью иглы Туохи);
- лапароскопической герниорафией (герниопластикой).

**Традиционное паховое грыжесечение.** Косым разрезом в проекции поверхностного пахового кольца обнажают элементы семенного канатика. Из элементов семенного канатика поперечно выделяют грыжевой мешок (необлитерированный вагинальный отросток брюшины), мобилизуют до шейки без вскрытия пахового канала, прошивают, перевязывают и пересекают после ревизии. Пластику пахового канала не выполняют. Иссечение дистального участка грыжевого мешка не проводят. Содержимое грыжевого мешка выделяют и вправляют в брюшную полость.

**Лапароскопическая герниорафия (герниопластика).** Противопоказаниями считаются ущемленная паховая грыжа с флегмоной грыжевого мешка, некрозом грыжевого содержимого и ущемленные паховые грыжи у мальчиков, так как при этом невозможно достоверно оценить состояние гонады на стороне ущемления. Положение пациента на операционном столе — лежа на спине, ногами к монитору. Оператор и ассистент располагаются у изголовья пациента (у детей раннего возраста). У детей старше 4–5 лет монитор располагают на уровне ног со стороны грыжи. Хирург располагается на уровне головы с противоположной стороны, ассистент — рядом или напротив хирурга. В надпупочной области или чрезумбиликально выполняется вход в брюшную полость (открытая лапароскопия). Накладывают пневмоперитонеум. Давление  $\text{CO}_2$  в брюшной полости зависит от возраста ребенка и составляет от 8 мм рт.ст. у новорожденных до 14 мм рт.ст. у подростков. В типичных точках устанавливают три троакара, в зависимости от возраста это троакары от 3 до 5 мм. Через троакар в пупке вводится жесткая, стержнелинзовая  $30^\circ$  оптика. В брюшную полость вводят два манипулятора — это атравматический зажим Kelly и иглодержатель с нитью на атравматической игле.

Иглодержатель вводят через троакар, расположенный в правом мезогастрии. Вспомогательный инструмент (атравматический зажим Kelly, лигатурные ножни-

цы) вводят через троакар, расположенный в левом мезогастрii. В идеале пациент находится в положении Тренделенбурга 15–20° с поворотом стола на 15–20° в сторону, противоположную стороне, на которой выполняется операция. Шовный материал должен быть плетеный, нерассасывающийся 2/0 (например, Ethibond или шелк) или полифиламентная рассасывающаяся нить 1 или 0 со сроком рассасывания не менее 60 сут (например, Vicryl) на небольшой атравматичной игле.

В тех случаях, когда размеры необлитерированного глубокого пахового кольца более 2,0–2,5 см, показана пластика расширенного глубокого кольца пахового канала как способ профилактики рецидива. Для этой цели выполняют так называемый латеральный шов. Двумя-тремя узловыми швами сближают нижний край поперечной мышцы живота и паховую связку, тем самым уменьшая размер дефекта глубокого пахового кольца до 1,0–1,5 см, и после этого переходят к ушиванию брюшины обвивным кисетным швом с обязательным захватом поперечной мышцы живота и паховой связки. При этом используют технику интра- или экстракорпорального завязывания узлов. В шов не вовлекают брюшину в области рокового треугольника, которая расположена в нижнемедиальном секторе глубокого пахового кольца. При этом область прохождения элементов семенного канатика остается интактной на всех этапах операции.

Если размер глубокого пахового кольца менее 1,5–2,0 см, достаточно наложения обвивного кисетного шва с обязательным захватом поперечной мышцы живота и паховой связки. Обязательно проводят осмотр противоположной стороны; если имеется необлитерированное глубокое паховое кольцо, выполняется аналогичная операция и на другой стороне.

**Видеоассистированная герниопластика.** У новорожденных и детей раннего возраста используют методику видеоассистированной чрескожной герниопластики. В некоторых модификациях в качестве проводника нити предлагается использовать иглу для эпидуральной пункции.

*Техника операции.* В брюшную полость вводят два троакара 3 мм: первый — в надпупочной области для оптики, второй — в правом мезогастрii по среднеключичной линии на уровне пупка. Через рабочий троакар вводят зажим (Kelly или окончатый). Иглой Туохи выполняют прокол кожи и апоневроза в проекции глубокого пахового кольца, далее иглу проводят вдоль латеральной полуокружности пахового кольца с захватом мышцы и пупартовой связки, затем выкалывают под брюшину. Конец иглы располагают срезом к брюшине, иглу проводят вдоль глубокого пахового кольца к медиальной его части, обходя сосуды яичка и семявыносящий проток (у мальчиков) и круглую связку матки (у девочек), после чего выкалывают в брюшную полость. Для удобства зажимом натягивают брюшину в противоположную от продвижения иглы сторону. Через просвет иглы в брюшную полость проводят нерассасывающуюся монофиламентную нить 1/0 длиной 10–15 см, иглу Туохи извлекают наружу, на которой формируют петлю. Далее через тот же вкол иглу погружают к глубокому паховому кольцу и проводят предбрюшинно вдоль медиальной его полуокружности. Выкол проводится в том же месте, где через брюшину была проведена нить. С помощью зажима нить проводят через петлю и вытягивают на переднюю брюшную стенку. Перед затягиванием первого узла необходимо эвакуировать воздух и грыжевую воду из грыжевого мешка. После этого узел затягивают и завязывают еще пять узлов. Концы нитей обрезают максимально коротко, узел погружают под апоневроз путем тракции за кожу. Всегда необходима ревизия контралатеральной стороны для исключения паховой грыжи. Операцию заканчивают наложением узловых швов на раны после предварительного устранения пневмоперитонеума и удаления троакаров.

**Ущемленная паховая грыжа** — показание к экстренной операции.

При поступлении ребенка с ущемленной паховой грыжей в целях предоперационной подготовки следует выполнить комплекс консервативных мероприятий — введение анальгетиков и 0,1% раствора атропина.

Если грыжевое выпячивание на фоне проведенных мероприятий вправилось самостоятельно, а срок ущемления составил менее 3 ч, экстренную операцию не выполняют, показано наблюдение ребенка в стационаре и проведение операции в плановом порядке.

Мануальное насильственное вправление паховой грыжи недопустимо: оно чревато повреждением ущемленного органа (кишки или яичника) и развитием тяжелых осложнений.

**Оперативное вмешательство при ущемленной паховой грыже** имеет некоторые особенности. После выполнения разреза и обнажения места ущемления вскрывают грыжевой мешок, содержимое грыжевого мешка мануально фиксируют, препятствуя самопроизвольному вправлению грыжевого содержимого. Затем кольцо ущемления рассекают и проводят оценку жизнеспособности грыжевого содержимого. Определяют цвет органа, пульсацию сосудов, перистальтические сокращения кишки. При сомнениях в жизнеспособности органа проводят введение 0,5% раствора прокаина в брыжейку кишки и повторную оценку жизнеспособности через 30 мин. Если орган жизнеспособен, его вправляют в брюшную полость. При некрозе кишки выполняют резекцию петли. При некрозе ущемленный яичник удаляют. После этого грыжевой мешок мобилизуют по окружности, пересекают и ушивают. Выполняют пластику пахового канала и ушивание раны.

Оперативное вмешательство также может быть выполнено лапароскопически. После наложения пневмоперитонеума и введения манипуляторов содержимое грыжевого мешка перемещают в брюшную полость с помощью тракций манипуляторами и внешнего мануального пособия. Затем проводят оценку жизнеспособности ущемленного органа и ушивание шейки грыжевого мешка.

В послеоперационном периоде больному необходима адекватная анальгезия. При наличии нарушений водно-электролитного баланса показана инфузионная терапия.

## ОСЛОЖНЕНИЯ

Наиболее характерное осложнение пахового грыжесечения — рецидив. Частота проявления этого осложнения достигает 1%. Наибольшая вероятность развития рецидива паховой грыжи после грыжесечения — у детей с системными заболеваниями соединительной ткани, новорожденных и недоношенных.

Повреждение элементов семенного канатика в процессе грыжесечения — одно из наиболее актуальных осложнений, способных привести к бесплодию. По некоторым данным, частота бесплодия после двустороннего грыжесечения достигает 1%. При лапароскопическом способе манипуляции в области семенного канатика сведены к минимуму, что, несомненно, следует считать преимуществом метода.

## 51.2. ВОДЯНКА ОБОЛОЧЕК ЯИЧКА И СЕМЕННОГО КАНАТИКА

### Коды по МКБ-10

N43. Гидроцеле и сперматоцеле.

R83.5. Врожденное гидроцеле.

## ЭПИДЕМИОЛОГИЯ

Водянка оболочек яичка (гидроцеле) и семенного канатика (фуникулоцеле) — очень частые аномалии у детей.

## ЭТИОЛОГИЯ, ПАТОГЕНЕЗ

Развитие патологии связано с нарушением инволюции вагинального отростка брюшины и семенного канатика и скоплением в его полости серозной жидкости.

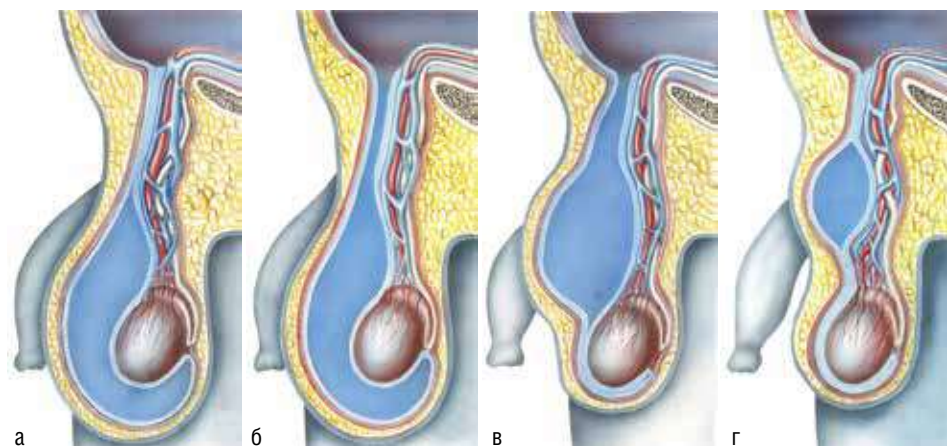
В случае необлитерации всего влагалищного отростка образуется сообщающаяся водянка оболочек яичка и семенного канатика. Если отросток облитерируется в дистальном отделе, а проксимальный остается открытым и сообщается с брюшной полостью, речь идет о сообщающейся водянке семенного канатика. При отсутствии облитерации вагинального отростка только в дистальном отделе образуется водянка оболочек яичка. Когда происходит облитерация отростка в дистальном и проксимальном отделах, а жидкость скапливается в проекции семенного канатика, говорят о несообщающейся (изолированной) водянке оболочек семенного канатика, или кисте семенного канатика (рис. 51.3).

В патогенезе развития водянки рассматривают следующие основные факторы, обуславливающие скопление жидкости в полости необлитерированного вагинального отростка брюшины: наличие сообщения с брюшной полостью, нарушение абсорбционной способности стенки вагинального отростка и несовершенство лимфатического аппарата паховой области. По мере взросления ребенка в силу облитерации вагинального отростка и созревания систем лимфообращения и микроциркуляции возможно постепенное уменьшение и исчезновение водянки.

У детей старшего возраста и взрослых причинами возникновения гидроцеле и фуникулоцеле становятся травма, воспаление, ятрогенные нарушения лимфатического аппарата яичка и его оболочек вследствие перенесенных оперативных вмешательств (операций по поводу варикоцеле, новообразований). Такие этиологические варианты водянки называют посттравматической, воспалительной и лимфостатической водянкой.

## КЛИНИЧЕСКАЯ КАРТИНА И ДИАГНОСТИКА

Водянка характеризуется увеличением половины, а при двустороннем заболевании — всей мошонки. При изолированной водянке яичка припухлость имеет округлую форму, у ее нижнего полюса определяется яичко. Сообщающаяся водянка проявляется мягкоэластическим образованием продолговатой формы, верхний край которого пальпируется у наружного пахового кольца. При натуживании это образо-



**Рис. 51.3.** а — изолированная водянка оболочек яичка; б — сообщающаяся водянка оболочек яичка и семенного канатика; в — сообщающаяся водянка семенного канатика; г — киста семенного канатика

вание увеличивается и становится более плотным. Пальпация припухлости безболезненна. При диафаноскопии выявляют характерный симптом просвечивания. При клапанном характере сообщения с брюшной полостью водяночная опухоль имеет плотноэластическую консистенцию, может достигать значительных размеров и вызывать беспокойство ребенка. Такую водянку называют напряженной.

Киста семенного канатика имеет округлую или овальную форму, четкие гладкие контуры, она подвижна, пальпация ее безболезненная. Хорошо определяются ее верхний и нижний полюсы. Изолированная водянка оболочек яичка и семенного канатика не меняет размеров при натуживании или беспокойстве ребенка.

Как правило, заболевание диагностируют с рождения, оно имеет ровное течение. В некоторых случаях отмечают острое проявление заболевания: мошонка увеличивается в размерах в течение нескольких часов, водяночная опухоль приобретает плотноэластическую консистенцию (становится напряженной), вызывает беспокойство ребенка. При пальпации беспокойство может усиливаться, появляется болевой синдром. Такую водянку называют остро развившейся (остро возникшей).

### Дифференциальная диагностика

Водянку чаще всего приходится дифференцировать от паховой грыжи, а при остром течении заболевания — от ущемленной паховой грыжи. При вправлении грыжевого содержимого слышно характерное урчание, сразу после вправления припухлость в паховой области исчезает. При несообщающейся водянке попытка вправления не приносит успеха. В случае сообщения с брюшной полостью размеры образования в горизонтальном положении уменьшаются, но более постепенно, чем при вправлении грыжи, и без характерного звука.

Большие трудности возникают при дифференциальной диагностике остро возникшей кисты с ущемленной паховой грыжей. В таких случаях часто прибегают к оперативному вмешательству с предварительным диагнозом «ущемленная паховая грыжа».

Дополнительным методом исследования, позволяющим провести дифференциальную диагностику, служит УЗИ. Метод позволяет определить характер содержимого и иногда проследить наличие сообщения с брюшной полостью.

### ЛЕЧЕНИЕ

Поскольку на протяжении первых 2 лет жизни возможно самоизлечение за счет завершения процесса облитерации влагалищного отростка, до этого возраста предпочтительна выжидательная тактика. Исключение составляет напряженная и остро возникшая водянка. В этом случае метод первичного выбора (при подтвержденном диагнозе) — пункция водяночной опухоли, жидкость эвакуируют, накладывают суспензорий или давящую повязку. Пункционное лечение можно выполнять многократно. Но, как показывает наш опыт, если трехкратная пункция оболочек яичка или семенного канатика не дала отчетливого эффекта, а водянка яичка рецидивирует напряженным скоплением жидкости в оболочках яичка, предпочтительна активная хирургическая тактика.

При **сообщающейся водянке** применяют операцию Росса. Цель операции — прекращение сообщения с брюшной полостью и создание оттока для водяночной жидкости. Через паховый доступ вагинальный отросток мобилизуют, перевязывают у внутреннего пахового кольца и частично удаляют с оставлением в собственных оболочках яичка отверстия, через которое водяночная жидкость выходит и рассасывается в окружающих тканях.

При **изолированной водянке** оболочек яичка лечение также можно начать с пункции водянки. При неэффективности показано хирургическое вмешательство.

В качестве оперативного пособия наиболее популярна операция Бергманна, выполняемая через мошоночный доступ. При операции Бергманна наружный листок вагинального отростка брюшины иссекают, осуществляют тщательный гемостаз, яичко погружают в мошонку и ушивают наглухо.

При кисте семенного канатика большинство специалистов предпочитают оперативное вмешательство — радикальное иссечение кисты через паховый доступ.

### 51.3. БЕДРЕННАЯ ГРЫЖА

#### ОПРЕДЕЛЕНИЕ

Бедренная грыжа характеризуется наличием грыжевого выпячивания, обусловленного перемещением содержимого брюшной полости в область верхней трети бедра.

#### Код по МКБ-10

K41. Бедренная грыжа.

#### ЭПИДЕМИОЛОГИЯ

Бедренные грыжи у детей встречаются редко.

#### ЭТИОЛОГИЯ, ПАТОГЕНЕЗ

Факторы, способствующие формированию заболевания, включают ятрогенные повреждения передней брюшной стенки в проекции пахового канала, патологию соединительной ткани, локальные анатомо-топографические нарушения. При повышении давления в брюшной полости и наличии предрасполагающих факторов содержимое брюшной полости может переместиться в область проксимальной части бедра, формируя бедренный канал.

#### КЛИНИЧЕСКАЯ КАРТИНА И ДИАГНОСТИКА

У детей бедренная грыжа, как правило, не достигает больших размеров. Под пупартовой связкой, в подкожно-жировой клетчатке бедра, определяют округлое мягкоэластическое безболезненное образование, свободно вправляющееся в брюшную полость. Образование при напряжении мышц передней брюшной стенки может увеличиваться, определяют положительный симптом кашлевого толчка. При ущемлении появляются боли в паховой области и верхней трети бедра, образование становится плотным, болезненным при пальпации, в брюшную полость не вправляется.

#### Дифференциальная диагностика

Дифференциальную диагностику проводят с паховой грыжей: грыжевое выпячивание бедренной грыжи располагается под пупартовой связкой. При ущемлении бедренной грыжи дифференциальную диагностику также следует провести с паховым и бедренным лимфаденитом.

#### ЛЕЧЕНИЕ

Лечение оперативное. Операцию проводят в плановом порядке. Разрез кожи и подкожно-жировой клетчатки выполняют по нижнему краю пупартовой связки, мобилизуют грыжевой мешок. После ревизии грыжевой мешок мобилизуют до дна, прошивают, перевязывают в области шейки и иссекают. Осуществляют пластику бедренного канала и послойное ушивание раны. При операции следует учитывать близкое анатомическое расположение сосудисто-нервного пучка. Принципы оперативного вмешательства идентичны таковым при грыжесечении по поводу паховой грыжи.

# Глава 52

## Синдром отечной мошонки

*С.Г. Врублевский*

Под синдромом отечной мошонки подразумевают острые заболевания, сопровождающиеся отеком, гиперемией и болевым синдромом в этой области. Заболевания подразделяют на две группы: неинфекционные и инфекционные поражения. К первой относят заворот яичка, острые поражения гидатид, травматические повреждения органов мошонки, ко второй — эпидидимит, орхит, орхипидидимит.

### 52.1. ЗАВОРОТ ЯИЧКА

#### СИНОНИМЫ

Перекрут яичка, перекрут семенного канатика.

#### ОПРЕДЕЛЕНИЕ

Заворот яичка — патологическое состояние, связанное с чрезмерной подвижностью яичка, одно из самых тяжелых заболеваний органов мошонки у детей.

#### Код по МКБ-10

N44. Перекручивание яичка.

#### ЭПИДЕМИОЛОГИЯ

Пациенты с заворотом яичка составляют 15–16% детей с синдромом отечной мошонки. Мнения по поводу частоты возникновения заворота яичка в различных возрастных группах разноречивы. Большинство авторов выделяют возраст 10–15 лет. Значительно реже перекрут яичка встречаются у новорожденного и плода. Впервые такой случай описал в 1897 г. М. Taylor.

#### ЭТИОЛОГИЯ, ПАТОГЕНЕЗ

Среди причин перекрута яичка различают предрасполагающие и вызывающие.

К предрасполагающим относят пороки развития яичка, обуславливающие его высокую активную и пассивную подвижность (крипторхизм, интраперитонеальное расположение яичка в полости влагалищного отростка брюшины, отсутствие или удлиненность направляющей связки яичка, инверсию яичка, разделение придатка и яичка), а также незрелость репродуктивного аппарата у детей и диспропорцию его роста.



Другой порок развития — нарушение формирования фиксирующего аппарата яичка. Нарушение редукции брыжейки яичка приводит к тому, что яичко, опускаясь в мошонку, оказывается в ней интраперитонеально (рис. 52.1). На рисунке видно, что брыжейка яичка при этом сохранена. Длина ее зависит от того, на каком уровне висцеральная пластинка переходит в париетальную. Обычно эта граница проходит от начала до дистальной трети семенного канатика. Сочетание этого порока с удлинненностью (рис. 52.2) или отсутствием (рис. 52.3) связки, поддерживающей яичко (отмечаются при нарушении редукции этой связки), способствует повышенной подвижности яичка, свисающего в полость влагалищного отростка брюшины. Такое сочетание приводит к развитию и другого порока — инверсии яичка (рис. 52.4). Суть его заключается в отклонении яичка от правильного положения в мошонке. Для последних двух форм характерно отсутствие связки, поддерживающей яичко.

Недоразвитие верхней и нижней связок придатка яичка приводит к отделению яичка от придатка. Такая патология развивается при нарушении нормального процесса сближения этих структур в эмбриональном периоде. При сопутствующем пороке — отсутствии связки, поддерживающей яичко, оно может смещаться, что становится причиной его заворота.

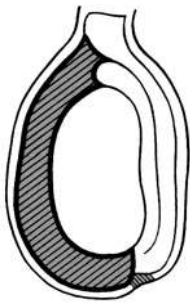


Рис. 52.1. Нормальное яичко

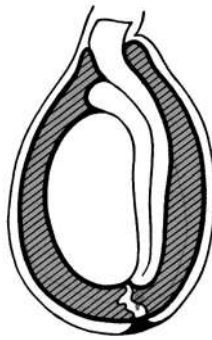


Рис. 52.2. Удлиненность связки (интраперитонеальное положение яичка)

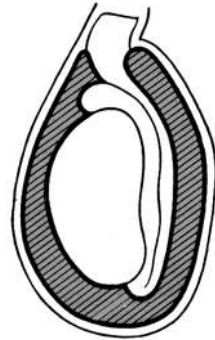


Рис. 52.3. Отсутствие связки (интраперитонеальное положение яичка)

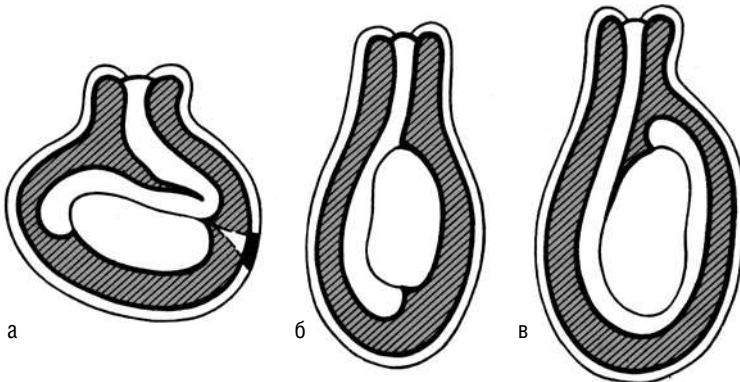


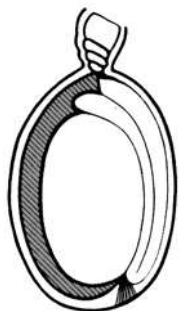
Рис. 52.4. Варианты инверсии яичка: а — горизонтальное; б — вертикальное положение; в — полный поворот (на 360°)

Перечисленные пороки развития яичка, за исключением его инверсии и крипторхизма, называют скрытыми. Обнаружить их у ребенка чаще всего практически невозможно. В определенных условиях они становятся анатомическим фоном, на котором происходит заворот яичка.

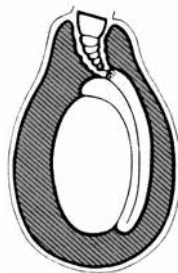
Основной причиной, вызывающей перекрут яичка, бывает внезапное сильное сокращение поднимающей его мышцы, волокна которой имеют спиральный или петлеобразный ход. Такое сокращение может произойти во время спортивных занятий, при травме паховой области и мошонки, реже во время сна и отдыха. Механизм перекрута мужской половой железы отличается разнообразием. У новорожденных и, как правило, детей до 3 лет перекрут яичка происходит вместе с его оболочками (экстравагинальная форма, рис. 52.5). Видно, что яичко по отношению к влагалищному отростку брюшины расположено мезоперитонеально, фиксация его не нарушена. В происхождении этой формы заболевания пороки развития яичка существенного значения не имеют. Вращению яичка и семенного канатика способствуют гипертонус мышцы, поддерживающей яичко, рыхлость сращения оболочек между собой и особенности строения пахового канала у детей этой возрастной группы. Известно, что семенной канатик в норме имеет косое направление и две точки опоры — у глубокого и поверхностного паховых колец, что обеспечивает относительную его стабильность. У детей до 3 лет паховый канал короткий, широкий, имеет почти прямое направление, поэтому стабильность нарушается. Таким образом, решающую роль в этиологии и патогенезе экстравагинальной формы перекрута яичка играет морфологическая незрелость семенного канатика и окружающих его тканей.

Иной механизм перекрута яичка у детей при сочетанных пороках его развития. На рис. 52.6 видно, что вращение половой железы происходит внутри серозной полости яичка, поэтому данная форма вращения получила название интравагинальной.

Такой заворот обычно встречаются у детей старше 3 лет, он преобладает в возрасте 10–16 лет. Патогенез интравагинального заворота яичка можно представить следующим образом. Яичко при сокращении мышцы, поднимающей его вместе с окружающими оболочками, подтягивается кверху и совершает вращательное движение. Ригидность и прочность сращения оболочек, а также паховый канал, интимно охватывающий семенной канатик в виде трубки у детей старшего возраста, не позволяют яичку совершить полный оборот вокруг оси, поэтому в какой-то момент вращение прекращается. Яичко, имеющее длинную брыжейку и обладающее вследствие этого значительной подвижностью внутри полости влагалищного отростка брюшины, по инерции продолжает вращаться. Затем происходит расслабление мышечных волокон. Яичко, поднятое в верхний отдел полости мошонки, фиксируется и удержива-



**Рис. 52.5.** Заворот яичка (экстравагинальная форма)



**Рис. 52.6.** Заворот яичка (интравагинальная форма)

ется своими выпуклыми частями в горизонтальном положении. При дальнейшем сокращении мышцы, поднимающей яичко, заворот продолжается. Чем длиннее брыжейка, выше сила сокращения креmasterной мышцы и больше масса яичка, тем более выражена степень заворота.

Помимо двух перечисленных форм, различают заворот яичка вместе с придатком и заворот яичка относительно придатка. На рис. 52.7 видно, что первый вариант происходит при экстра- и интравагинальной форме, второй — только при последнем и соответствующем пороке развития.

Патогенез клинических проявлений заворота яичка обусловлен особенностями крово- и лимфообращения яичка и его оболочек. Ротационное сдавление сосудистой ножки, происходящее при перекруте яичка, приводит к развитию в нем острого нарушения крово-, лимфообращения и тотального геморрагического инфаркта. Если в ближайшее время кровообращение не восстанавливается, в яичке развиваются необратимые патологические изменения. По мнению большинства хирургов, некроз яичка у детей происходит в среднем через 6–10 ч после начала заболевания. При гистологическом исследовании обнаруживают некроз семенных канальцев, а в межканальной строме — диффузные кровоизлияния.

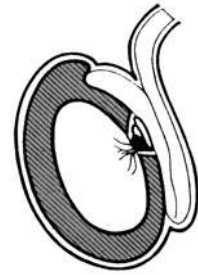

Рис. 52.7. Заворот яичка относительно придатка

### КЛИНИЧЕСКАЯ КАРТИНА

При завороте яичка необходима срочная постановка диагноза. Промедление в несколько часов может оказаться роковым.

Клиническая картина зависит от возраста ребенка, сроков заболевания и местоположения яичка.

**Заворот яичка у новорожденных и детей раннего возраста.** В ранние сроки (1-е сутки) заболевание характеризуется заметным нарушением общего состояния. У новорожденных и детей грудного возраста отмечают неадекватное беспокойство, отказ от еды. Возможна рефлексорная рвота. Иногда повышается температура тела, возникают тахикардия, недомогание, вялость. Местные изменения характеризуются отеком и небольшой рефлексорной гиперемией кожи мошонки на стороне поражения. Яичко плотное, резко болезненное, увеличено в объеме. При интравагинальной форме перекрута яичко подтянуто к поверхностному паховому кольцу, малоподвижно. При экстравагинальной форме подтянутость яичка менее выражена.

В позднем периоде (2-е сутки и более) клиническая картина заболевания связана с наступлением некроза яичка. На первый план выступают местные изменения в виде воспаления мошонки на стороне поражения. Яичко и придаток увеличены в размерах, менее болезненны, чем в начале заболевания. Если местные воспалительные изменения слабо выражены, то пораженное яичко просвечивает сквозь ткани мошонки как темное образование с четкими границами.

Заворот яичка при крипторхизме характерен для первых лет жизни. Клиническая картина заболевания сходна с признаками ущемленной грыжи. В начальном периоде болезни отмечают внезапное беспокойство, рефлексорную рвоту. В паховой области появляются припухлость и отек мягких тканей, при пальпации эта зона резко болезненна. Яичко определяют как плотную, резко болезненную опухоль с четкими контурами.

Клиническая картина перекрута интраабдоминально расположенного яичка бывает скудной. Чаще всего такой перекрут выявляют у новорожденных и детей раннего возраста. Характерны симптомы острого живота и отсутствие местных изменений в пахово-мошоночной области. Наличие перекрута яичка предполагают, ориентируясь на крипторхизм.

**Заворот яичка у детей старшего возраста** характеризуется ярко выраженной симптоматикой и зависит от сроков заболевания. В первые 6–12 ч у большинства пациентов отмечают нарушение общего состояния. Иногда начало заболевания сопровождается обмороком. У детей отмечают бледность кожного покрова, обильный холодный пот, тошноту. Боли носят интенсивный пульсирующий и мучительный характер. Температура тела нормальная или субфебрильная, пульс учащен. Характерна иррадиация болей. Часто место иррадиации больной расценивает как место возникновения болей. В таких случаях боли в области мошонки мало выражены, иногда дети старшего возраста их утаивают. Чаще всего боли иррадируют в паховую или подвздошную область, реже в проекцию пупка или эпигастрий.

## ДИАГНОСТИКА

### Осмотр и физикальное обследование

Местные изменения при завороте яичка проявляются асимметрией мошонки. Часто обнаруживают парамедиальное втяжение кожи мошонки на стороне поражения. У корня мошонки возникает припухлость кожи вследствие перемещения яичка кверху. Кремастерный рефлекс плохо выражен или отсутствует. В некоторых случаях пораженное яичко просвечивает через кожу мошонки как образование темного цвета.

При пальпации выявляют необычное положение яичка: оно подтянуто к корню мошонки, расположено горизонтально, увеличено, резко болезненно, напряжено. Приподнимание его усиливает боль. Семенной канатик утолщен, болезнен при пальпации. Подвижность яичка в мошонке резко ограничена по сравнению с противоположным здоровым яичком.

С наступлением некроза яичка (к концу первых суток) клиническая картина меняется. Выраженность болевого синдрома уменьшается, иррадиирующие боли ослабевают, общее состояние улучшается, и на первый план выступают местные изменения. Усиливаются отек и гиперемия мошонки, она асимметрична, болезненна. Иногда отек и гиперемия настолько выражены, что асимметрия исчезает и мошонка имеет вид стекловидного шара. Создается впечатление, что в патологический процесс вовлечены оба яичка, так как пальпировать одно из них становится затруднительно. Обычно нарушается общее состояние (повышение температуры тела, озноб, недомогание, вялость). В этот период болезни часто ошибочно диагностируют орхит или орхоэпидидимит.

В диагностике решающее значение имеют анамнез и клиническое обследование. Возможности диагностики существенно расширяются при использовании специальных методов.

### Лабораторные и инструментальные исследования

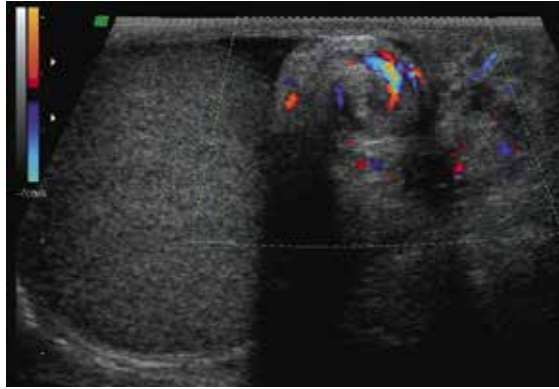
Трансиллюминационное исследование органов мошонки — вспомогательный метод диагностики заворота яичка. Во время исследования перекрученное яичко не просвечивается, в то время как нормальное яичко в потоке проходящего света имеет красную окраску.

Ультразвуковая диагностика позволяет выявить следующие критерии перекрута:

- отсутствие или снижение кровотока в проекции яичка;
- расположение головки придатка яичка в нетипичном положении;
- спиралевидную или типа улитки деформацию мошоночной части семенного канатика с прерыванием кровотока — симптом *whirlpool sign* (рис. 52.8).

## ДИФФЕРЕНЦИАЛЬНАЯ ДИАГНОСТИКА

Заворот яичка необходимо дифференцировать от острых поражений гидатид, орхита, острого неспецифического эпидидимита, аллергического отека мошонки.



**Рис. 52.8.** Симптом улитки с прерыванием кровотока ниже места перегиба

Диагностика гнойно-воспалительных заболеваний мошонки (абсцесс, флегмона, рожа) не представляет трудностей, поэтому ошибки происходят редко.

### ЛЕЧЕНИЕ

Показана экстренная операция. Главная цель — устранение перегиба в ранние сроки заболевания.

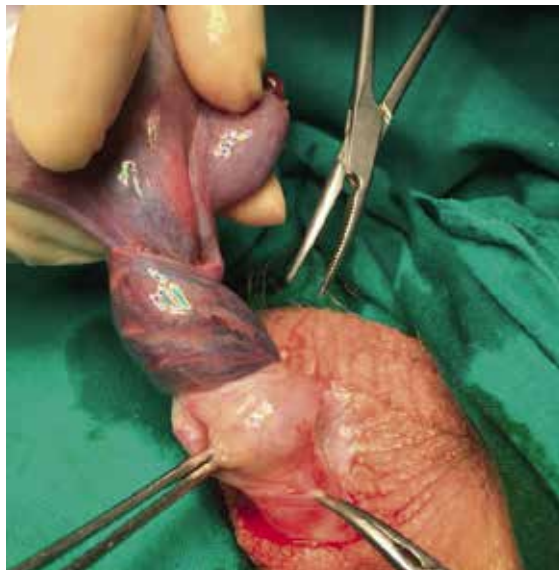
В случае постановки диагноза «перегиб яичка» до операции на этапе предоперационной подготовки возможно проведение закрытой мануальной деторсии под контролем УЗИ при отсутствии признаков некроза яичка и только в ранние сроки — до 12 ч от начала заболевания.

Техника выполнения манипуляции: приподнять яичко и толкающими движениями одновременно вращать его кнаружи от шва мошонки (средней линии).

Критерии эффективности деторсии: прекращение болей, при УЗИ — восстановление кровотока с последующим его усилением.

**Обезболивание:** масочный наркоз.

**Доступ:** скрототомия на стороне поражения, при перегибе яичка при крипторхизме — паховый доступ (рис. 52.9).



**Рис. 52.9.** Перегиб левого яичка на 540°

**Техника операции.** Выполняют разрез в средней трети мошонки по передне-боковой поверхности по ходу ее складок. Послойно вскрывают оболочки мошонки до серозной полости яичка. Обычно в серозной полости содержится геморрагический выпот. Яичко вывихивают в рану, проводят устранение заворота и тщательную оценку жизнеспособности яичка. Если при ревизии яичка перекрут не обнаружен, но есть признаки ишемии, необходима ревизия семенного канатика до места пульсации сосудов, чтобы выявить экстравагинальную форму перекрута.

Для улучшения васкуляризации яичко согревают горячими салфетками, смоченными изотоническим раствором натрия хлорида. Проводят блокаду семенного канатика 0,25–0,50% раствором прокаина в количестве 10–15 мл. Если яичко жизнеспособно, выполняют удаление гидатид и путем подшивания лигатурой нижней связки придатка фиксируют яичко к перегородке мошонки так, чтобы натяжение элементов семенного канатика было минимальным. Если через 10–15 мин после деторсии яичко остается черного или темного цвета, отсутствует пульсация сосудов белочной оболочки яичка, это свидетельствует о его гибели.

Некроз яичка — показание к орхиэктомии. В этом случае семенной канатик мобилизуют до уровня поверхностного пахового кольца, где его лигируют с прошиванием. У детей старшего возраста целесообразно раздельное лигирование элементов семенного канатика. Послеоперационную рану ушивают послойно. Если проведена орхиэктомия, считают целесообразным оставление в ране резинового выпускника на 24 ч. Во время оперативного вмешательства нередко возникает вопрос о необходимости фиксации контралатерального яичка. По этому поводу нет единого мнения. Абсолютным показанием к фиксации противоположного яичка считают подозрение на привычную торсию.

В послеоперационном периоде в целях профилактики аутоиммунной агрессии всем больным назначают ацетилсалициловую кислоту в дозе 0,3–1,5 г/сут, десенсибилизирующие средства, а также препараты, улучшающие микроциркуляцию в поврежденном органе (прокаиновые блокады семенного канатика, препараты гепарина внутримышечно 3 раза в сутки по 5–100 ЕД/кг). Внутривенно вводят декстран (ср. мол. масса 30 000–40 000), комплекс витаминов (группы В, аскорбиновая кислота + рутозид, никотиновая кислота).

Лечение проводят в течение 5–6 дней. Швы снимают на 7-е сутки.

## 52.2. НЕКРОЗ ГИДАТИД ЯИЧКА

### Код по МКБ-10

№44. Перекручивание яичка.

### ЭПИДЕМИОЛОГИЯ

Некроз гидатид яичка — наиболее частая причина развития синдрома отечной мошонки у детей. Заболевание встречаются преимущественно у детей от 4 до 15 лет. Две трети перекрута и некроза гидатид приходится на пубертатный возраст. Пик подъема заболевания соответствует возрасту 10–13 лет.

### ЭТИОЛОГИЯ, ПАТОГЕНЕЗ

В этиологии и патогенезе некроза гидатид яичка остается много неясных вопросов. Вместе с тем известно, что во всех случаях происходит нарушение кровообращения, причем в большинстве случаев оно вызвано заворотом гидатиды. Важный элемент, способствующий перекруту, — тонкая и длинная ножка кисты, рыхлая, нежная строма гидатиды. Вместе с тем нельзя исключить роль микротравмы гидатиды в нарушении ее крово- и лимфообращения. В пользу этого свидетельствует тот факт, что началу заболевания предшествуют интенсивные физические нагрузки

ки, подвижные игры, травмы. Некроз гидатид иногда объясняют присоединением инфекции.

Механизм перекрута и последующего за этим некроза гидатиды заключается в том, что во время сокращения мышцы, поднимающей яичко, происходит ротационное движение гидатид и яичка в одном направлении. Вращение яичка заканчивается раньше благодаря фиксирующему яичко аппарату, а продолжающееся инерционное вращение подвески способствует его завороту. Возможно, что в части случаев ротации гидатиды предшествует острое нарушение кровообращения в ней в результате тромбоза вены. При этом гидатида увеличивается в несколько раз, тело ее становится шаровидным, в серозной полости яичка появляется выпот. Эти изменения способствуют ротации гидатиды вокруг ножки во время движения яичка. Возможно поражение гидатид вследствие контактного их воспаления при эпидидимите.

### КЛИНИЧЕСКАЯ КАРТИНА И ДИАГНОСТИКА

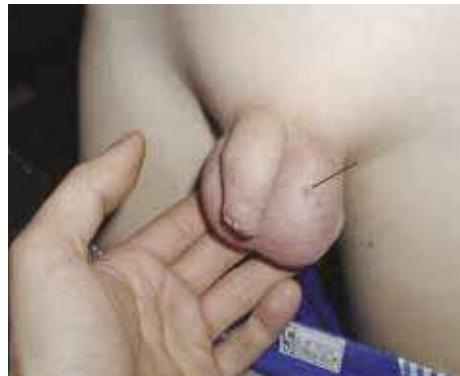Клиническая картина некроза гидатиды зависит от ряда факторов, главные из них — величина гидатиды, степень выраженности нарушений крово- и лимфообращения в ней, сроки заболевания.

В клинической картине некроза гидатиды различают три стадии: начальную, период разгара и стихания болезни.

**Начальная стадия** характеризуется болями в области мошонки. Боль возникает внезапно, без предвестников, носит постоянный характер, усиливается при движениях, смехе, кашле и пальпации мошонки. Через несколько часов после начала заболевания боль может ослабевать или исчезать в связи с гибелью гидатиды. Продолжительность начальной стадии болезни составляет в среднем 2–3 дня. Для нее характерны местные изменения мошонки и ее органов. В первые часы заболевания отек и гиперемия мошонки отсутствуют или слабо выражены. При перемещении яичка под кожей мошонки в области его верхнего полюса под головкой придатка можно заметить локальную припухлость, соответствующую месту положения и размерам пораженной гидатиды. Если произошел ее некроз, она просвечивает через кожу мошонки в виде темно-синего, багрового или красного узла (рис. 52.10). Пальпация мошонки позволяет выявить основной симптом этой стадии болезни — обнаружить некротизированную гидатиду. Поиск гидатид проводят в местах типичной локализации. Пораженная гидатида чаще всего определяется под головкой придатка в виде плотноэластического и резко болезненного образования различной величины. Косвенные признаки поражения гидатиды — увеличение и болезненность головки придатка.

В **разгар** клинической картины общее состояние остается удовлетворительным, температура тела нормальной или субфебрильной. Дети предъявляют жалобы на боли в области мошонки.

Местные проявления заболевания характеризуются симптомами воспаления органов мошонки. Выражены гиперемия, отек, болезненность кожи мошонки, асимметрия мошонки за счет значительного увеличения ее объема на стороне поражения.



**Рис. 52.10.** Некроз гидатиды Морганьи. Симптом темного пятна

В этот период типична острая напряженная водянка яичка. Яичко и придаток не дифференцируются. В связи с завуалированностью основных симптомов поставить точный диагноз довольно трудно.

В **стадии стихания** болезни отек и гиперемия мошонки уменьшаются. Водянка яичка становится менее напряженной. В области локализации гидатиды удаётся пальпировать малоблезненный инфильтрат. Головка и тело придатка увеличены.

### Лабораторные и инструментальные исследования

При уточнении диагноза некроза гидатиды определенную помощь могут оказать дополнительные методы исследования: диафаноскопия, УЗИ.

Диафаноскопия дает возможность выявить симптом просвечивания «опухоли», что свидетельствует о скоплении выпота в серозной полости яичка. При поражении гидатиды больших размеров имеют вид непросвечивающихся темных образований в области типичной локализации гидатид. Яичко и придаток имеют при этом красную окраску.

УЗИ позволяет со значительной точностью определить наличие гидатиды, ее локализацию, размеры, состояние придатка и самого яичка, количество выпота, а также провести дифференциальную диагностику с другими острыми заболеваниями органов мошонки.

### Дифференциальная диагностика

Дифференциальную диагностику необходимо проводить прежде всего с заворотом яичка, а также с острым неспецифическим эпидидимитом, острым паротитом яичка, аллергическим отеком мошонки, травматическими повреждениями и гнойно-воспалительными заболеваниями мошонки.

### ЛЕЧЕНИЕ

Предпочтение отдают оперативному лечению. Считают, что вторичные эпидидимиты, вызванные поражениями гидатиды, способствуют обструкции семявыносящих путей и могут стать причиной бесплодия. Попытки консервативного лечения могут приводить к формированию водянки оболочек яичка и даже атрофии яичка. Это диктует необходимость экстренной операции.

**Техника операции.** По ходу складок мошонки над гидатидой выполняют разрез длиной около 2 см. Послойно рассекают слои мошонки. При вскрытии серозной полости появляется светлый или с геморрагическим оттенком выпот. Яичко в рану не вывихивают. Обнаруживают гидатиду, выводят ее в рану. Ножку ее лигируют или коагулируют электроножом. Измененную гидатиду удаляют. При обнаружении неизмененные дополнительные гидатиды также устраняют. Проводят интраоперационную блокаду семенного канатика 5 мл 0,25–0,50% раствора прокаина. Дефект париетального листка влагалищной оболочки яичка ушивают. Накладывают швы на кожу мошонки.

При выраженном вагиналите, когда обнаруживают трудноснимаемые пленки фибрина, показано дренирование оболочек яичка — оставление резинового выпускника на 24 ч. Важный момент операции — ушивание влагалищной оболочки яичка. В противном случае возможно образование сращений яичка с рубцом, что приводит к травматизации яичка и способствует развитию фиброза.

Если во время операции обнаружено контактное воспаление головки придатка с наложением фибрина и гиперемией, показан курс антибактериальной и десенсибилизирующей терапии в послеоперационном периоде. На 7-е сутки снимают швы и ребенка выписывают, если нет изменений в общем клиническом анализе крови и мочи.



## ОСЛОЖНЕНИЯ

Осложнением в послеоперационном периоде может быть гематоцеле, связанное с нарушением тщательности гемостаза при лигировании ножки гидатиды или ушивании оболочек мошонки.

## 52.3. ТРАВМА ЯИЧКА И МОШОНКИ

### Коды по МКБ-10

S30.2. Ушиб наружных половых органов.

S31.3. Открытая рана мошонки и яичек.

### ЭПИДЕМИОЛОГИЯ

Травматические повреждения занимают третье место среди острых заболеваний мошонки и ее органов. Известны такие виды травм, как ушиб, разрыв, вывих яичка, ущемление, а также ятрогенные повреждения органов мошонки. Травматические повреждения мошонки и ее органов встречаются преимущественно в возрасте 12–15 лет.

### ЭТИОЛОГИЯ, ПАТОГЕНЕЗ

**Закрытые повреждения мошонки и ее органов.** У детей подобные повреждения происходят при ушибах, ущемлении мошонки, родах в тазовом предлежании плода. Обильное кровоснабжение, рыхлость подкожно-жировой клетчатки способствуют появлению гематом, которые возникают и распространяются вдоль мясистой оболочки с переходом на области, расположенные рядом с мошонкой.

Под ушибом следует понимать повреждение, сопровождающееся рядом патологических изменений в яичке, выраженность которых зависит от степени травмы.

- При легком воздействии в яичке и его оболочках возникает лишь отек, обусловленный функциональными нарушениями крово- и лимфообращения.
- При травме средней тяжести наряду с отеком происходит локальное повреждение паренхимы в сочетании с подкапсульной или внутрипаренхиматозной гематомой. Во всех случаях белочная оболочка не повреждена. После исчезновения спазма лимфатических сосудов отек быстро исчезает, а гематома организуется и рассасывается. Участок поврежденной паренхимы регенерирует.
- Разрыв яичка относят к тяжелому повреждению. Этот вид травмы сопровождается нарушением целостности белочной оболочки и пролабированием части паренхимы. Чаще он происходит ближе к головке придатка, в области верхнего полюса и в средней трети.
- Крайней степенью тяжести считают разможнение яичка или отрыв его от семенного канатика.

*Патогенез посттравматических изменений.* Разрыв яичка вызывает крово- и лимфоистечение в полость влагалищного отростка. Повреждение лимфооттока через белочную оболочку приводит к функциональной перегрузке внутриорганного лимфооттока и ее блоку. В яичке и его оболочках нарастает отек. В свою очередь, отек паренхимы усиливает выпячивание ее через дефект белочной оболочки. Половые клетки, лишенные нормального питания, подвергаются дистрофическим изменениям. При гистологическом исследовании обнаруживают некроз семенных канальцев с кровоизлияниями в строму. Дальнейшее прогрессирование процесса ведет к атрофии яичка.

**Вывих яичка.** Иногда во время травмы может произойти смещение одного или обоих яичек под кожу живота, в паховый канал, промежность или бедро, что называют вывихом яичка. Смещение яичка происходит под воздействием двух факторов —

травмы мошонки и резкого сокращения мышцы, поднимающей яичко (кремастера). Как правило, яичко в мошонку самостоятельно не низводится, что можно объяснить отеком его и окружающих тканей. Вывих яичка часто сочетается с его ушибом.

**Ущемление семенного канатика и яичка.** Острое нарушение кровообращения в яичке, происходящее при сдавлении его и семенного канатика, называют ущемлением яичка. Среди наиболее частых причин отмечают ущемленную паховую грыжу и травму пахово-мошоночной области. Сдавление сосудистой ножки приводит к развитию инфаркта яичка, а также отеку и гиперемии мошонки. Степень патологических изменений в яичке зависит от времени ущемления и возраста ребенка. У новорожденных деструкция половых клеток происходит быстрее, чем у детей старшего возраста.

Перечисленные патологические механизмы, приходящие в действие при повреждении органов мошонки, не ограничиваются нарушением крово- и лимфообращения. Травма яичка может привести к нарушению проницаемости гематотестикулярного барьера и развитию аутоиммунной агрессии.

Роль иммунологического барьера в яичке выполняют клетки Сертоли, собственная оболочка извитых канальцев, белковая оболочка яичка, эндотелий кровеносных сосудов. При их повреждении происходит контакт иммунологических компетентных клеток с аутоантигенными элементами яичка. Запускается аутоиммунный процесс, направленный на уничтожение сперматогенного эпителия. В связи с этим в травмированном яичке происходит распространение деструктивного процесса за пределы очага повреждения с последующей атрофией яичка.

### **КЛИНИЧЕСКАЯ КАРТИНА И ДИАГНОСТИКА**

Закрытые повреждения мягких тканей мошонки характеризуются болью, причём яичко и придаток не изменены. Подкожные повреждения мошонки, как правило, легкие.

В некоторых случаях кровотечение в мягкие ткани бывает значительным (гематома мошонки). Если кровотечение прогрессирует, размеры гематомы увеличиваются. Имбибиция тканей кровью может распространяться на паховую область и низ живота.

При ушибе яичка отмечают небольшой отек и гиперемию мошонки, иногда кровоподтеки. Яичко равномерно увеличено, при пальпации болезненно. Общей реакции организма не отмечают. Все симптомы к концу 1-й или началу 2-й недели, как правило, исчезают.

При разрыве яичка и придатка возникает резкая боль, что нередко может сопровождаться обмороком и даже шоком.

Местные изменения характеризуются наличием кровоизлияний в ткани мошонки и серозную полость яичка. Органы мошонки резко увеличиваются в размерах. Это связано как с отеком тканей, так и с тем, что в серозной полости яичка скапливается кровь (гематоцеле). При значительном кровотечении гематоцеле становится напряженным. Гематоцеле представляет собой опухоль яйцевидной формы, тугоэластической консистенции, с четкими границами, резко болезненную. Если гематоцеле не напряжено, удастся выявить флюктуацию. При прогрессировании заболевания может присоединиться нагноение. При этом к местным добавляются общие симптомы: гипертермия, слабость, озноб, уменьшение двигательной активности.

При пункции гематоцеле получают кровь. Большей частью она не свертывается, остается жидкой и плохо рассасывается. Гематоцеле — кардинальный симптом травматического разрыва яичка.

Ущемление яичка встречаются чаще у детей до 3 лет. Ишемия яичка возникает как осложнение при ущемленной паховой грыже и сопровождается соответствующей клинической картиной (см. «Ущемленная паховая грыжа»).

## Лабораторные и инструментальные исследования

В диагностике травматических повреждений яичка и органов мошонки существенную помощь оказывает ультразвуковая диагностика.

## Дифференциальная диагностика

Дифференциальную диагностику следует проводить в определенной последовательности: заворот яичка, острые поражения гидатид яичка, аллергический отек мошонки, острый неспецифический эпидидимит.

## ЛЕЧЕНИЕ

### Консервативное лечение

При закрытых повреждениях мягких тканей мошонки предпочтение отдают консервативной терапии. С этой целью больному накладывают суспензорий, холод на область мошонки в первые сутки. Через 3 сут, чтобы ускорить рассасывание кровоизлияний, назначают компрессы (полуспиртовые), грелку, мазовые повязки.

Если выявлено скопление крови в мягких тканях, гематому вскрывают, полость ее освобождают от сгустков крови, ушивают рану с оставлением дренажа.

При ушибе яичка показано также консервативное лечение (постельный режим, суспензорий). Выполняют прокаиновую блокаду семенного канатика, при необходимости ее можно повторить через день. В первые дни назначают холод на область мошонки. При уменьшении отека переходят к тепловым процедурам.

### Хирургическое лечение

При разрыве яичка в остром периоде показана ревизия яичка с ушиванием места повреждения или удаление гонады в случае разможнения последней.

**Техника операции.** Под общим обезболиванием по ходу складок мошонки выполняют разрез длиной 3–4 см, послойно вскрывают оболочки мошонки. После эвакуации из серозной полости крови со сгустками осуществляют прокаиновую блокаду семенного канатика. При ревизии обнаруживают разрыв яичка. Выпавшую паренхиму яичка через дефект белочной оболочки экономно иссекают. Проводят гемостаз. Место разрыва ушивают. Серозную полость дренируют резиновым выпускником. Рану ушивают послойно до дренажа. Через сутки после операции дренаж удаляют.

В послеоперационном периоде назначают постельный режим, суспензорий, ежедневные (в течение 4–5 дней) прокаиновые блокады семенного канатика, антибактериальную терапию в течение 5 дней, аскорбиновую кислоту, витамины группы В, а также препараты в целях предупреждения аутоиммунной реакции (ацетилсалициловую кислоту). Швы снимают на 7–10-е сутки.

При вывихе яичка необходимо его вправление, что можно сделать закрытым и открытым способами. Операция показана в тех случаях, когда консервативным методом низвести яичко в мошонку (под наркозом) не удастся.

Результаты лечения травматических повреждений мошонки и ее органов показывают, что в большинстве случаев наступает выздоровление. Благоприятные результаты наблюдают в тех случаях, когда обоснованное (консервативное или оперативное) лечение назначают своевременно — в первые часы или сутки заболевания.

### ОСЛОЖНЕНИЯ

Атрофия или гипотрофия яичка при значительных травматических повреждениях.

## 52.4. ОСТРЫЙ НЕСПЕЦИФИЧЕСКИЙ ЭПИДИДИМИТ, ОРХИЭПИДИДИМИТ

### ОПРЕДЕЛЕНИЕ

Эпидидимит — воспаление придатка яичка. Орхиэпидидимит — сочетанное воспаление яичка и его придатка.

#### Код по МКБ-10

N45. Орхит и эпидидимит.

### ЭПИДЕМИОЛОГИЯ

Острый неспецифический эпидидимит в детском возрасте — редкое заболевание.

### ЭТИОЛОГИЯ, ПАТОГЕНЕЗ

Согласно мнению большинства урологов, природа острого неспецифического эпидидимита инфекционная. Микрофлора может быть различной (стафилококк, кишечная палочка и др.).

Как одну из причин эпидидимита выделяют ятрогенную травму уретры и мочевого пузыря при инструментальных исследованиях, катетеризации, бужировании, инстилляции мочевого пузыря. Известны следующие пути проникновения инфекции в придаток яичка: гематогенный, лимфогенный, секреторный, каникулярный (восходящий).

Первый, второй и третий пути встречаются редко. Наиболее распространен каникулярный, или уретрогенный, путь. В пользу такого механизма свидетельствует наиболее частое поражение при эпидидимите хвоста придатка. Ретроградному распространению инфекции способствуют антиперистальтические сокращения и повышение гидростатического давления в простатической части уретры. Инфекция, распространяясь, задерживается в хвосте придатка, где этому способствует извитый ход протока, вследствие чего в нем развивается воспаление.

В настоящее время эпидидимит рассматривают как вторичное заболевание, как правило, связанное с воспалительными заболеваниями мочеполовой системы.

В патогенезе острого неспецифического эпидидимита у детей ведущую роль играют аномалии развития мочевыводящих путей.

При урологическом обследовании детей, перенесших острый эпидидимит, нередко обнаруживают врожденные стриктуры, клапаны задней части уретры, ПМР, способствующие забросу инфицированной мочи в семявыносящие пути и развитию воспалительного процесса в придатке.

Значительную группу составляют эпидидимиты, возникающие контактным путем вследствие поражения гидатиды придатка. У большинства детей с острыми поражениями гидатид часто обнаруживают воспаленный придаток. Степень его поражения зависит от длительности заболевания и величины пораженной гидатиды.

### КЛИНИЧЕСКАЯ КАРТИНА

По характеру течения заболевания у детей необходимо различать острую и подострую формы эпидидимита. Острое течение заболевания характеризуется внезапным началом, значительным повышением температуры тела, резким нарушением общего состояния больного, выраженными воспалительными изменениями придатка. Отмечают воспалительные изменения в крови, а также в моче (лейкоцитурию, протеинурию).

Местные симптомы при эпидидимите проявляются болью в области мошонки, асимметричным отеком и ее гиперемией. Боль носит постоянный пульсирующий

характер, в начале заболевания иррадирует в паховую область, живот, поясницу, усиливается при ходьбе, изменении положения в постели. Яичко на стороне поражения расположено ниже, чем на здоровой стороне. Кремастерный рефлекс плохо выражен. В начальном периоде болезни органы мошонки дифференцируются вполне четко. При этом на задней поверхности яичка удается определить увеличенный, болезненный плотный хвост придатка.

Если произошло изолированное поражение хвоста придатка, водянка оболочек яичка отсутствует, так как этот отдел придатка находится вне серозной полости. При распространении воспаления на тело и головку придатка появляется острая, чаще всего напряженная водянка оболочек яичка. В этих случаях органы мошонки плохо или совсем не дифференцируются. Яичко при эпидидимите мало изменено, и лишь при распространении процесса возможно его увеличение — тогда говорят об орхиэпидидимите.

## **ДИАГНОСТИКА**

Диагностика острого эпидидимита основана на анамнезе (урологические заболевания, повышение температуры тела), данных физикального обследования (локализация воспаления в хвосте придатка, деферентит, фуникулит) и лабораторных анализов (лейкоцитоз, лейкоцитурия, протеинурия).

## **Лабораторные и инструментальные исследования**

К вспомогательным методам диагностики, которые используются при эпидидимите, относят диафаноскопию и УЗИ.

Обязательное условие при диагностике острого эпидидимита — урологическое исследование, проводимое после купирования местного острого воспалительного процесса. В большинстве случаев острый эпидидимит бывает проявлением одного из пороков развития мочевыделительной системы.

## **Дифференциальная диагностика**

Острый неспецифический эпидидимит необходимо отличать от заворота яичка, острых поражений гидатид, аллергического отека мошонки.

## **ЛЕЧЕНИЕ**

### **Показания к госпитализации**

Дети, больные острым эпидидимитом и орхиэпидидимитом, подлежат экстренной госпитализации. Существуют консервативные и оперативные методы лечения острого неспецифического эпидидимита.

### **Консервативное лечение**

При постановке диагноза эпидидимита показано консервативное лечение. Постельный режим, суспензорий имеют большое значение для купирования боли и воспаления органов мошонки. Обязательно проведение прокаиновой блокады семенного канатика 0,25–0,50% раствором прокаина с антибиотиками в количестве 10 мл. При необходимости блокаду повторяют через 2–3 дня. Эффективны полуспиртовые компрессы.

Антибактериальную парентеральную терапию назначают при поступлении в стационар. При положительном посеве мочи лечение проводят с учетом чувствительности к антибиотикам. Назначают гипосенсибилизирующую терапию, комплекс витаминов.

### Хирургическое лечение

В части случаев отмечают выраженный лечебный эффект пункционной или операционной декомпрессии острой напряженной водянки оболочек яичка с промыванием его полости раствором антибиотика.

### ПРОГНОЗ

Результаты лечения острого эпидидимита зависят от своевременной диагностики и патогенетической терапии.

### ОСЛОЖНЕНИЯ

В случае развития тяжелого гнойного эпидидимоорхита возможно развитие некроза яичка, что требует ревизии яичка и решения вопроса о орхиэктомии, также возможно развитие атрофии яичка в отдаленном послеоперационном периоде.

## 52.5. АЛЛЕРГИЧЕСКИЙ ОТЕК МОШОНКИ

### СИНОНИМЫ

Ангионевротический отек, болезнь Квинке, отек Квинке.

#### Код по МКБ-10

T78.3. Ангионевротический отек.

### ЭПИДЕМИОЛОГИЯ

Заболевание чаще всего встречаются в возрасте 1–7 лет. В весенне-летний и осенний периоды частота его возрастает.

### КЛИНИЧЕСКАЯ КАРТИНА И ДИАГНОСТИКА

#### Анамнез

При сборе анамнеза удается установить неблагоприятный аллергологический анамнез. У детей отмечают экссудативный диатез, непереносимость определенных видов пищи, медикаментозную сенсibilизацию.

#### Осмотр и физикальное обследование

Заболевание начинается внезапно. Общее состояние детей остается удовлетворительным. У большинства температура тела может повышаться до субфебрильных показателей, в редких случаях — выше. В крови — лейкоцитоз, иногда эозинофилия.

Местные изменения характеризуются быстрым развитием отека кожи мошонки. Он, как правило, бывает двусторонним, но может преобладать на одной стороне. Чаще всего отек распространяется на промежность, паховую область и половой член. В первые часы отмечают гиперемию и припухлость кожи. По мере нарастания отека и сдавления капилляров кожа бледнеет. Пальпация мошонки на высоте отека резко болезненна, иногда отмечают зуд в этой области. Яичко и придаток мало изменены. Семенной канатик может быть отечен в связи с распространением отека на его оболочку и паховую область.

Возникнув внезапно, отек в течение нескольких часов исчезает, реже сохраняется 1–2 сут.

#### Дифференциальная диагностика

Аллергический отек мошонки дифференцируют от острых хирургических заболеваний органов мошонки.

**ЛЕЧЕНИЕ**

Лечение аллергического отека мошонки заключается в исключении аллергена, вызвавшего заболевание, в борьбе с глистной инвазией, санации инфекционных очагов, десенсибилизирующей комплексной терапии. Местно применяют препараты, уменьшающие зуд и боль. С этой целью используют мази с бензокаином (2–5%), накладывают суспензорий, ограничивают подвижность детей.

**ПРОГНОЗ**

Прогноз заболевания обычно благоприятный.

# Глава 53

## Травма в урологии

*А.В. Писклаков*

### 53.1. ПОВРЕЖДЕНИЯ ПОЧЕК

**Код по МКБ-10**

S37.0. Травма почки.

#### **ЭПИДЕМИОЛОГИЯ**

Из всех повреждений мочеполовой системы наиболее часто встречаются травму почки.

#### **ЭТИОЛОГИЯ, МЕХАНИЗМ ТРАВМЫ**

В детском возрасте преобладает тупая травма почек, но изредка встречаются огнестрельные раны и повреждения острыми предметами. Тупая травма почки нередко возникает в результате транспортных происшествий, падения с высоты или при нападениях. У детей чаще, чем у взрослых, при тупой травме живота возникает повреждение почек. От механизма повреждения (травма тупая или проникающая, закрытая или открытая) зависит тактика ведения больных.

#### **КЛАССИФИКАЦИЯ**

Среди множества классификаций наиболее широко в настоящее время используют вариант, предложенный American Association for the Surgery of Trauma Organ (1989) (табл. 53.1). Использование контрастной КТ позволяет весьма точно зафиксировать повреждение почек и разделить по степеням. В этом отношении экскреторная урография — менее чувствительный и точный метод диагностики.

При двустороннем поражении присваивают следующую по тяжести степень повреждения, начиная с III степени.

#### **ДИАГНОСТИКА**

Обследование при повреждениях почек направлено на выяснение характера и выраженности повреждений. Полученные результаты инструментальных и лабораторных исследований, дополняемые данными анамнеза и осмотра, позволяют своевременно определить тактику лечения. Основные методы — определение степени гематурии, ультразвуковое и дуплексное сканирование, экскреторная урография, артериография, контрастная КТ, спиральная томография.



**Таблица 53.1.** Классификация повреждений почек

Степень	Тип	Описание
I	Контузия. Гематома	Микро- или макрогематурия при нормальных данных исследования. Субкапсулярная, не распространяющаяся, без разрыва паренхимы
II	Гематома. Разрыв	Нераспространяющаяся околопочечная гематома, заключенная внутри околопочечной клетчатки. Глубина разрыва коркового слоя — менее 1 см, без повреждения собирательной системы
III	Разрыв	Глубина более 1 см, без разрыва собирательной системы
IV	Разрыв. Травма сосудов	Глубокий разрыв паренхимы с повреждением собирательной системы. Повреждение почечной вены или артерии с продолжающимся кровотечением
V	Разрыв. Травма сосудов	Полное разрушение почки. Отрыв почки от почечной ножки

### Осмотр и физикальное обследование

При подозрении на травму почки необходим полный осмотр больного, так как нередко отмечают сочетанные повреждения других органов и систем. В случае множественной травмы необходима интенсивная терапия. При травме шейного отдела позвоночника необходима иммобилизация до тех пор, пока повреждение позвоночника не будет исключено рентгенологически. Необходимо осмотреть области живота, грудной клетки и спины. Переломы нижних ребер нередко сопровождаются повреждением почки.

Огнестрельные раны весьма специфичны. Часто крошечные входные отверстия ранящих снарядов скрывают множественные повреждения внутренних органов. Выходные отверстия могут быть больше, чем входные, а мягкие ткани и кости нередко меняют траекторию пули. Именно поэтому при рентгенографии грудной клетки и брюшной полости рекомендуют помещать металлические метки в области входного и выходного отверстий.

### Лабораторные и инструментальные исследования

Гематурия — наиболее достоверный показатель повреждения почки. Различают микрогематурию (более пяти клеток крови в поле зрения) и макрогематурию (видимая примесь крови в моче). Микрогематурия может быть обнаружена с помощью тест-полоски или при общем анализе мочи. Большинство авторов считают пять эритроцитов в поле зрения и более существенным уровнем гематурии, часто сопутствующим повреждению почек.

Для определения гематурии берут первую порцию мочи, полученную в результате микции или при катетеризации мочевого пузыря. Более поздние порции мочи могут «раствориться» усиленным диурезом за счет восполнения потерь жидкости, в результате чего степень гематурии уменьшается. Уровень гематурии не коррелирует со степенью повреждения почки: в каждом третьем случае повреждения почечной ножки гематурия отсутствует. Шок, сопровождающийся микрогематурией, чаще свидетельствует о значительном повреждении почки. Существенные повреждения почек у детей обычно соответствуют гематурии более 50 эритроцитов в поле зрения.

**Диагностическая тактика.** В детском возрасте выброс катехоламинов после травмы позволяет поддерживать АД при потере крови до 50% ОЦК. Именно поэтому показания к обследованию почек в детском возрасте шире, чем у взрослых.

Пациентов с изолированной микрогематурией можно наблюдать, не подвергая дополнительных исследований. Такие пациенты крайне редко имеют существенные повреждения. Однако при минимальных подозрениях на травму почки, возникших при изучении анамнеза и осмотре, исследования следует выполнить.

Детям с проникающими ранениями обследование почек должно быть проведено в обязательном порядке. При этом лишь в половине наблюдений при проникающей травме почек отмечают гематурию. Также необходимо обследование почек у пациентов с клинической картиной шока, сопровождающейся микрогематурией, и при всех случаях макрогематурии.

**УЗИ** используют для срочной диагностики повреждений почки. Метод позволяет определить наличие контралатеральной почки и выявить забрюшинную гематому. Однако УЗИ не всегда позволяет точно определить глубину разрывов паренхимы и отличить гематомы от мочевых затеков.

**Экскреторную урографию** применяют в большинстве лечебных учреждений как основной метод исследования повреждений мочевой системы. Иногда проводят интраоперационную экскреторную урографию. Показания к ее выполнению встречаются нечасто, но при выявлении забрюшинной гематомы в процессе ревизии брюшной полости исследование позволяет получить важную информацию за короткий срок. Обычно достаточно одного снимка через 10 мин после введения 2 мл/кг контрастного вещества. При выявлении патологии проводят ревизию почки.

Наиболее информативный метод исследования при повреждениях почек — **контрастная КТ**. Будучи высокочувствительным методом диагностики, контрастная КТ позволяет выявить разрывы паренхимы, мочевые затеки, сочетанные повреждения кишечника, печени, ПЖ, оценить выраженность забрюшинного кровотечения путем измерения объема гематомы.

Недостаток контрастной КТ — низкая информативность при повреждении почечной вены. С сохранной артериальной системой почка может визуализироваться неизменной, а собирательная система — содержать контраст.

**Артериографию** широко применяют для диагностики повреждений артерий, заподозренных при контрастной КТ, или для устранения повреждения путем эмболизации артерий.

## ЛЕЧЕНИЕ

### Консервативное лечение

Серьезные повреждения почек, требующие экстренных вмешательств, встречаются достаточно редко, с частотой около 1:20. Пациенты с устойчивой гемодинамикой, обследованные с помощью контрастной КТ, могут избежать ревизии почки в большинстве наблюдений. Оперативное лечение применяют при тяжелых повреждениях. Пациентов с гематурией и стабильной гемодинамикой госпитализируют для динамического наблюдения. Им показаны строгий постельный режим и контроль за лабораторными, клиническими и гемодинамическими показателями. Когда исчезает макрогематурия, большого активизируют; при повторной гематурии восстанавливают постельный режим. Мочевой затек без повреждения или разрыва чашечек в части случаев можно вести консервативно, так как его спонтанное излечение наступает более чем у 80% пациентов при адекватном дренировании собирательной системы почки. Обычно собирательную систему почки дренируют стентом, устанавливаемым эндоскопически.

## Хирургическое лечение

**Показания к ревизии почки** после травмы могут быть абсолютными и относительными.

- Абсолютные показания к оперативному лечению включают признаки продолжающегося кровотечения, снижение АД, обнаружение растущей и пульсирующей околопочечной гематомы.
- Относительными показаниями к ревизии считают мочево́й затек, наличие нежизнеспособного участка почки менее 20%, неполную организацию гематомы. Сочетание относительных показаний диктует необходимость ревизии почки.

Недостаточная оснащенность лечебного учреждения диагностической техникой сама по себе может стать основанием для активной хирургической тактики. Когда критическое состояние пациента требует хирургического вмешательства и повреждение почки становится очевидным (растущая на глазах гематома или массивная гематурия), экскреторную урографию выполняют на операционном столе, за этим следуют лапаротомия и ревизия почки.

**Ревизия почки.** Ревизию поврежденной почки проводят путем срединной лапаротомии, при которой выполняют также ревизию органов брюшной полости. При проникающих ранениях почки частота сочетанных повреждений органов брюшной полости и забрюшинного пространства превышает 90%. Повреждения печени, селезенки, ПЖ, больших сосудов и кишечника могут быть выявлены и при необходимости устранены до ревизии почки.

Оптимальный хирургический подход к ревизии почки первоначально предполагает доступ к почечной ножке. Почечные сосуды мобилизуют перед осмотром почки, чтобы обеспечить возможность немедленного их пережатия при массивной геморрагии после вскрытия фасции Героты. Почечное кровотечение — основная причина нефрэктомии у больных после травмы почки. Первичное выделение сосудов почки (до обнажения фасции Героты) позволяет снизить частоту нефрэктомий, облегчая выполнение ревизии и ушивание разрывов.

**Ушивание разрывов почки.** Восстановление целостности почки после травмы включает выделение почки, удаление нежизнеспособных тканей, гемостаз путем перевязки кровоточащих сосудов, обеспечение герметичности и дренирование собирательной системы, ушивание и тампонирование дефектов паренхимы. При невозможности восстановления одного из полюсов почки выполняют резекцию полюса с тампонированием раны прядью сальника. Участок сальника на ножке облегчает заживление раны, уменьшает риск отсроченного кровотечения и мочевого затека. Дренирование почки проводят путем нефростомии или установки стента внутреннего дренирования. Возможность восстановления поврежденной почки зависит от многочисленных факторов. Нестабильное состояние пациента с низкой температурой тела и нарушениями свертывания крови при наличии нормальной контралатеральной почки также считают показанием к нефрэктомии.

**Восстановление сосудов почки** выполняют после их пережатия зажимами. Разрывы главных почечных сосудов можно ушить нерассасывающимися сосудистыми швами 5/0 или 6/0. Тромбоз почечной артерии при тупой травме может происходить вторично вследствие надрывов интимы сосуда. Диагностика с помощью контрастной КТ или ангиографии в первые 8 ч в ряде случаев позволяет избежать нефрэктомии.

У части пациентов после восстановления сосудов почки в последующем может развиваться ренальная гипертензия. Это указывает на необходимость резекции поврежденных сосудов в пределах здоровых тканей и наложения сосудистых анастомозов.

У пациентов с обширными, сочетанными повреждениями такая скрупулезная хирургическая обработка на практике оказывается невозможной, что определяет показания к нефрэктомии.

### ОСЛОЖНЕНИЯ

Осложнения, которые могут возникнуть после травмы почки, зависят от степени повреждения почечной паренхимы и метода лечения.

#### Ранние осложнения

Ранними осложнениями, которые возникают в течение 1 мес после травмы, являются урогематома, продолжительная гематурия, мочевые свищи, паранефрит и артериальная гипертензия. Урогематома является наиболее частым осложнением после травмы почки.

Уриномы встречаются менее чем в 1% случаев почечной травмы. Небольшие, неинфицированные и стабильные формы не требуют вмешательства. Большие уриномы обычно успешно корригируются эндоскопическим или чрескожным дренированием.

Продолжительная гематурия чаще всего продолжается в течение 2 нед после травмы.

Мочевые свищи могут возникать в связи с недренированной уриномой или при наличии больших сегментов поврежденной почечной паренхимы.

Гипертензия в раннем послеоперационном периоде обычно вызвана гиперпродукцией ренина и является преходящей, не требующей какого-либо лечения.

#### Поздние осложнения

Поздние осложнения после травмы почек: гидронефроз, артериовенозная фистула, пиелонефрит, образование камней и отдаленная артериальная гипертензия.

Во многих случаях исход заболевания и прогноз зависят от сочетанных травм. При консервативном лечении существует проблема существования кровоснабжаемой, но нефункционирующей почечной ткани *in situ*, что может привести к гипертензии. Почечные травмы II и III степени несут низкий риск осложнений, поэтому повторное обследование и наблюдение не нужны. Для пациентов с травмами IV и V класса требуется тщательное наблюдение, поскольку они несут значительный риск неблагоприятного исхода — необходимость нефрэктомии или стентирования или развитие ренальной гипертензии.

## 53.2. ПОВРЕЖДЕНИЯ МОЧЕТОЧНИКА

### Код по МКБ-10

S37.1. Травма мочеточника.

### ЭТИОЛОГИЯ

Повреждения мочеточника после внешнего травматического воздействия встречаются редко: менее чем в 4% проникающих ранений и примерно в 1% случаев тупой травмы. В мирное время повреждения мочеточника чаще вызваны огнестрельными ранениями, которые сопровождаются множественными сочетанными повреждениями и вероятностью летального исхода до 30%. В детском возрасте травма мочеточника преимущественно имеет ятрогенный характер, ее большей частью встречают при хирургических операциях на органах брюшной полости и забрюшинного пространства.

Повреждения мочеточника у детей во время хирургических вмешательств встречаются в процессе операций на органах таза (во время операции по поводу

кисты яичника, брюшно-промежностной проктопластики), органах забрюшинного пространства (операции перевязки внутренней семенной вены при варикоцеле, удалении предкрестцовой тератомы). Урологические операции также нередко осложняются повреждениями мочеточника. Во время лапароскопических операций у детей также встречаются повреждения мочеточника. Известно, что повреждения мочеточника в процессе лапароскопии выявляются реже, чем во время открытых вмешательств.

Факторами риска повреждения мочеточника бывают повторные операции, выраженный рубцовый процесс, предшествующее воспаление. Многие повреждения мочеточника, особенно после гинекологических и проктологических операций, выявляют не сразу. Знание места расположения внутренней яичковой вены, сосудов матки, яичников и других органов позволяет избежать повреждений мочеточников. Особенно важна визуализация мочеточника в области крестца.

### КЛИНИЧЕСКАЯ КАРТИНА И ДИАГНОСТИКА

Инфузии во время операции или введение мочегонных средств помогают улучшить визуализацию мочеточников. Дооперационная установка стента также может облегчить интраоперационную идентификацию. Частыми симптомами ятрогенного повреждения мочеточника в послеоперационном периоде бывают боль, вздутие живота, снижение диуреза, гипертермия, признаки кишечной непроходимости.

Тупые и огнестрельные ранения мочеточников редко сопровождаются гематурией. Многие авторы выявляли повреждения мочеточников при диагностической лапаротомии, необходимой в 80–100% случаев сочетанных повреждений, иногда с использованием красящего вещества, вводимого в лоханку путем пункции.

После внешнего воздействия выявить повреждения мочеточника помогают обычные методы диагностики: анализ мочи, контрастная КТ и экскреторная урография во время операции, хотя точный диагноз, в отличие от травмы почки, поставить трудно. Экскреторная урография, как и контрастная КТ, часто не бывает достаточно информативной. Иногда диагноз ставят по отсроченным снимкам на основании отсутствия контрастного вещества в мочеточнике. Современные спиральные сканеры нередко могут установить наличие повреждения мочеточников раньше получения отсроченных снимков.

**Ретроградную уретерографию** используют при сомнениях в отношении диагноза. Метод чаще применяют для уточнения локализации повреждения, выявленного с помощью рентгеновских методов.

**Антеградную уретерографию** путем пункционной нефростомии используют только при технической невыполнимости ретроградной уретерографии и катетеризации мочеточника.

### ЛЕЧЕНИЕ

#### Контузия — ушиб мочеточника

Ушибы мочеточников, хотя и бывают самыми незначительными повреждениями, часто осложняются некрозом участка мочеточника или образованием стриктур. Обширные ушибы мочеточников — показание к резекции поврежденного участка с последующей уретероуретеростомией.

Оперативное лечение проводят с учетом всех требований к швам мочеточников (падающая мобилизация, отсутствие натяжения, герметичность, установка стента). Основное осложнение уретероуретеростомии — мочевые затеки (10–25%), поэтому необходима установка страховочных дренажей. Другие ближайшие осложнения — абсцессы и мочевые свищи. Более отдаленные осложнения, в частности стеноз мочеточника, встречаются реже — в 5–15% наблюдений.

Некоторые авторы предлагают избегать анастомоза мочеточников у пациентов с нестабильной гемодинамикой, кровотечением во время операции, сочетанными повреждениями кишечника. По их мнению, у таких больных больше применима этапная реконструкция мочеточника или нефрэктомия. При планировании этапного оперативного лечения на дистальный и проксимальный отделы мочеточника накладывают длинные лигатуры для более легкого их обнаружения в последующем, а мочу отводят через нефростому. Как альтернативу используют длительное стентирование мочеточника (на 6–8 нед).

### Повреждения верхней трети мочеточника

**Уретеропиелоанастомоз.** При повреждении мочеточника в области верхней трети чаще выполняют уретеропиелоанастомозы.

**Кишечная вставка — энтероуретропластика.** Отсроченную реконструкцию мочеточника можно выполнить путем замещения недостающей части сегментом подвздошной кишки через 6 мес после травмы. Этот метод лечения не используют при острых повреждениях и применяют при потере значительной части мочеточника.

### Повреждения средней трети мочеточника

**Трансуретероуретероанастомоз.** При повреждении мочеточника на значительном протяжении используют трансуретероуретероанастомоз. Верхний участок поврежденного мочеточника анастомозируют «конец в бок» с контралатеральным мочеточником. Метод в опытных руках эффективен в большинстве случаев. Его недостатки — травматизация контралатерального мочеточника и отсутствие чреспузырного доступа к поврежденному мочеточнику.

### Повреждения нижней трети мочеточника

**Операция Боари** — наиболее распространенная методика при протяженных повреждениях или стриктурах нижней трети мочеточника. Из передневерхней поверхности детрузора мочевого пузыря выкраивают прямоугольный лоскут с основанием, направленным к верхушке пузыря. Лоскут разворачивают к мочеточнику, и последний имплантируют в него с подслизистой туннелизацией. Далее лоскут сшивают над мочеточником в трубку.

**Уретероцистонеоимплантация** используют при повреждении мочеточника около уретеровезикального сегмента. Обычно имплантацию мочеточника в мочевой пузырь проводят по методике Политано–Лидбеттера. При повреждении мочеточника на значительном протяжении проводят подтягивание и фиксацию мочевого пузыря в подвздошной мышце (*psaos hitch*).

### Частичный разрыв мочеточника

При поперечном разрыве мочеточника оперативное лечение проводят в один этап путем наложения первичного шва на стенке. При коротком продольном расщеплении мочеточника швы накладывают в поперечном или косом направлении.

### Ятрогенные повреждения

**Случайное лигирование и клипирование мочеточника.** После удаления лигатуры или клипсы следует убедиться в нормальной проходимости мочеточника, наблюдая пассаж мочи. После продолжительного лигирования рекомендуют установку стента. При подозрении на нежизнеспособность участка мочеточника целесообразно выполнить уретероуретероанастомоз.

**Пересечение мочеточника.** Пересечение мочеточника выявляют в разные сроки.

*Быстрое выявление хирургических повреждений мочеточника.* Первичный шов на стенке внутреннего или наружного дренирования — однозначный выбор при интраоперационном выявлении пересечения мочеточника.

*Позднее выявление.* Оправдана попытка эндоскопической установки стента, которая бывает возможна только в 20–50% случаев. Когда ретроградная установка стента невозможна, проводят открытую реконструкцию. При отсутствии большого опыта установки уретеральных стентов абсолютно оправдано оперативное лечение в ранние сроки.

**Повреждение при уретероскопии.** Разрыв мочеточника во время уретероскопии принципиально не отличается от лапароскопического или интраоперационного повреждения. В детском возрасте встречаются редко из-за ограниченных показаний к уретероскопии. Установки стента, как правило, бывает достаточно для заживления мочеточника.

## ОСЛОЖНЕНИЯ

Оперативные методы восстановления травматически поврежденных мочеточников имеют частоту осложнений 25%, а конкретные возможные осложнения зависят от типа выполняемой реконструкции.

Наиболее распространенным осложнением является несостоятельность анастомоза. Это может проявляться образованием уриномы, паранефрита или перитонита. Это осложнение устраняется дренированием забрюшинного пространства.

Другие осложнения, общие для всех видов реконструкции, могут включать стриктуру анастомоза, гидронефроз, абсцесс и образование свища.

Гидронефроз, развивающийся после восстановления мочеточника, можно устранить, расширив суженный сегмент.

Осложнения, связанные с длительным нахождением стента и нефростомических трубок, включают их миграцию, пиелонефрит, инкрустацию солями и потерю функции почкой.

## 53.3. ПОВРЕЖДЕНИЯ МОЧЕВОГО ПУЗЫРЯ

### Код по МКБ-10

S37.2. Травма мочевого пузыря.

### ЭПИДЕМИОЛОГИЯ, ЭТИОЛОГИЯ

Повреждения мочевого пузыря после тупой или проникающей травмы встречаются менее чем в 2% случаев повреждений брюшной полости, требующих оперативного лечения. Такая низкая частота повреждений связана с расположением мочевого пузыря в пределах таза. Повреждения мочевого пузыря часто сочетаются с другими тяжелыми повреждениями, смертность при этом составляет 12–22%. Разрыв мочевого пузыря сочетается с повреждением мочеиспускательного канала в 10–29% случаев. Характерны разрывы наполненного мочевого пузыря. Повреждения мочевого пузыря в детском и подростковом возрасте встречаются также при проктологических и гинекологических операциях.

**Тупая травма.** Тупые травмы мочевого пузыря в четырех из пяти случаев связаны с переломом костей таза. Ударное воздействие на область таза и натяжение связок мочевого пузыря — основные причины разрывов. Большинство повреждений мочевого пузыря связано с переломами лобковых костей.

Дифференцируют интраперитонеальные разрывы, требующие ревизии, и экстраперитонеальные — их в некоторых случаях лечат консервативно.

**Проникающие ранения.** Проникающие ранения мочевого пузыря встречаются в детском возрасте значительно реже. Как и при тупых повреждениях, проника-

ющие ранения мочевого пузыря часто сочетаются с повреждениями брюшной полости. Пациенты часто поступают в медицинские учреждения в состоянии шока. Смертность составляет более 10% и обычно связана с повреждением кровеносных сосудов тазовой области.

**Ятрогенная травма.** Повреждения мочевого пузыря могут возникнуть при хирургических манипуляциях. Например, во время лапароскопии повреждения мочевого пузыря встречаются в 1% случаев. В детском возрасте риск повреждения мочевого пузыря существует при повторной проктопластике, ревизии периаппендикулярного инфильтрата, операциях по поводу скользящей паховой грыжи, аплазии влагалища, СКН. Наименее опасны пункционные лапароскопические повреждения, хорошо заживающие при катетеризации мочевого пузыря.

### КЛИНИЧЕСКАЯ КАРТИНА И ДИАГНОСТИКА

У всех больных после проникающей травмы брюшной полости с любой степенью гематурии необходимо исключить повреждение почек, мочеточников, мочевого пузыря и мочеиспускательного канала. После тупой травмы пациенты жалуются на боль внизу живота. Однако эти боли трудно дифференцировать от боли, связанной с переломом костей таза. Внешне область повреждения бывает отечной, припухшей, с экхимозами и осаднениями, что позволяет заподозрить повреждение мочевого пузыря. Пациентам с подозрением на травму мочевого пузыря выполняют цистографию или оперативную ревизию. Катетеризация мочевого пузыря противопоказана пациентам с повреждениями мочеиспускательного канала.

Один из возможных признаков повреждения мочевого пузыря — отсутствие мочи при катетеризации. Затруднения при катетеризации нередко бывают проявлением повреждения уретры. При поздней диагностике обычно отмечают лихорадку, симптомы раздражения брюшины, повышение содержания мочевины в анализе крови, отсутствие микции.

Отсроченным симптомом лапароскопического повреждения может быть выделение воздуха из уретры в конце мочеиспускания.

**Анализ мочи.** У 95–100% пациентов с тупой травмой мочевого пузыря выявляют макрогематурию, в остальных случаях (чаще при ушибах мочевого пузыря) — микрогематурию.

**Цистография.** Ретроградная цистография позволяет выявить разрывы мочевого пузыря практически во всех случаях. Чаще всего достаточно снимков в стандартной позиции, хотя в редких случаях необходима полипозиционная рентгеноскопия. Цистографию при наличии аппаратуры можно совместить с КТ, которая показана пациентам с переломами костей таза.

### ЛЕЧЕНИЕ

#### Контузии

Ушибы мочевого пузыря встречаются в 30–60% случаев повреждений мочевого пузыря. Диагноз ставят больным гематурией при отсутствии повреждений других органов мочевыделительной системы и неизмененных цистограммах. При этих повреждениях нет необходимости в специальном лечении.

#### Экстраперитонеальный разрыв

Экстраперитонеальный разрыв встречается в 25–72% случаев разрывов мочевого пузыря. По мнению некоторых авторов, необходимы катетеризация и наблюдение. Показаниями к ревизии считают внедрение костного фрагмента в стенку мочевого пузыря, открытый перелом костей таза, перфорацию прямой кишки. Кроме того, ревизия показана при obturациях катетера сгустками крови в течение 24–48 ч после повреждения, так как возрастает риск инфекционных осложнений.



Хотя некоторые авторы поддерживают пассивную тактику, считают оправданным проводить ревизию и ушивание всех полных разрывов мочевого пузыря. Пациентам с сочетанными повреждениями и экстраперитонеальным разрывом мочевого пузыря ревизию выполняют в процессе абдоминальных операций. У больных, которым при ревизии брюшной полости не было проведено ушивание экстраперитонеальных разрывов, возможно образование мочевых свищей.

### **Внутрибрюшинные разрывы**

Изолированные внутрибрюшинные разрывы мочевого пузыря встречаются приблизительно у 1/4 больных. Считают, что внутрибрюшинные разрывы мочевого пузыря происходят вследствие резкого повышения внутрибрюшного давления. Подтверждением этого мнения служит локализация разрывов в области дна мочевого пузыря, представляющего собой область наименьшего сопротивления. Экстраперитонеальные разрывы, напротив, чаще происходят со стороны костей таза. Внутрибрюшинные разрывы отличаются от внебрюшинных по ряду признаков, их самопроизвольное заживление маловероятно. При консервативном ведении они ведут к образованию мочевых затеков в брюшную полость и развитию перитонита.

Именно поэтому все внутрибрюшинные разрывы — показание к оперативному лечению с двухслойным швом мочевого пузыря и оставлением страхового дренажа в околопузырном пространстве.

### **ОСЛОЖНЕНИЯ**

Потенциальные осложнения операции на мочевом пузыре при его травматическом повреждении включают, но не ограничиваются такими состояниями, как постоянное или периодическое выделение мочи через швы, расхождение раны, кровотечение, формирование тазового абсцесса, перитонит и инфекция мочевыводящих путей. К поздним осложнениям можно отнести уменьшение емкости мочевого пузыря и императивность.

Несмотря на технически правильное ушивание раны стенки мочевого пузыря, может происходить выделение мочи через швы. Как правило, это ликвидируется дренированием полости мочевого пузыря.

Вскрытие тазовой гематомы во время операции может привести к серьезному кровотечению. Гематома таза может быть контаминирована бактериями или грибами во время травмы или операции, и впоследствии это может вызвать формирование абсцесса.

Наконец, необходимая расширенная хирургическая обработка раны стенки может вызвать уменьшение емкости мочевого пузыря, что может привести к императивности мочеиспускания и недержанию мочи. Однако со временем эти симптомы могут исчезнуть, так как мочевой пузырь, как правило, хорошо растяжим.

### **ПОСЛЕОПЕРАЦИОННОЕ ВЕДЕНИЕ**

В целях профилактики септических осложнений в послеоперационном периоде показана антибактериальная терапия со дня травмы и до 7–14 дней после удаления катетера.

**Контрольную цистографию** после ушивания экстраперитонеального разрыва мочевого пузыря необходимо выполнить на 10–14-е сутки. У большинства пациентов дефект мочевого пузыря заживает к 10-м суткам, практически у всех — на 21-е сутки. При отсутствии затеков мочи при цистографии уретральный катетер можно удалить, в противном случае выполняют повторную цистографию на 21-е сутки. После надежного восстановления герметичности мочевого пузыря контрольную цистографию можно выполнить уже на 7–10-е сутки после операции.

## 53.4. ТРАВМА УРЕТРЫ

### Код по МКБ-10

S37.3. Травма мочеиспускательного канала.

### ЭПИДЕМИОЛОГИЯ

Повреждения уретры встречаются достаточно часто, в основном у мальчиков и мужчин. Повреждения значительно различаются в зависимости от характера травмы и степени мочевого инфильтрации тканей. Преобладают закрытые повреждения. Травму уретры у девочек и женщин отмечают значительно реже, чем у мальчиков и мужчин. Травма уретры у девочек чаще происходит в допубертатном возрасте. Это объясняют большей подвижностью и эластичностью мочеиспускательного канала и его связочного аппарата в постпубертатном периоде.

Наиболее распространенный и тяжелый вид повреждений мочеиспускательного канала у детей представляют разрывы задней части уретры при переломе костей таза или в процессе проктологических операций. Более легкое течение имеют травмы ятрогенного характера, возникающие при введении в уретру несоразмерных металлических инструментов, а также случаи бытового травматизма.

### КЛАССИФИКАЦИЯ

Повреждения мочеиспускательного канала делят на закрытые и открытые, по характеру — на изолированные и сочетанные, а также подразделяют по локализации и наличию осложнений. По виду повреждения уретры травмы могут быть ушибами, надрывами, частичными и полными разрывами, слепыми и сквозными ранениями с повреждением или без повреждения всех слоев стенки уретры. Для выбора тактики лечения также имеет значение смещение концов уретры.

### КЛИНИЧЕСКАЯ КАРТИНА

Выраженность изменений и тяжесть травмы зависят от характера повреждения, распространенности и локализации урогематомы. Надрывы слизистой оболочки уретры приводят к уретроррагии и задержке мочи. Частичные разрывы передней части уретры вызывают образование гематом и урогематом, иногда с образованием больших урогематом в области мошонки. Разрывы задней части уретры обычно приводят к образованию внутритазовых урогематом. Внутритазовая урогематома оттесняет вверх мочевой пузырь, увеличивая диастаз между концами уретры. Урогематомы при недостаточном дренировании нередко нагнаиваются, а пространство между разорванными краями уретры со временем заполняется рубцом. Таким образом, спонтанное заживление разрывов уретры обычно приводит к формированию стриктуры или рубцовой облитерации, вызывающих частичную или полную непроходимость мочеиспускательного канала.

### ДИАГНОСТИКА

#### Осмотр и физикальное обследование

Основные симптомы травмы уретры — уретроррагия и боль при попытке микции. Кроме того, может быть видна припухлость в проекции урогематомы. Разрывы уретры при переломах костей таза в большинстве случаев сочетаются с травмой других органов, особенно часто — с разрывами мочевого пузыря. Больные находятся в шоковом состоянии, с симптомами продолжающегося кровотечения и острой анемии. Летальность при переломах таза достигает 10–20%.

Изучение механизма травмы позволяет предположить возможность и локализацию повреждения мочеиспускательного канала.

## Лабораторные и инструментальные исследования

При тяжелых повреждениях (травме таза) выполняют обзорный снимок таза, восходящую уретрографию, попытку ненасильственной катетеризации уретры мягким катетером, иногда нисходящую или встречную уретрографию 15–20% раствором контрастного вещества. Они дают достаточно информации для постановки диагноза разрыва уретры и определения показаний к оперативному вмешательству.

Ятрогенные повреждения чаще представляют собой надрывы и частичные разрывы мочеиспускательного канала. Именно поэтому в случае ятрогенной травмы рентгенологические исследования обычно не проводят, а выполняют уретроскопию, позволяющую не только определить локализацию и вид повреждения, но и установить постоянный уретральный катетер, обеспечивающий заживление раны.

## ЛЕЧЕНИЕ

Лечебная тактика при повреждениях уретры зависит от многих факторов: состояния больного, вида повреждения, наличия и тяжести сочетанных повреждений, наличия специалистов, обладающих соответствующей квалификацией, и др.

### Разрывы уретры при переломах костей таза

При переломах костей таза в остром периоде необходимо проведение противошоковых мероприятий, коррекции гиповолемии и анемии, гемостатической терапии. Именно поэтому ушивание разрывов уретры до выведения больных из шока не проводят, а выполняют лишь дренирование мочевого пузыря путем цистостомии, иногда с установкой уретрального катетера. Пациентам с симптомами продолжающегося кровотечения, а также при подозрении на травму органов брюшной полости проводят лапаротомию или лапароскопию, дренирование мочевого пузыря путем цистостомии и установки уретрального катетера. При наполненном мочевом пузыре возможно выполнение пункционной цистостомии под контролем лапароскопии.

Установку уретрального катетера в случае разрыва задней уретры выполняют по проводнику или за нить, которые проводят по уретре методом встречных бужей или с помощью бужа, ретроградно введенного в мочевой пузырь под контролем пальца. Катетер целесообразно снабдить множественными микроперфорациями для возможности орошения уретры антисептиками при неполном разрыве или для дренирования внутриуретрального экссудата при полном разрыве.

Если проведение уретрального катетера невозможно из-за интерпозиции тканей или костного фрагмента, проводят ревизию зоны разрыва из промежностного доступа, удаление урогематомы и проведение катетера под визуальным контролем.

В части случаев катетер в мочевой пузырь можно установить через промежностную уретростому.

После выведения больного из шока и остановки кровотечения может быть выполнена отсроченная ревизия уретры с дренированием урогематом и наложением первично отсроченного шва уретры при отсутствии натяжения и размозжения тканей уретры. При нагноении гематом шов уретры не показан, для заживления разрыва оставляют постоянный уретральный катетер и дренируют мочевые и гнойные затеки.

Первичный шов выполняют при полных разрывах уретры, если позволяет состояние больного в первые 6 ч после травмы, при небольшом диастазе между концами мочеиспускательного канала и отсутствии значительного размозжения стенки органа.

Представляется оправданной позиция ряда авторов, считающих, что у детей с переломами таза после первичного шва уретры частота стриктур настолько

высока, что выполнение первичной пластики уретры представляется нецелесообразным, тогда как сопоставление концов уретры на катетере, опорожнение и дренирование урогематом, восстановление нормальной позиции мочевого пузыря значительно упрощают последующую реконструкцию.

### **Открытые повреждения задней уретры**

**Открытые повреждения задней части уретры** встречаются при огнестрельных ранениях, падении промежностью на острый предмет, в процессе гинекологических и проктологических операций.

В первых двух случаях первичная пластика не показана. После высокого сечения мочевого пузыря, под контролем введенного в него пальца устанавливают уретральный катетер, накладывают эпицистостому. Уретральный катетер удаляют через 1–2 нед после заживления раны на промежности. Сочетанное повреждение прямой кишки требует наложения колостомы и ушивания раны прямой кишки с созданием тканевой прокладки между уретрой и прямой кишкой из сальника или мышцы. Катетер из уретры удаляют через 1–3 нед после заживления промежностной раны.

Если повреждение уретры происходит в процессе хирургического вмешательства, предпринимают попытку ушивания дефекта или наложения анастомоза уретры на катетере. После значительных повреждений уретры часто формируются стриктуры уретры, мочевые свищи, уретровагинальные свищи.

**Разрывы передней части уретры.** В первые 6 ч после полного разрыва передней части уретры проводят первичную пластику. При неполных разрывах — по струне, установленной под эндоскопическим контролем, в уретре оставляют уретральный катетер. Огнестрельные раны и открытые повреждения со значительным диастазом концов уретры — основание для шадящей первичной хирургической обработки раны и формирования двойной уретростомы: на кожу выводят приводящий и отводящий концы уретры. Промежуток между уретростомами формируют путем тубуляризации кожного лоскута между уретростомами (операция Йоханссона) через 6–8 мес.

### **Операции при повреждениях уретры у девочек**

Высокая частота сочетанных повреждений влагалища и плохое состояние поврежденных тканей вызывают отрицательное отношение к первичной пластике уретры. Более оправданными представляются установка уретрального катетера, наложение эпицистостомы, дренирование урогематом с отсроченной реконструкцией через 6 мес, когда формируется стриктура уретры. У девочек в ряде наблюдений происходит формирование стриктур влагалища и уретровлагалищных свищей.

### **ОСЛОЖНЕНИЯ**

Наиболее важным ранним осложнением острой травмы уретры является инфекция. Урогематома вызывает воспалительную реакцию, которая может прогрессировать с образованием абсцесса. Распространение инфекции зависит от сохранности фасциальных пространств и может охватывать брюшную полость, грудную клетку и промежность. Потенциальные последствия абсцедирования урогематом при травме уретры включают уретрокожные свищи, периуретральные дивертикулы и некротический фасциит (гангрену Фурнье). Ранняя диагностика и быстрое отведение мочи в сочетании с соответствующим назначением антибиотиков снижают частоту возникновения этих осложнений.

Основным средне- и долгосрочным осложнением после реконструкции повреждений проксимальных отделов уретры является рецидивирующая стриктура. При

лечении стандартными методами стенозы уретры встречаются до 15% случаев. Большая часть из них требует проведения дилатации и рассечения (при непротяженных стенозах), однако около 1–2% пациентов нуждаются в проведении повторных реконструктивных вмешательств.

Осложнения реконструкции поврежденных дистальных отделов уретры аналогичны тем, которые наблюдаются при восстановлении проксимальных отделов. Но чем проксимальнее повреждение, тем выше риск развития недержания мочи, импотенции и образования стриктур в отдаленном периоде.

## 53.5. ПОСТТРАВМАТИЧЕСКИЕ СТРИКТУРЫ УРЕТРЫ

### ОПРЕДЕЛЕНИЕ

Стриктуры уретры — рубцовые сужения или рубцовые облитерации мочеиспускательного канала.

#### Код по МКБ-10

N35. Стриктура уретры.

### ЭТИОЛОГИЯ, ПАТОГЕНЕЗ

В большинстве случаев у детей стриктуры уретры формируются после заживления тяжелых повреждений уретры.

В области циркулярного шва уретры после операций по поводу стриктур уретры или одномоментных уретропластик у больных гипоспадией также нередко возникают сужения, их обычно называют вторичными стриктурами, или стенозами уретры. Облитерация (полное закрытие уретры рубцом) возникает лишь в результате полной несостоятельности уретрального анастомоза. Сравнительно высокая частота вторичных стриктур обусловлена значительной частотой рецидивов после оперативных вмешательств. Стенозы уретры обычно лечат эндоскопически, а облитерации — хирургическими методами.

### ДИАГНОСТИКА

#### Осмотр и физикальное обследование

Диагностику начинают с выяснения данных об обстоятельствах травмы и предшествующих хирургических вмешательствах, осмотра полового члена и области мошонки и промежности.

#### Лабораторные и инструментальные исследования

При наличии самостоятельного мочеиспускания скрининговым тестом для оценки степени обструкции служит урофлоуметрия. Внутривенная урография, ультразвуковая скинтиграфия или лабораторные методы диагностики общего статуса и функций почек — обязательные составляющие стандартного обследования.

Основным методом диагностики при стенозах уретры служит эндоскопия, обеспечивающая полную информацию и позволяющая одновременно выполнить лечебные манипуляции.

У детей с облитерациями уретры наиболее информативный метод — встречная цистоуретрография под рентгеноскопическим контролем. Рентгеноскопия дает возможность произвести рентгеновские снимки в момент максимального открытия шейки мочевого пузыря, вовремя обнаружить ПМР и ограничить гидродинамическое воздействие мочи на почки. Одновременно с помощью шприца и короткого катетера через наружное отверстие мочеиспускательного канала вводят 3–10 мл контраста под давлением. Снимки выполняют в стандартном положении для уретрографии (поворот в три четверти). Девочкам допубертатного возраста

проводят рентгеноскопию и рентгенографию в боковой проекции, позволяющие установить факт сообщения уретры с задним сводом влагалища и уровень расположения уретровлагалищного свища.

Протяженные облитерации уретры желателно дополнительно исследовать с помощью МРТ. Под маской протяженной облитерации уретры могут проходить двойные облитерации, между которыми расположен нормальный участок уретры.

## ЛЕЧЕНИЕ

### Стенозы уретры

Лечение стенозов уретры в настоящее время проводят эндоскопическими методами. Под эндоскопическим контролем через стеноз проводят струну, вдоль нее сужение рассекают холодным ножом на 12 ч условного циферблата. Устанавливают уретральный катетер на 24–48 ч. После удаления катетера проводят периодическую катетеризацию или самобуживание путем пережатия ствовой части уретры во время мочеиспускания на 1–2 с.

### Короткие облитерации уретры

Облитерации передней уретры у детей протяженностью до 2 см оперируют путем резекции стриктуры, мобилизации приводящего и отводящего концов уретры и их анастомозирования (операция Хольцова). Для шва уретры обычно используют нити викрила или полидиоксанона 3/0 или 6/0. В уретре оставляют уретральный катетер на 7–14 дней.

### Короткие облитерации задней части уретры

Облитерации задней части уретры длиной до 1 см также в части случаев могут быть излечены эндоскопическими методами. Наиболее сложным этапом этой операции бывает точная перфорация рубца эндоскопическим инструментом с попаданием в проксимальный конец уретры. Затем по проводнику отверстие расширяют и проводят электрорезекцию рубцового блока.

### Облитерации задней части уретры от 1 до 3 см

При стриктурах задней части уретры выполняют резекцию и анастомозирование уретры. Рубцовый блок резецируют. Устранения диастаза между концами уретры достигают путем мобилизации бульбозного и скротального отделов уретры. Существует несколько разновидностей формирования анастомоза задней части уретры. Операции при стриктурах задней части уретры сложны и травматичны. Определенное упрощение техники операций происходит при использовании чрезлонного доступа к задней части уретры, однако травматичность этой методики для сосудистых и нервно-мышечных образований тазового дна и замыкательного аппарата мочевого пузыря весьма высока. Снижения операционной травмы одновременно с упрощением техники операций достигают при формировании анастомозов уретры с использованием компрессионных устройств.

### Протяженные стриктуры передней части уретры

Для замещения протяженных дефектов передней части уретры используют кожу крайней плоти полового члена, мошонки, слизистую оболочку ротовой полости, а техника этих операций соответствует методам, разработанным для лечения гипоспадии.

### Протяженные дефекты промежностной и задней части уретры

Протяженные стриктуры задней части уретры представляют крайне сложную задачу. Как правило, большой диастаз уретры встречаются после ятрогенной травмы

или у неоднократно оперированных пациентов с посттравматическими стриктурами задней части уретры. Неудачи предшествующих операций приводят к утрате части или всей бульбозной уретры, в результате чего дефицит пластического материала становится критическим.

В качестве возможных альтернатив для замещения дефектов уретры были использованы аппендикс, сегмент кишки, трубки из кожных лоскутов и слизистой оболочки щеки. Результаты этих операций оказались посредственными. Проблемы пациентов с протяженными стриктурами усугубляются нарушениями замыкательного аппарата мочевого пузыря, эректильными дисфункциями, а нередко нарушениями опорно-двигательного аппарата и прямой кишки.

### **Стриктуры уретры у девочек**

Стриктуры уретры у девочек, как правило, возникают после травмы в допубертатном возрасте и обычно связаны с рубцовой непроходимостью влагалища, уретровлагалищными свищами. Учитывая сочетанный характер повреждений, реконструкцию уретры и влагалища можно выполнять одновременно. Повреждения уретры у девочек часто бывают тяжелыми и связаны с разрушением удерживающего механизма уретры. В этих случаях ушивание шейки мочевого пузыря и формирование удерживающей мочевого стомы — метод выбора. Восстановление проходимости влагалища в этом случае выполняют в пубертатном возрасте.

### **ОСЛОЖНЕНИЯ**

Осложнения оперативного лечения структур уретры описаны в разделе, посвященном травме уретры.

# Глава 54

## Мочекаменная болезнь

*С.Н. Зоркин*

### СИНОНИМЫ

Уролитиаз, нефролитиаз, болезнь почечнокаменная.

### ОПРЕДЕЛЕНИЕ

Мочекаменная болезнь (уролитиаз) — заболевание, возникающее в результате нарушения обмена веществ (эндогенного или экзогенного характера), при котором в моче образуется нерастворимый осадок в виде песка (до 1 мм в диаметре) или камней (от 1 до 25 мм и больше). Камни оседают в мочевыводящих путях, что приводит к нарушению нормального оттока мочи и служит причиной возникновения почечной колики и воспалительного процесса. Заболевание может также носить наследственный характер. Камни различаются по структуре, химическому составу, а также по величине и локализации.

#### **Коды по МКБ-10**

N20. Камни почки и мочеточника.

N21. Камни нижних отделов мочевыводящих путей.

N22. Камни мочевыводящих путей при болезнях, классифицированных в других рубриках.

### ЭПИДЕМИОЛОГИЯ, ЭТИОЛОГИЯ

Заболевание носит эндемический характер, что свидетельствует о большом значении экзогенных факторов в механизме этиопатогенеза. Под экзогенными факторами принято понимать жаркие климатические условия, состав питьевой воды (сниженное содержание в ней солей йода, избыток известковых солей), содержание микро- и макроэлементов в окружающей среде (недостаток магния, йода, избыток кальция, стронция и других элементов). К этой же группе относят особенности пищевого рациона, в частности, дефицит витамина А, гипервитаминоз D, избыточное потребление белка или его недостаточное поступление в организм, преобладание в рационе растительной, богатой углеводами пищи. В РФ эндемическими регионами считают Поволжье, бассейны рек Камы, Дона, Северный Кавказ, Алтай и Дальний Восток.

Наиболее изученная эндогенная причина нарушения метаболизма кальция (основы большинства мочевых камней) — нарушение функций паращитовидных желез. Гиперпаратиреоз бывает в



30–40% случаев этиопатогенетическим фактором, приводящим к избыточному выделению фосфора и кальция с мочой.

Распространенность мочекаменной болезни среди детей, по мнению многих авторов, незначительна. В основном камни у детей локализируются в лоханке почки. В отличие от взрослых, у которых преобладают первичные камни, у детей большое значение в камнеобразовании играют аномалии развития мочевой системы, обуславливающие нарушение уродинамики, что становится одним из основных местных факторов начала патологического процесса. Ряд авторов указывают, что за последние десятилетия факт нарастания случаев уролитиаза в педиатрической практике становится неоспоримым.

Следует особо подчеркнуть связь литогенных влияний с возрастом. Мочекаменную болезнь встречают практически в любом детском возрасте, но наиболее часто — от 3 до 10 лет, что связано с особенностями развития общих патологических процессов, таких как незрелость и неустойчивость механизмов регуляции (особенно нервной и эндокринной систем), лабильность обменных процессов, повышенная проницаемость барьерных тканей и незрелость иммунных реакций.

По сравнению с девочками, данную патологию в 3 раза чаще отмечают у мальчиков. Наблюдают преобладание правостороннего поражения, но двустороннее поражение также нельзя считать редкостью: его встречают в 20,5% случаев.

В настоящее время всемирно признана минералогическая классификация мочевых камней. До 70–80% мочевых камней — это неорганические соединения кальция, оксалаты (веделит, вевелит), фосфаты (витлокит, брушит, апатит, карбонатапатит, гидроксиапатит), кальция карбонат.

- Оксалаты — камни темно-бурого цвета, по строению напоминают малину. Их поверхность твердая и усыпана шипами.
- Фосфатные камни отличаются хрупкостью и мягкостью, слегка шероховаты и имеют белый цвет.

Магнийсодержащие камни встречают в 5–10% случаев (ньюберит, струвит, магний-аммоний-фосфатмоногидрат), их наличие часто сочетается с инфекцией мочевыводящих путей.

Мочекислые камни составляют до 10–15% всех мочевых камней (урат аммония, урат натрия, дигидрат мочевой кислоты), причем с возрастом их частота увеличивается. Уратные камни имеют желто-коричневый цвет и гладкую поверхность.

Наиболее редки белковые камни — 0,4–0,6% случаев (цистиновые, ксантиновые и др.), свидетельствующие о нарушении обмена соответствующих аминокислот в организме.

В чистом виде камни встречаются не более чем в половине случаев, а в остальных — в моче образуются смешанные (полиминеральные) по составу в различных вариантах камни, что характеризуется параллельно протекающими различными метаболическими и нередко присоединившимися инфекционными процессами.

## ПАТОГЕНЕЗ

Единой концепции этиопатогенеза мочекаменной болезни в настоящее время не существует. Заболевание принято считать полиэтиологичным, связанным со сложными физико-химическими процессами, происходящими как в организме в целом, так и на уровне мочевыводящей системы, врожденного или приобретенного характера.

Наиболее совершенна коллоидно-кристаллизационная теория, или теория органической матрицы. Возникновение матрицы, или ядра, конкремента происходит в результате выпадения в моче кристаллов, что обусловлено изменениями в кристаллоидно-коллоидном балансе мочи. Имеющаяся ферментопатия или тубулопатия (врожденного или приобретенного генеза) позволяет почкам выделять

в повышенных концентрациях некоторые вещества, участвующие в построении камня. Механизм камнеобразования проходит ряд стадий — от насыщения и перенасыщения мочи солями к фазам энуклеации, кристаллизации и роста кристаллов до клинически значимых размеров, когда этим процессам не препятствуют механизмы ингибирования роста кристаллов. Присоединение мочевой инфекции существенно усугубляет течение заболевания. Она становится важным дополнительным местным фактором в возникновении и поддержании хронического (рецидивирующего) течения мочекаменной болезни из-за неблагоприятного влияния на мочу продуктов метаболизма различных микроорганизмов, способствующих резкому ее ощелачиванию за счет образования уреазы и бурному образованию кристаллов аморфных фосфатов, а при наличии ядра кристаллизации — и быстрому росту камня.

Это относится, в первую очередь, к микроорганизмам семейства протей. Именно поэтому лечение такой инфекции носит профилактический характер не только с точки зрения склеротических изменений почечной паренхимы, но и для предупреждения мочекаменной болезни. Его проводят обязательно, вне зависимости от титра бактериальных тел, выявленного при бактериологическом анализе мочи.

В последние годы представление о возможной роли нарушения фибринолитической активности мочи в патогенезе уролитиаза получило подтверждение.

В норме моча содержит специфический протеолитический фермент — урокиназу, концентрация которой закономерно меняется в течение дня и времени года. Доказано, что ее синтезируют клетки юстагломерулярного аппарата почки, она состоит из белкового и углеводного компонентов, обладает высокой тромболитической активностью и не имеет антигенных свойств. Установлена последовательная цепь ферментативных реакций, в результате которых урокиназа активирует плазминоген, а последний превращается в плазмин, который в физиологических условиях постоянно растворяет сгустки фибрина в почках и мочевыводящих путях. Но этим роль урокиназы не исчерпывается, основная часть профильтровавшихся через почки продуктов расщепления фибрина участвует в создании защитной системы мочи на всех уровнях пассажа ее по мочевыводящим путям.

Следовательно, система местного ренального фибринолиза, с одной стороны, участвует в стабилизации всех микро- и макроциркуляторных систем почки, а с другой — служит источником образования защитных коллоидов мочи, обеспечивающих ее устойчивость.

По локализации камни могут образовываться в чашечках, лоханках, мочеточниках и мочевом пузыре. Камни мочеточников, как правило, бывают вторичными по происхождению и представляют собой почечные камни. Три сложных уродинамических узла, где локализовано физиологическое сужение мочеточника (лоханочно-мочеточниковый, пузырно-мочеточниковый и в области перекреста с подвздошными сосудами), становятся причиной задержки камней. В мочевом пузыре камни могут быть как самостоятельно образованными, так и спустившимися из вышележащих отделов мочевой системы. Особенно следует выделить редко наблюдаемый у детей кальциноз мочевого пузыря, при котором стенки последнего инкрустированы солями кальция. Как правило, это обнаруживают у тех детей, которым проводили реанимационные мероприятия при рождении с введением в кровь пуповины различных препаратов (например, кальция хлорида).

Камни уретры самостоятельно образуются крайне редко — при наличии врожденного дивертикула уретры, обычно они также бывают результатом миграции сверху. Размеры их варьируют от мелких конкрементов до коралловидных камней, заполняющих всю полость чашечно-лоханочной системы почки.

## КЛИНИЧЕСКАЯ КАРТИНА И ДИАГНОСТИКА

Особенность камнеобразовательного процесса у детей — быстрый рост камней. Форма камней, их величина и локализация обуславливают ту или иную клиническую картину.

Самым характерным симптомом у детей с мочекаменной болезнью бывает боль. Камни больших размеров с гладкой поверхностью или фиксированные к слизистой оболочке мочевыводящих путей могут не проявляться болевым синдромом или приводить к тупым, ноющим болям. Маленький размер конкремента, шероховатость поверхности, флюктуация вызывают выраженный болевой приступ, известный как почечная колика.

Гематурия, один из постоянных симптомов уролитиаза, может проявляться микро- и макрогематурией. При наличии этого симптома (его частота составляет 80–90%) в первую очередь врач должен исключить мочекаменную болезнь.

Дизурические расстройства наиболее характерны для конкрементов нижних мочевыводящих путей.

При осложненном течении уролитиаза с присоединением инфекции (пиелонефрита, цистита) в клиническую симптоматику добавляются симптомы, характерные для этих заболеваний, и изменения лабораторных показателей мочи (лейкоцитурия, бактериурия).

Наиболее доказательный симптом уролитиаза — самостоятельное отхождение конкремента. Но без предшествующей почечной колики камни у детей отходят крайне редко.

## ЛЕЧЕНИЕ

Лечение мочекаменной болезни направлено, в первую очередь, на устранение конкремента в целях предупреждения гибели почечной паренхимы. Знание химической структуры удаленных камней крайне необходимо не только с позиции планирования консервативного противорецидивного лечения, но и с позиций выбора различных современных способов их удаления. Именно поэтому подход к обследованию и последующему лечению больных детей должен быть подчинен строго определенному алгоритму: не ограничиваться только удалением камня тем или иным способом, а обязательно включать мероприятия по профилактике рецидивов заболевания.

### Консервативное лечение

Консервативные методы носят паллиативный характер и направлены на устранение болевого синдрома, борьбу с урологической инфекцией, профилактику камнеобразования и создание условий для самостоятельного отхождения камней незначительных размеров (до 5–7 мм в зависимости от возраста ребенка).

Болевой синдром устраняют применением спазмолитиков, анальгетиков.

В случае отсутствия эффекта от болеутоляющей терапии предпочтение отдают инвазивным манипуляциям (например, стентированию мочеточника, пункционной разгрузочной нефростоме или цистостоме).

Методы борьбы с инфекцией аналогичны принципам антибиотикотерапии, применяемой в детской уронефрологии. В комплекс лечебных мероприятий, направленных на коррекцию нарушений обмена камнеобразующих веществ в организме, входят диетотерапия, поддержание адекватного водного баланса, терапия травами, лекарственными средствами, физиотерапевтическими и бальнеологическими процедурами, лечебная физкультура и санаторно-курортное лечение. Диетотерапия зависит, в первую очередь, от состава камней и выявленных нарушений обмена веществ.

**Лечебное питание при оксалурии.** Показано исключение из рациона какао, шоколада, свеклы, сельдерея, шпината, щавеля, петрушки, моркови, зеленой фасоли, цикория, лука, помидоров, абрикосов, бананов, смородины, капусты, шиповника.

В набор продуктов включают белый и черный хлеб, масло животное и растительное, молоко, творог, сметану, яйца, сыр, кисломолочные продукты, вегетарианские супы, молочные супы, мясо, рыбу и птицу в ограниченном количестве (по 150 г через день), блюда из круп и теста, цветную и белокочанную капусту, репу, огурцы, яблоки, груши, персики, виноград, кизил, айву.

**Лечебное питание при фосфатурии.** В наборе продуктов ограничивают молочно-растительные блюда: молоко, творог, сыр, яйца, грибы, орехи, какао, кофе, крепкий чай, овощи, фрукты, ягоды.

Рацион составляют мясо, рыба и все супы из них, мучные блюда, сливочное и растительное масла. Из зелени и овощей разрешают горох, брюссельскую капусту, тыкву. Широко вводят бруснику, красную смородину, все кислые сорта яблок. Жидкость не ограничивают.

**Лечебное питание при уратурии.** Из пищи исключают печень, почки, язык, мозги, мясо молодых животных (цыплята, телятина), горох, бобы, фасоль, чечевицу. Запрещают жирные сорта мяса и рыбы, мясные и рыбные бульоны, супы.

Мясо и рыбу следует давать только 3 раза в неделю до 150 г/сут в отварном виде.

В набор продуктов включают молоко, кефир, яйца, сметану, сливочное и растительное масла, крупы, картофель, овощи, фрукты, соки, сахар, варенье, мармелад, зефир.

Поваренную соль разрешают до 5 г/сут вместе с содержанием в продуктах. Назначают обильное питье (до 1,0–1,5 л/сут). Перед сном необходимо выпивать по 100–200 мл жидкости.

**Питьевой режим** основан на принципах восстановления кислотно-щелочного состояния, усиления диуреза и активности перистальтики мочевыводящих путей. Но водная нагрузка у детей не должна быть аналогичной взрослым, учитывая их гидролабильность и более быстрое всасывание жидкости. Ощелачивание мочи показано при уратурии. С этой целью применяются щелочные минеральные воды (например, «Смирновская», «Славяновская», «Боржоми», «Ессентуки № 4, № 7»). При фосфатурии окисляют мочу («Нарзан», «Арзни», «Нафтуса»). При оксалурии применяют слабоминерализованные минеральные воды («Ессентуки № 20», «Саирме»).

**Лекарственная терапия.** При небольших конкрементах у детей старшего возраста в целях усиления перистальтики мочеточников, что может способствовать самостоятельному отхождению камней, применяют препараты группы терпенов (Цистенал<sup>®</sup>, артемизол<sup>®</sup>, знатин<sup>®</sup>) в возрастных дозах. Необходимо назначение и спазмолитических препаратов, расширяющих просвет мочеточника [таких как дротаверин, марены красильной корневищ с корнями экстракт (Марены красильной экстракт<sup>®</sup>), бенциклан и др.].

В последнее время в целях профилактики мочекаменной болезни стали широко применять фитопрепарат «Канефрон», обладающий диуретическим, спазмолитическим, противовоспалительным и антибактериальным действием.

Важные моменты лечения — подщелачивание мочи (его достигают назначением цитратных смесей) и витаминотерапия (витамины группы В).

### Хирургическое лечение

Оперативное лечение после внедрения методов чрескожной дистанционной литотрипсии значительно сократилось. Операция показана только при конкрементах больших размеров (коралловидных) и доказанном вторичном генезе кам-

необразования у пациентов с аномалиями развития мочевыделительного тракта. В таких случаях оперативное вмешательство включает не только извлечение конкремента, но и одномоментное выполнение реконструктивно-пластической операции на том или ином участке мочевого тракта. Необходимо отметить, что рецидивов камнеобразования у этих детей практически не наблюдают.

При кальцинозе мочевого пузыря показано иссечение поврежденной стенки с захватом мышечного слоя. Если к поврежденному участку примыкает устье одного из мочеточников, может потребоваться неоимплантация последнего.

В настоящее время в урологической практике внедрены методы контактного разрушения камней с использованием эндоскопической техники (цистоскопа, гибкого уретеропиелоскопа), что стало альтернативой чрескожному методу дробления, где одним из осложняющих моментов становится ультразвуковая или рентгенологическая фокусировка конкремента, а также воздействие ударной волны на ткань почки.

### **ОСЛОЖНЕНИЯ**

К осложнениям уролитиаза относят острый и хронический калькулезный пиелонефрит, гидронефроз, нефрогенную артериальную гипертензию, острую и хроническую почечную недостаточность. Все эти осложнения, особенно в случаях двустороннего повреждения почек, могут привести к серьезным последствиям, угрожающим жизни больного.

Осложнения, вызванные хирургическим лечением или одним из видов литотрипсии, связаны с травматизацией как самой почечной паренхимы, так и мочевыводящих путей на всем протяжении. Усовершенствование медицинского оборудования значительно снизило число таких осложнений, однако в случае их возникновения проводится стентирование мочевыводящих путей, что помогает справиться с ними.

# Глава 55

## Неспецифические воспалительные заболевания органов мочевой системы

*Л.Б. Меновщикова*

### 55.1. ПИЕЛОНЕФРИТ

#### СИНОНИМЫ

Уретеропиелонефрит, восходящий нефрит, интерстициальный нефрит.

#### ОПРЕДЕЛЕНИЕ

Пиелонефрит — неспецифический инфекционно-воспалительный процесс в почке, протекающий с преимущественным поражением интерстициальной ткани.

#### Коды по МКБ-10

N10. Острый тубулоинтерстициальный нефрит.

N11. Хронический тубулоинтерстициальный нефрит.

N11.1. Хронический обструктивный пиелонефрит.

#### ЭПИДЕМИОЛОГИЯ

В детском возрасте это одно из наиболее частых заболеваний, оно занимает второе место после патологии легких и верхних дыхательных путей.

#### ЭТИОЛОГИЯ, ПАТОГЕНЕЗ

В настоящее время общепризнанно, что для развития пиелонефрита необходимо сочетание по крайней мере двух основных факторов: инвазии бактериальной инфекции в почку и наличия препятствия оттоку мочи.

Попадание инфекционного начала в почку возможно тремя путями: гематогенным, лимфогенным и уриногенным.

1. *Гематогенный* путь инфицирования характерен для больных хроническими инфекционными заболеваниями, чаще всего дыхательных путей и лор-органов.

2. *Лимфогенное* инфицирование осуществляется за счет обширных лимфатических связей почки с толстой кишкой, что нередко (особенно при дисбактериозе кишечника или хронических запорах) приводит к нарушению биоциноза кишечника и возникновению бактериального дисбаланса в пользу патогенной грамотрицательной микрофлоры.
3. При *уриногенном* пути инфицирование происходит из нижних мочевыводящих путей в результате ретроградного заброса нестерильной мочи во время ПМР.

В последние годы в генезе пиелонефрита продолжает возрастать роль представителей семейства энтеробактерий (*E. coli*, *Klebsiella spp.*, *Serratia marcescens*, *Proteus mirabilis*, *Ps. aeruginosae*), они составляют до 88%, хотя кокковая микрофлора, в том числе и условно-патогенная, не потеряла своего значения, изменился лишь ее состав.

Попадание бактерий в почку не всегда ведет к развитию пиелонефрита. Одними из основных факторов, предрасполагающих к воспалительному процессу, становятся пороки развития мочевыводящих путей и почек, а также функциональные нарушения уродинамики. Именно большие обструктивными уropатиями нуждаются в наблюдении и лечении у уролога.

### **КЛАССИФИКАЦИЯ**

Пиелонефрит — циклическое заболевание. В его развитии можно проследить отдельные стадии — острую и хроническую, однако обычно говорят об остром и хроническом пиелонефрите. Острый пиелонефрит подразделяют на серозный и гнойный (апостематоз, карбункул почки и последняя стадия гнойного воспаления — пионевроз), хронический пиелонефрит — на отличающийся латентным течением и непрерывно рецидивирующий.

### **КЛИНИЧЕСКАЯ КАРТИНА И ДИАГНОСТИКА**

Острый пиелонефрит характеризуется внезапным началом, гектическими подъемами температуры тела, нарастающей интоксикацией и эксикозом. Дети старшего возраста могут жаловаться на боль в поясничной области, но обычно дети четко не локализуют боль и жалуются на «боль в животе». Наиболее характерные симптомы — изменения в анализах мочи: она становится мутной за счет лейкоцитов, белка, бактерий.

Хронический пиелонефрит также отличается нечеткостью клинической картины. В части случаев процесс принимает хроническое течение без предшествующего острого начала. Основными признаками бывают хроническая интоксикация, задержка прибавления массы тела, бледность кожного покрова, утомляемость.

Учитывая возможные тяжелые исходы пиелонефрита (ХБП, которая на поздних стадиях сопровождается артериальной гипертензией, вторичное сморщивание почек и развитие ХПН), детям с указанной клинической картиной выполнение анализов мочи обязательно. В группу риска следует включать также пациентов с длительным субфебрилитетом после перенесенных респираторных и других инфекционных заболеваний (например, скарлатины, кори, эпидемического паротита и др.), пациентов с отягощенным семейным анамнезом (пороками развития мочевыделительной системы, мочекаменной болезнью, артериальной гипертензией) и детей с синдромом пальпируемой опухоли в брюшной полости. Большую помощь в выявлении обструктивных уropатий играют результаты пренатального УЗИ, выполняемого в строго декларируемые сроки и позволяющего уже в первые дни жизни ребенка (еще до присоединения инфекционных осложнений) заподозрить порок развития органов мочевой системы.

Следует отметить, что выявление лейкоцитурии лишь указывает на наличие инфекции мочевыводящих путей и не позволяет сразу поставить диагноз пие-

лонефрита. Кроме того, лейкоцитурия может быть результатом вульвовагинита (у девочек), баланита/баланопостита у мальчиков. Лишь сочетание с умеренной протеинурией и бактериурией, тем более с признаками системной воспалительной реакции (гипертермия более 38° С, лейкоцитоз более 12 000 клеток/мкл в сочетании с палочкоядерным сдвигом более 10%, тахикардия), свидетельствует в пользу диагноза пиелонефрита. Однако, поставив диагноз пиелонефрита, ни в коем случае нельзя ограничиваться только назначением противовоспалительного лечения. Без установления причины заболевания терапия будет неэффективной и приведет лишь к риску увеличения осложнений. Следует помнить, что наиболее частой причиной пиелонефрита бывают разнообразные врожденные обструктивные уropатии, сопровождающиеся дисплазией почечной ткани (САКУТ-синдром — *congenital anomalies of kidney and urinary tract* — синдром, характеризующийся врожденными аномалиями почек и мочевых путей). Именно поэтому обязательным считают выполнение комплекса урологических исследований, начиная с ультразвукового, рентгенологического (внутривенной урографии и цистографии) и эндоскопического методов и заканчивая функциональными методами оценки уродинамики нижних мочевыводящих путей и ангиографией.

## ЛЕЧЕНИЕ

Лечение обструктивного пиелонефрита только комплексное. Оно включает следующие мероприятия:

- восстановление уродинамики — устранение препятствия оттоку мочи с помощью реконструктивно-пластических операций при анатомических препятствиях в прилоханочном или дистальном отделе мочеточника, инфравезикальной обструкции; коррекция функциональных вариантов нарушения уродинамики; дренирование коллекторной системы почек или мочевого пузыря с помощью внутренних стентов или путем наложения нефро- или цистостомы или установки уретрального катетера при тяжелом состоянии больных и выраженном снижении функций почек;
- фитотерапию («Канефрон», «Монурель»);
- назначение пробиотиков (*Bifidobacterium*, *Lactobacillus rhamnosus*, *Lactobacillus reuteri*, *Lactobacillus casei*);
- иммунопрофилактику [лиофилизированный лизат бактерий *Escherichia coli* (Уро-Ваксом\*), пидотимод (Имунорикс\*)] — препятствует более эффективной эрадикации возбудителей через мочевыводящие пути и снижает частоту рецидивов ИМП по сравнению с традиционной антибактериальной терапией;
- десенсибилизирующее лечение и витаминотерапию;
- санаторно-курортное лечение на этапе реабилитации.

Особенно важен в детской урологии выбор адекватной антибактериальной терапии. При этом важно разделять этиологически значимые микроорганизмы, выделенные из мочевыводящих путей, и потенциально патогенные микроорганизмы, колонизирующие слизистые оболочки ЖКТ, так как именно они бывают наиболее вероятными возбудителями инфекционных осложнений у пациентов с обструктивными уropатиями, особенно после реконструктивных операций на мочевыводящих путях.

Анализ изучения частоты выделения различных микроорганизмов у детей с урологической патологией показал, что в 88% случаев этиологически значимыми были представители семейства энтеробактерий (*E. coli*, представители родов *Klebsiella*, *Enterobacter*, *Proteus*, *Providencia* и вида *Serratia marcescens*). Следует отметить изменения видового состава в этих группах. Среди грамотрицательных бактерий происходит увеличение возбудителей группы КЭС (*Klebsiella*, *Enterobacter*, *Serratia marcescens*), тогда как неферментирующие бактерии встречаются с той же



частотой. На этот факт врачи-клиницисты должны обратить особое внимание, так как возбудителей группы КЭС относят к полирезистентным штаммам, что нельзя не учитывать, разрабатывая стратегию антибактериальной терапии.

Следует обратить внимание на увеличение в качестве возбудителей инфекции мочевыводящих путей энтерококков, и обращает на себя внимание такой тревожный признак, как рост энтерококков за счет *E. faecalis*. Изменения произошли и в группе грамположительных кокков: на фоне относительного снижения стафилококков увеличился удельный вес золотистого стафилококка. По-видимому, это связано с увеличением его метициллинорезистентных штаммов.

Широкое, не всегда оправданное применение антибиотиков в комплексном лечении инфекционных процессов у детей, особенно антибиотиков широкого спектра действия, привело к тому, что у урологических больных в среднем в 10% посевов выявляют грибы рода *Candida albicans*. Но спектр грибов в последние годы также изменился. Следует особо отметить появление и увеличение количества штаммов *C. lusitania* и *C. crusei*, природно устойчивых к флуконазолу.

Изучение состава этиологически значимых микроорганизмов у детей с обструктивными уropатиями показывает их количественные и качественные изменения, произошедшие в последние годы. Нельзя не отметить факт увеличения количества пациентов с обструктивными уropатиями, у которых диагноз, благодаря улучшению диагностических возможностей и внедрению скрининговых программ (в том числе в антенатальном периоде), ставят еще до манифестации пиелонефрита. Среди детей младшего возраста эти больные составляют до 70%. Это необходимо учитывать при выборе режимов антибактериальной защиты.

Что касается условно-патогенной микрофлоры, то ее изучение обусловлено возможностью эндогенной микрофлоры стать причиной инфекционных осложнений. Следует помнить, что организм представляет собой единую микрoэкологическую среду, в которой при несостоятельности межтканевых барьеров (в частности, операционной травме) происходит транслокация бактерий. Именно поэтому знание бактериального пейзажа условно-патогенной микрофлоры, высеваемой со слизистой оболочки ЖКТ, обязательно, так как в дальнейшем позволяет не только контролировать процессы аутоинфицирования, но и управлять ими. Инфекционные осложнения после реконструктивно-пластических операций возникают даже в условиях отсутствия инфицирования мочевыводящих путей. Тем более риск инфицирования увеличивается, если оперативное вмешательство выполняют на фоне уже имеющихся воспалительных изменений, особенно на заведомо колонизированных тканях (при экстрофии мочевого пузыря, уретероэнтеросигмостомии, расширяющей энтероцистопластике и др.). Неадекватное использование антибиотикопрофилактики без учета характера условно-патогенной микрофлоры приводит к парадоксальной ситуации — эндогенному суперинфицированию полирезистентными штаммами.

Как показали результаты изучения условно-патогенной микрофлоры ЖКТ, существуют различия у больных без признаков инфицирования мочевыводящих путей и у инфицированных, длительно получавших антибактериальную терапию.

У детей без признаков инфицирования мочевыводящих путей преобладают стафилококки, у детей, получавших антибактериальные препараты, — энтерококки, энтеробактерии и грибы.

Основные методы микробиологических исследований:

- микроскопия нативного мазка, позволяющая получить предварительные данные о характере микрофлоры и массивности обсемененности через 40–60 мин от момента забора материала;
- скрининг активности антибиотиков в отношении микрофлоры нативного материала — результат можно получить через 24 ч;

- газохроматографический мониторинг маркеров грибов — высокоспецифичный и высокочувствительный метод, позволяющий получить данные о результатах через 24 ч;
- выделение чистой культуры с определением ее чувствительности к антибиотикам диско-диффузионным методом.

У больных без признаков инфицирования мочевыводящих путей в целях профилактики инфекционных осложнений после реконструктивно-пластических операций ориентиром для выбора антибиотиков служит условно-патогенная микрофлора со слизистых оболочек ЖКТ. Назначение антибиотиков предупреждает ее активацию, что особенно важно у детей до 1 года. Выбор препарата должен соответствовать микроорганизмам, доминирующим в составе эндогенной микрофлоры. В качестве стартовых средств рекомендуют минимально достаточные по спектру полусинтетические клавуланатозащищенные пенициллины, цефалоспорины II поколения (цефаклор, цефуроксим) в качестве монотерапии с профилактической целью. Антибактериальные препараты этой группы эффективны в отношении грамотрицательных возбудителей и устойчивы к их  $\beta$ -лактамазам, активны в отношении ряда энтеробактерий, грамположительных кокков и по принципу минимальной достаточности имеют преимущество, например, перед цефалоспоридами III поколения или аминогликозидами.

Одно из важнейших условий предотвращения инфицирования — введение первой дозы за час до операции. В послеоперационном периоде длительность проводимого лечения, как правило, не превышает 3–5 дней при обязательном микробиологическом мониторинге, позволяющем своевременно заменить препарат.

При инфицировании мочевыводящих путей профилактику инфекционных осложнений после реконструктивно-пластических операций осуществляют с учетом чувствительности этиологически значимых микроорганизмов, выделенных из мочи. Нередко достаточным бывает применение цефалоспоринов III поколения (цефотаксима, цефтриаксона, цефтазидима). В случае преобладания грамотрицательной эндогенной микрофлоры рекомендуют аминогликозиды (амикацин, нетилмицин).

В том случае, если на фоне лечения цефалоспоридами при микробиологическом мониторинге выявлен рост резистентных штаммов, следует четко представлять себе пути перехода к антибиотикам других групп и не прибегать сразу к антибиотикам резерва с широким спектром действия. Такая тактика может привести к генерализации процесса за счет колонизации полирезистентными штаммами, а затем к их транслокации со слизистых оболочек в кровь и другие органы.

Наличие резистентных к цефалоспоридам штаммов грамположительных кокков — показание к применению рифампицина (10–20 мг/кг в сутки), фузидовой кислоты, гликопептидов (ванкомицин эффективен в отношении метициллинорезистентных стафилококков и энтерококков), но применять гликопептиды следует только по абсолютным показаниям ввиду их потенциальной нефротоксичности.

При отсутствии эффекта от применения цефалоспоринов III поколения, в случае роста резистентных к ним грамотрицательных возбудителей, показано применение цефалоспоринов IV поколения в антисинегнойным действием (цефепим), аминогликозидов (амикацина, нетилмицина) либо карбапенемов [при росте *Klebsiella spp.* — эртапенема (Инванза\*), при росте *Acinetobacter spp.* — имипенема + циластатин (Тиенама\*), меропенема (Меронема\*)]. Следует предостеречь от использования карбапенемов в качестве эмпирической терапии во избежание роста в дальнейшем полирезистентных штаммов возбудителей. Карбапенемы можно использовать только в качестве целенаправленной терапии.

В условиях кратковременной санации мочи перед операцией у больных при микробиологическом мониторинге отмечают активацию не только

β-лактамазопродуцирующих штаммов, но и энтерококков, а также анаэробных бактерий.

В этих случаях препаратом выбора становится ингибиторозащищенный пенициллин — амоксициллин + клавулановая кислота. При наличии дренажей в лоханке, мочеточниках, мочевом пузыре в связи с увеличением риска синегнойного инфицирования рекомендуют использовать тикарциллин с клавулановой кислотой, активный в том числе в отношении синегнойной палочки.

При реконструктивно-пластических операциях на заведомо колонизированных тканях (уретеросигмостомия, уретероэнтеросигмостомия, создание искусственного мочевого пузыря из сегмента кишки) профилактика инфекционных осложнений требует изучения этиологически значимых микроорганизмов кишечника.

У больных этой группы важно выявить или исключить грибковую колонизацию и своевременно включить в схему лечения противогрибковые препараты (флуконазол). Основным способом снижения риска эндогенного инфицирования аэробными микроорганизмами служит селективная деконтаминация. Селективную деконтаминацию начинают за 2 дня до операции и продолжают 3–5 дней после нее. При этом назначают пероральные антибиотики, к которым чувствительна микрофлора пациента.

Преобладание грамотрицательной микрофлоры — показание к назначению полимиксина *per os* из расчета 100 000 ЕД/кг в сутки. Полимиксин сдерживает селекцию и размножение в кишечнике госпитальных полирезистентных штаммов синегнойной палочки, играет роль сорбента и не оказывает побочного системного эффекта, так как не всасывается из кишечника.

При наличии кокковой микрофлоры целесообразно назначение фузидовой кислоты (40–60 мг/кг массы тела в сутки), которая препятствует селекции и размножению метициллинорезистентных стафилококков.

### **ДИСПАНСЕРНОЕ НАБЛЮДЕНИЕ**

Диспансерное наблюдение больных обструктивным пиелонефритом до и после операции проводят нефролог и уролог. Контролируют анализы мочи, посевы мочи на стерильность ежемесячно, биохимические анализы крови и мочи выполняют 1 раз в 6–12 мес, измеряют АД. Контрольные рентгенологические исследования проводят ежегодно. Информативным методом контроля степени сохранности почечных функций служит радиоизотопная реноангиография. Снимают с диспансерного учета через 5 лет после полной клинико-лабораторной ремиссии и комплексного урологического исследования, подтверждающего устранение обструкции и нормализацию уродинамики.

## **55.2. ЦИСТИТ**

### **ОПРЕДЕЛЕНИЕ**

Цистит — воспаление мочевого пузыря, протекающее в детском возрасте с преимущественным поражением слизистой оболочки и подслизистого слоя.

#### **Коды по МКБ-10**

N30. Цистит.

N30.2. Хронический цистит.

### **ЭПИДЕМИОЛОГИЯ**

Частота циститов среди всех воспалительных заболеваний мочевыделительной системы достигает 60%, причем девочки дошкольного и младшего школьного возраста страдают им в 5–6 раз чаще мальчиков. Это обусловлено анатомо-физиологическими особенностями мочеиспускательного канала (короткой и широкой

уретрой, близостью к естественным резервуарам инфекции — анусу, влагалищу), а также высокой частотой вульвовагинитов в этом возрасте.

### ЭТИОЛОГИЯ, ПАТОГЕНЕЗ

При нормальной анатомической целостности и физиологическом функционировании мочевой системы уретелий мочевого пузыря обладает высокой резистентностью. Благодаря хорошему оттоку мочи из мочевого пузыря воспаление в нем не развивается, даже если он, например при пиелонефрите, на длительное время становится зоной транзита бактерий.

Предрасполагающими факторами, вызывающими развитие воспалительного процесса в мочевом пузыре, могут быть следующие:

- нарушения уродинамики нижних мочевыводящих путей по обструктивному типу как врожденного, так и приобретенного характера;
- нарушение кровотока в стенке мочевого пузыря;
- снижение общей реактивности организма.

На этом фоне наличие инфекционного агента приводит к воспалительному процессу.

Наиболее частыми возбудителями циститов становятся представители грам-отрицательной микрофлоры: *E. coli*, *Proteus vulgaris*, *Ps. aeruginosae*, реже *Staph. epidermidis* и *Staph. aureus*, а также *Chlamidii trachomatis*. В части случаев циститы могут быть обусловлены микоплазменной инфекцией. Циститы специфической этиологии диагностируют у детей значительно реже, в основном у подростков.

Немаловажную роль в генезе циститов у детей играют обменные нарушения: кальций-оксалатная, уратная, фосфатная кристаллурия.

### КЛАССИФИКАЦИЯ

Единой общепринятой классификации цистита у детей нет. Наиболее распространена в педиатрической практике классификация А.В. Люлько и соавт. (1983):

- по форме — первичные и вторичные, основой для которых чаще всего становятся нейрогенные дисфункции мочевого пузыря, инфравезикальная обструкция и детрузорно-сфинктерная диссинергия;
- по течению — острый и хронический;
- по распространенности — очаговый (шеечный, тригонит) и диффузный;
- по характеру изменений слизистой оболочки А.Ф. Возианов (1992) выделяет катаральный, буллезный, гранулярный, буллезно-фибринозный и геморрагический циститы.

### КЛИНИЧЕСКАЯ КАРТИНА

Для острого цистита характерно острое начало с появлением частых мочеиспусканий, сопровождающихся болевым симптомом в начале, середине или после акта мочеиспускания. Позывы нередко носят императивный характер и могут сопровождаться неудержанием или недержанием мочи. Общее состояние больного нарушается мало. Хронический цистит обычно не имеет четких клинических симптомов и проявляется только поллакиурией, недержанием и недержанием мочи и болезненностью в конце акта мочеиспускания.

### ДИАГНОСТИКА

#### Анамнез

При сборе анамнеза необходимо уточнить наличие бактериально-воспалительных заболеваний в семье, а также обменных нарушений и нейрогенной дисфункции у родственников.

## Лабораторные и инструментальные исследования

Кардинальный симптом цистита — лейкоцитурия различной степени выраженности. При хронических циститах лейкоцитурия может быть обнаружена случайно при диспансеризации. Гематурия при циститах чаще бывает терминальной, но может не выявляться совсем. Массивная гематурия характерна для геморрагических циститов, вызванных внутриклеточной инфекцией.

Выявляемая протеинурия незначительная, постренальная, степень ее зависит от количества форменных элементов в моче. При очаговом цистите протеинурия обычно отсутствует.

Наличие лейкоцитурии, умеренной протеинурии, гематурии и бактериурии свидетельствует о бактериально-воспалительном процессе в мочевыводящих путях. Решающее значение в постановке диагноза, особенно при хронических циститах, имеет цистоскопия — инструментальный метод исследования, который благодаря появлению детских наборов эндоскопов позволяет у ребенка любого возраста оценить степень изменения слизистой оболочки мочевого пузыря, распространенность воспалительного процесса, его характер.

По характеру эндоскопической картины выделяют следующие виды циститов:

- катаральный, характеризующийся отеком и гиперемией слизистой оболочки;
- гранулярный (на фоне гиперемии выделяют гранулы диаметром до 3 мм);
- буллезный (слизистая оболочка напоминает бульбужную мостовую с диаметром булл до 5 мм);
- фибринозно-язвенный (диагностируют реже).

Указанные изменения локализуются в мочепузырном треугольнике и захватывают область проекции устьев, что может привести к деформации последних и развитию ПМР.

У девочек в связи с частым сочетанием циститов с меатальным стенозом обязательно проведение калибровки уретры. При подтверждении стеноза проводят бужирование уретры или меатотомию. Это позволяет улучшить уродинамику нижних мочевыводящих путей и создать благоприятные условия для купирования воспалительного процесса. В план обследования больных хроническими циститами обязательно включают исследование резервуарной и эвакуаторной функций мочевого пузыря: регистрацию ритма спонтанных мочеиспусканий, исследование объемной скорости мочеиспускания с определением остаточной мочи (при наличии специального оборудования — ретроградная/антеградная цистометрия, урофлоуметрия), так как гиперрефлекторный незаторможенный мочевой пузырь в сочетании с нарушением эвакуаторной функции может поддерживать цистит.

У мальчиков при снижении объемной скорости мочеиспускания обязательно выполнение микционной цистографии для исключения инфравезикальной обструкции. При подозрении на нее проводят цистоуретроскопию, подтверждающую или исключающую наличие клапана задней уретры. Если клапан не выявлен, необходимо исключить детрузорно-сфинктерную диссинергию путем комбинированного исследования (урофлоуметрия в сочетании с электромиографией мышц промежности при наличии специального оборудования).

В план обследования детей с циститами обязательно включают УЗИ мочевого пузыря, позволяющее оценить его объем, толщину стенки, наличие взеси в просвете и состояние верхних мочевыводящих путей.

Все девочки, у которых выявляют клинические симптомы цистита, обязательно должны быть обследованы у гинеколога для исключения вульвита и вульвовагинита.

## Дифференциальная диагностика

Дифференциальную диагностику цистита в первую очередь проводят с пиелонефритом, так как клинические проявления этих заболеваний во многом сходны.

С одной стороны, пиелонефрит может провоцировать развитие цистита, с другой стороны, цистит, особенно сопровождающийся ПМР, может стать основой для развития пиелонефрита. Именно поэтому при определении плана лечения больного циститом оценка состояния верхних мочевыводящих путей и проведение клинико-лабораторной диагностики пиелонефрита обязательны. Лейкоцитурия характерна для обоих заболеваний, но при цистите протеинурия менее выражена и соответствует количеству форменных элементов. Основным дифференциально-диагностическим тестом служит цистоскопия.

По симптому дизурии дифференциальную диагностику проводят с нейрогенной дисфункцией мочевого пузыря. Отсутствие мочевого синдрома в анамнезе более характерно для нейрогенной дисфункции, этим больным показано комплексное обследование, включающее регистрацию ритма спонтанных мочеиспусканий, урофлоуметрию, ретроградную цистометрию. Нужно помнить, что циститы и нейрогенные дисфункции мочевого пузыря тесно взаимосвязаны, и при составлении плана лечения необходимо корректировать и те, и другие изменения со стороны мочевого пузыря.

## ЛЕЧЕНИЕ

Основные задачи лечения цистита:

- нормализация уродинамики мочевыводящих путей — восстановление резервуарной и эвакуаторной функций;
- купирование инфекционного процесса;
- местное воздействие на слизистую оболочку мочевого пузыря;
- иммунопрофилактика [лиофилизированный лизат бактерий *Escherichia coli* (Уро-Ваксом\*), пидотимод (Имунорикс\*)];
- физиотерапия.

### Консервативное лечение

Купирование инфекционного процесса осуществляют путем подбора адекватной антибактериальной терапии с учетом чувствительности выделенного возбудителя. Преимущественно используют пероральные антибактериальные препараты. С учетом спектра наиболее часто высеваемых возбудителей препаратами выбора бывают амоксициллин + клавулановая кислота, цефалоспорины II–III поколения, препараты нитрофуранового ряда, фосфомицин (Фосфомицина трометамол\*). Макролиды применяют при циститах, вызванных внутриклеточными возбудителями.

Местное воздействие на слизистую оболочку мочевого пузыря осуществляют с помощью инстилляций лекарственных средств: 1% раствора гидроксиметилхиноксалиндиоксида, 2% раствора серебра протеината (Колларгола\*), 0,1% раствора серебра нитрата. Объем вводимого препарата обычно составляет 10–15 мл, а общее количество процедур — 7–10 на курс.

Важную роль в комплексной терапии цистита играет физиолечение. Для снятия отека слизистой оболочки и улучшения ее репарации используют дециметроволновую терапию (ДМВ), сантиметроволновую терапию (СМВ), УВЧ, лазеротерапию, токи надтональной частоты. Улучшению микроциркуляции в стенке мочевого пузыря способствуют импульсные токи, терапия синусоидальными модулированными токами (СМТ), интерференционные токи, электрофорез с папаверином и никотиновой кислотой. При гранулярных и буллезных циститах для рассасывания подслизистых инфильтратов применяют электро- и фонофорез с гиалуронидазой, калия йодидом.

Нормализацию уродинамики нижних мочевыводящих путей при хронических циститах осуществляют как путем инструментального устранения инфравези-

кальной обструкции (меатотомии, электрорезекции клапанов задней уретры у мальчиков), так и за счет нормализации резервуарной функции мочевого пузыря с помощью медикаментозного лечения и физиотерапии. В случае некупируемого воспалительного процесса иногда прибегают к временному дренированию мочевого пузыря с помощью катетера.

### **ПРОГНОЗ**

Прогноз при своевременно и правильно начатом лечении благоприятный.

### **ДИСПАНСЕРНОЕ НАБЛЮДЕНИЕ**

Диспансерное наблюдение больных, перенесших цистит и не страдающих пороками развития верхних мочевыводящих путей, могут осуществлять педиатр или нефролог. Оно включает обязательный контроль за анализами мочи.





## Раздел VII

# ХИРУРГИЧЕСКИЕ ИНФЕКЦИИ

# Глава 56

## Особенности течения и принципы лечения хирургической инфекции у детей

*М.А. Голованев*

### ЭТИОЛОГИЯ, ПАТОГЕНЕЗ

В патогенезе хирургической инфекции участвуют три важнейших фактора: возбудитель, собственная микрофлора организма больного и его реактивность. Для реализации воспалительного процесса необходимо, чтобы антигенное раздражение в организме превысило защитные возможности иммунной системы. Это происходит при чрезмерном размножении возбудителя в одном из естественных резервуаров существования микрофлоры в организме (например, ЖКТ, дыхательных путях, коже) и транслокации в пораженный орган.

Специфических возбудителей хирургических инфекций не существует. Все они в том или ином количестве и качестве вегетируют в естественных резервуарах организма. Однако при определенных условиях степень их патогенности меняется. К возбудителям хирургической инфекции (по мере уменьшения частоты) принадлежат стафилококки, прежде всего *S. aureus*, и стрептококки, относимые к группе грамположительных микроорганизмов, а также большая группа грамотрицательных бактерий (синегнойная, кишечная палочка, клебсиелла, серрация, ацинетобактер) и анаэробных неклостридиальных микроорганизмов (бактероиды, фузобактерии, петрострептококки, пропионобактерии и др.). Более чем в 60% случаев в очаге поражения обнаруживают ассоциации нескольких микроорганизмов. Наличие у возбудителей разнообразных ферментов агрессии (гиалуронидаз, фибринолизин, коагулаз), токсинов (гемолизина, лейкоцидина, летального токсина, энтеротоксина и др.) способствует их проникновению в ткани и органы, обуславливая тем самым многообразие форм заболевания и различную тяжесть их течения.

Для разных видов микроорганизмов характерна вполне дифференцированная картина воспаления при морфологическом ее изучении. Так, для стафилококка наиболее характерны поражения

кожи, подкожно-жировой клетчатки, костей, легких, ЖКТ; для грамотрицательных бактерий — инфекции скальпированных и ожоговых ран, поражение кишечника, суставов, мочевыводящих путей. Грамотрицательные микроорганизмы играют ведущую роль в развитии послеоперационных осложнений, в патогенезе ИВЛ-ассоциированных пневмоний, полиорганной недостаточности, вторичных менингитов у новорожденных и т.д. Анаэробные бактерии чаще всего участвуют в развитии хирургической инфекции в ассоциации с аэробами при глубоком поражении тканей (некротической форме флегмоны, медиастинитах, абсцессах внутренних органов, брюшной полости и др.), а также при рецидивирующих и хронических нагноительных процессах (эмпиеме плевры, хроническом остеомиелите).

## ЛЕЧЕНИЕ

Лечение хирургической инфекции комплексное и включает три основных компонента:

- хирургическое дренирование (санацию) гнойного очага инфекции;
- адекватную антибактериальную терапию;
- патогенетическую терапию системных нарушений.

### Воздействие на местный очаг

Воздействие на местный гнойно-воспалительный очаг проводят по следующим принципам.

- Щадящий характер хирургических манипуляций на гнойном очаге и окружающих его тканях, обусловленный риском генерализации инфекции, который существует в связи со слабым лимфатическим барьером и распространенностью отека.
- Стремление к минимальной кровопотере.
- Обеспечение максимального дренирования очага и удаление нежизнеспособных тканей.
- Постоянное поддержание максимальной концентрации антибактериальных препаратов в очаге.
- Создание иммобилизации пораженного органа в острой стадии заболевания.

Санацию гнойного очага осуществляют **хирургическим путем**. В части случаев необходимы манипуляции в перифокальных участках, чтобы предотвратить возможность распространения процесса. Широкое применение находит постоянное промывание гнойного очага растворами антисептиков, что позволяет не только воздействовать на микрофлору в очаге, но и удалять продукты гнойного воспаления.

**Тепловые процедуры** (согревающие компрессы, местные тепловые ванны, парафиновые и грязевые аппликации) применяют в инфильтративной фазе воспаления, когда еще не образовался гной.

**УВЧ-терапию** проводят при глубоко расположенных очагах, массивных инфильтратах.

**Электрофорез** обеспечивает местное насыщение области очага антибактериальными препаратами и другими лекарственными препаратами.

Для того чтобы ускорить очищение ран, применяют **ультразвуковую обработку** с антисептическими растворами.

В стадии репарации **гелиево-неоновый лазер** активизирует грануляционный процесс и ускоряет эпителизацию ран.

В последнее время широко используется высокоэффективный **метод вакуумного дренирования ран**.

### Воздействие на микроорганизмы

Воздействие на микроорганизмы заключается в адекватной антибактериальной терапии с соблюдением следующих правил.

- Антибактериальную терапию гнойно-воспалительных заболеваний начинают сразу после постановки диагноза, до получения результатов микробиологического исследования, то есть ее проводят как эмпирическую антибактериальную терапию.
- Антибактериальный препарат для эмпирической терапии назначают строго в соответствии с существующими рекомендациями, разработанными с учетом наиболее вероятного возбудителя данного заболевания, то есть выбирают препарат, максимально эффективный при данной нозологии. Например, при стрептококковой этиологии (роже, лимфадените, лимфангите) рекомендуют препараты пенициллинового ряда, такие как амоксициллин, макролиды, а при стафилококковых инфекциях (фурункуле, абсцессе, остеомиелите) препаратами выбора становятся оксациллин, фузидовая кислота, линезолид, рифампицин, ванкомицин; при участии бактериальных ассоциаций — амоксициллин + клавулановая кислота, ампициллин + сульбактам.
- При тяжелых инфекциях, заболеваниях преимущественно смешанной этиологии назначают антибактериальные препараты широкого спектра действия, нередко комбинации антибактериальных препаратов (например, при перитоните — амоксициллин + клавулановая кислота + аминогликозид, ампициллин + сульбактам + аминогликозид, цефалоспорины III поколения + метронидазол). Если пациенту недавно уже назначали антибактериальную терапию, при выборе препарата необходимо проконсультироваться со специалистом (клиническим микробиологом, фармакологом, специалистом по антибактериальной терапии).
- При экстренных операциях по поводу гнойно-септического заболевания первую инъекцию антибактериального препарата вводят до операции, практически с премедикацией, или интраоперационно в момент кожного разреза, чтобы во время всего оперативного вмешательства в крови и тканях больного содержались бактерицидные концентрации антибактериального препарата, препятствующие диссеминации инфекции.
- В послеоперационном периоде проводят полный курс антибактериальной терапии до стойкой нормализации клинико-лабораторных показателей.
- В тяжелых случаях, при септическом течении заболевания, сразу назначают антибактериальные препараты с широким спектром действия и высокой активностью, в максимально допустимых дозах. Через несколько дней, после получения микробиологических данных о чувствительности возбудителя к антибактериальным препаратам более узкого спектра действия, можно отказаться от первоначального выбора и продолжить целенаправленную терапию. Такой подход, названный деэскалационной терапией, позволяет улучшить результаты и снизить риск неблагоприятного исхода при жизнеугрожающих инфекциях.
- Для постоянного поддержания максимальной терапевтической концентрации антибактериального препарата в крови и очаге поражения необходимо четко соблюдать рекомендованный режим введения (разовую дозу, интервалы, путь введения).
- В настоящее время наиболее целесообразно внутривенное введение антибактериальных препаратов.
- Необходимо учитывать возрастные ограничения в применении некоторых групп антибактериальных препаратов (тетрациклины, фторхинолоны и др.),

а также функциональное состояние органов и систем, участвующих в фармакокинетики (почки, печень, ферментные внутриклеточные системы), в частности, в периоде новорожденности.

- При затяжном, рецидивирующем течении инфекции, предшествующей массивной антибактериальной терапии, у ряда больных дополнительно к системной антибактериальной терапии проводят селективную деконтаминацию ЖКТ, то есть назначают антибактериальные препараты внутрь, в том числе не всасывающиеся из ЖКТ (например, аминогликозиды, полимиксин), чтобы избавить организм больного от избыточной антигенной нагрузки, которую создает условно-патогенная микрофлора, массивно колонизирующая слизистые оболочки у этой категории пациентов.

### **Воздействие на макроорганизм**

Воздействие на макроорганизм складывается из следующих составляющих.

- Борьба с интоксикацией, которая включает инфузионную терапию с элементами форсированного диуреза, назначение препаратов, обладающих дезинтоксикационными свойствами, а также активные методы детоксикации: гемофильтрацию, ультрагемофильтрацию, плазмаферез.
- Посиндромная терапия включает все положения интенсивной терапии, описанные в специальной литературе. Несмотря на стрессовые ситуации и сенсибилизацию организма, не рекомендуют проведение гормональной терапии у пациентов с тяжелыми формами хирургической инфекции из-за выраженного иммуносупрессивного действия. Целесообразность назначения глюкокортикоидов продемонстрирована лишь при лечении септического шока, причем гормоны назначают кратковременно, на пике клинических проявлений.

### **АНТИБАКТЕРИАЛЬНАЯ ПРОФИЛАКТИКА ИНФЕКЦИОННЫХ ОСЛОЖНЕНИЙ ПРИ ПЛАНОВЫХ РЕКОНСТРУКТИВНЫХ ОПЕРАЦИЯХ У ДЕТЕЙ**

Результат плановых реконструктивных и пластических операций обусловлен многими факторами: своевременной диагностикой, правильно выбранной хирургической тактикой, техникой оперативного вмешательства и адекватной анестезиологической защитой. Однако в достижении цели операции немалую роль играют также гладкое течение послеоперационного периода, отсутствие инфекционных осложнений и первичное заживление послеоперационной раны. Последние показатели напрямую зависят от эффективности антибактериальной профилактики.

На огромном клиническом материале многочисленные исследования показали, что периоперационная профилактика может предотвратить следующие инфекционные осложнения:

- хирургические раневые инфекции;
- абсцессы;
- инфицированные инородные тела;
- инфекции мочевыводящих путей;
- инфекции дыхательных путей.

Если в детском хирургическом отделении (стационаре) регистрируют такие инфекции у оперированных больных с частотой более 1,5% для чистых и более 5% для условно-контаминированных или контаминированных операций, необходимо сделать вывод о неэффективности принятой в этом учреждении тактики антибактериальной защиты, пересмотреть и внедрить современные адекватные режимы периоперационной профилактики.

Практически любые оперативные вмешательства тают в себе риск послеоперационных инфекций, их средняя частота может колебаться в десятикратных или даже стократных пределах в зависимости от вида операций (от десятых долей

процента при кожной пластике до 20% при колоректальных реконструктивных операциях).

Послеоперационные инфекции могут быть различными:

- связанными с областью операции:
  - ✧ инфекции кожных ран;
  - ✧ абсцессы и нагноения в области операции;
  - ✧ воспаление в области наложения швов (например, анастомозиты) или имплантации протеза;
- не связанными с областью операции:
  - ✧ гипертермия, бактериемия;
  - ✧ пневмония;
  - ✧ инфекция мочевыводящих путей;
  - ✧ гнойно-воспалительные очаги другой локализации.

Во всех случаях подразумевается, что оперативные вмешательства выполнены без нарушения асептики:

- чистые — выполненные на неинфицированных тканях;
- условно-контаминированные или контаминированные — реконструктивные операции на полых органах в зависимости от наличия признаков воспаления и степени попадания их содержимого в рану;
- грязные — гнойные раны, перфорация полого органа или посттравматическая рана более чем через 4 ч с момента травмы.

Безусловно, регистрация каждого случая послеоперационного инфекционного осложнения и учет показателей, связанных с госпитальной послеоперационной инфекцией в хирургических детских стационарах, чрезвычайно важны. Если анализ выявит, что после *чистых пластических* или *реконструктивных операций* будет получена более высокая доля (более 1,5%) раневых инфекций, этот факт с большой долей вероятности может свидетельствовать о нарушении технологии асептики в учреждении. В другом случае, если будет получена высокая доля послеоперационных инфекционных осложнений при *контаминированных* и *грязных операциях* (на уровне или выше 15,2 и 40,0% соответственно), этот факт, скорее всего, будет свидетельствовать о необходимости пересмотра тактики антибактериальной профилактики в хирургическом стационаре, так как профилактику или не проводят, или она неэффективна.

Традиционно антибактериальную профилактику проводят системно с применением парентеральных антибактериальных препаратов широкого спектра действия, при этом используют различные режимы:

- однократную инъекцию препарата перед операцией;
- дополнительное введение антибактериального препарата во время операции и после операции в течение 1 сут;
- дополнительное введение того же антибактериального препарата в течение 2–3 сут в зависимости от объема, травматичности оперативного вмешательства и степени операционного стресса (например, при продолжающемся кровотечении, длительном стоянии дренажей в полостях, продленной ИВЛ и др.).

Чаще всего для периоперационной профилактики используют антибактериальные препараты группы цефалоспоринов благодаря их спектру активности, высокой степени безопасности, хорошей переносимости и т.д. Например, цефалоспорины II поколения (цефуроксим) позволяют в подавляющем большинстве случаев обеспечить адекватную антибактериальную защиту при оперативных вмешательствах на мягких тканях, костях и суставах, при торакальных операциях, в реконструктивной сосудистой хирургии, то есть соответствуют принципу минимальной достаточности.

**Цефалоспорины I поколения** (например, цефазолин) наиболее рационально использовать в плановой хирургии для профилактики инфекций при чистых и условно-чистых операциях невысокой степени травматичности. Если речь идет о пациентах, поступивших из дома (а не из другого стационара) и не имеющих в анамнезе повторных курсов лечения антибактериальными препаратами, можно рассчитывать на успех антибактериальной профилактики цефалоспорином I поколения. Однако в последние годы все чаще пациенты еще на дооперационном этапе колонизированы бактериями, обладающими способностью синтезировать  $\beta$ -лактамазы. Именно поэтому детям при операциях на мягких тканях, сосудах, костях и суставах для профилактики назначают цефалоспорины II поколения.

**Цефалоспорины II поколения.** У детей, довольно долго находящихся в хирургическом стационаре или переведенных из других больниц, а также у больных, имеющих богатый антибактериальный анамнез, а также у пациентов отделений реанимации и интенсивной терапии микрофлора чаще представлена  $\beta$ -лактамазосинтезирующими штаммами. В этих условиях нельзя рассчитывать на эффект от применения цефалоспоринов I поколения, а при выполнении операций или инвазивных манипуляций с профилактической целью более показано применение цефалоспоринов II поколения (цефуроксима). Схема антибактериальной профилактики в этих случаях обычная: разовую дозу препарата, то есть 1/3 суточной дозы (подросткам и взрослым — 750 мг, детям — из расчета 30–50 мг/кг в сутки), вводят за 30–60 мин до операции внутримышечно или внутривенно, далее — еще две инъекции в течение дня. Если оперативное вмешательство длится более 3 ч, показано дополнительное внутривенное введение препарата больному на операционном столе.

**Цефалоспорины III поколения** (например, цефотаксим, цефтриаксон) — препараты широкого спектра действия, высокоэффективные в отношении грамотрицательных бактерий, в том числе госпитальных и гентамицинорезистентных.

Цефалоспорины III поколения — довольно мощные антибактериальные препараты, спектр их активности включает грамположительные, грамотрицательные и анаэробные микроорганизмы. Однако необоснованно широко применение таких препаратов потенциально опасно в плане селекции и накопления в стационаре резистентных грамположительных (метициллинорезистентных стафилококков, полирезистентных энтерококков) и неферментирующих грамотрицательных бактерий. Именно поэтому в основном эти препараты следует использовать с лечебной целью по прямым показаниям. Однако в части случаев цефалоспорины III поколения рекомендовано назначать также для профилактики инфекционных осложнений. Как правило, цефалоспорины III поколения с профилактической целью назначают при сложных травматичных операциях пациентам высокого риска, когда существуют косвенные признаки колонизации больного резистентной микрофлорой:

- поступление не из дома, а из другого стационара;
- предшествовавшая антибактериальная терапия;
- предшествовавшие инвазивные процедуры и манипуляции под защитой антибактериальных препаратов;
- повторные операции.

Рекомендуют обычную схему введения препарата: разовая доза перед операцией и поддержание терапевтической концентрации антибактериального препарата в тканях в течение 24 ч после операции. При назначении непродолжительных препаратов (например, цефотаксима) и длительности оперативного вмешательства более 3 ч необходима дополнительная инъекция антибактериального препарата на операционном столе и еще 1–2 инъекции после операции. При заведомо длительных операциях (6–8 ч, например, в микрохирургии и при сложных пороках

сердца) в ряде случаев предпочтение отдают пролонгированным цефалоспорином (цефтриаксону). В этих случаях достаточно однократной инъекции антибактериального препарата перед операцией, что обеспечивает бактерицидные концентрации препарата более чем на 24 ч. Преимущества антибактериальной профилактики цефтриаксоном в режиме монодозы состоят в следующем:

- снижении риска формирования резистентности;
- снижении риска нежелательных эффектов препарата;
- уменьшении нагрузки на медицинский персонал;
- экономии шприцев и других расходных материалов;
- снижении общей стоимости антибактериальной профилактики.

**Полусинтетические пенициллины**, такие как ампициллин, оксациллин и др., менее надежны в качестве периоперационной профилактики и значительно уступают по эффективности цефалоспорином. Если говорить о возможности применения препаратов пенициллинового ряда для антибактериальной профилактики, то в части случаев вполне эффективны так называемые ингибиторозащищенные пенициллины, то есть полусинтетические пенициллины, комбинированные с ингибиторами  $\beta$ -лактамаз (клавулановая кислота или сульбактам). Эти препараты позволяют эффективно воздействовать на микроорганизмы, синтезирующие  $\beta$ -лактамазы. При ряде операций в абдоминальной хирургии (например, на желчном пузыре и желчных ходах, на желудке, двенадцатиперстной, тощей кишке) амоксициллин в комбинации с клавулановой кислотой в сравнительных исследованиях дал более высокий защитный эффект, чем цефалоспорины III поколения или аминогликозиды в комбинации с метронидазолом. Вероятно, сказалась высокая активность амоксициллина в отношении энтерококков.

**Аминогликозиды** остаются важнейшими антибактериальными препаратами в современной клинической практике, их основное назначение — лечение тяжелых инфекций, вызванных грамотрицательной микрофлорой.

Назначение аминогликозидов с профилактической целью в виде инъекции перед операцией не показано прежде всего с фармакологических позиций (особенности фармакокинетики не обеспечивают постоянного поддержания нужных концентраций, риск нефро- и ототоксичности, риск курареподобного действия в сочетании с миорелаксантами и др.). С микробиологических позиций, в случае применения аминогликозидов с профилактической целью на фоне элиминации чувствительных микроорганизмов, возрастает также риск селекции аминогликозидорезистентных неферментирующих бактерий и энтерококков. При операциях на брюшной полости аминогликозиды не отвечают задаче профилактики по спектру антибактериальной активности, так как они неактивны в отношении анаэробных микроорганизмов. Более того, статистический анализ показал, что на практике дополнительное назначение аминогликозидов вместе с цефалоспорином I или II поколения не повышает эффективность антибактериальной профилактики, а лишь ведет к загромождению и повышению стоимости периоперационной защиты.

Подводя итоги вышесказанному, можно заключить, что эффективность антибактериальной периоперационной защиты зависит от многих факторов. Условно их можно разделить на три группы:

- 1) связанные с операцией (объем, травматичность, длительность, нарушения гемодинамики и др.);
- 2) связанные с состоянием эндогенной микрофлоры больного, зависящие от антибактериального анамнеза и предшествовавших госпитализаций (колонизация госпитальными штаммами, резистентность к  $\beta$ -лактамам антибактериальным препаратам и др.);



- 3) связанные с исходным состоянием больного [гипотрофия, гипопротеинемия, анемия, хроническая гипоксия, парез кишечника, нарушение функций жизненно важных органов, критическое состояние (ИВЛ), угнетение иммунорективности, наличие сопутствующих заболеваний (диабета, злокачественной опухоли и др.)].

Цель антибактериальной профилактики — достижение достаточных концентраций антибактериального препарата в тканях до момента возможной контаминации этих тканей, а также поддержание этого уровня в течение всей операции и ближайший период высокого риска.

Выбирать и определять режим введения антибактериального препарата, чтобы защитить больного от инфекционного процесса в послеоперационном периоде, необходимо дифференцированно. Помимо чрезмерной угрозы инфицирования, связанного непосредственно с операцией, существуют многочисленные факторы, связанные с особенностями больного, предшествовавшим лечением и др., что предрасполагает к инфекционным осложнениям. Одному больному достаточно ввести разовую дозу  $\beta$ -лактаминового антибактериального препарата (группы пенициллина или цефалоспорины) перед операцией и обеспечить успех, а другого не в состоянии защитить даже цефалоспорины III поколения.

На практике учесть все многообразие факторов риска непросто, и это наводит на мысль, что необходимо создать систему балльной оценки, чтобы выявить больных группы высокого риска. Мы предлагаем ориентировочную таблицу (табл. 56.1), позволяющую оценить степень риска по трехбалльной системе в каждой группе факторов. Таблица довольно универсальна (ее можно использовать в различных областях хирургии) и очень проста в применении. Перечень факторов зависит от вида операций (абсолютно разные в абдоминальной хирургии, травматологии, онкологии и др.), возраста, патологии и др.

Существуют ситуации, когда для антибактериальной профилактики вполне эффективными могут быть более простые препараты — цефалоспорины I или II поколения. В этих случаях нужно придерживаться принципа: при равной эффективности для профилактики использовать минимально широкие по спектру антибактериальные препараты.

Так, цефалоспорины I поколения (цефазолин и др.) могут довольно надежно защищать пациентов без антибактериального анамнеза и при относительно благополучном их состоянии.

Если в анамнезе пациента есть сведения о повторных курсах лечения по поводу различных заболеваний препаратами пенициллинового ряда и другими антибактериальными препаратами, вероятность экспрессии  $\beta$ -лактамазной активности у представителей эндогенной микрофлоры больного резко возрастает. Такому пациенту антибактериальную защиту необходимо проводить цефалоспорином II поколения (цефуроксимом), устойчивым к действию  $\beta$ -лактамаз. При наличии дополнительных факторов риска, связанных с оперативным вмешательством и/или состоянием больного, рекомендуют цефалоспорин III поколения, например цефтриаксон.

Очень непросто бывает обеспечить адекватную антибактериальную защиту при сложных травматичных операциях у пациентов самого высокого риска — с отягощенным антибактериальным анамнезом (у больных, неоднократно леченных в стационаре не только полусинтетическими пенициллинами, но и антибактериальными препаратами из группы аминогликозидов, цефалоспоринов III поколения и др.). Такие больные колонизированы госпитальными штаммами грамотрицательных бактерий и метициллинорезистентными стафилококками с высокой степенью вероятности. При осложненном течении послеоперационного периода у таких

Таблица 56.1. Дифференцированный выбор препарата для антибактериальной защиты в хирургии

Оценка степени риска по совокупности факторов (трехбалльная шкала)			Антибактериальная защита	
характер операции	микрофлора больного	состояние пациента	рекомендуемый антибактериальный препарат	режим введения
1	1	1	Цефалоспорины I или II поколения — 1 день	Одна инъекция перед операцией, реже — плюс еще 1–2 инъекции в течение первых суток
1	2	1	Цефалоспорины II поколения — 1 день	Одна инъекция перед операцией плюс две инъекции в течение первых суток
2 2	2 1	1 1	Цефалоспорины II поколения — 3–5 дней	Одна инъекция перед операцией плюс две инъекции в течение первых суток, далее продолжить 3–5 дней
1 1 2	1 2 1–2	2 2 2	Цефалоспорины III поколения (цефтриаксон) — 1 день	Одна инъекция перед операцией
3 3 3 3	1 1 2 2	1 2 1 2	Цефтриаксон — 3–5 дней	Одна инъекция перед операцией плюс одна инъекция в день в течение последующих 3–5 дней
2 3 2 3	3 3 3 3	2 2 3 3	Цефтриаксон + деконтаминация — 3–5 дней	1–2 дня перед операцией — препараты для деконтаминации пероральной, в день операции — то же плюс одна инъекция цефтриаксона, все продолжить 3–5 дней

больных высок риск манифестации инфекции, вызванной этими проблемными микроорганизмами, что резко ухудшает прогноз. Для того чтобы избежать эндогенной бактериемии и осложнений, связанных с гиперколонизацией, пациенту в течение 1–2 дней до операции назначают энтерально препараты, снижающие уровень обсемененности слизистых оболочек, то есть проводят деконтаминацию. Схемы для деконтаминации (табл. 56.2) включают препараты, активные в отношении проблемных грамположительных кокков, грамотрицательных палочек, а при операциях на толстой кишке — активных в отношении условно-патогенных анаэробов.

Таблица 56.2. Наиболее эффективные схемы деконтаминации для сложных реконструктивных операций у пациентов самого высокого риска

Рекомендуемые схемы деконтаминации (энтерально)	В том числе при операциях на толстой кишке
Фузидовая кислота + полимиксин	Плюс метронидазол
Фузидовая кислота + налидиксовая кислота	Плюс метронидазол
Ко-тримоксазол + полимиксин	Плюс метронидазол
Рифампицин + полимиксин	Плюс метронидазол

# Глава 57

## Сепсис

М.А. Голованев, Н.В. Белобородова

### ОПРЕДЕЛЕНИЕ

Сепсис — жизнеугрожающая органная дисфункция, связанная с нарушением ответа макроорганизма на инфекцию.

#### Коды по МКБ-10

A41. Другой сепсис.

A41.0. Сепсис, вызванный *Staphylococcus aureus*.

A41.1. Сепсис, вызванный другим уточненным стафилококком.

A41.2. Сепсис, вызванный неуточненным стафилококком.

A41.4. Сепсис, вызванный анаэробами.

A41.5. Сепсис, вызванный другими грамотрицательными микроорганизмами.

A41.8. Другой уточненный сепсис.

A41.9. Сепсис неуточненный.

R57.2. Септический шок.

### ЭТИОЛОГИЯ, ПАТОГЕНЕЗ

От других инфекций сепсис принципиально отличается тем, что развивается с участием условно-патогенных микроорганизмов, а для излечения не требует полной элиминации этих микроорганизмов из организма хозяина. Более того, показано, что запуск воспалительного каскада при сепсисе может осуществляться не только жизнеспособной бактериальной клеткой, но и ее фрагментами — так называемыми бактериальными модулинами. Последние (например, липополисахарид грамотрицательных бактерий, тейхоевые кислоты грамположительных бактерий и др.) обладают свойствами активировать выброс цитокинов нейтрофилами, моноцитами и макрофагами. Для запуска системной воспалительной реакции и «паралича» фагоцитоза принципиальное значение имеет массивность бактериальной нагрузки, то есть количество бактерий и/или бактериальных модулинов, воздействующих на фагоцитирующие клетки макроорганизма.

Сепсис можно рассматривать как неадекватную (чрезмерную) реакцию организма на инфекцию, в основе которой лежит неконтролируемый выброс эндогенных медиаторов с последующим развитием генерализованного воспаления и повреждений органов и систем, отдаленных от первичного очага. В случае запу-

ска генерализованного воспаления у больного сепсисом избежать летального исхода можно лишь при радикальном вмешательстве в этиопатогенетические механизмы заболевания.

## ТЕРМИНОЛОГИЯ

### Системный воспалительный ответ

Клинические проявления системного воспалительного ответа (или генерализованного воспаления) на самом деле можно наблюдать при многих других тяжелых состояниях (например, травме, ожогах, оперативном вмешательстве и др.), не связанных с инфекцией. Критерии синдрома системного воспалительного ответа (*Systemic Inflammatory Response Syndrome* – ССВО) следующие:

- температура тела выше 38 или ниже 36 °С;
- частота сердечных сокращений более 90 в минуту;
- частота дыхания более 20 в минуту;
- лейкоцитоз более  $12 \times 10^9/\text{л}$ , лейкопения менее  $4 \times 10^9/\text{л}$  или доля незрелых нейтрофилов более 10%.

Для документации системного воспалительного ответа необходимо наличие не менее двух из перечисленных выше симптомов ССВО.

Главное отличие в определении ССВО между взрослыми и детьми заключается в том, что для детского ССВО необходимы нарушение температуры тела и содержания лейкоцитов (диагноз ССВО нельзя ставить исходя из наличия только сердечных или дыхательных нарушений у ребенка). В дополнение к этому, количественные значения каждого критерия необходимо соотносить с возрастом детей. Например, брадикардия может быть признаком ССВО у новорожденных, но не у детей более старшего возраста. В табл. 57.1 даны специфичные для каждого возраста критерии. Эти значения были получены экспертами после тщательного анализа медицинской литературы и приводимых ссылок.

**Таблица 57.1.** Критерии синдрома системного воспалительного ответа у детей в зависимости от возраста

Возрастные группы	Частота сердечных сокращений		Частота дыханий, в минуту	Количество лейкоцитов, $\times 10^9/\text{л}$	АД <sub>смет.</sub> <sup>2</sup> мм рт.ст.
	тахикардия	брадикардия			
До 1 нед	>180	<100	>50	>34	65
1 нед — до 1 мес	>180	<100	>40	>19,5 или <5,0	75
1 мес — 1 год	>180	<90	>34	>17,5 или <5,0	100
2–5 лет	>140	NA	>22	>15,5 или <6,0	94
6–12 лет	>130	NA	>18	>13,5 или <4,5	105
13–17 лет	>10	NA	>14	>11,0 или <4,5	117

**Примечание.** NA (*Not Applicable*) – неприменимо.

### Бактериемия

Бактериемия – факт обнаружения жизнеспособных бактерий в крови по результатам микробиологического исследования, то есть рост бактерий на твердых или жидких питательных средах при посеве крови (сокращенно – положительная гемокультура). Для того чтобы факт бактериемии не подвергался сомнению, забор крови для посева на стерильность необходимо выполнять строго в соответствии с требованиями клинической микробиологии:

- пункция вены без катетера;
- строгое соблюдение асептики (стерильные перчатки, обработка места пункции);

- забор крови 2–3 раза с интервалом 15–20 мин;
- рост одинаковой гемокультуры не менее чем в двух пробах крови.

Положительная гемокультура может быть результатом случайной контаминации, может отражать кратковременное состояние транзиторной транслокации бактерий со слизистых оболочек в кровотоки под влиянием различных неблагоприятных факторов. Более того, даже стойкая бактериемия, вызванная одним и тем же микроорганизмом, может быть симптомом, например, инфекционного эндокардита, а не сепсиса. Для постановки диагноза «сепсис» необходимо сочетание факта бактериемии с наличием ССВО.

### Сепсис

При сепсисе у больного должны присутствовать признаки ССВО, развившиеся в результате инфекции. Теоретически возможны три ситуации.

1. **ССВО + очаг инфекции.** У ребенка с гнойно-воспалительным очагом любой локализации заболевание протекает тяжело, присоединяются симптомы системного воспаления (см. критерии ССВО), что означает угрозу генерализации. Ставят диагноз «сепсис» и интенсифицируют лечение.
2. **ССВО + бактериемия.** У ребенка, не имеющего явных очагов инфекции, появились симптомы системного воспалительного ответа, одновременно — положительная гемокультура. Ставят диагноз «сепсис», что означает необходимость антибактериальной терапии.
3. **ССВО + клиническая картина инфекции.** У ребенка, не имеющего явных очагов инфекции, появились симптомы системного воспалительного ответа, гемокультура отрицательная или данных нет, однако есть явные клинические симптомы инфекционного процесса — наиболее сложная ситуация для диагностики сепсиса. Диагноз «сепсис» ставят по жизненным показаниям, так как промедление с антибактериальной терапией может привести к септическому шоку с летальным исходом, а объективные доказательства сепсиса будут получены лишь на аутопсии.

### Органная дисфункция

Использование вышеуказанных критериев на практике приводит к большому числу гипердиагностики сепсиса. В настоящее время признано, что диагностика сепсиса должна проводиться на основе развития острой органной дисфункции в связи с инфекцией по шкале SOFA (Sepsis-related Organ Failure Score — шкала оценки сепсис-ассоциированных поражений внутренних органов), которая позволяет определять в количественном выражении степень этих нарушений (табл. 57.2). Шкала предназначена для простого подсчета и интерпретации последовательности осложнений для предсказания исхода. Она была разработана рабочей группой по проблемам, связанным с сепсисом, Европейского общества интенсивной терапии.

Таблица 57.2. Шкала SOFA

Критерий	Баллы			
	1	2	3	4
PO <sub>2</sub> /FiO <sub>2</sub>	399–300	299–200	199–100	<100
Билирубин, мкмоль/л	20–32	33–101	102–204	>204
Креатинин, мкмоль/л	110–170	171–299	300–440	>440
Инфузия допамина, мкг/кг в минуту	АД <sub>ср.</sub> <70	<5	5–15	>15
Тромбоциты, ×10 <sup>9</sup> /л	150–100	99–50	49–20	<20
Шкала комы Глазго (ШКГ), баллы	13–14	10–12	6–9	<6

Индекс по шкале SOFA является суммой баллов по всем системам. Максимальное значение — 24 балла, минимальное — ноль баллов. Чем выше показатель одной из систем, тем больше недостаточность этой системы и чем выше индекс в целом, тем больше полиорганная недостаточность.

При наличии инфекции увеличение индекса SOFA на 2 балла и более по сравнению с предыдущим значением является одним из клинических критериев сепсиса.

### Септический шок

Понятие септического шока включает сепсис, сопровождаемый артериальной гипотензией. Объективные характеристики артериальной гипотензии, при наличии которых больному с сепсисом ставят диагноз «септический шок», следующие:

- АД при двух различных измерениях остается ниже возрастной нормы более чем на 1/3;
- после назначения кристаллоидных или коллоидных растворов в дозе 20 мл/кг и более артериальная гипотензия сохраняется;
- требуется инотропная или вазопрессорная поддержка (кроме допамина менее 5 мкг/кг в минуту);
- артериальная гипотензия сочетается с любым из критериев тяжелого сепсиса (то есть с нарушением сознания, лактаемией или олигурией).

### АНТИБАКТЕРИАЛЬНАЯ ТЕРАПИЯ

Доказано, что адекватная антибактериальная терапия напрямую влияет на выживаемость больных и определяет показатель летальности, в том числе в детских отделениях реанимации и интенсивной терапии (ОРИТ), поэтому правильный выбор антибактериальных препаратов для эмпирической (стартовой) терапии — основа лечения сепсиса. Адекватность антибактериальной терапии влияет на динамику всех клинико-лабораторных показателей, а также на длительность ИВЛ, необходимость повторных операций, диагностических процедур, общий койко-день. Таким образом, правильно назначенный антибактериальный препарат не только спасает жизнь ребенку с сепсисом, но и значительно сокращает стоимость лечения в целом.

Есть два основных правила для антибактериальной терапии сепсиса.

Антибактериальный препарат следует назначить немедленно — в момент постановки диагноза, а если больной уже получает антибактериальную терапию, коррекцию схемы лечения необходимо осуществить в течение 1 ч после появления признаков системного ответа (генерализации инфекции), описанных выше.

Постановка диагноза «сепсис» означает необходимость сразу назначить максимально эффективные для данной ситуации антибактериальные препараты.

При наличии сомнений в диагнозе «сепсис» показано экстренно выполнить тест на прокальцитонин. Результат можно получить в течение 0,5–1,0 ч. Повышение количества прокальцитонина более 2 нг/мл расценивают как подтверждение клинического диагноза «сепсис» и показание к деэскалационной антибактериальной терапии.

В зависимости от исходной патологии, на фоне которой развился сепсис, от условий (внебольничный, госпитальный, реанимационный) и предшествовавшей антибактериальной терапии режим деэскалационной терапии может быть различным, но всегда должен включать антибактериальные препараты следующего (а не предыдущего или равного) поколения в отношении как грамотрицательных микроорганизмов, так и стафилококков.

Так, для ребенка, заболевшего остро и поступившего из дома, деэскалационным режимом будет цефалоспорины III поколения в сочетании с аминогликозидом.

В то же время для ребенка в ОРИТ (или если генез сепсиса и ситуация с этиологией неясны) наиболее надежна комбинация препарата самого широкого спектра

из группы карбапенемов (имипенем + циластатин или меропенем) с ванкомицином (или линезолидом), во всяком случае на первые 3–4 дня лечения. По мере стабилизации состояния ребенка и появления новых диагностических данных в дальнейшем можно провести деэскалацию, например, карбапенем заменить цефепимом, цефоперазоном с сульбактамом, ципрофлоксацином и другими или внутривенный ванкомицин или линезолид заменить пероральными всасывающими препаратами, активными в отношении грамположительных кокков (линезолидом, фузидовой кислотой, рифампицином и т.д.). В части случаев, при подтверждении грамотрицательной этиологии сепсиса, связанного с госпитальными грамотрицательными микроорганизмами, терапию карбапенемами и другими препаратами резерва можно продолжить до полного курса.

### **ИСКУССТВЕННАЯ ВЕНТИЛЯЦИЯ ЛЕГКИХ**

В связи с низкой функциональной остаточной емкостью легких новорожденные и дети раннего возраста могут нуждаться в ранней интубации. Принципы щадящей вентиляции легких у детей аналогичны применяемым у взрослых. У недоношенных новорожденных дополнительное внимание следует обратить на предупреждение гипероксии, следствием которой может быть ретинопатия.

### **ВОСПОЛНЕНИЕ ОБЪЕМА ЦИРКУЛИРУЮЩЕЙ КРОВИ**

У детей по сравнению со взрослыми венозный доступ для восполнения ОЦК и инотропной/вазоактивной терапии более сложен.

В большом количестве исследований показано, что агрессивное восполнение ОЦК с применением кристаллоидных или коллоидных растворов становится основным фактором, влияющим на выживаемость при септическом шоке у детей. Оптимальным следует признать начало восполнения ОЦК с болюса 20 мл/кг, вводимого в течение 5–10 мин. Титрование объема необходимо проводить под мониторингом сердечного выброса, частоты сердечных сокращений, диуреза, микроциркуляции и уровня сознания. В норме дети имеют более низкое АД по сравнению со взрослыми и могут компенсировать снижение АД за счет вазоконстрикции и увеличения частоты сердечных сокращений. Следовательно, АД само по себе — недостаточный показатель при оценке адекватности восстановления ОЦК, тем не менее при развитии артериальной гипотензии велика вероятность развития сосудистого коллапса. Гепатомегалия возникает у детей при избыточной водной нагрузке и служит полезным знаком адекватности восполнения ОЦК. Обычно выявляют выраженный дефицит жидкости, требующий на начальном этапе восполнения в объеме 40–60 мл/кг или больше.

### **ИНОТРОПНАЯ ТЕРАПИЯ**

Инотропную терапию следует использовать лишь после адекватного восполнения ОЦК.

Дети с тяжелым сепсисом могут иметь низкий сердечный выброс и высокое периферическое сопротивление сосудов, высокий сердечный выброс и низкое периферическое сопротивление сосудов или низкий сердечный выброс с резистентным сосудистым шоком. В зависимости от ситуации инотропную поддержку следует начать в случае рефрактерного к введению жидкости шока или как комбинацию с вазопрессором или вазодилататором. Допамин — препарат выбора у педиатрических пациентов с артериальной гипотензией, рефрактерной к восполнению ОЦК. Выбор вазоактивного препарата осуществляют с учетом клинических данных. Резистентный к допамину шок можно устранить с помощью инфузии эпинефрина или норэпинефрина. Детям с низким сердечным выбросом полезным может оказаться применение добутамина. Использование вазодилата-

торов эффективно у детей, остающихся гемодинамически нестабильными на фоне высокого общего периферического сопротивления, сохраняющегося, несмотря на адекватное восполнение ОЦК и инотропную поддержку. Нитраты с коротким периодом полувыведения (нитроглицерин) используют как препараты выбора у детей с резистентным к эпинефрину низким сердечным выбросом и высоким общим периферическим сопротивлением. Когда у педиатрических пациентов сохраняется низкий сердечный выброс на фоне нормального АД и высокого общего периферического сопротивления, несмотря на применение эпинефрина и нитратов, рекомендуют использование ингибиторов фосфодиэстеразы.

### **ВНУТРИВЕННЫЕ ИММУНОГЛОБУЛИНЫ**

Использование поликлональных внутривенных иммуноглобулинов приводит к снижению летальности и служит многообещающим адъювантным средством в лечении сепсиса и септического шока. Эффективность заместительной иммунотерапии гораздо выше при раннем введении иммуноглобулинов, появлении первых признаков сепсиса.



# Глава 58

## Хирургические инфекции кожи и подкожно-жировой клетчатки

М.А. Голованев

### 58.1. ФУРУНКУЛ

#### ОПРЕДЕЛЕНИЕ

Фурункул — острое гнойно-некротическое воспаление волосяного фолликула, сальной железы и окружающей соединительной ткани.

#### Код по МКБ-10

L02. Абсцесс кожи, фурункул и карбункул.

#### ЭТИОЛОГИЯ

В этиологии центральное место также занимает *S. aureus*, при глубоком поражении тканей — в ассоциации с анаэробами.


Предрасполагающими факторами к развитию фурункулов являются повреждения кожи, очаги хронической инфекции, первичные и вторичные иммунодефициты, эндокринные заболевания, в первую очередь, сахарный диабет.

#### ПАТОГЕНЕЗ

Изменения в начальной стадии заболевания характеризуются формированием пустулы в устье фолликула. Пустула содержит нейтрофильные лейкоциты, стафилококки и фибрин. В дальнейшем возбудители опускаются по волосяному фолликулу, вызывают его воспаление, что приводит к образованию инфильтрата с последующим некрозом окружающих тканей. Вокруг зоны некроза ткань расплавляется и образуется гной. Гнойный экссудат скапливается под эпидермисом, вокруг устья фолликула, а затем вместе с некротическим стержнем и погибшим волосом выходит наружу. Дефект тканей заполняется грануляциями, затем формируется рубец.

#### КЛИНИЧЕСКАЯ КАРТИНА

Вокруг волоса формируется маленькая пустула с небольшим воспалительным инфильтратом в виде узелка. В этот период ощущается зуд и покалывание в области инфильтрата. К концу 1–2-х

суток образуется воспалительный инфильтрат, который выступает конусообразно над кожей. Кожа над инфильтратом краснеет и становится болезненной при прикосновении. На вершине инфильтрата отмечается небольшое скопление гноя с точкой некроза в центре (рис. 58.1, см. ). В дальнейшем пустула прорывается и подсыхает, а на 3–7-е сутки инфильтрат гнойно расплавляется и некротизированные ткани в виде стержня вместе с остатками волоса выделяются с гноем. После выделения гноя отек и инфильтрация вокруг раны постепенно уменьшаются, боль исчезает. Образовавшаяся гнойная рана очищается, заполняется грануляционной тканью и заживает. На месте воспаления остается небольшой, белесоватый, несколько втянутый рубец.

Фурункул обычно не вызывает значительных изменений в общем состоянии, но при некоторых локализациях состояние может быть тяжелым. Боль при фурункуле обычно умеренная, но при локализации в наружном слуховом проходе или в носу — значительная. Отек при фурункуле обычно небольшой, но при локализации на лице, мошонке — выраженный, что объясняется рыхлостью клетчатки в этих областях. Нередко тяжелое клиническое течение наблюдается при фурункулах лица. Значительное развитие венозной и лимфатической сети на лице способствует быстрому распространению инфекции. Тромбофлебит при фурункуле лица может перейти по анастомозам на венозные синусы твердой мозговой оболочки, что ведет к их тромбозу, создавая угрозу тяжелого осложнения — менингита и сепсиса.

## ЛЕЧЕНИЕ

При фурункулезе терапия зависит от стадии воспалительного процесса. Если преобладают явления инфильтрации и отека без нагноения, проводят преимущественно местное консервативное лечение: назначают УФО, УВЧ-терапию, накладывают полуспиртовые компрессы. При образовании гноя удаляют некротический стержень. Накладывают повязку с гипертоническим раствором натрия хлорида. Хирургическое лечение проводят также в тех случаях, когда гноя еще нет, но воспаление сопровождается значительной болезненностью, отеком, появлением лимфангиита и лимфаденита, высокой температурой тела.

## 58.2. КАРБУНКУЛ

### ОПРЕДЕЛЕНИЕ

Карбункул — острое гнойно-некротическое воспаление нескольких волосяных фолликулов, сальных желез и окружающих их тканей с образованием обширных некрозов кожи и подкожной клетчатки.

#### Код по МКБ-10

L02. Абсцесс кожи, фурункул и карбункул.

### ЭТИОЛОГИЯ

Развитию карбункула способствуют истощение, тяжелые общие заболевания, болезни обмена веществ (сахарный диабет, ожирение), высокая вирулентность возбудителя. Возбудителем чаще является золотистый стафилококк.

### ПАТОГЕНЕЗ


В толще кожи и подкожной клетчатки формируется воспалительный инфильтрат значительного размера, захватывающий несколько фолликулов. Вследствие расстройства кровообращения формируются участки некроза, сливающиеся в дальнейшем в один общий участок омертвения, могущий распространяться и на подлежащую фасцию и мышцы. Вокруг некротического участка развивается нагноение, некротические ткани подвергаются частичному расплавлению и постепенному отторжению. Гной через множественные отверстия в коже выделяется на

ее поверхность. После отторжения некротических масс рана заполняется грануляционной тканью и формируется грубый массивный рубец.

### ЛОКАЛИЗАЦИЯ

Чаще карбункул развивается на задней поверхности шеи, в межлопаточной и лопаточной областях, на пояснице, ягодицах, реже — на конечностях.

### КЛИНИЧЕСКАЯ КАРТИНА

Вначале появляется небольшой воспалительный инфильтрат с поверхностной пустулой, который быстро увеличивается. Отмечается напряжение тканей, возникает резкая болезненность при пальпации, распирающая, рвущая. Кожа в области инфильтрата приобретает багровый оттенок, напряжена, отечна. Истонченный эпидермис над очагом некроза прорывается в нескольких местах, образуется несколько отверстий («сито», «соты»), из которых выделяется густой, зеленовато-серый гной. В отверстиях видны некротизированные ткани (рис. 58.2, см. ). В дальнейшем отдельные отверстия сливаются, образуя большой дефект в коже, через который вытекают много гноя и отторгающиеся некротические ткани.

Для карбункула характерны выраженные общие явления. Часто температура повышается до 40 °С, отмечается значительная интоксикация (тошнота, рвота, потеря аппетита, сильная головная боль, бессонница, нарушение сознания). После выделения гноя и отторжения мертвых тканей общие проявления быстро уменьшаются, по мере очищения рана заполняется грануляциями и заживает.

### ЛЕЧЕНИЕ

Лечение карбункула проводится в стационаре, при его локализации на шее и голове — строгий постельный режим. В стадии воспалительного инфильтрата проводится интенсивная консервативная терапия: парентерально — антибактериальные препараты, дезинтоксикационная терапия, местно вокруг инфильтрата — введение антибактериальных препаратов, УВЧ, повязки со спиртовым раствором хлоргексидина (0,5%).

При неэффективности консервативной терапии, когда процесс переходит в гнойно-некротическую стадию, показано оперативное лечение. Разрез — крестообразный, проходящий через середину очага на всю толщу некроза до жизнеспособных тканей. Некротизированные и пропитанные гноем участки тканей иссекают. В итоге образуется значительных размеров раневой дефект. Край дополнительно иссекают, удаляя измененную, некротизированную кожу. Проводят гемостаз. Образовавшуюся полость промывают антисептиком, дренируют и далее лечат по общим принципам лечения гнойной раны. При локализации карбункула на спине, пояснице, животе возможно полное одномоментное иссечение гнойно-некротического очага.

## 58.3. АБСЦЕСС

### ОПРЕДЕЛЕНИЕ

Абсцесс — ограниченное гнойное воспаление в тканях и органах, формирующееся вследствие расплавления тканей и образования пиогенной капсулы.

#### Код по МКБ-10

L02. Абсцесс кожи, фурункул и карбункул.

### ЭТИОЛОГИЯ

Абсцессы могут вызываться различными возбудителями в зависимости от локализации. Абсцессы кожи и подкожной клетчатки чаще вызываются золотистым стафилококком, стрептококком, реже — различными бактериальными ассоциациями.

## ПАТОГЕНЕЗ

Абсцесс в большинстве случаев возникает вследствие экзогенной контаминации, но может быть и результатом эндогенной. Он наиболее часто развивается в подкожной клетчатке и мышечной ткани, но может возникнуть в любом органе и ткани. Причины, приводящие к развитию абсцесса:

- открытые повреждения;
- инородные тела;
- инъекции, блокады, пункции;
- гематомы, серомы;
- гнойно-воспалительные процессы (сепсис, гематогенный остеомиелит, гнойный лимфаденит, гнойный лимфангиит, гнойный тромбоз флебита, фурункул, карбункул и др.).

По характеру течения абсцесс может быть острым и хроническим. В начальном периоде формирования абсцесса ограниченный участок ткани инфильтрируется воспалительным экссудатом и лейкоцитами. Постепенно под влиянием ферментов лейкоцитов ткань расплавляется, образуется полость, заполненная гнойным экссудатом.

Форма полости может быть как пористой округлой, так и с многочисленными карманами. Стенки абсцесса в ранней стадии его формирования покрыты гнойно-фибринозными накоплениями и обрывками некротизированной ткани. В дальнейшем по периферии абсцесса развивается зона демаркационного воспаления, составляющий ее инфильтрат служит основой для формирования пиогенной мембраны, образующей стенку полости. Пиогенная мембрана представляет собой богатый сосудами слой грануляционной ткани.

Развитие абсцесса, как правило, заканчивается спонтанным опорожнением и выходом гноя на поверхность тела, в полые органы или полости организма. Прорыв абсцесса на поверхность тела или в полый орган, при хорошем дренировании гнойной полости и отсутствии грубой капсулы нередко ведет к ликвидации полости абсцесса путем рубцовывания. Сравнительно редко абсцесс подвергается инкапсуляции — вокруг абсцесса образуется толстая рубцовая капсула. Иногда абсцессы, возникающие вокруг животных паразитов, подвергаются петрификации. Если сообщение абсцесса с поверхностью тела недостаточно или имеются другие причины, препятствующие спадению стенок полости абсцесса, то после его опорожнения формируется свищ — узкий канал, выстланный грануляционной тканью или эпителием, который соединяет полость абсцесса с поверхностью тела или просветом полого органа. Свищ часто возникает в тех случаях, когда в полости абсцесса содержится инородное тело или секвестры. При некоторых заболеваниях гной может распространяться по межтканевым щелям и скапливаться в местах, отдаленных от первичной локализации абсцесса.

## КЛИНИЧЕСКАЯ КАРТИНА

Над областью абсцесса, как правило, отмечаются отек и гиперемия кожи. Однако при глубоком расположении абсцесса эти симптомы отсутствуют. Важным признаком абсцесса при наличии других симптомов острого воспаления является симптом флюктуации, который обусловлен наличием жидкости (гноя), заключенной в полость с эластичными стенками, которая передает толчок в виде волны от одной стенки по всем направлениям. Этот симптом отсутствует, когда стенка очень толстая, а полость абсцесса небольшая или находится в глубине.

При значительных скоплениях гноя обычно бывает выраженная общая реакция — повышение температуры тела, слабость, потеря аппетита, изменение состава крови и др. При хроническом абсцессе признаки острого воспаления могут

полностью отсутствовать. Необходимо дифференцировать обычный абсцесс от холодного, то есть натечника туберкулезного происхождения, характеризующегося наличием основного очага туберкулеза, медленным развитием, отсутствием острых воспалительных явлений. Абсцесс следует также дифференцировать от гематомы, аневризмы, сосудистых опухолей.

## ЛЕЧЕНИЕ

Абсцесс служит показанием к оперативному вмешательству, целью которого, независимо от локализации гнойника, является вскрытие, опорожнение и дренирование его полости. Не подлежат вскрытию холодные абсцессы туберкулезной этиологии вследствие неизбежно возникающей при этом суперинфекции гноеродной микрофлорой.

При абсцессах внутренних органов перспективным методом лечения является интервенционная сонография — пункция абсцесса с аспирацией гноя и последующим его дренированием под ультразвуковым контролем. Для вскрытия абсцесса выбирают кратчайший оперативный доступ с учетом анатомо-топографических особенностей. Для этого нередко вскрывают абсцесс по игле — первоначально пунктируют абсцесс, затем по игле рассекают ткани. При вскрытии гнойника по возможности подходят к его нижнему полюсу, чтобы создать хорошие условия для дренирования. Разрез должен быть широким, гной и некротические ткани удаляют, полость абсцесса исследуют пальцем, разделяя перемычки и удаляя секвестры. Следует избегать грубых манипуляций, нарушающих пиогенную мембрану. Полость промывают антисептиком. Необходимости в остановке кровотечения, как правило, нет, так как сосуды, расположенные в очаге воспаления, тромбированы. Полость абсцесса дренируют одним из известных методов дренирования. Если предполагается недостаточность опорожнения через основной разрез, делают контрапертуру.

После вскрытия лечение абсцесса проводится по принципу лечения гнойных ран с учетом фазности течения раневого процесса. Хорошие результаты дает иссечение абсцесса в пределах здоровых тканей и наложение первичного шва, что позволяет добиться лучшего косметического эффекта. Однако этим методом возможно оперировать лишь небольшие абсцессы.

Кроме местного, назначают общее лечение антибактериальными препаратами с учетом предполагаемого или идентифицированного возбудителя.

## 58.4. ФЛЕГМОНА (ЦЕЛЛЮЛИТ)

### ОПРЕДЕЛЕНИЕ

Флегмона (целлюлит) — острое разлитое диффузное воспаление клетчаточных пространств (подкожного, межмышечного, забрюшинного и др.).

#### Код по МКБ-10

L03. Флегмона.

### ЭТИОЛОГИЯ

Не отличается от этиологии возникновения абсцессов.

### ПАТОГЕНЕЗ

Контаминация чаще всего экзогенная, но возможна и эндогенная. Причины, способствующие развитию флегмоны:

- открытые и закрытые повреждения с разможением тканей, кровоподтеками и гематомами;
- инъекции, блокады;

- умышленное введение некоторых химических веществ (керосина, бензина, скипидара);
- гнойно-воспалительные процессы (сепсис, остеомиелит, тромбофлебит, абсцесс, карбункул и др.).

Воспалительный экссудат распространяется по клетчатке, переходя из одного фасциального футляра в другой через отверстия сосудисто-нервных пучков. Раздвигая ткани, сдавливая и разрушая сосуды, гной приводит к некрозу тканей. В зависимости от локализации выделяют эпи- и субфасциальную (межмышечную) флегмону. При некоторых локализациях флегмона носит специальное название (паранефрит, парапроктит, параколит, параметрит и др.). Чаще флегмона локализуется в подкожной клетчатке, что связано со слабой сопротивляемостью последней инфекции, с частой травматизацией и большой возможностью инфицирования. В особую группу выделяют постинъекционные флегмоны. Их возникновению способствуют введение в ткани гипертонических растворов, которые могут вызвать в тканях некроз; нарушение правил асептики и антисептики при выполнении инъекций; нарушение техники введения лекарственных средств.

### КЛИНИЧЕСКАЯ КАРТИНА

Обычно клиническая картина флегмоны характеризуется быстрым появлением и распространением болезненной припухлости, разлитым покраснением кожи над ней, высокой температурой тела, болями, нарушением функции пораженной части тела. Припухлость представляет собой плотный инфильтрат, который затем размягчается. Появляется флюктуация.

Часто встречаются быстро прогрессирующие флегмоны, захватывающие обширные участки подкожной, межмышечной клетчатки, сопровождающиеся тяжелой интоксикацией. Характерны общие явления, обусловленные интоксикацией: высокая температура тела, головные боли, озноб, общее недомогание, в тяжелых случаях — нарушение сознания, повышенный уровень лейкоцитов в крови.

### ЛЕЧЕНИЕ

Всегда проводится в условиях стационара хирургического отделения. Однако при тяжелой интоксикации предварительно проводится предоперационная подготовка в течение 2–3 ч.

Используют широкое рассечение кожи и подкожной клетчатки несколькими разрезами на всю глубину инфильтрата, при межмышечной флегмоне — широкую фасциотомию. В ранней стадии заболевания при разрезе ткани серого цвета, отделяемое скудное, серозно-геморрагического или серозно-гнойного характера. При значительном расплавлении тканей из операционной раны выделяется гнойно-геморрагический или гнойный экссудат желто-коричневого цвета, иногда со зловонным запахом. Границы некротических тканей практически не определяются, поэтому проводится их частичное иссечение. Затем проводится промывание и дренирование флегмоны одним из видов дренажей.

Обязательна иммобилизация. Дальнейшее местное лечение — по общепринятым принципам лечения с учетом фазы течения воспалительного процесса.

Общее лечение — антибактериальная, интенсивная дезинтоксикационная терапия.

## 58.5. ЛИМФАДЕНИТ И ЛИМФАНГИИТ

### ОПРЕДЕЛЕНИЕ

Лимфаденит — воспаление лимфатического узла.

Лимфангиит — воспаление лимфатических сосудов.

**Коды по МКБ-10**

I88. Неспецифический лимфаденит.

I04. Острый лимфаденит.

I89.1. Лимфангит.

I03. Флегмона (включено: острый лимфангит).

**ЭТИОЛОГИЯ**

Воспалительные процессы в лимфатическом узле и лимфатических сосудах обычно развиваются вторично. Чаще всего возбудителями бывают стафилококки и стрептококки, реже другая микрофлора. Первичными очагами могут быть инфекции лор-органов, инфицированная рана, фурункул, карбункул и другие воспалительные процессы самой разной локализации. В лимфатический узел бактериальные агенты поступают преимущественно лимфогенным, реже гематогенным или контактным путем. Частое развитие лимфаденитов у детей первых лет жизни обусловлено функциональной и анатомической незрелостью лимфатического аппарата.

**КЛАССИФИКАЦИЯ**


В зависимости от типа экссудата различают серозный, геморрагический, фибринозный и гнойный лимфадениты. При поражении мелких лимфатических сосудов развивается ретикулярный (сетчатый) лимфангит, а при вовлечении в воспалительный процесс крупных стволов — трункулярный (стволовой) лимфангит.

**ЭТИОЛОГИЯ, ПАТОГЕНЕЗ**

Воспаление при лимфадените протекает по общему типу. При прогрессировании процесса формируются абсцедирование и некроз узла. При лимфангите микроорганизмы и их токсины из очага воспаления проникают сначала в межтканевые щели, а затем в лимфатические капилляры и далее восходящим путем по ходу сосудов с током лимфы распространяются в более крупные лимфатические сосуды и лимфатические узлы. Процесс развивается чаще всего по типу эндолимфангита.

**КЛИНИЧЕСКАЯ КАРТИНА И ДИАГНОСТИКА**

Первые проявления лимфаденита — болезненность и увеличение лимфатических узлов. Одновременно развиваются симптомы интоксикации, лихорадка. При прогрессировании процесса болезненность усиливается, кожа становится гиперемированной, пальпация этой области резко болезненна, лимфатические узлы сливаются между собой и окружающими тканями, становятся неподвижными. Общее состояние страдает в еще большей степени, температура тела становится фебрильной. В случае развития аденофлегмоны определяют диффузную гиперемию, плотный, без четких границ инфильтрат с очагами размягчения.

При лимфангите на фоне общих симптомов инфекционного процесса и интоксикации развивается типичная местная картина воспалительного процесса в виде локальной болезненности, отека и гиперемии (рис. 58.3, см. ). При ретикулярном лимфангите обнаруживают выраженную гиперемию кожи, не имеющую четких границ, иногда принимающую сетчатый рисунок. Стволовой лимфангит проявляется в виде гиперемии, имеющей вид отдельных полос, идущих от очага первичного воспаления к зоне регионарных лимфатических узлов. При пальпации отмечают болезненные уплотнения в виде тяжей. При развитии гнойного лимфангита присоединяются признаки флегмоны или абсцесса.

**Лабораторные и инструментальные исследования**

Для уточнения характера поражения при лимфадените и лимфангите применяют УЗИ. В лабораторных показателях в большинстве случаев отмечаются неспецифические воспалительные изменения.

### Дифференциальная диагностика

Проводят дифференциальную диагностику с лимфолейкозами и другими онкологическими заболеваниями, в первую очередь с лимфогранулематозом, а также с другими видами лимфаденопатий, развивающихся на фоне инфекции, вызываемой вирусом иммунодефицита человека, туберкулеза, и некоторых других инфекций. При заднешейном лимфадените необходимо исключить инфекционный мононуклеоз. В неясных случаях необходима консультация педиатра, инфекциониста, гематолога, онколога или фтизиатра.

Лимфангиит дифференцируют от флегмоны, флебита и рожи.

### ЛЕЧЕНИЕ

#### Консервативное лечение

В начальных стадиях лечение консервативное: назначают антибактериальную терапию, местное лечение и физиотерапию. Проводят санацию первичных очагов инфекции.

#### Хирургическое лечение

Показанием к оперативному лечению считают абсцедирование, в диагностике которого основную роль играет УЗИ. Выполняют вскрытие и дренирование гнойного очага.

### ПРОГНОЗ

В большинстве случаев заболевание заканчивается выздоровлением. При длительном течении лимфангиита возможно развитие лимфостаза.

## 58.6. НЕЛАКТАЦИОННЫЙ МАСТИТ

### ОПРЕДЕЛЕНИЕ

Нелактационным маститом принято называть воспалительные процессы, локализующиеся в области молочной железы и развивающиеся вне периода беременности и лактации.

#### Код по МКБ-10

N61. Воспалительные болезни молочной железы.

### КЛАССИФИКАЦИЯ

Классификация обычно основана на характере воспалительного процесса в железе и его локализации. Соответственно выделяют инфильтративный и абсцедирующий мастит. Локализоваться процесс может параареолярно, интра- и ретромаммарно.

### ЭТИОЛОГИЯ, ПАТОГЕНЕЗ

Заболевание полиэтиологично. С одной стороны, это группа состояний, приводящих к снижению общего и местного иммунитета. К таким состояниям относят, в первую очередь, очаги хронического воспаления, такие как кариес, хронические инфекции лор-органов, пиелонефрит, инфекции кожи и половых органов.

С другой стороны, развитию воспалительного процесса в ткани молочной железы способствуют различные нарушения в гормональном статусе, приводящие к структурной перестройке молочной железы. В исследованиях, посвященных этой проблеме, выявлена достаточно четкая связь между возникновением нелактационного мастита и состояниями, характеризующимися дисбалансом между прогестероном и эстрогенами, гиперандрогенией, гиперпролактинемией. Часто



нелактационный мастит в пре- и пубертатном периоде развивается на фоне транзитной кистозной трансформации ткани молочной железы.

При обструкции кератином и клетками слущенного эпителия происходит расширение протоков и ампулы молочной железы. При присоединении инфекции формируется абсцесс. Другой вариант — усиленная альвеолярная секреция с воспалительной реакцией перидуктальной ткани. При наличии кист в ткани молочной железы развивается их воспаление, способное в дальнейшем привести к формированию абсцесса.

### **КЛИНИЧЕСКАЯ КАРТИНА И ДИАГНОСТИКА**

Основное проявление заболевания — болезненное уплотнение в области пораженной железы, кожа над ним может быть гиперемирована. Серозные и инфильтративные формы нелактационного мастита диагностируют на ранних сроках заболевания (1–3-и сутки). Для них характерно наличие воспалительного инфильтрата без четких границ, болезненного при пальпации, с гиперемией кожи над ним. Гнойные формы мастита выявляют на 3–5-е сутки заболевания. Общее состояние больных, как правило, страдает в большей степени, инфильтрат становится резко болезненным, с участком размягчения. В запущенных случаях происходит самопроизвольное вскрытие абсцесса, что в дальнейшем может привести к формированию свища. Клинические признаки пальпируемой кисты: образование плотнoэластической консистенции, подвижное, округлой или овоидной формы. При развитии воспалительного инфильтрата выявление кисты затруднено, что связано с глубиной ее залегания и плотной структурой ткани.

### **Лабораторные и инструментальные исследования**

Наибольшей информативностью обладает УЗИ, позволяющее оценить характер и размеры поражения, наличие и количество жидкостного компонента, определить возможную кистозную трансформацию ткани железы.

### **Дифференциальная диагностика**

Дифференциальную диагностику проводят с различными дерматитами и дерматозами, рожей.

### **ЛЕЧЕНИЕ**

Лечебная тактика зависит от формы мастита, объема поражения и локализации процесса.

При серозном и инфильтративном мастите применяют антибактериальную терапию, назначают нестероидные противовоспалительные и антигистаминные препараты, витамины, физиотерапию.

При лечении абсцедирующей формы нелактационного мастита основным методом лечения становится вскрытие и дренирование абсцесса. Оперативные доступы у подростков должны быть щадящими. Обычно выполняют небольшой разрез в радиальном направлении протяженностью 0,5–1,0 см над местом максимального скопления гноя. Для дренирования полости абсцесса в большинстве случаев достаточно использования резинового выпускника. Дальнейшее лечение выполняют по общим правилам ведения гнойной раны.

### **ПРОГНОЗ**

Исход заболевания и прогноз в большинстве случаев благоприятны. При кистозной трансформации ткани железы и гормональном дисбалансе показано диспансерное наблюдение у соответствующих специалистов.

## 58.7. РОЖА

### ОПРЕДЕЛЕНИЕ

Рожа — инфекционное заболевание, вызываемое  $\beta$ -гемолитическим стрептококком группы А, для которого характерно развитие серозного или серозно-геморрагического воспаления кожи.

#### Код по МКБ-10

A46. Рожа.

### КЛАССИФИКАЦИЯ

В зависимости от местных проявлений выделяют эритематозную, эритематозно-геморрагическую, эритематозно-буллезную и буллезно-геморрагическую формы рожи.

### ЭТИОЛОГИЯ, ПАТОГЕНЕЗ


Возбудитель рожи —  $\beta$ -гемолитический стрептококк группы А. Предрасполагающие факторы к развитию рожи: очаги хронической стрептококковой инфекции, нарушения венозного и артериального кровообращения, различные заболевания кожи, первичные и вторичные иммунодефицитные состояния. Определенную роль в развитии заболевания играет сенсибилизация организма к стрептококку. Источником возбудителя становятся пациенты со стрептококковыми инфекциями, а также носители стрептококков.


Для рожи характерно развитие, в основном в дерме, серозного или серозно-геморрагического воспаления. При значительном количестве серозного экссудата под эпидермисом образуются пузыри различной величины. Экссудат может иметь геморрагический характер. Многократно развивающееся рожистое воспаление на одном и том же участке приводит к склерозу дермы, подкожной клетчатки, нарушению лимфообращения. При этом в системный кровоток попадает большое количество бактериальных токсинов и ферментов, а также образующихся в избытке биологически активных веществ, что вызывает развитие интоксикации и лихорадки.

### КЛИНИЧЕСКАЯ КАРТИНА

В течении заболевания выделяют инкубационный период, период манифестации заболевания и период выздоровления.

Инкубационный период длится от нескольких часов до 3–5 дней. Заболевание начинается остро, превалируют симптомы интоксикации, температура тела может повышаться до 39–40 °С.

Для эритематозной формы характерны четко отграниченная гиперемия пораженного участка кожи, отек и инфильтрация. Кожа горячая на ощупь. Границы воспаления имеют вид зубцов, языков пламени (рис. 58.4, см. ).

При эритематозно-буллезной форме на фоне эритемы появляются пузыри (буллы), содержащие серозную жидкость (рис. 58.5, см. .

Эритематозно-геморрагическая форма характеризуется появлением геморрагий на фоне эритемы, при формировании пузырей развивается буллезно-геморрагическая форма рожи.

У детей наиболее часто развиваются эритематозная и эритематозно-буллезная формы. Другие формы встречаются крайне редко, преимущественно у детей старшего возраста. Самой частой локализацией рожи у детей бывают конечности, при поражении нижних конечностей зона воспаления может захватывать промежность и живот, при поражении верхних конечностей — распространяться на область грудной клетки. Лицо страдает относительно редко.

**ЛАБОРАТОРНЫЕ И ИНСТРУМЕНТАЛЬНЫЕ ИССЛЕДОВАНИЯ**

Лабораторные и инструментальные методы имеют вспомогательное значение и для выбора лечебной тактики решающего значения не имеют.

**Дифференциальная диагностика**

Дифференциальную диагностику проводят с различными эритемами и дерматитами, реже — с абсцессом, флегмоной, тромбофлебитом, опоясывающим лишаем.

**ЛЕЧЕНИЕ****Консервативное лечение**

Основным звеном в лечении рожи служит антибактериальная терапия, ее назначают с учетом специфичности и чувствительности возбудителя. Широко используют физиотерапию. Местное лечение бывает вспомогательным. Применяют влажные повязки с антисептиками (нитрофуралом, Томицидом), при развитии эрозий возможно использование мазей на водорастворимой основе (диоксометилтетрагидропиримидин + хлорамфеникол, тримекаин и др.).

**Хирургическое лечение**

К оперативному лечению прибегают лишь в случаях развития абсцессов, флегмон и некрозов.

**ПРОГНОЗ**

При раннем и адекватном лечении, как правило, прогноз благоприятный. При тяжелых иммунодефицитных состояниях и хронических расстройствах местного кровообращения высок риск развития рецидива. В случаях множественных рецидивов возможно развитие лимфостаза.

**58.8. ПАНАРИЦИЙ****ОПРЕДЕЛЕНИЕ**

Панариций — острое гнойное воспаление тканей пальцев кистей рук и стоп.

**Код по МКБ-10**

L03.0. Флегмона пальцев кисти и стопы.

**КЛАССИФИКАЦИЯ**

Согласно анатомической классификации, различают следующие виды панариция пальцев кистей рук и стоп:

- кожный — очаг локализуется между сосочковым слоем кожи и эпидермисом;
- ногтевой (подногтевой) — очаг локализуется под ногтевой пластиной;
- околоногтевой — очаг локализуется в валиках у боковых поверхностей ногтевой пластины;
- паронихия — воспаление валика, окружающего основание ногтя;
- подкожный — очаг локализуется в подкожно-жировой клетчатке пальца;
- сухожильный — воспаление сухожильного влагалища и сухожилия пальца;
- суставной — очаг локализуется в суставной щели с вовлечением в процесс связочного и хрящевого аппарата пальца;
- костный — очаг локализуется в костной ткани пальца;
- пандактилит — гнойное воспаление всех тканей пальца.

**ЭТИОЛОГИЯ, ПАТОГЕНЕЗ**

Этиология заболевания связана с наличием микро- и макротравм пальцев (колотые раны, занозы, заусеницы, ушибы). В патогенезе панариция большое

значение имеют повышенная вирулентность возбудителей (чаще стафилококков, реже стрептококков и/или ассоциаций микроорганизмов) и снижение иммунологической реактивности организма пациентов.

### **КЛИНИЧЕСКАЯ КАРТИНА**

Клиническая картина заболевания характеризуется наличием местных (таких как отек области патологического очага, гиперемия, боль, повышение локальной температуры, нарушения функций органа) и общих (симптомов интоксикации) признаков, что зависит от формы панариция. В частности, степень выраженности болевого синдрома и наличие признаков общей интоксикации могут быть минимальными при кожной форме и паронихии, нарастать и быть более выраженными при подногтевом, суставном, костном и сухожильном панариции и достигать максимума при пандактилите.

### **ДИАГНОСТИКА**

Большое значение приобретают анамнез развития заболевания, оценка местных патологических изменений области пораженного пальца и общего состояния организма пациента.

При кожной форме панариция гной располагается под эпидермисом в виде пузыря, отслаивает его. Боль и отек слабо выражены, признаки интоксикации практически отсутствуют.

При подногтевой форме гной скапливается под ногтевой пластинкой, отслаивая ее. Боль пульсирующая и нарастает при перкуссии ногтевой пластины.

При околоногтевой форме на ограниченном участке околоногтевого валика появляются отек и гиперемия. Под эпидермисом отмечают скопление гноя. Болевой синдром не выражен.

При паронихии визуализируются нависание и болезненная отечность околоногтевого валика над ногтевой пластиной.

Для подкожной формы характерны постепенно нарастающий, дергающий, пульсирующий характер боли и симптом первой бессонной ночи при умеренно выраженных местных воспалительных проявлениях.

При суставном панариции сгибательно-разгибательные движения пальца резко ограничены из-за усиления болей в пораженном суставе. Формирование патологической подвижности (симптом преципитации) сустава свидетельствует о вовлечении в патологический процесс связочного, хрящевого и костного аппарата пальца.

Кардинальный признак сухожильного панариция: попытка разгибания пальца приводит к резкому усилению боли, а сгибание значительно уменьшает ее остроту. Пальпация пуговчатым зондом по линии проекции сухожилий сгибателей резко болезненна.

При костной форме панариция фаланга пальца булавовидно утолщена. Болевой синдром выражен, носит пульсирующий характер. Признаки общей интоксикации ярко выражены. При наличии свища отделяемое скудное, гнойное, иногда с мелкими костными секвестрами.

При пандактилите резко выражены местные признаки гнойного воспаления всех тканей пальца на фоне признаков общей интоксикации.

### **Лабораторные и инструментальные исследования**

В клиническом анализе крови отмечают лейкоцитоз со сдвигом лейкоцитарной формулы влево, увеличение СОЭ.

Диагностическая ценность специальных методов исследования (рентгенографии) наиболее высока при суставной, костной формах панариция и пандактилите.

## ЛЕЧЕНИЕ

Терапия пациентов с панарицием включает комплекс мероприятий, направленный на подавление инфекции в области патологического очага, уменьшение отека, гиперемии тканей и создание условий для оттока воспалительного экссудата, профилактики генерализации процесса.

### Консервативное лечение

Консервативные методы включают назначение антибактериальных препаратов широкого спектра действия, методы физиотерапии (УВЧ-терапию, местную гипотермию, гипертермию, согревающие компрессы при серозно-инфильтративной стадии процесса), аппликацию мазей.

### Хирургическое лечение

Наличие гнойной стадии воспаления и/или отсутствие эффекта от консервативной терапии — абсолютное показание к срочному оперативному вмешательству; его объем и технические особенности зависят от формы заболевания.

Выбор оптимального оперативного доступа — одна из принципиальных составляющих, способствующих повышению эффективности лечения и возможной профилактике развития осложнений.

Основные требования к выбору оперативного доступа: уменьшение напряжения тканей, удаление гноя и проведение радикальной некрэктомии.

Существуют технические особенности оперативного лечения при различных формах панариция.

- При кожной форме разрез проводят в области максимальной флюктуации с иссечением отслоенного эпидермиса.
- При паронихии проводят дугообразный разрез вдоль края ногтя.
- При околоногтевом панариции целесообразен Г-образный разрез в области некротического очага.
- При подногтевой форме показано удаление ногтя.
- При подкожной форме разрез проводят по боковым поверхностям пальца или выполняют Г-образный разрез. Показано дренирование раны.
- При суставной форме проводят артротомию двумя параллельными разрезами по тыльно-боковой поверхности поврежденного сустава, промывание, дренирование сустава, некрэктомию.
- При сухожильной форме выполняют вскрытие сухожильного влагалища по переднебоковой поверхности основной фаланги, его дренирование и промывание.
- При костной форме показаны вскрытие пораженных тканей, включая кость, секвестр- и некрэктомию, дренирование.
- При пандактилите проводят секвестр- и некрэктомию, дренирование, в тяжелых случаях — ампутацию или экзартикуляцию пальца.

В послеоперационном периоде целесообразны перевязки с антисептическими растворами и аппликации мазевых форм фармакологических препаратов.

## ПРОГНОЗ

При своевременном и адекватном лечении — полное выздоровление и восстановление функций пораженного пальца. Результатом неадекватного лечения или позднего обращения пациентов становится инвалидизация — формирование анкилозов, деформаций фаланг и пальцев, нарушение их функций, дезартикуляция и ампутация фаланг и пальцев (у каждого третьего пациента с костной формой панариция).

# Глава 59

## Остеомиелит

*М.А. Голованев*

### ОПРЕДЕЛЕНИЕ

Остеомиелит — гнойно-некротическое поражение костного мозга с последующим вовлечением в процесс других анатомических структур кости.

**Код по МКБ-10**

M86. Остеомиелит.

### ЭПИДЕМИОЛОГИЯ

Остеомиелит — тяжелая и распространенная патология детского возраста. В последние годы во многих регионах РФ количество больных имеет определенную тенденцию к уменьшению. При этом прослеживается патоморфоз болезни. В возрастном аспекте лидируют дети школьного возраста. Увеличивается доля новорожденных и детей грудного возраста, больных эпифизарным остеомиелитом. Изменились сезонность и формы заболевания. Почти в 70% случаев преобладает местно-очаговая форма. Уменьшилось количество пациентов с атипичными и первично-хроническими формами острого гематогенного остеомиелита. Мальчики страдают в 2–3 раза чаще девочек.

### КЛАССИФИКАЦИЯ

Различают остеомиелит острый, подострый и хронический, а также атипичные его формы.

Необходимо дополнить классификацию включением в каждую из форм острого гематогенного остеомиелита фаз и стадий болезни: интрамедуллярной и экстрамедуллярной фазы, острой и подострой стадии, острого и рецидивирующего течения.

Хроническое течение остеомиелита рационально подразделить на две стадии: раннюю и позднюю.

## 59.1. ОСТРЫЙ ГЕМАТОГЕННЫЙ ОСТЕОМИЕЛИТ

### ЭТИОЛОГИЯ

Развитие гематогенного остеомиелита обусловлено гноеродной микрофлорой, но основным возбудителем бывают стафилококк (до 90% случаев) или ассоциации стафилококка с энтеробактериями.

Инфицирование организма и проникновение микроорганизмов в кровеносное русло могут происходить через поврежденную кожу, слизистые оболочки, лимфоидное глоточное кольцо. Определенное значение имеют гнойничковые заболевания кожи, воспаление носоглотки, а также латентно протекающая инфекция. У детей грудного возраста входными воротами инфекции часто бывает пупочная ранка.

В некоторых случаях остеомиелит возникает в результате перехода гнойного процесса на кость из прилегающих мягких тканей или других органов (одонтогенный остеомиелит, связанный с кариесом зубов, остеомиелит ребра вследствие эмпиемы плевры, остеомиелит фаланг пальцев при панариции и т.д.).

Важную роль в процессе развития остеомиелита у детей играют возрастные анатомические особенности строения и кровоснабжения костей:

- значительно развитая сеть кровеносных сосудов;
- автономность кровоснабжения эпифиза, метафиза и диафиза;
- большое количество мелких разветвлений сосудов, идущих радиарно через эпифизарный хрящ к ядру окостенения.

У детей первых 2 лет жизни преобладает эпифизарная система кровоснабжения, в то время как метафизарная начинает развиваться уже после 2 лет. Эпифизарная и метафизарная системы обособлены, но между ними есть анастомозы. Общая сосудистая сеть образуется только после окостенения зоны эпифизарного роста.

У детей младше 2–3 лет характерно поражение метаэпифизарных зон. С возрастом, когда начинает усиленно развиваться система кровоснабжения метафиза, чаще всего страдает диафиз.

## ПАТОГЕНЕЗ

Капиллярные ответвления *a. nutricia* образуют острые петли вблизи метафизарных зон роста и вступают в систему больших синусоидальных вен с медленным кровотоком, соединенных с венозной сетью медуллярной полости. Повышенная подверженность данной сосудистой сети гематогенной инфекции подтверждена в экспериментальных исследованиях. Неспособность метафиза справиться с инфекцией объясняется несколькими факторами.

- Восходящая петля метафизарного капилляра (артериола) не имеет фагоцитарных клеток, а нисходящая петля синусоидальной структуры (венула) содержит функционально неактивные фагоцитарные элементы.
- В то время как диаметр восходящей петли равняется 8 нм, диаметр нисходящей — 15–60 нм. Таким образом, кровоток в последних значительно замедлен и турбулентный.
- Капиллярные петли в области метафиза являются неанастомозными ответвлениями *a. nutricia*, и любая их непроходимость (бактериальный рост или микротромбы) ведет к небольшим зонам аваскулярного некроза.

На основании вышеприведенных данных можно объяснить локализацию и проявления остеомиелита у детей.

Основную роль в патогенезе острого гематогенного остеомиелита играют сосудистые расстройства. На самых ранних стадиях заболевания в капиллярах костного мозга происходит активизация тучных клеток с повышением проницаемости сосудистой стенки. Возникающий выраженный отек костного мозга — основной механизм повышения внутрикостного давления. При этом на первом этапе болезни возникает серозное, а затем фибринозное и гнойное воспаление.

Важная особенность воспалительного процесса состоит в том, что он замкнут ригидными стенками костной трубки, что приводит к сдавливанию вен, а затем и артерий. Боль, возникающая вследствие гипертензии в костномозговом канале, косвенно подтверждает такую трактовку нарушенного кровообращения в кости.

Величина внутрикостного давления при остром остеомиелите достигает 300–500 мм вод.ст. (у здоровых детей — 60–100 мм вод.ст.).

Если остеомиелитический процесс не диагностируют на стадии воспаления в пределах костномозгового канала, то с 4–5-х суток от начала заболевания гной распространяется по костным (гаверсовым) каналам и питательным (фолькмановским) каналам под надкостницу, постепенно отслаивая ее. На более поздних сроках (8–10-е сутки и позже) гной прорывается в мягкие ткани, образуя межмышечные и подкожные флегмоны. В этих случаях речь идет о запущенном остеомиелите, и его лечение представляет значительные сложности. Боль, как правило, стихает при самопроизвольном вскрытии субпериостального абсцесса в окружающие мягкие ткани, так как снижается давление в костной трубке.


### КЛИНИЧЕСКАЯ КАРТИНА

Клинические проявления и тяжесть течения острого гематогенного остеомиелита у детей весьма разнообразны и зависят от многих факторов: реактивности организма, вирулентности бактериальной микрофлоры, возраста больного, локализации поражения, сроков заболевания, предшествовавшего лечения. Большое значение имеет выраженность процессов сенсибилизации. Нередко на первый план выступает бурная общая реакция организма, несколько сходная с анафилактическим шоком. В других случаях общие проявления выражены не в такой степени.

В соответствии с указанными обстоятельствами различают две основные формы острого гематогенного остеомиелита: локальную и генерализованную.

#### Локальная форма

Местная форма острого гематогенного остеомиелита характеризуется преобладанием местных симптомов гнойного воспаления над общими клиническими проявлениями заболевания. В эту же группу следует включить атипичные формы остеомиелита.

Начало заболевания в типичных случаях довольно острое. На фоне кажущегося благополучия появляется резкая боль в конечности. Обычно дети старшего возраста вполне точно указывают на место наибольшей болезненности. Ребенок старается удержать больную конечность в определенном положении, так как любое движение усиливает боль. Если очаг располагается близко к суставу, в процесс вовлекаются связочный аппарат и околосуставные ткани. Это приводит к выраженной и стойкой контрактуре сустава (рис. 59.1, см. )

Температура тела с самого начала заболевания повышается и в дальнейшем держится в пределах 38–39 °С. Общее состояние ребенка быстро ухудшается, уменьшается аппетит, усиливается жажда, что свидетельствует о развитии интоксикации.

#### Генерализованная форма

Генерализованная форма острого гематогенного остеомиелита протекает с общими септическими явлениями, так же достаточно ярко выраженными. Однако у больных этой группы можно значительно раньше выявить костные поражения. Начало заболевания так же острое: температура тела повышается до 39–40 °С, нарастают явления интоксикации, нарушаются функции жизненно важных органов и систем. Возможны спутанное сознание, бред, эйфория. С первых дней заболевания появляется боль в пораженной конечности. Болевой синдром достигает значительной интенсивности из-за развития внутрикостной гипертензии. Нередко возникают септические осложнения вследствие метастазирования гнойных очагов в различные органы (легкие, сердце, почки, а также другие кости).



В ряде случаев отмечается молниеносное развитие сепсиса и шока, часто резистентного к проводимой интенсивной терапии, что обуславливает высокую летальность в этой группе пациентов.

## ДИАГНОСТИКА

### Осмотр и физикальное обследование

При осмотре больной конечности выявляют первые признаки воспалительного процесса: припухлость в области поражения, сплошную инфильтрацию тканей и усиление венозного рисунка кожи. Главный постоянный местный признак остеомиелита — резко выраженная локальная болезненность при пальпации, особенно при перкуссии над местом поражения. Отек и болезненность распространяются и на соседние участки.

Гиперемия кожного покрова и флюктуация в области поражения — поздние признаки, свидетельствующие о запущенности остеомиелита.

Значительные диагностические трудности возникают при остеомиелитическом поражении костей тазобедренного сустава. В первые дни заболевания местные симптомы бывают нечетко выражены из-за мощного мышечного каркаса этой области. При внимательном осмотре удается установить, что нижняя конечность несколько согнута в тазобедренном суставе. Отмечают также ее отведение и некоторую ротацию кнаружи. Движения в тазобедренном суставе болезненны. Сустав и кожный покров над ним умеренно отечны.

Очень тяжело протекает остеомиелит подвздошной кости и позвонков. С самого начала заболевания характерны выраженная интоксикация и высокая температура тела. При исследовании удается определить отечность и наибольшую болезненность при пальпации и перкуссии в очаге поражения.

### Лабораторные и инструментальные исследования

При исследовании крови выявляют лейкоцитоз ( $30-40 \times 10^9/\text{л}$ ) со сдвигом лейкоцитарной формулы влево, токсическую зернистость нейтрофилов. Характерно значительное увеличение СОЭ (до 60 мм/ч), это изменение держится длительное время.

Выявляют выраженные изменения и в белковом спектре сыворотки крови, заключающиеся в диспротеинемии, увеличении доли глобулиновых фракций и возникновении гипоальбуминемии.

При длительном и тяжелом течении заболевания развивается анемия, обусловленная угнетением костного мозга длительным воздействием токсинов.

Характерны также нарушения со стороны свертывающей системы крови (повышаются концентрация фибриногена и фибринолитическая активность, протромбиновый индекс, ускоряется время рекальцификации, уменьшается время свертывания).

Единственным неинвазивным методом ранней диагностики острого гематогенного остеомиелита является МРТ. Метод позволяет выявить отек и деструкцию костного мозга, оценить степень вовлечения костной ткани, надкостницы и тканей, окружающих пораженную кость, в воспалительный процесс. Недостатком метода является его продолжительность (30–40 мин), необходима полная неподвижность пациента, что может потребовать проведения седации и общей анестезии, особенно у детей младшего возраста.

Рентгенологические признаки острого гематогенного остеомиелита, как правило, выявляют не ранее чем на 14–21-й день от начала заболевания. Самые ранние рентгенологические признаки остеомиелита можно обнаружить лишь на хорошей структурной рентгенограмме. Обычно отмечают разрежение и смазанность кости, удается увидеть и остеопороз в области воспаления. Губчатое вещество кости

имеет крупнопятнистый рисунок из-за рассасывания костных трабекул и слияния межбалочных пространств вследствие усиленной резорбции. В дальнейшем деструктивные полости расширяются, наблюдают разволокнение, расплывчатость и неровность контуров кортикального слоя. Наиболее достоверный признак — линейный периостит. Периостальная реакция обычно значительно распространена и определяется в виде тонкой полосы, иногда вуалеподобной тени, идущей рядом с кортикальным слоем. Выраженность периостальной реакции зависит от локализации очага. Наибольшую периостальную реакцию обнаруживают при диафизарном, менее выраженную — при метафизарном, еще менее выраженную — при эпифизарном поражении.

При дальнейшем прогрессировании воспалительного процесса происходят некроз и лизис костной ткани с замещением ее гноем и грануляциями. Эти изменения, как правило, начинаются с метафиза, постепенно процесс распространяется на диафиз.

Как на догоспитальном этапе, так и в условиях стационара противопоказано динамическое наблюдение в целях уточнения диагноза заболевания. При поступлении больного в стационар необходимо сразу же проводить комплексную терапию и предоперационную подготовку не более 2–3 ч. Предположительный диагноз острого гематогенного остеомиелита — показание к ранней поисковой остеоперфорации. Решающее значение в постановке диагноза эпифизарного остеомиелита должна иметь лечебно-диагностическая пункция сустава.

Стандартом диагностики острого гематогенного остеомиелита следует считать 48 ч с момента возникновения заболевания. Оперативное лечение в первые 2–3 ч после поступления в стационар с проведением адекватной медикаментозной терапии приводит к обрывному типу течения острого гематогенного остеомиелита и исключает хронизацию процесса.

### **Дифференциальная диагностика**

Дифференциальную диагностику острого гематогенного остеомиелита чаще всего проводят с ревматизмом, флегмоной, костным туберкулезом и травмой.

Для ревматизма характерны «летучие» боли в суставах, типичные нарушения со стороны сердца, подтверждаемые данными ЭКГ. При внимательном осмотре и пальпации области поражения при ревматизме, в отличие от остеомиелита, удается отметить преимущественную локализацию болей и припухлость не над костью, а над суставом.

Флегмона также может протекать с клинической картиной, напоминающей остеомиелит. При флегмоне гиперемия и поверхностная флюктуация появляются гораздо раньше, чем при остеомиелите. Если флегмона локализуется около сустава, может образоваться контрактура. Она будет менее стойкой и, в отличие от таковой при остеомиелите, обычно расправляется при осторожных пассивных движениях. Окончательный диагноз в части случаев можно поставить только при вскрытии гнойного очага.

Дифференциальная диагностика с костным туберкулезом в типичных случаях довольно проста. Туберкулезное поражение костей в настоящее время встречаются весьма редко. Оно характеризуется постепенным началом. Ребенок, несмотря на боль в конечности, продолжает ею пользоваться. Бывают выраженными симптомом Александра (утолщение кожной складки на больной ноге) и атрофия мышц. На рентгенограмме отмечают остеопороз (симптом тающего сахара) и нечеткую периостальную реакцию. Однако эта реакция может быть четко выражена при смешанной инфекции, когда присоединяется банальная микрофлора. Так называемые острые формы костно-суставного туберкулеза относят к несвоевременно диагностированным случаям, когда уже произошел прорыв гноя в сустав. В этих

случаях, помимо рентгенологической картины, поставить правильный диагноз помогает обнаружение специфической микрофлоры в пунктате из сустава.

Иногда приходится дифференцировать острый гематогенный остеомиелит от травмы костей. Важную роль при этом играют тщательно собранный анамнез, отсутствие септических проявлений и данные рентгенологического исследования. Затруднение иногда вызывают поднадкостничные переломы. Однако на повторной рентгенограмме через 6–8 дней начинает определяться нежная костная мозоль на ограниченном участке.

## ЛЕЧЕНИЕ

### Воздействие на макроорганизм

Воздействие на макроорганизм должно быть направлено на устранение тяжелой интоксикации и коррекцию нарушенного гомеостаза. Активная дезинтоксикационная терапия включает введение 10% раствора декстрозы с препаратами инсулина, декстрана [ср. мол. масса 50 000–70 000], аминофиллина, нативной плазмы. Для десенсибилизации организма и нормализации сосудисто-тканевой проницаемости вводят препараты кальция, хлоропирамина. Для повышения уровня специфического иммунитета в остром периоде остеомиелита осуществляют пассивную иммунизацию организма ребенка. С этой целью вводят гипериммунную стафилококковую плазму, иммуноглобулин человека нормальный, Пентаглобин, Габриглобин и др.

При интенсивной терапии необходимо контролировать электролитный обмен, кислотно-основное состояние и функции мочевой системы, регулировать белковый и углеводный обмен.

### Воздействие на возбудитель

В выборе антибактериальных препаратов необходимо руководствоваться данными микроскопии мазка, взятого из костного мозга или гнойных очагов и окрашенного по Граму.

Непосредственное воздействие на возбудителя заболевания осуществляют комбинацией антибактериальных препаратов (оксациллин + нетилмицин) или препаратов широкого спектра действия (цефалоспорины III поколения), а у детей с неэффективной предшествовавшей антибактериальной терапией — цефалоспоринов с ванкомицином, линезолидом или рифампицином. После стихания острого процесса проводят второй курс антибактериальной терапии с противорецидивной целью. Назначают препараты, обладающие хорошей биодоступностью и тропностью к костной ткани, отсутствием побочных эффектов (например, фузидовая кислота, линкомицин или клиндамицин), в возрастной дозе сроком на 2–3 нед. Антибактериальные препараты отменяют при стойкой нормализации температуры тела, исчезновении воспалительной реакции в очаге и нормализации общего анализа крови.

### Своевременная и полноценная санация местного очага

В связи с тем что развитие тяжелых форм остеомиелита в большинстве случаев обусловлено внутрикостной гипертензией, первостепенное значение приобретает раннее оперативное вмешательство — остеоперфорация. Над местом поражения проводят разрез мягких тканей длиной не менее 10–15 см и рассекают продольно надкостницу. На границе со здоровыми участками кости наносят 2–3 перфоративных отверстия диаметром 3–5 мм. При длительности заболевания 2–3 дня содержимое костномозгового канала может быть серозно-гнойным. В более поздние сроки поступления большого в стационар (5–6-е сутки) гной можно обнаружить и в поднадкостничном пространстве (субпериостальный абсцесс).

Через остеоперфорационные отверстия проводят промывание костномозгового канала раствором антисептиков.

В послеоперационном периоде следует проводить терапию по общим правилам лечения острой гнойной инфекции: дезинтоксикацию, десенсибилизацию, рациональную иммунокоррекцию и антибактериальную терапию, создавать покой пораженной конечности, повышать защитные силы организма.

При интенсивной терапии целесообразно шире использовать внутрисосудистые и экстракорпоральные методы детоксикации (внутрисосудистое лазерное облучение крови, УФО крови, дискретный плазмаферез, биологическую детоксикацию и др.).

После остеоперфорации болевой синдром значительно уменьшается или исчезает. В этих случаях, пока ребенок находится в постели, нет необходимости в иммобилизации пораженной конечности. Напротив, ранние движения в кровати способствуют улучшению кровообращения и полному функциональному восстановлению суставов, прилегающих к воспалительному очагу.

Вопрос о целесообразности иммобилизации решают исходя из динамики рентгенологических изменений пораженной кости. При явных признаках деструкции кости на пораженную конечность накладывают глубокую гипсовую лонгету.

Следует особо подчеркнуть необходимость раннего комплексного лечения гематогенного остеомиелита в острой фазе. Только в этом случае можно предупредить переход острого процесса в хронический.

### Консервативное лечение

При подтверждении с помощью МРТ острого гематогенного остеомиелита и отсутствии распространения процесса за пределы кости возможно проведение антибактериальной терапии без хирургической активности. Назначают препараты, активные в отношении грамположительной микрофлоры (оксациллин, цефалоспорины II поколения). В случае высокого риска присутствия MRSA (*methicillin-resistant Staphylococcus aureus* — метициллин резистентный золотистый стафилококк) вводят ванкомицин или линезолид. При отсутствии клинического и лабораторного улучшения в течение 48 ч необходимо повторно выполнить МРТ. В случае если процесс не распространился за пределы кости, показана смена антибактериальной терапии. В противном случае показано оперативное лечение.

Распространение воспалительного процесса на надкостницу и окружающие ткани является показанием к экстренному хирургическому лечению, описанному выше.

### ПРИНЦИПЫ ДИСПАНСЕРНОГО НАБЛЮДЕНИЯ ДЕТЕЙ С ГЕМАТОГЕННЫМ ОСТЕОМИЕЛИТОМ

При гематогенном остеомиелите необходимо длительное, упорное, этапное и периодическое лечение. Только настойчиво проводя в жизнь эти принципы, можно сократить инвалидность детей в результате заболевания остеомиелитом и избежать тяжелых последствий.

Различают несколько последовательных этапов в лечении гематогенного остеомиелита:

- в острой стадии;
- подострой стадии;
- хронической стадии;
- стадии остаточных явлений.

После выписки из стационара ребенка ставят на диспансерный учет и не реже 1 раза в 2 мес в течение полугодия проводят контрольные осмотры с рентгенологическим контролем. В подострой стадии необходимы следующие мероприятия:

- повторное иммуностимулирующее лечение;
- УВЧ-терапия (до 15 сеансов);

- десенсибилизирующая терапия (14 дней);
- антибактериальная терапия (14 дней);
- осторожное разрабатывание сустава с помощью пассивных и активных движений в нем.

Если подострая стадия не переходит в хроническую, для закрепления лечебного эффекта указанные курсы проводят в общей сложности в течение 1 года. Рекомендуют санаторно-курортное лечение (Крым, Северный Кавказ, Средняя Азия).

При переходе процесса в хроническую стадию продолжают указанное выше лечение, а когда появляется необходимость в операции, больного госпитализируют. Основная задача этого этапа — повысить реактивность организма больного, радикально и полностью ликвидировать воспалительный процесс и вызванные им осложнения.

При выписке из стационара особое внимание уделяют восстановлению нарушенных функций конечности (ЛФК и тепловые процедуры, антибактериальная терапия). В этой же стадии показано санаторно-курортное лечение.

## 59.2. ХРОНИЧЕСКИЙ ОСТЕОМИЕЛИТ

Когда пройдут острые явления после вскрытия гнойного очага и соответствующего лечения, воспалительный процесс в кости может перейти в подострую стадию, характеризующуюся началом репарации. Рентгенологически эта стадия характеризуется теми же симптомами, что и острая, но периостит будет более грубым, с элементами склероза, иногда слоистого. Пятна просветления и тени отторгающихся костных фрагментов более четкие. Отмечают начинающийся процесс склерозирования самой кости. Подострая стадия заканчивается выздоровлением или переходит в хроническую.

Если процесс не заканчивается через 4–6 мес, продолжают периодические обострения, остаются свищи и гноетечение, то считают, что остеомиелит перешел в хроническую стадию.

### ЭПИДЕМИОЛОГИЯ

Переход в хроническую стадию происходит в 10–30% случаев.

### ЭТИОЛОГИЯ, ПАТОГЕНЕЗ

Факторы, предрасполагающие к хронизации процесса: позднее начало лечения, неправильная по направленности, объему и длительности терапия, низкий исходный уровень или малая емкость и быстрая истощаемость защитных возможностей организма ребенка. Каждый из этих факторов может стать причиной хронизации острого гематогенного остеомиелита. Сочетание двух или трех факторов предопределяет переход заболевания в хроническую стадию.

### ПАТОМОРФОЛОГИЯ

Патоморфологически типичные формы хронического остеомиелита характеризуются наличием омертвевших участков кости (секвестров), секвестральной полости и секвестральной коробки (капсулы). Между капсулой и секвестром обычно находятся грануляции и гной. Секвестры бывают различными — от обширных (когда погибает почти вся кость) до мелких (длиной до нескольких миллиметров) и от единичных до множественных. Существуют также кортикальные (когда некротизируется только участок компактного слоя) и центральные (исходящие из глубины кости) секвестры. Капсула образуется из пери- и эндоста, а также уплотненной костной ткани с беспорядочно расположенными утолщенными тра-

бекулами. Иногда секвестральная коробка может значительно превышать диаметр обычной кости.

Процесс образования капсулы и отграничения секвестра представляется следующим образом. Вокруг пораженного участка со стороны надкостницы и костного мозга начинают прорастать грануляции. Они стимулируют образование кости и нарушают связь между омертвевшими участками и здоровой тканью. Образуется секвестр. Чем ближе к очагу некроза, тем больше грануляции смешаны с гноем. Утолщенная надкостница и эндост в дальнейшем оссифицируются, образуя боковые стенки плотной капсулы вокруг погибшего участка кости. Перифокальное склерозирование и уплотнение костной ткани обычно приводят к отграничению очага некроза.

При наличии секвестра воспалительный процесс продолжается. Гной, скапливающийся в очаге, время от времени выходит через свищи наружу. Иногда происходит отхождение мелких секвестров, особенно при длительном течении заболевания. В этом случае большие секвестры могут разрушаться с образованием более мелких. Вокруг очага хронического воспаления происходит резкое склерозирование с утолщением кости. Мягкие ткани также склерозируются, нарушается трофика, мышцы атрофируются. При тяжелопротекающем обширном процессе может разрушаться надкостница. В этих случаях регенерация кости резко замедляется, секвестральная коробка не образуется или бывает выражена недостаточно, что часто приводит к образованию патологического перелома или псевдоартроза.

### КЛИНИЧЕСКАЯ КАРТИНА


Хронический остеомиелит характеризуется длительным течением с ремиссиями и ухудшениями. Во время ремиссий свищи могут закрываться. При обострении процесса повышается температура тела, усиливаются болезненность и интоксикация. Свищи вновь начинают выделять гной, иногда в значительном количестве.

### ДИАГНОСТИКА


#### Осмотр и физикальное обследование

При осмотре больного можно отметить отек мягких тканей, иногда утолщение конечности на уровне поражения. Характерный признак хронического остеомиелита — свищи и рубцы на месте бывших свищей. Пальпация конечности обычно незначительно болезненна, часто выявляют атрофию мягких тканей и утолщение кости. Отмечают также бледность кожного покрова, пониженное питание. Температура тела бывает субфебрильной, особенно к вечеру, поднимаясь иногда до высоких показателей в момент обострения.

#### Лабораторные и инструментальные исследования

Рентгенодиагностика хронического остеомиелита в типичных случаях не представляет затруднений. На рентгенограмме обнаруживают участки остеопороза наряду с выраженным остеосклерозом. Видна секвестральная капсула, внутри нее расположены секвестры, обычно имеющие четкие контуры (рис. 59.2, см. )

КТ позволяет уточнить характер и объем поражения кости.

Радиоизотопная диагностика направлена в первую очередь на определение активности воспалительного процесса, а также позволяет провести дифференциальную диагностику с рядом других заболеваний костей, в первую очередь с опухолевыми процессами (рис. 59.3, см. )

#### Дифференциальная диагностика

Хронический остеомиелит в некоторых случаях приходится дифференцировать от туберкулеза и саркомы.

В отличие от остеомиелита, начало туберкулеза постепенное, без высокой температуры тела. Рано появляются атрофия и контрактура сустава. Свищи обычно связаны с суставом и имеют вялые, стекловидные грануляции. На рентгенограмме преобладают процессы остеопороза, отсутствуют большие секвестры (напоминают тающий сахар), выраженного периостита не бывает. В стадии репарации отмечают восстановление костных трабекул (но сначала — беспорядочную направленность), незаметно переходящих в нормальную ткань, уменьшение остеопороза.

Саркома Юинга протекает волнообразно. Во время приступа повышается температура тела и усиливается боль. Чаще опухоль поражает диафизы длинных трубчатых костей. Рентгенологически этот вид опухоли характеризуется луковичеобразным контуром на ограниченном участке диафиза, рассеянным пятнистым остеопорозом, кортикальным остеолитом без секвестрации и сужением костномозгового канала. Остеогенная саркома характеризуется отсутствием зоны склероза вокруг очага, отслойкой кортикального слоя и надкостницы в виде козырька, а также спикулами — игольчатым периоститом.

Остеоид-остеома часто бывает очень трудно дифференцировать от остеомиелита. Она характеризуется выраженным ободком перифокального уплотнения трабекул вокруг очага разрежения и обширными периостальными наложениями при отсутствии значительной деструкции. Для остеоид-остеома характерна выраженная ночная боль в области пораженной кости. Иногда диагноз ставят только после биопсии.

## ЛЕЧЕНИЕ

При лечении больных хроническим остеомиелитом необходимо учитывать общее состояние больного, локализацию воспалительного процесса, патологические изменения и обширность поражения кости. Основным методом хирургического лечения хронического остеомиелита служит некрэктомия с пластикой остаточной костной полости. Наиболее рациональным следует считать аутогенную остеопластику остаточной полости.

Проводят широкий разрез кожи и поверхностной фасции над очагом поражения с иссечением свищей. Мышцы обычно раздвигают тупым путем. Надкостницу разрезают и отсепааровывают от кости распатором. Секвестральную полость вскрывают, снимая часть ее костной стенки с помощью долота или ультразвукового ножа. Секвестр и гной удаляют, а грануляции выскабливают острой ложкой. Затем оставшуюся полость обрабатывают антисептиком и рану послойно ушивают.

Возможны рецидивы, обусловленные несколькими причинами: нерадикальностью операции (оставлением гноя и грануляций, омертвением и секвестрацией стенок оставшейся полости вследствие недостаточной их трофики), накоплением в оставшейся полости раневого детрита, сгустков и жидкой крови (все это может инфицироваться). Именно поэтому при обширном поражении лучше всего выполнять корытообразную резекцию кости.

При корытообразной резекции уменьшается возможность секвестрации нависающих костных краев, а хорошо прилегающие к поверхности кости мягкие ткани улучшают ее трофику. Кроме того, ликвидируется секвестральная полость. Такая резекция дает возможность хорошо осмотреть кость и оперировать в пределах здоровых тканей. Рецидивы после указанной операции возникают значительно реже. При обширных костных дефектах, образующихся в результате секвестрэктомии, иногда целесообразно постоянное капельное промывание полости в течение 3–5 дней после операции растворами антисептиков. При выборе антибактериальных препаратов учитывают наличие у них антианаэробной активности. Хорошие результаты наблюдают при назначении рифампицина в комбинации с метронидазолом в периоперационном периоде (3–4 дня до операции и 7–10 дней после нее).

### 59.3. АТИПИЧНЫЕ ФОРМЫ ОСТЕОМИЕЛИТА

Первично-хронический остеомиелит развивается при высоких иммунобиологических свойствах организма, вследствие чего происходит быстрое отграничение очага. Следует, однако, подчеркнуть, что название «первично-хронический остеомиелит» неправильное. Острая стадия этих форм существует, но ввиду незначительности клинических проявлений обычно ее не регистрируют.

К атипичным формам относят абсцесс Броди, склерозирующий остеомиелит Гарре, альбуминозный остеомиелит Олье и антибиотический остеомиелит.

#### Абсцесс Броди

##### КЛИНИЧЕСКАЯ КАРТИНА

Абсцесс Броди характеризуется длительным течением, слабой, ноющей болью в области поражения, умеренным повышением температуры тела. Чаще процесс локализуется в проксимальном метафизе большеберцовой кости, дистальном метафизе бедренной или проксимальном метафизе плечевой кости.

##### ДИАГНОСТИКА

###### Осмотр и физикальное обследование

При осмотре можно отметить некоторое утолщение конечности и нерезкую болезненность при интенсивной пальпации.

###### Лабораторные и инструментальные исследования

Рентгенологически отмечают зону деструкции округлой формы, с выраженным перифокальным склерозом. Секвестров и свищей обычно не бывает. Нередко можно отметить полоску просветления — дорожку, соединяющую очаг с зоной роста.

##### ЛЕЧЕНИЕ

Лечение оперативное — трепанация кости и выскабливание гнойных грануляций.

#### Склерозирующий остеомиелит Гарре

##### КЛИНИЧЕСКАЯ КАРТИНА И ДИАГНОСТИКА

Склерозирующий остеомиелит Гарре сходен по клинической картине с абсцессом Броди. Рентгенологически он проявляется утолщением кости со склерозированием костномозгового канала. Иногда на фоне склероза отмечают небольшие очаги просветления, представляющие собой полости с гноем, грануляциями или мелкими секвестрами.

##### ЛЕЧЕНИЕ

Лечение — интенсивная антибактериальная терапия, физиотерапия (УВЧ). Если выявлены очаги с секвестрами или гнойными грануляциями, проводят их выскабливание, прибегая к краевой резекции кости.



## Альбуминозный остеомиелит Олье

### КЛИНИЧЕСКАЯ КАРТИНА И ДИАГНОСТИКА

Альбуминозный остеомиелит Олье встречаются очень редко. Клинические проявления сходны с таковыми при других видах атипичного остеомиелита, но иногда они могут быть более выраженными. Отмечают склерозирование кости, сужение костномозгового канала, в котором находят беловатую или желтоватую жидкость.

### ЛЕЧЕНИЕ

Показана трепанация кости с удалением альбуминозной жидкости.

## 59.4. ПОСЛЕДСТВИЯ ХРОНИЧЕСКОГО ОСТЕОМИЕЛИТА

При хроническом остеомиелите, особенно длительно текущем, всегда нужно думать о преамилоидных состояниях и об амилоидозе внутренних органов. При снижении концентрационной функции почек, протеинурии, анемии, устойчивом сублейкоцитозе, сдвиге лейкоцитарной формулы влево и лимфопении проводят иммуноэлектрофорез. Это позволяет своевременно диагностировать преамилоидные состояния и начать соответствующую терапию.

Из местных осложнений отмечают патологические переломы и вывихи, ложные суставы, деформации и нарушение роста костей.

Результаты ортопедической коррекции деформаций, укорочений конечностей, ложных суставов и артрозов зависят от правильного выбора хирургических пособий (компрессионно-дистракционный остеосинтез, костная пластика с использованием ауто- или аллотрансплантатов, аллопластика эмбриональной костью, замещение кости костно-мышечным комплексом в свободном варианте и др.).

В восстановительном периоде хронического остеомиелита необходимо шире использовать санаторно-курортное лечение.



## Раздел VIII

# ТРАВМАТОЛОГИЯ

# Глава 60

## Общие сведения

*О.В. Карасева, М.А. Петров, А.В. Губин, А.А. Коробейников*

### 60.1. ТРАВМАТИЗМ В ДЕТСКОМ ВОЗРАСТЕ

#### ОПРЕДЕЛЕНИЕ

Повреждением, или травмой, называют результат внезапного воздействия на организм какого-либо фактора внешней среды, который нарушает анатомическую целостность тканей и протекающие в нем физиологические процессы.

#### КЛАССИФИКАЦИЯ

Повреждения, повторяющиеся среди различных возрастных групп в аналогичных условиях, входят в понятие **детского травматизма**, разделяемого на различные категории в зависимости от причин и обстоятельств возникновения повреждения.

- **Родовой травматизм** — интранатальные повреждения скелета и мягких тканей у новорожденного, возникающие, как правило, при патологическом родовом акте, оказании акушерского пособия и в процессе реанимационных мероприятий в случае асфиксии.
- К **бытовому травматизму** относят повреждения, полученные во время пребывания детей в квартире, на лестничной площадке, во дворе дома и т.п. Частота бытовых травм максимальна у детей ясельного и дошкольного возраста и снижается в школьном.
  - ◇ У *грудных детей* около 1/3 всех повреждений составляют ожоги, около 20% — переломы. Предупреждение несчастных случаев в быту зависит от взрослых, ухаживающих за ребенком. Правильная организация ухода, благоприятные условия окружающей обстановки — важнейшие факторы предупреждения бытовой травмы.
  - ◇ За *детьми ясельного возраста* необходимо усиленное наблюдение. Систематическая санитарно-просветительная работа среди родителей и работников детских яслей, ознакомление их с причинами травм и мерами профилактики могут в значительной степени сократить количество травм. Если травма произошла в детском учреждении, ее следует сделать предметом разбора и обсуждения.

- ✧ Бытовые травмы у *детей дошкольного возраста* возникают в основном при падении или ударе о различные предметы. Количество ожогов в этом возрасте уменьшается в связи с увеличением жизненного опыта ребенка. Предупреждение травм в этой возрастной группе зависит от соблюдения взрослыми элементарных правил безопасности в быту (недоступное для детей хранение спичек, ядовитых жидкостей, осторожное обращение с электроприборами, сосудами с горячей жидкостью во время стирки и приготовления пищи). Соответствующая разъяснительная работа с родителями и воспитателями детских садов ведет к уменьшению несчастных случаев в этой группе детей.
- ✧ У *детей школьного возраста* наряду с бытовой травмой начинает возрастать частота уличной травмы.
- **Уличный нетранспортный травматизм** обусловлен в основном несоблюдением детьми правил поведения на улице. Для предупреждения этого вида травматизма необходимо правильно организовать досуг детей, шире использовать в школе кабинеты продленного дня, места организованного и контролируемого отдыха детей.
- **Уличная транспортная травма** сопровождается сочетанными и множественными повреждениями, что может привести к инвалидизации и даже гибели ребенка.
- Около 80% **школьного травматизма** приходится на время перемен. Его наиболее частая причина — нарушение правил поведения и недостаточная организация условий для внеклассного нахождения детей в учебном заведении.
- Повреждения, полученные во время уроков физкультуры (**спортивный травматизм**), требуют особого внимания, поскольку большую роль в возникновении этих травм играет недостаточная организация страховки, особенно во время упражнений на снарядах и при прыжках.
- Для предупреждения повреждений при **неорганизованных спортивных занятиях** на улице и во дворе необходимо увеличить количество детских площадок для игры в футбол, волейбол, хоккей, катания на коньках и др.
- **Учебно-производственный травматизм** возникает при трудовом обучении (особенно в сельских районах).
- Среди прочих видов травм следует упомянуть о несчастных случаях, происходящих вследствие манипуляций со взрывоопасными предметами, — **огнестрельной и взрывной травме**.

## ОСОБЕННОСТИ ПОВРЕЖДЕНИЙ В ДЕТСКОМ ВОЗРАСТЕ

### Переломы и вывихи костей у детей

Анатомическое строение костной системы у детей и ее физиологические свойства обуславливают возникновение некоторых видов переломов, характерных только для детского возраста.

Маленькие дети часто падают во время подвижных игр, но в такой ситуации переломы костей возникают относительно редко. Это обусловлено меньшей массой тела и хорошо развитым покровом мягких тканей ребенка, что ослабляет травмирующую силу при падении.

У детей кости тоньше и менее прочны, но эластичнее, чем у взрослых, поэтому у взрослых переломы костей при падении возникают чаще. Эластичность и гибкость обусловлены меньшим содержанием минеральных солей в костях ребенка, а также повышенной растяжимостью надкостницы, которая у детей отличается большей толщиной и обильным кровоснабжением.

Надкостница формирует эластичный футляр вокруг кости, обеспечивающий ей большую гибкость и защищающий ее при травме.

Сохранению целостности кости способствуют особенности анатомического строения метаэпифизарных отделов трубчатых костей у детей. Наличие между метаэпифизарным отделом кости и эпифизом широкого эластичного росткового хряща ослабляет силу травмирующего воздействия на кость. Эти анатомические особенности, с одной стороны, препятствуют возникновению переломов костей у детей, с другой — обуславливают следующие типичные для детского возраста повреждения скелета:

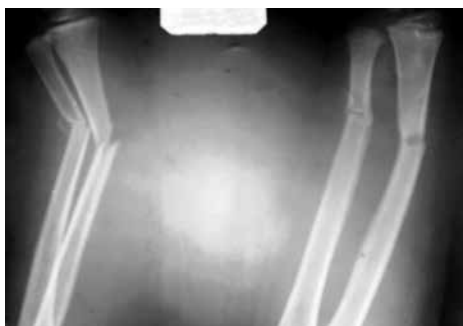- надломы;
- поднадкостничные переломы;
- эпифизеолизы;
- остеоэпифизеолизы;
- апофизеолизы.

**Надлом** (перелом по типу зеленой ветки, или ивового прута) объясняют гибкостью костей у детей (рис. 60.1). При этом виде перелома, наблюдаемом особенно часто при повреждении диафизов предплечья, кость слегка согнута, по выпуклой стороне определяют разрыв кортикального слоя, а по вогнутой сохраняется нормальная структура.

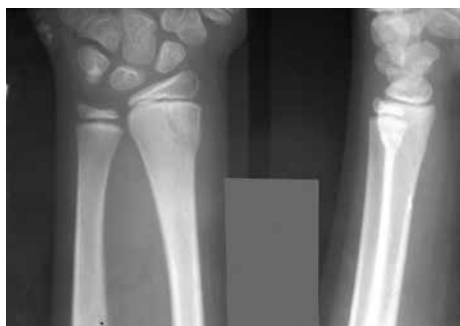**Поднадкостничный перелом** (рис. 60.2) возникает при воздействии травмирующего фактора по оси кости и характеризуется отсутствием или минимальным смещением отломков. Целостность надкостницы при этом не нарушается, что определяет минимальную клиническую картину перелома. Чаще всего поднадкостничные переломы возникают на предплечье и голени.

**Эпифизеолиз** (рис. 60.3) и **остеоэпифизеолиз** (рис. 60.4) — травматический отрыв и смещение эпифиза по отношению к метафизу или вместе с частью метафиза по линии эпифизарного росткового хряща. Встречают только у детей и подростков до завершения процесса окостенения. Эпифизеолиз или остеоэпифизеолиз возникает чаще всего в результате прямого воздействия повреждающего фактора на эпифиз. При этом, как правило, от метафиза отрывается небольшой костный фрагмент треугольной формы, связанный с эпифизом (остеоэпифизеолиз или метаэпифизеолиз).

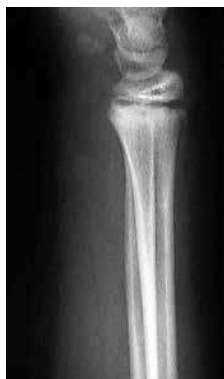**Апофизеолиз** — отрыв апофиза по линии росткового хряща (рис. 60.5). Апофизы, в отличие от эпифизов, располагаются вне суставов, имеют шероховатую поверхность и служат для прикрепления мышц и связок. Примером этого вида повреждения может служить травматическое смещение внутреннего или наружного надмыщелка плечевой кости.



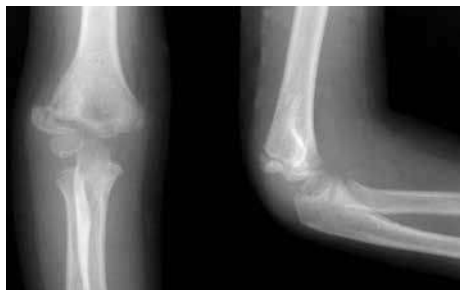**Рис. 60.1.** Надлом (перелом по типу зеленой ветки) обеих костей предплечья



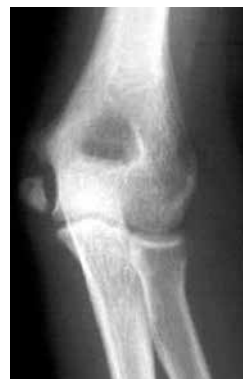**Рис. 60.2.** Поднадкостничный перелом нижней трети лучевой кости



**Рис. 60.3.** Эпифизолиз нижней трети лучевой кости без смещения



**Рис. 60.4.** Остеоэпифизолиз головки мыщелка плечевой кости со смещением



**Рис. 60.5.** Апофизолиз внутреннего надмыщелка правой плечевой кости со смещением

**Травматический отрыв связок.** Особенность повреждений связочного аппарата в детском возрасте — отрыв в месте прикрепления связок к кости вместе с костно-хрящевым фрагментом. При аналогичной травме у взрослых происходит разрыв собственно связки. Пример такого повреждения — отрыв межмыщелкового возвышения большеберцовой кости (у пациентов старше 15–16 лет — разрыв крестообразных связок коленного сустава).

**Травматические вывихи костей** у детей встречаются редко. Это обусловлено особенностью анатомического строения костей, образующих сустав, и капсульно-связочного аппарата. Отношение частоты вывихов к частоте переломов костей конечностей составляет примерно 1:10. Один и тот же механизм повреждения у взрослых приводит к травматическому вывиху, а у детей вызывает смещение эпифиза по ростковой зоне по отношению к метафизу трубчатой кости, что связано с большей эластичностью и прочностью капсульно-связочного аппарата по сравнению с ростковым хрящом. При неполном смещении кости в суставе происходит подвывих. Наиболее типичны травматический вывих костей предплечья в локтевом суставе и подвывих головки лучевой кости у детей в возрасте 2–4 лет.

### КЛИНИЧЕСКАЯ КАРТИНА

Общие клинические признаки переломов:

- боль;
- нарушение функций;
- травматическая припухлость;
- деформация;
- патологическая подвижность.

Однако не всегда эти признаки могут быть выражены. Их отмечают лишь при переломах костей со смещением отломков. В то же время любая травма с нарушением анатомической целостности кости сопровождается болевым синдромом и хотя бы частичной потерей функций.

### ДИАГНОСТИКА

#### Осмотр и физикальное обследование

При переломах определяют деформацию конечности, иногда значительный ее прогиб. Пассивные и активные движения в травмированной конечности усилива-

ют боль. Пальпировать область перелома нужно очень осторожно, **а от определения патологической подвижности и крепитации следует отказаться**, так как это усиливает страдание ребенка, вызывает страх перед предстоящими манипуляциями и может стать дополнительным шокогенным фактором.

Симптомы, характерные для перелома, могут отсутствовать при надломах (переломах по типу ивового прута). В некоторой степени возможно сохранение движений, патологическая подвижность отсутствует, контуры поврежденной конечности, которую щадит ребенок, остаются неизменными, и лишь при пальпации определяют болезненность на ограниченном участке, соответствующем месту перелома. В подобных случаях только рентгенологическое исследование помогает поставить правильный диагноз.

### Лабораторные и инструментальные исследования

Диагностика переломов костей у детей затруднена при поднадкостничных переломах, эпифизеолизах и остеоэпифизеолизах без смещения.

Сложность в постановке диагноза возникает и при эпифизеолизах у новорожденных и грудных детей, так как рентгенография не всегда вносит ясность из-за отсутствия рентгеноконтрастности ядер окостенения в эпифизах. У детей младшего возраста большая часть эпифиза представлена хрящом и рентгеннегативна, а ядро окостенения образует тень в виде небольшой точки.

Только при сравнении со здоровой конечностью на рентгенограммах в двух проекциях удается установить смещение ядра окостенения по отношению к метафизу кости.

Затруднения возникают при родовых эпифизеолизах головок плечевой и бедренной костей, дистального эпифиза плечевой кости и т.п.

Ошибки в диагностике чаще возникают у детей до 3 лет. Недостаточность анамнеза, хорошо выраженная подкожно-жировая клетчатка, затрудняющая пальпацию, и отсутствие смещения отломков при поднадкостничных переломах затрудняют распознавание и приводят к диагностическим ошибкам.

Припухлость, болезненность и нарушение функций конечности, сопровождающиеся повышением температуры тела, иногда симулируют течение воспалительного процесса, в частности остеомиелита, поэтому тактически необходимо во всех случаях подобного клинического течения выполнять рентгенологическое исследование.

Диагностируя и оценивая результаты лечения переломов костей конечностей у детей, в части случаев необходимо провести детальное обследование с оценкой абсолютной и относительной длины конечностей, объема движения в суставах.

Методы инструментальной диагностики включают рентгенографию в стандартных проекциях (переднезадней и боковой, при необходимости — аксиальной), УЗИ (при рентгеннегативных повреждениях), радиоизотопное сканирование (особенно при повреждениях позвоночника), КТ и МРТ.

## ЛЕЧЕНИЕ

### Общие принципы консервативного лечения переломов костей у детей

При переломах костей у детей лечение проводят в основном по принятым в травматологии правилам. Показания к тому или иному методу лечения зависят от вида перелома. Применяют следующие методы лечения:

- закрытую одномоментную ручную репозицию отломков;
- вправление костей при вывихах;
- фиксирующие гипсовые лонгеты и повязки;
- метод лейкопластырного и скелетного вытяжения;
- оперативное вмешательство.



### Консервативное лечение

Консервативный метод лечения — основной в детской травматологии.

Большинство переломов лечат фиксирующей **гипсовой повязкой**. Иммобилизацию чаще осуществляют в среднем физиологическом положении с охватом 2/3 окружности конечности и фиксацией двух соседних суставов. Лонгету закрепляют марлевыми бинтами.

Циркулярную гипсовую повязку при свежих переломах у детей не применяют, так как может возникнуть расстройство кровообращения из-за нарастающего отека со всеми вытекающими последствиями (ишемическая контрактура Фолькмана, пролежни и даже некроз конечности).

В случае необходимости, если после спадения посттравматического отека повязка недостаточно фиксирует поврежденный сегмент конечности, ее можно укрепить дополнительной гипсовой лонгетой или циркулярными турами гипсового бинта, но не ранее чем через 6–7 дней после травмы.

В процессе лечения необходим периодический (1 раз в 5–7 дней) рентгенологический контроль за положением костных отломков. Это важно, потому что иногда возникают вторичные смещения, приводящие к необходимости повторной репозиции.

При переломах костей со смещением костных отломков рекомендуют одномоментную закрытую репозицию **под периодическим рентгенологическим контролем** с максимальной радиационной защитой больного и медицинского персонала.

**Вытяжение** (динамическую репозицию отломков) применяют при переломах плечевой кости, костей голени, а главным образом, при переломах бедренной кости. В зависимости от возраста, локализации и характера перелома используют лейкопластырное или скелетное вытяжение. Последнее особенно эффективно у детей старшего возраста с хорошо развитой мускулатурой и, вследствие этого, со значительным смещением костных отломков за счет посттравматической мышечной контрактуры. При соблюдении всех правил асептики опасность инфицирования по ходу проводимой спицы минимальна.

**Обезболивание.** Хорошая анестезия создает благоприятные условия для репозиции, так как сопоставление отломков необходимо выполнять щадящим способом с минимальной травматизацией тканей. Этим требованиям отвечает наркоз, широко применяемый в условиях стационара. В амбулаторной практике репозицию проводят под местной анестезией.

- Обезболивание осуществляют введением в гематому на месте перелома 1 или 2% раствора прокаина (из расчета 1 мл на год жизни ребенка).
- В части случаев больному одновременно делают инъекцию раствора триперидина (из расчета 0,1 мл 1% раствора на год жизни ребенка, но не более 1 мл). Этим обеспечивают полную безболезненность и расслабление мышц.
- Эффективна в амбулаторных условиях репозиция под проводниковой анестезией.

**При выборе метода лечения** у детей и установлении показаний к повторной закрытой или открытой репозиции учитывают возможность самостоятельного исправления некоторых видов деформаций в процессе роста ребенка.

- Степень коррекции поврежденного сегмента конечности зависит как от возраста ребенка, так и от локализации перелома, степени и вида смещения отломков.
- При повреждении ростковой зоны (эпифизолизах) с ростом может выявиться деформация, которой не было в период лечения, о чем всегда нужно помнить, оценивая прогноз на будущее.

- Спонтанная коррекция оставшегося смещения происходит тем лучше, чем меньше возраст больного. Особенно хорошо выражено нивелирование смещения костных фрагментов у новорожденных. У детей до 7–8 лет допустимы смещения при диафизарных переломах по длине в пределах до 1 см, а по ширине — почти на поперечный размер кости при правильной оси конечности.
- Детям старшей возрастной группы необходима более точная адаптация костных отломков с обязательным устранением прогибов и ротационных смещений, так как с ростом указанные деформации не исчезают.
- При хорошем анатомическом сопоставлении костных отломков функции поврежденной конечности восстанавливаются быстрее.

Закрытая репозиция с иммобилизацией в гипсе и методы вытяжения не всегда дают желаемые анатомический и функциональный результаты, а в некоторых случаях консервативное лечение неэффективно. Оставшееся смещение может вызвать нарушение функций конечности. Особенно опасны в этом отношении некоторые виды внутри- и околосуставных переломов со смещением и ротацией костных отломков. Неустраненное смещение даже небольшого костного отломка при внутрисуставном переломе может привести к блокаде сустава и вызвать варусное или вальгусное отклонение оси конечности.

#### Сроки иммобилизации

Сроки консолидации переломов у детей короче, чем у взрослых (табл. 60.1). Один из факторов, влияющих на срок сращения, — размер кости (чем толще кость, тем дольше она срастается).

**Таблица 60.1.** Примерные сроки иммобилизации при переломах костей у детей в зависимости от возраста ребенка (в днях)

Локализация повреждения	Возраст				
	новорожденные	1 мес - 1 год	1-3 года	4-7 лет	8-15 лет
Ключица	7	10	14	14–21	21
Плечевая кость					
• область хирургической шейки, эпифизолизы	10	10–14	21	21–28	28
• диафизарная область	10–14	14	21	21–28	28–35
• над- и чрезмыщелковые переломы	—	10	10–14	14–21	21
• головка мыщелка плечевой кости и блок	—	—	—	28	35
• родовой эпифизолиз	7	—	—	—	—
• внутренний или наружный надмыщелок (отрыв)	—	—	—	14	21
<i>Кости предплечья</i>					
• одна кость	—	—	10	14	21
• две кости	—	—	14–21	21–28	28–42
• шейка или эпифизолиз головки лучевой кости	—	—	-	14	21–28
• локтевой отросток (эпифизолиз)	—	—	—	28	35

Локализация повреждения	Возраст				
	новорожденные	1 мес - 1 год	1-3 года	4-7 лет	8-15 лет
• эпифизолиз дистального конца лучевой кости	—	7	14	14–21	21
<i>Бедренная кость</i>					
• диафиз	10–14	14	14–21	28–35	До 2 мес
• шейка бедренной кости, эпифизолиз головки	14–21 (на распорке)	—	—	До 1,5 мес (нагрузка с 4–6 мес)	До 2,0–2,5 мес (нагрузка с 6 мес)
• область дистального метаэпифиза, эпифизолиз	14	—	21–28	21–28	35
<i>Кости голени</i>					
• малоберцовая кость	—	—	10	14	21
• большеберцовая кость или обе кости голени	10–14	14	14–21	28	2 мес
• внутренняя лодыжка	—	—	10	28–35	До 1,5–2,0 мес
<i>Кости стопы</i>					
• пяточная	—	—	—	28–35	До 1,5–2,0 мес
• таранная	—	—	—	28–35	То же
• плюсневые	—	—	14	21 (супинатор)	28
<i>Травматические вывихи</i>					
• плечевая кость	7	—	—	14	21
• кости предплечья	—	—	7	10	14
• бедренная кость	10–14 (на распорке)	—	10	14	21
				1 мес (лейкопластырное вытяжение после вправления с последующим хождением на костылях)	
<i>Компрессионные переломы позвонков</i>					
• грудные и шейные	—	—	—	28	35
• нижнегрудные и поясничные	—	—	—	35	1,5 мес + корсет
<i>Кости таза (неосложненные переломы)</i>	—	—	14–21	21–28	28–35

**Примечание.** Сроки иммобилизации удлиняются (при диафизарных переломах) у детей ослабленных, страдающих гиповитаминозами, туберкулезом, а также при открытых, патологических переломах и допустимых смещениях костных отломков в среднем на 7–14 дней.

### Хирургическое лечение

#### Показания к оперативному лечению переломов у детей

**Оперативное вмешательство** при переломах костей у детей показано в следующих случаях:

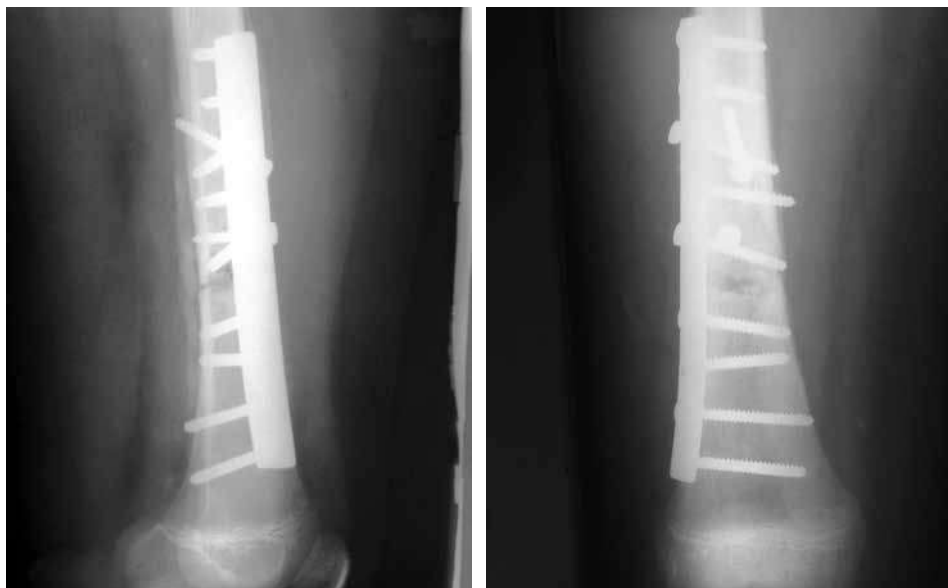- если повторные закрытые репозиции не имели успеха, а оставшееся смещение относят к категории недопустимых;
- при интерпозиции мягких тканей между отломками;
- при открытых переломах со значительным повреждением мягких тканей;
- при травме сосудисто-нервного пучка;
- при неправильно срастающихся и неправильно сросшихся переломах, если остающееся смещение угрожает стойкой деформацией или тугоподвижностью сустава;
- при патологических переломах.

При внутри- и околосуставных переломах костей у детей всех возрастных групп необходима точная адаптация костных отломков для восстановления нормальной анатомии и функций травмированного сустава, в связи с чем показания к открытой репозиции и металлоosteосинтезу более обширны.

Положительную роль в возможности активного применения металлоosteосинтеза сыграл прогресс в разработке современных материалов и конструкций.

Открытая репозиция и чрескожный остеосинтез в детских травматологических отделениях составляют около 10–12% по отношению ко всем пациентам с переломами, находящимся на стационарном лечении. У взрослых этот показатель составляет 30–50%.

Для соединения костных отломков наряду с традиционными методами фиксации (например, спицами Киршнера или Бека, шовным материалом, костными штифтами из ауто-, гомо- и гетерокости) в настоящее время используют соединение внутренними (металлическими пластинами, шурупами) и наружными (спицевыми и стержневыми аппаратами) фиксаторами.



**Рис. 60.6.** Остеосинтез перелома средней трети бедренной кости накостной пластиной

**Накостный остеосинтез** (рис. 60.6) металлическими пластинами целесообразно использовать для лечения детей старшего возраста при диафизарных поперечных, скошенных, винтообразных переломах бедренной кости, костей голени и т.п. Этот вид остеосинтеза в части случаев позволяет отказаться от длительного лечения методом скелетного вытяжения и не требует дополнительной внешней фиксации в гипсовой лонгете. Это исключает развитие постиммобилизационных осложнений (контрактуры суставов, мышечной гипотрофии и т.д.).

Использование спицевых аппаратов внеочагового остеосинтеза Илизарова необходимо в следующих случаях.

- При лечении открытых переломов со значительным повреждением мягких тканей.
- При многооскольчатых переломах. Данная конструкция обеспечивает надежную фиксацию отломков, оставляя доступными для местного лечения поврежденные мягкие ткани. В ходе лечения аппарат Илизарова позволяет производить необходимую репозицию отломков.
- При неправильно срастающихся или неправильно сросшихся переломах костей у детей, ложных суставах посттравматической этиологии.

Применение стержневых аппаратов внеочагового остеосинтеза целесообразно в таких ситуациях, как следующие.

- Переломы проксимальных сегментов конечностей (плечевой, бедренной костей) и костей нижних конечностей, когда использование аппарата Илизарова технически затруднено.
- Стержневые аппараты можно использовать для временной фиксации костных отломков при сочетанных травмах, например, когда перелом бедренной кости сопровождается повреждением внутренних органов или тяжелой ЧМТ. В таком случае выполненный остеосинтез перелома позволяет отложить костнопластический этап операции, обеспечив возможность проведения неотложных хирургических вмешательств на внутренних органах или головном мозге.

Использование массивных металлических стержней и гвоздей для интрамедуллярного остеосинтеза, способных повредить эпифизарный ростковый хрящ и костный мозг, возможно в исключительных случаях — при диафизарных переломах крупных костей, если нет других возможностей остеосинтеза.

#### **Общие принципы остеосинтеза при переломах костей у детей**

Остеосинтез как метод дополнительной фиксации костных отломков при невозможности поддерживать их стабильное состояние другими способами, предупреждающий излишнюю подвижность, возможность вторичного смещения костных отломков, широко применяют в практической травматологии и ортопедии. Традиционные методы стабилизации костных отломков: остеосинтез с применением центральных аллотрансплантатов, интрамедуллярный синтез гвоздями (штифтами) и внеочаговый остеосинтез компрессионно-дистракционным аппаратом Илизарова. В настоящее время в связи с развитием науки металловедения, наряду с применением классического остеосинтеза, стало возможным применение металлических конструкций, не вызывающих реакции отторжения и остеолитического разрушения, обеспечивающих надежную стабилизацию костных отломков. Основные методы остеосинтеза — чрескожный, интрамедуллярный (гвоздями, стержнями и металлическими спицами), накостный или внутренний (металлическими пластинами и шурупами), внеочаговый. Эти методы представлены в соответствии с местом их наиболее частого применения в детской травматологии и ортопедии.

#### **Интрамедуллярный остеосинтез штифтами и спицами**

Принципы интрамедуллярного остеосинтеза гвоздем обосновал в 1940 г. Кюнчер (Kuntschtr), внедривший методику в практику. Данный вид остеосинтеза

не обеспечивает абсолютной стабильности отломков без предварительного расверливания костномозгового канала.

**Показания.** Поперечные и поперечно-скошенные переломы бедренной и большеберцовой кости. По особым показаниям может быть использован при переломах плечевой кости.

**Противопоказания.** Метафизарные переломы и инфицирование костномозгового канала.

**Техника остеосинтеза.** Использование интрамедуллярного гвоздя возможно при открытой и закрытой репозиции. Закрытая репозиция на ортопедическом столе служит преимущественным методом, при этом обязательно применение электронно-оптического преобразователя рентгеновского изображения.

Для проведения гвоздя в костномозговой канал необходимо предварительное формирование канала в метафизарном отделе кости. Анатомическое строение плечевой, бедренной и большеберцовой костей таково, что возможно формирование костного туннеля, осевым продолжением которого будет костномозговой канал кости. Через сформированный шилом туннель в проксимальном отделе бедренной или большеберцовой кости вводят интрамедуллярный гвоздь и проводят его в костномозговом канале до линии перелома. При выраженном сопротивлении проведению гвоздя целесообразно заменить его на меньший по диаметру, так как насильственное продолжение проведения имплантата может привести к перфорированию заднего кортикального слоя репонируемой кости. При необходимости под контролем рентгеноскопии осуществляют дополнительную репозицию отломков, адаптирующую костномозговые каналы проксимального и дистального отломков, после чего гвоздь проводят за линию перелома до дистального метафиза.

#### **Накостный остеосинтез металлическими пластинами**

##### **Показания:**

- переломы диафизарной и метадиафизарной локализации с сопутствующими повреждениями сосудисто-нервных образований;
- множественные мономелические и димелические переломы костей нижней конечности;
- переломы диафиза костей нижних конечностей у детей с сочетанной травмой;
- открытые переломы при первичной хирургической обработке ран;
- отсечение и отрыв конечности при реплантации, поперечные и оскольчатые переломы бедренной кости у подростков;
- сохраняющееся недопустимое смещение костных отломков в случаях срастающихся или сросшихся переломов при неэффективности консервативных методик.

##### **Противопоказания:**

- открытые переломы с инфицированными ранами или поздние сроки оперативного лечения;
- выраженное травматическое повреждение или инфицирование мягких тканей в области перелома.

**Общие принципы остеосинтеза металлическими пластинами.** В комплект инструментов для остеосинтеза металлическими пластинами входят следующие приспособления:

- глубиномер (для измерения просверленного канала в кости и подбора соответствующей ему длины винта);
- направитель сверла;
- изгибатели пластин (позволяющие до и во время оперативного вмешательства формировать изгиб пластины соответственно форме кости);

- пластинодержатель (для удержания пластины вместе с репонированными отломками перед фиксацией ее винтами к кости);
- адаптированная к винтам отвертка, позволяющая избежать использования дополнительных приспособлений для фиксации винта;
- электрическая дрель с насадками для остеосинтеза.

Планируя остеосинтез пластинами на основании рентгенограммы, выбирают металлический имплантат в соответствии с характером перелома, его локализацией, возрастом пациента. В зависимости от типов перелома применяют нейтрализующие и компрессионные пластины, различающиеся функционально.

Нейтрализующие пластины применяют в случаях косых и оскольчатых переломов, когда фиксацию отломков предварительно выполняют компримирующими винтами, введенными межфрагментарно.

Длина пластины и количество отверстий в ней должны обеспечивать фиксацию отломков таким образом, чтобы центральный и периферический фрагменты были фиксированы к пластине не менее чем четырьмя шурупами каждый.

При переломах на границе метафиза и диафиза использование прямых пластин нецелесообразно в силу малого размера одного из отломков. В этих случаях применяются угловые, Т- и L-образные опорные пластины.

Для фиксации пластин к костным фрагментам применяют винты, различающиеся по функциям и размеру.

Принципиальные моменты при остеосинтезе:

- максимально атравматичная хирургическая техника с сохранением кровоснабжения мягких тканей и костных отломков;
- отслаивание мягких тканей от кости выполняют по возможности не больше чем наполовину окружности кости;
- пластину укладывают на надкостницу, если она не повреждена.

### **Чрескожный остеосинтез**

**Показания** включают случаи, когда закрытая репозиция костных отломков хотя и удается, но удержать их во вправленном положении не представляется возможным. Подобные ситуации возникают при косой плоскости перелома; внутри- и околоуставных переломах, когда костный фрагмент смещается и ротируется за счет прикрепляющихся к нему мышц; при сочетанных повреждениях (например, переломах, вывихах и др.).

**Предоперационная подготовка.** Манипуляцию выполняют с соблюдением всех правил асептики под периодическим контролем рентгеновского экрана. Наиболее удобен для этих целей хирургический передвижной рентгеновский аппарат с электронно-оптическим преобразователем и телевизионной приставкой. Аппарат позволяет обеспечить хорошую радиационную защиту пациента и медицинского персонала, исключить темновую адаптацию, провести визуальный контроль за ходом спицы в различных плоскостях, не изменяя положение конечности.

Для чрескожного остеосинтеза необходимо иметь спицы Киршнера или Бека, электродрель или ручную дрель, тисочки для спиц, скальпель и комплект стерильного материала.

## **НАРУШЕНИЯ РЕПАРАТИВНОГО ОСТЕОГЕНЕЗА У ДЕТЕЙ**

*М.А. Петров*

**Актуальность.** Одна из проблем современной травматологии и ортопедии — нарушение репаративного остеогенеза при повреждениях костей скелета. За последние 30–40 лет сроки консолидации переломов увеличились в 1,5–2,0 раза. До 14% подростков имеют отставание костного возраста от 1 до 6 лет, вследствие чего нарушаются сроки регенерации повреждений костной ткани.

Нарушения репаративного остеогенеза в виде замедленной консолидации переломов, формирования псевдоартрозов и дефектов костей требуют длительного лечения с использованием сложного комплекса оперативных вмешательств, при этом не всегда достигают удовлетворительного результата. Изучение нарушений репаративного остеогенеза при повреждениях костей, остеотомиях, костной пластике, использовании различных видов остеосинтеза — одни из актуальных проблем современной травматологии и ортопедии.

**Классификация.** На наш взгляд, наиболее полной следует признать классификацию нарушений остеогенеза В.М. Гайдукова с включением в нее понятий «замедленная консолидация» и «группа риска нарушения остеорепарации».

- Замедленная консолидация — не сросшийся в максимальные физиологические сроки перелом без рентгенологических признаков формирования ложного сустава.
- Псевдоартроз — не сросшийся в удвоенные физиологические сроки перелом (Чаклин В.Д.).

Использование данной классификации позволяет четко определить тактику лечения и алгоритм лечения тех или иных нарушений репаративного остеогенеза. Выделение в отдельную нозологию группы риска нарушения остеорепарации и замедленной консолидации переломов позволяет назначать раннее лечение и избегать более сложных проявлений нарушения остеогенеза.

### Этиология нарушения остеогенеза

Причины нарушения репаративного остеогенеза можно разделить на местные и общие. В детском возрасте наиболее значимы местные причины, их делят на две большие группы.

#### I. Ятрогенные.

- Диагностические ошибки (отсутствие рентгенологического исследования, неправильная оценка рентгенограмм) и, как следствие, отсутствие репозиции и иммобилизации.
- Оперативно-технические ошибки:
  - ✧ неадекватная репозиция;
  - ✧ отсутствие надежной иммобилизации или неполноценная иммобилизация;
  - ✧ ранняя нагрузка после операции;
  - ✧ раннее удаление фиксатора.

#### II. Не зависящие от лечения:

- нагноение, остеомиелит после открытых переломов;
- сочетанная или множественная травма;
- обширное повреждение мягких тканей;
- повреждение крупных нервных стволов и кровеносных сосудов;
- локализация повреждения в зонах недостаточного кровоснабжения (шейка бедренной кости, оскольчатые диафизарные переломы, синдром среднего сегмента и т.п.);
- переломы с нарушением кровообращения в одном из сегментов кости (как правило, внутрисуставные переломы — головочки мыщелка плечевой кости, головки бедренной кости, при оскольчатых переломах — средний сегмент);
- открытые переломы с обширным повреждением мягких тканей;
- множественные повторные репозиции;
- рефрактуры и повторные репозиции в поздние сроки.

Особый интерес представляет группа пациентов с не зависящими от лечения причинами.

- На основе анализа пациентов с открытыми повреждениями можно сделать вывод о довольно высоком риске нарушения остеорепарации у пациентов с



открытыми переломами и значительным повреждением мягких тканей (до 46% среди всех пациентов с открытыми повреждениями), в то время как риск нарушения консолидации при незначительном повреждении мягких тканей весьма мал (до 8%). Критерием обширного повреждения мягких тканей в этом случае будет наличие раны более 3 см или размоложения тканей.

- Риск развития замедленной консолидации у пациентов с сочетанной ЧМТ достигает 46%, при этом он наиболее высок у пациентов со среднетяжелой и тяжелой ЧМТ.
- Риск нарушения остеогенеза в зоне одного из переломов у пациентов со множественной травмой наиболее высок в области диафизарных переломов и достигает 46%.
- При повторных многократных репозициях (более трех) риск развития замедленной консолидации составляет 71%, поэтому подобных манипуляций необходимо избегать, вовремя ставя вопрос о необходимости выбора других методов лечения с использованием открытых оперативных вмешательств и функционально стабильного остеосинтеза.
- При локализации перелома в зоне недостаточного кровоснабжения или при многооскольчатых переломах риск нарушения консолидации составляет до 17%, при этом особенно важны точная репозиция отломков и надежная их стабилизация, поскольку недостаточная репозиция и неадекватная иммобилизация значительно увеличивают риск формирования псевдоартрозов.
- В случае рефрактур и повторных репозиций в поздние сроки необходимо учитывать, что сроки иммобилизации перелома должны быть близки к максимальным физиологическим, а риск нарушения консолидации может достигать 60%.

При изучении различных групп пациентов отмечено, что важную роль в сращении играет локализация перелома.

- Среди всех случаев замедленной консолидации до 55% локализовались в зоне диафиза длинной трубчатой кости.
- При оценке возрастных групп наибольшее количество нарушений остеорепарации в виде замедленной консолидации или псевдоартрозов отмечено у пациентов старшего возраста: до 75% всех пациентов с нарушением остеорепарации относятся к старшей возрастной группе — от 8 до 14 лет.

При оценке методов лечения в различных группах пациентов выявлена следующая закономерность: среди всех пациентов с нарушением остеорепарации наиболее часто встречался интрамедуллярный металлоостеосинтез спицами. Этот метод использован в 45,5% случаев среди всех пациентов с нарушением остеорепарации.

Таким образом, к факторам риска нарушения консолидации переломов необходимо отнести такие факторы, как старшая возрастная группа, диафизарная локализация переломов и интрамедуллярный металлоостеосинтез.

Изолированно оценивать риск нарушения остеорепарации по наличию одного фактора риска (старший возраст, диафизарная локализация или использование интрамедуллярного остеосинтеза) нельзя. При изучении различных групп пациентов выявлено, что у всех пациентов с нарушением остеорепарации с не зависящими от лечения факторами риска отмечено в анамнезе не менее трех факторов риска, включая старший возраст, диафизарную локализацию перелома, использование интрамедуллярного остеосинтеза.

При сочетании трех факторов риска нарушения остеорепарации и более вероятность нарушения консолидации перелома в физиологические сроки значительно возрастает.

Именно поэтому для определения тактики лечения целесообразно выделять отдельную нозологическую группу пациентов — **группу риска нарушения остео-**

**репарации.** Исключение составляют пациенты с метаэпифизеолизами головочки мышелка плечевой кости. Формирование псевдоартрозов или замедленной консолидации в этой группе отмечено во всех случаях при диастазе отломка более 2 мм, вне зависимости от наличия других факторов риска.

Необходимо особо отметить неблагоприятное влияние интрамедуллярного остеосинтеза на течение репаративного остеогенеза. По всей видимости, использование этого метода в той или иной степени нарушает кровообращение в пораженном сегменте конечности и может способствовать нарушению физиологического течения остеорепаляции.

Использование метода в группе детей старшего возраста при диафизарной локализации перелома не обеспечивает функционально стабильного остеосинтеза — необходима дополнительная наружная фиксация в течение всего периода сращения перелома. На фоне нарушения кровоснабжения вследствие повреждения дополнительная травма, вызванная интрамедуллярным остеосинтезом спицами, может значительно увеличивать сроки сращения перелома.

Изолированное применение интрамедуллярного остеосинтеза не приводит к нарушению остеорепаляции, однако к использованию метода необходимо относиться с осторожностью. При использовании его у пациентов с другими факторами риска по нарушению репаративного процесса (в том числе у пациентов старшей возрастной группы) и при выборе данного метода в группе риска нарушения остеорепаляции необходимо прогнозировать нарушение остеорепаляции и начинать раннее лечение, направленное на стимуляцию репаративного остеогенеза.

При выборе метода остеосинтеза у пациентов старшей возрастной группы и диафизарной локализации перелома предпочтение с точки зрения ранней мобилизации пациента следует отдать функционально стабильным методам остеосинтеза, поскольку при интрамедуллярном остеосинтезе спицами в этих случаях возникнет необходимость в длительной наружной иммобилизации.

## МЕТОДЫ ДИАГНОСТИКИ

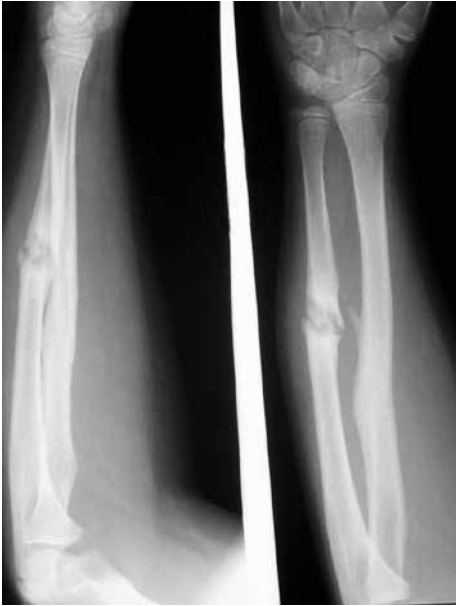Основным методом диагностики замедленной консолидации и псевдоартрозов в настоящее время остается рентгенологический.

Основные критерии в оценке степени нарушения репаративного остеогенеза:

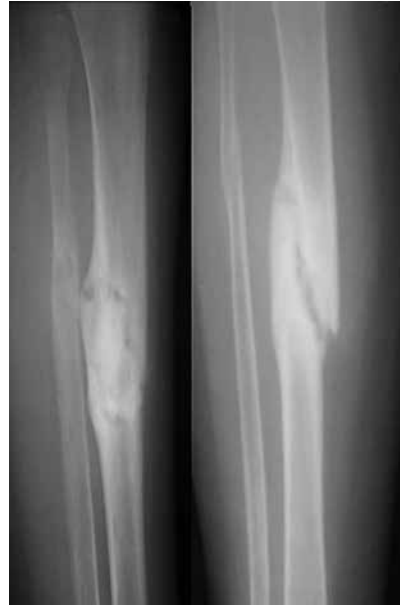- состояние отломков (истончение, склероз, формирование конгруэнтности отломков, наличие остеопороза);
- выраженность костной мозоли (гипер- или гипотрофическая);
- определение линии перелома.

**Признаки нарушения консолидации переломов** (рис. 60.7) и признаки ложных суставов определены довольно давно. Отличительная особенность замедленной консолидации переломов — прослеживание линии перелома, при этом костная мозоль может или быть сильно выражена, или отсутствовать, однако она как бы не перекрывает линию перелома. Отломки несколько остеопорозны, контуры их могут быть сглажены.

**Основной симптом псевдоартроза** (рис. 60.8) на снимках — закрытие конца костномозгового канала пластинкой компактного вещества. На уровне ложного сустава костномозговой канал со стороны каждого отломка закрыт. В случаях наиболее часто встречающегося так называемого интерпозиционного псевдоартроза, когда концы отломков еще связаны фиброзной тканью, они слегка заостряются, их контуры сглаживаются, все неровности и зазубрины линии перелома исчезают. Обнаруживают небольшой остеопороз, другие следы костной мозоли отсутствуют. В застарелых же случаях псевдоартроза по истечении не менее 6–8 мес после травмы, особенно при диафизарных переломах, развивается неоартроз со всеми элементами нормального сустава — гладкими пришлифованными хряще-



**Рис. 60.7.** Признаки нарушения консолидации перелома. Псевдоартроз средней трети локтевой кости, положение отломков удовлетворительное, костная мозоль локтевой кости гипертрофическая, не перекрывает зону перелома, определяется склероз отломков



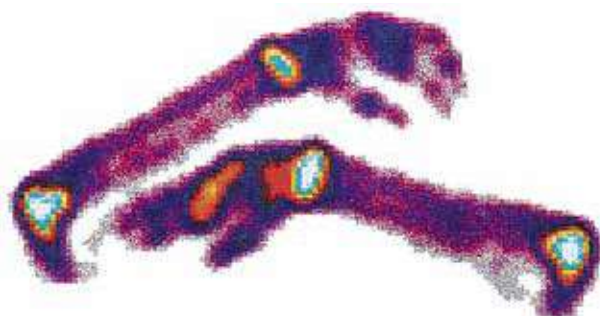**Рис. 60.8.** Ложный сустав большеберцовой кости. Основным симптом псевдоартроза — склерозирование отломков в области перелома, окклюзия костномозгового канала

выми поверхностями костных концов, сумкой и даже жидкостью, напоминающей синовиальную. Отломки укорачиваются и закругляются, их поверхностные части уплотняются и принимают вид толстого компактного слоя. При неоартрозе один из концов расширяется блюдцеобразно и становится суставной впадиной, другой принимает форму правильной суставной головки; суставная щель, то есть соединительнотканная или хрящевая выстилка и щель между ними, на снимках широко зияет. Остеопороз костей при неоартрозе обычно отсутствует. Так называемый болтающийся ложный сустав характеризуется очень значительным расстоянием между отломками, которые имеют неправильно заостренную форму, иногда с шипами на концах и обычно резко атрофированы. Более правильно было бы здесь обозначение «изъян», «дефект» кости, а не «ложный сустав». Условным разграничением этих понятий служит ширина щели: при диастазе больше 1 см нужно говорить не о ложном суставе, а о дефекте.

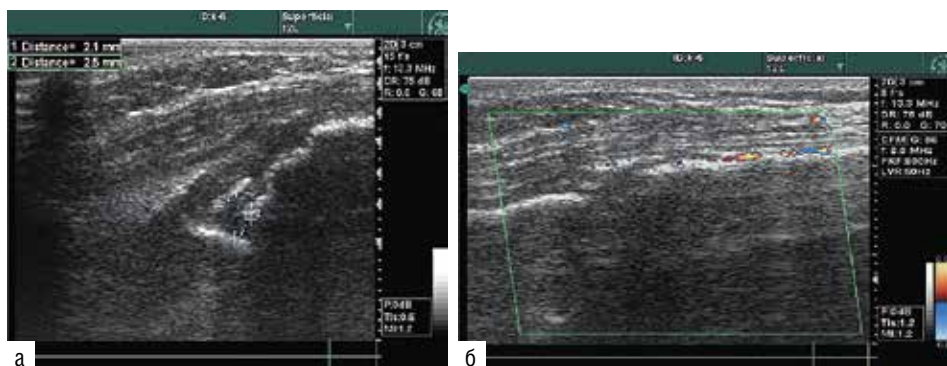
Однако этот метод позволяет диагностировать нарушение остеорепакации на поздних этапах. Для раннего выявления нарушений репаративного остеогенеза предпочтение следует отдавать функциональным методам.

**Радиоизотопное сканирование** (рис. 60.9), проводимое у пациентов с факторами риска через 2–4 нед после травмы, позволяет выявить нарушения остеорепакации в дорентгенологических стадиях.

**УЗИ** (рис. 60.10) в диагностике сформированных псевдоартрозов во всех случаях помогает четко дифференцировать ложные суставы и замедленную консолидацию за счет четкой визуализации основного критерия псевдоартроза — замыкания костномозгового канала, что не всегда возможно при рентгенологическом исследовании. Возможность оценить особенности кровоснабжения отломков в зоне



**Рис. 60.9.** Радиоизотопное сканирование при нарушении консолидации перелома: асимметрия накопления радиофармпрепарата в проекции правого предплечья 90%. 1 кадр. Задняя (1 кадр) Z = 51792 S9 LT = 5 UT = 85



**Рис. 60.10.** Ультразвуковое исследование при оценке консолидации перелома: а — надкостница представлена линейной структурой повышенной эхогенности, прерывистость кортикального слоя со множественными гиперэхогенными включениями. Костные отломки закрыты замыкательными пластинами; б — в области надкостницы дистального и проксимального отломков кровотоков не определяется; в зоне диастаза между отломками и в проекции щели ложного сустава кровотоков не определяется

ложного сустава позволяет определить тактику лечения, а оценка формирования костной мозоли в дорентгеноконтрастных стадиях — оценивать динамику лечения на ранних стадиях.

## ЛЕЧЕНИЕ

Изолированное выделение таких классификационных единиц, как группа риска нарушения остеорепарации и замедленная консолидация переломов, позволяет значительно улучшить результаты лечения пациентов как с переломами длинных трубчатых костей и наличием факторов риска нарушения остеорепарации в анамнезе, так и пациентов с замедленной консолидацией и псевдоартрозами.

При выявлении в анамнезе трех факторов риска нарушения репаративного остеогенеза и более пациентов относят к группе риска нарушения остеорепарации. Раннее комплексное консервативное лечение, включающее медикаментозное и физиотерапевтическое лечение, следует начинать сразу после закрытой репозиции или оперативного лечения по поводу перелома.

В медикаментозном комплексе лечения используют следующие медикаментозные средства:

- препараты этидроновой кислоты как уменьшающие резорбцию костной ткани (этидроновая кислота — 2% раствор из расчета 20 мг/кг в сутки в 3 приема внутрь);

- оссеин-гидроксиапатитный комплекс — Остеогенон<sup>▲</sup> детям в возрасте 12 лет препарат назначают в дозе 1660 мг (две таблетки 2 раза в сутки), детям от 8 до 12 лет — в дозе 830 мг (по одной таблетке 2 раза в сутки);
- комбинированные препараты кальция карбоната и витамина D<sub>3</sub> — альфа-кальцидол + кальция карбонат или холекальциферола + кальция карбонат, детям в возрасте 12 лет препарат назначают в дозе 2500 мг в пересчете на кальция карбонат (400 МЕ холекальциферола) — две таблетки 2 раза в сутки, детям от 8 до 12 лет — в дозе 1250 мг в пересчете на кальция карбонат (200 МЕ холекальциферола) — по одной таблетке 2 раза в сутки.

Этидроновая кислота оказывает гипокальциемическое, регулирующее фосфорно-кальциевый обмен, стимулирующее остеогенез, нефролитолитическое действие. Активный комплексон. Угнетает нормальную и патологическую резорбцию кости, уменьшает количество и снижает активность остеокластов.

Остеогенон<sup>▲</sup> оказывает двойное действие на метаболизм костной ткани при остеопорозе: анаболическое — за счет активации остеобластов, антикатаболическое — за счет торможения функций остеокластов. Органический компонент Остеогенона<sup>▲</sup> содержит белки, синтезируемые в норме клетками костной ткани [трансформирующий фактор роста-β (TGF-β), инсулиноподобные факторы роста-I и -II (IGF-I, IGF-II), остеокальцин, коллаген I типа] и оказывающие регулирующее действие на процессы костеобразования и резорбции кости.

Входящий в состав гидроксиапатита кальций необходим для минерализации кости. Кроме того, он ингибирует образование паратгормона и предотвращает гормонально обусловленную резорбцию костной ткани. Фосфор, необходимый для кристаллизации гидроксиапатита, способствует фиксации кальция в кости и тормозит его экскрецию почками. После приема препарата внутрь происходит медленная и равномерная абсорбция кальция из гидроксиапатита, без пиков гиперкальциемии.

Действие препарата альфакальцидол + кальция карбонат или холекальциферол + кальция карбонат обусловлено эффектом входящих в его состав компонентов. Кальций участвует в формировании костной ткани и ее минерализации, холекальциферол (витамин D<sub>3</sub>) регулирует обмен кальция и фосфора, улучшает усвоение кальция организмом.

Пациентам группы риска нарушения остеорепарации препараты назначают с первых суток после репозиции перелома.

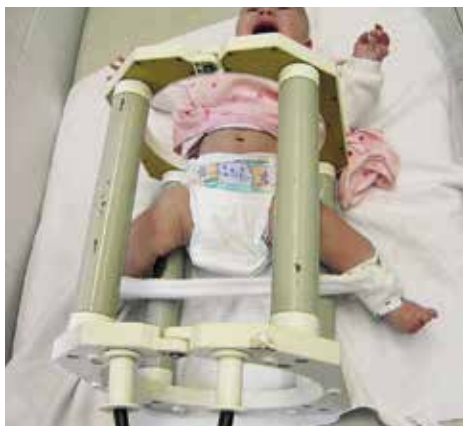- Первым курсом на 14 дней назначают этидроновую кислоту и Остеогенон<sup>▲</sup>.
- Вторым курсом еще на 14 дней назначают препарат альфакальцидол + кальция карбонат или кальция карбонат + колекальциферол. При медикаментозном лечении обязательно контролируют содержание кальция в плазме и моче 1 раз в 7–14 дней.

Одновременно с использованием медикаментозной терапии пациентам с первых дней назначают курс **электромагнитной индукции аппаратом «Каскад»** (рис. 60.11).

В первые 3 дня после травмы с учетом нарастающего отека оказывают воздействие, направленное на улучшение венозного оттока (амплитуда выходного сигнала — от 7 до 11 делений, частота — 2,5 Гц при длительности 30–45 мин в режиме 1:1 или 1:2).

В последующем оказывают воздействие, направленное на улучшение артериального притока (режим артериальной дилатации, длительность — 20 мин, амплитуда выходного сигнала — 5–10 делений, частота — 0,8–1,2 Гц в режиме 1:4). В данном режиме проводят девять сеансов.

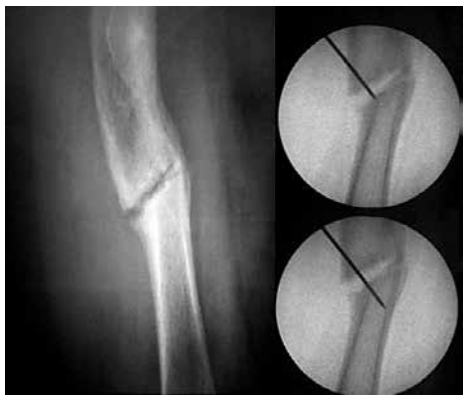В лечении пациентов со сформированной замедленной консолидацией, если положение отломков было удовлетворительным и пациентам не проводили опера-



**Рис. 60.11.** Аппарат электромагнитной индукции «Каскад»

шают кровоснабжение в области перелома и могут препятствовать сращению перелома. Оставление металлофиксатора не обеспечивает дополнительной стабильности пораженного сегмента, препятствует восстановлению кровотока и, следовательно, замедляет сроки консолидации перелома, что в последующем может привести к формированию псевдоартроза. При удалении металлофиксатора одновременно целесообразно выполнять **остеоперфорацию по Беку**, что позволяет ускорить процессы сращения перелома. При этом эффективный компонент лечения — комплексная медикаментозная терапия.

Использование консервативной терапии и минимально инвазивных методов лечения в группе пациентов со сформированными псевдоартрозами неэффективно и лишь увеличивает период несращения перелома, усугубляя дистрофические процессы в костной ткани. Наличие сформированного псевдоартроза считают показанием к **костнопластической операции**. При наличии тугого ложного сустава с удовлетворительным положением отломков выполняют остеоперфорацию с биологической стимуляцией.



**Рис. 60.12.** Методика остеоперфорации под рентгенологическим контролем у пациента с псевдоартрозом правой бедренной кости

тивного удаления металлофиксаторов на ранних стадиях (до 14 дней свыше максимального физиологического срока сращения перелома), используют консервативные методы лечения. Медикаментозное лечение проводят по несколько измененной схеме. Пациентам все три препарата назначают одновременно, курсом не менее 14 дней. Одновременно проводят курс физиотерапевтического лечения аппаратом «Каскад» в режиме артериальной дилатации.

При лечении пациентов с замедленной консолидацией на фоне интрамедуллярного остеосинтеза необходимый компонент лечения — **удаление металлофиксаторов**, которые ухуд-

### Методика остеоперфорации с биологической стимуляцией (рис. 60.12)

Под общей анестезией и периодическим рентгенологическим контролем с использованием электронно-оптического преобразователя выполняют остеоперфорацию по Беку. Затем сверлом диаметром 4 мм формируют 2–3 туннеля, перекрывающих зону ложного сустава и проникающих в отломки не менее чем на 2 см. В сформированные туннели устанавливают частично деминерализованные аллогенные костные трансплантаты. Фиксацию осуществляют гипсовой лонгетой.

Использование этого метода обоснованно именно при тугих ложных суста-

вах и незначительной подвижности отломков, поскольку в этом случае достаточно внешней иммобилизации гипсовой лонгетой. При истинных ложных суставах со значительной подвижностью отломков выполнение операции может представлять технические сложности при проведении аллотрансплантата. Кроме того, внешняя гипсовая иммобилизация не может в полной мере обеспечить неподвижность отломков относительно друг друга, что требует функционально стабильного остеосинтеза.

Наличие выраженной подвижности или неудовлетворительного положения отломков — показание к костнопластической операции с репозицией отломков и обязательным функционально стабильным металлоостеосинтезом.

## 60.2. СИНДРОМ ДЛИТЕЛЬНОГО РАЗДАВЛИВАНИЯ

### СИНОНИМЫ

Травматический токсикоз, синдром Байуотерса, миоренальный синдром, синдром размождения, синдром длительного сдавливания, краш-синдром.

### ОПРЕДЕЛЕНИЕ

Синдром длительного раздавливания тяжелыми предметами (обломками разрушенного здания и т.п.) — особый вид повреждений, приводящий к тяжелым последствиям. Клинически результат такой травмы проявляется комплексом симптомов местного и общего характера.

#### Коды по МКБ-10

T79.5. Травматическая анурия.

T79.6. Травматическая ишемия мышц.

### КЛИНИЧЕСКАЯ КАРТИНА И ДИАГНОСТИКА

Непосредственно после освобождения пострадавшего из-под обломков преобладают местные изменения в травмированной конечности (рис. 60.13).

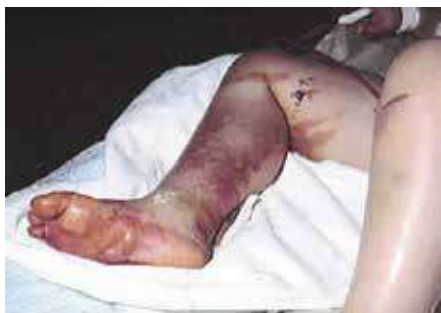- Конечность холодна на ощупь, бледна, пальцы синюшны, пульс в периферических сосудах обычно не определяется, а если и прощупывается, то сравнительно быстро исчезает вследствие нарастающего отека конечности.
- Кожная чувствительность резко понижена, активные движения отсутствуют, пассивные движения возможны, но болезненны.

Первые проявления общего заболевания появляются через несколько часов после освобождения пострадавшего и выражены тем тяжелее, чем длительнее было сдавление.

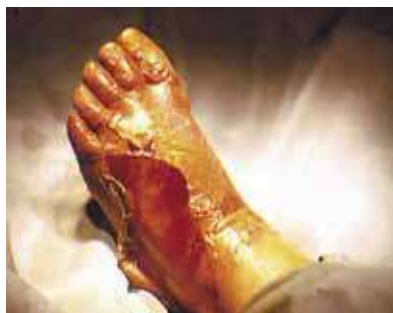- Клиническая картина при этом напоминает эректильную фазу шока: пострадавший возбужден (в состоянии эйфории), бледен, пульс учащен.
- В некоторых случаях заболевание с самого начала носит характер торпидной фазы шока: больной апатичен, безучастен к окружающему, у него появляется сонливость, иногда бывает многократная рвота.
- АД падает, развивается картина тяжелой интоксикации.

К числу характерных признаков относят следующие.

- Уменьшение выделения мочи вплоть до анурии. Моча имеет низкую относительную плотность, содержит белок, эритроциты, гиалиновые и зернистые цилиндры, мышечный пигмент — миоглобин.
- В тяжелых случаях больные через 2–3 дня впадают в бессознательное состояние и погибают при явлениях сердечной недостаточности, развившейся на фоне анурии и тяжелой общей интоксикации.
- Одновременно с ухудшением общего состояния нарастают и местные явления: на коже появляются синюшные пятна, а нередко и пузыри с серозно-геморрагическим содержимым.



**Рис. 60.13.** Синдром длительного раздавливания у пациента 10 лет, вид голени



**Рис. 60.14.** Гангрена конечности

- Резко усиливается отек конечности. Пульс на периферических сосудах и чувствительность полностью отсутствуют. Появляются очаги некроза.

Исход синдрома длительного раздавливания находится в прямой зависимости от времени и уровня оказания первой медицинской помощи, срочности госпитализации, оснащенности лечебного учреждения и квалификации медицинского персонала.

## ЛЕЧЕНИЕ

### Консервативное лечение

Непосредственно перед освобождением конечности ребенка от сдавления на нее выше места компрессии следует наложить жгут. Этот прием — важнейшее условие оказания медицинской помощи пострадавшим с синдромом длительного раздавливания, так как удастся на время задержать поступление в общий кровоток токсичных продуктов тканевого распада из размозженных сегментов конечности до доставки пострадавшего в лечебное учреждение.

По показаниям осуществляют транспортную иммобилизацию (закрытые и открытые переломы), вводят анальгетики, антигистаминные и сердечные препараты.

Целесообразны проводниковая или футлярная прокакаиновая блокада и периодическое умеренное охлаждение конечности.

В реанимационном отделении стационара проводят лечение эндотоксикоза, регионарную гемосорбцию параллельно консервативной терапии острой почечной недостаточности. Эффективны гемодиализ, плазмаферез, гипербарическая оксигенация.

Репозиция, стабильный интрамедуллярный остеосинтез, внеочаговый остеосинтез компрессионно-дистракционным аппаратом при переломах на фоне синдрома длительного раздавливания благоприятно влияют на течение заболевания и облегчают уход за больным ребенком.

Наложение гипсовой лонгеты у этой категории больных резко ограничено из-за возможной дополнительной травматизации мягких тканей.

### Хирургическое лечение

Продольная фасциотомия показана при явлениях выраженного нарастающего отека, олигурии и отсутствии эффекта от консервативной терапии.

Некрэктомию выполняют по мере выявления участков некротизированной ткани. Показания к ампутации сдавленной конечности должны быть строго определены [некроз конечности, гангрена (рис. 60.14), инфекция].



# Глава 61

## Повреждения мягких тканей

*Д.Ю. Выборнов*

Повреждения мягких тканей у детей — наиболее часто встречающийся вид травм. Они могут быть открытыми и закрытыми, в большинстве случаев связаны с бытовой травмой.

### 61.1. УШИБЫ

#### ОПРЕДЕЛЕНИЕ

Ушиб — закрытое механическое повреждение мягких тканей или органов без нарушения их анатомической целостности.

#### ЭТИОЛОГИЯ, МЕХАНИЗМ ТРАВМЫ

Ушибы чаще возникают при прямом механизме травмы. Тяжесть повреждения зависит от многих факторов: силы повреждения, зоны повреждения, упругости тканей, степени их кровоснабжения, возраста пациента и др.

#### КЛИНИЧЕСКАЯ КАРТИНА И ДИАГНОСТИКА

##### Анамнез

В анамнезе — указание на соответствующую травму.

##### Осмотр и физикальное обследование

Появляется травматическая припухлость в месте повреждения, в ближайшие часы образуется кровоподтек, в первые сутки имеющий синюшную окраску, а затем приобретающий желто-зеленый оттенок.

При отслойке кожи или подкожно-жировой клетчатки и скоплении в этом месте крови образуется гематома. Наиболее характерным симптомом в таком случае будет флюктуация (зыбление).

Пальпация области повреждения всегда болезненна.

Функции поврежденной конечности страдают, однако больной может ею пользоваться.

Более тяжелые нарушения возникают при подкожных надрывах и разрывах капсульно-связочного аппарата, сухожилий и мышц. Основные симптомы частичного разрыва волокон мышцы или сухожилия — сильная боль в момент травмы и сразу наступающее ослабление функций в зоне повреждения.

В подобных случаях активные и пассивные движения причиняют ребенку сильную боль, в связи с чем может возникнуть подозрение на перелом кости.

### Лабораторные и инструментальные исследования

Рентгенологическое исследование помогает уточнить диагноз при подозрении на перелом.

### ЛЕЧЕНИЕ

При ушибах мягких тканей лечение состоит в создании покоя поврежденной части тела или сегмента конечности, чего достигают постельным режимом или кратковременной иммобилизацией.

Для уменьшения отека и остановки кровотечения в первые сутки к области ушиба прикладывают пузырь со льдом. Конечность бинтуют от периферии к центру.

В период рассасывания отека и гематомы применяют тепловые процедуры (сухое тепло, теплые ванны, УВЧ-терапию др.). Для ускорения сроков инволюции отеков, гематом целесообразно с 2–3-х суток использовать для местного применения согревающие мази, растворы, обеспечивающие улучшение местной микроциркуляции и оказывающие в том числе местное обезболивающее действие (Траумель С\*, арники настойка гомеопатическая, троксерутин, нестероидные противовоспалительные средства).

При значительных подкожных гематомах целесообразно выполнить пункцию с аспирацией содержимого, соблюдая все правила асептики во избежание инфицирования. После пункции накладывают давящую повязку.

При подкожных разрывах мышц или растяжении связок создают покой поврежденной конечности наложением гипсовой лонгеты сроком на 7–14 дней с последующими физиотерапией и лечебной гимнастикой.

## 61.2. РАНЫ

### ОПРЕДЕЛЕНИЕ

Раной называют нарушение целостности кожного покрова и слизистых оболочек с повреждением подлежащих тканей.

### КЛАССИФИКАЦИЯ

Раны классифицируют по нескольким признакам.

- По обстоятельствам травмы раны делят на хирургические (операционные), боевые и случайные.
- По виду ранящего орудия и механизма повреждения различают раны резаные, колотые, рубленые, рваные, ушибленные, размозженные, скальпированные и огнестрельные (пулевые, осколочные).
- По отношению к полостям тела (черепной, грудной, брюшной, суставной):
  - ✧ проникающие и непроникающие;
  - ✧ с повреждением или без повреждения внутренних органов.
- По характеру раневого канала:
  - ✧ сквозные;
  - ✧ касательные;
  - ✧ слепые (для них характерно наличие инородного тела на дне раны).
- По анатомическому признаку:
  - ✧ ранения мягких тканей;
  - ✧ ранения с повреждением магистральных сосудов и нервов, сухожилий, внутренних органов.

- По количеству повреждений у одного больного:
  - ✧ одиночные;
  - ✧ множественные.
- В зависимости от наличия и степени развития раневой микрофлоры:
  - ✧ асептические;
  - ✧ бактериально загрязненные;
  - ✧ инфицированные;
  - ✧ гнойные.

Для определения стадии течения раневого процесса и выбора метода лечения целесообразно пользоваться классификацией М.И. Кузина (1977):

- I — фаза воспаления, состоящая из двух периодов: сосудистых изменений и очищения раны от некротических тканей;
- II — фаза регенерации, образования и созревания грануляционной ткани;
- III — фаза реорганизации рубца и эпителизации.

### КЛИНИЧЕСКАЯ КАРТИНА И ДИАГНОСТИКА

Клиническая картина ран складывается из изменений общего состояния пострадавшего и последствий повреждения мягких тканей.

Оценка общего состояния пострадавшего, уточнение диагноза, коррекция нарушений гемодинамики, комплекс протившоковой терапии, определение объема кровопотери и кровезамещения, показаний и сроков выполнения операции и выбор обезболивания составляют организационные мероприятия, проводимые совместно с анестезиологом-реаниматологом, в итоге которых определяют сроки начала и объем первичной хирургической обработки.

При клинической характеристике раны учитывают состояние ее краев и окружающих тканей. Различают линейные, рваные, разрозненные и скальпированные раны, а также осаднения с ушибом мягких тканей.

- Чем острее предмет, которым нанесена травма, и короче время соприкосновения, тем меньше бывают повреждены края раны независимо от глубины поражения.
- Раны от воздействия тупым предметом сопровождаются выраженным разрушением их краев и большой площадью распространения. Они характеризуются сильными болями и кровотечением, что может приводить к развитию шока.
- Осаднения и поверхностные ранения кожи, возникающие при скользящем падении, соприкосновении с землей или дорожным покрытием при наезде автотранспорта, хотя и не сопровождаются кровотечением, но вызывают сильный болевой синдром.

В части случаев механизм травмы, ее локализация и характер образовавшейся раны требуют тщательного обследования пострадавшего, чтобы исключить повреждения жизненно важных органов.

### ЛЕЧЕНИЕ

Объем оперативного вмешательства, носящего название «хирургическая обработка раны», зависит от характера и локализации повреждения. Если операцию выполняют по первичным показаниям, ее следует определить как первичную хирургическую обработку.

- **Полная первичная хирургическая обработка** включает: туалет раны с промыванием растворами антисептиков, ультразвуковую кавитацию и другие способы; рассечение раны, иссечение нежизнеспособных тканей, удаление инородных тел, тщательный гемостаз; восстановление нарушенных анатомических взаимоотношений с использованием остеосинтеза, пластики сухожи-

лий, сосудов и нервов. Однако анатомические и оперативные условия не всегда позволяют выполнить операцию в полном объеме. Нередко приходится ограничиться рассечением раны и удалением лишь основных очагов некроза. В таких случаях говорят о **частичной хирургической обработке** раны.

- **Ранней** считают хирургическую обработку, выполняемую в первые часы (до 24 ч) после травмы. При наличии тяжелых сопутствующих заболеваний целесообразно в течение 1–2 сут провести подготовку больного (противошоковая, антибактериальная терапия и др.), а затем выполнить **отсроченную хирургическую обработку** раны.
- **Поздней** первичной хирургической обработкой называют оперативное вмешательство, предпринимаемое по поводу ранения, уже осложнившегося развитием раневой инфекции, что определяют на основании клинических данных. Операция заключается в раскрытии раневого канала и затеков, удалении некротизированных тканей, раневого детрита, гноя и в дренировании. Если первичной хирургической (ранней и поздней) обработки оказалось недостаточно (то есть она была выполнена неадекватно или развились осложнения: гнойные затеки, некроз, кровотечения и т.д.), по показаниям предпринимают **вторичную хирургическую обработку**.

В момент хирургической обработки иссечение мягких тканей у детей проводят более экономно, чем у взрослых, однако отдают предпочтение полному иссечению краев раны с последующим глухим швом.

Во всех случаях ранения кожного покрова невакцинированным детям вводят профилактическую дозу противостолбнячной сыворотки, а привитым — противостолбнячный анатоксин в соответствии с инструкцией.

При гладком течении послеоперационного периода швы снимают на 7–8-й день, однако в местах, где кожа подвергается постоянному механическому воздействию, лучше еще в течение 3–4 дней сохранять иммобилизацию и швы.

При обширных скальпированных ранах с отслойкой кожи и подкожно-жировой клетчатки выполняют обработку по способу Красовитова.

Для лечения обширных инфицированных и длительно не заживающих ран можно с успехом применять гипербарическую оксигенацию, терапию лучами лазера и т.д.

## 61.3. ПОВРЕЖДЕНИЯ СУХОЖИЛИЙ КИСТИ И ПАЛЬЦЕВ

### Коды по МКБ-10

S63.4. Травматический разрыв связки пальца на уровне пястно-фалангового и межфалангового сустава(-ов).

S63.6. Растяжение и повреждение капсульно-связочного аппарата на уровне пальца.

### 61.3.1. Повреждения сухожилий кисти у детей

В своей практике большинство детских хирургов сталкиваются с травмами кисти. Понимание особенностей данного вида травм, возможности повреждения анатомически значимых структур позволяет своевременно оказывать квалифицированную помощь детям, улучшать косметические и функциональные результаты лечения пациентов с повреждениями сухожилий кисти.

#### ЗАБОЛЕВАЕМОСТЬ

У детей повреждения сухожилий кисти — явление более редкое, чем у взрослых. По данным разных авторов, ежегодный уровень заболеваемости составляет 3,6 на

100 000 детей (младше 16 лет). Пиковый возраст — 7 лет. Соотношение повреждений у мальчиков и девочек — 3:1,8.

Наиболее частые причины данных повреждений — резаные раны осколками стекла, ножом, острой кромкой металлического забора. Как и у взрослых, наиболее распространены повреждения во второй зоне (проксимальная граница представлена дистальной ладонной складкой, а дистальная — основанием средней фаланги), чаще травмируется мизинец. Частота сопутствующего повреждения пальцевого нерва составляет 36–58%.

## ДИАГНОСТИКА

Диагностика повреждений сухожилий кисти и пальцев у детей чрезвычайно сложная. Главным образом, это связано с отсутствием адекватного взаимодействия ребенка с врачом. Диагностически эффективным может быть наблюдение за ребенком в покое и во время игры, что позволяет выявить и оценить активные движения пальцев кисти. Дети с застарелыми повреждениями сухожилий могут маскировать дефицит движений поврежденного пальца за счет смежных, производя впечатление нормального активного движения. Эта уловка, называемая мобилизацией, может первоначально ввести в заблуждение и родителей, и врачей.

Поздняя диагностика повреждений сухожилий у детей составляет 15–30%. Риск запоздалой диагностики и лечения велик у детей младше 6–8 лет с небольшими поверхностными, не кровоточащими ранами. При обильном кровотечении из раны родители чаще обращаются за квалифицированной медицинской помощью, тем самым снижая вероятность упущения диагноза. При любых открытых повреждениях кисти необходима осторожность в отношении повреждений анатомически важных структур, в том числе сухожилий. Выпадение функции сгибания или разгибания пальцев кисти грозит резким снижением качества жизни ребенка, трудностями самообслуживания и социальной адаптации.

Осмотр начинается с оценки кисти в покое. В норме расслабленные пальцы кисти образуют так называемый каскад — положение с некоторым сгибанием, присутствующим во всех суставах пальцев, что обусловлено преобладанием тонуса мышц сгибателей над разгибателями. Нарушение каскада пальцев кисти в большинстве случаев свидетельствует о повреждении сухожилий и заметно невооруженным глазом. Нередки закрытые повреждения сухожилий пальцев кисти, когда ненарушенная целостность кожного покрова может легко сбить врача с толку. Именно поэтому чрезвычайно важно проводить тщательный осмотр. При полном повреждении сухожилий глубокого и поверхностного сгибателей палец находится в положении разгибания в проксимальном и дистальном межфаланговых суставах. При изолированном повреждении сухожилия глубокого сгибателя палец разогнут в дистальном межфаланговом суставе с остаточным сгибанием в проксимальном межфаланговом суставе. Также высокой диагностической ценностью обладает тест эффекта тенodesа, который можно выявить с помощью пассивного сгибания и разгибания запястья. Проведение этого теста требует адекватной кооперации больного с врачом.

В норме при пассивном разгибании в лучезапястном суставе будет наблюдаться увеличение сгибания всех пальцев. Заподозрить повреждение сухожилия можно при отсутствии или уменьшении сгибания в суставах пальца. Пассивная экскурсия сухожилий сгибателя может быть выполнена сжатием их в дистальном предплечье. И снова при отсутствии или уменьшении сгибания предполагают полное повреждение сухожилий сгибателей.

В целях оценки наличия костно-травматических повреждений и инородных тел показана **рентгенография кисти** в прямой и боковой проекциях. **УЗИ** экспертного класса является одним из самых информативных инструментальных методов

диагностики повреждений сухожилий пальцев кисти, однако при свежих повреждениях сухожилий, как правило, не применяется и имеет ограниченную диагностическую значимость у неконтактных детей. МРТ — метод, набирающий обороты в диагностике повреждений сухожилий кисти, но уступающий ультразвуковому по диагностической ценности, экономическим соображениям и требующий общей анестезии у детей раннего возраста.

При повреждениях сухожилий сгибателей пальцев кисти нередко нарушается целостность сосудисто-нервных пучков. Это отражается на соответствующих нарушениях микроциркуляции и иннервации дистальных отделов пальцев. Для оценки этих нарушений проверяют капиллярную реакцию мягких тканей дистальных фаланг пальцев (оценивается скорость наполнения ногтевого ложа после надавливания на ногтевую пластинку). Также в оценке кровотока в области пальцев кисти может помочь доплерография.

Выявление повреждения пальцевых нервов практически невозможно, если ребенок не контактен и не сотрудничает с врачом. Такие рутинные методы, как исследование тактильной чувствительности, двухточечный дискриминационный тест, у детей могут не работать.

Существуют методы косвенной оценки повреждения пальцевых нервов. Погружение кисти в воду комнатной температуры до сморщивания кожи. Иннервируемая кожа сморщивается, область гладкой кожи указывает на вероятное повреждение нерва. При застарелых повреждениях сухость и трофические изменения указывают на сенсорные расстройства нерва.

Таким образом, при открытых травмах в проекции сосудисто-нервных пучков необходима настороженность в отношении их повреждения.

При повреждениях сухожилий разгибателей пальцев кисти, как правило, возникает соответствующая деформация пальца в положении сгибания, а также ограничение или выпадение разгибания пальца дистальнее зоны повреждения.

## ЛЕЧЕНИЕ

В 1963 г. Entin заявил, что хирургия сухожилий сгибателей у детей более трудная и требовательная, чем у взрослых, и требует особого внимания при работе с тканями, поскольку структуры очень нежные. Ряд авторов также высказывались за то, что такие операции должны выполнять обученные кистевые хирурги.

Операции на кисти всегда следует выполнять в бескровной зоне с наложением турникета или жгута, с использованием высококачественных инструментов и оптического увеличения.

При свежих повреждениях сухожилий сгибателей пальцев кисти показано выполнение их первичного шва.

Доступ к сухожилиям сгибателей осуществляется через имеющийся раневой дефект, а также для удобства и полноценности ревизии и дальнейших манипуляций необходимо выполнять дополнительные разрезы зигзагообразной формы. Для того чтобы обнажить сухожилия, можно создавать окна во влагиалищах сухожилий с помощью L-образного разреза. Следует сохранить целостность кольцевидных связок A2 и A4.

В зависимости от размера сухожилия может быть применен четырех- или двунитевой шов с использованием нити 4/0. Адаптирующие швы должны выполняться нитью одного размера, меньшим, чем основной шов (от 5/0 до 7/0). Более предпочтительны режущие иглы, так как меньше его травмируют, чем круглые.

Применение двунитевого или многонитевого шва зависит от размера сухожилия. При очень маленьком размере сухожилия применение четырехнитевого шва невозможно. У детей старшего возраста возможно выполнение четырех- или

шестинитевого шва. Основной принцип — достижение максимальной прочности при небольшой площади шва.

По завершении операции следует осуществить сгибание и разгибание пальца, чтобы удостовериться в беспрепятственном скольжении сухожилия в фиброзно-синовиальном канале. Иногда выполняется частичное иссечение неподатливых концов связок A4 или A2, создающих препятствие при прохождении через них зоны сухожильного шва.

В первой зоне без достаточной длины дистальной культи сухожилия восстановление его может быть осуществлено путем реинсерции — фиксации проксимального конца к месту прикрепления с помощью нерассасывающегося шовного материала.

При повреждениях сухожилий сгибателей во второй зоне производится шов сухожилия глубокого сгибателя, сухожилие поверхностного сгибателя иссекается.

В послеоперационном периоде проводится иммобилизация пальцев и кисти в течение 6 нед с ранней разработкой активных и пассивных движений под врачебным контролем.

Если давность повреждения составляет более 1 нед, то родителям и пациенту следует сообщить о возможной необходимости пластики сухожилия. В то же время в ряде случаев застарелых повреждений сухожилий сгибателей первичный отсроченный шов приносит хорошие результаты.

При застарелых повреждениях сухожилий сгибателей со значительным рубцеванием, когда первичный шов сухожилия невозможен, необходима пластика сухожилия. Если система связок не повреждена и нет контрактуры суставов, возможна одноэтапная пластика с использованием сухожилия длинной ладонной мышцы в качестве аутотрансплантата. При выраженном повреждении связок, рубцовом процессе необходима двухэтапная пластика сухожилий.

*Первый этап* заключается в реконструкции кольцевидных связок, имплантации сухожильного стента для формирования фиброзно-синовиального канала. После первого этапа необходима разработка пассивных движений оперированного пальца в течение 3 мес.

*Второй этап* заключается в пересадке сухожильного аутотрансплантата на место отсутствующего сухожилия с вынесением сухожильного шва из зоны фиброзно-синовиального канала.

Успешно проведенное оперативное вмешательство составляет 40–50% успеха лечения. В послеоперационном периоде на первый план выходят физиотерапевтические и реабилитационные мероприятия. Они направлены на снижение отека, минимизацию рубцового процесса, разработку активных и пассивных движений оперированного пальца. Все описанные мероприятия рекомендуется выполнять под тщательным контролем врача-реабилитолога, а также оперирующего хирурга. Важна высокая степень мотивации ребенка к достижению максимального объема движений.

Тактика лечения детей с повреждениями сухожилий разгибателей во многом аналогична таковой у взрослых. При свежих закрытых повреждениях сухожилий разгибателей в области дистального межфалангового сустава хорошо зарекомендовал себя консервативный метод лечения. Он заключается в иммобилизации пальца в положении разгибания в дистальном межфаланговом суставе на срок не менее 6 нед.

Открытые повреждения сухожилий разгибателей, ассоциированные с переломами фаланг пальцев, а также застарелые повреждения рекомендуется корректировать хирургическим путем. Оперативное лечение включает шов сухожилия, иммобилизацию пальца в положении разгибания на срок от 4 до 6 нед. В ряде

случаев лечение может быть дополнено интрамедуллярным остеосинтезом пальца металлической спицей в положении разгибания.

Лечение детей с повреждениями сухожилий кисти является узкоспециализированным, требует высокой квалификации, опыта хирурга, оснащения операционной микроскопом, микрохирургическим инструментарием и шовным материалом.

От детского хирурга требуется настороженность в отношении повреждения сухожилий кисти у детей, а также ассоциированных костно-травматических повреждений и нарушений целостности сосудисто-нервных пучков. При любом сомнении необходимо направлять ребенка в специализированное лечебное учреждение.

## 61.4. ПОВРЕЖДЕНИЯ СОСУДОВ

### 61.4.1. Травма сосудисто-нервного пучка

Травма сосудисто-нервного пучка — тяжелое сопутствующее повреждение при переломах костей конечностей, наблюдаемое у детей.

#### Классификация

Травматические повреждения периферических нервов условно делят на три группы:

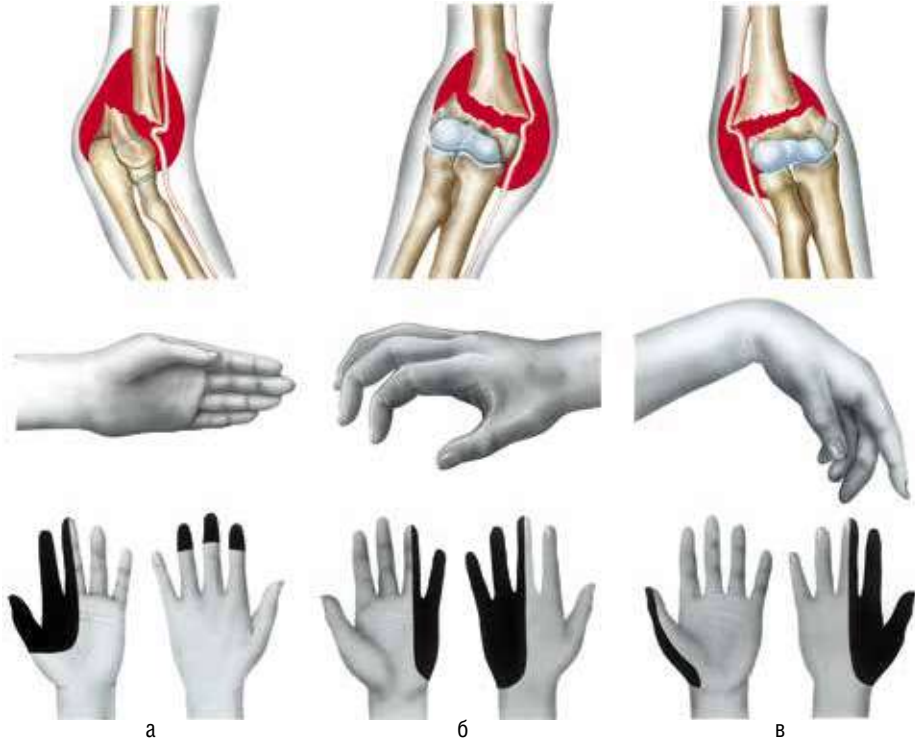
- полный анатомический перерыв;
- частичный анатомический перерыв;
- внутриволокновые изменения без повреждения эпинеурия (травматическая невропатия).

#### КЛИНИЧЕСКАЯ КАРТИНА И ДИАГНОСТИКА

В раннем периоде в результате сдавления и сосудистых расстройств отмечают функциональное тяжелое выпадение всех видов иннервации с электрофизиологической картиной полного нарушения возбудимости нерва. В дальнейшем проводимость по нерву восстанавливается за счет рассасывания геморрагий и ликвидации воспалительной реакции. В некоторых случаях полного восстановления не происходит вследствие формирования эндоневральных рубцов на месте бывших кровоизлияний. Таким образом, возможны повреждения нерва различной степени, а начальные клинические проявления могут обусловить картину разрыва нервного ствола при анатомической его сохранности. В связи с этим существует правило: при закрытых повреждениях не спешить с клиническим заключением, помня о том, что полное выпадение функций нерва в первые 2–3 нед после травмы нельзя считать доказательством его анатомического перерыва.

Особенности клинической симптоматики зависят от места повреждения и степени поражения отдельных нервов. В детском возрасте наиболее часто сопутствующее повреждение нервных стволов отмечают при над- и чрезмышечковых переломах плечевой кости со смещением костных фрагментов (рис. 61.1). При повреждении срединного нерва страдают пронация и ладонное сгибание кисти, нарушается сгибание I, II и III пальцев. Чувствительность выпадает на лучевой стороне ладонной поверхности кисти, а на тыльной стороне — на концах трех средних пальцев. Кисть из-за уплощения ладони и отсутствия противопоставления I пальца имеет вид обезьяньей лапы. При поражении локтевого нерва у больного развивается «когтистая кисть» за счет атрофии глубоких межкостных мышц кисти. При травме лучевого нерва наблюдают висячую кисть с выпадением чувствительности на тыле медиальной стороны кисти.





**Рис. 61.1.** Возможные варианты повреждения сосудов и нервов при чрез- и надмыщелковых переломах плечевой кости со смещением. Изменение чувствительности и функции кисти при повреждении срединного (а), локтевого (б) и лучевого (в) нервов

### 61.4.2. Ранение кровеносных сосудов

Ранение кровеносных сосудов относят к группе тяжелых повреждений, в первую очередь из-за кровопотери, способной привести к летальному исходу до оказания квалифицированной помощи. Значительное количество повреждений сосудов возникает при переломах костей. Знание локализации переломов, чаще других сопровождающихся повреждением крупных сосудов, позволяет своевременно заподозрить травму артерии или вены и принять необходимые меры.

#### КЛИНИЧЕСКАЯ КАРТИНА И ДИАГНОСТИКА

Клиническая картина при повреждении магистральных сосудов складывается из общих и местных проявлений.

- Общие изменения зависят от объема и скорости кровопотери и проявляются двумя симптомами:
  - ✦ острой анемией;
  - ✦ геморрагическим шоком.
- Местные проявления ранения сосуда:
  - ✦ признаки острой ишемии конечности;
  - ✦ симптомы наружного или внутреннего кровотечения;
  - ✦ отсутствие или ослабление пульсации на периферических сосудах;
  - ✦ изменение окраски кожи;
  - ✦ снижение температуры травмированной конечности;

- ✧ нарушение чувствительности и движений;
- ✧ нарастающая (через 6–8 ч) мышечная контрактура и др.

## ЛЕЧЕНИЕ

### Первая медицинская помощь

При оказании помощи пациентам с повреждением магистральных сосудов следует помнить о значении фактора времени, так как от этого зависят судьба поврежденной конечности и, возможно, жизнь больного.

В зависимости от интенсивности наружного кровотечения, локализации раны и обширности повреждения применяют следующие способы остановки кровотечения:

- прижатие кровоточащего сосуда в месте повреждения к нижележащим костным образованиям с помощью давящей повязки;
- пальцевое прижатие артерии на протяжении;
- фиксирование конечности в положении максимального сгибания в суставе;
- придание поврежденной конечности приподнятого положения по отношению к туловищу;
- круговое сдавление конечности жгутом (при отсутствии эффекта от давящей повязки) на срок не более 2 ч; в качестве кровоостанавливающего жгута можно использовать пневматическую манжету с давлением 250–300 мм рт.ст.

### Хирургическое лечение

Необходимо как можно раньше восстановить поврежденный магистральный сосуд. Это можно выполнить с помощью сосудистого шва или пластики с использованием микрохирургической аппаратуры. При переломах конечностей, осложненных повреждением магистрального сосуда, первоначально выполняют остеосинтез, а затем — сосудисто-пластический этап операции.

## ПРОГНОЗ

Полная, продолжающаяся около 1 сут ишемия конечности заканчивается гангреной. Неполная или менее продолжительная ишемия конечности приводит к дегенеративным изменениям в мышцах и нервах. Некротизированные волокна мышц замещаются фиброзной тканью, мышцы атрофируются, что приводит к стойкой контрактуре.

Такая **ишемическая мышечная контрактура** была описана Фолькманом (1881). Одна из основных причин, приводящих к развитию ишемической контрактуры Фолькмана у детей, — наложение циркулярной гипсовой повязки при свежих переломах и отсутствие контроля над больным в ближайшие 24–48 ч после перенесенной травмы.

## 61.5. СИНДРОМ ДЛИТЕЛЬНОГО РАЗДАВЛИВАНИЯ

### СИНОНИМЫ

Травматический токсикоз, синдром Байуотерса, миоренальный синдром, синдром разможнения, синдром длительного сдавливания, краш-синдром.

### ОПРЕДЕЛЕНИЕ

Синдром длительного раздавливания тяжелыми предметами (обломками разрушенного здания и т.п.) — особый вид повреждений, приводящий к тяжелым последствиям. Клинически результат такой травмы проявляется комплексом симптомов местного и общего характера.

**Коды по МКБ-10**

T79.5. Травматическая анурия.

T79.6. Травматическая ишемия мышц.

**КЛИНИЧЕСКАЯ КАРТИНА И ДИАГНОСТИКА**

Непосредственно после освобождения пострадавшего из-под обломков преобладают местные изменения в травмированной конечности.

- Конечность холодна на ощупь, бледна, пальцы синюшны, пульс в периферических сосудах обычно не определяется, а если и прощупывается, то сравнительно быстро исчезает вследствие нарастающего отека конечности.
- Кожная чувствительность резко понижена, активные движения отсутствуют, пассивные движения возможны, но болезненны.

Первые проявления общего заболевания появляются через несколько часов после освобождения пострадавшего и выражены тем тяжелее, чем длительнее было сдавление.

- Клиническая картина при этом напоминает эректильную фазу шока: пострадавший возбужден (в состоянии эйфории), бледен, пульс учащен.
- В некоторых случаях заболевание с самого начала носит характер торпидной фазы шока: больной апатичен, безучастен к окружающему, у него появляется сонливость, иногда бывает многократная рвота.
- АД падает, развивается картина тяжелой интоксикации.

К числу характерных признаков относят следующие.

- Уменьшение выделения мочи вплоть до анурии. Моча имеет низкую относительную плотность, содержит белок, эритроциты, гиалиновые и зернистые цилиндры, мышечный пигмент — миоглобин.
- В тяжелых случаях больные через 2–3 дня впадают в бессознательное состояние и погибают при явлениях сердечной недостаточности, развившейся на фоне анурии и тяжелой общей интоксикации.
- Одновременно с ухудшением общего состояния нарастают и местные явления: на коже появляются синюшные пятна, а нередко и пузыри с серозно-геморрагическим содержимым.
- Резко усиливается отек конечности. Пульс на периферических сосудах и чувствительность полностью отсутствуют. Появляются очаги некроза.

Исход синдрома длительного раздавливания находится в прямой зависимости от времени и уровня оказания первой медицинской помощи, срочности госпитализации, оснащенности лечебного учреждения и квалификации медицинского персонала.

**ЛЕЧЕНИЕ****Консервативное лечение**

Непосредственно перед освобождением конечности ребенка от сдавления на нее выше места компрессии следует наложить жгут. Этот прием — важнейшее условие оказания медицинской помощи пострадавшим с синдромом длительного раздавливания, так как удастся на время задержать поступление в общий кровоток токсичных продуктов тканевого распада из разможенных сегментов конечности до доставки пострадавшего в лечебное учреждение.

По показаниям осуществляют транспортную иммобилизацию (закрытые и открытые переломы), вводят анальгетики, антигистаминные и сердечные препараты.

Целесообразны проводниковая или футлярная прокаиновая блокада и периодическое умеренное охлаждение конечности.

В реанимационном отделении стационара проводят лечение эндотоксикоза, регионарную гемосорбцию параллельно консервативной терапии острой почечной недостаточности. Эффективны гемодиализ, плазмаферез, гипербарическая оксигенация.

Репозиция, стабильный интрамедуллярный остеосинтез, внеочаговый остеосинтез компрессионно-дистракционным аппаратом при переломах на фоне синдрома длительного раздавливания благоприятно влияют на течение заболевания и облегчают уход за больным ребенком.

Наложение гипсовой лонгеты у этой категории больных резко ограничено из-за возможной дополнительной травматизации мягких тканей.

### **Хирургическое лечение**

Продольная фасциотомия показана при явлениях выраженного нарастающего отека, олигурии и отсутствии эффекта от консервативной терапии.

Некрэктомию выполняют по мере выявления участков некротизированной ткани. Показания к ампутации сдавленной конечности должны быть строго определены (некроз конечности, гангрена).

# Глава 62

## Переломы костей верхней конечности

*М.А. Петров*

Переломы костей верхней конечности составляют 84% всех переломов костей конечностей у детей.

### 62.1. ПЕРЕЛОМЫ КЛЮЧИЦЫ У ДЕТЕЙ

Классификация переломов ключицы не предусмотрена в АОРССФ (Arbeitsgemeinschaft für Osteosynthesefragen/Pediatric Comprehensive Classification of long-bone Fracture — Рабочая группа по вопросам остеосинтеза/Комплексная классификация переломов трубчатых костей у детей). Это связано с тем, что в детском возрасте до 11–12 лет в большинстве случаев переломы ключицы лечат консервативно. Анатомические и возрастные особенности ключицы таковы, что независимо от выраженности, вида смещения и перелома она всегда срастается, в последующем ремоделируется и в течение 1 года после травмы приобретает физиологическую структуру. Именно поэтому основной целью лечения переломов в детском возрасте является иммобилизация в целях купирования болевого синдрома и во избежание вторичных смещений, которые могли бы привести к повреждению кожи и сосудисто-нервного пучка.

У детей младшей возрастной группы перелом фиксируется в повязке Дезо. У детей старшей возрастной группы это может быть повязка типа слинга или просто косынка. Сроки иммобилизации зависят от возраста ребенка и представлены в табл. 62.1.

**Таблица 62.1.** Сроки иммобилизации ключицы у детей в зависимости от возраста



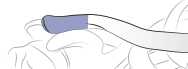





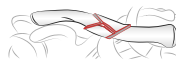



Ключица	Возраст				
	новорожденные	до 1 года	1-4 года	4-7 лет	8-15 лет
	7 дней	10 дней	14 дней	14–21 день	21 день

Показанием к оперативному лечению служат переломы с угрозой повреждения сосудисто-нервного пучка и перфорации кожи, что встречается редко.

У детей старшей возрастной группы (12–15 лет) показанием к оперативному лечению служат не только описанные выше ситуации, но и угловое смещение, а также смещение по оси с захождением отломков более 2 см, так как необходима не только ранняя активизация, но и адекватное сращение переломов. В данной группе классификация осуществляется по схеме АО, представленной в табл. 62.2. Переломы ключицы относятся к группе 15.

У детей старшей возрастной группы в случае переломов со смещением, так же как и у взрослых пациентов, возможны замедленная консолидация и формирование ложного сустава ключицы при консервативном лечении.

**Таблица 62.2.** Классификация переломов ключиц по АО

 15.1. Переломы проксимального отдела ключицы	 15.2. Переломы диафиза ключицы	 15.3. Переломы дистального отдела ключицы
 15.1.A. Внесуставные переломы медиального отдела	 15.1.B. Частичный внутрисуставный перелом медиального отдела	 15.1.C. Полный внутрисуставный перелом медиального отдела
 15.2.A. Простой перелом диафиза ключицы	 15.2.B. Клиновидный перелом диафиза ключицы	 15.2.C. Многофрагментарный перелом диафиза ключицы
 15.3.A. Внесуставный перелом латерального отдела	 15.3.B. Частично внутрисуставной перелом латерального отдела	 15.3.C. Полный внутрисуставной перелом латерального отдела

**Примечания:** А – СС связки не повреждены. В – СС связки частично повреждены. С – СС связки полностью повреждены (СС – связки комплекса ligamentum coracoclaviculare).

### 62.1.1. Переломы ключицы группы 15.1

Переломы медиального отдела ключицы часто являются результатом высокоэнергетического механизма и связаны с многосистемной политравмой.

Методы хирургической фиксации могут быть различными (например, шовная проволоочная петля, крючковидная пластина, периартикулярная пластина, обычная пластинка). В настоящее время не существует стандартизированного метода оперативного лечения для этих очень редких повреждений. Важным условием

является отсутствие фиксирующих элементов в грудино-ключичном сочленении, что может приводить к перелому фиксаторов при движении и миграции металлоконструкций в средостение.

### 62.1.2. Переломы ключицы группы 15.2

При лечении переломов группы 15.2, после 11–13 лет, в случае выраженного углового смещения, захождения по оси более 2 см и наличия множественных фрагментов, лучше выполнить оперативное лечение. Предпочтение отдается стабильному металлоостеосинтезу. При оперативном лечении многооскольчатых повреждений можно применить мостовидную пластину с компрессионным винтом через нее или вне ее (рис. 62.1).

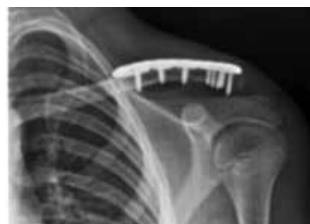

Рис. 62.1. Закрытый перелом 15.2.A со смещением, состояние после репозиции и накостного остеосинтеза

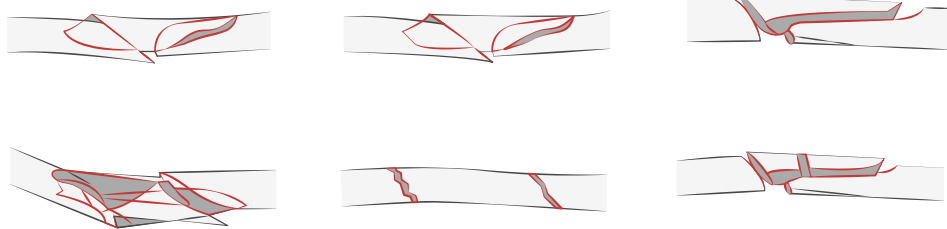


Рис. 62.2. Варианты переломов 15.2 по АО

### 62.1.3. Переломы ключицы группы 15.3.A

Данные переломы происходят без разрыва ключично-клювовидной, трапециевидной (СС-комплекс) и акромиально-ключичной связок. Смещения отломков можно не ожидать. Именно поэтому лечение будет консервативным в повязке Дезо или в слинге.

### 62.1.4. Переломы ключицы групп 15.3.B и 15.3.C

В случае переломов ключицы групп 15.3.B и 15.3.C могут значительно смещаться фрагменты, поэтому применяют открытую репозицию с металлоостеосинтезом репозиционным винтом и мостовидной пластиной (стабильный остеосинтез).

При данных повреждениях разрываются трапециевидная, акромиально-ключичная, акромиально-клювовидная связки (рис. 62.3). Повреждение затрагивает акромиально-ключичный сустав или внешнюю треть ключицы, медиальную по отношению к связкам. Не остается никакого костного или связочного соединения между медиальными 2/3 ключицы, к которой прикреплены грудина, лопатка и рука. В результате вес руки смещает руку вниз и вперед. Данный вид повреждения аналогичен разрыву акромиально-ключичного сочленения Rockwood III–VI. Для

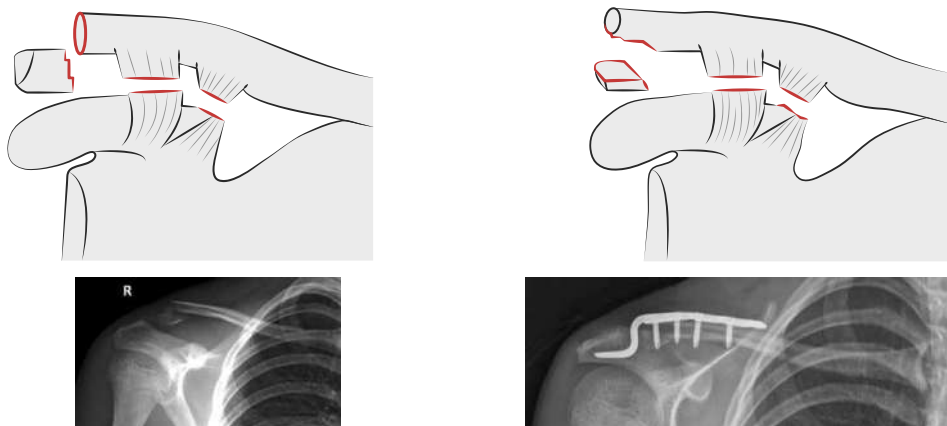


Рис. 62.3. Перелом ключицы группы 15.3 до открытой репозиции и после оперативного лечения

стабилизации данного сегмента и скорейшего восстановления функции ребенка оперируют с фиксацией сегмента клювовидной пластиной.

В младшей и средней детской возрастной группе преобладают консервативные методы лечения. У детей старшей возрастной группы тактика лечения переломов и вывихов ключицы незначительно отличается от таковой у взрослых.

## 62.1.5. Вывихи ключицы

### ГРУДИНО-КЛЮЧИЧНЫЙ ВЫВИХ

Грудино-ключичный вывих бывает передним, задним, верхним и нижним. Острый задний (верхний или нижний) ключично-грудинный вывих может быть опасной для жизни ситуацией и нуждается в экстренном оперативном лечении в связи с риском повреждения сосудисто-нервного пучка. Рекомендовано участие в составе оперирующей бригады (при возможности) торакального хирурга, так как возможна компрессия загрудинных и подключичных структур. В остром периоде в основном применяют закрытое вправление. При невозможности или при сроках давности более 7 дней рекомендовано открытое вправление с пластикой связочно-аппарата с использованием синтетических материалов или аутосухожилий, что предпочтительнее.

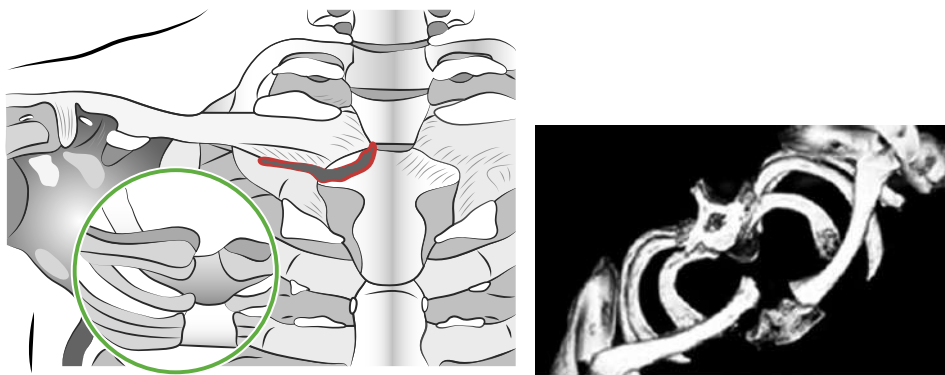


Рис. 62.4. Верхний заднегрудинный вывих ключицы (схема). Компьютерная томография



Передние вывихи медиального конца ключицы (верхний и нижний) не угрожают жизни. Можно предпринимать закрытые и открытые методы оперативного лечения в отсроченном порядке. Рекомендована пластика капсулы ауто сухожилием в виде восьмерки (возможно использование сухожилия *m. gracilis*).

### АКРОМИАЛЬНО-КЛЮЧИЧНЫЕ ВЫВИХИ

При разрывах акромиально-ключичного сочленения также учитывают наличие разрыва связочного аппарата, так как дальнейшее смещение ключицы зависит от наличия или отсутствия разрыва капсульно-связочного аппарата. Оценка происходит на основании рентгенологической и клинической картины. Оперативное лечение показано при разрывах по классификации Rockwood III–VI типа. Используют открытое вправление вывиха с фиксацией клювовидной пластиной (аналогично переломам типа 15.3) или варианты восстановления связочного аппарата с использованием различных малоинвазивных технологий.

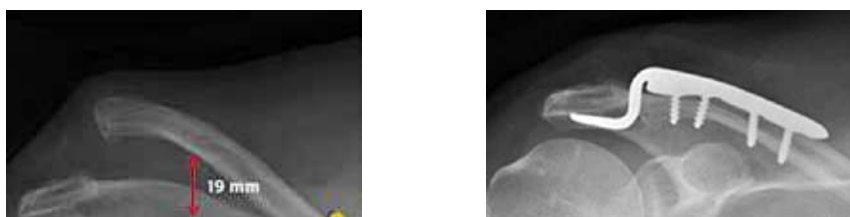



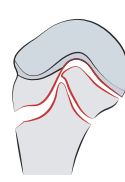




Рис. 62.5. Разрыв акромиально-ключичного сочленения IV типа по Rockwood до и после репозиции

## 62.2. ПЕРЕЛОМЫ ПЛЕЧЕВОЙ КОСТИ

### 62.2.1. Переломы проксимального отдела плечевой кости

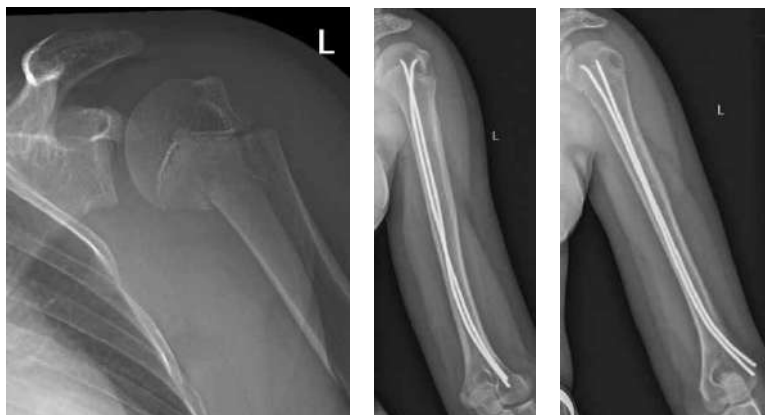Таблица 62.3. Классификация эпифизарных переломов проксимального отдела плечевой кости по АОРССФ

Простой	Многофрагментарный	Простой	Многофрагментарный
 <p>Эпифизеолиз 11-Е/1.1</p>		 <p>Эпиметафизарный перелом 11-Е/4.1</p>	 <p>Эпиметафизарный перелом 11-Е/4.2</p>
 <p>Метаэпифизеолиз 11-Е/2.1</p>	 <p>Метаэпифизеолиз с метафизарным фрагментом 11-Е/2.2</p>	 <p>Перелом эпифиза 11-Е/8.1</p>	 <p>Многофрагментарный перелом эпифиза 11-Е/8.2</p>

Наиболее часто в детском возрасте встречаются переломы типа 11-Е/1.1 и 11-Е/2.1.

При переломах без смещения используется гипсовая иммобилизация на период консолидации с периодическим контролем 1 раз в 7 дней в целях исключения вторичных смещений. Прогноз, как правило, благоприятный.

При переломах со смещением в настоящее время наиболее часто используется закрытая репозиция с ретроградным интрамедуллярным остеосинтезом эластичными стержнями аналогично метаэпифизарным переломам (см. ниже).

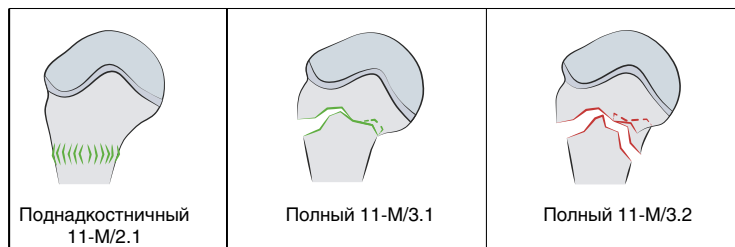

**Рис. 62.6.** Закрытый аддукционный перелом типа 11-Е/2.2 до и после оперативного лечения

Многофрагментарные метаэпифизарные переломы (11-Е/4.2, 11-Е/2.2) встречаются достаточно редко. Наиболее оптимальным выбором являются также закрытая репозиция, ретроградный остеосинтез эластичными стержнями. При невозможности его выполнения рекомендуется открытая репозиция.

При переломах типа 11-Е/8.1, 11-Е/8.2, 11-Е/4.2 и смещении отломков в полость сустава рекомендуется открытая репозиция или репозиция с использованием артроскопии с фиксацией винтами. Однако данные виды переломов встречаются крайне редко.

**Таблица 62.4.** Классификация метафизарных переломов проксимального отдела плечевой кости по АОРССФ



При переломах проксимального отдела плечевой кости выделяют вколоченные, поднадкостничные и переломы со смещением отломков, которые делят на абдукционные (когда периферический отломок смещен кнутри, а центральный — кнаружи) и аддукционные (при них периферический отломок смещен кнаружи).

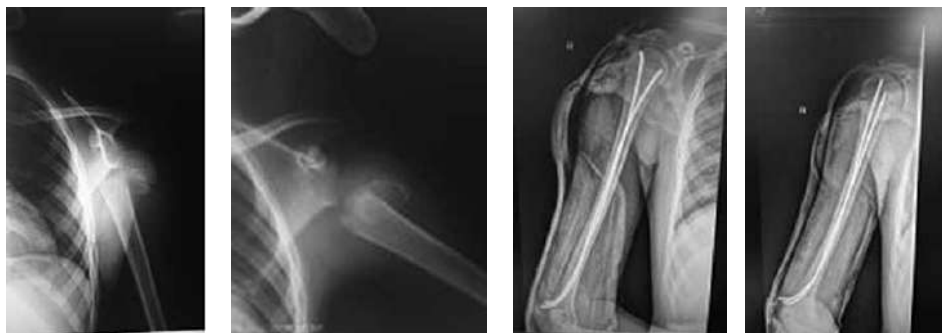## ЛЕЧЕНИЕ

Поднадкостничные переломы и переломы без смещения лечат консервативно в гипсовой лонгете или повязке Дезо (можно в ортезе) в зависимости от возраста.

При переломах со смещением методом выбора является закрытая одномоментная репозиция, чаще всего с фиксацией отломков. В случае аддукционного перелома репозиция выполняется по Уитмену–Громову.

В настоящее время фиксация в гипсовой отводящей повязке не является оптимальной, и предпочтение отдается остеосинтезу.

Для фиксации этих переломов у детей оптимально использование эластичных интрамедуллярных стержней даже в случае очень нестабильного перелома и необходимости проведения стержней за ростковую зону, так как колончатый сегмент хряща зоны роста не повреждается и рост кости не нарушается.



**Рис. 62.7.** Закрытый абдукционный перелом 11-М/3.2 до и после репозиции и фиксации интрамедуллярными штифтами

### 62.2.2. Переломы диафиза плечевой кости, тип 1-D

Переломы диафиза плечевой кости составляют до 25% всех видов переломов плеча. Вследствие сложной анатомии сегмента имеется большое количество вариантов смещения отломков. Среди переломов диафиза плечевой кости у детей выделяют следующие типы.

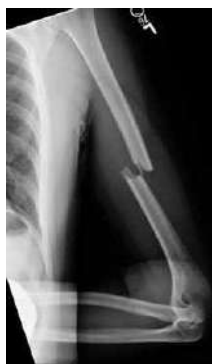#### ПРОСТЫЕ ПОПЕРЕЧНЫЕ И МНОГООСКОЛЬЧАТЫЕ ПЕРЕЛОМЫ ДИАФИЗА ПЛЕЧЕВОЙ КОСТИ БЕЗ СМЕЩЕНИЯ ОТЛОМКОВ

При переломах без смещения рекомендуется консервативное лечение — фиксация поврежденной конечности гипсовой лонгетой на весь срок консолидации перелома.

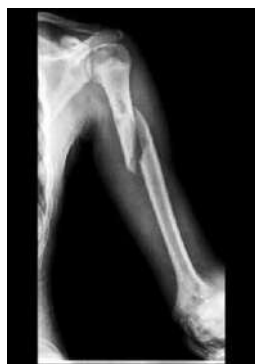Гипсовая лонгета накладывается в положении сгибания 90° в локтевом суставе от кончиков пальцев до угла лопатки здоровой конечности на весь срок консолидации перелома (до 6 нед с момента травмы).

Контрольное рентгенологическое исследование поврежденного сегмента необходимо 1 раз в 7 дней, в целях оценки положения отломков и отслеживания формирования вторичного смещения отломков.

В настоящее время показания к интрамедуллярному остеосинтезу расширены при данном типе переломов, поскольку данные переломы крайне нестабильны и могут сместиться на этапах консервативного лечения.



**Рис. 62.8.** Простой полный поперечный перелом, тип 12-D/4.1

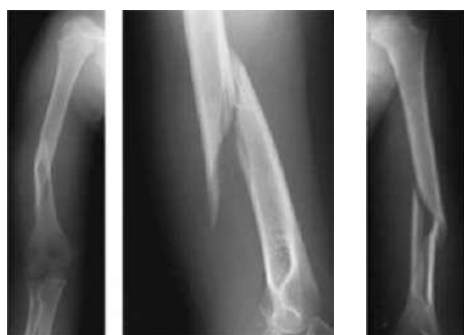

**Рис. 62.9.** Простой полный косой или спиралевидный перелом, тип 12-D/5.1

### ДИАФИЗАРНЫЕ ПЕРЕЛОМЫ ПЛЕЧЕВОЙ КОСТИ СО СМЕЩЕНИЕМ ОТЛОМКОВ

Переломы данного типа со смещением отломков наиболее часто сопровождаются повреждением лучевого нерва. Анатомически нерв расположен очень близко к кости, и наиболее часто его повреждение состоит в контузии отломком при переломе в средней и нижней трети диафиза.

Рекомендованы закрытая репозиция и интрамедуллярный остеосинтез с помощью эластичных стержней.



**Рис. 62.10.** Косой фрагментарный перелом плечевой кости, тип 12-D/5.2

В зависимости от того, к какому сегменту (проксимальному или дистальному) ближе расположена плоскость перелома, выделяют следующие варианты остеосинтеза: антеградный — вход для стержней формируется в проксимальном отломке, ретроградный — точка входа для стержней расположена в дистальном метафизе кости.

Предпочтение отдается введению стержней в дистальный отломок в области латерального метафиза.

Под периодическим рентгенологическим контролем выполняется закрытая репозиция перелома и стержни поочередно заводятся в противоположный отломок. В послеоперационном периоде желательно наложение гипсовой лонгеты сроком от 10 до 20 дней, так как это способствует снижению болевого синдрома и отека в области перелома.

При остеосинтезе возможно ятрогенное повреждение лучевого нерва штифтом. Именно поэтому проведение штифта в зоне перелома из отломка в отломок должно быть максимально осторожным.

Удаление металлофиксаторов целесообразно после полной консолидации и органотипической перестройки кости.

Аппарат внешней фиксации. Показания: многооскольчатые переломы, открытые переломы, тяжесть состояния пациента, не позволяющая выполнить интрамедуллярный остеосинтез.

Безопасные точки введения штифтов: в проксимальном отделе — по латеральной поверхности; в средней трети введение штифтов не рекомендовано; в дистальном отделе штифты наиболее безопасно устанавливать по задней поверхности.

Открытая репозиция и накостный блокируемый остеосинтез пластинами крайне редко используются в детской практике.

Основным показанием является клиническая картина ранения сосудисто-нервного пучка на уровне перелома и необходимость его ревизии.

### 62.2.3. Переломы дистального отдела плечевой кости, типы 13-М и 13-Е

Переломы дистального отдела плечевой кости у детей составляют до 24% всех переломов верхней конечности и до 60% всех видов переломов плечевой кости. Данная группа переломов является одной из наиболее сложных в лечении и реабилитации, поскольку практически не имеет допустимых смещений, которые не отражаются на внешнем виде или функции конечности.

Чрез- и надмышелковые переломы, переломы дистального эпифиза плечевой кости по классификации АОРСССF — это тип 13: 1 (плечо), 3 — дистальный сегмент.

Переломы дистального отдела плечевой кости подразделяются на метафизарные и эпифизарные.

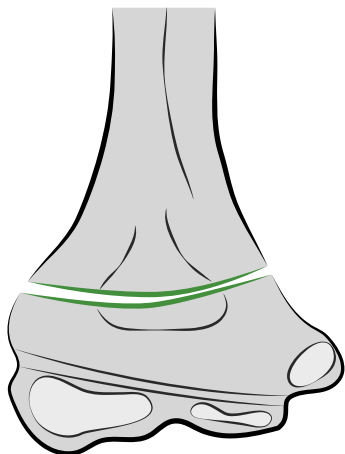


Рис. 62.11. Метафизарный перелом, тип 13-М

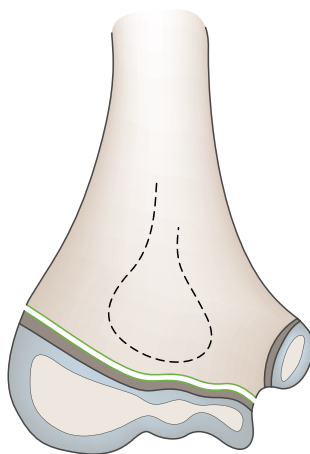


Рис. 62.12. Эпифизарный перелом, тип 13-Е

## ПРОСТЫЕ ПЕРЕЛОМЫ ДИСТАЛЬНОГО ОТДЕЛА ПЛЕЧЕВОЙ КОСТИ, ТИП 13-М

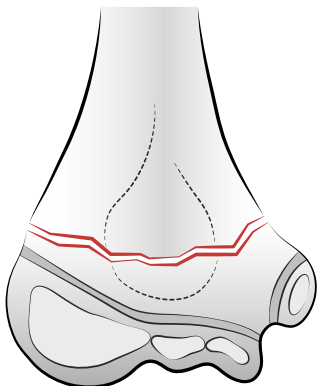


Рис. 62.13. Чрезмыщелковый перелом плечевой кости, тип 13-М/3.1 I

Чрез- и надмыщелковые переломы без смещения. Лечение консервативное: гипсовая иммобилизация в положении сгибания (угол сгибания меньше или равен  $90^\circ$ ) от пальцев кисти до надплечья на весь период консолидации перелома.

- Необходимо амбулаторное наблюдение пациента.
- Контрольная рентгенография на следующие сутки и далее 1 раз в 7 дней в целях контроля за положением отломков и своевременной диагностики вторичного смещения отломков.

Чрез- и надмыщелковые переломы со смещением, для которых характерно наличие контакта между отломками.

По механизму травмы выделяют сгибательные переломы (при падении на согнутую руку), при этом

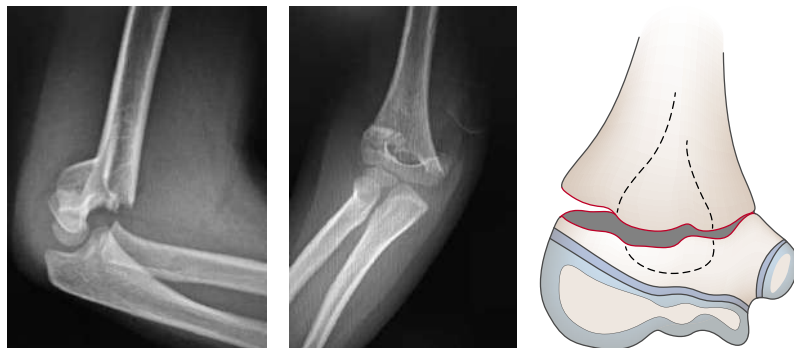


Рис. 62.14. Чрезмыщелковый перелом плечевой кости, тип 13-М/3.1 II

дистальный отломок смещается кпереди, и разгибательные переломы (при падении на разогнутую руку), при этом дистальный отломок смещается кзади.

Показаны закрытая репозиция и гипсовая иммобилизация.

При разгибательных переломах репозиция осуществляется в следующей последовательности: тракция по оси кости для устранения смещения по оси, затем устраняется боковое смещение либо мануальным путем, либо отведением предплечья в ту или иную сторону. Ротационный компонент смещения дистального отломка устраняется путем ротации предплечья. Затем осуществляется сгибание в локтевом суставе, что устраняет смещение дистального отломка кзади.

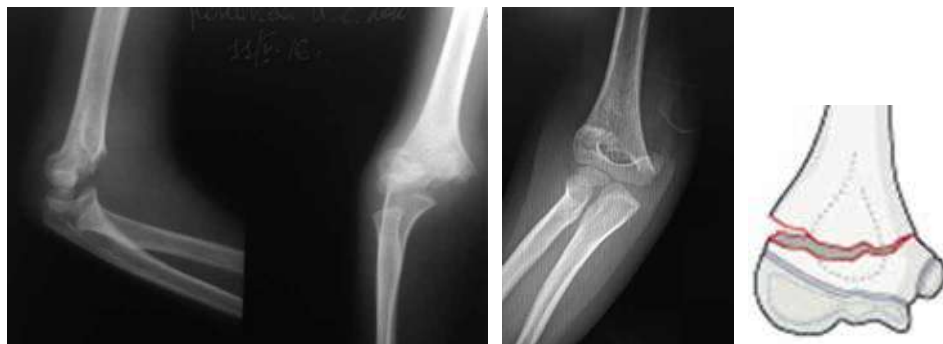При сгибательных переломах репозиция осуществляется в положении разгибания.

После репозиции принимается решение о необходимости остеосинтеза: в случае если перелом удастся удержать в правильном положении лишь в положении максимального сгибания, предпочтение отдается спицевому остеосинтезу, поскольку длительное положение руки в положении сгибания на фоне нарастания отека может приводить к нейро- и микроциркуляторным нарушениям. Использование спицевого остеосинтеза позволяет осуществлять иммобилизацию в среднефизиологическом положении.

В случае стабильного положения отломков после репозиции возможна гипсовая иммобилизация в положении сгибания в локтевом суставе от 100° и более.

- Необходимо амбулаторное наблюдение пациента.
- Контрольная рентгенография на следующие сутки и далее 1 раз в 7 дней в целях контроля за положением отломков при отказе от остеосинтеза в целях диагностики вторичного смещения отломков.

Чрез- и надмышелковые переломы со смещением, при которых отсутствует контакт между отломками, тип 13-М/3.1 III–IV.



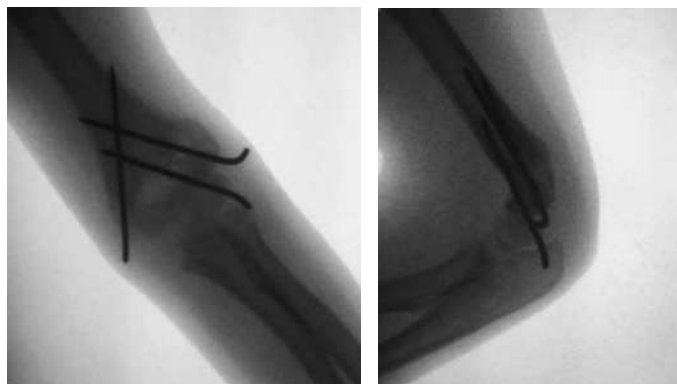
**Рис. 62.15.** Чрезмышелковый перелом плечевой кости, тип 13-М/3.1 III

При данном типе переломов после репозиции (методика описана выше) во всех случаях показано проведение спицевого остеосинтеза. Возможна установка спиц из латерального доступа (2–3 спицы) или из латерального и медиального доступов (рис. 62.16, 62.17). При установке спицы из медиального доступа надо помнить о возможности повреждения локтевого нерва, в связи с чем установка должна осуществляться с учетом всех анатомических ориентиров.

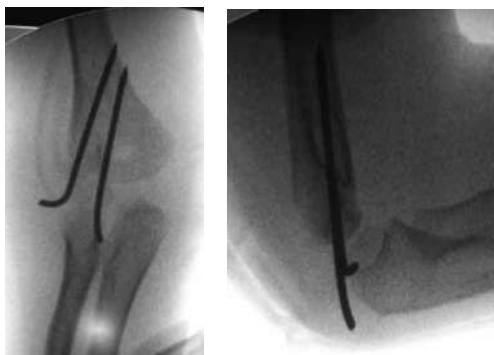Гипсовая иммобилизация обязательна — гипс от пальцев до надплечья.

Закрытая репозиция — остеосинтез с помощью спиц и гипсовая иммобилизация (метод Jude, или остеосинтез перелома спицами в положении крест-накрест).

Многооскольчатые переломы дистального конца плечевой кости, тип 13-М/3.2 III–IV.



**Рис. 62.16.** Остеосинтез по методу Jude перекрещенными спицами



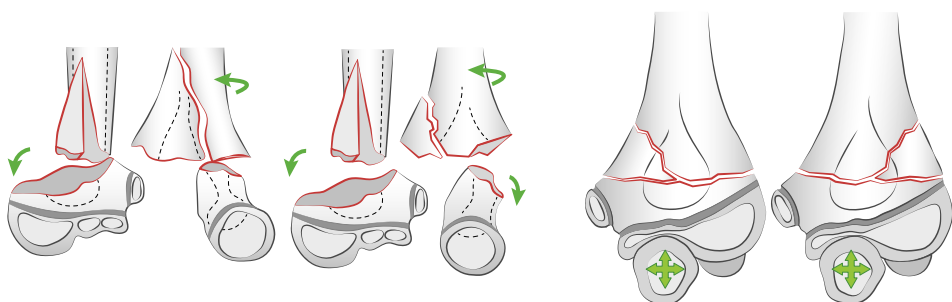
**Рис. 62.17.** Остеосинтез. Французский метод латеральным доступом

Данный вид перелома не характерен для детского возраста.

Аккуратно выполненная закрытая репозиция и фиксация спицами — наиболее оптимальный вариант для данного вида переломов.

Показания.

- Малое количество отломков.
- Отломки среднего или большого размера.
- Переломы без смещения или с минимальным смещением отломков.



**Рис. 62.18.** Многооскольчатые переломы дистального конца плечевой кости, тип 13-M/3.2 III–IV

Практически полностью аналогичны переломам взрослого человека типы 13-A3-B3-C3. Отсюда и происходит схожесть в оперативном лечении данного вида переломов. В большинстве случаев необходима открытая репозиция — стабильный остеосинтез.

До и после репозиции и металлоостеосинтеза.

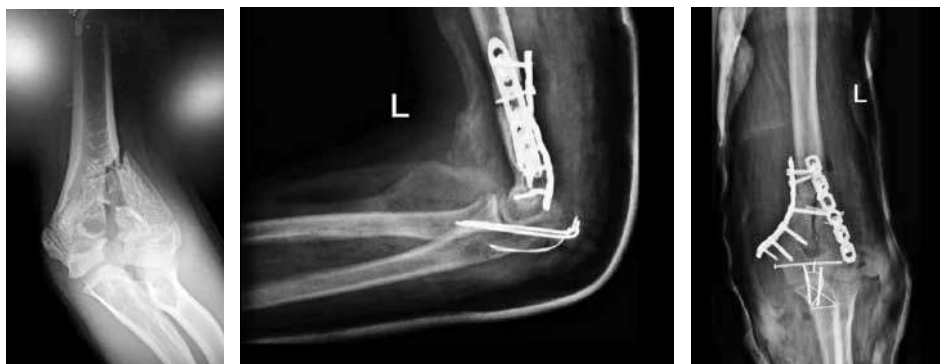Показания.

- Большое количество отломков, вне зависимости от их размера.
- Заведомая неэффективность других методов оперативного лечения.
- Невозможность технически выполнить другие методы оперативного лечения.

Предпочтителен задний доступ с остеотомией или без остеотомии локтевого отростка. В обоих вариантах необходимо выделение локтевого нерва. Остеосинтез возможен в детском возрасте только с использованием винтов при достижении абсолютной стабильности. При невозможности достичь абсолютной стабильности рекомендуется остеосинтез пластинами. При остеотомии локтевого отростка остеосинтез последнего осуществляется по Веберу на двух спицах и серкляжным проволочным швом.

Отрыв медиальной надмыщелка плечевой кости, тип 13-M/7m.





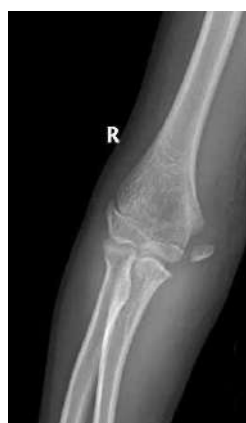**Рис. 62.19.** Многооскольчатые переломы дистального конца плечевой кости, тип 13-М/3.2 III–IV

Отрыв медиального надмыщелка легко перепутать с зоной роста, в связи с чем при подозрении на данный тип перелома рекомендовано рентгенологическое исследование здорового сустава (для сравнения).

Консервативное лечение возможно при переломах без смещения — гипсовая иммобилизация на весь срок консолидации перелома.

Открытая репозиция и остеосинтез перелома показаны при любых видах смещения.

Доступы: 13-М/7m — медиальный с обязательным выделением локтевого нерва на протяжении при переломе медиального надмыщелка; 13-Е/7l — латеральный: фиксация отломков в зависимости от возраста пациента выполняется с помощью спиц разного диаметра или канюлированных винтов.

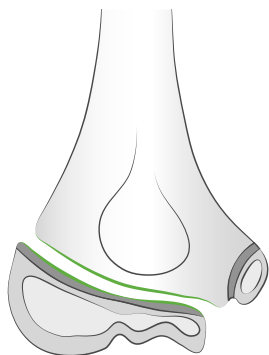


**Рис. 62.20.** Отрыв медиального надмыщелка, тип 13-М/7m

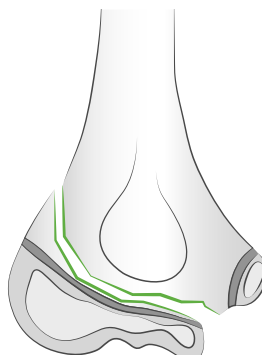
### ЭПИФИЗАРНЫЕ ПЕРЕЛОМЫ ДИСТАЛЬНОГО ОТДЕЛА ПЛЕЧЕВОЙ КОСТИ, ТИП 13-Е

Аналогично метафизарным переломам подразделяются на простые переломы без смещения и со смещением отломков.

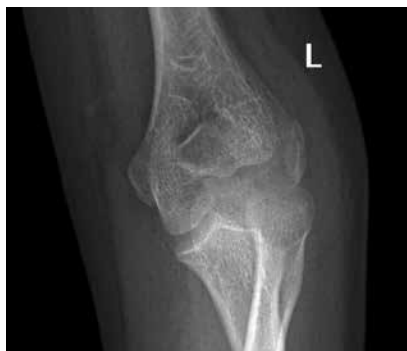Простые эпифизарные переломы дистального отдела плечевой кости.



**Рис. 62.21.** Тип 13-Е/1 I — эпифизеолиз без смещения отломков

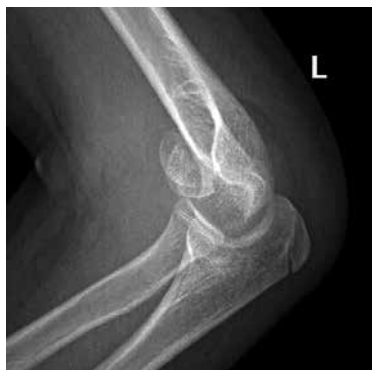

**Рис. 62.22.** Тип 13-Е/2.1 — метаэпифизеолиз без смещения отломков

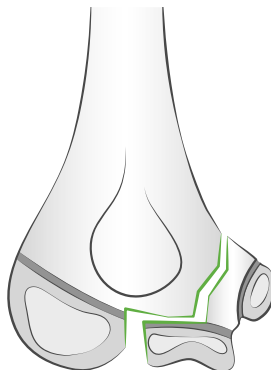


**Рис. 62.23.** Тип 13-Е/4.1 М — метаэпифизарный перелом блока плечевой кости

Аналогична технике при простых переломах типа 13-М. Спицы могут быть установлены только из латерального доступа, что само по себе безопасно.



**Рис. 62.24.** Тип 13-Е/4.1 L — метаэпифизарный перелом головки мыщелка плечевой кости



Лечение — гипсовая иммобилизация на весь срок консолидации перелома. Гипсовая лонгета накладывается в положении сгибания в локтевом суставе  $90^\circ$ . Фиксация — от надплечья до основных фаланг пальцев.

- Необходимо амбулаторное наблюдение пациента.
- Контрольная рентгенография на следующие сутки и далее 1 раз в 7 дней в целях контроля за положением отломков и своевременной диагностики вторичного смещения отломков.

При незначительном смещении отломков возможно проведение закрытой репозиции и остеосинтеза с помощью спиц.

Лечение консервативное.

Показание — переломы без смещения отломков.

Гипсовая иммобилизация на весь срок консолидации перелома. Гипсовая лонгета накладывается в положении сгибания в локтевом суставе  $90^\circ$ . Фиксация — от надплечья до основных фаланг пальцев.

- Необходимо амбулаторное наблюдение пациента.
- Контрольная рентгенография на следующие сутки и далее 1 раз в 7 дней в целях контроля за положением отломков и своевременной диагностики вторичного смещения отломков.

Оперативное лечение показано при всех вариантах со смещением отломков, поскольку перелом относится к внутрисуставным и не допускает каких-либо смещений. Закрытая репозиция данных типов переломов невозможна.

При переломах головки мыщелка плечевой кости со смещением (13-Е/4.1 L) доступ латеральный, остеосинтез осуществляется двумя или тремя спицами.

При переломах типа 13-Е/4.1 М (блок плечевой кости) доступ медиальный с выделением локтевого нерва, остеосинтез осуществляется двумя или тремя спицами.

Гипсовая иммобилизация обязательна при использовании в качестве фиксаторов спиц, при использовании винтов — по показаниям.

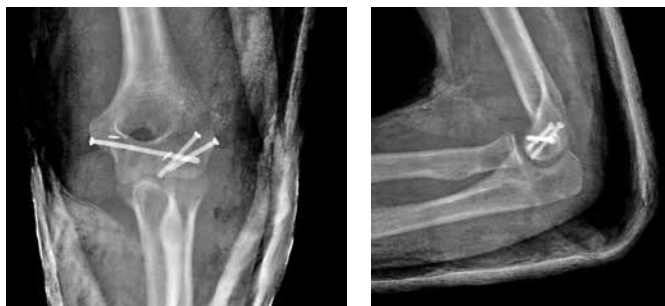


Рис. 62.25. Перелом типа 13-E/4.1 М. Две недели после операции

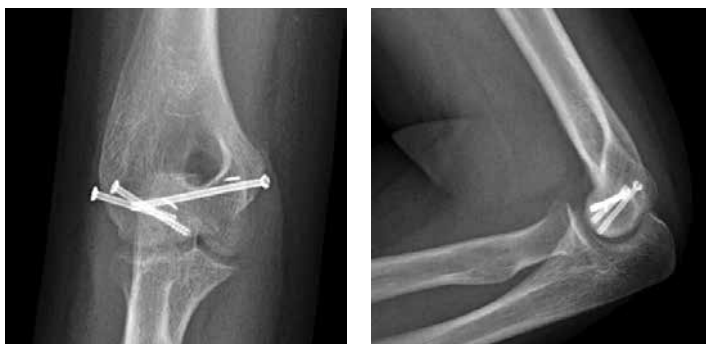

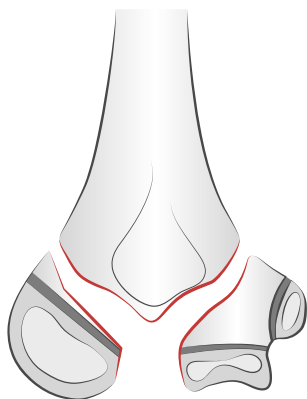
Рис. 62.26. Перелом типа 13-E/4.1 М. Контрольная рентгенография через 2 мес

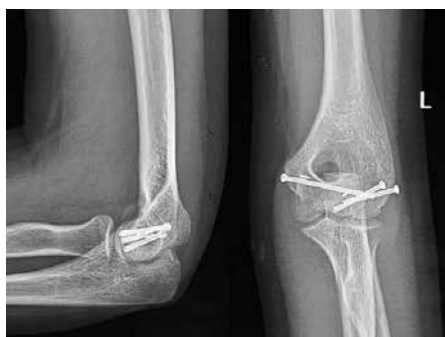

Рис. 62.27. Перелом типа 13-E/4.1М. Контрольная рентгенография через 6 мес

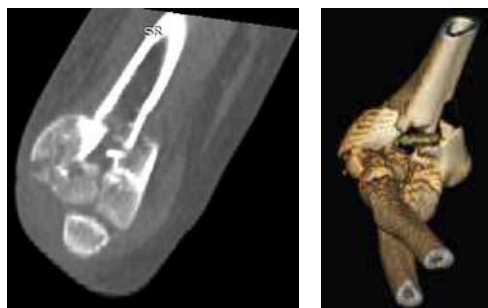

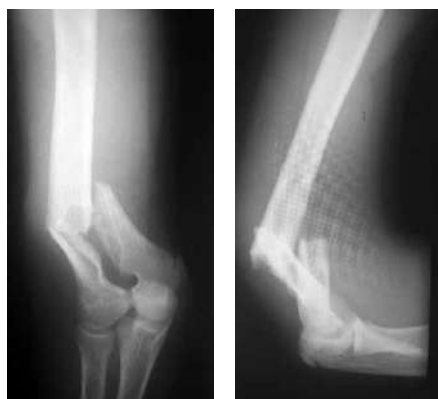Рис. 62.28. Тип 13-E/4.2 — многооскольчатый перелом дистального метафиза плечевой кости



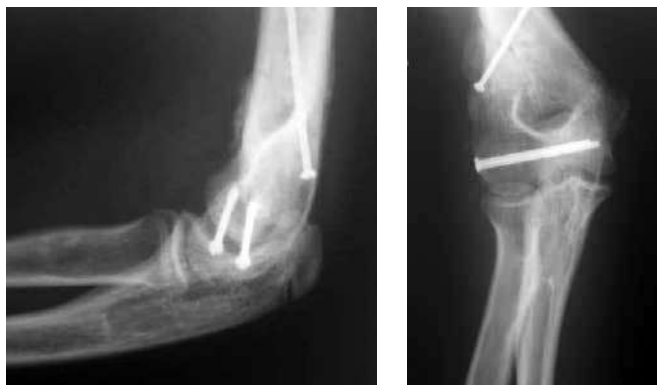**Рис. 62.29.** Перелом плечевой кости типа 13-E/4.2



**Рис. 62.30.** Т-образный перелом дистального отдела плечевой кости типа 13-E/4.2

Морфология данного типа перелома идентична типу 13-С из взрослой практики (Т-, Y-образный).

Все оскольчатые внутрисуставные переломы — показание к открытой репозиции и абсолютно стабильному остеосинтезу. Наиболее оптимальный доступ — задний с остеотомией локтевого отростка. У детей старшей возрастной группы для фиксации дистального (собранного) отломка к проксимальному целесообразно использование прыдозогнутых анатомических пластин.



**Рис. 62.31.** Тип 13-E/4.2. Результат через 12 мес. Достигнут хороший клинический и рентгенологический результат

## 62.3. ПЕРЕЛОМЫ ПРОКСИМАЛЬНОГО ОТДЕЛА КОСТЕЙ ПРЕДПЛЕЧЬЯ

Тип 21 по АО. г—лучевая кость/и—локтевая кость.

### 62.3.1. Изолированные переломы проксимального отдела лучевой кости

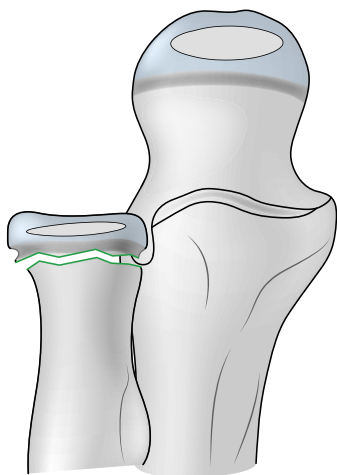
Эпифизарный тип переломов. Простые переломы проксимального отдела лучевой кости.

Лечение консервативное — гипсовая иммобилизация поврежденного сегмента на весь срок консолидации перелома.

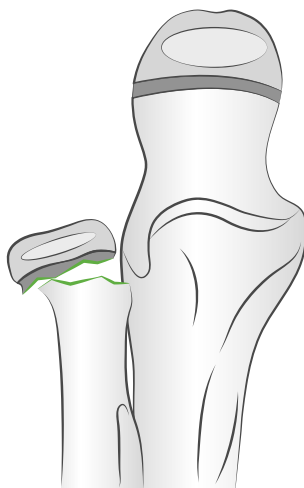
Гипсовая лонгета накладывается в положении сгибания в локтевом суставе 90° в положении пронации предплечья, что позволяет избежать вторичного смещения.

- Необходимо амбулаторное наблюдение пациента.
- Контрольная рентгенография на следующие сутки и далее 1 раз в 7 дней в целях контроля за положением отломков и своевременной диагностики вторичного смещения отломков.

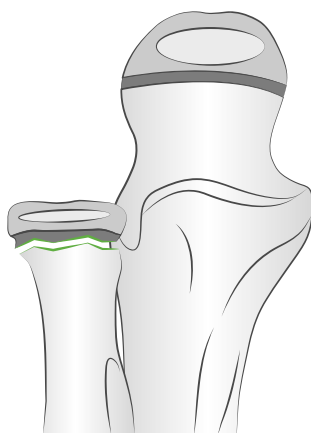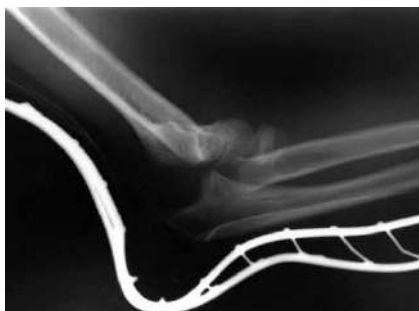Эпифизолиз головки лучевой кости со смещением отломков — угловое смещение и смещение по ширине составляют меньше половины диаметра кости.



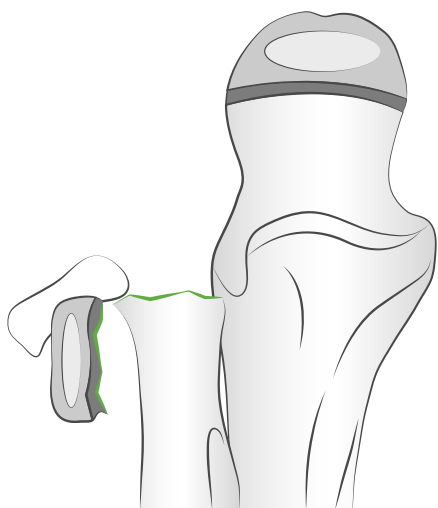
**Рис. 62.32.** Эпифизолиз головки лучевой кости, тип 21r-E/1.1 SH I. Линия перелома проходит через ростковую зону. Отсутствует угловое смещение и смещение по ширине кости



**Рис. 62.33.** Перелом, тип 21-r/E 1.1 SH II



**Рис. 62.34.** Вывих костей предплечья, метаэпифизолиз головки лучевой кости, тип 21-r/E 1.1 SH III



**Рис. 62.35.** Перелом шейки лучевой кости с полным смещением отломков

Эпифизеолиз головки лучевой кости со смещением отломков — угловое смещение и смещение по ширине составляют больше половины диаметра кости.

Лечение — закрытая репозиция и гипсовая иммобилизация. Репозиция по Свинухову/Ворохобову. Принцип репозиции: при согнутой до  $90^\circ$  конечности в локтевом суставе осуществляют тягу по оси конечности с одновременными ротационными движениями из положения супинации в пронацию (5–7 движений), после чего в положении разгибания в локтевом суставе и пронации предплечья осуществляется контрольная рентгеноскопия. При удовлетворительном положении отломков фиксации не требуется. Иммобилизация — от средней трети плеча до пястно-фаланговых суставов в положении сгибания в локтевом суставе  $90^\circ$  и пронации предплечья.

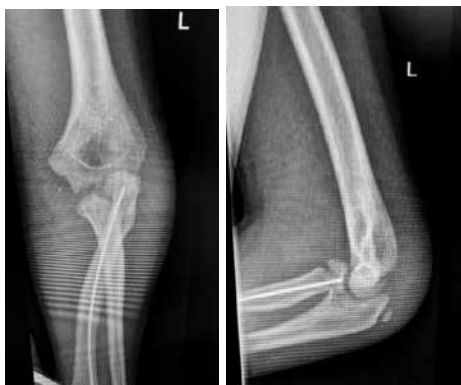При невозможности закрытой репозиции по Свинухову рекомендована репозиция по Баирову: через кожный прокол вводится спица, которой, как рычагом, осуществляется репозиция смещенного фрагмента. Возможен ретроградный остеосинтез спицей.

**Важно!** Острый конец спицы не должен выходить в полость локтевого сустава, так как это может привести к повреждению суставного хряща костей, образующих локтевой сустав.

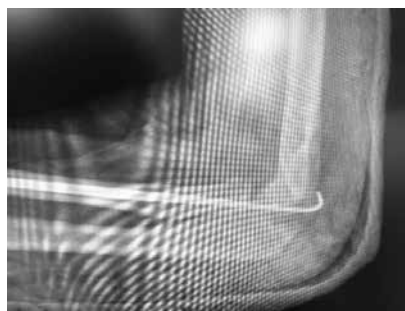Существует методика репозиции на интрамедуллярном эластичном штифте, когда изогнутый кончик последнего используется как джойстик для репозиции фрагмента.

Переломы типа 21г-Е/2 — это оскольчатые переломы по типу метаэпифизеолиза.

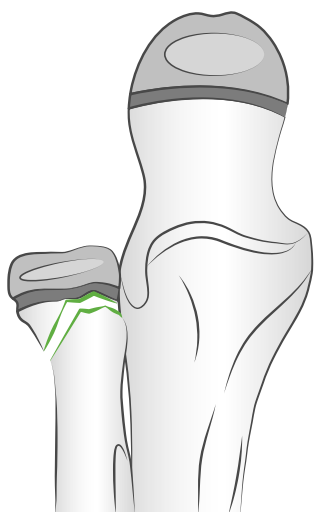
Для данного вида переломов характерно отсутствие смещения отломков, между отломками всегда есть соприкосновение.



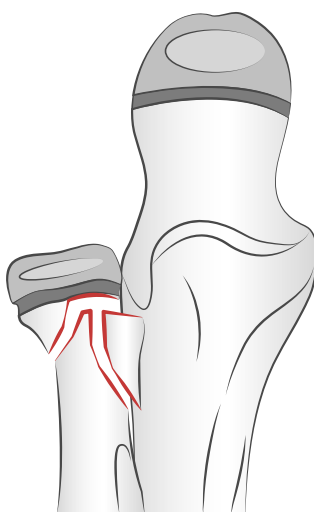
**Рис. 62.36.** Ретроградный вариант остеосинтеза



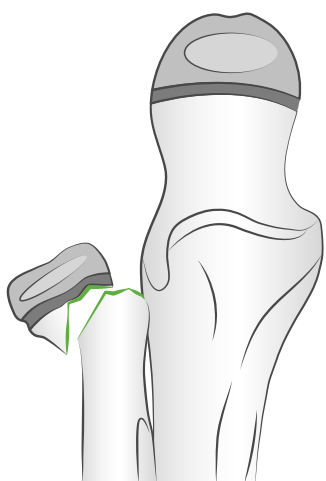
**Рис. 62.37.** Антеградный вариант остеосинтеза (металлофиксатор проходит через локтевой сустав)



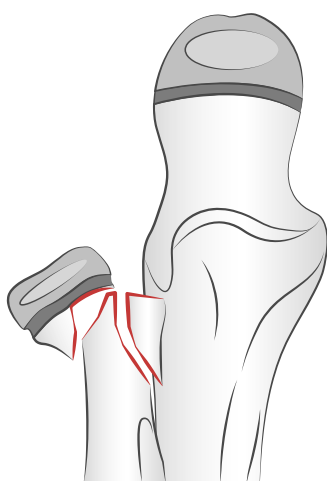
**Рис. 62.38.** Простые типа 21r-E/2.1SH I



**Рис. 62.39.** Сложные (многооскольчатые) типа 21r-E/2.2 SH I



**Рис. 62.40.** Простые типа 21r-E/2.1 SH II



**Рис. 62.41.** Сложные (многооскольчатые) типа 21r-E/2.2 SH II

Для данного вида переломов характерно угловое смещение, смещение отломков по ширине меньше диаметра кости. Также между отломками есть соприкосновение. Лечение — аналогично переломам типа 21-г/Е 1.1 SH III.

Для данного вида переломов характерно полное смещение отломков (угловое смещение и смещение по ширине составляют больше половины диаметра кости), как правило, отсутствует контакт между отломками.

Лечение — аналогично переломам типа 21-г/Е 1.1 SH III.

При неэффективности показаны открытая репозиция и остеосинтез перелома.

Показанием являются многооскольчатые переломы с полным смещением отломков.

Закрытая репозиция неэффективна.

Переломы непосредственно головки (эпифиза) лучевой кости.

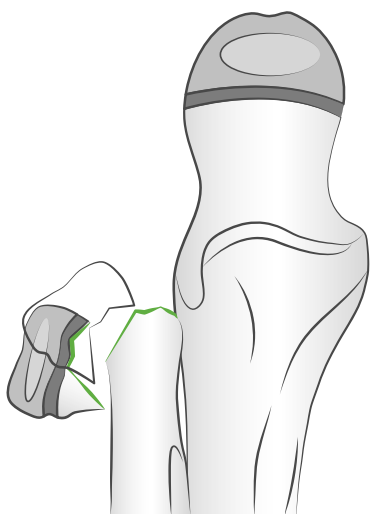


Рис. 62.42. Простые типа 21г-Е/2.1 SH II

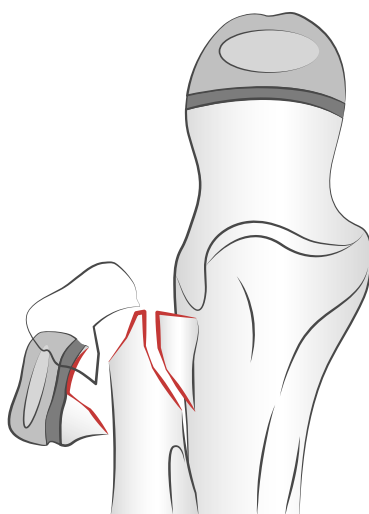


Рис. 62.43. Сложные типа 21г-Е/2.2 SH II (крайне редко встречаются у детей)

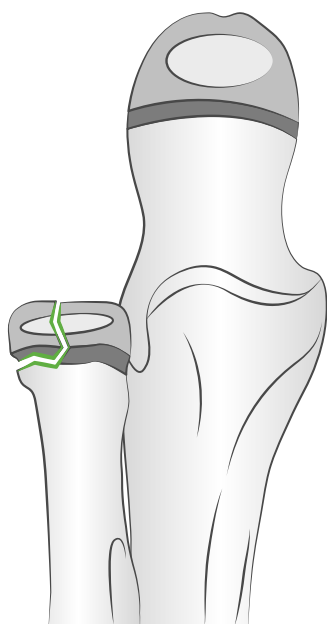


Рис. 62.44. Простые типа 21г-Е/3.1 SH II

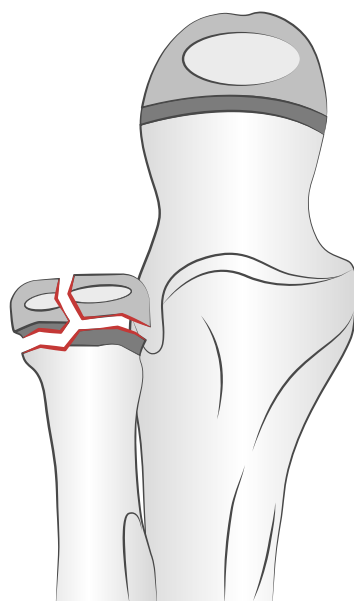


Рис. 62.45. Сложные (многооскольчатые) типа 21г-Е/3.2 SH II

Эпиметафизарные переломы проксимального отдела лучевой кости. При переломах данного типа без смещения возможно консервативное лечение. При переломах с любым видом смещений показаны открытая репозиция и остеосинтез, допустимых смещений в данной локализации не существует.



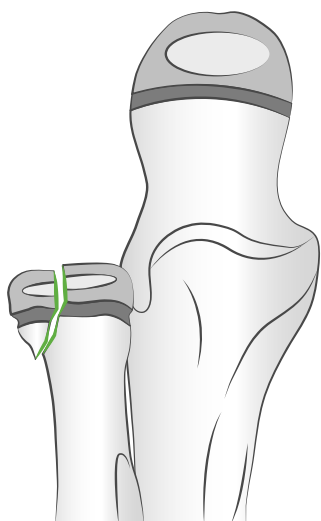


Рис. 62.46. Простые типа 21r-E/4.1 SH II

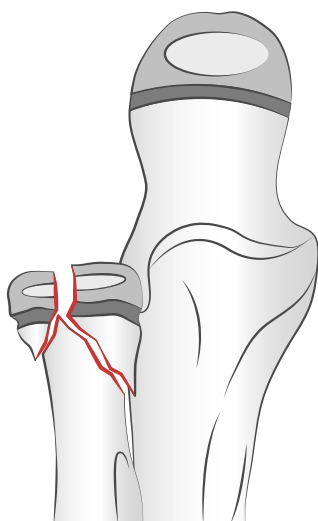


Рис. 62.47. Сложные (многооскольчатые) типа 21r-E/4.2 SH II

Отсутствует угловое смещение и смещение по ширине кости.

Лечение консервативное — гипсовая иммобилизация поврежденного сегмента на весь срок консолидации перелома.

Гипсовая лонгета накладывается в положении сгибания в локтевом суставе 90° с максимальной пронацией предплечья.

- Необходимо амбулаторное наблюдение пациента.
- Контрольная рентгенография на следующие сутки и далее 1 раз в 7 дней в целях контроля за положением отломков и своевременной диагностики вторичного смещения отломков.

Для данного вида переломов характерно отсутствие смещения отломков, между отломками всегда есть соприкосновение.

Лечение консервативное — гипсовая иммобилизация поврежденного сегмента на весь срок консолидации перелома.

Гипсовая лонгета накладывается в положении сгибания в локтевом суставе 90° с максимальной пронацией предплечья.

- Необходимо амбулаторное наблюдение пациента.
- Контрольная рентгенография на следующие сутки и далее 1 раз в 7 дней в целях контроля за положением отломков и своевременной диагностики вторичного смещения отломков.

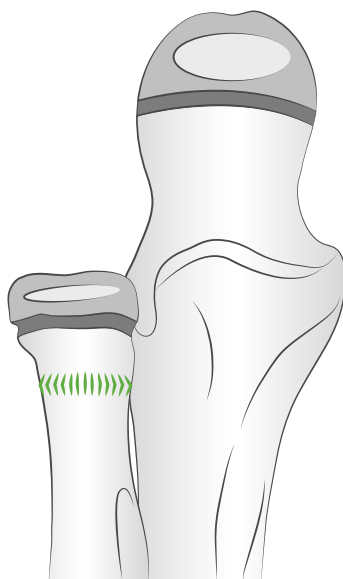


Рис. 62.48. Перелом типа 21r-E/2.1

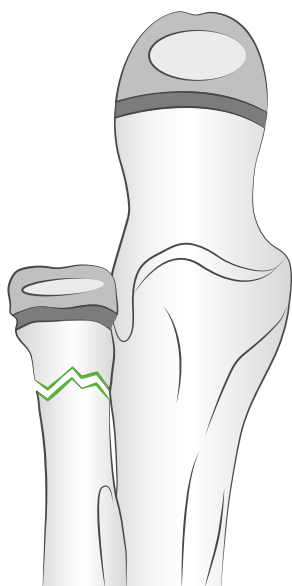

Рис. 62.49. Простые типа 21r-M/3.1 I

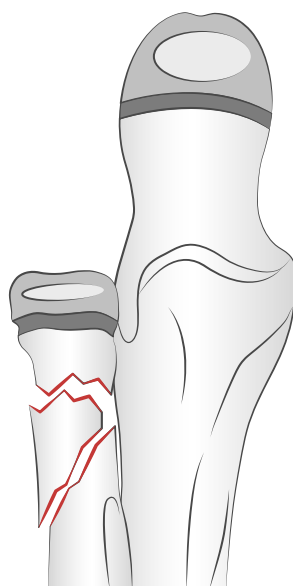


Рис. 62.50. Сложные (многооскольчатые) типа 21r-M/3.2 I

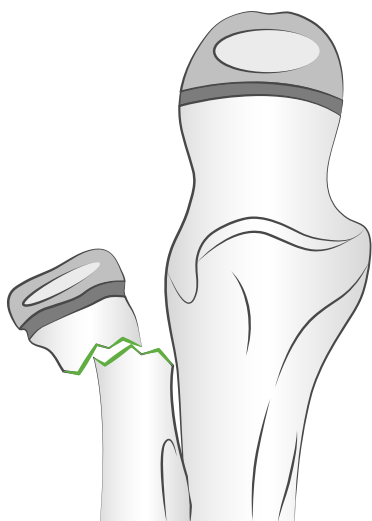

Рис. 62.51. Простые типа 21r-M/3.1 II

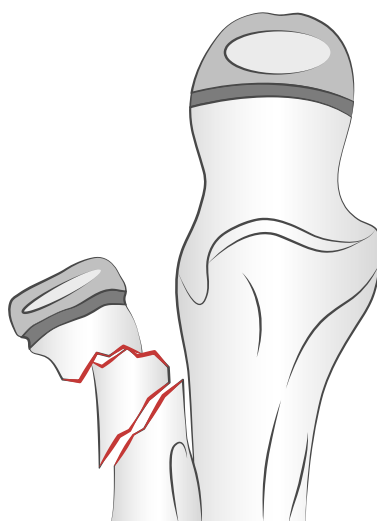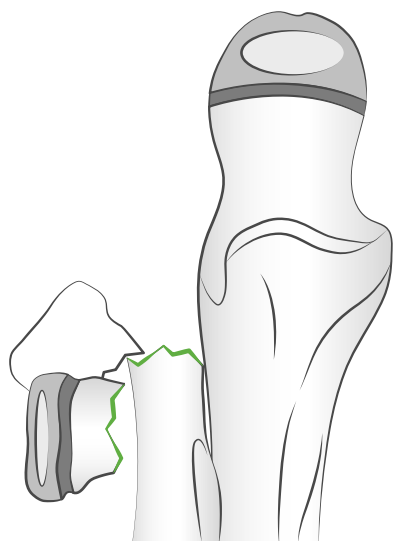


Рис. 62.52. Сложные (многооскольчатые) типа 21r-M/3.2 II

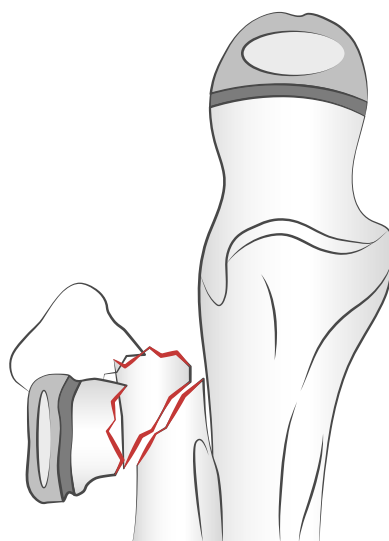
Для данного вида переломов характерно угловое смещение и смещение отломков по ширине меньше диаметра кости. Также между отломками есть соприкосновение.

Лечение — закрытая репозиция и гипсовая иммобилизация. Репозиция по Свинухову/Ворохобову.

Возможно применение метода Баирова. При нестабильных переломах рекомендован интрамедуллярный остеосинтез спицей.



**Рис. 62.53.** Простые типа 21r-M/3.1 III



**Рис. 62.54.** Сложные (многооскольчатые) типа 21r-M/3.2 III

Для данного вида переломов характерно полное смещение отломков (угловое смещение и смещение по ширине составляют больше половины диаметра кости), как правило, отсутствует контакт между отломками.

Лечение оперативное — закрытая репозиция по одному из методов (репозиция по Свинухову/Ворохобову с применением или без применения метода Баирова), ретроградный интрамедуллярный остеосинтез спицей.

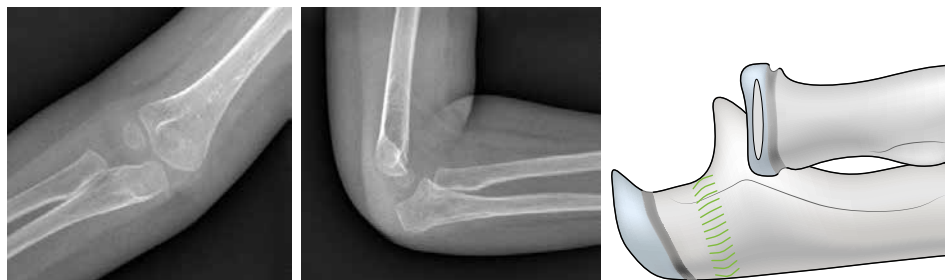Открытая репозиция и остеосинтез перелома.

Показания: многооскольчатые переломы с полным смещением отломков, невозможность использования других методов оперативного лечения. Доступ — латеральный. Репозиция проводится под визуальным контролем и контролем рентгеновской навигации.

Фиксация отломков — в зависимости от возраста возможно применение как спиц, так и винтов.

### 62.3.2. Переломы проксимального отдела локтевой кости

Простой тип 21u-M/2.1.



**Рис. 62.55.** Перелом локтевого отростка локтевой кости по типу зеленой ветки, тип 21u-M/2.1

Отсутствует какое-либо смещение отломков.

Лечение консервативное — гипсовая иммобилизация поврежденного сегмента на весь срок консолидации перелома.

Гипсовая лонгета накладывается в положении разгибания в локтевом суставе 110–120°.

- Необходимо амбулаторное наблюдение пациента.
- Контрольная рентгенография на следующие сутки и далее 1 раз в 7 дней в целях контроля за положением отломков и своевременной диагностики вторичного смещения отломков.

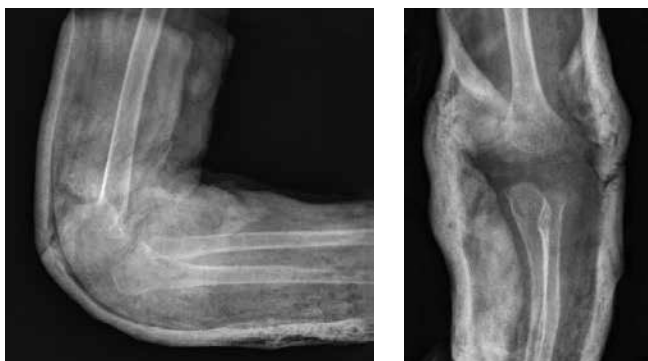

Рис. 62.56. Гипсовая иммобилизация перелома, тип 21u-M/2.1. Срок — 14 дней

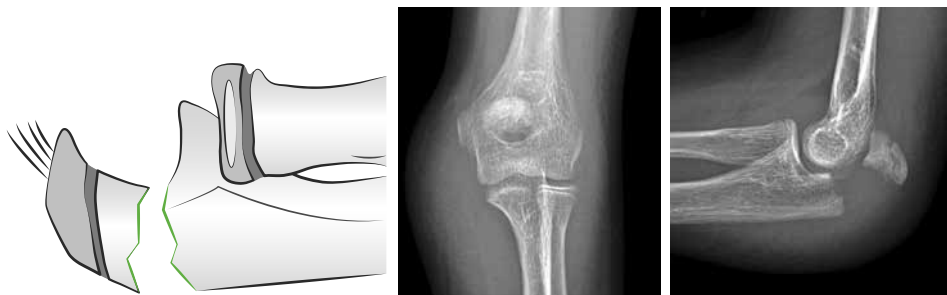


Рис. 62.57. Полный поперечный перелом, тип 21u-M/3.1

Могут быть как без смещения, так и с угловым смещением и смещением отломков по ширине кости.

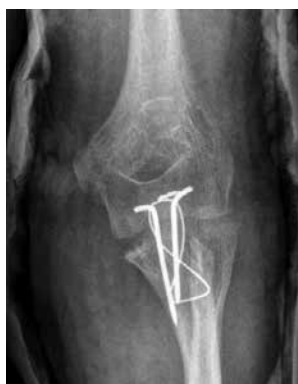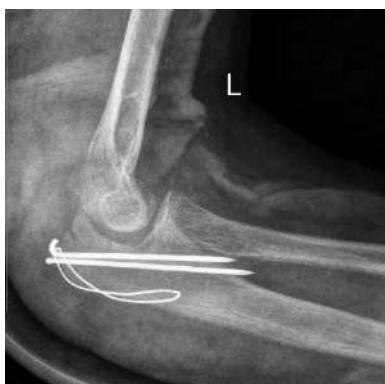Лечение оперативное — открытая репозиция и остеосинтез с помощью проволочного серкляжа.

Доступ — задний.

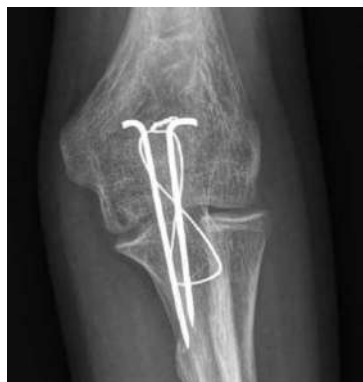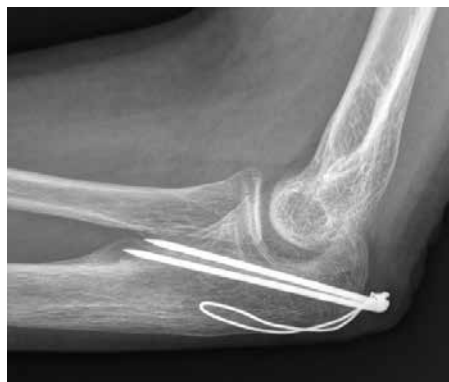Репозиция — выполняется максимальная мобилизация проксимального отломка, анатомическая репозиция отломков. Спицы устанавливаются бикортикально в положении сзади наперед в область венечного отростка, параллельно друг другу.

На 5 см дистальнее зоны перелома формируется отверстие (перпендикулярно оси кости). Накладывается восьмиобразный серкляжный проволочный шов. Дается компрессия. Гипсовая иммобилизация рекомендована сроком на 10 дней и более.

Данный тип перелома относится в отечественной медицине к переломам вывихам Брехта. Важнейшим в лечении является вправление вывиха лучевой кости, только



**Рис. 62.58.** Перелом типа 21u-M/3.1 Выполнены открытая репозиция, остеосинтез с помощью серкляжного шва. Срок — 2 нед



**Рис. 62.59.** Перелом типа 21u-M/3.1 Остеосинтез с помощью серкляжного шва. Срок — 6 мес

затем осуществляется репозиция перелома локтевой кости. При стабильном положении отломков необходимости в их фиксации нет, при нестабильном положении выполняется антеградный остеосинтез перелома локтевой кости спицей или интрамедуллярным штифтом. При невправимом вывихе рекомендовано открытое вправление.

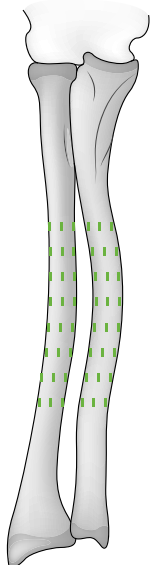
Диафизарные переломы костей предплечья по частоте встречаемости занимают второе место среди повреждений костей предплечья. Повреждения в данном сегменте могут встречаться как самостоятельные, так и при множественной и сочетанной травме. Данное повреждение свойственно всем возрастным группам. Учитывая особенности детского возраста, лечение диафизарных переломов костей предплечья сводится к восстановлению правильной оси костей и фиксации сегмента на весь период консолидации.

«Золотым стандартом» диагностики повреждений трубчатых костей служат рентгенограммы в двух правильных (прямой и боковой) проекциях.

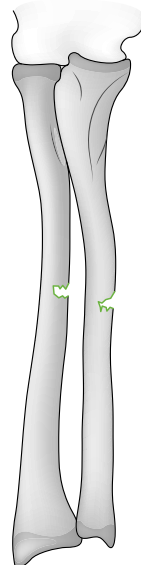При консервативных методах лечения переломов костей высок риск возникновения вторичного смещения отломков. В течение всего срока лечения выполняется рентгенологический контроль за положением отломков и консолидацией фрактуры. Инвазивный метод лечения переломов костей сопряжен с необходимостью

общей анестезии. Остеосинтез сопряжен с возможным риском инфицирования, а также, учитывая детский возраст, требует повторного наркоза для удаления металлофиксаторов. Несоблюдение правил остеосинтеза и адекватности выбора имплантата сопряжено с высоким риском инвалидизации в результате асептического некроза, спицевого остеомиелита, формирования псевдоартроза, посттравматической деформации.

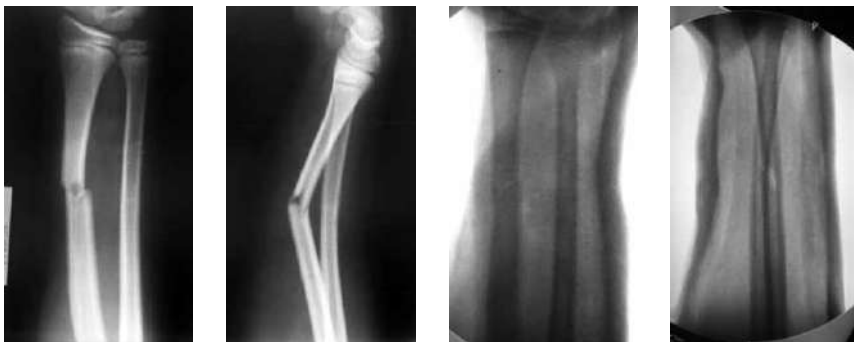Переломы костей предплечья по типу «пластическая деформация» или «зеленая веточка» более свойственны младшей возрастной группе (менее 7 лет). Лечение данных переломов в основном консервативное и заключается в устранении деформации и иммобилизации. Ввиду склонности к смещению после закрытой репозиции отломков проводится иммобилизация двух смежных суставов для поддержания правильной оси костей до консолидации перелома. Сроки сращения отломков составляют от 3 до 6 нед с момента травмы в зависимости от возраста.



**Рис. 62.60.** Пластическая деформация костей предплечья, тип 22-D/1.1

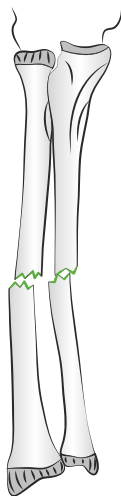


**Рис. 62.61.** Перелом костей предплечья в средней трети типа 22-D/2.1

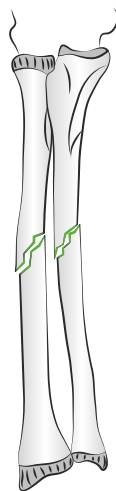


**Рис. 62.62.** Рентгенограммы перелома лучевой кости в средней трети со смещением типа 22r-D/2.1 до и после репозиции

Диафизарные переломы костей предплечья с полным смещением отломков. Данное повреждение наиболее часто встречается у детей старше 7 лет.



**Рис. 62.63.** Перелом костей предплечья в средней трети типа 22-D/4.1, поперечный (угол плоскости перелома менее 30°)

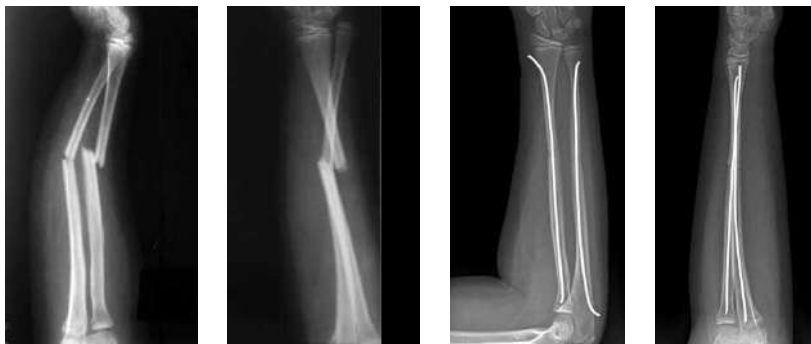


**Рис. 62.64.** Перелом костей предплечья в средней трети типа 22-D/5.1, косой (угол плоскости перелома более 30°)

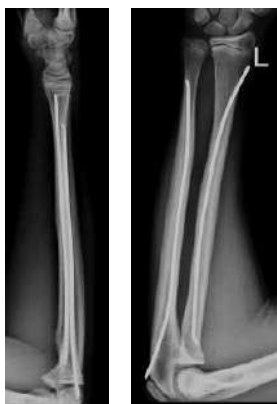Консервативный метод лечения возможен при данном типе перелома. Проводится иммобилизация двух смежных суставов для поддержания правильной оси костей до консолидации перелома с образованием достаточной костной мозоли. Сроки сращения отломков составляют от 3 до 6 нед с момента травмы в зависимости от возраста.

При отсутствии удовлетворительного положения, нестабильности положения отломков, а также при замедленной консолидации фрактуры показано инвазивное оперативное лечение (спицы, интрамедуллярные штифты, пластины). Учитывая возрастные особенности костной ткани, наличие замедленной консолидации переломов данного сегмента, предпочтительно выполнение малоинвазивного функционально стабильного остеосинтеза эластичными интрамедуллярными штифтами.

Последние, учитывая незаинтересованность ростковых зон, позволяют фиксировать отломки в функционально стабильном положении на весь срок консо-



**Рис. 62.65.** Рентгенограммы перелома костей предплечья в средней трети со смещением типа 22-D/4.1 до и после репозиции



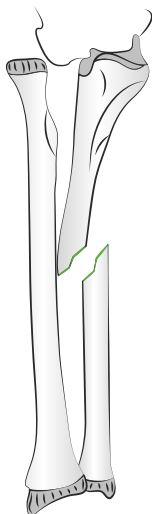
**Рис. 62.66.** Рентгенограммы костей предплечья через 8 мес после операции

лидации вплоть до формирования органотипической перестройки костной ткани (около 6–15 мес).

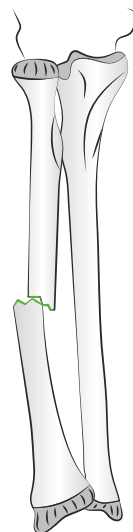
Особняком стоит такое повреждение, как переломо-вывих костей предплечья.

Данное повреждение наиболее часто встречается в возрасте 6–14 лет. Консервативный метод лечения возможен в младшей возрастной группе (до 7 лет) при правильном взаимоотношении костей в области вывиха и сохранении оси отломков; иммобилизация составляет в среднем 4–6 нед с момента травмы. Инвазивный метод лечения наиболее предпочтителен ввиду замедленной консолидации диафизарных переломов костей предплечья.

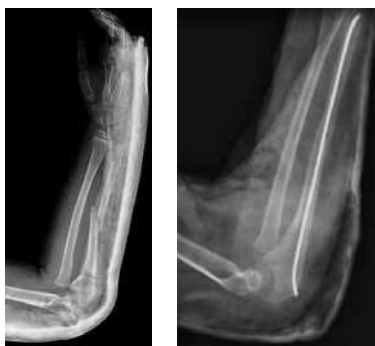Использование эластичных интрамедуллярных штифтов позволяет фиксировать отломки в функционально стабильном положении на весь срок консолидации вплоть до формирования органотипической перестройки костной ткани (6–9 мес).



**Рис. 62.67.** Перелом локтевой кости в средней трети со смещением, вывих головки лучевой кости, повреждение Монтеджа, тип 22u-D/6.1



**Рис. 62.68.** Перелом лучевой кости в средней трети со смещением, вывих головки локтевой кости, повреждение Галеацци, тип 22r-D/7.1



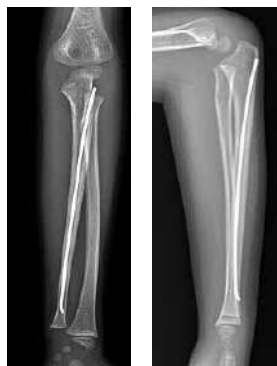**Рис. 62.69.** Рентгенограммы костей предплечья с захватом смежных суставов: перелом локтевой кости в средней трети со смещением, передний вывих головки лучевой кости, тип 22u-D/6.1 (повреждение Монтеджи, тип I по Bado)



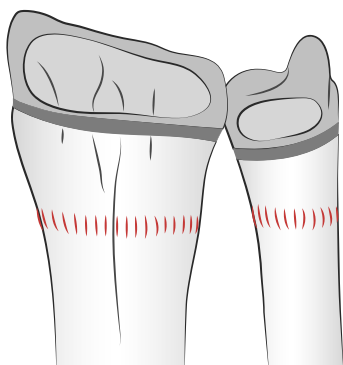
Восстановление целостности кости при переломах-вывихах костей предплечья исключает формирование рефрактур и снижает риск возникновения вывиха повторно.

Переломы дистальных отделов костей предплечья — наиболее частое скелетное повреждение в детском возрасте. Наличие фазарной зоны делит повреждения на метафазарные, эпифазарные и метаэпифазарные переломы костей.

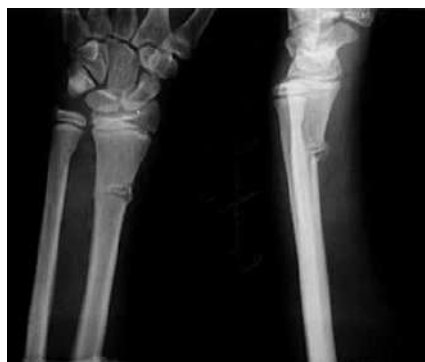Консервативное лечение является наиболее предпочтительным и успешным вариантом лечения поднадкостничных переломов костей нижней трети предплечья. Лечение этого перелома в основном заключается в устранении боли и иммобилизации до консолидации перелома. Вариант перелома по типу зеленой веточки, который имеет тенденцию к смещению, требует закрытой репозиции отломков и иммобилизации двух смежных суставов для поддержания правильной оси костей до консолидации перелома. Сроки сращения отломков составляют от 3 до 6 нед с момента травмы в зависимости от возраста.



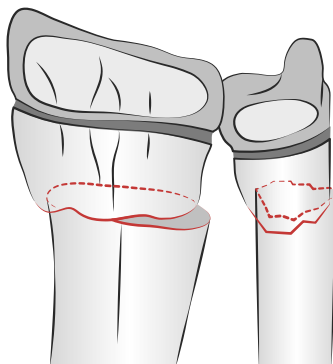
**Рис. 62.70.** Рентгенограммы костей предплечья через 6 мес после операции



**Рис. 62.71.** Поднадкостничный перелом костей предплечья в нижней трети, тип 23-M/2.1

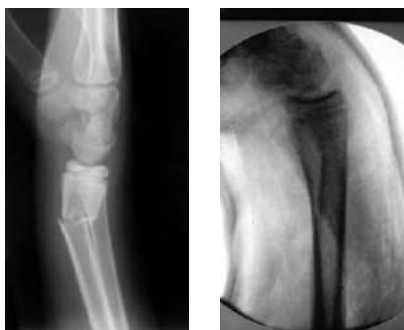

**Рис. 62.72.** Рентгенограммы перелома лучевой кости в нижней трети с незначительным смещением, тип 23r-M/2.1

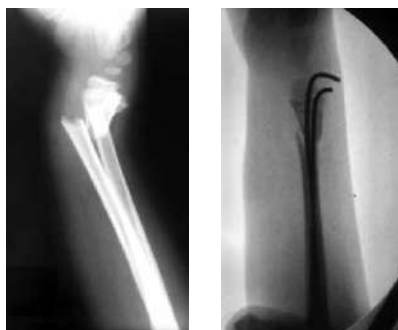

**Рис. 62.73.** Перелом костей предплечья в нижней трети, тип 23-M/3.1

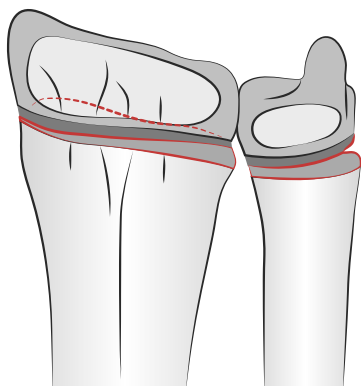
Данный вид перелома, как правило, встречается у детей старше 5 лет. Степень угловой деформации отломков и костный возраст ребенка определяют тактику лечения и допустимость остаточного смещения. На ранних сроках травмы допустимость углового смещения дистального отломка составляет  $10^\circ$  и по периферии — до  $1/2$  диаметра, но стремление к устранению смещения полностью является приоритетным. Неинвазивный метод лечения является наиболее приоритетным вариантом независимо от смещения. После закрытой репозиции отломков осуществляется гипсовая иммобилизация с фиксацией двух смежных крупных суставов.



**Рис. 62.74.** Рентгенограммы перелома лучевой кости в нижней трети со смещением, тип 23г-М/3.1, до и после репозиции



**Рис. 62.75.** Рентгенограммы перелома костей предплечья в нижней трети со смещением, тип 23-М/3.1, до и после репозиции

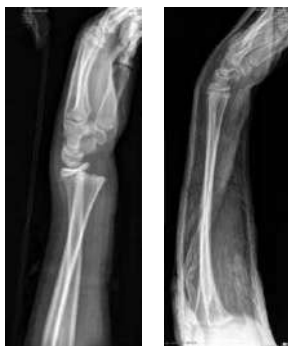

**Рис. 62.76.** Эпифизеолиз костей нижней трети предплечья, тип 23-Е/1.1

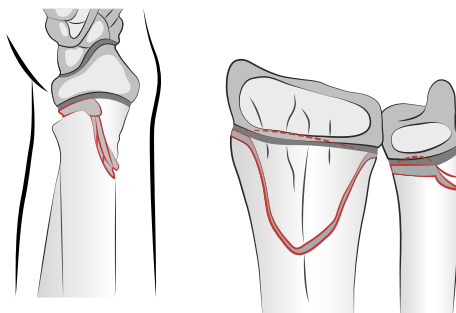
При отсутствии удовлетворительного положения или нестабильности положения отломков показано инвазивное оперативное лечение. Предпочтительно выполнение малоинвазивного интрамедуллярного спицевого остеосинтеза. Сроки сращения отломков составляют от 3 до 6 нед с момента травмы в зависимости от возраста.

Эпифизеолиз данной локализации встречается во всех возрастных группах до закрытия физарной пластинки, наиболее часто до 5 лет. Данный вид повреждения требует четкой репозиции отломков с устранением смещения во всех плоскостях. После закрытой репозиции отломков осуществляется гипсовая иммобилизация с фиксацией двух смежных крупных суставов с выведением кисти в коррекционное положение для осуществления лечения методом лигаментотаксиса. При отсутствии удовлетворительного положения или нестабильности положения отломков показан малоинвазивный спицевой остеосинтез. Сроки сращения отломков составляют от 3 до 6 нед с момента травмы в зависимости от возраста.

Для данного вида повреждения костей предплечья предпочтителен неинвазивный метод лечения. После закрытой репозиции отломков осуществляется гипсо-



**Рис. 62.77.** Рентгенограммы перелома (эпифизеолиз) лучевой кости в нижней трети со смещением, тип 23r-E/1.1, до и после репозиции

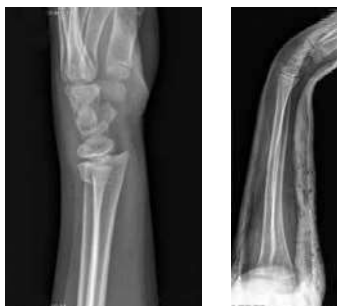

**Рис. 62.78.** Перелом (метаэпифизеолиз) костей предплечья в нижней трети, тип 23-E/2.1

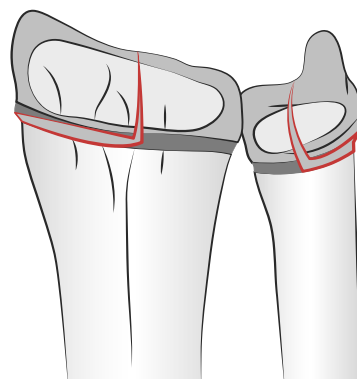
вая иммобилизация с фиксацией двух смежных крупных суставов с выведением кисти в коррекционное положение.

При отсутствии удовлетворительного положения или нестабильности положения отломков показано малоинвазивное оперативное лечение (осевой или крест-накрест спицевой остеосинтез). При данном виде перелома у детей старшей возрастной группы (более 15 лет) при закрытии зоны роста лечение осуществляется, как у взрослых, с использованием пластин. Сроки сращения отломков составляют от 3 до 6 нед с момента травмы в зависимости от возраста.

Данный вид повреждения свойственен старшей возрастной группе пациентов (более 13 лет). Учитывая распространение плоскости перелома на суставную поверхность кости, необходимы стабилизация поврежденного сегмента и точное сопоставление отломков без диастаза с фиксацией отломков металлофиксаторами. Предпочтение отдается малоинвазивной методике со спицевым остеосинтезом [крест-накрест из одного доступа (шиловидный отросток) или из двух контралатеральных доступов]. При неудовлетворительном положении отломков возможна открытая репозиция с последующей фиксацией как спицами, так и валярной пластиной (при условии отсутствия зон роста). Сроки сращения отломков составляют от 4 до 10 нед с момента травмы в зависимости от вида перелома, метода консервативного и оперативного лечения.



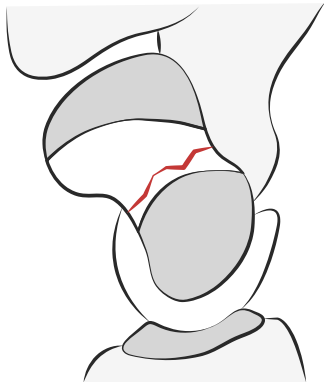
**Рис. 62.79.** Рентгенограммы перелома (метаэпифизеолиз) лучевой кости в нижней трети со смещением, тип 23r-E/2.1, до и после репозиции



**Рис. 62.80.** Эпифизарный перелом костей предплечья в нижней трети, тип 23-E/3.1

## 62.4. ПЕРЕЛОМЫ КОСТЕЙ КИСТИ

Учитывая функциональную значимость кисти и подверженность повреждениям, травма кисти требует тщательно осмысленного и грамотного подхода к лечению. Внутри- и околоуставные переломы костей требуют устранения



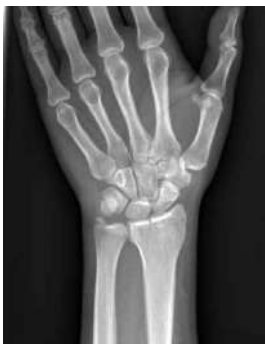**Рис. 62.81.** Перелом ладьевидной кости кисти, тип 72Bb

смещения отломков полностью, без допустимостей, с последующей стабильной фиксацией до достаточной консолидации зоны повреждения. Использование малоинвазивного метода оперативного лечения позволяет профилактировать дополнительное нарушение кровообращения в зоне перелома и снизить риск формирования псевдоартроза. Инвазивный метод лечения требует строгого соблюдения правил асептики и антисептики во время хирургического вмешательства, а также адекватной антибактериальной профилактики в послеоперационном периоде в целях снижения риска инфицирования синтеза и развития остеомиелита. Консервативный метод лечения функциональными повязками обязывает соблюдать правила десмургии в целях профилактики микроциркуляторных нарушений. Основой диагностики повреждений кисти служит рентгенография

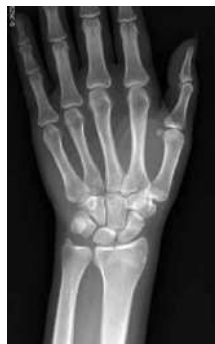в различных проекциях (прямой, боковой, в 3/4). Частота костных повреждений увеличивается от проксимального к дистальному отделу.

Проксимальный отдел кисти — запястье. Повреждения костей данного сегмента достаточно редки в детской практике. Классификация повреждений костей кисти осуществляется на основании классификации АО.

Это наиболее часто встречаемое повреждение среди всех переломов костей запястья. Данный вид травмы более свойственен старшей возрастной группе детей (более 14 лет). Выбор лечебной тактики лечения дискутабелен в настоящее время ввиду высокого риска формирования псевдоартроза или асептического некроза отломков кости. Перелом ладьевидной кости без смещения нуждается в длительной иммобилизации кистевого сустава (около 6–8 нед).

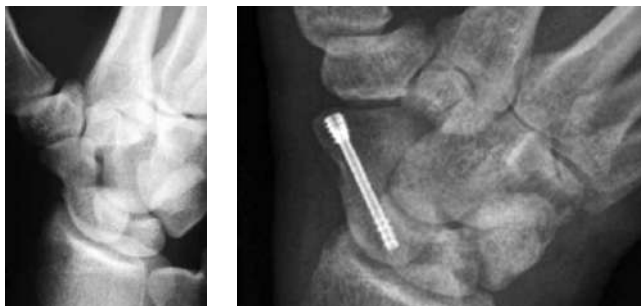

**Рис. 62.82.** Рентгенограммы кисти: перелом ладьевидной кости кисти без смещения, тип 72Bb, эпифизарный перелом лучевой кости без смещения, тип 23r-E/3.1, перелом шиловидного отростка локтевой кости без смещения, тип 23u-E/7



**Рис. 62.83.** Рентгенограммы кисти спустя 6 нед с момента травмы

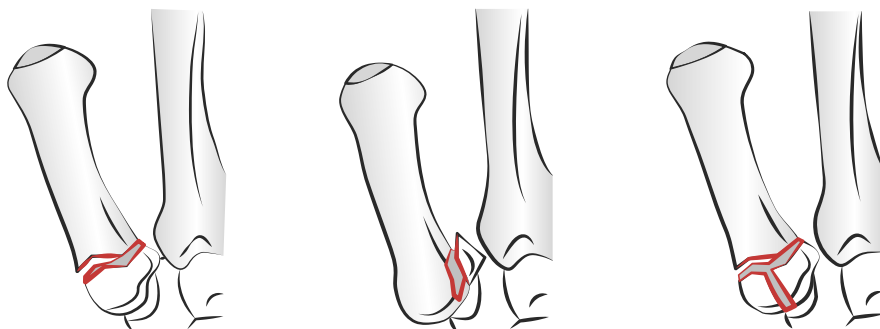В случае несращения перелома, как и при переломе ладьевидной кости со смещением, выполняется оперативное лечение — открытая репозиция с последующим остеосинтезом (предпочтительно использование винтов типа HCS). Необходимость остеоперфорации или костной пластики (в том числе кровоснабжаемой) зависит от сроков с момента травмы.



**Рис. 62.84.** Рентгенограммы перелома ладьевидной кости кисти со смещением, тип 72Bb, до и после репозиции

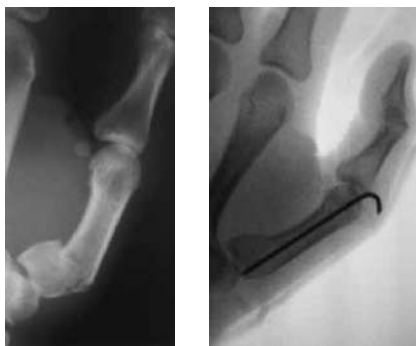### 62.4.1. Перелом I пястной кости

Пястная зона — это переломы пястных костей, второй по частоте встречаемости отдел кисти. Особняком стоит перелом I пястной кости ввиду значимости I пальца в функциональном плане.

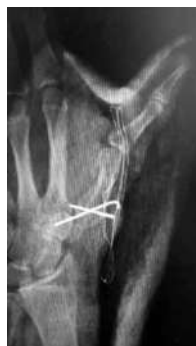

**Рис. 62.85.** Внесуставной перелом (основания I пястной кости, тип 77.1.1A) и внутрисуставной перелом (монофрагментарный — Беннетта, тип 77.1.1B, и полифрагментарный — Роландо, тип 77.1.1C)

Данный вид повреждения наиболее часто встречается у детей старше 10 лет, и чем старше возраст, тем больше вероятность получения внутрисуставных переломов. Учитывая значимость I пальца кисти как противопоставления, во избежание функциональных нарушений необходимо выполнение точной репозиции с удержанием отломков костей в правильном положении до консолидации. Гипсовая иммобилизация как консервативный метод лечения не всегда позволяет достичь ожидаемого результата. Оперативное лечение с использованием малоинвазивного спицевого (осевой, крест-накрест, параллельно или в комбинации) остеосинтеза переломов I пястной кости является предпочтительным. Сроки сращения отломков составляют от 4 до 6 нед с момента травмы в зависимости от возраста.

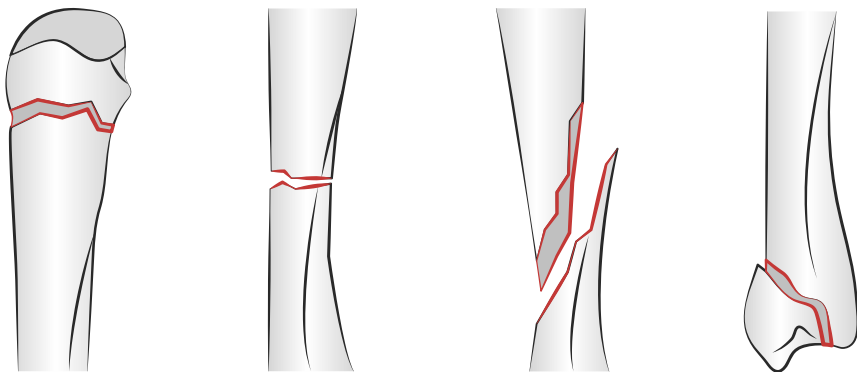


**Рис. 62.86.** Рентгенограммы перелома основания I пястной кости со смещением, тип 77.1.1А, до и после репозиции



**Рис. 62.87.** Рентгенограммы переломовывиха I пястной кости — перелом Bennett, тип 77.1.1В, после репозиции

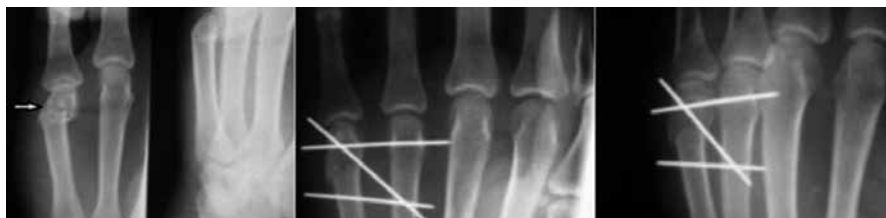## 62.4.2. Перелом пястных костей



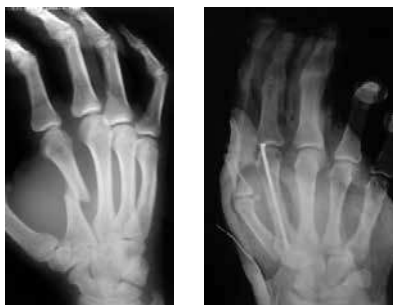**Рис. 62.88.** Субкапитальный перелом пястной кости, тип 77.\_.3А; поперечный диафизарный перелом пястной кости, тип 77.\_.2А; косой диафизарный перелом пястной кости, тип 77.\_.2В; внутрисуставной перелом пястной кости, тип 77.\_.1А соответственно

Данный вид перелома обычно является результатом осевой нагрузки на руку. Он часто возникает при ударе по твердому предмету, например, по стене. Правильно выполненная репозиция с устранением смещения отломков как под углом, так и по длине является залогом удовлетворительного функционального и косметического результата. В случае неустранения смещения или невозможности удержать достигнутое положение отломков с помощью гипсовой иммобилизации необходимо оперативное лечение. Предпочтителен малоинвазивный доступ. Методами выбора остеосинтеза являются спицевой (интрамедуллярный, параллельный, крест-накрест), наkostный (пластина) и чрескостный (аппарат внешней фиксации). Сроки сращения отломков составляют от 3 до 8 нед с момента травмы в зависимости от возраста.

Перелом фаланг пальцев кисти — наиболее часто встречаемые костные повреждения данного сегмента. Функция кисти напрямую зависит от анатомической целостности пальцев кисти.

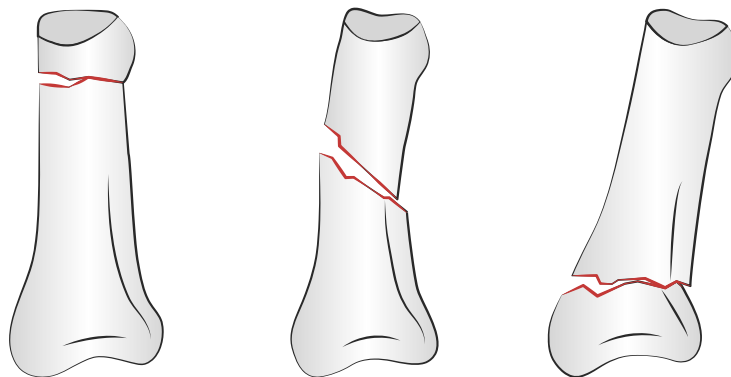


**Рис. 62.89.** Рентгенограммы субкапитального перелома V пястной кости со смещением, тип 77.5.3А, до и после репозиции



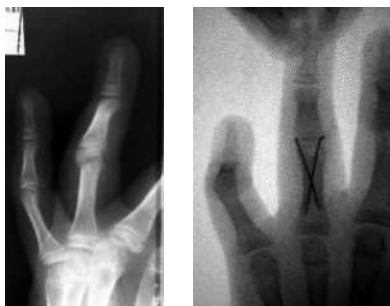**Рис. 62.90.** Рентгенограммы диафизарного перелома II пястной кости правой кисти со смещением, тип 77.2.2В, до и после репозиции

### 62.4.3. Перелом основных и средних фаланг пальцев кисти

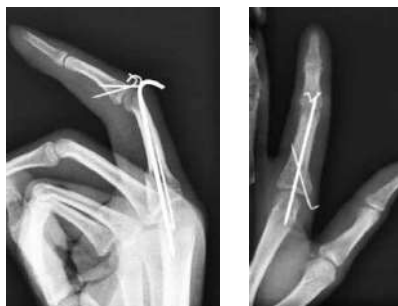

**Рис. 62.91.** Перелом дистального отдела основной фаланги кисти, тип 78.\_.1.3А; диафизарный косой перелом основной фаланги кисти, тип 78.\_.1.2В; перелом основания основной фаланги кисти, тип 78.\_.1.1А, соответственно

Данный вид перелома встречается в любых возрастных группах детей. Учитывая удовлетворительный результат при использовании закрытой репозиции отломков с последующей гипсовой иммобилизацией, консервативный метод лечения является предпочтительным в выборе тактики лечения. В случае наличия остаточного смещения или невозможности удержать достигнутое положение отломков с помощью гипсовой иммобилизации необходимо оперативное лечение. Метод выбора — малоинвазивный спицевой (осевой, параллельный или крест-накрест) остеосинтез.



**Рис. 62.92.** Рентгенограммы перелома дистального отдела основной фаланги IV пальца кисти со смещением, тип 78.4.1.3А, до и после репозиции

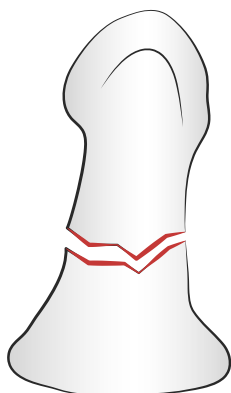


**Рис. 62.93.** Рентгенограммы перелома основания основной фаланги II пальца правой кисти, тип 78.2.1.1А; авульсивный перелом основания средней фаланги II пальца правой кисти, тип 78.2.2.1В. Рентгенограммы после репозиции

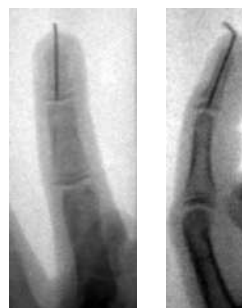Сроки сращения отломков составляют от 3 до 6 нед с момента травмы в зависимости от возраста.

#### 62.4.4. Перелом ногтевых фаланг пальцев кисти

Данный вид повреждения возникает, как правило, при сильном сдавлении, часто сопровождается сильными перифокальными ударными изменениями — от подкожной гематомы до размозжения мягких тканей. Консервативный метод лечения (гипсовая иммобилизация) подобных повреждений является предпочтительным. Использование инвазивных способов фиксации перелома возможно в целях удержания функционально значимого положения отломков, удержания формы пальца при открытых переломах при необходимости хирургического ухода за раневыми поверхностями. Спицевой осевой остеосинтез предпочтителен. Сроки сращения отломков составляют от 3 до 6 нед с момента травмы в зависимости от возраста.



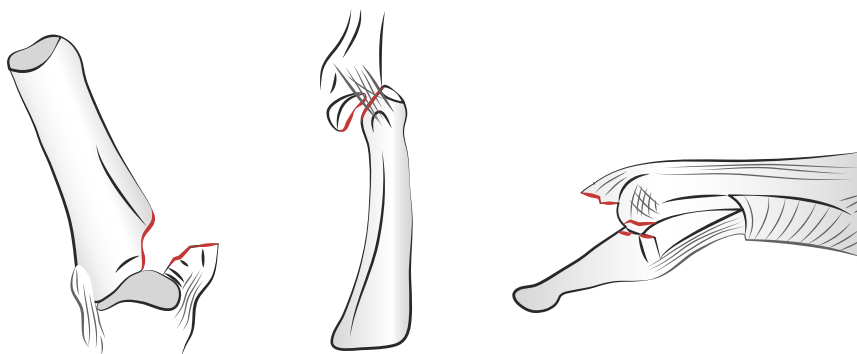
**Рис. 62.94.** Диафизарный поперечный перелом ногтевой фаланги кисти, тип 78...3.2А



**Рис. 62.95.** Рентгенограммы перелома (мета-эпифизеолиз) ногтевой фаланги пальца кисти, тип 78.4.3.1А, после репозиции



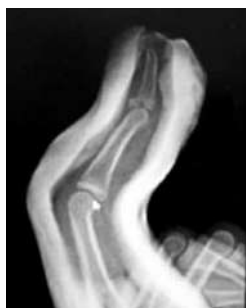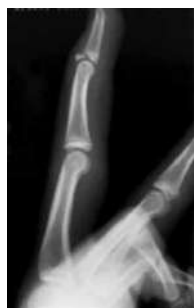### 62.4.5. Авульсивные переломы фаланг пальцев кисти



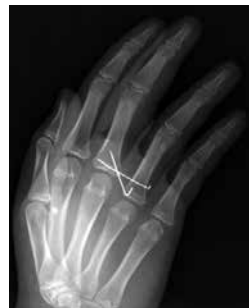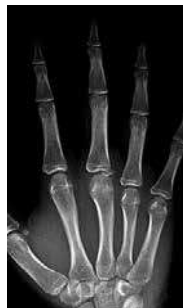**Рис. 62.96.** Перелом основания основной фаланги кисти, тип 78.\_.1.1В; перелом головки основной фаланги кисти, тип 78.\_.1.3В; перелом основания ногтевой фаланги кисти, тип 78.\_.3.1В, соответственно

Учитывая патогенез повреждения, точная репозиция отломка при отрывных переломах является обязательным условием, необходимым для возвращения функциональных возможностей поврежденного сегмента. Консервативный метод лечения (гипсовая иммобилизация в коррекционном положении сегмента, например, в положении «писчего пера») является предпочтительным в выборе тактики лечения повреждения типа 78.\_.3.1В в остром периоде.

В случае наличия остаточного смещения или невозможности удержать достигнутое положение отломков с помощью гипсовой иммобилизации необходимо оперативное лечение. Малоинвазивный спицевой (осевой, параллельный или крест-накрест) остеосинтез является предпочтительным. Сроки сращения отломков составляют от 3 до 6 нед с момента травмы в зависимости от возраста.



**Рис. 62.97.** Рентгенограммы перелома основания ногтевой фаланги пальца правой кисти, тип 78.3.3.1В, до и после репозиции



**Рис. 62.98.** Рентгенограммы перелома основания основной фаланги III пальца кисти со смещением, тип 78.3.1.1В, до и после репозиции

## 62.5. ВЫВИХИ КОСТЕЙ ВЕРХНЕЙ КОНЕЧНОСТИ

*И.Н. Исаев*

Соотношение вывихов и переломов костей верхней конечности у детей составляет приблизительно 1:10.

## 62.5.1. Вывих головки плечевой кости

Код по МКБ-10  
S43.0. Вывих плечевого сустава.

### КЛАССИФИКАЦИЯ

- Замкнутый, открытый.
- Врожденный (родовая травма), травматический, диспластический, патологический (эпилепсия, неопластический процесс).
- Передний, задний, нижний.

### ЭПИДЕМИОЛОГИЯ

Травматические и диспластические вывихи плечевой кости у детей отмечают в основном в старшей возрастной группе (старше 10 лет).

### ЭТИОЛОГИЯ, МЕХАНИЗМ ТРАВМЫ

Механизм повреждения, приводящий у взрослого к вывиху головки плечевой кости, в раннем детском возрасте вызывает травматический эпифизеолиз или остеоэпифизеолиз. Этому способствуют большая эластичность и прочность капсульно-связочного аппарата у детей. Наиболее типичное смещение головки плечевой кости при травматическом вывихе у детей — переднее и нижнеподмышечное.

### КЛИНИЧЕСКАЯ КАРТИНА

Характерны резкая боль в области плечевого сустава, ограничение активных и пассивных движений в плечевом суставе, видимая деформация сустава. Больной, как правило, поддерживает травмированную конечность здоровой рукой.

### ДИАГНОСТИКА

#### Осмотр и физикальное обследование

При нижнем вывихе плеча область сустава деформирована, акромиальный отросток выступает под кожей, под ним заметно уступообразное углубление. При пальпации в подмышечной впадине выявляют смещенную головку плечевой кости. При пассивных движениях заметно пружинящее сопротивление. Относительная длина плеча увеличена.

При переднем или заднем вывихе отмечается деформация сустава с визуализацией лоцированной головки плечевой кости кпереди или кзади.

#### Лабораторные и инструментальные исследования

Диагноз уточняют с помощью рентгенографии (рис. 62.99, 62.100).

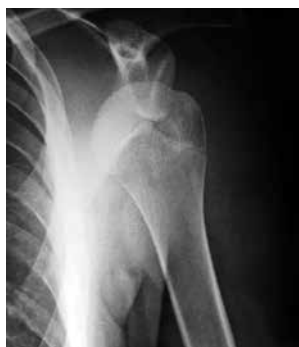

Рис. 62.99. Передний вывих плечевой кости

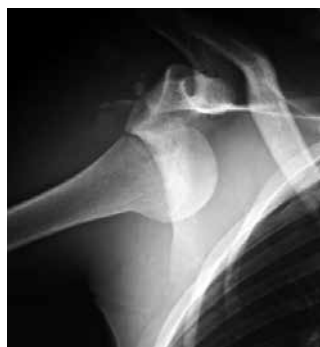

Рис. 62.100. Нижний вывих плечевой кости

## ЛЕЧЕНИЕ

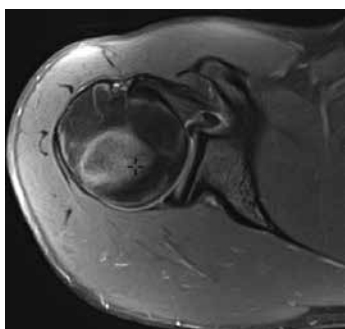
Вправление вывиха головки плечевой кости у детей можно произвести классически по Кохеру, целесообразнее общее обезболивание, при котором вправление вывиха нередко происходит до полного завершения всех моментов вправления.

После вправления вывиха необходим рентгенологический контроль с последующей фиксацией руки в мягкой повязке (ортезе) типа Дезо в среднем физиологическом положении (при нижних и задних вывихах) или специального ортеза с отведением на 30° и наружной ротацией на 30° верхней конечности (при передних вывихах) сроком постоянного ношения 4 нед. Отсутствие иммобилизации после вправления — ошибка, так как в последующем увеличиваются частота рецидива вывиха и нестабильность сустава.

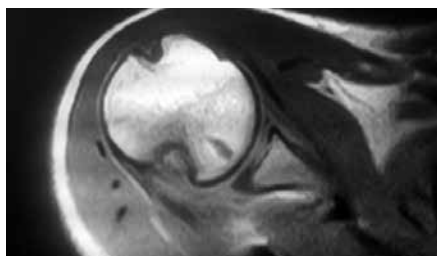
В дальнейшем применяют ЛФК, физиотерапевтические процедуры с продолжением иммобилизации конечности (исключая на время процедур) до 4 нед. В дальнейшем рекомендуется укрепление мышечного корсета верхнего плечевого пояса. Ограничение занятий спортом — сроком на 4 мес.

К сожалению, в 50% случаев возникают рецидивы вывиха головки плечевой кости с формированием хронической нестабильности плечевого сустава, связанные с повреждением связочно-лабрального комплекса сустава (повреждение Банкарта, Пертеса, реверсивного Банкарта, SLAP — Superior Labrum Anterior to Posterior) и костными повреждениями головки плечевой кости Хилла–Сакса, гленоида лопатки по типу Банкарта. Данные повреждения выявляются на МРТ и КТ плечевого сустава (рис. 62.101–62.103).

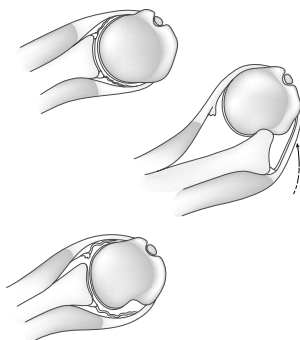
Повторные и привычные вывихи требуют оперативного лечения — эндоскопической стабилизации капсульно-связочного аппарата сустава.



**Рис. 62.101.** Магнитно-резонансная томограмма. Повреждение Банкарта



**Рис. 62.102.** Магнитно-резонансная томограмма. Повреждение Хилла–Сакса



**Рис. 62.103.** Схема повреждения по типу Банкарта, Хилла–Сакса (Turkel IJ JBJS Am 1981)

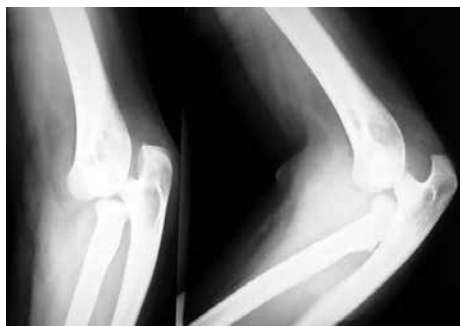## 62.5.2. Вывих костей предплечья

Вывих костей предплечья в локтевом суставе занимает первое место среди всех вывихов, встречающихся в детском возрасте. Сложность анатомического строения локтевого сустава, состоящего из сочленения плечевой, локтевой и лучевой костей, а также своеобразие капсульно-связочного аппарата создают предпосылки для возникновения разнообразных вывихов костей предплечья. Наиболее характерные повреждения:

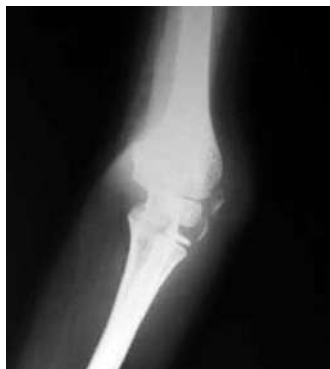- вывих обеих костей предплечья;
- изолированный вывих лучевой кости или подвывих головки лучевой кости;
- изолированный вывих локтевой кости;
- переломовывихи:
  - ✧ повреждения типа Монтеджи и Брехта;
  - ✧ вывих костей предплечья с переломом шейки лучевой кости (рис. 62.104) или эпифизеолиз со смещением головки;
  - ✧ вывих костей предплечья в сочетании с отрывом надмыщелков плечевой кости (рис. 62.105, 62.106);
  - ✧ вывих костей предплечья в сочетании с переломом венечного отростка локтевой кости.

### Код по МКБ-10

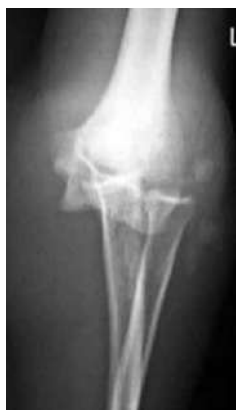S53. Вывих, растяжение и повреждение капсульно-связочного аппарата локтевого сустава.



**Рис. 62.104.** Задний вывих костей предплечья и перелом шейки лучевой кости



**Рис. 62.105.** Состояние после вправления вывиха костей предплечья, перелом наружного мыщелка плечевой кости



**Рис. 62.106.** Вывих костей предплечья и апофизеолиз внутреннего надмыщелка плечевой кости

## КЛИНИЧЕСКАЯ КАРТИНА

Вывих костей предплечья сопровождается повреждением капсульно-связочного аппарата и кровоизлиянием в полость сустава, деформацией и потерей функций. При переломах вывихах возникает значительный отек.

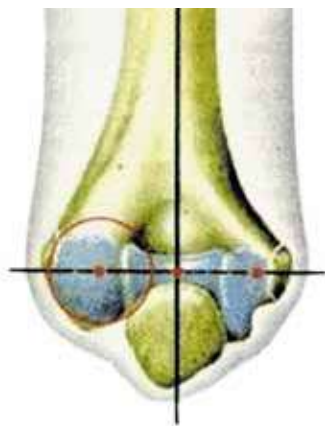
## ДИАГНОСТИКА

### Осмотр и физикальное обследование

Смещение кости, гематома и отек могут вызвать сдавление сосудисто-нервного пучка, поэтому при обследовании ребенка необходимо обратить внимание на пульсацию сосудов, движения пальцев и чувствительность.

Наиболее типичны задний и задненаружный вывихи обеих костей предплечья. Эти повреждения возникают в результате падения на вытянутую или разогнутую в локтевом суставе руку. Вследствие резкого переразгибания в локтевом суставе кости предплечья смещаются кзади или кзади и кнаружи, а плечевая кость дистальным концом разрывает суставную сумку и смещается кпереди. При пальпации области локтевого сустава в локтевом сгибе удается прощупать выступающий суставной конец плечевой кости, а при задненаружном вывихе четко определяется головка лучевой кости. Треугольник Гюнтера нарушен.

При диагностике всегда надо иметь в виду возможность перелома плечевой кости в области дистального метаэпифиза. Над- и чрезмыщелковые переломы плечевой кости нередко принимают за травматический вывих костей предплечья и предпринимают безуспешную попытку вправления, которая еще больше травмирует околосуставные ткани, приводит к увеличению отека и кровоизлиянию. Наличие кровоизлияния на коже после травмы руки всегда должно вызвать предположение о переломе плечевой кости. Большое значение имеет определение признака Маркса (рис. 62.107) в дифференциальной диагностике перелома и вывиха.



**Рис. 62.107.** Клинический признак Маркса. В норме линия, соединяющая надмыщелки плечевой кости, перпендикулярна оси плечевой кости

### Лабораторные и инструментальные исследования

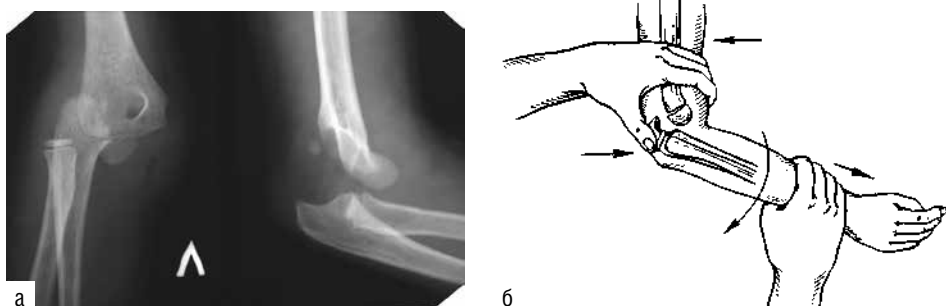
Прежде чем приступить к вправлению, во всех случаях необходимо сделать рентгенограмму (рис. 62.108, а). При ее изучении серьезное внимание нужно обратить на небольшие костные фрагменты, которые могут находиться в проекции локтевого сустава (при так называемых отрывных переломах).

## ЛЕЧЕНИЕ

### Консервативное лечение

Необходимо раннее одномоментное вправление вывиха костей предплечья, выполняемое под регионарной анестезией или общим обезболиванием.

Приемы вправления наиболее характерного задненаружного вывиха состоят в следующем (метод А.В. Итинской). Одной рукой хирург охватывает нижнюю треть плеча и большим пальцем нащупывает головку лучевой кости (рис. 62.108, б).



**Рис. 62.108.** Задненаружный вывих костей предплечья: рентгенограмма (а) и техника его вправления по А.В. Итинской (б)

Другой рукой охватывает предплечье в нижней трети и производит тракцию по длине, ротирует и переводит предплечье в положение максимальной супинации. Вправление вывиха проводят без большого физического усилия, быстро, без сгибания или разгибания предплечья. После вправления движение в локтевом суставе становится возможным почти в полном объеме. При оставшемся подвывихе или невправленном вывихе, интерпозиции костного фрагмента или мягких тканей остается характерное пружинящее сопротивление при попытке согнуть или разогнуть предплечье.

После восстановления конгруэнтности суставных поверхностей и рентгенографии накладывают заднюю гипсовую лонгету от головок пястных костей до верхней трети плеча в среднем физиологическом положении сроком на 7–14 дней с последующей восстановительной терапией. Следует отметить, что даже при чистых травматических вывихах костей предплечья движения в локтевом суставе могут восстанавливаться длительное время из-за повреждения капсульно-связочного аппарата.

### Хирургическое лечение

В случае невосстановления вывиха при интерпозиции мягких тканей или стойкого внедрения в полость локтевого сустава медиального надмыщелка выполняют оперативное вмешательство. Также выполняют закрытое вправление и фиксацию надмыщелка малоинвазивно металлическими спицами или компримирующим винтом при диастазе последнего до 2 мм. При смещении надмыщелка более чем на 2 мм выполняют открытую репозицию — остеосинтез.

## 62.5.3. Подвывих головки лучевой кости

Подвывих головки лучевой кости чаще диагностируют у детей в дошкольном возрасте.

Код по МКБ-10


S53.0. Вывих головки лучевой кости.

### ЭПИДЕМИОЛОГИЯ

Повреждение выявляют главным образом у детей в возрасте от 1 года до 3 лет. В дальнейшем частота этого повреждения резко снижается, а у детей старше 4 лет составляет исключение. Повреждение изредка встречается у детей старшей возрастной группы с диспластическим синдромом при тракционных травмах.

**ЭТИОЛОГИЯ, МЕХАНИЗМ ТРАВМЫ**

Чаще всего причина, вызывающая подвывих головки лучевой кости, — движение, при котором рука ребенка, находящаяся в вытянутом положении, подвергается резкому вытяжению за кисть или нижний конец предплечья по продольной оси конечности (чаще вверх, иногда вперед). Из анамнеза удается установить, что ребенок оступился или поскользнулся, а взрослый, который вел его, держа за руку, потянул за нее, чтобы удержать от падения (рис. 62.109). Иногда у маленького ребенка такое растяжение руки происходит, когда он играет, надевает или снимает узкий рукав. В некоторых случаях взрослые отмечают, что рука при этом «хрустнула».



**Рис. 62.109.** Типичные механизмы развития подвывиха головки лучевой кости у детей: а — на прогулке; б — при одевании

Механизм повреждения можно представить следующим образом: резкое потягивание за руку по продольной оси конечности приводит к тому, что головка лучевой кости частично выскальзывает из кольцевидной связки, в которой как бы ущемляется. С.Д. Терновский объяснял это возрастными анатомическими особенностями связочного и костно-мышечного аппарата у детей до трехлетнего возраста: поздним развитием наружной части дистального мышцелка плечевой кости, слабостью мышц и тонкостью суставной сумки. По мере развития ребенка эти анатомические соотношения меняются, чем и объясняют резкое уменьшение количества таких повреждений после 3 лет.

**КЛИНИЧЕСКАЯ КАРТИНА И ДИАГНОСТИКА**

Какова бы ни была причина, вызвавшая повреждение, ребенок вскрикивает от боли, после чего сразу перестает двигать рукой и держит ее с тех пор в вынужденном положении, вытянув вдоль туловища, слегка согнув в локтевом суставе. Когда ребенку предлагают подвигать рукой, он протестует и жалуется на боль в локте, а иногда в области запястья, отсутствует захват предметов кистью. В то же время можно осторожно произвести медленное сгибание и разгибание в локтевом суставе, но ротационные движения резко болезненны.

При пальпации выявляют болезненность в проекции головки лучевой кости.

Рентгенологическое исследование нецелесообразно, так как на снимке эта патология не диагностируется.

## ЛЕЧЕНИЕ

Вправление подвывиха головки лучевой кости в первые часы проходит обычно легко, без предварительной анестезии. Помощник врача (медицинская сестра, родственник ребенка) фиксирует плечо, поврежденной конечности к туловищу. Оператор осторожно переводит предплечье в положение сгибания под прямым углом в локтевом суставе, что для ребенка несколько болезненно, захватывает кисть большого одноименной рукой, фиксируя при этом запястье и выполняя легкую тракцию по оси предплечья, а другой рукой охватывает локоть и, слегка надавливая большим пальцем для контроля на головку лучевой кости, выполняет движение полной супинации. При этом ребенок испытывает некоторую боль, а палец вправляющего ощущает щелчок или легкий хруст. Больной сразу успокаивается и буквально через 1–2 мин свободно, самостоятельно выполняет движения в локтевом суставе и начинает пользоваться рукой, как здоровой. В некоторых случаях вправление сразу не удается, и описанный прием приходится повторять 2–3 раза. Неудача происходит обычно от неправильной фиксации и недостаточного сгибания руки или неполно произведенной супинации. Изредка вправление происходит при проведении пронации.

Родителям дают совет соблюдать осторожность и не водить ребенка за больную руку. При рецидивах подвывиха головки лучевой кости рекомендуют фиксировать согнутую под прямым углом в локтевом суставе руку фиксирующей повязкой на несколько дней, чтобы дать покой суставу и способствовать сокращению связок и сумки сустава. Гипсовая иммобилизация локтевого сустава в среднефизиологическом положении выполняется в исключительных случаях (при трудностях при вправлении, застарелых подвывихах).

### 62.5.4. Вывих костей запястья и пястных костей

Код по МКБ-10

S63.0. Вывих запястья.

#### ЭПИДЕМИОЛОГИЯ

Травматический вывих костей запястья и пястных костей у детей встречается очень редко.

#### ЭТИОЛОГИЯ, МЕХАНИЗМ ТРАВМЫ

Одновременная тракция за кисть с переразгибанием в лучезапястном суставе (высококинетическая травма) у детей старшей возрастной группы.

#### КЛИНИЧЕСКАЯ КАРТИНА И ДИАГНОСТИКА

Резкая боль, отек, ограничение объема движений в лучезапястном суставе и кисти. Деформация в этой области. Рентгенографически отмечается дисконгруэнтность лучезапястного сустава с костями запястья или запястных костей с пястными (рис. 62.110).

Вывихи в этой области часто сочетаются с переломами костей запястья и пястными костями, поэтому для правильной оценки анатомии и предоперационного планирования показана КТ.

#### ЛЕЧЕНИЕ

Выполняют закрытое вправление вывиха, при переломывывихах закрытое вправление сочетают с наложением аппарата наружной фиксации или металлостеосинтезом.



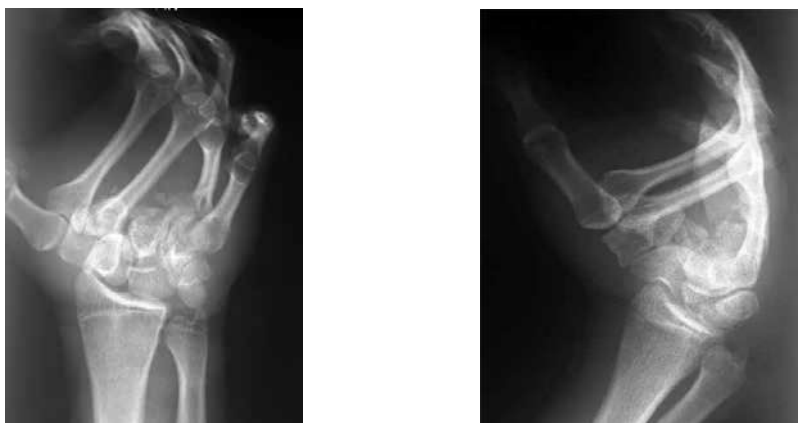

Рис. 62.110. Переломовывих пястно-запястного комплекса

### 62.5.5. Вывих пальцев

Коды по МКБ-10

S63.1. Вывих пальца кисти.

S63.2. Множественные вывихи пальцев кисти.

#### ЭПИДЕМИОЛОГИЯ

Травматический вывих фаланг пальцев кисти встречаются относительно редко. Наиболее часто у детей возникает вывих в пястно-фаланговом сочленении I пальца кисти.

#### ЭТИОЛОГИЯ, МЕХАНИЗМ ТРАВМЫ

Повреждение происходит в результате чрезмерного разгибания пальцев.

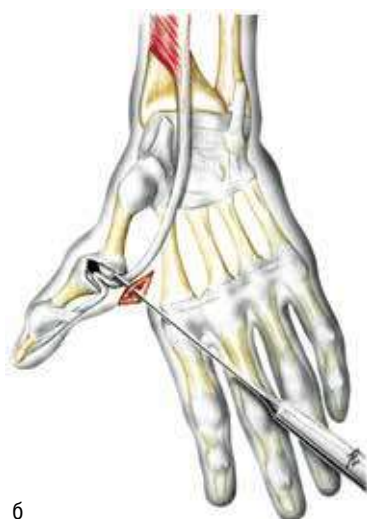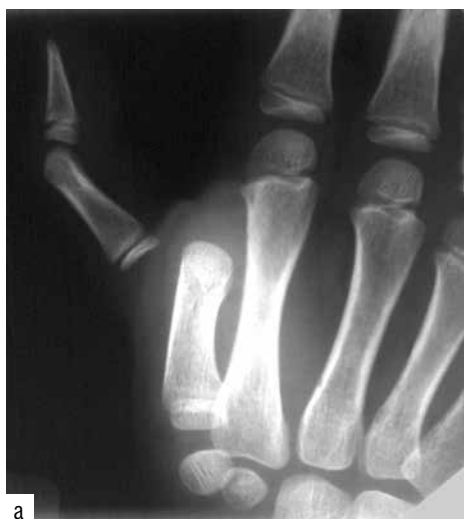#### КЛИНИЧЕСКАЯ КАРТИНА И ДИАГНОСТИКА

При полном вывихе активные и пассивные движения отсутствуют, при неполном вывихе возникают ограничение движений и умеренная деформация. Контуры сустава сглажены, отмечают кровоподтек. Диагноз уточняют после рентгенографии.

Вывих в пястно-фаланговом сочленении I пальца кисти чаще всего происходит в тыльную сторону, при этом возникает повреждение метакарпальных боковых связок и суставной сумки. Сухожилие длинного сгибателя I пальца может соскользнуть в локтевую сторону и ущемиться между головкой пястной кости и основной фалангой пальца.

#### ЛЕЧЕНИЕ

Вправление неосложненного вывиха обычно не вызывает затруднений. При интерпозиции сухожилия длинного сгибателя и неудаче консервативных мероприятий может потребоваться оперативное вмешательство (рис. 62.111).



**Рис. 62.111.** Вывих I пальца кисти: а — рентгенограмма; б — устранение интерпозиции длинного сгибателя I пальца кисти (схема)

# Глава 63

## Переломы костей нижней конечности

*Н.И. Тарасов*

Для определения единого подхода к лечению переломов различных сегментов опорно-двигательного аппарата и оценки полученных результатов в мировой травматологии общепринята Международная классификация костных повреждений – АО/ОТА Fracture and Dislocation Classification Compendium. Она базируется на локализации и различных видах повреждений костной системы с последующей стандартизацией лечения для взрослых пациентов. Для детских травматологов создана АО Pediatric Comprehensive Classification of long-bone Fractures (PCCF), которая учитывает особенности детской травмы длинных трубчатых костей. Данная классификация в отечественной детской травматологии пока не нашла широкого применения, однако перспективы и преимущества ее внедрения очевидны. Именно поэтому в настоящем руководстве, разрабатывая протоколы и стандарты способов и методов лечения переломов костей у детей, мы придерживались как общепринятой в РФ классификации, так и классификации АО (АО PCCF).

Переломы бедренной кости и костей голени в подавляющем большинстве случаев – это следствие высокоэнергетической травмы. Пациентов с данными повреждениями, как правило, госпитализируют в стационар в связи с общей тяжестью состояния и сложностью лечения. Подходы к лечению переломов этих сегментов в последнее время радикально изменились: консервативные методики отошли на второй план и применяются исключительно у пациентов младшего возраста. Основным методом лечения переломов костей голени и особенно бедренной кости служат различные варианты остеосинтеза, которые обеспечивают функциональный результат при сохранении стабильности костных отломков. Это необходимо для максимально ранней вертикализации пациентов и быстрой социальной адаптации, что крайне актуально в современных условиях.

### 63.1. ПЕРЕЛОМЫ БЕДРЕННОЙ КОСТИ

**Код по МКБ-10**

S72. Перелом бедренной кости.

3 – Femur – по классификации АО PCCF

## ЭПИДЕМИОЛОГИЯ

Переломы бедренной кости у детей встречаются в 4% случаев переломов костей конечностей. Чаще всего это падение с высоты, дорожно-транспортное происшествие, спортивная травма по типу скручивания, падение на неровную поверхность с углом атаки 60–90°.

## КЛАССИФИКАЦИЯ

По локализации различают следующие виды переломов бедренной кости:

- перелом проксимального отдела бедренной кости;
- перелом диафизарного отдела бедренной кости;
- перелом в области дистального метафиза бедренной кости;
- перелом дистального эпифиза бедренной кости.

## 63.2. ПОВРЕЖДЕНИЯ ПРОКСИМАЛЬНОГО ОТДЕЛА БЕДРЕННОЙ КОСТИ

### 63.2.1. Переломы области головки и шейки бедренной кости

#### Код по МКБ-10

S72.0. Перелом шейки бедра.

#### Коды по АО РССФ

31-Е. Переломы проксимального эпифиза (головки) бедренной кости.

31-М. Переломы проксимального метафиза бедренной кости.

При переломах головки бедренной кости различают следующие повреждения: эпифизолиз (31-Е/1.1), метаэпифизолиз (31-Е/2.1), авульсивные и внутрисуставные переломы эпифиза (31-Е/7, 31-Е/8.1 8,2).

При переломах шейки бедренной кости с практической точки зрения актуальны следующие виды переломов.

Трансцервикальный (без смещения, или неполный, — 31-М/2.1 I, со смещением — 31-М/3.1 I, со смещением оскольчатый — 31-М/3.2 I), базальный (без смещения, или неполный, — 31-М/2.1 II, со смещением — 31-М/3.1 II, со смещением оскольчатый — 31-М/3.2 II).

#### Чрезвертельный перелом бедренной кости

#### Код по МКБ-10

S72.1. Чрезвертельный перелом.

#### Коды по АО РССФ

31-М/2.1 III. Чрезвертельный перелом бедренной кости без смещения (неполный).

31-М/3.1 III. Чрезвертельный перелом бедренной кости со смещением.

31-М/3.2 III. Чрезвертельный перелом бедренной кости со смещением (оскольчатый).

## ЭПИДЕМИОЛОГИЯ

Повреждения проксимального метаэпифиза бедренной кости в детском возрасте встречаются достаточно редко и представляют достаточную сложность при выработке тактики лечения и определении подходов к методам остеосинтеза.

## ЭТИОЛОГИЯ, МЕХАНИЗМ ТРАВМЫ

Эпифизолизы головки и переломы шейки бедренной кости возникают при прямом ударе, падении на сторону повреждения, гиперэкстензии (гиперадукции),

падении с высоты. Данные повреждения могут сопровождаться травматическим вывихом бедра. Эпифизеолиз головки бедренной кости чаще бывает следствием локальной физарной дисплазии проксимального отдела бедренной кости (юношеский эпифизеолиз).

### **КЛИНИЧЕСКАЯ КАРТИНА И ДИАГНОСТИКА**

Пациент находится в положении лежа без возможности осевой нагрузки на фоне выраженного болевого синдрома. Жалобы на боли в области тазобедренного сустава, иногда коленного сустава в связи с иннервацией всей области бедра запирательным нервом. Нижняя конечность ротирована кнаружи и приведена, колено подсогнуто. Положительный симптом прилипшей пятки. Пассивные и активные движения резко болезненны. Большой вертел при переломе со смещением расположен выше линии Розера–Нелатона. Отмечается относительное укорочение поврежденной нижней конечности. Медиальный (трансцервикальный, или собственно шеечный) перелом бедренной кости и эпифизеолиз головки относят к внутрисуставным повреждениям. Латеральный (базальный) перелом считают околосуставным, однако в некоторых случаях плоскость излома также проникает в полость сустава.

### **ЛЕЧЕНИЕ**

#### **Консервативное лечение**

Консервативное лечение не показано при данной локализации перелома. Это обусловлено как особенностями кровоснабжения головки бедренной кости, так и сложностями при репозиции отломков в этом сегменте и невозможностью их фиксации только наружной иммобилизацией. Переломы данной локализации требуют ранней внутренней стабилизации для профилактики возможного асептического некроза головки бедренной кости. В редких случаях при отсутствии соответствующего оборудования и инструментария и при удовлетворительном положении отломков (неполные переломы, переломы без смещения) возможно лечение с помощью скелетного вытяжения на отводящей шине с последующей иммобилизацией в кокситной гипсовой повязке с отведением в тазобедренном суставе и длительно отсутствующей осевой нагрузкой. Срок иммобилизации должен составлять от 2 до 3 мес с последующей разгрузкой сустава до 4–6 мес.

#### **Хирургическое лечение**

Максимально ранняя анатомическая репозиция с последующей стабилизацией отломков абсолютно показана для костных повреждений этой анатомической зоны. При эпи- и метаэпифизеолизах головки бедренной кости, субкапитальных и трансцервикальных переломах методом выбора будет минимально инвазивный остеосинтез канюлированными спонгиозными винтами диаметром от 6,5 до 7,2 мм (в зависимости от возраста пациента и размеров шейки бедренной кости) в сочетании с закрытой репозицией. Необходимо отметить, что для переломов этой области в связи с деликатностью анатомии кровоснабжения головки бедренной кости и высоким риском возникновения АВН (аваскулярный некроз головки) закрытая репозиция будет всегда предпочтительнее открытой операции. Риск такого осложнения, как АВН, обуславливает и проведение в обязательном порядке в сжатые сроки (до 6 ч с момента травмы) пункции поврежденного тазобедренного сустава для эвакуации гематомы с декомпрессией головки бедренной кости.

При базальных переломах шейки бедра и чрезвертельных переломах показаны открытая репозиция с остеосинтезом проксимальной бедренной пластиной РНР (*Pediatric Hip Plate*) с заданным шеечно-диафизарным углом или в редких случаях (в основном у подростков после 15 лет) минимально инвазивный остеосинтез

шеечным  $\gamma$ -гвоздем или проксимальным бедренным стержнем PFNA (*Proximal Femur Nail Antegrade*). При подвертельных переломах, если позволяет размер проксимального отломка, возможно выполнение остеосинтеза эластичными стержнями (ESIN); если сегмент мал, то методом выбора будет открытая репозиция и фиксация ПНР.

При внутрисуставных отрывных или авульсивных переломах тактика хирургического лечения зависит от размера фрагмента. При небольших (до 5 мм) фрагментах показана артроскопическая техника — эндоскопия тазобедренного сустава, санация и удаление фрагмента. Если фрагмент достаточно крупный, с большой костной частью, необходима артротомия с открытой репозицией и фиксацией отломка. При выборе фиксатора предпочтение нужно отдать компрессирующим винтам без головки (по типу винта Герберта) (HCS — *Headless Compression Screw*).

#### **Остеосинтез канюлированными спонгиозными винтами**

**Предоперационная подготовка.** Для выполнения минимально инвазивного способа установки винтов и остеосинтеза эпифизеолиза головки и перелома шейки бедренной кости в обязательном порядке необходимо наличие как минимум двух компонентов: периодического рентгенологического контроля с использованием С-дуги и ортопедического тракционного стола. На основании данных рентгенологических исследований (снимок, КТ) проводится предоперационное планирование, которое заключается в выборе длины и диаметра спонгиозных винтов (эти параметры определяются размером фрагмента), их количества и типа. Необходимо учитывать, что вся резьбовая часть винта должна быть за плоскостью перелома. Это создает оптимальную межфрагментарную компрессию и стабилизацию отломков.

**Необходимый инструментарий:** общехирургический набор инструментов, дрель, спицы с резьбой 2,5 мм, канюлированные спонгиозные винты (6,5 и 7,2 мм) различной длины, шайбы, канюлированные отвертки и сверла, соответствующие диаметру винтов, метчик для винтов 6,5 и 7,2 мм, защитник мягких тканей, глубиномер.

**Эпифизеолиз головки бедренной кости.** Репозиция выполняется на тракционном ортопедическом столе в положении больного лежа на спине. Продольным разрезом до 3 см в подвертельной области по латеральной стороне тупо доходят до кости (фасцию рассекают). Используя защитник мягких тканей и направитель, в головку бедренной кости (под периодическим рентгеновским контролем!) субхондрально проводят 2,5-миллиметровую спицу с резьбой на конце. Выполняют рентгеноскопию в боковой проекции. Если положение спицы и состояние репозиции удовлетворяют хирурга, то по спице, используя канюлированное сверло, формируют канал (до начала резьбовой части спицы). Сверло извлекают и, учитывая размеры винтов для этой области (6,5 и 7,2 мм), мечиком нарезают резьбу на всем протяжении канала. Глубиномером (по выступающей из кости спице) определяют длину винта (резьбовая часть выбранного винта должна соответствовать высоте головки в месте его введения). Винт вводят по спице (возможно применение шайбы под головку винта для облегчения последующего удаления), спицу удаляют. Таким же образом проводят второй винт параллельно первому. Рану после гемостаза ушивают послойно.

**Перелом шейки бедренной кости.** Основные этапы остеосинтеза винтами при переломе шейки бедренной кости аналогичны этапам остеосинтеза эпифизеолиза головки бедренной кости. Главное отличие — в выборе длины винтов. При переломе шейки вся резьбовая часть спонгиозного винта должна заходить за плоскость перелома, а его конец не должен пересекать физарную пластину.

Остеосинтез винтами — стабильный способ фиксации, поэтому использование дополнительной наружной иммобилизации возможно лишь в целях купирования болевого синдрома в ближайшем послеоперационном периоде.

Движения в оперированном тазобедренном суставе возможны практически в первые сутки после остеосинтеза. Вертикализация пациента происходит по мере исчезновения болей в этой области, как правило, на 3–5-е сутки. Учитывая риск АВН, спешить с введением нагрузки не стоит. Необходимо ориентироваться на отсутствие визуализации линии перелома на контрольных рентгенограммах и следить за состоянием головки бедренной кости. В любом случае полная нагрузка должна быть не раньше 4–6 мес после остеосинтеза.

### **Остеосинтез проксимальной педиатрической бедренной пластиной (РНР)**

**Предоперационная подготовка.** Для выполнения этой операции у детей и подростков с чрез- и подвертельными переломами бедренной кости и некоторыми базальными переломами необходимым условием будет наличие в операционной рентген-хирургической мобильной С-дуги. До разреза необходимо выбрать пластину нужного размера (3,5 или 4,5/5,0 мм), длины (минимальное количество винтов в дистальном отломке должно быть не меньше трех) и заданного шеечно-диафизарного угла (120 или 130°). Для более точного выбора имплантата выполняется рентгенограмма здорового тазобедренного сустава.

**Необходимый инструментарий:** общехирургические инструменты, дрель со сверлами, соответствующими диаметру выбранных винтов и толщине пластины [сверло 4,3 мм для заблокированных винтов 5,0 мм (блокированная пластина 4,5/5,0 мм), сверло 2,8 мм для заблокированных винтов 3,5 мм (блокированная пластина 3,5 мм)], отвертка обычная и динамометрическая с насадками для используемых винтов, направлятели сверл для заблокированных пластин, глубиномер, костные держатели, заблокированная пластина с заданным углом (РНР), винты различного размера.

**Техника остеосинтеза.** Операция выполняется в положении больного лежа на здоровом боку. Доступ от вертушки большого вертела книзу должен быть не меньшей длины устанавливаемой пластины. После разреза кожи и фасции для лучшей визуализации области перелома необходимо отсечь *m. vastus lat.* от места прикрепления его к большому вертелу. Область перелома обнажают, отломки выводят в рану, удаляют мелкие фрагменты кости и грануляции (при больших сроках с момента травмы), после чего выполняют репозицию. Для временной фиксации перелома в этом состоянии выполняется провизорный остеосинтез спицами 2,2 мм. Пластина (РНР) устанавливается по наружной поверхности кости таким образом, чтобы ее верхний край был на 5 мм ниже зоны роста большого вертела. После этого в отверстия пластины вкручивают направлятели для сверл, по которым в шейку вводят спицы и проводят многоосевую рентгеноскопию. Если положение спиц в шейке бедренной кости удовлетворяет хирурга (три спицы должны полностью быть в границах этого сегмента, в идеале — центрально), последние поочередно удаляют, затем просверливают канал для винтов нужного диаметра и длины (винт не должен доходить до ростковой зоны головки бедренной кости) и выполняют окончательный остеосинтез — вводят винты в проксимальный и дистальный (минимум три) сегмента перелома (рис. 63.2). Обязательно после завершения остеосинтеза необходимо провести рентгеновский контроль в двух проекциях. Операцию заканчивают установкой дренажа и послойным ушиванием раны. Наружная иммобилизация (шина Беллера) возможна на короткий период только как средство уменьшения болей в связи с большим разрезом и послеоперационной травмой мягких тканей.

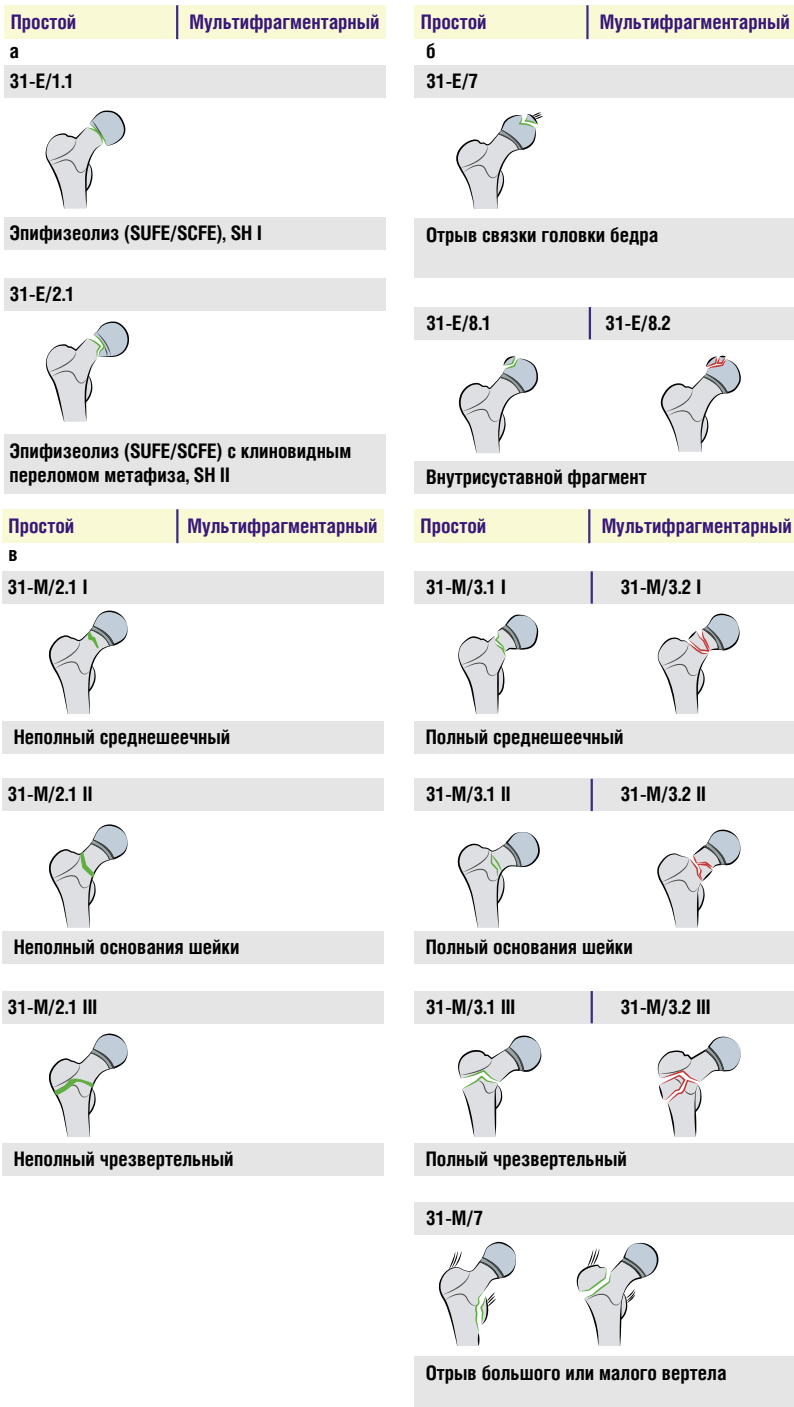
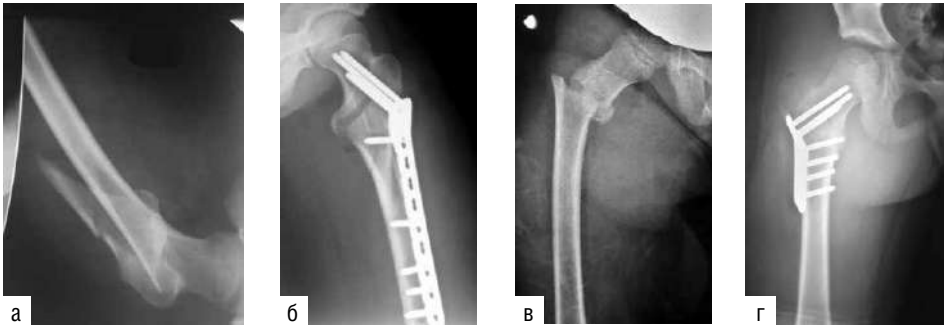


Рис. 63.1. Переломы проксимального эпифиза (а) и метафиза (б) бедренной кости (по АО PCCF)





**Рис. 63.2.** Остеосинтез перелома бедренной кости проксимальной педиатрической бедренной пластиной (РНР): а — оскольчатый подвертельный перелом (32-D/3.1 III); б — технология минимально инвазивного остеосинтеза пластинами; в — межвертельный перелом (31-M/3.1 III); г — открытый остеосинтез

Сроки вертикализации в послеоперационном периоде составляют примерно 5–7 дней и зависят исключительно от индивидуальных особенностей ребенка и порога его болевой чувствительности. Реабилитационное лечение после остеосинтеза, как правило, не составляет больших трудностей, но полное восстановление функции оперированного сустава будет более длительным, чем при минимально инвазивной технологии фиксации. Полная нагрузка на конечность возможна только после полной консолидации перелома (но не раньше 4 мес, особенно для базальных переломов). Удаление пластины выполняют не раньше чем через 6 мес после полного ремоделирования кости в области остеосинтеза.

Техника остеосинтеза заблокированным проксимальным штифтом, который не столь часто используется у детей и подростков для этой области переломов, практически аналогична остеосинтезу заблокированным штифтом диафизарных переломов бедренной кости. Более подробно эта технология описана ниже.

### ОСЛОЖНЕНИЯ ПЕРЕЛОМОВ ГОЛОВКИ И ШЕЙКИ БЕДРЕННОЙ КОСТИ

Одним из самых грозных осложнений данной травмы является аваскулярный некроз головки бедренной кости. Его причина — повреждение огибающей ветви головки бедренной кости.

Также возможно формирование посттравматических деформаций — *coxa vara* и *coxa valga* на фоне неадекватной работы зон роста или остаточного смещения отломков.

### 63.2.2. Изолированный перелом большого и малого вертела

**Код по МКБ-10**

S72.1. Чрезвертельный перелом.

**Код по АО РССФ**

31-M/7. Отрыв большого или малого вертела.

#### ЭТИОЛОГИЯ, МЕХАНИЗМ ТРАВМЫ

Данный вид повреждения относится к апофизеолизам (отрывным или авульсивным переломам) и характерен для старшей возрастной группы (более 12 лет).

Изолированный перелом большого вертела бедренной кости возникает в результате прямой травмы при падении или ударе.

Изолированный перелом малого вертела бедренной кости возникает в результате кратковременного и резкого напряжения подвздошно-поясничной мышцы.

Наиболее типичным примером может служить повреждение, полученное при прыжке через спортивный снаряд с разведенными ногами.

### КЛИНИЧЕСКАЯ КАРТИНА

Чаще всего пациент ходит самостоятельно, прихрамывая на поврежденную конечность. Отмечаются отек и локальная болезненность в зоне повреждения. Активные и пассивные движения ограничены умеренно, чаще в сторону отведения.

При переломах малого вертела клинически определяются боль в области перелома, затруднение приведения ноги и сгибания в тазобедренном суставе.

### ЛЕЧЕНИЕ

Лечение состоит в иммобилизации конечности в среднефизиологическом положении в гипсовой лонгете или на функциональной шине Беллера в течение 3 нед. При переломе большого вертела и диастазе между отломками более 2 мм проводится малоинвазивная стабилизация винтом на срок около 4–5 мес.

## 63.3. ПЕРЕЛОМ ДИАФИЗА БЕДРЕННОЙ КОСТИ

### Код по МКБ-10

S72.3. Перелом тела [диафиза] бедренной кости.

### Коды по АО РССФ

32-D. Переломы диафизарного отдела бедренной кости.

32-D/4.1. Поперечный перелом диафиза бедренной кости со смещением (полный).

32-D/4.2. Оскольчатый поперечный перелом диафизарного отдела бедренной кости со смещением (полный).

32-D/5.1. Косой или винтообразный перелом диафизарного отдела бедренной кости со смещением (полный).

32-D/5.2. Косой или винтообразный оскольчатый перелом диафизарного отдела бедренной кости со смещением (полный).

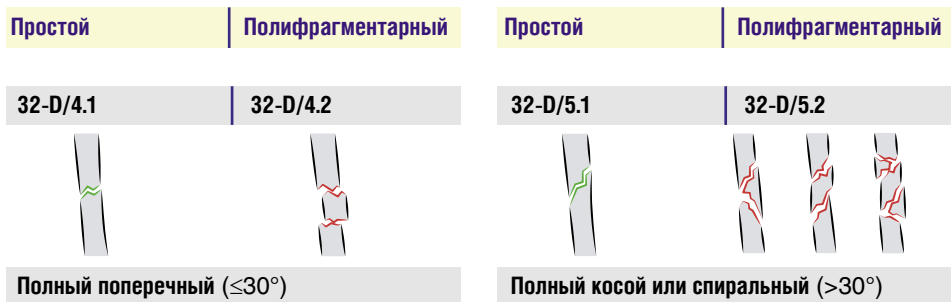

Рис. 63.3. Переломы диафизарного отдела бедренной кости (по АО РССФ)

### ЭПИДЕМИОЛОГИЯ

Перелом диафизарного отдела бедренной кости относится к наиболее частым повреждениям и составляет около 20% всех повреждений опорно-двигательного аппарата у детей. Данное повреждение может встречаться как у новорожденных, так и у детей старшей возрастной группы.

### ЭТИОЛОГИЯ, МЕХАНИЗМ ТРАВМЫ

Перелом данной локализации может возникать у новорожденных как на фоне неправильно проводимого родового пособия, так и на фоне несовершенного

остеогенеза (НО). Необходимо дифференцировать внутриутробный перелом с родовым переломом. Также переломы диафиза бедренной кости возможны у детей с детским церебральным параличом на фоне мышечной спастики при массаже. Также данный вариант повреждения возможен у детей с остеопенией на фоне проводимой химиотерапии и новообразований (костные кисты, очаги фиброзной дисплазии).

У пациентов старшей возрастной группы перелом данной локализации может быть связан с высокоэнергетической травмой — падением с высоты, прямым ударом, падением на неровные поверхности или упоры (бордюры, заборы и т.д.).

### **КЛАССИФИКАЦИЯ**

Диафизарный отдел бедренной кости достаточно протяженный, в зависимости от конкретной локализации применяют тот или иной вариант лечения.

Переломы могут возникать в проксимальном отделе диафиза, средней трети и дистальной части диафиза — низкие переломы.

По характеру перелома выделяют поперечные, косые, винтообразные и оскольчатые переломы. Выраженность смещения зависит от механизма травмы, степени силы ударного воздействия и сокращения окружающих мышц, формирующих основной угол смещения.

### **КЛИНИЧЕСКАЯ КАРТИНА**

Пациент находится в положении лежа. Осевая нагрузка невозможна на фоне выраженного болевого синдрома и деформации. В зависимости от варианта смещения происходит соответствующее отклонение оси нижней конечности.

При переломах бедренной кости в проксимальной части центральный отломок находится в положении отведения, сгибания и наружной ротации за счет сокращения ягодичных и подвздошно-поясничных мышц. Чем проксимальнее уровень перелома, тем более выражено отведение. Дистальный отломок смещается кверху, кзади и кнутри.

При переломе бедренной кости в средней трети взаимоотношения отломков те же, но отведение и отклонение кпереди проксимального отломка менее выражены, в то время как смещение дистального отломка кзади и по длине может быть значительным (рис. 63.4).

Визуально определяется деформация области бедра. При поднадкостничных переломах или переломах по типу зеленой веточки отмечается выраженный отек области повреждения. При переломе с захождением возможно относительное укорочение на поврежденной стороне. Активные и пассивные движения резко ограничены, болезненны.

Для новорожденных характерны беспокойство при смене положения, пеленании, патологическая подвижность в области бедра, ротация дистального сегмента конечности кнаружи или кнутри. Визуально деформация видна не всегда.

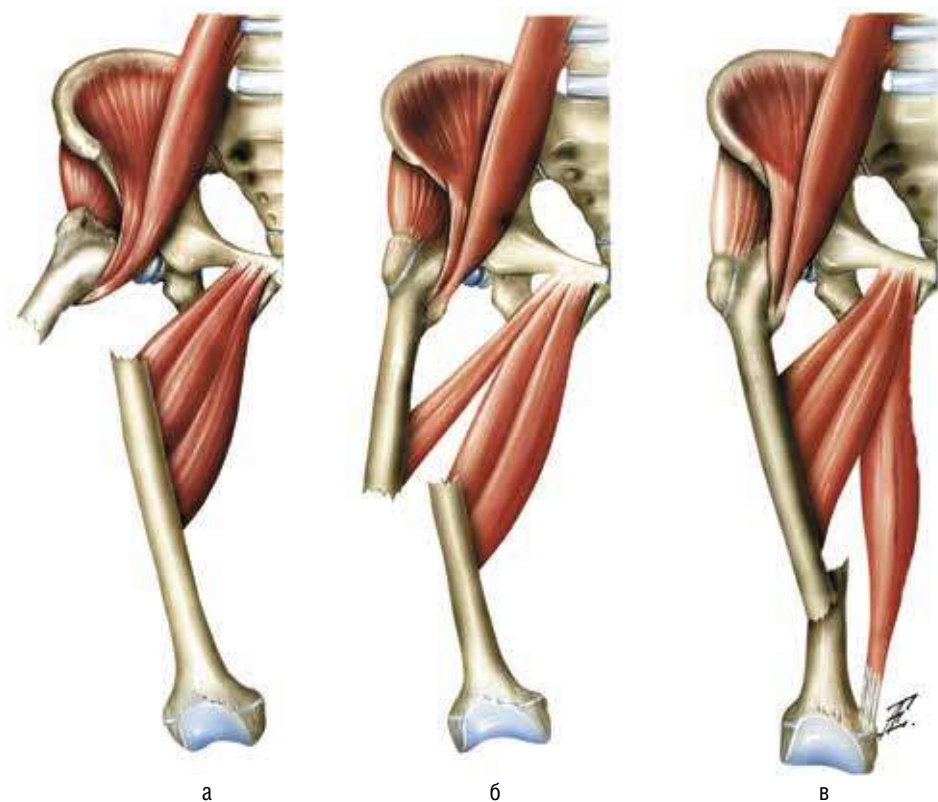
### **ДИАГНОСТИКА**

#### **Осмотр и физикальное обследование**

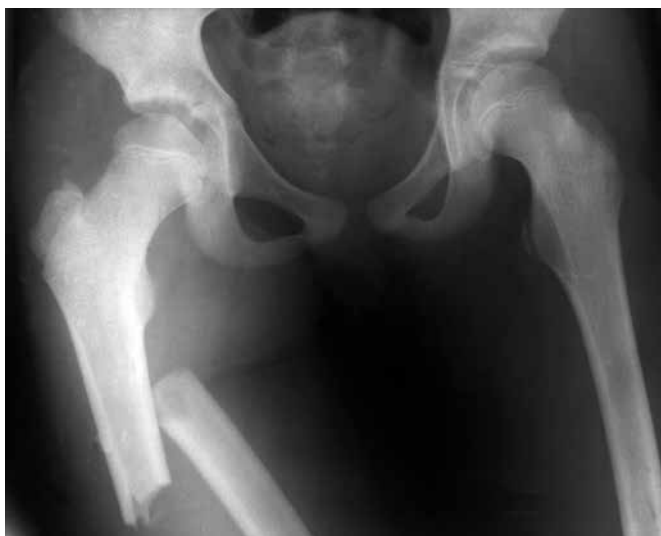Диагностика не представляет трудностей при наличии классических признаков: боли, нарушений функций, изменений контуров бедра, крепитации отломков, патологической подвижности.

#### **Лабораторные и инструментальные исследования**

Диагноз подтверждают при рентгенологическом исследовании (рис. 63.5).



**Рис. 63.4.** Типичные смещения отломков при переломе бедренной кости (схема): а — в верхней; б — средней; в — нижней трети



**Рис. 63.5.** Перелом бедренной кости на границе средней и верхней трети диафиза со смещением

## ЛЕЧЕНИЕ

### Общие принципы лечения переломов диафиза бедренной кости у детей

Выбор тактики лечения переломов диафизарного отдела бедренной кости в настоящее время зависит не столько от вида и характера перелома, сколько от возраста ребенка. Причем даже выбор вариантов остеосинтеза в разных возрастных группах будет неодинаковым. Учитывая, что бедренная кость — это крупный опорный сегмент, на современном этапе развития травматологии предпочтение в лечении подобных повреждений необходимо отдавать стабильному минимально инвазивному остеосинтезу с возможностью ранней вертикализации пациента консервативное лечение показано только детям младшего возраста и новорожденным.

**Возраст до 2–3 лет.** В связи с экстремально высокой эластичностью костной ткани в этом возрасте, быстрыми сроками консолидации и большими возможностями самокоррекции остаточных деформаций в процессе роста ребенка все переломы в этой возрастной группе лечатся исключительно консервативно.

**Возраст от 2–3 до 4–5 лет.** Возможно применение консервативных методик в виде скелетного вытяжения, однако предпочтение нужно отдавать минимально инвазивному остеосинтезу эластичными стержнями (ESIN — *Elastic Stable Intramedullary Nailing*).

**Возраст от 4–5 лет до 12–13 лет.** Консервативные методики не показаны. Основным методом лечения переломов в этой возрастной группе будет остеосинтез эластичными стержнями (ESIN). У крупных и высоких пациентов старшего возраста с открытыми зонами роста возможно использование минимально инвазивного остеосинтеза блокированными пластинами (мостовидная техника).

**Возраст старше 12–13 лет.** Консервативные методики не показаны. Возможно использование технологии ESIN (невысокие пациенты с небольшой массой тела, в основном нижняя граница возрастной группы) или минимально инвазивного остеосинтеза пластиной с угловой стабильностью (открытая зона роста, крупные пациенты). Метод выбора в данной группе — остеосинтез блокированным штифтом с латеральной точкой введения через большой вертел.

### Консервативное лечение

Основным методом в консервативном лечении переломов бедренной кости остается вытяжение. Как отмечалось выше, данная методика является основной для детей до 2–3 лет и иногда показана в более старшем возрасте — до 4–5 лет. Фиксация гипсовыми или пластиковыми повязками возможна при стабильных переломах или переломах без смещения у детей младшей возрастной группы, однако и при таких повреждениях вытяжение предпочтительнее.

У детей до трехлетнего возраста переломы лечат вертикальным вытяжением по Шеде. Ребенка кладут на плотный матрац. Вытяжение осуществляют с помощью лейкопластырной полоски, которую приклеивают к наружной и внутренней поверхностям бедра и голени. Лейкопластырь не приклеивают к лодыжкам. Во избежание пролежня в петлю лейкопластыря вставляют распорку. Ногю, разогнутую в коленном суставе, подвешивают на любой раме и фиксируют грузом, который привязан к леске, идущей через блок к дощечке-распорке. Удобна дуга Назарова. Груз массой около 1,5–2,5 кг уравнивает массу поврежденной конечности. При достаточном грузе ягодица на большой стороне приподнята над кроватью на 2–3 см. Бедро немного отводят кнаружи.

Для удержания ребенка в правильном положении здоровую ногу фиксируют манжетой за голень в горизонтальном положении. У беспокойных детей, которых трудно удержать в правильном положении, применяют вертикальное вытяжение

за обе ноги, что удобно для ухода за ребенком. В норме бедренная кость в этом возрасте срастается в среднем за 2–3 нед. Если при осмотре по истечении этого срока установлено, что болезненность исчезла, появилась костная мозоль и ребенок двигает ногой на вытяжении, груз снимают и, не удаляя пластырь, опускают ногу. Наблюдение ребенка в ближайшие 1–2 ч покажет, образовалось ли прочное сращение отломков. При жалобах на боль в ноге вновь вешают груз на несколько дней до получения прочного сращения. Наличие консолидации проверяют рентгенологически. Далее накладывают высокую заднюю гипсовую лонгету.

У детей старше 3 лет (или массой более 15 кг) целесообразно скелетное **вытяжение на функциональной шине Беллера**. В зависимости от локализации перелома спицу проводят в разной позиции. При высоких переломах спицу проводят через надмышцелковую зону бедра — спица проводится изнутри кнаружи на 1,5–2,0 см выше надколенника или на 2 см выше зоны роста. При переломах средней трети диафиза или низкого перелома спица проводится в зоне проксимального метафиза большеберцовой кости — снаружи кнутри на 1,5 см дистальнее бугристости большеберцовой кости. Скелетное вытяжение является методом динамической репозиции, однако может использоваться как первый этап лечения для последующего хирургического лечения. Поврежденную конечность фиксируют на функциональной шине в положении физиологического покоя, которое создают сгибанием в тазобедренном (под углом 140°) и коленном (под тем же углом) суставах. Величина отведения ноги зависит от высоты перелома: чем выше перелом, тем больше должно быть отведение. Вытяжение осуществляют с помощью груза за бедро (от 3 до 6 кг) и голень (лейкопластырное вытяжение, от 1 до 2 кг). Для противотяги ножной конец кровати приподнимают на 20–30 см и ставят на подставки. Ребенка фиксируют специальными лямками через паховую область здоровой стороны, что также предупреждает сползание его к ножному концу кровати.

Консолидация перелома бедренной кости при консервативном лечении происходит в различные сроки в зависимости от характера повреждения, положения отломков, а также возраста и общего состояния ребенка к моменту повреждения:

- у детей до 2–3 лет срастание перелома происходит к концу 3-й недели;
- от 2–3 до 4–5 лет — к концу 4–5-й недели.

При правильном лечении бедренная кость срастается без укорочения. Укорочение в пределах не более 2 см у маленьких детей не имеет практического значения, так как оно в процессе роста бедра всегда компенсируется. Укорочение у детей старшей возрастной группы более чем на 2 см остается и может отразиться на функциях ноги, изменить походку, положение таза и вызвать компенсаторное искривление позвоночника. Оставшиеся в процессе лечения недопустимые смещения костных отломков при диафизарных переломах бедренной кости вызывают значительные косметические и функциональные дефекты, которые с ростом ребенка не компенсируются и могут в будущем потребовать корригирующей остеотомии.

Наибольший процент неудовлетворительных результатов отмечают при лечении осложненных открытых переломов.

После прекращения иммобилизации нагрузку на больную конечность разрешают через 2–3 нед. Реабилитация способствует более быстрому восстановлению функций конечности.

### Хирургическое лечение

Остеосинтез с использованием различных внутренних фиксаторов с минимально инвазивной техникой их установки в настоящее время является основным методом лечения переломов диафизарного отдела бедренной кости у детей старше 3 лет. Разработанные технологии не затрагивают зоны роста, что крайне актуаль-

но для растущего организма, а минимально инвазивные методики остеосинтеза не нарушают кровообращения в области перелома и не оказывают негативного воздействия на процессы регенерации. При этом высокая прочность и надежность инертных имплантатов позволяют максимально рано вертикализировать пациентов и быстро возвращать детей и подростков в привычную среду.

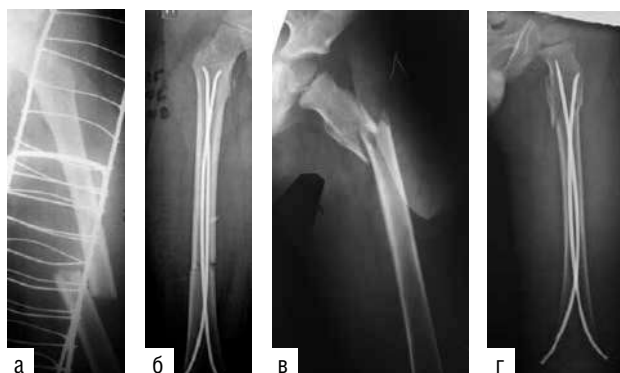**Интрамедуллярный остеосинтез эластичными стержнями (технология ESIN – *Elastic Stable Intramedullary Nailing*).** Вид интрамедуллярного остеосинтеза, который постепенно вытесняет другие методики фиксации переломов костей у детей. Стабилизация перелома происходит за счет создания напряженной системы из двух титановых эластичных стержней [TEN (*Titanium Elastic Nail*)] одного диаметра внутри кости – в костномозговом канале. Данный вид остеосинтеза наиболее актуален при переломах диафиза бедренной кости в возрастной группе от 4–5 до 12–13 лет.

**Предоперационная подготовка.** Остеосинтез проводится в условиях операционной с обязательным наличием в ней хирургической мобильной рентгеновской С-дуги и ортопедического стола с тракционной системой.

**Необходимый инструментарий:** общехирургические инструменты (скальпель, зажимы, иглодержатель и т.д.), шило, защитник кожи, Т-образная рукоятка с универсальной головкой для введения стержней, молоток, специальные кусачки для скусывания стержней большого диаметра, финальный импактор, рентгеноконтрастное устройство для репозиции, титановые эластичные стержни (диаметром 2–4 мм).

**Техника остеосинтеза.** Перед началом остеосинтеза необходимо провести предоперационное планирование, которое заключается в выборе диаметра стержня, его изгибании и определении места введения имплантата. Размер стержня должен соответствовать примерно 40% диаметра костномозгового канала, при этом предпочтение нужно отдавать стержням большего размера, применение которых позволит избежать вторичных деформаций, обусловленных использованием более тонких фиксаторов. После выбора стержней для создания напряженной системы внутри кости их необходимо соответствующим образом изогнуть: величина изгиба (расстояние между крайней точкой дуги стержня и линией, проведенной между двумя его концами) должна соответствовать примерно трем диаметрам костномозгового канала. Место введения стержней определяется исходя из локализации перелома – правило «большого сегмента»: при переломе проксимальнее середины диафиза кости имплантаты необходимо вводить через более длинный (большой) сегмент (ретроградно, через дистальный метафиз). Если более крупным является проксимальный отдел (переломы дистальнее середины диафиза), то остеосинтез выполняется антеградно – через проксимальный метафиз. Только после этих этапов можно приступать непосредственно к остеосинтезу.

Репозицию проводят на ортопедическом столе с системой вытяжения. Можно применять рентгеноконтрастную рукоятку (устройство) для репозиции. После многоосевой рентгеноскопии области перелома (С-дуга) необходимо наметить зону введения стержней (на 1–2 см выше физарной пластины). Из разрезов (до 2 см) по медиальной и латеральной стороне оперируемого сегмента (при переломе средней и нижней трети бедренной кости стержни вводят из разрезов по наружной поверхности подвертельной области) шилом выполняют перфорацию кортикального слоя и формируют канал под углом примерно 45° к оси кости. Стержни поочередно проводят в костномозговой канал с помощью Т-образной рукоятки (возможно использование молотка) до уровня перелома. Если репозиция до начала остеосинтеза не была адекватной или положение отломков в процессе остеосинтеза изменилось, репозицию необходимо повторить (или выполнить)



**Рис. 63.6.** Остеосинтез переломов бедренной кости эластичными стержнями (технология ESIN): а — поперечный перелом бедренной кости в средней трети (32-D/4.1); б — остеосинтез; в — высокий диафизарный (подвертельный) перелом бедренной кости (32-D/5.1); г — остеосинтез

именно в этот момент. Сами стержни играют здесь очень важную роль — роль джойстика, с помощью которого двигается дистальный отломок. После совмещения фрагментов фиксаторы заводят в проксимальный отломок и фиксируют в метафизе (с упором своих изогнутых концов во внутреннюю поверхность кортикального слоя) (рис. 63.6).

По окончании остеосинтеза стержни скусывают специальными усиленными кусачками. Финальным импактором выполняют окончательное погружение стержней до уровня, необходимого для их удаления после полной консолидации перелома, и в то же время чтобы выступающие над поверхностью кости фиксаторы не травмировали мягкие ткани весь этот период. После этого этапа необходимо с помощью многоосевой рентгеноскопии проверить качество репозиции и оценить положение стержней во всех плоскостях. После гемостаза раны послойно ушивают.

**Послеоперационное ведение.** При использовании корректной техники и правильном выборе имплантатов никакой наружной иммобилизации в послеоперационном периоде не требуется. В качестве временного элемента для уменьшения болевого синдрома возможно использование шины Беллера на короткое время. Практически с первых суток можно проводить комплекс реабилитационных мероприятий, направленных на купирование боли, улучшение микроциркуляции и трофики тканей, ускорение репаративных процессов в области поражения и восстановление функции конечности. Дозированную нагрузку на оперированную конечность вводят начиная с 2-й нед с постепенным увеличением, доведя до полной на 6–8-й нед после остеосинтеза (в зависимости от возраста ребенка и вида перелома). Рентгеновский контроль обязателен на 6-й нед и 12-й нед. Удаление фиксаторов выполняют после полного ремоделирования кости в области перелома, но не раньше 6 мес после синтеза.

#### **Остеосинтез пластинами**

Данный вид остеосинтеза показан при переломах бедренной кости у детей старшей возрастной группы (12–14 лет) с незавершенным ростом, у которых использование технологии ESIN проблематично в связи с большими размерами поврежденного сегмента и вероятной нестабильностью остеосинтеза эластичными стержнями, а применение штифтов с блокированием сопряжено с возможной травмой ростковых зон. Использование технологии минимально инвазивного остеосинтеза пластинами (MIPO — *Minimal Invasive Plate Osteosintesis*) с примени-



ем фиксаторов с угловой стабильностью (система LCP — *Locking Compression Plates*) не требует широкого обнажения кости в области перелома и идеально подходит для использования в детской практике.

**Предоперационная подготовка.** При использовании технологии МІРО обязательно наличие в операционной тракционного ортопедического стола и рентген-хирургической мобильной С-дуги. До начала операции необходимо четко определиться с выбором формы и размера пластины.

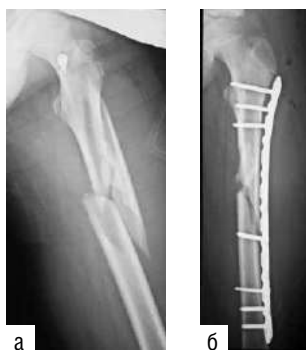**Необходимый инструментарий:** общехирургические инструменты, набор инструментов для минимально инвазивной установки пластин, дрель со сверлами, соответствующими диаметру выбранных винтов, отвертка обычная и динамометрическая, направлятели сверл для заблокированных пластин, глубиномер, защитник мягких тканей, репонирующее устройство, набор пластин (LCP), заблокированных и кортикальных винтов различного размера.

**Техника остеосинтеза. Минимально инвазивный остеосинтез (МІРО).** Выполняют репозицию перелома с помощью вытяжения на ортопедическом столе. По латеральной поверхности бедра стерильным маркером на коже намечают положение пластины на кости исходя из предоперационного планирования и характера перелома (линия перелома должна быть примерно в середине фиксатора). В проекции проксимального и дистального концов пластины делают разрезы кожи и фасции длиной до 2–4 см (в месте предполагаемого входа имплантата разрез должен быть длиннее). Тупо доходят до кости. После этого специальным проводником с рукояткой из набора для минимально инвазивного остеосинтеза формируют туннель для пластины над костью до уровня дистального разреза (антеградный способ). Проводник удаляют. В сформированный канал проводят пластину (используя проводник пластины из набора для МІРО). В крайние отверстия пластины фиксируют под визуальным контролем направлятели, по которым двумя сверлами для заблокированных винтов делают отверстия в обоих кортикальных слоях кости. Одно сверло извлекают (второе остается в направлятеле), выкручивают направлятель, глубиномером измеряют длину канала и с помощью динамометрической отвертки (обязательно!) проводят винт и блокируют его в пластине. Удаляют второе сверло, направлятель и устанавливают другой крайний винт. Если положение отломков расценено как удовлетворительное в двух проекциях, то через отдельные разрезы (до 1 см) по такой же методике устанавливают еще минимум по два винта в каждом из отломков на максимальном удалении от линии перелома (принцип мостовидной техники). Все шаги и этапы остеосинтеза необходимо контролировать периодической рентгеноскопией с помощью С-дуги. В случаях сложностей при репозиции возможно использование дополнительного небольшого разреза в проекции перелома для устранения интерпозиции мягких тканей или отломка, препятствующего адаптации фрагментов кости (используется репонирующее устройство, леватор и т.п.). Для устранения девиации отломка или уменьшения расстояния между пластиной и костью применяют кортикальные винты. При их закручивании они приближают кость к пластине (так как головка винтов не блокируется в отверстиях пластины), выполняя роль репонирующего устройства. По окончании операции к месту остеосинтеза устанавливают дренажную трубку с системой активной аспирации, проводят тщательный гемостаз и послойно ушивают проксимальную и дистальную раневые поверхности (на раны для введения отдельных винтов накладываются только кожные швы).

Классическая методика открытой репозиции с остеосинтезом пластиной в настоящее время применяется в исключительных случаях, в основном при неправильно срастающихся или патологических переломах бедренной кости. При этом хирургический доступ должен быть не меньше длины устанавливаемого

фиксатора. Область перелома обнажают, отломки выводят в рану, удаляют мелкие фрагменты кости и грануляции, после чего выполняют репозицию и остеосинтез по принципам, изложенным выше.

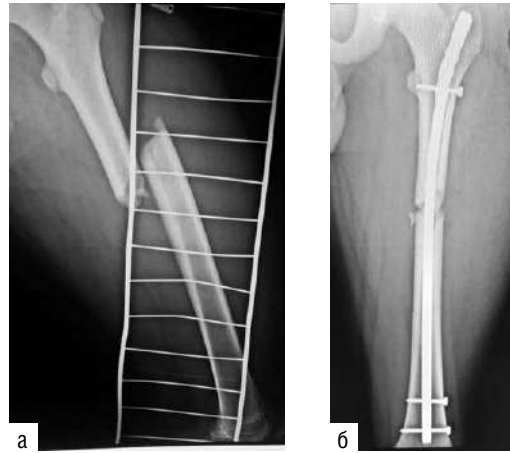
В послеоперационном периоде наружная иммобилизация (шина) возможна на короткий период, только как средство уменьшения болей в связи с интраоперационной травмой мягких тканей. Реабилитация проводится практически с первых суток, вертикализация при использовании минимально инвазивной технологии возможна на 3–4-е сутки (исходя из общего состояния пациента). Дозированная нагрузка на поврежденную конечность начинается с 2-й недели, доводя до полной в течение 8 нед. В обязательном случае ориентироваться при введении нагрузки необходимо исключительно на этапные рентгеновские снимки. Удаление пластины выполняют после полной консолидации перелома и органотипической перестройки этой области (не ранее 8 мес).



**Рис. 63.7.** Диафизарный винтообразный оскольчатый перелом бедренной кости (32-D/5.2) (а); б — остеосинтез блокированной 4,5/5,0 мм пластиной (технология минимально инвазивного остеосинтеза MIPO — Minimal Invasive Plate Osteosynthesis)

**Остеосинтез блокированными штифтами.** Это наиболее прочный и самый распространенный минимально инвазивный метод фиксации диафизарных переломов в настоящее время во взрослой травматологии. Абсолютная стабильность достигается за счет использования винтов, которые блокируют штифт в костномозговом канале выше и ниже перелома. В детской практике использование методики ограничено двумя факторами: 1) нефизиологичностью для детской кости рассверливания костномозгового канала и 2) возможностью повреждения массивным штифтом физарной пластины. В связи с этим он является методом выбора в лечении переломов диафиза бедренной кости только у детей старшей возрастной группы (после 12–13 лет) с закрывающимися или закрывшимися зонами роста. Для минимизации повреждения ростковой зоны разработаны стержни с латеральной точкой введения в области большого вертела. Опасность повреждения ветви огибающей бедренной артерии с нарушением кровоснабжения головки бедренной кости и развитием аваскулярного некроза исключает возможность введения интрамедуллярного штифта через грушевидную ямку (рис. 63.8).

**Предоперационная подготовка.** Технология блокированного интрамедуллярного остеосинтеза канюлированными штифтами предусматривает наличие в операционной тракционного ортопедического стола и рентген-хирургической мобильной С-дуги. При переломе бедренной кости больного укладывают на ортопедический стол на спину с небольшим (10–15°) приведением поврежденной конечности. Для выбора длины штифта применяют специальную измерительную рентгенографическую линейку (из набора для блокированного остеосинтеза), которую используют только после репозиции перелома [возможно до операции



**Рис. 63.8.** Косой диафизарный перелом бедренной кости в средней трети (32-D/5.1) (а); минимально инвазивный антеградный остеосинтез блокированным штифтом с латеральной точкой введения (ALFN — Antegrade Lateral Femoral Nail) (б)

с этой же целью сделать рентгенограмму (масштаб 1:1) всей контралатеральной конечности]. Остеосинтез лучше выполнять стержнем максимальной возможной длины, но без проведения его за ростковую зону. Оптимальная длина стержня — это когда конец имплантата расположен на 15–20 мм выше физарной пластины. Используя другое рентгенологическое измерительное устройство (эстиматор), с помощью С-дуги определяют толщину стержня.

**Необходимый инструментарий:** общехирургические инструменты, набор инструментов для установки блокированных штифтов, дрель, гибкие сверла (примеры) диаметром 8,5; 9,0; 9,5; 10,0 мм, сверло для блокированных винтов (3,2 мм), костные держатели, репозирующее устройство, штифты и винты необходимых размеров.

**Техника остеосинтеза. Перелом бедренной кости.** Выполняют репозицию перелома с помощью вытяжения на ортопедическом столе под контролем рентген-хирургической мобильной С-дуги. В ряде случаев для облегчения репозиции и временной стабилизации перелома возможно использование наружного стержневого фиксатора или репозирующей рентгенопрозрачной рукоятки. Делают продольный разрез около 3 см проксимально от верхнего края большого вертела по линии, соответствующей продолжению середины костномозгового канала. Тупо и остро обнажают и пальпируют верхушку вертела. Учитывая особенности детского организма, предпочтение нужно отдавать штифтам с латеральной точкой введения, так как они минимально травмируют ростковую зону. В таких конструкциях место входа фиксатора находится примерно в 15–20 мм (в зависимости от возраста) кнаружи от верхушки большого вертела (прямая проекция на рентгеноскопии) и в его центре (боковая проекция). Через эту зону дрелью проводят 3,2-миллиметровую спицу по направлению примерно  $12^\circ$  к центру костномозгового канала (в данном случае это точка в середине канала, на расстоянии 20 мм от малого вертела, — туда и нужно попасть кончиком спицы!). В боковой проекции спица должна быть строго центрирована в канале. Спицу проводят с использованием защитника мягких тканей, троакара и направителя из набора для блокированного остеосинтеза. Канюлированным сверлом 13 мм вскрывают кортикальный слой вертела. Сверло и спицу извлекают и вводят 2,5-миллиметровый стержень (дли-

ной 950 мм), который должен пройти в дистальный отломок до предполагаемого конца фиксатора. По нему гибким канюлированным сверлом (примером) рассверливают проксимальный отдел бедренной кости на глубину до 70–80 мм пошагово (от 8,5 мм и больше) до диаметра 13 мм. Если предполагается применение технологии с римированием всего костномозгового канала, то сверло, соответствующее размеру канала [как правило, у подростков это 9,0; 9,5 или 10,0 мм (max)], проводят в дистальный отломок на всю длину предполагаемого штифта. Диаметр сформированного канала должен быть больше диаметра имплантата на 1 мм. Затем с помощью специальной рукоятки для введения штифта и молотка последний медленно проводят в сформированный канал по направителю 2,5-миллиметровому стержню. В связи с анатомическими особенностями строения бедренной кости и ее сагиттальным изгибом штифт ротируют кнаружи на 90°, когда остается примерно ввести последнюю треть его длины. С-дугой проводят рентгеновский контроль за положением имплантата и состоянием отломков в области перелома (штифт должен быть центрирован в канале и его верхний конец располагаться у края большого вертела и не выступать за его пределы). Только после этого удаляют направительный 2,5-миллиметровый стержень.

**Блокирование штифта.** К специальной рукоятке для введения штифта фиксируют направитель для проксимального блокирования. Используя защитник, направитель сверла и троакар, намечают и выполняют разрез (до 10 мм) кожи и доводят троакар до кости. Троакар удаляют, 3,2-миллиметровым сверлом просверливают оба кортикальных слоя (сверло проходит через блокирующее отверстие в самом штифте). Удаляют направитель сверла. Глубиномером измеряют длину отверстия (до наружной поверхности второго кортикального слоя). Закручивают винт, при этом его кончик не должен выходить за пределы кости больше чем на 2–3 мм. Аналогичным образом вводят второй проксимальный блокирующий винт.

Дистальное блокирование выполняют без дополнительных навигационных устройств методом свободной руки. После оценки качества репозиции на рентгеноскопии проводят визуализацию дистального конца штифта в боковой проекции. Настройку С-дуги выполняют таким образом, чтобы отверстия в штифте для блокирующих винтов были идеально круглыми и находились в центре экрана. Кончиком скальпеля на коже (проекционно) намечают точку в середине этого отверстия и делают разрез 1 см. Тупо доходят до кости. Затем в эту точку, но уже на кость, устанавливают кончик сверла и, немного развернув дрель, просверливают оба кортикальных слоя, проходя сверлом через блокирующее отверстие штифта. Измерителем определяют глубину отверстия и закручивают четырехмиллиметровый винт. Аналогичным образом вводят второй дистальный блокирующий винт.

Завершающим этапом является установка концевого колпачка на верхнюю часть стержня. Для этого используют специальную отвертку из набора для блокированного остеосинтеза.

Остеосинтез заканчивают проведением многоосевой рентгеноскопии всего сегмента. Выполняют тщательный гемостаз, все раны ушивают (при необходимости оставляют дренаж в области большого вертела).

Ближайший послеоперационный период после остеосинтеза заблокированным штифтом мало отличается от других видов остеосинтеза переломов бедренной кости, изложенных выше. Однако, учитывая высокую прочность фиксации при этом остеосинтезе, возможно введение более ранней полной нагрузки на оперированную конечность. Удаление штифта проводят после восстановления структуры кости и ее ремоделирования.

## 63.4. ПЕРЕЛОМЫ ДИСТАЛЬНОГО МЕТАФИЗА БЕДРЕННОЙ КОСТИ

### Код по МКБ-10

S72.4. Перелом нижнего конца бедренной кости.

### Коды по АО РССФ

33-М. Перелом дистального метафиза бедренной кости.

33-М/2.1. Поднадкостничный перелом дистального метафиза бедренной кости.

33-М/3.1. Перелом дистального метафиза бедренной кости со смещением (полный).

33-М/3.2. Оскольчатый перелом дистального метафиза бедренной кости со смещением.

33-М/7. Билатеральный авульсивный перелом дистального метафиза бедренной кости.

33-М/7m. Медиальный авульсивный перелом дистального метафиза бедренной кости.

33-М/7l. Латеральный авульсивный перелом дистального метафиза бедренной кости.

### ЭТИОЛОГИЯ, МЕХАНИЗМ ТРАВМЫ

Переломы дистального отдела бедра возникают в основном при скручивании (лыжи, скейтборд, хоккей, мотокросс и т.д.).

### КЛИНИЧЕСКАЯ КАРТИНА

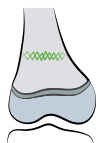При переломе бедренной кости в дистальной части центральный отломок смещается кнутри за счет приводящих мышц бедра, а периферический — кзади и кверху за счет сокращения икроножной мышцы. Возможен сопутствующий отек коленного сустава (рис. 63.9).

### ЛЕЧЕНИЕ

Лечение поднадкостничного перелома дистального метафиза (33-М/2.1) заключается в иммобилизации этой области глубокой гипсовой лонгетой в течение 3–6 нед в зависимости от возраста пациента. Такая же тактика применяется и при авульсивных переломах (33-М/7m и 33-М/7l) с небольшим смещением. При переломах со смещением в подавляющем большинстве случаев удается достичь хорошей адаптации костных отломков при закрытой репозиции. Учитывая небольшие размеры дистального фрагмента и невозможность удержать отломки только наружной иммобилизацией, репозицию необходимо в обязательном порядке дополнить остеосинтезом. Основных вариантов остеосинтеза при таком повреждении два: 1) технология ESIN с антеградным введением эластичных стержней (данная методика применима при достаточно выраженной метафизарной части — высоком переломе) и 2) более простая, но также очень эффективная для этой области стабилизация чрескожными 2,2-миллиметровыми спицами (низкий метафизарный перелом). В последнем случае остеосинтез необходимо дополнить наружной иммобилизацией.

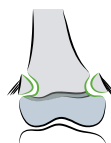Особая трудность возникает при лечении детей старшей возрастной группы, особенно при оскольчатых переломах (33-М/3.2). Достичь адекватной адаптации отломков и выполнить закрытую репозицию у таких пациентов крайне сложно в связи с невозможностью тракции дистального сегмента. В этих случаях показан минимально инвазивный остеосинтез медиальной пластиной для дистального бедра с помощью системы LISS (*Less Invasive Stabilization System*). Для ее установки требуется небольшой разрез в области перелома, который используется и для остеосинтеза, и для репозиции (рис. 63.10).

33-M/2.1



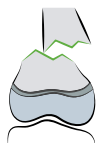Без смещения

33-M/7



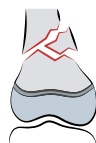Билатеральный отрыв

33-M/3.1

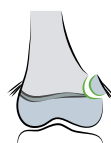

Полный

33-M/3.2

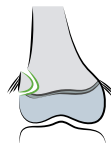

33-M/7m



Медиальный отрыв (авульсивный перелом медиального отдела)

33-M/7l



Латеральный отрыв

Рис. 63.9. Переломы дистального метафиза бедренной кости (по АО PCCF)

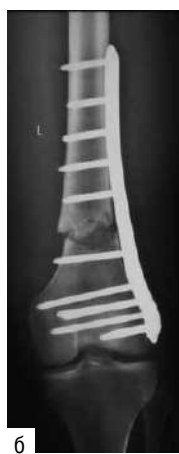
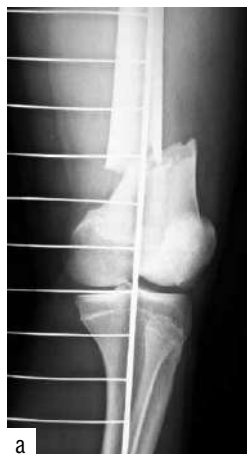
Рис. 63.10. Перелом дистального отдела бедренной кости (а); остеосинтез с помощью системы LISS (Less Invasive Stabilization System) (33-M/3.1) (б)

## 63.5. ПЕРЕЛОМЫ ДИСТАЛЬНОГО ЭПИФИЗА БЕДРЕННОЙ КОСТИ

**Код по МКБ-10**

S72.4. Перелом нижнего конца бедренной кости.

**Код по АО РССФ**

33-Е. Переломы дистального эпифиза бедренной кости.

Это достаточно специфичные переломы, относящиеся больше к травме коленного сустава. Более подробно эти повреждения рассмотрены в разделе «Внутрисуставные переломы костей, образующих коленный сустав».

## 63.6. ПОВРЕЖДЕНИЯ КОЛЕННОГО СУСТАВА

*И.Н. Исаев*

Повреждения области коленного сустава у детей встречаются довольно часто. Главное место занимают ушибы, гемартрозы, растяжение связочного аппарата. Более сложные повреждения происходят при внутри- и околосуставных переломах, таких как перелом межмышелкового возвышения большеберцовой кости, перелом или вывих надколенника, отрыв костно-хрящевого фрагмента мышелка бедренной кости, повреждение менисков и капсульно-связочного аппарата коленного сустава.

### 63.6.1. Гемартроз

**ОПРЕДЕЛЕНИЕ**

Гемартроз — накопление крови в полости сустава вследствие повреждения внутренних структур коленного сустава.

**Код по МКБ-10**

M25.0. Гемартроз.

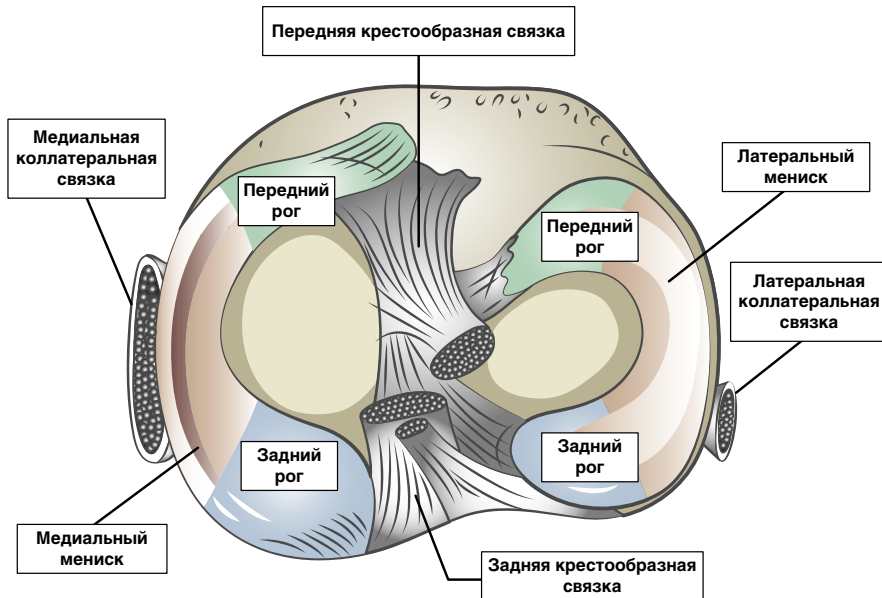


Рис. 63.11. Связочный аппарат, основные стабилизаторы коленного сустава

## КЛИНИЧЕСКАЯ КАРТИНА И ДИАГНОСТИКА

### Осмотр и физикальное обследование

Клиническая картина гемартроза характерна: контуры сустава сглажены, движения ограничены и болезненны, определяется баллотирование надколенника. При напряженных гемартрозах отмечается выбухание верхних заворотов, конечность принимает вынужденное положение сгибания, симптом баллотирования надколенника ложноотрицательный. Ввиду многокомпонентности анатомического строения коленного сустава сложно клинически диагностировать характер повреждения внутренних структур. Гемартроз в данном случае бывает только унифицированным симптомом внутрисуставных повреждений, не уточняющим их локализацию.

### Лабораторные и инструментальные исследования

Для выявления возможных внутрисуставных переломов выполняют обзорную рентгенографию в двух проекциях. Для уточнения локализации повреждения и оценки степени смещения костных фрагментов наиболее информативным является МСКТ. «Золотым стандартом» диагностики капсульно-связочных и хрящевых повреждений является МРТ. Большое значение для оценки повреждений внутренних структур коленного сустава, а также диагностики объемных образований области суставов (особенно сосудистых) имеет ультразвуковой метод. Результаты данных исследований позволяют принять решение о дальнейшей тактике лечения.

### ЛЕЧЕНИЕ

Под местной анестезией выполняют пункцию коленного сустава с эвакуацией излившейся крови и иммобилизацию гипсовой лонгетой. Характер примесей в геморрагическом пункте может косвенно указывать на объем внутрисуставных повреждений. Так, содержание в пункте жировых включений и сгустков крови может указывать на внутрисуставные переломы костей, образующих сустав, а преобладание синовиальной жидкости — на повреждение менисков.

При неосложненных формах гемартроза гипсовую повязку снимают через 2 нед и приступают к физиотерапевтическим процедурам и ЛФК.

## 63.6.2. Повреждения менисков коленного сустава

### Коды по МКБ-10

M23.2. Поражения мениска в результате старого разрыва или травмы.

S83.2. Разрыв мениска свежий.

### ЭПИДЕМИОЛОГИЯ

В коленном суставе выделяют медиальный и латеральный мениски. Это полунные структуры из гиалинового хряща, выполняющие амортизирующую функцию между бедренной и большеберцовой костями при осевой нагрузке и создающие в меньшей степени переднезаднюю и ротационную стабильность коленного сустава. Повреждения менисков коленного сустава возникают в основном у детей старшей возрастной группы.

### ЭТИОЛОГИЯ, МЕХАНИЗМ ТРАВМЫ

Чаще всего они связаны со спортивной прямой травмой, прыжками, резкими ротационными движениями бедра при фиксированной голени, ударом по мячу и т.п.

### КЛИНИЧЕСКАЯ КАРТИНА И ДИАГНОСТИКА

Установить повреждение мениска непосредственно после травмы не всегда возможно, так как симптомы маскируются ушибом, растяжением или гемартрозом



коленного сустава. Основные симптомы: локальная болезненность по внутренней или наружной поверхности сустава на уровне суставной щели, периодически возникающие блокады коленного сустава, рецидивирующий выпот в полости сустава, боль при ходьбе, особенно при подъеме и спуске по лестнице, боль при длительной статической нагрузке. Наиболее чувствительными и специфическими методами выявления повреждения менисков являются МРТ и УЗИ коленного сустава.

## ЛЕЧЕНИЕ

Лечение может быть консервативным и оперативным.

### Консервативное лечение

Консервативное лечение возможно при стабильных разрывах мениска (I и II степени по Stoller — классификация повреждений менисков по данным МРТ), состоит в повторных пункциях при асептическом реактивном синовите и травматическом менисците, физиотерапевтических процедурах (фонофорез с гидрокортизоном, парафиновые аппликации и др.), ношении наколенника, массаже мышц бедра и голени, ЛФК, длительном ограничении профессионального спорта.

### Хирургическое лечение

Оперативное лечение показано во всех случаях посттравматического нарушения целостности мениска. В зависимости от характера повреждения выполняют эндоскопическую пластику — шов мениска или его частичную резекцию (рис. 63.12, 63.13).



**Рис. 63.12.** Продольный разрыв мениска



**Рис. 63.13.** Швы мениска «все внутри» и «снаружи-внутри»)

## 63.6.3. Вывих надколенника

### Код по МКБ-10

S83.0. Вывих надколенника.

### ЭТИОЛОГИЯ, МЕХАНИЗМ ТРАВМЫ

Различают травматический и диспластический вывих надколенника. В данном разделе мы остановимся только на травматическом. Он всегда бывает только латеральным. Возникает в результате прямой травмы коленного сустава в области пателлофemorального отдела. Выделяют повторные и рецидивирующие вывихи надколенника, возникающие на фоне посттравматической связочной недостаточности коленного сустава.

### КЛИНИЧЕСКАЯ КАРТИНА


Клиническая картина травматического вывиха надколенника характерна: конечность слегка согнута в коленном суставе, активные движения невозможны, пассивные резко болезненны. У детей надколенник часто легко визуализируется как дополнительное образование по латеральному краю коленного сустава.


## ДИАГНОСТИКА


### Осмотр и физикальное обследование

При пальпации определяют сместившийся надколенник и обнаженный дистальный мышцелок бедренной кости. Как правило, вправление вывихнутого надколенника больной производит самостоятельно при выпрямлении конечности. Клинические проявления при осмотре после вправления вывиха состоят в сглаживании контуров коленного сустава за счет гемартроза и околоуставного отека, болезненности при пальпации медиального края надколенника или области аддукторного бугорка бедренной кости, болезненной перкуссии в области передней поверхности латерального мышцелка бедренной кости.

### Лабораторные и инструментальные исследования

Рентгенологическое исследование при невправленном вывихе выявляет выраженное латеральное смещение надколенника за наружный край латерального мышцелка бедренной кости (рис. 63.14, см. )

При вправленном вывихе на томограммах можно увидеть латерализацию надколенника и свободные костные фрагменты в полости сустава (рис. 63.15, см. )

При МРТ выявляют изменения со стороны медиальной пателлофemorальной связки (MPFL) в виде расслаивания или разрыва; повышенный МР сигнал от медиального края надколенника и латерального мышцелка бедренной кости по типу импрессии (рис. 63.16, 63.17 см. )

Также можно оценить степень диспластического процесса и нарушение анатомо-функциональных взаимоотношений в суставе, которые являются дополнительными причинами возникновения вывиха. УЗИ помогает выявить свободные хрящевые фрагменты в полости сустава, указать точную локализацию разрыва MPFL. Характер и степень внутрисуставных травматических изменений при вывихе надколенника можно выявить при визуальном исследовании — лечебно-диагностической артроскопии.

При диагностической артроскопии минимальные признаки могут состоять в контузионных изменениях (разволокнение, трещины) суставного хряща надколенника и наружного мышцелка бедренной кости. Полный травматический вывих надколенника, как правило, сопровождается разрывом синовиальной оболочки, капсульно-связочного аппарата в парапателлярной медиальной области, отрывом костно-хрящевого фрагмента нижнемедиального края надколенника и тангенциальным переломом латерального мышцелка бедренной кости на фоне напряженного гемартроза.

## ЛЕЧЕНИЕ

### Консервативное лечение

Консервативное лечение проводится при первичном вывихе надколенника, при отсутствии диагностических данных о внутрисуставных переломах (со смещением или нестабильных) и повреждении MPFL. Состоит в устранении вывиха надколенника, иммобилизации конечности в тугоре или гипсовой лонгете в течение 4 нед в комплексе с физиотерапией. В дальнейшем реабилитация направлена на восстановление объема движений в суставе, усиление мышечного компонента бедра (в особенности медиальной порции четырехглавой мышцы бедра). Для достижения положительного результата на период реабилитационного лечения необходимо ношение специализированного ортеза в течение 2–3 мес. По литературным данным, безрецидивное состояние удается достичь в 50% случаев.

### Хирургическое лечение

При выявлении в ходе артроскопии разрывов капсульно-связочного аппарата выполняют эндоскопическое ушивание дефектов. Свободные небольшие (до 1 см)

костно-хрящевые фрагменты удаляют. При выявлении больших хрящевых фрагментов со значительной костной составляющей выполняют репозицию и остеосинтез. При первичных травматических и диспластических вывихах с повреждением MPFL в области крепления к надколеннику и у детей до 14 лет выполняется гофрирующая пластика медиального отдела капсулы сустава по Ямамото нерассасывающимся материалом (этибондом, премикроном). При рецидивирующих вывихах надколенника, отрывах MPFL от бедренного прикрепления у детей старше 14 лет выполняется стабилизирующая аутосухожильная пластика MPFL трансплантатом из сухожилия нежной мышцы или сухожильного расширения четырехглавой мышцы бедра. При выраженном натяжении фиброзной капсулы по наружному краю сустава производят ее эндоскопическое рассечение (латеральный релиз).

## **62.6.4. Повреждение связочного аппарата коленного сустава**

### **Код по МКБ-10**


S83.4. Растяжение, разрыв и перенапряжение внутренней (наружной) боковой связки.

S83.5. Растяжение, разрыв и перенапряжение передней (задней) крестообразной связки.

M23.5. Хроническая нестабильность коленного сустава.

S83.7. Травма нескольких структур коленного сустава.

### **КЛИНИЧЕСКАЯ КАРТИНА И ДИАГНОСТИКА**

Повреждение связочного аппарата коленного сустава чаще всего возникает у детей старшего возраста, занимающихся спортом. Механизмом травмы может являться чрезмерная нагрузка на нижнюю конечность с одновременным максимальным переразгибанием, ротацией или боковым воздействием на коленный сустав. В момент травмы многие пациенты указывают на хруст, смещение голени или бедра в сторону. В клинической картине преобладают болевой синдром, быстро нарастающий гемартроз, ограничение объема движений в суставе и осевой нагрузки. Однако симптоматика быстро купируется, и амбулаторные травматологи, назначая только рентгенографию коленного сустава, диагностируют растяжение связочного аппарата или гемартроз коленного сустава. В дальнейшем появляются жалобы на нестабильность коленного сустава при нагрузке. При такой травме необходимо обязательное выполнение МРТ коленного сустава. На исследовании выявляют моно- или полиповреждение связочного аппарата коленного сустава в сочетании с повреждением менисков (рис. 63.18–63.20, см. )

### **ЛЕЧЕНИЕ**

Консервативное лечение повреждения связочного аппарата коленного сустава у детей допустимо только при изолированных повреждениях внутренней боковой связки или задней крестообразной связки с костным отрывом точки фиксации от большеберцовой кости. Рекомендуются иммобилизация конечности в тугоре или задней гипсовой лонгете в течение 4–6 нед, физиотерапия. В дальнейшем восстановление объема движений — в специализированном ортезе.

При разрывах передней, задней крестообразной или наружной боковой связок в изолированном или комплексном повреждении у детей старше 14 лет необходимо выполнять аутосухожильные пластики связок через 6–8 нед от момента травмы с дальнейшей длительной (до 1 года) реабилитацией. Полноценное восстановление связочного аппарата позволяет вернуться на уровень спортивных достижений в ближайшие 1,5 года. Эффективность данного этапа определяют по степени расхождения рассеченных краев капсулы.

## 63.6.5. Внутрисуставные переломы костей, образующих коленный сустав

### Код по МКБ-10

S72.4. Перелом нижнего конца бедренной кости.

### Коды по АО РССФ (рис. 63.21)

33-Е. Переломы дистального эпифиза бедренной кости.

33-Е/1.1. Эпифизеолиз дистального эпифиза бедренной кости (SH I).

33-Е/2.1. Метаэпифизеолиз дистального эпифиза бедренной кости (SH II).

33-Е/2.2. Оскольчатый метаэпифизеолиз дистального эпифиза бедренной кости (SH II).

33-Е/3.1. Трансэпифизарный перелом (перелом мыщелка) (SH III).

33-Е/3.2. Трансэпифизарный перелом (Т-образный перелом дистального эпифиза) (SH III).

33-Е/4.1. Эпиметафизарный перелом (перелом мыщелка с частью метафиза) (SH IV).

33-Е/4.2. Эпиметафизарный оскольчатый перелом бедренной кости (SH IV).

33-Е/8.1. Отрыв фрагмента дистального эпифиза бедренной кости.

33-Е/8.2. Отрыв нескольких фрагментов дистального эпифиза бедренной кости.




Рис. 63.21. Переломы дистального эпифиза бедренной кости (по АО РССФ)

### ЭТИОЛОГИЯ. МЕХАНИЗМ ТРАВМЫ

Чаще всего в детском возрасте встречаются эпифизеолизы (33-Е/1.1) и метаэпифизеолизы (33-Е/2.1) дистального эпифиза бедренной кости со смещением костных отломков кпереди и в боковую сторону. Повреждение возникает при прямом механизме травмы и нередко сопровождается значительным смещением.

**КЛИНИЧЕСКАЯ КАРТИНА И ДИАГНОСТИКА**

При осмотре определяются резко выраженный отек дистального отдела бедра, сглаженность контуров сустава. Движения резко ограничены и болезненны, определяется баллотирование надколенника. В диагностическом плане при большом смещении обычно бывает достаточно рентгенографии коленного сустава в стандартных проекциях. Однако для более точной диагностики, особенно при невыраженных смещениях и переломах типа 3.1, 3.2, 4.1, 4.2, 8.1, 8.2, лучше выполнить КТ.

**ЛЕЧЕНИЕ**

Консервативное лечение наружной иммобилизацией гипсовой или пластиковой повязкой или лонгетой возможно при эпифизеолизах и метаэпифизеолизах дистального эпифиза без смещения (переломы без смещения типа 33-Е/1.1, 2.1, 2.2). Во всех остальных случаях показано оперативное лечение.

При эпифизеолизе или метаэпифизеолизе со смещением (тип 33-Е/1.1, 2.1, 2.2) эффективно выполнение закрытой репозиции с одномоментной чрескожной фиксацией области перелома перекрещивающимися спицами (оптимально двумя по 2,2 мм) с дополнительной наружной иммобилизацией на весь срок консолидации перелома (4–6 нед). Для большей стабильности у старших подростков (после 14 лет) возможно применение двух спонгиозных винтов 6,5 мм. Во всех равных случаях при этих повреждениях закрытое вмешательство всегда будет предпочтительнее открытого в связи с высоким риском травмирования ростковой зоны при открытой репозиции (процент вторичных варусных и вальгусных деформаций, даже при самых щадящих манипуляциях в этой области, достаточно высок).

При внутрисуставных переломах эпифиза, когда линия перелома проходит через суставную поверхность [таких как изолированный перелом мыщелка (33-Е/3.1), Т-образные переломы эпифиза (33-Е/3.2), эпиметафизарный перелом (33-Е/4.1, 4.2)], абсолютно показана артротомия с открытой репозицией и остеосинтезом (оптимально канюлированными спонгиозными винтами 4,5 и 6,5 мм). Фиксацию отрывных переломов эпифиза (33-Е/8.1, 8.2) по возможности необходимо выполнять с применением эндоскопической техники (артроскопии) винтами [оптимально — компрессирующий винт без головки (по типу винта Герберта) (HCS — *Headless Compression Screw*) 2,4–3,0 мм].

**63.6.6. Перелом надколенника****Код по МКБ-10**

S82.0. Перелом надколенника.

**Код по АО РССФ** (рис. 63.22)

34 (Patella) Надколенник.

34А. Внесуставные переломы надколенника.

А. Проксимальный полюс.

В. Дистальный полюс.

С. Латеральный край.

Д. Медиальный край.

34В. Частично внутрисуставной сагиттальный перелом надколенника.

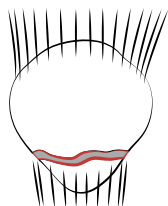
34С. Полный фронтальный перелом надколенника.

34В. Внутрисуставные переломы надколенника.

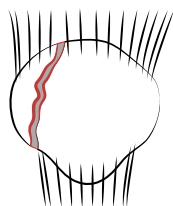
34В 1.1. Простой частично внутрисуставной перелом латерального края надколенника.

34В 2.1. Простой частично внутрисуставной перелом медиального края надколенника.

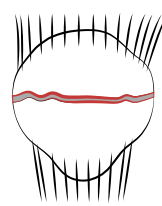
**Types:**  
Patella, **extraarticular fracture**  
34A



Patella, **partial articular sagittal fracture**  
34B

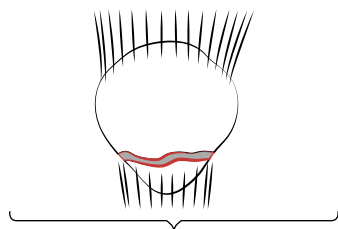


Patella, **complete articular fracture, frontal/coronal plane**  
34C



### 34A

**Types:** Patella, **extraarticular fracture** 34A  
**Group:** Patella, extraarticular, **avulsion fracture** 34A1\*



\* Qualifications:  
a Proximal pole  
b **Distal pole**  
c Lateral side  
d Medial side

**Рис. 63.22.** Переломы надколенника (по AO PCCF)

34В 1.2. Оскольчатый частично внутрисуставной перелом латерального края надколенника.

34В 2.2. Оскольчатый частично внутрисуставной перелом медиального края надколенника.

34С. Полные переломы надколенника.

34С 1.1. Простой перелом средней трети надколенника.

34С 1.2. Простой перелом проксимального отдела надколенника.

34С 1.3. Простой перелом дистального отдела надколенника.

34С 2. Клиновидный перелом надколенника.

34С 3. Многооскольчатый перелом надколенника

### КЛИНИЧЕСКАЯ КАРТИНА И ДИАГНОСТИКА

Нижняя конечность находится в положении полного разгибания коленного сустава на фоне выраженного болевого синдрома. При переломах надколенника отмечается гемартроз коленного сустава, как правило, напряженный. При пункции коленного сустава чаще всего будет получена кровь с аполлесцирующим компонентом, если перелом внутрисуставной (типы 34В и С). Для исключения дополнительных повреждений структур коленного сустава, помимо рентгенографии, показано проведение КТ или МРТ в зависимости от механизма травмы для определения дальнейшей тактики лечения. При выраженном смещении или диастазе между фрагментами надколенника, оскольчатом переломе показано оперативное лечение.

**ЛЕЧЕНИЕ**

Консервативное лечение переломов надколенника возможно при отсутствии сопутствующих повреждений аппарата коленного сустава, а также при переломах без смещения и выраженного диастаза. В остальных случаях показано оперативное лечение.

При переломах суставной поверхности надколенника с формированием свободного фрагмента в полости коленного сустава проводится артроскопия коленного сустава с удалением или фиксацией фрагмента на должествующее место. В случаях небольшого смещения и при внесуставном характере повреждения (тип 34А — отрывной перелом одного из полюсов надколенника) возможно проведение закрытой репозиции с фиксацией спицами или спонгиозными канюлированными винтами небольшого диаметра в целях компрессии и стабилизации отломков.

Открытая репозиция переломов надколенника проводится с оскольчатými и внутрисуставными переломами (тип 34В и С). Доступ широкий для максимально анатомичной репозиции и фиксации спицами и серкляжной системой (проволака или шовный материал).

**ОСЛОЖНЕНИЯ**

При неадекватной репозиции или несращении перелома возможен пателлофеморальный артроз. В случаях повреждения собственной связки надколенника без ее восстановления возможны посттравматические вывихи надколенника.

### **63.6.7. Перелом проксимального отдела большеберцовой кости**

**Код по МКБ-10**

S82.1. Перелом проксимального отдела большеберцовой кости.

**Коды по АО РССФ**

41-Е. Переломы проксимального эпифиза костей голени.

41t-Е/1.1. Эпифизеолиз проксимального эпифиза большеберцовой кости (SH I).

41t-Е/2.1. Метаэпифизеолиз проксимального эпифиза большеберцовой кости (SH II).

41t-Е/2.2. Метаэпифизеолиз оскольчатый проксимального эпифиза (SH II).

41t-Е/3.1. Трансэпифизарный перелом проксимального эпифиза большеберцовой кости (SH III).

41t-Е/3.2. Трансэпифизарный оскольчатый перелом проксимального эпифиза большеберцовой кости (SH III).

41t-Е/4.1. Эпиметафизарный перелом проксимального отдела большеберцовой кости (SH IV).

41t-Е/4.2. Эпиметафизарный оскольчатый перелом проксимального отдела большеберцовой кости (SH IV).

41t-Е/7. Отрыв межмышечкового возвышения большеберцовой кости.

41t-Е/8.1. Внутрисуставной фрагмент эпифиза большеберцовой кости.

41t-Е/8.2. Внутрисуставные фрагменты эпифиза большеберцовой кости.

41t-Е/2.1, 41f-М/3.2. Метаэпифизеолиз проксимального отдела большеберцовой кости (SH II) и полный перелом проксимального метафиза малоберцовой кости.

**КЛИНИЧЕСКАЯ КАРТИНА И ДИАГНОСТИКА**

Внутрисуставные переломы проксимального эпифиза большеберцовой кости сопровождаются гемартрозом. Небольшие по своим размерам костные фрагменты

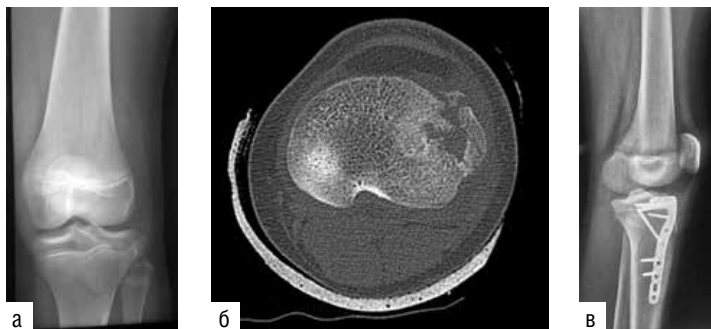
в области метаэпифиза вследствие прямого или непрямого механизма травмы, как правило, смещаются по длине и ширине. Сухожильные растяжения мышц и связок, прикрепленных к костным фрагментам, усугубляют смещение и ротацию отломков. Выявление внутрисуставных переломов в коленном суставе нередко бывает затруднительно, так как зачастую они рентгенологически не проявляются (за счет преобладания хрящевых структур в оторванных фрагментах) и их трактуют как гемартроз. Для установления точной топике повреждений и выработки правильной тактики лечения в сомнительных случаях рентгенограмма должна быть обязательно дополнена КТ.

## ЛЕЧЕНИЕ

Консервативное лечение при переломах проксимального эпифиза большеберцовой кости показано только при эпифизеолизе или метаэпифизеолизе без смещения (тип 41t-E.1.1, 2.1 и 2.2), а также при отрыве межмышцелкового возвышения (тип 4.1t-E/7) с незначительным (до 2 мм) смещением. В остальных случаях повреждения эпифиза показано оперативное лечение.

При эпифизеолизе или метаэпифизеолизе проксимального отдела большеберцовой кости [тип 41t-E.1.1, 2.1 и 2.2 (SH I, SH II)] со смещением отломков эффективно проведение закрытой репозиции с остеосинтезом перекрещивающимися спицами 2,2 мм (1,6 мм у маленьких детей). Остеосинтез и идеальная репозиция для таких переломов крайне важны, так как любое, даже самое незначительное оставшееся или появившееся в процессе лечения угловое смещение, неизбежно приведет к возникновению некорригируемой в процессе роста ребенка деформации голени.

Если линия перелома проходит через суставную поверхность [трансэпифизарные, тип 41t-E.3.1, 3.2 (SH III), и эпиметафизарные, тип 41t-E.4.1, 4.2 (SH IV), переломы] и есть смещение отломков, то показана открытая репозиция с остеосинтезом винтами или пластиной (LCP PTP — тибальная проксимальная пластина с угловой стабильностью 3,5 мм) (рис. 63.23).



**Рис. 63.23.** Остеосинтез перелома проксимального эпифиза большеберцовой кости [41t-E/4.1 (SH IV)] тибальной проксимальной пластиной с угловой стабильностью 3,5 мм (LCP PTP): а — рентгенограмма при поступлении; б — компьютерная томография; в — рентгенограммы на 2-е сутки после остеосинтеза

В случаях отсутствия смещения при этих переломах возможно использование минимально инвазивного остеосинтеза канюлированными винтами (4 мм). При этом необходимо особое внимание уделять плоскости проведения фиксатора — винт по возможности не должен пересекать зону роста.

При отрыве межмышцелкового возвышения большеберцовой кости с диастазом более 2 мм выполняют артроскопию с репозицией и эндоскопической фиксацией



фрагмента (оптимально — адаптивными П-образными длительно нерассасывающимися швами с фиксацией по передней поверхности большеберцовой кости). При отрывных переломах (тип 41t-E.8.1, 8.2) мелкие фрагменты удаляют, крупные (более 10 мм) фиксируют к материнскому ложу винтами [компрессирующий винт без головки (HCS) 2,4–3,0 мм]. Операция выполняется эндоскопически.

## 63.7. ПЕРЕЛОМЫ КОСТЕЙ ГОЛЕНИ

### ЭПИДЕМИОЛОГИЯ

Переломы костей голени составляют 8% переломов костей конечностей, главным образом у детей старше 5 лет.

### 63.7.1. Переломы проксимального метафиза костей голени

#### Код по МКБ-10

S82.1. Перелом проксимального отдела большеберцовой кости.

#### Коды по АО РССФ (рис. 63.24)

41-М. Проксимальный отдел костей голени.

41-М/2.1. Поднадкостничный перелом проксимального метафиза обеих костей голени.

41t-М/2.1. Поднадкостничный перелом проксимального метафиза большеберцовой кости.

41-М/3.1. Перелом проксимального метафиза обеих костей голени (полный).

41-М/3.2. Оскольчатый перелом проксимального метафиза обеих костей голени.

41t-М/3.1. Перелом проксимального метафиза большеберцовой кости (полный).

41t-М/3.2. Оскольчатый перелом проксимального метафиза большеберцовой кости.

41t-М/7. Отрыв бугристости большеберцовой кости.

#### Изолированные переломы малоберцовой кости

41f-М/2.1. Поднадкостничный перелом проксимального метафиза малоберцовой кости.

41f-М/3.1. Перелом проксимального метафиза малоберцовой кости (полный).

41f-М/3.2. Оскольчатый перелом проксимального метафиза малоберцовой кости.

### КЛИНИЧЕСКАЯ КАРТИНА И ДИАГНОСТИКА

При переломах проксимального отдела костей голени движения в коленном суставе резко болезненны и ограничены. Отмечается болевой синдром при осевой нагрузке, повреждение данной зоны характеризуется выраженным отеком и разлитой гематомой. При отрыве бугристости большеберцовой кости определяется локальная болезненность данной зоны. Рентгенограммы в стандартных проекциях, как правило, достаточно для точного диагноза. Особое внимание необходимо обращать на функцию малоберцового нерва при переломах малоберцовой кости в этой области, особенно изолированных (тип 41f-М/2.1, 3.1, 3.2). Это достаточно редкие повреждения в детском возрасте, но они почти всегда следствие прямой травмы и сочетаются с поражением нерва. В этих случаях необходимо выполнить УЗИ нерва для решения вопроса о целесообразности его ревизии.

### ЛЕЧЕНИЕ

Поднадкостничные переломы проксимального метафиза, как изолированно большеберцовой кости (тип 41t-М/2.1), так и обеих костей голени (тип 41-М/2.1),

Простой

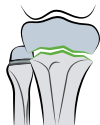Мультифрагментарный

Простой

Мультифрагментарный

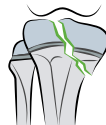## Изолированные переломы большеберцовой кости

41t-E/1.1



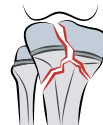Эпифизеолиз, SH I

41t-E/4.1

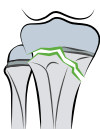

Эпиметафизарный, SH IV

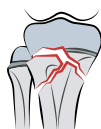41t-E/4.2



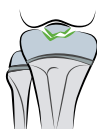41t-E/2.1

Эпифизеолиз с повреждением  
метафиза, SH II

41t-E/2.2

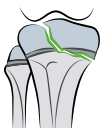

41t-E/7



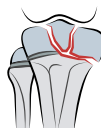Avulsion of the tibial spine

41t-E/3.1

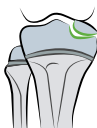

Эпифизарный, SH III

41t-E/3.2



41t-E/8.1



Внутрисуставной фрагмент

41t-E/8.2

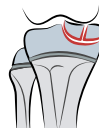
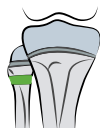
Рис. 63.24. Переломы проксимального метафиза костей голени (по АО PCCF)

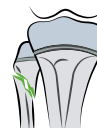## Изолированные переломы малоберцовой кости

41f-M/2.1



Без смещения

41f-M/3.1



Полный

41f-M/3.2

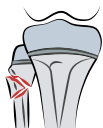

Рис. 63.25. Изолированные переломы малоберцовой кости (по АО PCCF)

лечат консервативно гипсовой (или пластиковой) иммобилизацией с захватом двух суставов в течение 4–5 нед. Такой же тактики необходимо придерживаться и при изолированных переломах малоберцовой кости (тип 41f-M/2.1, 3.1, 3.2) [при выпадении функции малоберцового нерва показана его ревизия (после УЗИ)]

с визуализацией, эвакуацией гематомы и возможным извлечением из костных отломков].

При переломах этой области со смещением показана закрытая репозиция. При изолированном переломе большеберцовой кости (тип 41t-M/3.1) возможно обойтись фиксацией только в гипсе.

Оскольчатый перелом проксимального метафиза (тип 41t-M/3.1) требует более надежной иммобилизации, поэтому репозиция здесь должна быть дополнена остеосинтезом. Видов фиксации два: 1) технология ESIN с ретроградным введением эластичных стержней через дистальный метафиз (детально данный метод остеосинтеза изложен в разделе «Переломы бедренной кости») и 2) чрескостная фиксация двумя (или больше) спицами 2,2 мм с дополнительной наружной иммобилизацией на весь срок консолидации перелома (5–7 нед).

Такой же тактики лечения необходимо придерживаться и при переломах двух костей голени в проксимальном метафизе (тип 41-M/3.1 и 3.2) в связи с выраженной нестабильностью в этом сегменте. Предпочтение необходимо отдавать технологии ESIN (фиксация малоберцовой кости не проводится), особенно у детей средней и старшей возрастной группы. В редких случаях, когда закрытая репозиция неэффективна, показано открытое вмешательство с остеосинтезом тибиальной проксимальной пластиной с угловой стабильностью 4,5/5,0 мм.

Авульсивные переломы апофиза (бугристости) большеберцовой кости, которые в основном происходят на фоне остеохондропатии этой области, требуют минимально инвазивного остеосинтеза спонгиозными канюлированными винтами (двумя винтами 4 мм с шайбой). Дополнительная наружная фиксация в ортезе — до 3 нед.

## 63.7.2. Переломы диафиза костей голени

### Коды по МКБ-10

S82.2. Перелом тела [диафиза] большеберцовой кости.

S82.4. Перелом только малоберцовой кости.

S82.7. Множественные переломы голени.

### Коды по АО РССФ

42-D. Переломы диафизарного отдела костей голени.

### Переломы обеих костей голени (рис. 6.26, 6.27)

42-D/1.1. Перелом по типу пластической деформации диафизарного отдела обеих костей голени.

42-D/2.1. Перелом по типу зеленой ветки диафизарного отдела обеих костей голени.

42-D/4.1. Поперечный перелом диафизарного отдела обеих костей голени (полный).

42-D/4.2. Оскольчатый поперечный перелом диафизарного отдела обеих костей голени (полный).

42-D/5.1. Косой или винтообразный перелом диафизарного отдела обеих костей голени (полный).

42-D/5.2. Оскольчатый косой или винтообразный перелом диафизарного отдела обеих костей голени (полный).

### Изолированный перелом большеберцовой кости

42t-D/1.1. Перелом диафизарного отдела большеберцовой кости по типу пластической деформации.

42t-D/2.1. Перелом диафизарного отдела большеберцовой кости по типу зеленой ветки.

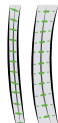





Simple		Multifragmentary	
<b>Fractures of both bones</b>			
<b>42-D/1.1</b>		<b>42-D/4.1</b>	<b>42-D/4.2</b>
<b>Bowing</b>			
		<b>Complete transverse (<math>\leq 30^\circ</math>)</b>	
<b>42-D/2.1</b>		<b>42-D/5.1</b>	<b>42-D/5.2</b>
<b>Greenstick</b>			
		<b>Complete oblique or spiral (<math>&gt;30^\circ</math>)</b>	

Рис. 63.26. Переломы обеих костей голени (по АО PCCF)

**Isolated fractures of the tibia**

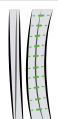

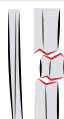



<b>42t-D/1.1</b>		<b>42t-D/4.1</b>	<b>42t-D/4.2</b>
<b>Bowing</b>			
		<b>Complete transverse (<math>\leq 30^\circ</math>)</b>	
<b>42t-D/2.1</b>		<b>42t-D/5.1</b>	<b>42t-D/5.2</b>
<b>Greenstick</b>			
		<b>Complete oblique or spiral (<math>&gt;30^\circ</math>)</b>	

Рис. 63.27. Изолированный перелом большеберцовой кости (по АО PCCF)

42t-D/4.1. Поперечный перелом диафизарного отдела большеберцовой кости (полный).

42t-D/4.2. Оскольчатый поперечный перелом диафизарного отдела большеберцовой кости (полный).

42t-D/5.1. Косой или винтообразный перелом диафизарного отдела большеберцовой кости (полный).

42t-D/5.2. Оскольчатый косой или винтообразный перелом диафизарного отдела большеберцовой кости (полный).

**Изолированный перелом малоберцовой кости** (рис. 63.28)

42f-D/1.1. Перелом диафизарного отдела малоберцовой кости по типу пластической деформации.

42f-D/2.1. Перелом диафизарного отдела малоберцовой кости по типу зеленой ветки.

42f-D/4.1. Поперечный перелом диафизарного отдела малоберцовой кости (полный).

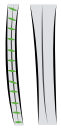
42f-D/4.2. Оскольчатый поперечный перелом диафизарного отдела малоберцовой кости (полный).

42f-D/5.1. Косой или винтообразный перелом диафизарного отдела малоберцовой кости (полный).

42f-D/5.2. Оскольчатый косой или винтообразный перелом диафизарного отдела малоберцовой кости (полный).

**Isolated fractures of the tibia**

**42f-D/1.1**



**Bowing**

**42f-D/4.1**

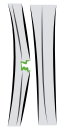

**Complete transverse ( $\leq 30^\circ$ )**

**42f-D/4.2**



**42f-D/2.1**



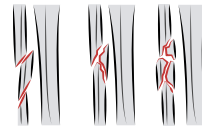
**Greenstick**

**42f-D/5.1**



**Complete oblique or spiral ( $>30^\circ$ )**

**42f-D/5.2**



**Рис. 63.28.** Изолированный перелом малоберцовой кости (по АО PCCF)

**ЭТИОЛОГИЯ, МЕХАНИЗМ ТРАВМЫ**

Переломы диафиза костей голени чаще всего происходят при непрямой травме, обычно связанной с падением, и вызываются перегибом или вращением голени при фиксированной стопе (скручиванием). Подобный механизм приводит к винтообразным или косым переломам одной (тип 42t-D/5.1) или обеих берцовых костей (тип 42-D/5.1) при катании на горных лыжах, коньках, роликах и т.п. Для косых и винтообразных переломов типичны смещение по длине, прогиб с углом, открытым кнутри, ротация периферического отломка.

Прямое действие травмирующей силы чаще всего приводит к поперечным переломам одной (типы 42t-D/4.1 и 42f-D/4.1) или двух (тип 42t-D/4.1) костей голени. Для диафизарного отдела костей голени характерен так называемый бамперный перелом (столкновение пешехода с бампером автомобиля) с формированием дополнительного центрального отломка [тип 42t-D/5.2 и 4.2 (одна большеберцовая кость) и тип 42-D/5.2 и 4.2 (две кости голени)].

Все эти типы переломов характерны для детей среднего и старшего возраста.

У детей младшей возрастной группы в основном встречаются переломы по типу пластической деформации [типы 42-D/1.1 (перелом обеих костей голени), 42f-D/1.1 (большеберцовая кость) и 42f-D/1.1 (изолированный перелом малоберцовой кости)] и по типу зеленой ветки (типы 42-D/2.1, 42t-D/2.1 и 42f-D/2.1 соответственно) или поднадкостничные переломы. Переломы с большим смещением в этом возрасте редки не только в связи с высокой эластичностью костной ткани, но и со спецификой их занятий (ролики, горные лыжи и т.п., а также дорожный травматизм нетипичны для этого возраста).

### **КЛИНИЧЕСКАЯ КАРТИНА И ДИАГНОСТИКА**

Пациент находится в положении лежа в связи с невозможностью осевой нагрузки на конечность. В области перелома определяются значительный отек и деформация в связи с невыраженностью подкожно-жировой клетчатки по передней поверхности голени. При отсутствии смещения визуализируются только отек и гематома в зоне перелома. Для адекватной диагностики диафизарного перелома костей голени следует выполнять рентгенографию на всем протяжении с захватом смежных суставов, так как при визуальном изолированном переломе диафизарного отдела большеберцовой кости достаточно часто встречается перелом проксимального метафиза малоберцовой кости, что может принципиально изменить тактику дальнейшего лечения пациента.

У детей младшего возраста при переломах по типу пластической деформации, зеленой ветки или без смещения клиническая картина стерта и бедна симптомами. Обычно отмечают болезненность на уровне перелома и небольшую припухлость. Ребенок щадит больную ногу, хотя иногда и наступает на нее. Для диагностики при этих симптомах необходима рентгенография.

### **ЛЕЧЕНИЕ**

Выбор метода лечения переломов диафиза костей голени, в отличие от лечения переломов диафиза бедренной кости, зависит не столько от возраста, сколько от вида перелома. Так, консервативное лечение гипсовой или пластиковой лонгетой возможно не только у детей младшего возраста, но и у подростков с изолированными переломами большеберцовой кости [тип 42t-D/4.1 и 5.1 без смещения (или с допустимым смещением) или при переломах малоберцовой кости (гораздо редко встречающееся повреждение)]. В случаях переломов обеих костей голени (тип 42-D/4.1, 4.2 и 5.1. 5.2) достигнуть стабильности сегмента только наружной иммобилизацией практически невозможно независимо от возраста пациента. При этих повреждениях абсолютно показано применение хирургического лечения с остеосинтезом. Такой же тактики необходимо придерживаться и при изолированных переломах большеберцовой кости со смещением.

### **Консервативное лечение**

Возможно при изолированных переломах без смещения в любых возрастных группах, хотя в старшем возрасте (после 12 лет) предпочтение следует отдать минимально инвазивному остеосинтезу (см. ниже).

При наложении наружной иммобилизации (гипсовой, пластиковой лонгеты) следует помнить, что наиболее типичное смещение, которое может появиться после спадения отека в области перелома, при винтообразных и косых переломах (тип 42t-D/5.1 без смещения или с допустимым смещением) — это прогиб большеберцовой кости кнаружи с углом, открытым кнутри. Именно поэтому при выборе данной тактики лечения стопе придают вальгусное положение, а при прогибе с углом, открытым кпереди, — умеренное сгибание. Подобная коррекция позво-

ляет в большинстве случаев удержать отломки в правильном положении и предотвратить вторичное смещение. Срок иммобилизации — до 1,5 мес.

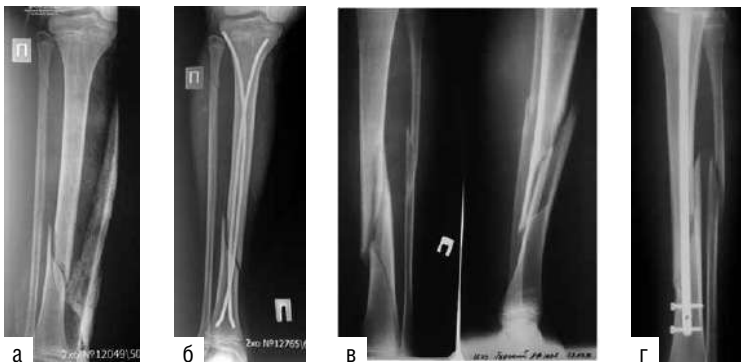Переломы, которые встречаются в основном у младших детей (до 4–5 лет), лечат, как правило, консервативно. Это поднадкостничные переломы, переломы по типу пластической деформации [типы 42-D/1.1 (обе кости), 42t-D/1.1 (большеберцовая) и 42f-D/1.1 (малоберцовая)], а также изолированные полные переломы большеберцовой кости [поперечные (42t-D/4.1), косые и винтообразные (42t-D/5.1)]. При двух последних типах переломов в случаях смещения выполняют закрытую репозицию с наружной иммобилизацией лонгетой, наложенной по правилам, изложенным выше.

При остальных типах диафизарных переломов костей голени показан остеосинтез. Методика может быть различной и в основном зависит от возраста пациента.

### Хирургическое лечение

Основной метод лечения диафизарных переломов костей голени в педиатрической практике — это минимально инвазивный остеосинтез эластичными стержнями (ESIN). Данный способ фиксации используется примерно в 85% переломов этой области.

Предоперационная подготовка, планирование, необходимый инструментарий, сама техника интрамедуллярного остеосинтеза эластичными стержнями (ESIN), а также послеоперационное ведение пациентов подробно изложены в разделе «Переломы диафиза бедренной кости» (рис. 63.29). Основные отличия при остеосинтезе переломов диафиза костей голени следующие: 1) в основном используется антеградная техника введения стержней через проксимальный метафиз большеберцовой кости (1–2 см ниже фазарной пластины) — разрезы до 2 см для их установки выполняются по медиальной и латеральной поверхности голени в ее проксимальном отделе; 2) используются стержни, как правило, большого диаметра (3,5 и 4,0 мм) в связи с достаточно крупным размером костномозгового канала большеберцовой кости. Особое внимание при выполнении данного вмешательства необходимо уделять двум факторам: 1) возможности травмирования малоберцового нерва при формировании латерального отверстия для входа стержня (если разрез сделан слишком низко) и 2) при скусывании стержня по медиальной поверхности нельзя оставлять слишком большой (более 1 см) и сильно выступающий конец, так как отсутствие мышечного массива в этой области может привести к образованию сером и перфорации кожи.



**Рис. 63.29.** Остеосинтез диафизарных переломов костей голени: а — винтообразный перелом (42-D/5.1); б — остеосинтез эластичными стержнями (технология ESIN); в — винтообразный оскольчатый перелом (42-D/5.2); г — остеосинтез блокированным стержнем

У крупных и высоких пациентов старшего возраста (12–14 лет) с открытыми зонами роста при косых и винтообразных переломах, особенно оскольчатых (42-D/5.2, 42t-D/5.2), не всегда удается достичь адекватной стабильности при применении технологии ESIN. В этих случаях возможно использование минимально инвазивного остеосинтеза блокированными пластинами (мостовидная техника) — технология MIPO. Методика также подробно изложена в разделе «Переломы диафиза бедренной кости» «Хирургическое лечение».

При диафизарных переломах голени у подростков с закрывающимися или закрытыми зонами роста (13–14 лет и старше) абсолютно показано применение блокированного остеосинтеза штифтами (см. раздел «Переломы диафиза бедренной кости» «Хирургическое лечение») как наиболее прочного метода фиксации переломов в настоящее время.

При переломе обеих костей голени выполняют фиксацию только перелома большеберцовой кости — штифт (который разработан специально для этого сегмента и отличается от бедренного по форме) вводят антеградно через переднюю часть плато. Выполняют продольный разрез между нижним краем надколенника и бугристостью большеберцовой кости. Сухожилие собственной связки надколенника рассекают продольно в медиальной части, разводят ретрактором, отводят краниально жировое тело Гоффа и, используя защитник и направлятель, проводят спицу 3,2 мм в костномозговой канал, который вскрывают (по спице), используя канюлированное сверло (или шило). Спицу и сверло удаляют и, если репозиция перелома выполнена успешно (контроль за С-дугой), в костномозговой канал (на всю длину предполагаемого имплантата) вводят стержень 2,5 мм, по которому римером рассверливают канал и вводят штифт. Все остальные основные этапы остеосинтеза перелома большеберцовой кости аналогичны остеосинтезу перелома бедренной кости. Проксимальное блокирование здесь также выполняют с помощью навигационного устройства, дистальное — методом свободной руки. Индивидуальным является только инструмент для установки, который, так же как и сам штифт, разрабатывается исключительно для конкретного сегмента.

### 63.7.3. Повреждения области дистального конца костей голени

#### Коды по МКБ-10

S82.3. Перелом дистального отдела большеберцовой кости.

S82.4. Перелом только малоберцовой кости.

S82.5. Перелом внутренней [медиальной] лодыжки.

S82.6. Перелом наружной [латеральной] лодыжки.

#### Коды по АО РССФ (рис. 63.30–63.33)

43-М. Переломы дистального метафиза костей голени.

43-М/2.1. Поднадкостничный перелом дистального метафиза обеих костей голени.

43-М/3.1. Перелом дистального метафиза обеих костей голени (полный).

43-М/3.2. Оскольчатый перелом дистального метафиза обеих костей голени (полный).

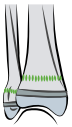
43t-М/2.1. Поднадкостничный перелом дистального метафиза большеберцовой кости.



- 43t-M/3.1. Перелом дистального метафиза большеберцовой кости (полный).
- 43t-M/3.2. Оскольчатый перелом дистального метафиза большеберцовой кости (полный).
- 43f-M/2.1. Поднадкостничный перелом дистального метафиза малоберцовой кости.
- 43f-M/3.1. Перелом дистального метафиза малоберцовой кости.
- 43f-M/3.2. Оскольчатый перелом дистального метафиза малоберцовой кости (полный).
- 43-E. Переломы дистального эпифиза костей голени.

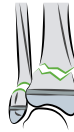**Переломы обеих костей голени**

43-M/2.1



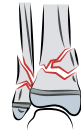Torus/buckle

43-M/3.1



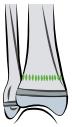
Полный

43-M/3.2



**Переломы большеберцовой кости**

43t-M/2.1



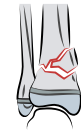Torus/buckle

43t-M/3.1



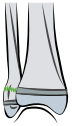
Полный

43t-M/3.2



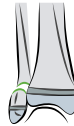**Переломы малоберцовой кости**

43f-M/2.1



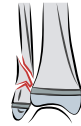Torus/buckle

43f-M/3.1



Полный

43f-M/3.2



**Рис. 63.30.** Переломы дистального метафиза костей голени (по АО PCCF)

**Переломы обеих костей голени**

43-Е/1.1. Эпифизолиз (SH I).

43-Е/2.1. Метаэпифизолиз (SH II).

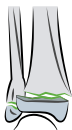43-Е/3.1. Трансэпифизарный перелом дистального эпифиза обеих костей голени (SH III).

43-Е/4.1. Эпиметафизарный перелом дистального отдела обеих костей голени (SH IV).

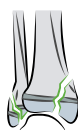43-Е/8.1. Внутрисуставной отрыв фрагментов дистальных эпифизов обеих костей голени.

**Переломы обеих костей голени**

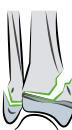43-Е/1.1

**Эпифизолиз, SH I**

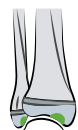43-Е/4.1

**Эпи-/метаэпифизолиз, SH IV**

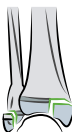43-Е/2.1

**Эпифизолиз с повреждением  
метафиза, SH II**

43-Е/8.1






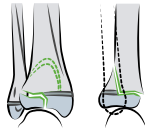

**Внутрисуставной фрагмент**

43-Е/3.1

**Эпифизарный, SH III****Рис. 63.31.** Переломы дистального эпифиза костей голени (по АО PCCF)

**Изолированный перелом дистального эпифиза большеберцовой кости**

- 43t-E/1.1. Эпифизолиз (SH I).
- 43t-E/2.1. Метаэпифизолиз (SH II).
- 43t-E/2.2. Оскольчатый метаэпифизолиз (SH II).
- 43t-E/3.1. Трансэпифизарный перелом дистального эпифиза (SH III).
- 43t-E/4.1. Эпиметафизарный перелом дистального эпифиза (SH IV).
- 43t-E/4.1. Оскольчатый эпиметафизарный перелом дистального эпифиза (SH IV).
- 43t-E/5.1. Перелом наружной части дистального эпифиза (SH III).
- 43t-E/6.1. Метаэпифизолиз с переломом заднего края дистального эпифиза (SH IV).
- 43t-E/8.1. Внутрисуставной отрыв фрагмента дистального эпифиза.

<p><b>43t-E/1.1</b></p>	<p><b>43t-E/4.1</b></p>	<p><b>43t-E/4.2</b></p>	
			
<p><b>Эпифизолиз, SH I</b>   <b>Эпи/метафизарный, SH IV</b></p>			
<p><b>43t-E/2.1</b></p>	<p><b>43t-E/2.2</b></p>	<p><b>43t-E/5.1</b></p>	
			
<p><b>Эпифизолиз с повреждением метафиза, SH II</b>   <b>Тилло перелом (двухплоскостной), SH III</b></p>			
<p><b>43t-E/3.1</b>   <b>43t-E/6.1</b></p>			
			
<p><b>Эпифизарный, SH III</b>   <b>Трехплоскостной, SH IV</b></p>			
<p><b>43t-E/8.1</b></p>			
			
<p><b>Внутрисуставной фрагмент</b></p>			

**Рис. 63.32.** Изолированный перелом дистального эпифиза большеберцовой кости (по АО PCCF)

**Изолированный перелом дистального эпифиза малоберцовой кости**

43f-E/1.1. Эпифизолиз (SH I).

43f-E/2.1. Метаэпифизолиз (SH II).

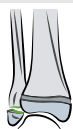43f-E/3.1. Трансэпифизарный перелом дистального эпифиза (SH III).

43f-E/4.1. Эпиметафизарный перелом дистального эпифиза (SH IV).

43f-E/7. Авульсивный перелом дистального эпифиза.

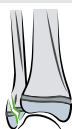43f-E/8.1. Внутрисуставной отрыв фрагмента дистального эпифиза.

43f-E/1.1



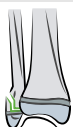Эпифизолиз, SH I

43f-E/4.1

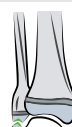

Эпи/метафизарный, SH IV

43f-E/2.1

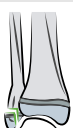Эпифизолиз с повреждением  
метафиза, SH II

43f-E/7



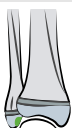Отрыв

43f-E/3.1



Эпифизарный, SH III

43f-E/8.1



Внутрисуставной фрагмент

Рис. 63.33. Изолированный перелом дистального эпифиза малоберцовой кости (по АО PCCF)

**ЭПИДЕМИОЛОГИЯ И МЕХАНИЗМ ТРАВМЫ**

Повреждения области дистального отдела костей голени характерны для детского возраста, в отличие от повреждений проксимального конца. Травма происходит в момент скручивания при фиксированной стопе, при этом вид перелома зависит от положения стопы в момент травмы. Также возможен перелом при прямой травме, путем сдавливания (падение тяжелого предмета), падении с высоты и приземлении на согнутые ноги. При этом внимательно следует отнестись к костям стопы, так как возможно их сочетанное повреждение при данном механизме травмы.

**КЛИНИЧЕСКАЯ КАРТИНА И ДИАГНОСТИКА**

При переломах дистального метаэпифиза костей голени характерны выраженная деформация и отек голеностопного сустава, невозможность осевой нагрузки. При изолированных переломах лодыжек деформация не будет выраженной, однако визуально определяется гематома и пальпация локально болезненна. Часто повреждение дистального метаэпифиза сопровождается разрывом связок

голеностопного сустава. При выраженных смещениях могут определяться нейро- и микроциркуляторные нарушения.

Для первичной диагностики выполняется рентгенография. При повреждении внутрисуставных структур для определения тактики дальнейшего лечения дополнительно выполняется КТ.

## ЛЕЧЕНИЕ

Консервативное лечение переломов метаэпифизарной зоны без смещения выполняется в гипсовой лонгете с коррекционным положением и сроком иммобилизации 4–6 нед. В процессе лечения необходимо выполнять динамический рентгенологический контроль за положением отломков, так как нарастание вторичного смещения потребует репозиции.

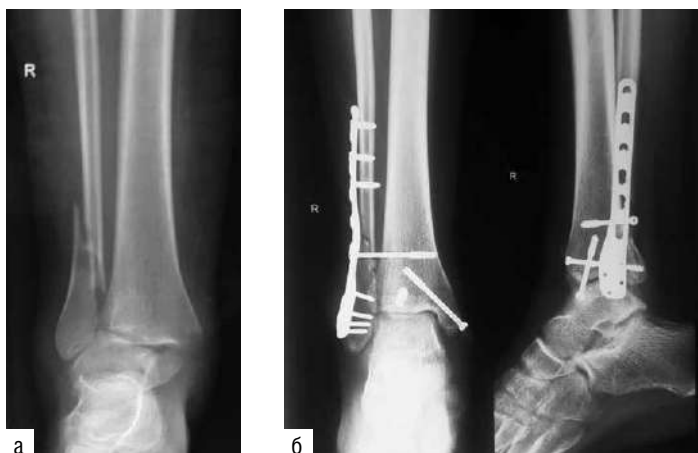
При переломах со смещением в метаэпифизарной зоне без внутрисуставного компонента (линия перелома не проходит через суставную поверхность) предпочтение необходимо отдать закрытой репозиции с остеосинтезом перекрещивающимися спицами (1,6 и 2,2 мм) с дополнительной наружной иммобилизацией в короткой гипсовой лонгете на весь период консолидации перелома (4–6 нед). Это все переломы метафизарной области типов 43-М, 43т-М и 43f-М (за исключением многооскольчатых переломов — тип ...-М/3.2) и эпифизарные переломы (SH I и SH II) — типы 43-Е/1.1 и 2.1, 43т-Е/1.1 и 2.1 и 43f-Е/1.1 и 2.1. При таком способе лечения не происходит дополнительного повреждения фizarной пластинки, что неизбежно произойдет при открытом вмешательстве в этой области.

Эпифизарные переломы (SH III) (типы 43-Е/3.1, 43т-Е/3.1, 43f-Е/3.1 и 43т-Е/5.1 — переломы медиальной лодыжки, латеральной лодыжки, третьей лодыжки), а также трансэпифизарные переломы (SH IV) (типы 43-Е/4.1, 43т-Е/4.1, 43f-Е/4.1 и 43т-Е/6.1), то есть все внутрисуставные повреждения, когда линия перелома проходит через суставную поверхность, требуют практически идеальной репозиции и стабильной фиксации, что в подавляющем большинстве случаев может быть выполнено только при открытом вмешательстве. В редких случаях, при минимальном диастазе (до 2 мм) и отсутствии смещения, возможно проведение минимально инвазивного остеосинтеза спонгиозными канюлированными винтами (3,5, 4,0 мм).

В качестве фиксаторов возможно применение биодеградируемых имплантатов при закрытых зонах роста.

При оскольчатых переломах, в том числе и метафизарных, обеих костей (тип 43-М/3.2) и изолированных переломах большеберцовой (43т-М/3.2) или малоберцовой кости (43f-М/3/2) следует выполнять открытый остеосинтез с фиксацией отломков блокированной дистальной тibiальной и малеоллярной пластиной 3,5 мм. В случаях таких переломов следует обратить особое внимание на стабильность межберцового синдесмоза. При его разрыве необходима дополнительная его стабилизация позиционным винтом сроком на 6 нед с исключением осевой нагрузки на весь период до его удаления (рис. 63.34). Как правило, подобные повреждения характерны для детей старшего возраста (14–15 лет) с закрывающимися или закрытыми зонами роста, поэтому остеосинтез и проведение винтов в этой области не оказывают влияния на возникновение различных деформаций в послеоперационном периоде.

При переломах в этой области у детей с открытыми зонами роста, особенно трансэпифизарных, даже при очень хорошем сопоставлении костных фрагментов в отдаленные сроки возможно появление различных деформаций, которые с ростом будут прогрессировать и отрицательно скажутся на статической функции голеностопного сустава. Причина — травма фizarной пластинки. В связи с этим пациенты с повреждениями в области метаэпифизов берцовых костей должны



**Рис. 63.34.** Перелом дистального конца костей голени с разрывом межберцового синдесмоза (43t-E/6.1 SHIV, 43t-E/3.1 SH Ш, 43f-M/3.2) (а); остеосинтез (б)

находиться под диспансерным наблюдением ортопеда-травматолога не менее 2–3 лет.

## 63.8. ПЕРЕЛОМЫ КОСТЕЙ СТОПЫ И ПАЛЬЦЕВ

Наиболее тяжелыми повреждениями признаны переломы пяточной и таранной костей. Международной общепринятой педиатрической классификации переломов этих сегментов не существует в связи с достаточно редкими повреждениями пяточной и таранной костей в детском возрасте. Данная травма характерна для взрослых пациентов, из классификации которых и взяты наиболее часто встречающиеся диагнозы.

### 63.8.1. Перелом пяточной кости

#### Код по МКБ-10

S92.0. Перелом пяточной кости.

**Код по АО/ОТА** (рис. 63.35)

81 (calcaneus). Пяточная кость.

82А. Внесуставные переломы (А1 — отрыв задней бугристости пяточной кости или внесуставной фрагмент, А2 — перелом тела пяточной кости).

82В. Переломы с повреждением задней фасетки таранно-пяточного сустава (В1 — простой перелом, В2 — оскольчатый перелом).

82С. Оскольчатый внутрисуставной перелом (С1 — однофрагментарный перелом, С2 — двухфрагментарный перелом, С3 — многофрагментарный перелом с импрессией центрального отломка).

#### ЭТИОЛОГИЯ, МЕХАНИЗМ ТРАВМЫ

Перелом пяточной кости чаще всего возникает в результате падения с высоты на вытянутые ноги без амортизации при приземлении. Характерное повреждение — компрессия кости.

#### КЛИНИЧЕСКАЯ КАРТИНА И ДИАГНОСТИКА

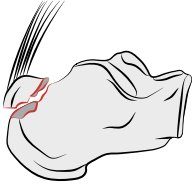
Ребенок жалуется на боль в поврежденной пятке, не наступает на нее. При обследовании отмечают травматическую припухлость и увеличение объема

**82A**

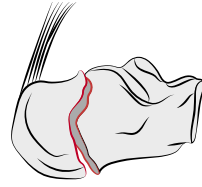
**Type:** Foot, calcaneus, **extraarticular fracture** 82A

**Groups:**

Foot calcaneus, extraarticular, **avulsion, posterior tuberosity fracture or extraarticular tongue fracture**  
82A1



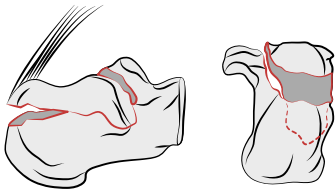
Foot calcaneus, extraarticular, **body fracture**  
82A2



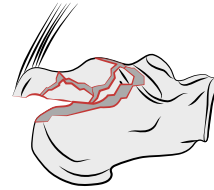
**82B**

**Type:** Foot, calcaneus, **tongue-type fracture exiting into posterior facet** 82B

Foot, calcaneus, tongue-type fracture exiting into posterior facet, **tongue-type, simple fracture**  
82B1



Foot, calcaneus, tongue-type fracture exiting into posterior facet, **multifragmentary fracture**  
82B3



**82C**

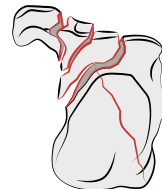
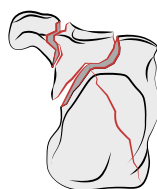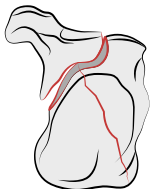
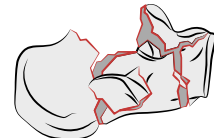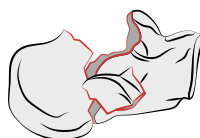
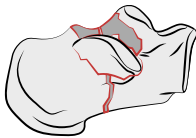
**Type:** Foot, calcaneus, **complete articular joint depression fracture** 82C

**Groups:**

Foot, calcaneus, complete articular fracture, **with joint depression (Sanders 2)**  
82C1

Foot, calcaneus, complete articular fracture, **with joint depression (Sanders 3)**  
82C2

Foot, calcaneus, complete articular fracture, **multifragmentary fracture (Sanders 4)**  
82C3



**Рис. 63.35.** Перелом пяточной кости (по АО/ОТА)

поврежденной области. По боковым поверхностям появляется кровоизлияние, оно может нарастать в первые часы и сутки. Пальпация поврежденной пятки резко болезненна. Боль усиливается при тыльном сгибании стопы вследствие натяжения ахиллова сухожилия.

## ЛЕЧЕНИЕ

При переломах пяточной кости без смещения или с незначительным смещением накладывают лонгетно-циркулярную гипсовую повязку с обязательным моделированием свода стопы. Срок иммобилизации составляет 6–8 нед. После прекращения иммобилизации длительное время (до 2 мес) необходимо ограничивать осевую нагрузку на поврежденную конечность для предотвращения аваскулярного некроза пяточной кости. Ношение супинатора входит в обязательную программу реабилитации у таких пациентов.

При переломах пяточной кости типа 82А, В и С со смещением возможности неоперативного лечения резко ограничены из-за небольших размеров костных отломков, а неустраненное смещение с нарушением пяточно-таранного угла приводит к изменению походки, болям в ноге и быстрой утомляемости. Остеосинтез проводится с помощью канюлированных спонгиозных винтов [обычных и без головки (HCS — *Headless Compression Screw*)] 3,0 и 4,5 мм при переломах типа А1, В1 и С1 (однофрагментарные переломы) и пластин. Оскольчатые переломы (А2, В2 и С2) фиксируют специальной пяточной блокированной пластиной 3,5 мм (CLP — *Calcaneal Locking Plate*).

## 63.8.2. Перелом таранной кости

### Код по МКБ-10

S92.1. Перелом таранной кости.

**Коды по АО/ОТА** (рис. 63.36–63.38)

81 (talus). Таранная кость.

81.1. Перелом тела таранной кости.

81.1 А. Авульсивный перелом тела таранной кости с повреждением таранно-пяточной или таранно-малоберцовой связки (А1 — фрагмент передней поверхности, А2 — латеральный отросток, А3 — задний отросток).

81.1 В. Частично внутрисуставной перелом тела таранной кости (В1 — отрыв фрагмента тела таранной кости с формированием внутрисуставного свободного фрагмента, В2 — простой перелом, В3 — оскольчатый перелом).

81.1 С. Полный внутрисуставной перелом тела таранной кости (С1 — простой перелом, С3 — оскольчатый перелом).

81.2. Перелом шейки таранной кости.

81.2. Переломы шейки таранной кости (А — перелом без смещения, Hawkins 1, В — перелом со смещением головки кпереди, Hawkins 2, С — перелом со смещением тела таранной кости кзади, Hawkins 3, D — перелом со смещением головки и тела таранной кости, Hawkins 4).

81.3. Перелом головки таранной кости.

81.3. Переломы головки таранной кости (А — авульсивный перелом, В — частично внутрисуставной перелом, С — полный внутрисуставной перелом).

### ЭТИОЛОГИЯ, МЕХАНИЗМ ТРАВМЫ

Переломы таранной кости у детей встречаются редко и происходят в основном у пациентов старшего возраста при высокоэнергетической травме (приземлении при падении с высоты) в сочетании с переломами дистального метаэпифиза костей голени (чаще авульсивные переломы таранной кости).



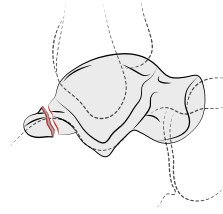
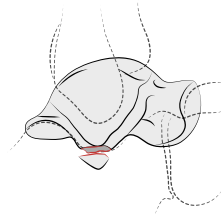
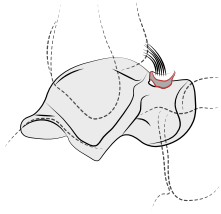
**Type:** Foot, body, **avulsion fracture** 81.1.A

**Groups:**

Foot, talus, body, avulsion fracture, **anterior neck**  
81.1.A1

Foot, talus, body, avulsion fracture, **lateral process**  
81.1.A2

Foot, talus, body, avulsion fracture, **posterior process**  
81.1.A3



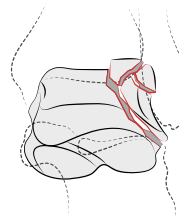
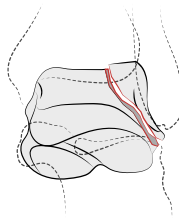
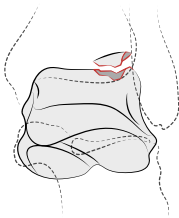
**Type:** Foot, body, **partial avulsion fracture** 81.1.B

**Groups:**

Foot, talus, body, partial articular, **osteochondral fracture**  
81.1.B1

Foot, talus, body, partial articular, **simple fracture**  
81.1.B2

Talus, body, partial articular, **fragmentary fracture**  
81.1.B3

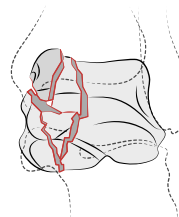
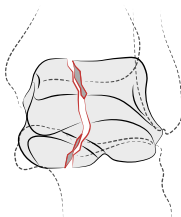


**Type:** Foot, body, **complete articular fracture** 81.1.C

**Groups:**

Foot, talus, body, complete articular, **simple fracture**  
81.1.C1

Foot, talus, body, complete articular, **multifragmentary fracture**  
81.1.C3



**Рис. 63.36.** Перелом тела таранной кости (по АО/ОТА)

Location: Foot, talus, neck fracture 81.2.

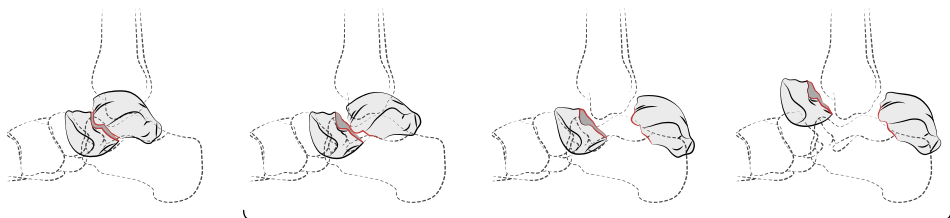
**Types:**

Foot, talus, neck, nondisplaced (Hawkins 1) 81.2.A

Foot, talus, neck, displaced with subtalar joint subluxation/dislocation (Hawkins 2) 81.2.B\*

Foot, talus, neck, displaced talar neck with talar body dislocation (Hawkins 3) 81.2.C\*

Foot, talus, neck, displaced talar neck with talar body and head dislocation (Hawkins 4) 81.2.D\*



\*Qualifications:  
a Simple  
b Multifragmentary

Рис. 63.37. Перелом шейки таранной кости (по АО/ОТА)

### 81.3

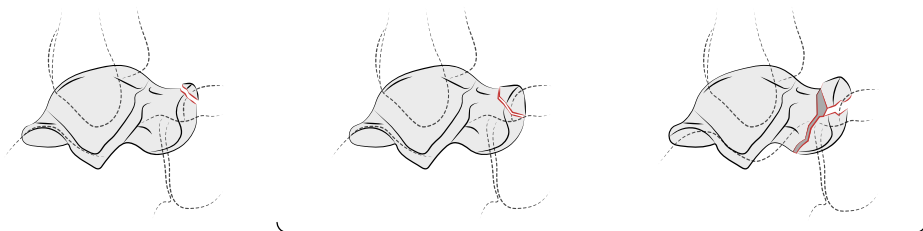
Location: Talus, head 81.3.

**Types:**

Talus, head, avulsion fracture 81.3.A

Talus, head, partial articular fracture 81.3.B\*

Talus, head, complete articular fracture 81.3.C\*



\*Qualifications:  
a Simple  
b Multifragmentary

Рис. 63.38. Перелом головки таранной кости (по АО/ОТА)

## КЛИНИЧЕСКАЯ КАРТИНА

Отмечаются выраженный отек области голеностопного сустава и стопы, разлитая гематома, сглаженность контуров сустава, усиление боли при движении в голеностопном суставе, гемартроз — признаки, характерные для внутрисуставных повреждений. Осевая нагрузка выражено болезненна.

## ЛЕЧЕНИЕ

При переломах таранной кости лечение, как правило, оперативное. Если линия перелома проходит через суставную поверхность, то показаны открытая репозиция, анатомическая репозиция и стабильный остеосинтез винтами 3,0 и 4,5 мм (оптимально — канюлированными НС). Особенно важно выполнить остеосинтез при переломах шейки (тип 82.2 В, С и D) в связи с высоким риском аваскулярного некроза головки таранной кости (рис. 63.39).

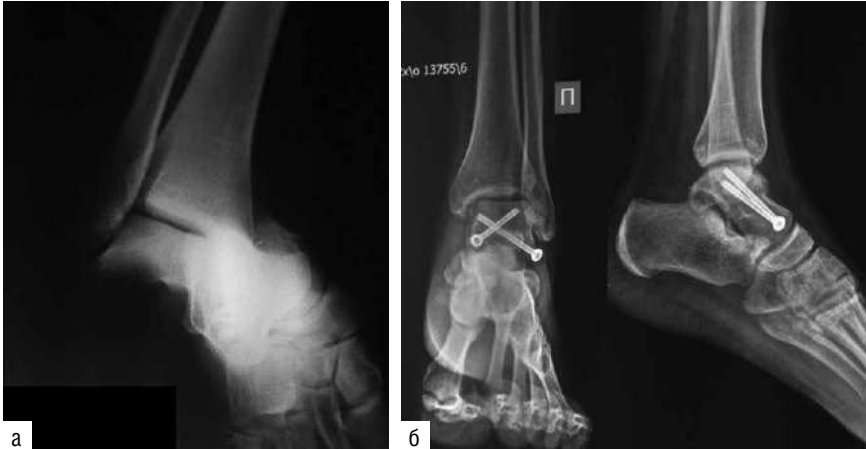

Рис. 63.39. Перелом таранной кости (81.2В) (а); остеосинтез винтами (б)

### 63.8.3. Переломы плюсневых костей

#### Код по МКБ-10

S92.3. Перелом костей плюсны.

#### Коды по АО/ОТА (рис. 63.40)

87 (metatarsals). Плюсневые кости. Состав окончательного кода диагноза зависит от поврежденной плюсневой кости (нумерация от 1 до 5).

87. \_1. Переломы основания плюсневой кости (А — внесуставной перелом, В — частично внутрисуставной перелом, С — полный внутрисуставной перелом).

87. \_2. Переломы диафиза плюсневой кости [А — простой перелом, В — клиновидный перелом (оскольчатый), С — многооскольчатый перелом].

87. \_3. Переломы головки плюсневой кости (А — внесуставной перелом, В — частично внутрисуставной перелом, С — полный внутрисуставной перелом).

#### ЭТИОЛОГИЯ, МЕХАНИЗМ ТРАВМЫ

Переломы плюсневых костей у детей возникают в результате падения твердого предмета на стопу, при ударе ногой о какой-либо твердый предмет во время подвижных игр. Характерны повреждения, когда ребенок попадает стопой во вращающееся колесо велосипеда.

#### КЛИНИЧЕСКАЯ КАРТИНА

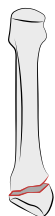
При переломах плюсневых костей со смещением отмечают выраженный отек и гематому, которые имеют тенденцию к увеличению. Больной, как правило, не наступает на травмированную ногу.

#### ЛЕЧЕНИЕ

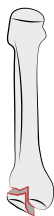
Основной метод лечения переломов плюсневых костей в детском возрасте — это закрытая репозиция с остеосинтезом спицами (1,6 мм). В ряде случаев удается добиться хорошего результата после репозиции без дополнительной внутренней фиксации — при субкапитальных переломах III и II плюсневых костей (87.2.3, 87.2.2), особенно у детей младшего и среднего возраста. При этом при подобных повреждениях I, IV, V плюсневых костей смещение должно быть устранено максимально анатомично, а при недостаточной стабильности необходимо выполнить

**Types:**


Foot, metatarsal, proximal  
end segment,  
**extraarticular fracture**  
87.3.1A\*



Foot, metatarsal, proximal  
end segment,  
**partial articular fracture**  
87.3.1B\*



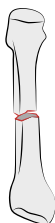
Foot, metatarsal, proximal  
end segment,  
**complete articular fracture**  
87.3.1C\*



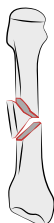
\*Qualifications:  
a **Simple**  
b Multifragmentary

**Types:**

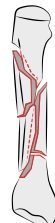Foot, metatarsal,  
diaphyseal segment,  
**simple fracture**  
87.3.2A\*



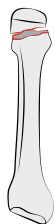
Foot, metatarsal,  
diaphyseal segment,  
**wedge fracture**  
87.3.2B\*



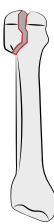
Foot, metatarsal,  
diaphyseal segment,  
**multifragmentary fracture**  
87.3.2C\*

**Types:**

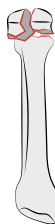Foot, metatarsal, distal  
end segment,  
**extraarticular fracture**  
87.3.3A\*



Foot, metatarsal, distal  
end segment,  
**partial articular fracture**  
87.3.3B\*



Foot, metatarsal, distal  
end segment,  
**complete articular fracture**  
87.3.3C\*



\*Qualifications:  
a **Simple**  
b Multifragmentary

**Рис. 63.40.** Переломы плюсневых костей (по АО/ОТА)

остеосинтез. Причина — эти плюсневые кости играют важную роль в опорной функции стопы и формировании свода. Диафизарные переломы (тип 87.2-4.2А и В) можно стабилизировать осевым фиксатором (спицей) после закрытого сопоставления отломков. При оскольчатых переломах диафиза I и V плюсневых костей

(87.1.2С и 87.5.2С) с большим смещением оптимально выполнение открытой репозиции с остеосинтезом блокированными пластинами 2,0 мм. При внутрисуставных переломах (тип 87. .В) показана фиксация винтами 1,5–2,0 мм.

### 63.8.4. Переломы костей пальцев стопы

#### Коды по МКБ-10

S92.4. Перелом большого пальца стопы.

S92.5. Перелом другого пальца стопы.

#### Код по АО/ОТА

88 (phalanx). Фаланги. Классификация аналогична плюсневым костям.

#### ЭТИОЛОГИЯ, МЕХАНИЗМ ТРАВМЫ

Переломы фаланг стопы встречаются в любом возрасте. Чаще всего возникают при падении тяжелого предмета на область фаланг (часто открытые переломы) или прямом ударе об упор.

#### ЛЕЧЕНИЕ

При переломах фаланг пальцев стопы основным методом лечения является закрытая репозиция с остеосинтезом спицами (0,8 и 1,0 мм). Данная методика используется как при авульсивных переломах ногтевых фаланг, так и при около-суставных переломах средних и основных фаланг пальцев стопы.

Консолидация происходит в течение 4–6 нед.

## 63.9. ТРАВМАТИЧЕСКИЙ ВЫВИХ БЕДРА

#### Код по МКБ-10

S73.0. Вывих бедра.

#### ЭТИОЛОГИЯ, МЕХАНИЗМ ТРАВМЫ

Травматический вывих бедра у детей встречается редко и возникает в основном в результате не прямой травмы.

#### КЛАССИФИКАЦИЯ

В зависимости от положения головки бедренной кости по отношению к вертлужной впадине различают следующие виды вывихов:

- задневерхний, или подвздошный;
- задненижний, или седалищный;
- передненижний, или запирательный;
- передневерхний, или надлонный.

#### КЛИНИЧЕСКАЯ КАРТИНА И ДИАГНОСТИКА

Клинические проявления зависят от характера и степени смещения головки бедренной кости.

Появляются резкая боль в тазобедренном суставе, потеря функций. Больной принимает вынужденное положение. Активные движения невозможны, пассивные сопровождаются болью и пружинистым сопротивлением.

- При наиболее типичном задневерхнем, или подвздошном, вывихе нога согнута в тазобедренном и коленном суставах, ротирована кнутри. Большой вертел смещен кверху и кзади, нарушена линия Розера–Нелатона. Больной не может оторвать пятку от плоскости кровати (положительный симптом прилипшей пятки). Определяется относительное укорочение бедра.

- При задненижнем, или седалищном, вывихе бедра нога значительно согнута в тазобедренном и коленном суставах, ротирована кнутри, движения болезненны. Головка бедренной кости пальпируется кзади и книзу от вертлужной впадины. Относительная длина конечности почти не изменена.
- При передненижнем, или запирательном, вывихе положение больного довольно типичное: ребенок обычно лежит на спине с отведенной в сторону и согнутой под прямым углом в тазобедренном суставе ногой. Головка бедренной кости прощупывается в области запирательного отверстия.
- При передневерхнем, или надлонном, вывихе нижняя конечность выпрямлена, слегка отведена и ротирована кнаружи. Симптом прилипшей пятки положительный. Под паховой связкой можно пропальпировать головку бедренной кости. При этом виде смещения возможны нарушения кровообращения за счет сдавления сосудистого пучка головкой бедренной кости.

## ЛЕЧЕНИЕ

Вправление травматического вывиха бедра проводят под общим обезболиванием по Кохеру с последующей фиксацией лейкопластырным вытяжением на функциональной шине Беллера сроком до 3 нед. После прекращения иммобилизации у детей обычно быстро восстанавливаются движения в тазобедренном суставе. Однако следует помнить, что в результате расстройства кровообращения в области суставного конца бедренной кости, возникающего при повреждении сосудов суставной сумки, круглой связки и суставных хрящей, в ранние и поздние сроки может произойти аваскулярный некроз головки бедренной кости. В связи с этим нагрузку на больную ногу можно разрешить только через 2 мес после прекращения вытяжения. Судить об окончательном выздоровлении после перенесенного травматического вывиха бедренной кости можно лишь через 1,0–1,5 года после повреждения.

# Глава 64

## Травма позвоночника

А.В. Губин

### 64.1. ХИРУРГИЧЕСКАЯ ПАТОЛОГИЯ ШЕЙНОГО ОТДЕЛА ПОЗВОНОЧНИКА У ДЕТЕЙ

#### Коды по МКБ-10

M43.6. Кривошея.

M43.5. Другие привычные подвывихи позвонков.

M43.3. Привычный атлантаксиальный подвывих с миелопатией.

M43.4. Другие привычные атлантаксиальные подвывихи.

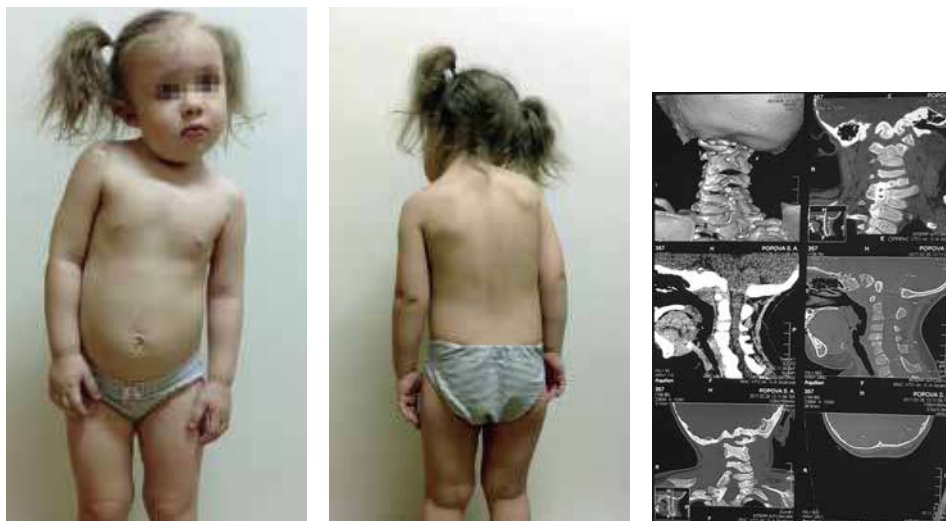#### 64.1.1. Семиотика патологии шейного отдела позвоночника у детей

Дети с патологией шейного отдела позвоночника, которая может представлять риски для жизни и здоровья пациента и потребовать хирургического вмешательства, не являются редкостью в практике детского хирурга. Сложность выявления патологии и специфика строения детской шеи часто приводят к недооценке возможных рисков и несвоевременному диагнозу. Патология шейного отдела позвоночника у детей часто бывает замаскирована другими заболеваниями. Словосочетание *Pediatric Cervical Spine* прочно вошло как название отдельных разделов или глав в ведущие руководства мира по вертебрологии, ортопедии и педиатрии.

Три синдрома (базовые синдромы) в основном определяют наличие патологии в шейном отделе позвоночника у детей: деформация шеи, боль в шее, ограничение движений в шее.

**Кривошея** — наиболее частая деформация шеи, которая сопровождается наклоном головы в одну сторону и часто ротацией головы той или иной степени. Кривошея может быть на фоне болей, а также нарушения биполярности зрения и носить временный характер. Постоянная кривошея обусловлена структурными изменениями в мышечном или костном аппарате (рис. 64.1).

Кифоз и гиперлордоз в шейном отделе позвоночника встречаются реже и могут носить компенсаторный характер или быть обусловлены пороками развития. Короткая шея или ее практическое отсутствие является наиболее типичным симптомом **синдрома Клиппеля-Фейля**.



**Рис. 64.1.** Девочка 2 лет с костной кривошеей на фоне множественных пороков развития шейного отдела позвоночника. На компьютерных томограммах — боковой полупозвонок C1 (полуатлант), боковое нарушение сегментации C4–C7

Синдром Клиппеля–Фейля — это нарушение сегментации (костное сращение) от одного до всех позвоночно-двигательных сегментов. Короткая шея клинически при этом встречается далеко не у всех пациентов. Костные формы кривошеи наиболее часто вызывают полупозвонок или одностороннее нарушение сегментации.

**Боль в шее.** До 30% подростков жалуются на хронические боли или дискомфорт в шейном отделе позвоночника хронического характера. Данный симптом легко снимается разгрузкой и ЛФК. Боль в шее может представлять «красный флаг» в следующих случаях:

- постоянная или нарастающая боль вне зависимости от нагрузки;
- ночные боли;
- боли, сопровождающиеся неврологическими расстройствами.

**Ограничение движений.** В связи с высокой мобильностью шейного отдела позвоночника и хорошей компенсацией ниже- или вышележащих заблокированных позвонков дети редко жалуются на ограничение движений в шее. Ограничение можно выявить при клиническом осмотре при фиксации плеч исследуемого.

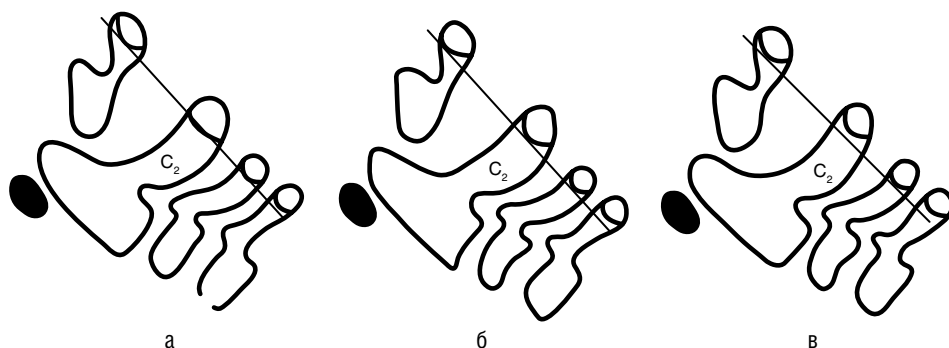
### 64.1.2. Особенности рентгенологической анатомии шейного отдела позвоночника у детей

Знание особенностей строения шейного отдела позвоночника у детей является ключом к точной диагностике. Повышенная эластичность связок, лишенные дегенеративных изменений диски и дугоотростчатые суставы адаптируют ребенка к подвижному, с большим количеством незначительных травм образу жизни без тяжелых последствий. Тем не менее относительно тяжелая голова и слабость мышечного аппарата играют роль в возникновении повреждений шеи при высокой кинетической энергии воздействия.

**Физиологическая гипермобильность II шейного позвонка** обозначается в литературе как «псевдолоксация». Впервые данный феномен описан независимо в



1952 г. Townsend, Rowe и Bailey, а затем подтвержден множеством авторов, изучавших различные по численности группы детей. Причиной такой гипермобильности являются более горизонтальное положение фасеток дугоотростчатых суставов и связочная эластичность. При этом центром сгибания-разгибания в шее у детей является сегмент С2–С3, а у взрослых – С5–С6. До 8 лет смещение С2 кпереди на функциональных рентгенограммах может достигать 2–4 мм. Данный феномен также встречается на уровне С3–С5. Может потребоваться дифференциальная диагностика с «переломом палача» (травматическим передним вывихом и переломом ножек аксиса) (рис. 64.2).



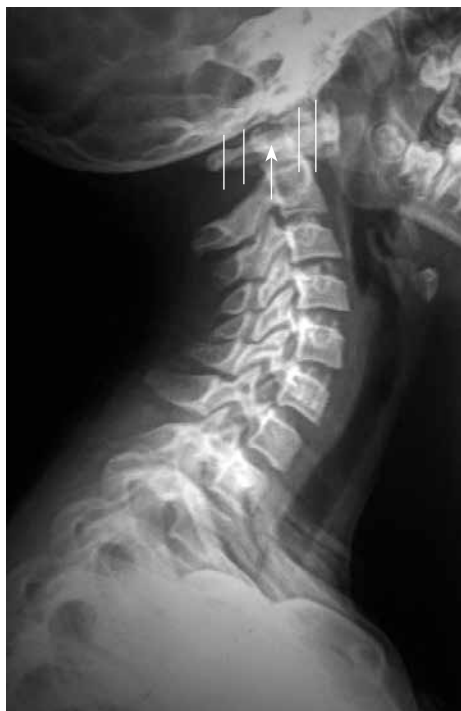**Рис. 64.2.** Линия Swischuk (задняя спинальная линия) проводится между основаниями остистых отростков С1 и С3. В норме основание остистого отростка С2 лежит на линии (б), или пересекается этой линией (а), или отстоит от нее не более чем на 1 мм (в). При «переломе палача» основание остистого отростка С2 смещается назад от линии более чем на 1,5–2,0 мм (цит. по: L. Swischuk *Imaging of the Cervical Spine in Children*. Springer, 2004, P. 22)

**Клиновидная форма тел шейных позвонков** у детей, наиболее выраженная в С3 и С4, встречающаяся с частотой (рис. 64.2), может имитировать компрессионный перелом. Причиной клиновидности может быть гипермобильность С2, приводящая к компактизации передних отделов С3. Доказательством этому служит исчезновение деформации тела позвонка с уменьшением псевдолюксации в старшем возрасте.

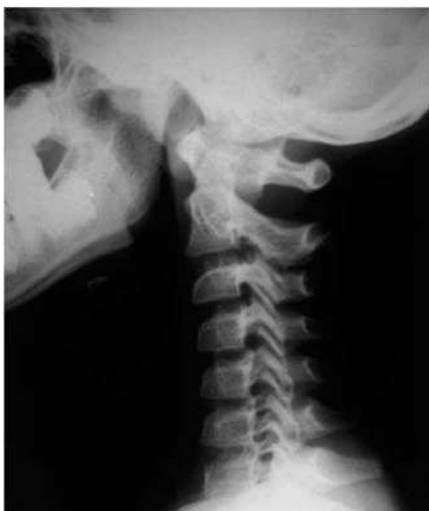**Широкий сустав Крювелье** (рис. 64.3). Передний атлантодентальный интервал (ADI) — расстояние от заднего края дуги С1 до передней поверхности зубовидного отростка достигает 4–5 мм у детей до 8 лет и 3 мм — в более старшем возрасте. Величина 10–12 мм является критической, так как дальнейшее расширение сустава Крювелье ведет к сдавлению спинного мозга. Согласно «правилу трех» (Still), важным показателем свободы для спинного мозга, не меняющимся в процессе роста, является переднезадний размер внутреннего кольца позвонка С1, в котором зубовидный отросток занимает переднюю 1/3, 1/3 занимает спинной мозг и 1/3 представлена резервным пространством. В любом случае переднее атлантодентальное расстояние должно быть меньше ретродентального [расстояния «зуб — задняя дуга атланта» (PDI)]. Уменьшение ретродентального расстояния менее 13 мм рассматривается как признак сдавления спинного мозга.

ADI + зуб более PDI. Правило Still нарушено. Пространство для спинного мозга резко сокращено.

**Псевдоперелом Джефферсона** определяется на трансоральных рентгенограммах как выстояние суставных площадок атланта (до 6 мм) над суставными площад-



**Рис. 64.3.** Боковая рентгенограмма шейного отдела позвоночника ребенка со сдавлением спинного мозга. Широкое переднее атлантодентальное расстояние — ADI (сустав Крювелье). Узкое заднее атлантодентальное расстояние — PDI (ширина позвоночного канала)



**Рис. 64.4.** Боковая рентгенограмма шейного отдела позвоночника здорового ребенка 9 лет. Прямой сагиттальный профиль. Вариант нормы

ками аксиса. Типичный рентгенологический феномен у детей до 4 лет может встречаться до семилетнего возраста. Связан с отсутствием окостенения латеральных поверхностей суставных поверхностей СII.

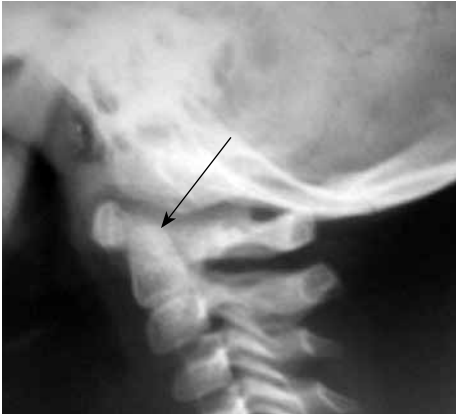**Ядро окостенения верхушки зубовидного отростка** визуализируется отдельно от тела у 26% детей от 6 до 8 лет, что может имитировать перелом.

**Отсутствие шейного лордоза у детей до 16 лет** (рис. 64.4). Выпрямление сагиттального профиля шейного отдела позвоночника у взрослых является показателем патологии и чаще всего рассматривается как признак болевой контрактуры. Отсутствие лордоза или легкое кифозирование в среднешейном отделе позвоночника обнаруживается на сагиттальных рентгенограммах в среднем положении головы у 14% здоровых детей с 8 до 16 лет. Для дифференциальной диагностики с травматическими изменениями необходимо выполнить рентгенограмму с разгибанием, на которой в случае нормы лордоз восстановится.

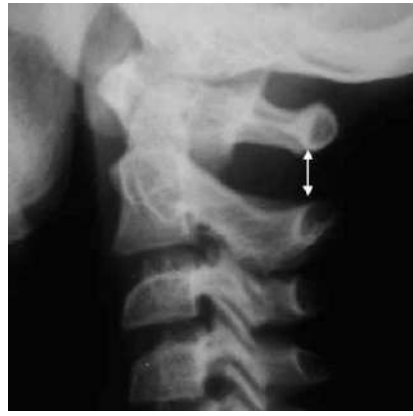**Частичное захождение передней дуги атланта на зубовидный отросток (верхний псевдовывих).** Наблюдается у 20% детей в возрасте от 1 до 7 лет на рентгенограммах в боковой проекции с разгибанием. Захождение может достигать 2/3 передней дуги СI. Данный феномен объясняется хрящевым строением верхушки зубовидного отростка (рис. 64.5).

**Расширение интерспинального расстояния С1–С2.** Расстояние между остистыми отростками — показатель целостности связочного аппарата в шее, в норме не должно отличаться более чем в 1,5 раза в сегменте выше или ниже исследуемого. У детей это расстояние может резко увеличиваться между С1–С2 и является обычной рентгенологической находкой в норме (рис. 64.6).

**Тень паравертебральных тканей перед телами позвонков на боковых рентгенограммах** (ретрофарингеальное пространство) — показатель



**Рис. 64.5.** Феномен захождения передней дуги атланта над зубовидным отростком на боковой рентгенограмме здорового ребенка 3 лет



**Рис. 64.6.** Широкое интерспинальное расстояние С1–С2 на рентгенограмме шейного отдела позвоночника у здорового ребенка 6 лет

кровоизлияния или отека в результате травмы. Тень до 6 мм у детей на уровне С3 — вариант нормы. Для исключения травмы необходимо повторить снимок на вдохе при разгибании шеи.

Показанием к КТ шейного отдела позвоночника у детей **без предварительной рентгенографии** являются:

- 1) невозможность выполнения стандартных рентгеновских снимков из-за высокого риска, исходя из клинической ситуации (ребенок без сознания, явные признаки нестабильности в шейном отделе позвоночника);
- 2) неврологическая симптоматика;
- 3) наличие высокоэнергетической травмы;
- 4) наличие множественных стигм дизэмбриогенеза или синдромальных проявлений (синдром Дауна, ахондроплазия, дисплазия соединительной ткани) при травме шейного отдела позвоночника;
- 5) стойкая ротационная установка головы и ограничение поворота головы (для исключения атлантаксиального ротационного блокирования).

Показания к КТ **после предварительной выполненной рентгенографии**:

- 1) подозрение или диагностированный рентгенологически перелом шейного отдела позвоночника;
- 2) наличие клинических признаков повреждения шейного отдела, в том числе спинного мозга (неврологическая симптоматика), при отсутствии повреждений позвоночника по данным рентгенографии;
- 3) обнаружение аномалий развития;
- 4) планирование хирургического вмешательства на шейном отделе позвоночника.

КТ-сканирование для получения качественных изображений у детей старше 6–7 лет проводят без наркоза, детей раннего возраста — под легким ингаляционным наркозом, не требующим подключения к аппарату ИВЛ и обеспечивающим быстрое просыпание.

Анализ КТ-изображений проводят с изучением аксиальных срезов, MPR в сагиттальной и фронтальной плоскостях, 3D-реконструкции. Полный объем реконструированных изображений позволяет получить исчерпывающие данные о характере костных повреждений, подвывихов, вывихов.

*Магнитно-резонансная томография.* МРТ играет важную роль в определении степени тяжести повреждения шейного отдела позвоночника у детей. МР-визуализация чаще используется для оценки параспинальных мягких тканей и связок и выявления ассоциированного повреждения спинного мозга.

Показаниями к МРТ шейного отдела позвоночника у детей являются:

1) затруднительная диагностика повреждения шейного отдела позвоночника (неговорящие дети + характерный механизм травмы);

2) противоречивые рентгенограммы;

3) неврологические симптомы при отсутствии рентгенологических;

4) поздние сроки после травмы (более 3 дней).

МРТ детям до 5 лет проводится, как и КТ, под наркозом. Это также может использоваться, если ребенок страдает клаустрофобией.

В практике детского хирурга встречаются следующие **патологические состояния**:

1) синдром острой кривошеи и атлантаксиальное блокирование;

2) травма;

3) манифестация врожденных аномалий развития;

4) системные и генетические заболевания;

5) опухолевая и инфекционная деструкция.

Наиболее важным с точки зрения детского хирурга является выявление из синдрома острой кривошеи жизнеугрожающих состояний, требующих экстренных действий, с привлечением хирургов-вертебрологов.

### 64.1.3. Синдром острой кривошеи и атлантаксиальное блокирование

Резко возникшие, острые боли в шее у детей, сопровождающиеся патологической установкой головы и ограничением ее движений, — одна из наиболее частых причин обращения за экстренной помощью. Несмотря на достаточно известную симптоматику, этиология и патогенез этого состояния до конца не понятны. Последние исследования, проведенные с помощью МРТ в ранние сроки после начала заболевания, позволяют предполагать, что причиной является реактивный артрит (по аналогии с транзиторной коксопатией) суставов Люшка после ОРВИ. Часто выставляемый таким пациентам диагноз ротационного подвывиха атланта не подтверждается клинически и лучевыми методами исследования.

#### ДИАГНОСТИКА

Как рабочий диагноз при поступлении рационально выставлять синдром острой кривошеи. Подавляющее большинство детей поправляется в течение нескольких дней вне зависимости от лечения, что при отсутствии травматического анамнеза является важным диагностическим критерием, исключающим более опасную патологию.

Клинически наиболее характерными признаками являются:

- начало после ночного пробуждения;
- отсутствие в анамнезе травмы или большой разрыв по времени между значительной по силе травмой шеи и болевым синдромом;
- сильные боли по боковой или заднебоковой поверхности шеи;
- наклон головы в сторону, противоположную болям (анталгическая установка головы) (рис. 64.7);
- преобладание наклона головы от болей над ротационной установкой головы;
- усиление болей при наклоне головы в сторону болей.

В случае типичной клинической картины и анамнеза лучевые методы исследования проводить нецелесообразно. Рентгенограммы за счет выраженной кривошеи дают ложную картину смещения С1, кифотическую деформацию в средней трети. После исчезновения болей и кривошеи данная рентгенологическая симптоматика исчезает. Показана любая форма (амбулаторно/стационарно) наблюдения до исчезновения симптомов.

### ЛЕЧЕНИЕ

Лечение заключается в снятии нагрузки на шею, что наилучшим образом достигается постельным режимом. Вытяжение на петле Глиссона и иммобилизация воротником Шанца менее эффективны и носят больше дисциплинарный характер. После исчезновения болей, но при сохранении установки головы воротник может задержать полное восстановление объема движений и выравнивание шеи. Назначают нестероидные противовоспалительные средства в возрастных дозах до снятия болей. Рецидивов в острой фазе заболевания не бывает. Всегда наблюдается прогрессирующее улучшение. Если это правило нарушается, требуется углубленное лучевое исследование.

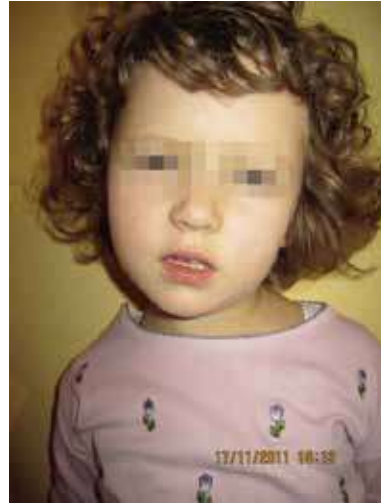### ПРОГНОЗ

Прогноз всегда положительный. Встречаются повторные истории заболевания с положительным исходом. Пациенты не требуют диспансерного наблюдения. Не ограничиваются в физической активности и занятиях спортом.

### АТЛАНТОАКСИАЛЬНОЕ БЛОКИРОВАНИЕ

Редкое тяжелое поражение верхнешейных позвонков у детей. Заключается во внезапном исчезновении ротационных движений в сегменте С1–С2. Соотношение между атлантом и аксисом может быть в разной степени нарушено или оставаться в пределах нормального. Наиболее клинически ярким является ротационный вариант с односторонним захождением суставной площадки С1 за суставную площадку С2 (односторонний вывих), что сопровождается выраженной ротационной установкой головы (рис. 64.8, 64.9).

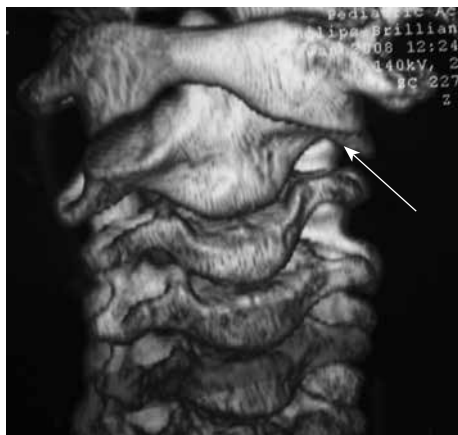Состояние возникает на фоне типичной клинической картины острой кривошеи. Таким образом, исчезновение



**Рис. 64.7.** Девочка 3 лет. Типичная выраженная установка головы с наклоном вбок при синдроме острой кривошеи. Ротационный компонент не выражен



**Рис. 64.8.** Выраженная ротационная установка головы при остром атлантоаксиальном блокировании



**Рис. 64.9.** Атлантоаксиальное блокирование с захождением суставных поверхностей C1 на C2 (односторонний вывих)

ротации при синдроме острой кривошеи — показание к госпитализации и проведению КТ-исследования.

Без лечения атлантоаксиальное блокирование быстро (1 нед) переходит в хроническое, не поддающееся консервативной терапии состояние. Редкость таких поражений всегда приводит к поздней диагностике и длительному поиску лечебного учреждения для помощи. После КТ и функциональных проб с поворотом головы, на которых будет выявляться отсутствие подвижности в атлантоаксиальном сочленении, накладывается манжеточное вытяжение с максимальным (до 5 кг) грузом в случае, если больной поступил в первые сутки. При длительности заболевания более 1 нед необходимо использовать скелетное вытяжение,

которое позволяет при продольной тракции сохранить возможность поворота головы. При застарелых случаях можно, помимо тракции по оси, добавлять деротационные тяги.

При восстановлении соотношения между C1–C2 вытяжение сохраняется в поддерживающем режиме не менее 2 нед, а затем в течение 3 мес голова фиксируется жестким воротником (типа «Филадельфия»). При неэффективности скелетного вытяжения показано хирургическое лечение — атлантоаксиальная репозиция и фиксация в правильном соотношении с помощью винтовых систем.

Вне зависимости от типа лечения хроническое атлантоаксиальное блокирование всегда заканчивается спондилодезированием C1–C2. Движения в сегменте не восстанавливаются. Задачей хирурга является создание правильного соотношения между C1–C2. В случае сохранения патологического соотношения позвонков развивается стойкая кривошея со вторичными изменениями лицевого черепа и нижележащих сегментов шейного отдела позвоночника.

#### 64.1.4. Травма шейного отдела позвоночника

Травма позвоночника у детей составляет только 2–3% травм позвоночника у взрослых. Согласно популяционным исследованиям, в США и Канаде повреждения спинного мозга у детей встречаются с частотой 1 на 1 000 000 в год, в то время как у взрослых — 17 на 1 000 000. При этом травма спинного мозга без рентгенологического подтверждения [SCIWORA — Spinal Cord Injury without radiographic abnormality (травма спинного мозга без изменений на рентгенограммах)] составляет 1/3 всех повреждений спинного мозга у маленьких детей или 1% повреждений позвоночника.

Дети страдают от атлантоаксиальных травм в 2,5 раза чаще, чем взрослые, при этом в возрасте до 11 лет преобладают переломы зубовидного отростка. У более старших детей, как и у взрослых, чаще встречается травма субаксиального отдела.

Самые частые причины повреждений позвоночника и спинного мозга — авто- и мотокатастрофы, кататравма и спортивная травма: падения являются причиной травм шейного отдела позвоночника в 18–30% случаев у детей младшей возрастной группы (менее 8 лет) и в 11% — в старшем возрасте (более 8 лет).

Лечение детей с травмой шейного отдела позвоночника не всегда проводится своевременно и адекватно по следующим причинам:

- 1) клиническая картина повреждения часто не отражает его тяжести, нередко завуалирована сочетанными повреждениями внутренних органов или скелета;
- 2) отсутствует настойчивость врачей первичного звена в связи с недостаточной подготовкой и редкой встречаемостью травмы;
- 3) неосведомленность врачей о возможностях современной вертебрологии, особенно в аспекте повреждений краниовертебрального перехода у детей младше 8–10 лет.

### КЛИНИЧЕСКАЯ ДИАГНОСТИКА

Пострадавшие в результате автодорожной катастрофы (особенно мототравмы), кататравмы или занятий экстремальным видом спорта — группа риска по повреждению шейного отдела позвоночника. Необходимо уточнить механизм травмы, а также выяснить наличие:

- 1) боли в шее (прогностически неблагоприятно появление во время или непосредственно после травмы);
- 2) ограничений подвижности в шее;
- 3) апноэ (признак сотрясения спинного мозга);
- 4) резкой слабости или невозможности движений в конечностях, в том числе быстро проходящих (признак ушиба спинного мозга);
- 5) парестезий или потери чувствительности в конечностях, в том числе быстро проходящих (признак ушиба спинного мозга);
- 6) головокружения, нарушений зрения, в том числе быстро проходящих (ишемические расстройства по вертебральному бассейну).

При травме шейного отдела у детей сильные боли не характерны, у части пациентов болевой синдром вообще отсутствует. Основное внимание необходимо уделить выяснению неврологических расстройств, которые часто носят кратковременный характер, в связи с чем могут не упоминаться в жалобах пациента.

Особой проблемой является травма шейного отдела позвоночника на фоне множественной скелетной или сочетанной травмы, а также отсутствие у пациента сознания. В таких случаях повреждения шейного отдела позвоночника необходимо выяснять по особенностям механизма травмы и оценке симметричности мышечного тонуса. При высокоэнергетических воздействиях (падение с большой высоты, автотравма) повреждение черепа и таза требует дополнительного изучения состояния шеи — шейный отдел позвоночника в боковой проекции должен быть захвачен при стандартной краниографии.

Если ребенок с сочетанной травмой в сознании, жалобы на боли в шее всегда менее выражены по сравнению с жалобами на болевой синдром в других поврежденных органах.

При осмотре особое внимание обращают на следующие признаки:

- 1) наличие множественных стигм дизэмбриогенеза, косоглазия, тиков;
- 2) положение головы пациента:
  - а) преобладание бокового наклона;
  - б) преобладание ротационного компонента;
  - в) наличие кифотического компонента;
- 3) при оценке тяжести болевого синдрома:
  - а) передвигается свободно, боль только при попытке вывести голову в правильное положение;
  - б) все движения резко болезненны, при ходьбе боль усиливается;
  - в) резкий болевой синдром — пациент отказывается от попыток движений головой, стремится иммобилизовать шейный отдел (держит голову руками);

- 4) при пальпации:
  - а) боль на стороне напряжения кивательной мышцы и вершине деформации;
  - б) наличие смещенного в сторону остистого отростка СII;
  - в) боль при надавливании на остистые отростки.

Анамнестически неблагоприятные факторы:

- 1) начало болей и вынужденное положение головы сразу после травмы;
- 2) наличие неврологических нарушений в момент травмы;
- 3) полная неэффективность догоспитальных средств помощи.

Признаки возможного тяжелого нарушения:

- 1) большое количество стигм дизэмбриогенеза и неврологическая симптоматика;
- 2) ротационная установка головы (cock-robin position);
- 3) боковое отклонение остистого отростка СI;
- 4) выраженная локальная боль при пальпации остистых отростков.

На основании клинического осмотра и сбора анамнеза назначают дополнительные методы исследования.

### Методы исследования

При отсутствии ротационной установки головы основной рентгенологической проекцией служит боковая. Она позволяет исключить наличие аномалий, механических и деструктивных повреждений. Трансоральная рентгенограмма, как правило, технически выполнима в тех случаях, когда ее информативность низка, то есть при отсутствии выраженного патологического положения головы, когда пациента можно правильно уложить для проведения снимка. При подозрении на тяжелую травму позвоночника, сопровождающуюся нестабильностью, проведение рентгенографии через рот опасно, так как требует запрокидывания головы.

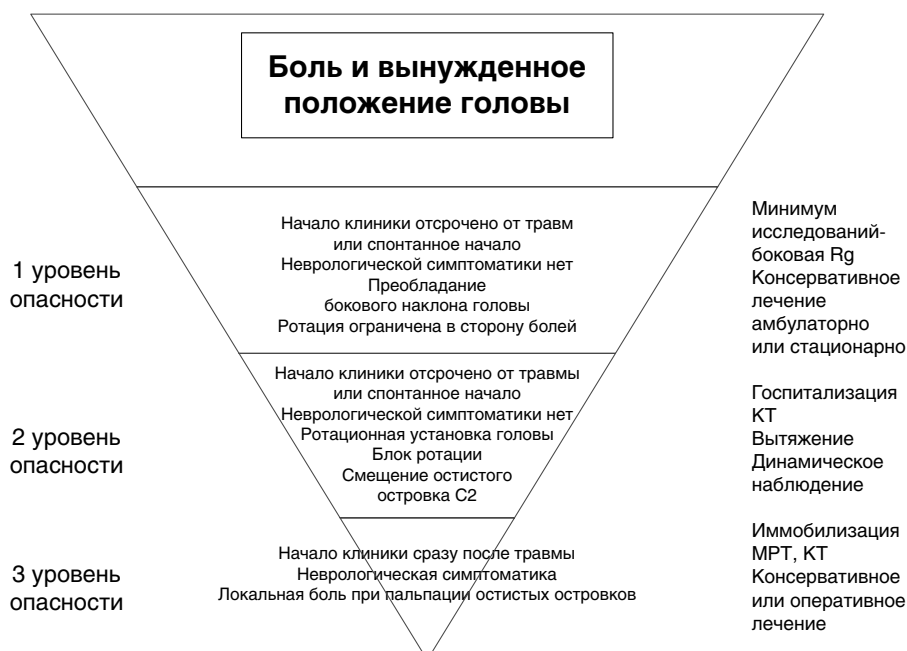Если имеется клиническая картина выраженной ротационной установки головы, вне зависимости от возможности оценить или произвести трансоральный снимок, целесообразно проведение КТ в экстренном порядке.

Для удобства диагностики дежурному хирургу оптимально использовать простой алгоритм, выделяющий уровни опасности (рис. 64.10).

Пирамида, сужающаяся к третьему уровню, условно отражает количество пациентов.

- Первый уровень составляет основной поток пациентов с полиэтиологическими, в большинстве случаев доброкачественными поражениями шейного отдела позвоночника.
- Второй уровень — пациенты с истинными атлантоаксиальными подвывихами, требующие обязательного тракционного лечения для предотвращения перехода патологии в хроническую стадию.
- Третий уровень включает пациентов с опасностью механической и неврологической нестабильности, что, как правило, требует оперативного лечения. Помимо обычной травмы, сюда попадают дети с манифестацией пороков развития шеи.





**Рис. 64.10.** Алгоритм действий хирурга при обращении пациентов с острым болевым синдромом и вынужденным положением головы в стационар. Три уровня опасности по нарастающей

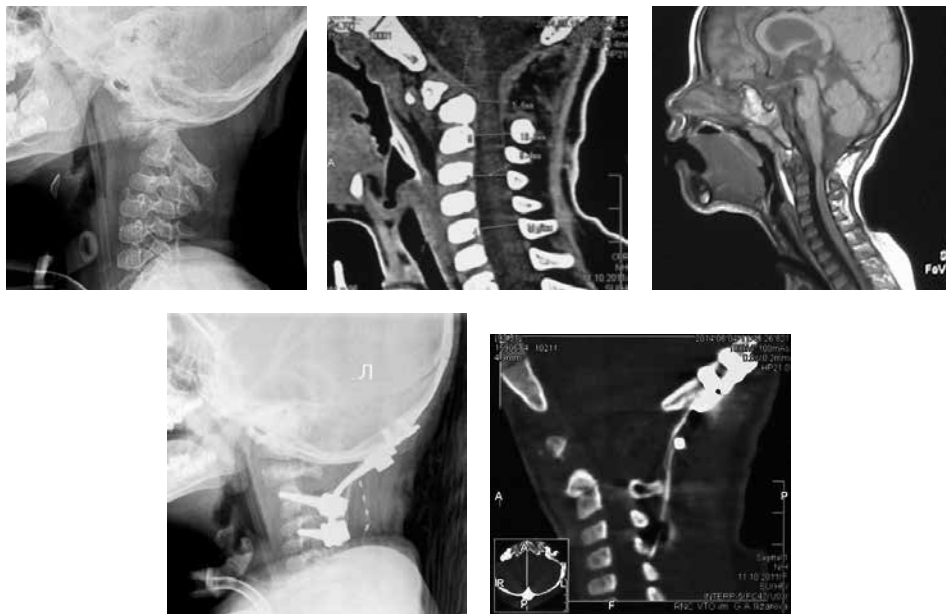
### 64.1.5. Манифестация врожденных пороков развития и системные заболевания

Патологические проявления со стороны шейного отдела позвоночника могут наступить после минимального воздействия на шею. Непропорциональность повреждающего действия и его последствий — повод для исключения или подтверждения скрытой патологии. Для пороков развития характерно внезапное выявление, связанное с развитием тяжелых осложнений. Большинство детей не имеют выраженной кривошеи или клинической картины, типичной для синдрома Клиппеля–Фейля. Тем не менее у них часто встречаются множественные стигмы дизэмбриогенеза, сочетанные пороки различных органов и опорно-двигательного аппарата, косоглазие, глухота, выраженная асимметрия лица. Деформации лица могут быть вторичными на фоне длительно имеющейся кривошеи либо соответствовать таким генетическим синдромам, как окуло-аурикуло-вертебральная (синдром Гольденхара) и цервико-окуло-акустическая дисплазия (синдром Вильдерванка).

Дети с **системными и генетическими заболеваниями** составляют группу пациентов, угрожаемых по развитию тяжелых, часто неотложных состояний со стороны шейного отдела позвоночника, в том числе и определяющих их прогноз.

Для **синдрома Ларсена** характерна гипоплазия и аплазия тел позвонков, которая ведет к быстрому развитию кифоза и миелопатии на фоне сдавления спинного мозга. При **синдроме Дауна** (трисомии хромосомы 21) скрининг на атлантоаксиальную и атлантоокипитальную нестабильность является обязательным. Это связано с повышенной растяжимостью связок и дисплазией зубовидного отростка, частота которого составляет 12–17% у детей, что приводит к неврологическим

расстройствам у 20% пациентов с подтвержденной нестабильностью, проявляющимся шейно-затылочной болью, пара- и тетраплегией, клонусами стоп и сенсорными нарушениями (рис. 64.11). Наиболее хорошо описаны внезапно возникшие неврологические осложнения и даже смерть на фоне «зубовидной кости», являющейся первично нестабильным пороком развития.



**Рис. 64.11.** Рентгенограмма, компьютерная томограмма, магнитно-резонансная томограмма ребенка 2,5 лет с синдромом Дауна и «зубовидной костью» (несращение зубовидного отростка с телом C2). Передний патологический вывих C1. Произведена задняя фиксация винтовой системой с редукцией смещения C1. Задний окципитоспондилодез

В дифференциальной диагностике причин ограничений двигательной активности у пациентов с болезнью Олье, дисхондроплазией, несовершенным остеогенезом следует помнить о сопутствующих стенозах и деформациях позвоночного канала со сдавлением спинного мозга. При всех указанных состояниях анестезиологи должны знать о вероятности появления или усугубления неврологической симптоматики, провоцируемой запрокидыванием головы при интубации во время оперативных вмешательств за счет стеноза позвоночного канала или наличия скрытой нестабильности.

### 64.1.6. Опухолевая и инфекционная деструкция шейных позвонков у детей

Метастатические деструкции шейных позвонков и неспецифический спондилит, характерные для взрослых, являются очень большой редкостью у детей. Настороженность в отношении специфической инфекции и онкологического заболевания при наличии клинической симптоматики со стороны шеи — ключ к успеху в своевременном выявлении относительно редких деструктивных процессов в педиатрической практике. У детей встречаются специфические (туберкулезные)

спондилиты и остеомиелиты, первичные опухоли и деструктивно-литические поражения шейных позвонков при системных заболеваниях (лейкозы, нейрофиброматоз, лимфомы), а также спонтанные дистрофические процессы в виде рассасывания костных структур, обычно провоцируемые незначительной травмой. Клинические симптомы неспецифичны (болевой синдром, деформации и ограничения движений в шее) и достаточно стойки.

### 64.1.7. Хирургическое лечение патологии шейного отдела позвоночника у детей

Учитывая редкость патологии и сложность хирургического лечения патологии шейного отдела позвоночника у детей, целесообразно во всех случаях привлечение опытного хирурга-вертебролога.

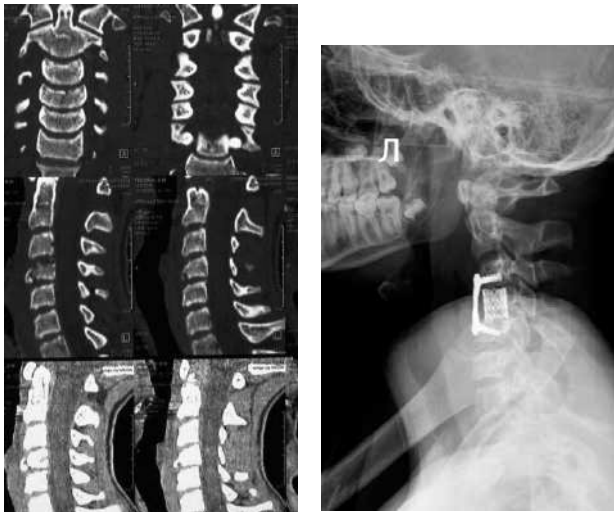
Основным действием, доступным детскому хирургу, является иммобилизация шейного отдела воротником Шанца или «Филадельфия».

Основной задачей **оперативного лечения** является ликвидация сдавления спинного мозга и устранение нестабильности позвоночно-двигательных сегментов.

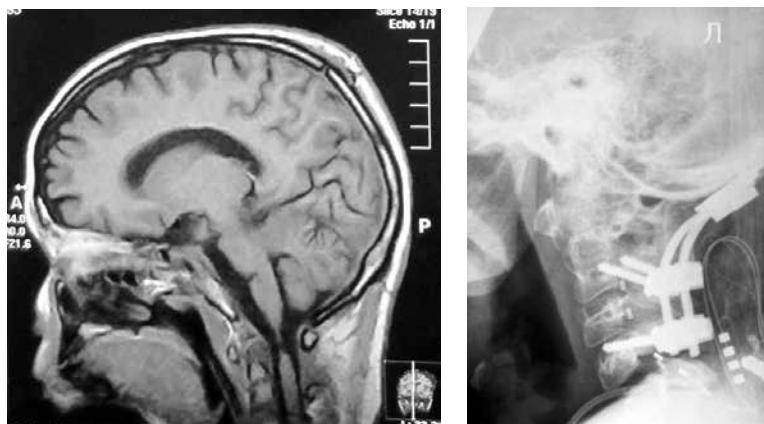
Хирурги, работающие с травмой шейного отдела позвоночника у детей, должны владеть техниками переднего и заднего доступа к позвоночнику и наложения Halo-вытяжения. У детей чаще, чем у взрослых, применяются системы задней инструментальной фиксации винтами.

У детей старше 9 лет целесообразно для принятия решения о хирургической тактике исходить из принципов взрослой хирургии, использовать стандартные классификации травмы позвоночника АО и SLIC (The Subaxial Injury Classification – Классификация субаксиальных повреждений позвоночника). При травме в субаксиальном отделе шеи чаще всего применяются передние доступы, резекция тела разрушенного позвонка, замещение его титановым циркулярным сетчатым имплантатом (mesh) и фиксацией пластиной (рис. 64.12).

При травме и нестабильности на фоне пороков развития и деформаций в кранио-verteбральном переходе применяются системы винтовой фиксации из стандартных наборов для взрослых (рис. 64.13).



**Рис. 64.12.** На компьютерной томограмме взрывной перелом С4 у ребенка 13 лет. Передний доступ. Резекция поврежденного тела С4. Замещение его титановым mesh. Фиксация пластиной



**Рис. 64.13.** Ребенок 8 лет. Магнитно-резонансная томограмма. Травматическая дислокация С1, разрыв спинного мозга. Задний окципитоспондилодез винтовой системой. Установлены электроды для электростимуляции спинного мозга

## 64.2. ПОВРЕЖДЕНИЯ ГРУДНОГО И ПОЯСНИЧНОГО ОТДЕЛОВ ПОЗВОНОЧНИКА

### Коды по МКБ-10

- S22.0. Перелом грудного позвонка.
- S22.1. Множественные переломы грудного отдела позвоночника.
- S23.1. Вывих грудного позвонка.
- S32.0. Перелом поясничного позвонка.
- S33.1. Вывих поясничного позвонка.

### ЭТИОЛОГИЯ, МЕХАНИЗМ ПОЗВОНОЧНО-СПИНОМОЗГОВОЙ ТРАВМЫ

Травма позвоночника и спинного мозга является разноплановой патологией, характеризующейся различными механизмами, уровнем, степенью повреждения костных и невралгических структур. При анализе позвоночно-спинномозговой травмы выделяют уровень поражения, пораженные структуры (мягкотканно-связочные, костные, невралгические), механизм повреждения, степень поражения нервных структур, стабильность и прогрессируемость поражения костно-связочных элементов.

Систематизация травмы позвоночника базируется на особенностях механизмов травмы и патоморфологии повреждений. Исходя из механизма травмы выделяют основные группы переломов, определяющие принципы лечения.

### КЛАССИФИКАЦИЯ

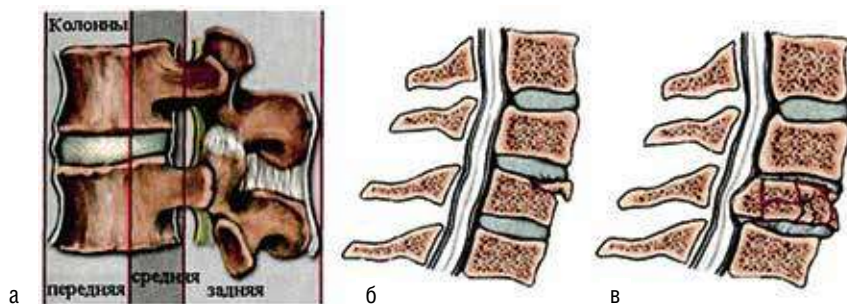
Оптимальная классификация ургентной патологии должна отвечать ряду критериев, таких как:

- максимально доступное описание всех возможных вариантов повреждений;
- точные рекомендации по лечебным мероприятиям;
- удобство для проведения статистического анализа.

Распространены две основные классификации спинальной травмы у взрослых и детей: *классификация стабильности повреждения позвоночника* (Denis F., 1983), основанная на трехколонной теории стабильности, и *классификация повреждений грудного и поясничного отделов позвоночника по патоморфологическим критериям и механизму травмы* (Magerl F. et al., 1994).

Краеугольным камнем в ортопедии и хирургии позвоночника является понятие стабильности перелома. Под **стабильной** травмой подразумевают возможность поврежденного органа выполнять свои физиологические нагрузки. При **нестабильном** повреждении позвоночника — невозможность выполнения пациентом повседневных нагрузок без риска возникновения осложнений ортопедического или неврологического характера.

Для определения стабильности и нестабильности перелома позвоночника F. Denis (1983) предложил классификацию, основанную на понятии о трех механических колоннах (рис. 64.14) и нестабильности, а также алгоритм диагностики и тактику ведения позвоночно-спинномозговой травмы.



**Рис. 64.14.** Определение стабильности позвоночного столба по F. Denis и AO/ASIF: а — схема трех колонн (пояснения см. в тексте); б — схема стабильного компрессионного перелома позвонка (тип А1 по AO/ASIF), повреждена только передняя колонна; в — схема нестабильного взрывного перелома позвонка с повреждением передней и средней колонн и внедрением костных отломков в просвет позвоночного канала (тип А3 по AO/ASIF)

Под *передним столбом* подразумевают передние 2/3 тела позвонка и диска и переднюю продольную связку.

*Средний столб* — задняя 1/3 тела позвонка и его диска и задняя продольная связка.

*Задний столб* — это все костно-связочные структуры, находящиеся позади задней продольной связки и корней дуг.

*Механическая нестабильность* — патологическая подвижность или угроза ее появления на уровне поврежденного сегмента.

*Неврологическая нестабильность* — повреждение или наличие условий для повреждения спинного мозга и его элементов костными фрагментами позвонков непосредственно при травме или при ее последствиях (динамическая неврологическая нестабильность).

Клиническими признаками динамической нестабильности по I. Posner (1981) являются: 1) прогрессирующие неврологические нарушения; 2) боли; 3) прогрессирующая деформация позвоночника.

*Малые повреждения* — изолированные переломы отростков или межсуставной части дуги. В большинстве случаев не сопровождаются нестабильностью и не требуют оперативного лечения.

*Большие повреждения:*

Приводим схемы повреждений, основные характеристики представлены в табл. 64.1.

Таблица 64.1. Критерии диагностики травмы позвоночника по F. Denis

Критерий	Компрессионные переломы	Взрывные переломы	Seat-belt-повреждения	Переломовывихи позвонков
Механизм травмы	Сгибание	Осевая травма	Резкое сагиттальное смещение мобильного сегмента относительно фиксированного	Компрессия, растяжение, ротация и сгибание
Область повреждения	Передняя колонна	Средняя и/или передняя колонны	Средняя, задняя и/или передняя колонны	Все колонны
Rg-признак	Клиновидность передней колонны	Увеличение сагиттального и фронтального размеров позвонка	Переломы задней колонны и нестабильности на Free	Переломы колонн и смещение
Механическая нестабильность	-	+	+	+
Неврологическая нестабильность	-	+	Динамическая	+
Лечение	Консервативное	Оперативное	Оперативное	Оперативное

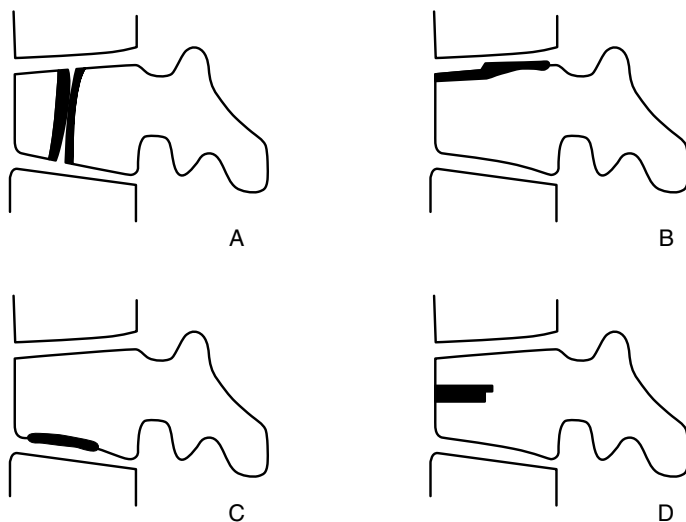
I. **Компрессионные переломы** (рис. 64.15).

Рис. 64.15. Схема вариантов компрессионного перелома по F. Denis

II. *Взрывные переломы* (рис. 64.16).

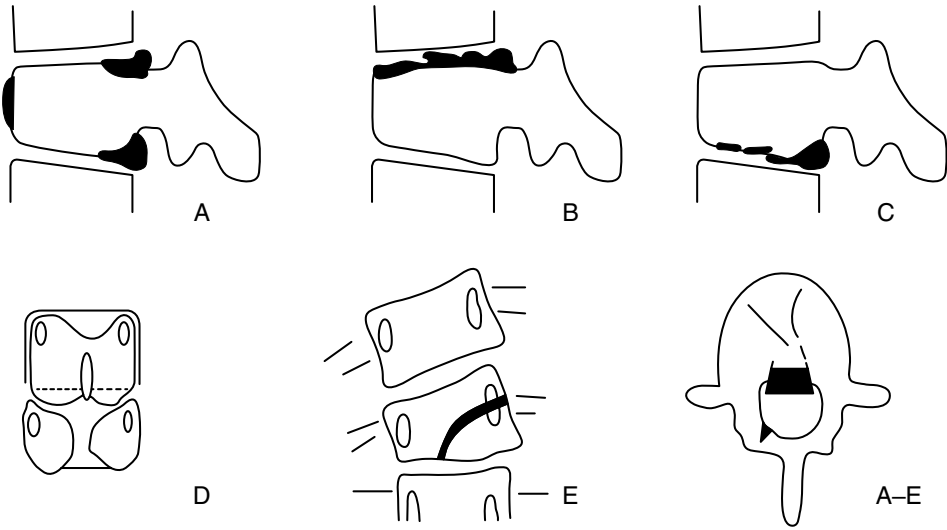


Рис. 64.16. Схема вариантов взрывного перелома по F. Denis

III. *Seat-belt или повреждения по типу ремней безопасности* (рис. 64.17).

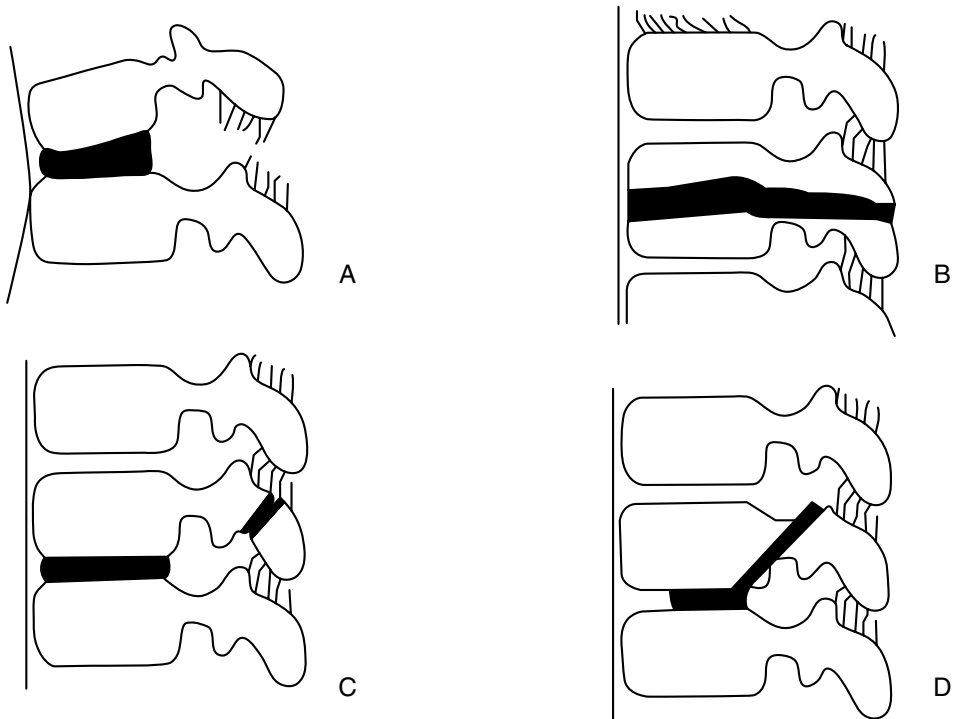


Рис. 64.17. Схема вариантов Seat-belt-повреждений по F. Denis

## IV. Переломовывихи позвонков (рис. 64.18).

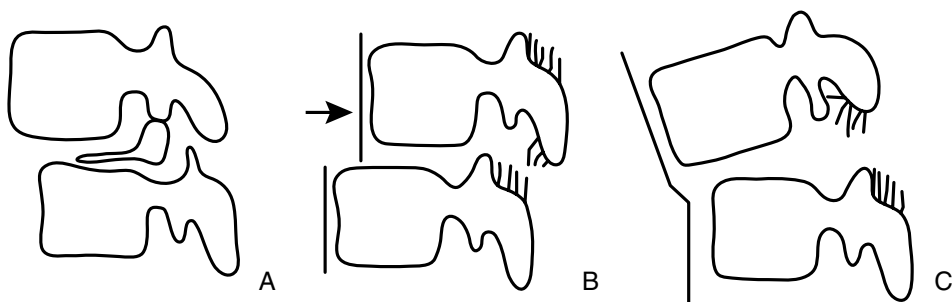


Рис. 64.18. Схема вариантов переломовывихов позвонков по F. Denis

**Алгоритм диагностики и тактика ведения** позвоночно-спинномозговой травмы на основании классификации F. Denis представлены на рис. 64.19.

В соответствии с основными механизмами повреждения, с учетом прогнозирования исхода лечения, в классификации Международной ассоциации остеосинтеза АО/ASIF (Magerl, Aebi, Gertzbein, Harms and Nazarian, 1994) выделяют три типа повреждений — А, В и С.

В каждый тип входят три подтипа, каждый из них, в свою очередь, содержит три подгруппы повреждений с некоторыми особенностями повреждения позвонков. Все типы имеют основную структуру повреждения, которая определяется тремя основными механизмами, воздействующими на позвоночник: компрессией, дистракцией и осевым скручиванием (рис. 64.20).

Классификация основана на трех основных типах повреждений позвоночника и спинного мозга, имеющих основное значение для выбора лечебной тактики (подтипы и подгруппы включают различные варианты повреждений в пределах одного типа и не влияют на выбор хирургической тактики).

**Тип А** основывается на различных видах компрессионных повреждений тела позвонка. Наиболее часто встречается при кататравме, нырянии или падении тяжелого предмета на голову.

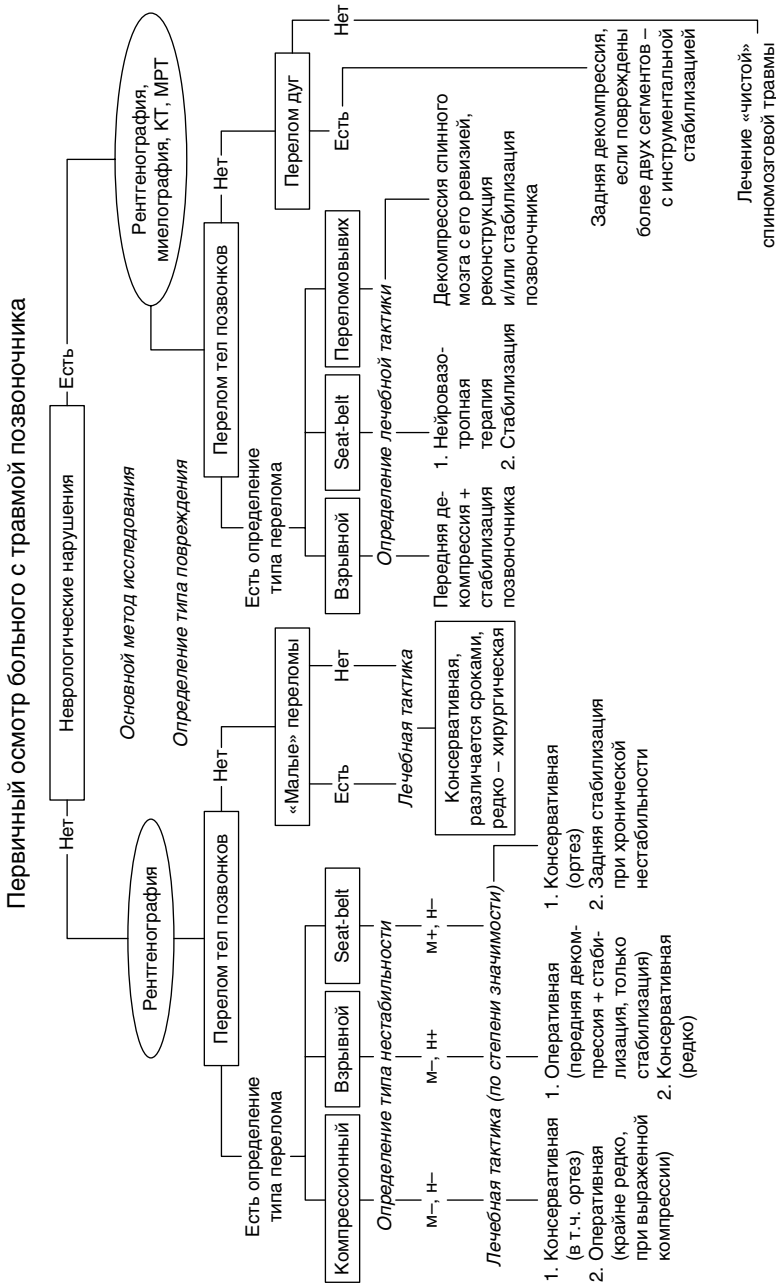
**Тип В** характеризуется передним или задним поперечным разрывом передних и задних элементов позвоночника и его вариантами межсуставных, над- и межостистых повреждений, заднего, переднего продольного дисков и тел позвонков. Возникают разрывы связок, позвонков, как правило, при резком сгибании-разгибании шеи, туловища (у пассажиров автомобиля при его резкой остановке или ускорении, падении на плечи).

**Тип С** (повреждения передних и задних элементов с вращением) — травмы, полученные в результате осевого скручивания. Повреждения последнего типа очень часто накладываются на повреждения первых двух типов. Такой механизм травмы бывает у пассажиров при опрокидывании автомобиля на крышу, при падениях с высоты, избиениях. При этом механизме травмы происходят вывихи позвонков, переломы суставных отростков и дужек, разрывы дисков, асимметричные компрессии тел позвонков. Это наиболее тяжелый вид повреждения позвонков.

Степень тяжести повреждений возрастает как от типа А к типу С, так и внутри каждого типа и подгруппы.

С учетом классификации F. Denis и классификации АО/ASIF, учитывающей степень угловой деформации позвоночного столба, степень сужения позвоночного канала и величину смещения позвонков, В.В. Крылов и А.А. Гринь (2010) предложили алгоритм хирургической тактики при переломах позвонков и повреждении спинного мозга.





м (-) — механическая стабильность, м (+) — механическая нестабильность  
 н (-) — неврологическая стабильность, н (+) — неврологическая нестабильность

**Рис. 64.19.** Алгоритм диагностики и тактика ведения позвоночно-спинномозговой травмы по F. Denis

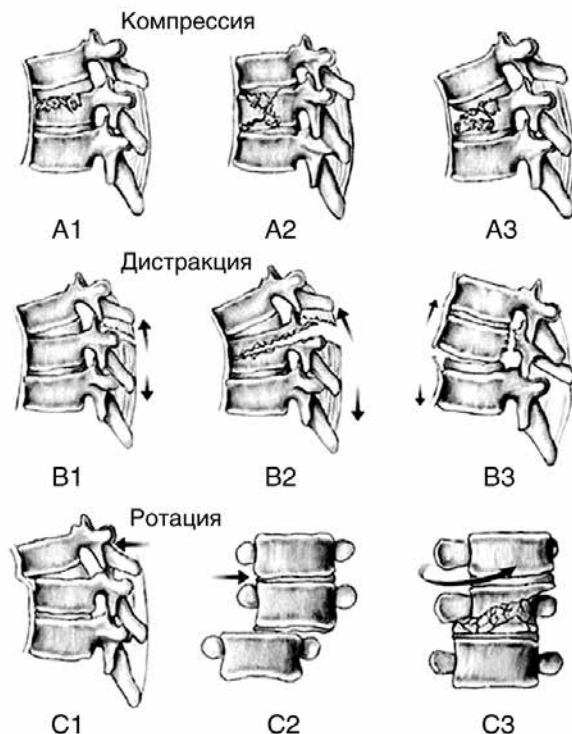


Рис. 64.20. Схема трех основных механизмов повреждения позвоночника

1. Число поврежденных столбов — при повреждении среднего столба или двух столбов позвоночник считается нестабильным и требует обязательной стабилизации.

2. При смещении позвонков более 25% необходима стабилизация.

3. При угловой деформации позвонка более  $11^\circ$  в шейном отделе,  $40^\circ$  — в грудном и  $25^\circ$  — в поясничном отделе показана стабилизация позвоночника.

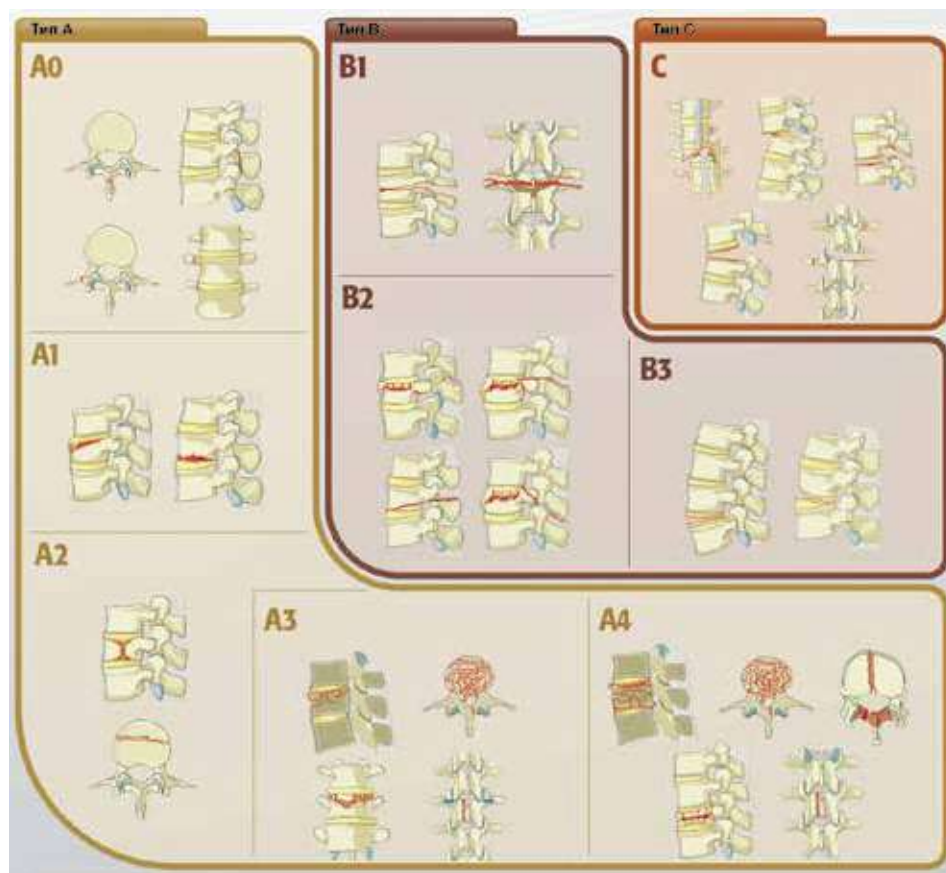
4. При сужении позвоночного канала более 25% показана декомпрессия (при больших значениях — высокий риск развития неврологических расстройств).

5. При снижении высоты тела позвонка более 50% (считается по вышележащему позвонку) также необходима стабилизация, так как в позднем периоде имеется высокий риск развития неврологических расстройств.

В настоящее время совместной группой исследователей ассоциации AOSpine разработана универсальная классификация повреждений грудного и поясничного отделов позвоночника AOTLICS (*Thoraco-Lumbar Injury Classification System*, 2013), основывающаяся на трех базовых параметрах, таких как следующие.

- Морфологический тип повреждения (рис. 64.21):
  - ✧ компрессионные (тип А);
  - ✧ дистракционные (тип В);
  - ✧ ротационные (тип С).
- Неврологический тип повреждения.
- Введение клинических модификаторов.

Из особенностей морфологических типов повреждений отметим введение малых повреждений (A0) и разделение взрывных переломов на неполные (A3) и полные (A4), что устраняет наиболее частую ошибку.



**Рис. 64.21.** Морфологические типы повреждений грудного и поясничного отделов позвоночника согласно классификации AOLTICS (2013)

Ключевым этапом работы с классификацией является использование алгоритма определения морфологического типа повреждения (рис. 64.22). Алгоритм основан на последовательности шагов от более тяжелых повреждений (и более очевидных) — дислокационных к дистракционным с диагностикой повреждений продольных связок. Далее — к переломам тела с вовлечением или без вовлечения повреждения задней стенки тела позвонка, то есть передней стенки позвоночного канала.

Выбор тактики лечения основывается на балльной оценке морфологических повреждений (рис. 64.23), оценке неврологического типа повреждения и клинических модификаторов. Модификаторы — это другие факторы, которые могут повлиять на решение о соответствующем лечении: перелом грудины, анкилозирующий спондилит, множественные переломы ребер на одинаковых уровнях, наличие ран и сопутствующих аномалий развития (рис. 64.24).

Сумма баллов определяет тактику лечения: 0–3 балла — консервативное лечение; 4–5 баллов — решение о тактике лечения принимает хирург, в том числе наблюдение с отсроченным хирургическим лечением; более 5 баллов — хирургическое лечение.

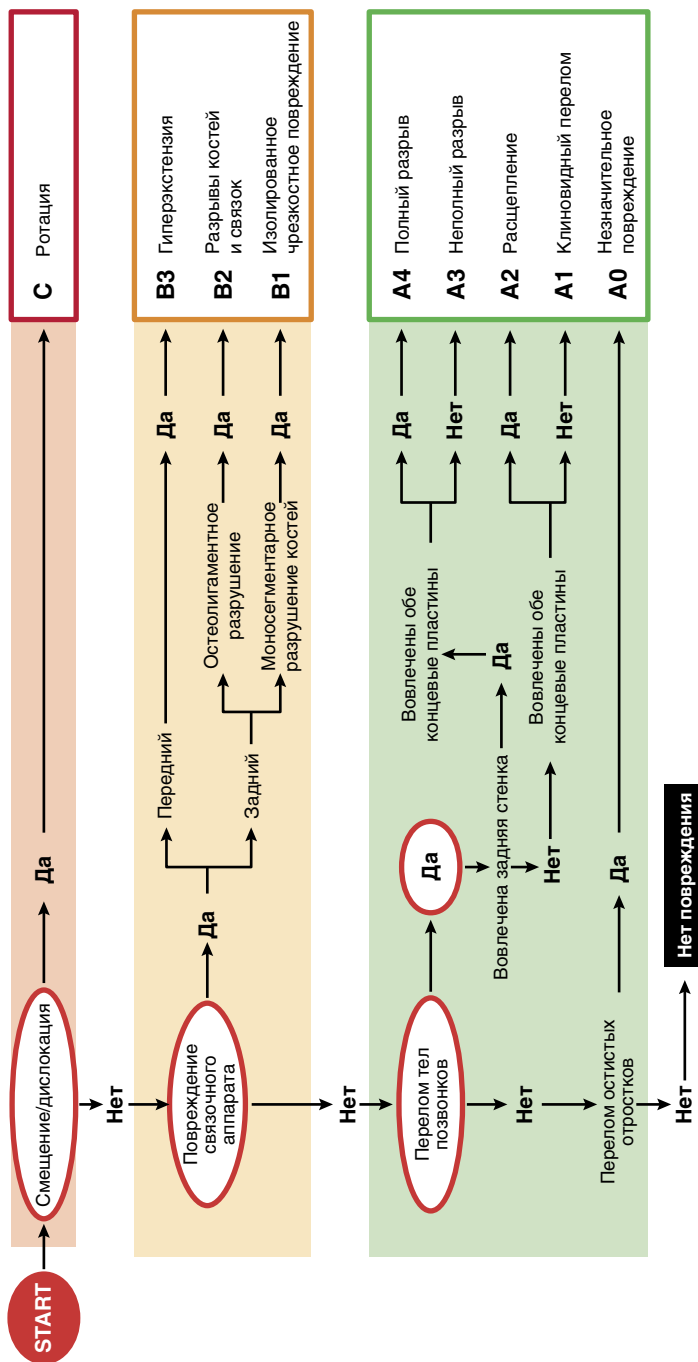


Рис. 64.22. Алгоритм определения морфологического типа повреждения грудного и поясничного отделов позвоночника согласно классификации AOTLICS (2013)

Типы TL AOSIS		
Подгруппа	Описание	TL AOSIS
Тип А — компрессионный перелом		
A0	Травма, не влияющая на структурную целостность позвоночника (т. е. перелом остистого или поперечного отростка)	0
A1	Перелом через единственную концевую пластину, который не распространяется на заднюю стенку	1
A2	Перелом через обе концевые пластины, который не проходит в заднюю стенку	2
A3	Перелом через единственную концевую пластину, который распространяется в заднюю стенку (неполный разрыв)	3
A4	Перелом через обе концевые пластины, который распространяется в заднюю стенку (полный разрыв)	5
Тип Б — травмы стяжной мышцы		
B1	Полностью остеоидная травма стяжной мышцы	5
B2	Травма, повреждающая заднюю стяжную мышцу	6
B3	Травма, повреждающая переднюю стяжную мышцу	7
Тип В — травмы, приводящие к смещению позвонков (трансляционные травмы)		
V	Любая травма, приводящая к смещению тела позвонка	8

Рис. 64.23. Балльная оценка морфологических повреждений по классификации AOTLICS (2013)

Статус и модификаторы TL AOSIS		
Подгруппа	Описание	TL AOSIS
Неврологический статус		
N0	Неврологические повреждения отсутствуют	0
N1	Разрешаемая временная неврологическая травма	1
N2	Повреждение нервного корешка	2
N3	Неполное повреждение спинного мозга или синдром конского хвоста	4
N4	Полная травма спинного мозга	4
Nx	Невозможно провести достоверное неврологическое обследование	3
Специфичные для пациента модификаторы		
M1	Сомнения в целостности ПЛК	1
M2	Конкретные проблемы пациента, которые влияют на алгоритм лечения (например, анкилозирующий спондилит, тяжелые ожоги и т.д.)	0

Рис. 64.24. Балльная оценка неврологического типа повреждения и клинических модификаторов по классификации AOTLICS (2013)

### Патогенез позвоночно-спинномозговой травмы.

Патогенез травматических повреждений спинного мозга различен. Они могут быть вызваны рядом факторов:

- а) костными отломками или инородными телами, проникшими в позвоночный канал;
- б) воздействием компримирующих сил на спинной мозг;
- в) механизмами чрезмерного растяжения спинного мозга;
- г) ишемическими нарушениями, обуславливающими вторичные повреждения спинного мозга.

Среди травматических поражений самого спинного мозга различают следующие клинические формы:

- 1) сотрясение;
- 2) ушиб;
- 3) разможжение с частичным нарушением анатомической целостности или с перерывом спинного мозга;
- 4) гематомиелию;
- 5) эпидуральное, субдуральное и субарахноидальное кровоизлияние;
- 6) травматический радикулит.

При спинномозговой травме повреждаются как спинной мозг, так и его оболочки и спинномозговые корешки. Патогенез травмы спинного мозга характеризуется уникальным сочетанием и динамическим развитием патофизиологических факторов и во многом зависит от морфологических нарушений, степень которых бывает различной. Макроскопически спинной мозг может выглядеть отечным, с элементами кровоизлияний, контузии, разрывом или без них. Нарушение проводимости спинного мозга и его сегментарных функций обусловлено не только анатомическими повреждениями аксонов, нейронов, но и патологическими факторами, которые начинают воздействовать в остром периоде травмы. Вследствие наличия этих факторов степень морфологических нарушений в спинном мозге часто не соответствует степени функциональных (неврологических) нарушений.

Одним из важнейших факторов острого периода травмы является отек спинного мозга, который бывает настолько обширным, что захватывает несколько сегментов, распространяясь в краниальном и каудальном направлениях. Это сопровождается потерей ауторегуляции кровотока. Огромную роль в патогенезе спинномозговых поражений играют сосудистые посттравматические нарушения ишемического или геморрагического типа. При ликвидации компрессии наблюдается реактивная гиперемия. В патологических условиях при отеке или сдавлении спинного мозга гемодинамическая ауторегуляция нарушается или исчезает и кровоток становится зависимым, главным образом, от системного давления. Накопление кислых метаболитов и углекислоты в поврежденном участке вызывает расширение сосудов, которое не купируется терапевтическими средствами. Присоединение сосудистого фактора объясняет часто встречающееся несоответствие между уровнем повреждения позвонков и клиническими симптомами поражения спинного мозга.

Возникающий при повреждении очаг размягчения распространяется кверху и книзу от места поражения. После травмы спинного мозга аутодеструктивные процессы ведут к увеличению тканевого некроза и обуславливают нарушения энергетических процессов.

При аутопсии повреждения спинного мозга обнаруживаются не только на уровне травмы, но и в точках, которые находятся на 2–3 сегмента выше и ниже травмы.

По данным литературы, травматическая болезнь спинного мозга включает как изменения самого спинного мозга, так и изменения во всем организме. Исходя из особенностей клинических проявлений и выявленных методом МРТ морфологических изменений спинного мозга в позднем периоде, удобна классификация, в которой выделяют три периода травматической болезни спинного мозга (Амелина О.А., Макаров А.Ю., 1991).

- **Острый** — продолжительностью от нескольких дней до 3–4 мес в зависимости от тяжести травмы.
- **Промежуточный** — продолжительностью 1–2 года.
- **Поздний** — может длиться неопределенно долго.

Такое разделение течения травматической болезни спинного мозга на периоды во многом оправдано не только патоморфологическими и клиническими измене-

ниями при ней, но и особенностями лечебной тактики и экспертизы спинальных повреждений.

Основу острого периода определяют взаимодействия травматического субстрата, реакции повреждения и защиты. Промежуточный период должен обеспечивать рассасывание и организацию участков повреждения, развертывание компенсаторно-приспособительных процессов. В отдаленном период завершаются местные и дистантные деструктивные дистрофические и репаративно-регенеративные процессы и формируются условия для их сосуществования. При благоприятном течении заболевания наблюдается клиническое уравнивание обусловленных травмой спинного мозга изменений. При неблагоприятном его течении отмечаются клинические проявления вызванных травмой спаечно-рубцовых процессов, аутоиммунных и вегетативных нарушений.

Неврологический дефицит встречается у 25% пострадавших с костными повреждениями позвоночника. Травмы позвоночника могут быть и без неврологического дефекта.

Неврологические нарушения при травме спинного мозга сложны и часто не коррелируют с морфологическими изменениями в спинном мозге. Пациенты с отсутствием чувствительности и движений ниже уровня повреждения рассматриваются как имеющие полный неврологический дефицит. Неполный неврологический дефицит диагностируется при наличии чувствительности и движений ниже уровня повреждения. У пациентов с полным функциональным повреждением какое-либо значительное неврологическое восстановление наблюдается редко. В то же время у пациентов с неполным неврологическим нарушением часто отмечается улучшение.

Неврологическая картина спинальной травмы отличается этапностью и непрерывностью течения. В остром периоде выраженность неврологического дефицита обусловлена явлениями спинального шока. В промежуточном периоде после ликвидации спинального шока на первый план выступает реальный неврологический дефект, обусловленный анатомо-физиологическими повреждениями спинного мозга. В последствии наблюдается частичный регресс неврологической симптоматики. В отдаленном периоде остается резидуальная неврологическая симптоматика. Вследствие вторичных, отдаленных изменений в спинном мозге неврологическая симптоматика может усугубляться.

При оценке неврологического статуса у спинальных больных используется шкала **ASIA** (*ASIA/SCSCI — American Spine Injury Association/international Standards for neurological and functional Classification of Spinal Cord Injury* — Американская ассоциация повреждений позвоночника / Международные стандарты неврологической и функциональной классификации повреждений позвоночника).

В качестве критериев определены мышечная сила, тактильная и болевая чувствительность.

По **степени повреждения** спинного мозга всех больных разделяют на пять групп:

- A** — полное повреждение: ни двигательные, ни чувствительные функции не выявляются, в сегментах  $S_{IV}-S_V$  отсутствуют признаки анальной чувствительности;
- B** — неполное повреждение: двигательные функции отсутствуют ниже уровня повреждения, но сохранены элементы чувствительности в сегментах  $S_{IV}-S_V$ ;
- C** — неполное повреждение: двигательные функции сохранены ниже уровня повреждения, и в большинстве контрольных групп сила менее 3 баллов;
- D** — неполное повреждение: двигательные функции сохранены ниже уровня повреждения, и в большинстве контрольных групп сила равна 3 баллам и более;
- E** — норма: двигательные и чувствительные функции не нарушены.

## ДИАГНОСТИКА ПОВРЕЖДЕНИЙ ПОЗВОНОЧНИКА

*Обязательные исследования.*

- Осмотр ортопедом-вертебрологом. Определяют наличие травматической деформации, неврологического дефицита, состояние мягких тканей, наличие сочетанных повреждений.
- Рентгенография позвоночника в положении лежа в прямой и боковой проекциях является решающей в диагностике повреждений позвоночника. При старелых повреждениях патологическая подвижность (нестабильность) в сегменте выявляется функциональной рентгенографией, чаще всего в боковой проекции. Величина травматической деформации позвоночного столба измеряется по методу Cobb. Большое внимание уделяют диагностике повреждений не только передних, но и задних структур позвоночника (дуг, суставных отростков и связок), которые определяют как характер повреждения (стабильные или нестабильные), так и тактику хирургического вмешательства.
- При отсутствии КТ и МРТ использование рентгеноконтрастных методов исследования (миелографии) позволяет судить о деформации позвоночного канала и состоянии дурального мешка. Для удобства количественного отражения передней компрессии спинного мозга целесообразно использовать деление на степени, учитывая ПЗР дурального мешка при миелографии (деформация на 1/3, 1/2, 2/3 и полная obturация) или определять процент стеноза позвоночного канала.
- МРТ позвоночника позволяет определить патоморфологию повреждений, взаимоотношение костных структур и спинного мозга, уточнить диагноз, идентифицировать разрушения костно-связочных структур, определить состояние дискового аппарата.
- КТ позвоночника показывает состояние костных структур колонн позвоночника, дает возможность оценить форму и размер позвоночного канала, что особенно важно при планировании оперативного вмешательства.
- КТ легких необходимо для исключения гемопневмоторакса гипопнектазов и ателектазов легких, забрюшинной гематомы.

*Дополнительные исследования.*

- Электронеуриомиография — проводится для исследования произвольной и вызванной биоэлектрической активности мышц в разные периоды после травмы позвоночника и позволяет выявлять различную степень изменений регистрируемых показателей.
- Исследование температурной и болевой чувствительности для оценки степени повреждения спинного мозга и корешков конского хвоста. Методической основой изучения температурно-болевой чувствительности является субъективная оценка температурного восприятия в ответ на локальное нагревание определенного дерматома, то есть ограниченного участка кожи, иннервируемого кожными афферентными волокнами заднего корешка спинного мозга.

## ЛЕЧЕНИЕ

### Консервативное лечение

У пациентов с малыми переломами, типом повреждений I по Denis, менее 3 баллов по AOTLICS. По рангам методик с доказанной эффективностью используются:

- корсетная терапия функционально корригирующими корсетами типа TSLO;
- методы специализированной лечебной физкультуры (специализированная ЛФК, дыхательная гимнастика, ряд методик эрго- и кинезиотерапии).



## Хирургическое лечение

Показания к хирургическому лечению:

- тип повреждений II–IV по Denis, более 5 баллов по AOTLICS.

Ограничениями следует считать:

- нестабильные состояния витальных органов и систем;
- гнойно-воспалительные процессы в области предполагаемого оперативного вмешательства;
- стадия декомпенсации при заболеваниях дыхательной и сердечно-сосудистой систем.

Базовые методики хирургического лечения.

- Дорсальная декомпрессия дурального мешка, коррекция травматической деформации, фиксация транспедикулярными фиксаторами (ТПФ) или гибридными системами с выполнением дорсального или спондилодеза 360°. Ревизия дурального мешка проводится только при наличии признаков гематомии или разрыве оболочек спинного мозга.
- Варианты передней поддержки (аллокость, кейджи и титановые блок-решетки), как и выбор доступа для декомпрессии и стабилизации, применяются в зависимости от типа повреждения и доступа (рис. 64.25, 64.26).

Если при повреждениях типа II по Denis и A4 по AO TLICS выбор вариантов доступа и протяженности фиксации широкий (у детей предпочтение следует отдавать вариантам 2 и 3), то при повреждениях типа IV по Denis и типа C по AO TLICS следует предпочитать более протяженный и стабильный вариант полисегментарной фиксации (см. рис. 64.25, 64.26).

Особенности хирургической тактики при позвоножной травме у детей изложены J.N. Sellin и соавт. (2016) и представлены в табл. 64.2. Заведомо не рассматриваем варианты повреждений типа SCIWORA и TSCIWORA, так как они детально изложены в главе по травме шейного отдела позвоночника у детей. Основные отличия в тактических схемах можно свести в четыре позиции:

- выполнение преимущественно дорсального доступа и ТПФ при повреждениях грудного и поясничного отделов;
- возможность использования систем диаметром 4,5 мм у детей до 9 лет;
- необязательность выполнения корпоротомии у детей до 9 лет.

Обратим внимание на отсутствие ключевых отличий в тактике лечения травмы грудного и поясничного отделов позвоночника у детей старше 9 лет.

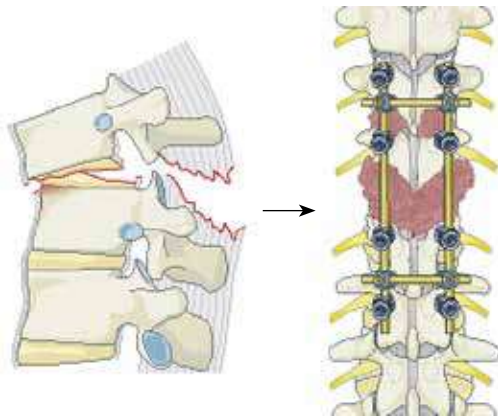
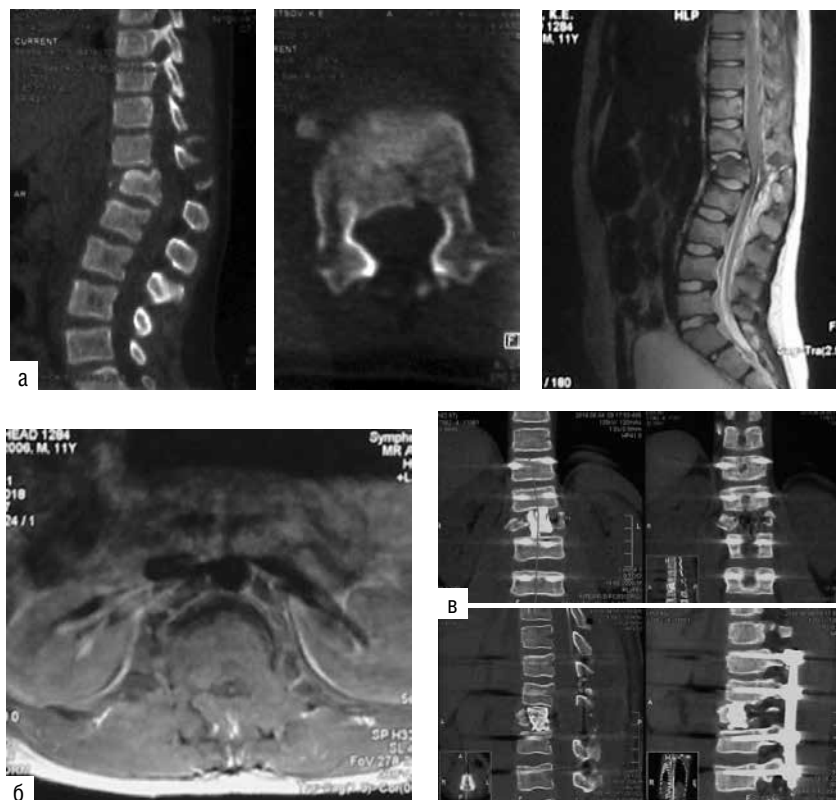


Рис. 64.25. Варианты хирургической тактики при повреждениях типа IV по Denis и C по AO TLICS



**Рис. 64.26.** Компьютерная томограмма и магнитно-резонансная томограмма ребенка 11 лет с переломовывихом на уровне Th12–L1 типа IV по Denis и C по AO TLICS (13 баллов), нижний грубый парализ, НФТО: а — компьютерная томограмма грудного и поясничного отделов позвоночника до операции, MPR-режим, сагиттальная и аксиальная проекции: признаки трехколонного повреждения с передней трансляцией Th12 и повреждением задней кортикальной пластинки тела с дислокацией фрагментов; б — магнитно-резонансная томограмма грудного и поясничного отделов позвоночника до операции, T1-режим, сагиттальная и аксиальная проекции: признаки передней компрессии дурального мешка и спинного мозга с очагом миелопатии на уровне травмы; в — компьютерная томограмма грудного и поясничного отделов позвоночника после операции — циркулярная декомпрессия дурального мешка на уровне Th12–L1 с резекцией позвонка L1 по типу VCR, репозиционно-стабилизирующий ТПФ на уровне Th11–L3, корпородез Th12–L2 блок-решеткой и аутокостью, задний локальный спондилодез аутокостью, MPR-режим, фронтальная и сагиттальная проекции: признаков компрессии позвоночного канала нет, реконструкция оси позвоночника системой ТПФ

**Таблица 64.2.** Особенности хирургической тактики при позвоночной травме у детей Sellin J.N. et al., 2016)

Критерий	Дети (менее 9 лет)	Подростки (9–16 лет)	Взрослые (более 16 лет)
Доступ	ШОП–А/Р ГОП, ПОП–Р	ШОП–А/Р ГОП, ПОП–Р	ШОП–А/Р ГОП, ПОП–А/Р
Декомпрессия спинного мозга	+	+	+
Стабилизация	ШОП–ALIF, PSF ГОП, ПОП–PSF	ШОП–ALIF, PSF ГОП, ПОП–PSF	ШОП–ALIF, PSF ГОП, ПОП–ALIF, PSF
Корпородез	+/-	+	+
ТПФ	ШОП — 3,5/4,0 ГОП, ПОП — 4,5/5,5	ШОП — 3,5/4,0 ГОП, ПОП — 5,5	ШОП — 3,5/4,0 ГОП, ПОП — 5,5

# Глава 65

## Переломы костей таза

*М.А. Петров*

### **Код по МКБ-10**

S32. Перелом пояснично-крестцового отдела позвоночника и костей таза.

### **ЭТИОЛОГИЯ, МЕХАНИЗМ ТРАВМЫ**

Переломы таза и вертлужной впадины составляют лишь 1–2% всех травм детского возраста и сопряжены с высокоэнергетическим воздействием: падением с высоты, автотравмой или поездной травмой. Около 62,3% пострадавших детей поступают в стационар в тяжелом и крайне тяжелом состоянии.

Для характеристики повреждений костей таза и его органов у ребенка определенное значение имеют анатомические и физиологические особенности таза, слабость связочного аппарата в лонном и крестцово-подвздошном сочленении; наличие хрящевых прослоек, разделяющих все три тазовые кости (подвздошные, седалищные и лобковые); эластичность тазового кольца, связанная с гибкостью костей. Все это способствует тому, что у детей, например, вместо типичного двустороннего вертикального перелома подвздошных костей, наблюдаемого у взрослых, происходит разрыв и разъединение подвздошно-крестцового сочленения в основном на одной стороне.

Как правило, данный вид переломов сопровождается повреждением других сегментов и внутренних органов.

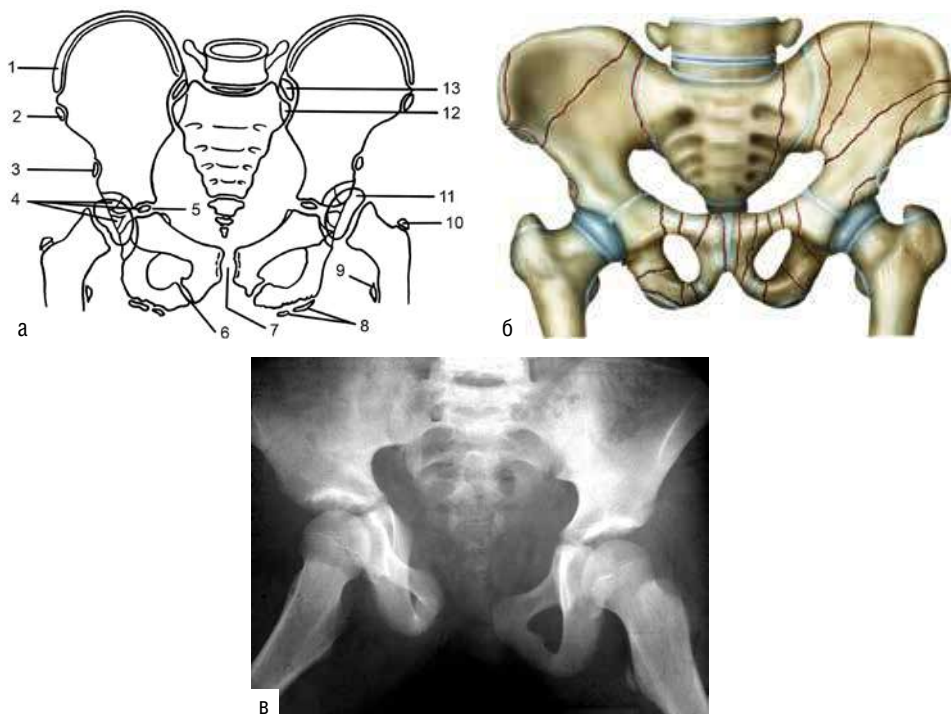
### **КЛАССИФИКАЦИЯ**

Необходимо выделить две основные группы повреждений:

- собственно тазового кольца;
- вертлужной впадины.

Среди повреждений костей таза традиционно различают следующие виды (рис. 65.1).

Характер переломов находит отражение в клинической картине и определяет сроки и объем лечебных мероприятий. Наиболее тяжелыми бывают переломы, сопровождающиеся значительным забрюшинным кровоизлиянием, повреждением органов малого таза. Страдают уретра или мочевого пузыря, реже прямая кишка, влагалище. Повреждение мочеиспускательного канала происходит в основном у мальчиков, разрыв локализуется в перепончатой



**Рис. 65.1.** Повреждения костей таза: а, б — варианты переломов таза (схема): 1, 2 — переломы гребня и крыла подвздошной кости, 3 — перелом тела подвздошной кости и верхнего края вертлужной впадины, 4, 5, 6 — отрывы апофизов передней верхней ости, передней нижней ости и седалищного бугра. Переломы костей тазового кольца без нарушения его непрерывности: 7 — поперечный перелом крыла подвздошной кости (Дювернея), 8, 9 — монофокальные переломы лобковой и седалищной костей, 10 — полифокальные переломы лобковой кости с одной стороны и седалищной кости с другой стороны. Переломы костей тазового кольца с нарушением его непрерывности: 11 — полифокальные одно- и двусторонние переломы лобковой и седалищной костей, 12 — повреждения лобкового симфиза и крестцово-подвздошного сочленения, 13 — вертикальный перелом боковых масс крестца и переднего отдела таза (Вуальмье); в — рентгенограмма таза: разрыв лонного симфиза, разрыв крестцово-подвздошного сочленения справа и перелом вертикальной ветви лонной кости справа

части, в месте прохождения уретры под лонным сочленением, около шейки мочевого пузыря. Разрыв мочевого пузыря возникает вследствие повышения гидростатического давления на его стенку, повреждение последней происходит у верхушки, в месте перехода пристеночной брюшины на дно пузыря. Разрыв тазовой диафрагмы у детей при тупой травме живота, сочетающийся с переломами костей таза, — явление весьма редкое.

### КЛИНИЧЕСКАЯ КАРТИНА

Симптоматика повреждений костей таза обусловлена локализацией, характером перелома и сопутствующими повреждениями.

- При монофокальных и особенно полифокальных переломах костей таза положение больного обычно вынужденное: лежа на спине с вытянутыми, немного разведенными и ротированными кнаружи нижними конечностями.

- При переломах переднего отдела тазового кольца ноги слегка согнуты в тазобедренных и коленных суставах и разведены (симптом «лягушачьих лап» по Волковичу).
- При разрыве лобкового симфиза ноги чаще согнуты в тазобедренных и коленных суставах, приведены, пассивное разведение вызывает резкую боль.

Типичный и наиболее частый симптом при переломах таза — боль постоянного характера, соответствующая области травмы, усиливающаяся при незначительных активных движениях и попытке пассивных движений ногами.

## ДИАГНОСТИКА

### Осмотр и физикальное обследование

Шадящей и последовательной пальпацией костей таза удается локализовать боль, умеренную при ушибах и резкую при переломах, припухлость, а иногда и деформацию, указывающие на локализацию перелома.

Диагностические тесты выполняют крайне осторожно для исключения дополнительной травматизации. В настоящее время, при возможности выполнения рентгенологического исследования или КТ, целесообразно отказаться от клинического тестирования.

Переломы костей таза у детей всегда сопровождаются появлением через 1–2 ч после травмы кровоподтеков и припухлости, косвенно указывающих на локализацию перелома.

При переломах костей таза со смещением отломков, а также при нарушении целостности тазового кольца наряду с местными изменениями бывают выражены явления травматического шока.

### Лабораторные и инструментальные исследования

Диагноз ставят после рентгенографии костей таза и тазобедренных суставов. Рентгенодиагностика переломов костей таза у детей не представляет трудностей, она основана на прямых рентгенологических симптомах (линия перелома, изменение ширины хрящевых зон при сопоставлении симметричных образований, деформации контуров таза, уплотнение костных структур таза и их смещение).

Стандартная **рентгенография** позволяет в большинстве случаев выявить переломы, однако не дает возможности окончательно определиться с типом перелома и, соответственно, тактикой лечения. В диагностике данных повреждений решающую роль играет **КТ**.

## 65.1. ПОВРЕЖДЕНИЯ ТАЗОВОГО КОЛЬЦА

Классификация повреждений тазового кольца осуществляется на основании классификации АО. Данный вид повреждений относится к группе 61.

Выделяют три основные группы повреждений, от которых зависит тактика лечения.

**Группа 61А** — повреждения без нарушения стабильности тазового кольца. К данным повреждениям относят:

- авульсивные переломы апофизов (подвздошные ости, седалищный бугор);
- переломы копчика;
- краевые переломы крестца;
- изолированные переломы ветвей лонной и седалищной костей;
- переломы крыла подвздошной кости.

Поскольку при данном виде повреждений не происходит нарушения стабильности тазового кольца, лечение таких переломов в детском возрасте, как правило,

консервативное: постельный режим на период консолидации перелома от 3 до 6 нед.

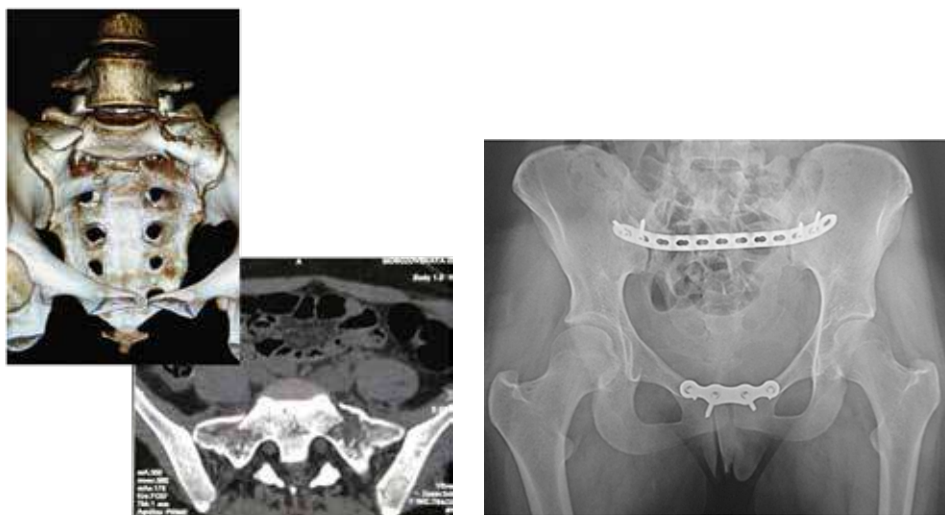
**Группа 61В** — повреждения характеризуются полным повреждением костного тазового кольца. Различают повреждения:

- моностороннее (перелом крестца, седалищной и лобковой костей с одной стороны);
- билатеральное (седалищная и лобковая кости с одной стороны, крестец — с другой стороны).

Однако массивный связочный аппарат в области крестцово-подвздошного сочленения, как правило, остается целым, чем объясняется минимальное смещение отломков и сохраняется достаточная стабильность во избежание серьезных смещений.

К данному виду повреждений относят «открытую» и «закрытую» книги, когда тазовое кольцо либо расширяется, либо сужается, но, как правило, незначительно.

У детей возможна тактика консервативного ведения данных переломов при отсутствии смещения. Альтернативным вариантом является наложение аппаратов внешней фиксации, которые в группе 61В обеспечивают адекватную стабильность перелома. Возможен и погружной остеосинтез при данном виде перелома, например, при выраженном смещении в области лонного сочленения при «открытой» или «закрытой» книге (рис. 65.2).



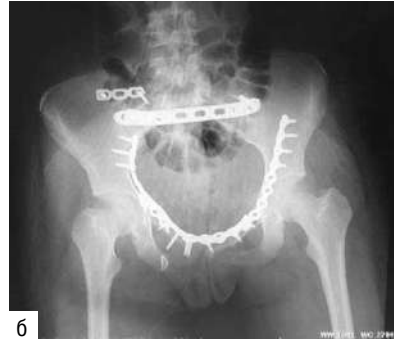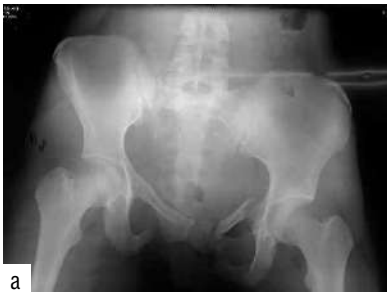**Рис. 65.2.** Перелом типа 61В. Компьютерная томограмма до оперативного лечения показывает повреждение боковых масс крестца с двух сторон и лонного сочленения. Рентгенограмма после оперативного лечения

**Группа 61С** — самые высокоэнергетические, тяжелые и сложные в группе переломов таза.

- Линия перелома проходит через все костные структуры переднего и заднего отделов, возможно двустороннее повреждение (например, разрыв крестцово-подвздошных сочленений с двух сторон или переломы крыльев подвздошных костей с двух сторон), при этом связочный аппарат также значительно повреждается и не удерживает поврежденные кости.

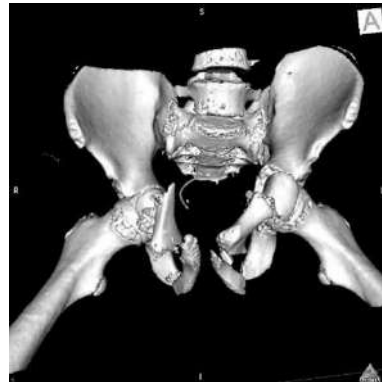- Возможны различные виды смещений отломков, например смещение половины таза проксимально и медиально под воздействием тяги мышц.
- Данный вид переломов относится к абсолютно нестабильным, наиболее часто сопровождается повреждением внутренних органов (рис. 65.3, 65.4).

Все эти переломы нуждаются в оперативном лечении. Использование аппаратов внешней фиксации возможно лишь как временная стабилизация до периода стабилизации общего состояния, поскольку данный вид фиксации не позволяет обеспечить ротационную стабильность. Окончательная стабилизация возможна только за счет использования абсолютно стабильного остеосинтеза винтами и пластинами.



**Рис. 65.3.** Рентгенограмма таза: а — перелом группы 61С2. Перелом переднего отдела таза — лонной, седалищной костей с двух сторон, перелом боковых масс крестца со смещением проксимально; б — состояние после оперативного лечения — открытой репозиции, остеосинтеза костей таза

**Рис. 65.4.** Компьютерная 3D-томограмма. Перелом группы 61С3, повреждение вертлужных впадин с двух сторон с центральным вывихом головок бедренных костей 62С, разрыв мочевого пузыря



## 65.2. ПЕРЕЛОМЫ ВЕРТЛУЖНОЙ ВПАДИНЫ

Переломы данной группы относятся к высокоэнергетическим повреждениям и могут встречаться как изолированно, так и в комплексе с повреждениями таза.

По классификации АО относятся к группе 62, классифицируются по локализации, степени разрушения вертлужной впадины и количеству отломков.

При выполнении КТ оценивают:

- локализацию перелома;
- наличие подвывиха или вывиха головки бедренной кости;
- наличие и количество фрагментов в полости сустава (рис. 65.5–65.7).

**Консервативное лечение** возможно:

- в случае смещения отломков не более 1–2 мм;
- при отсутствии подвывиха головки бедренной кости;
- отсутствии фрагментов в полости сустава.

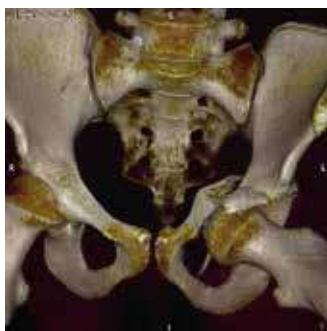Консервативное лечение состоит в пункции сустава (снять давление на головку бедренной кости за счет сформировавшегося гемартроза), постельном режиме или вытяжении на шине Беллера в течение 3–4 нед.

**Оперативное лечение** (открытая репозиция и остеосинтез) показано:

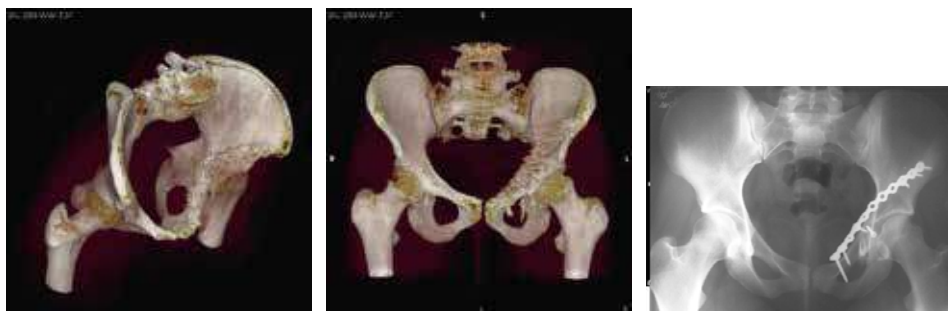- при смещении отломков более 2 мм (высокий риск коксартроза);
- наличии подвывихов головки бедренной кости;
- значительном смещении отломков;
- наличии фрагментов в полости сустава.

Лечение заключается в открытой репозиции, доступ определяется типом перелома и локализацией смещенных фрагментов, остеосинтез выполняется мостовидными пластинами или винтами. Важными условиями являются сохранение кровоснабжения головки бедренной кости и щадящая репозиция, исключающая дополнительное повреждение суставного хряща.

При данном виде повреждений наиболее вероятный исход — развитие коксартроза.

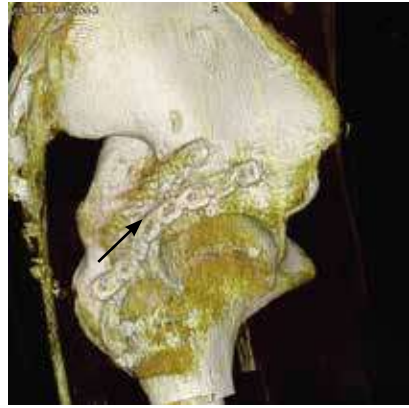
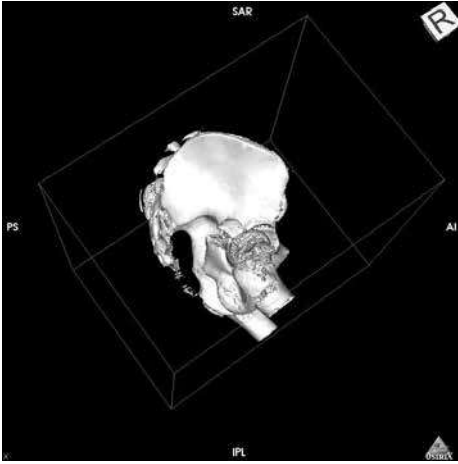


**Рис. 65.5.** Трехмерная компьютерная томограмма. Перелом переднего отдела вертлужной впадины, центральный вывих головки бедренной кости

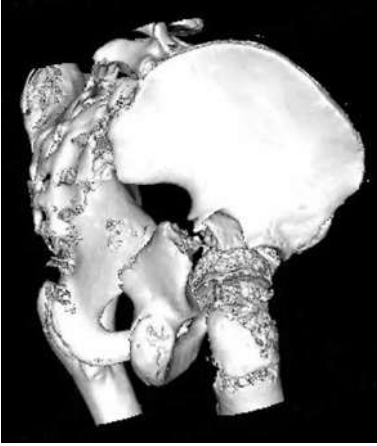

**Рис. 65.6.** Трехмерная компьютерная томограмма и рентгенограмма. Состояние после открытой репозиции и остеосинтеза мостовидной пластиной

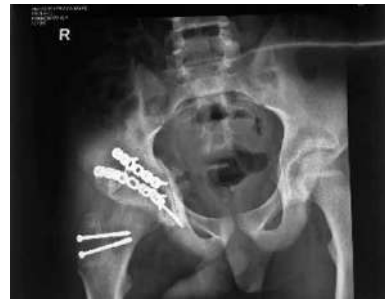



а



б



**Рис. 65.7.** Компьютерная томограмма 3D. Перелом задней колонны и задней стенки вертлужной впадины, задний подвывих головки бедренной кости: а — до; б — после репозиции и остеосинтеза

# Глава 66

## Патологические переломы

*Д.Ю. Выборнов*

Патологические переломы возникают у детей, страдающих заболеваниями костей скелета, при воздействии незначительной травмирующей силы. Такие переломы могут возникнуть при НО, фиброзной и хрящевой остеодисплазии, воспалительных заболеваниях (остеомиелите, туберкулезе), эндокринных нарушениях (юношеском эпифизеолизе головки бедренной кости) и др. Патологические переломы возникают и при заболеваниях, нарушающих нормальную анатомическую структуру костей.

### 66.1. НЕСОВЕРШЕННОЕ КОСТЕОБРАЗОВАНИЕ

#### СИНОНИМЫ

Несовершенный остеогенез, незавершенный остеогенез.

#### ОПРЕДЕЛЕНИЕ

Несовершенное костеобразование — врожденная ломкость костей невыясненной этиологии. При этом заболевании переломы могут возникать при незначительном силовом воздействии: у детей раннего возраста — при пеленании, перекладывании с одного места на другое, у более старших — при попытке сесть, встать на ноги и т.п. Переломы сопровождаются болезненностью, патологической подвижностью и деформацией, припухлостью и крепитацией. Встречают поднадкостничные переломы и переломы с полным смещением отломков. Чаще ломаются кости нижних конечностей, затем — верхних конечностей и ребра.

#### Код по МКБ-10

Q78.0. Незавершенный остеогенез.

#### КЛИНИЧЕСКАЯ КАРТИНА И ДИАГНОСТИКА

Несовершенное костеобразование проявляется искривлением конечностей вследствие множественных повторяющихся переломов или надломов костей, мышечной гипотрофии, наличием голубых склер, иногда — янтарных зубов и пониженного слуха.

#### Осмотр и физикальное обследование

При врожденной форме уже у новорожденного обращают внимание на искривленные конечности неправильной формы, при их

обследовании обнаруживают участки утолщений (костная мозоль) на месте бывших внутриутробных переломов. Количество переломов у таких «стеклянных детей» бывает очень велико (описаны случаи с количеством переломов около 100). Несмотря на хрупкость костей, переломы быстро срастаются, однако в результате мышечной гипотрофии, неполной адаптации отломков, эластичности костной мозоли возникают деформации костей, уродующие ребенка. Для заболевания характерны мягкость и податливость костей черепа у детей раннего возраста, что становится причиной деформации головы у детей старшего возраста (в основном в переднезаднем направлении).

### Лабораторные и инструментальные исследования

При несовершенном костеобразовании на рентгенограмме кости представляются нежными и тонкими, особенно тонок кортикальный слой, губчатое вещество прозрачно и имеет едва заметный рисунок. Ясно видны сросшиеся переломы. Вследствие множественных переломов конечности укорочены и деформированы (рис. 66.1).

### ЛЕЧЕНИЕ

#### Консервативное лечение

При несовершенном костеобразовании лечение переломов сводится в основном к тщательной репозиции и надежной фиксации (гипсовой лонгетой или скелетным вытяжением) до полной консолидации. Сроки фиксации перелома несколько удлиняются. Несмотря на то что образование костной мозоли происходит быстро и в обычные возрастные сроки, она еще длительное время остается эластичной. В результате возникает возможность деформации конечности при консолидированном переломе.

Кроме местного лечения перелома, проводят специфическую терапию.

#### Хирургическое лечение

При часто повторяющихся переломах с выраженной и значительной деформацией конечностей рекомендуют оперативное лечение. Для исправления деформации конечности используются корригирующие остеотомии с выполнением функционально стабильного остеосинтеза.

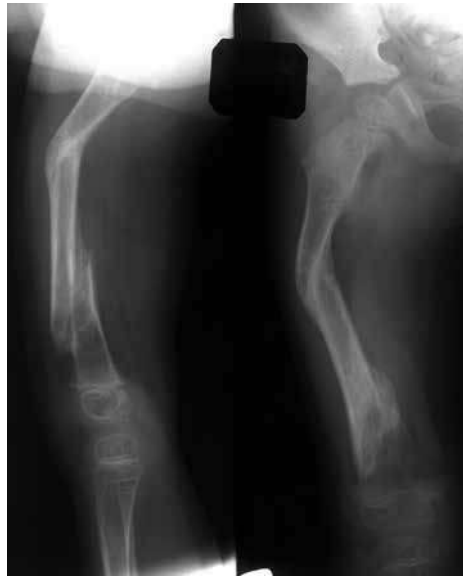

Рис. 66.1. Сросшиеся переломы диафиза бедренной кости при несовершенном остеогенезе

## 66.2. СОЛИТАРНЫЕ И АНЕВРИЗМАЛЬНЫЕ КИСТЫ КОСТЕЙ, ОСТЕОБЛАСТОКЛАТОМЫ

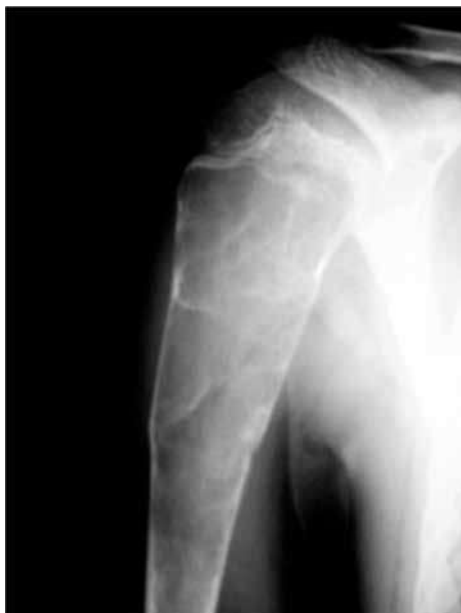### Код по МКБ-10

D16. Доброкачественное новообразование костей и суставных хрящей.

## КЛИНИЧЕСКАЯ КАРТИНА И ДИАГНОСТИКА

Солитарные и аневризмальные костные кисты, остеобластокластомы в большинстве случаев впервые проявляются патологическим переломом (рис. 66.2).

В результате незначительной травмы в области наиболее частой локализации костных кист и остеобластокластом (проксимальный метафиз плечевой, проксимальный и дистальный метафизы бедренной и проксимальный метафиз большеберцовой костей) возникают боль, умеренная припухлость и кровоизлияние, деформация, на первый план выступает потеря функций. Большого смещения отломков не бывает.



**Рис. 66.2.** Дистрофическая киста верхней трети плечевой кости

Солитарные и аневризмальные костные кисты — опухолеподобный диспластический процесс, связанный с нарушением микроциркуляции крови в метафизарном отделе кости, на фоне врожденной дисплазии сосудистого русла. Дифференциальную диагностику костных кист проводят с остеобластокластомами, относимыми к гигантоклеточным опухолям. Основное отличие остеобластокластом от костных кист в том, что костные кисты не прорастают в зону росткового хряща, не распространяются на эпифиз, безболезненны и не вызывают выпота в близлежащий сустав. Среди костных кист остеобластокластомы у детей встречают только в 1% случаев.

Солитарная костная киста рентгенологически характеризуется наличием в метафизарном или диафизарном отделе кости зоны повышенной прозрачности овальной формы, обычно расположенной центрально, без существенных изменений кортикального слоя и поперечных размеров кости. Внутрикостное давление в патологическом очаге составляет 200–300 мм вод.ст. (при норме 120 мм вод.ст.).

Аневризмальная костная киста при сходной локализации процесса вызывает значительное истончение кортикального слоя с веретенообразным вздутием кости. При этом внутрикостное давление составляет 400–450 мм вод.ст. По мере роста ребенка кисты перемещаются из метафиза в область диафиза, при этом значительно снижается внутрикостное давление (до 60–80 мм вод.ст.), а вероятность патологического перелома уменьшается.

## ЛЕЧЕНИЕ

### Консервативное лечение

Лечение патологических переломов на почве солитарных и аневризмальных костных кист небольших размеров без смещения проводят в амбулаторных условиях. Фиксацию травмированной конечности осуществляют гипсовой лонгетой. Сроки иммобилизации превышают сроки лечения обычных переломов на 2–3 нед. При динамическом наблюдении и рентгенологическом контроле за процессом в

части случаев отмечают заполнение полости костной тканью, что свидетельствует о самоизлечении.


При патологических переломах на почве солитарных и аневризмальных костных кист у детей рекомендуют после консолидации перелома проведение курсового пункционного лечения с промыванием полости кист раствором аминокапроновой кислоты с последующим введением ингибиторов фибринолиза и протеинолиза. После 3–4 инъекций у части больных в динамике отмечают заполнение полости костной тканью, сращение перелома и выздоровление.

### Хирургическое лечение

При неудаче консервативного лечения, обширных поражениях костной ткани и остеобластокластомах показано оперативное вмешательство. Выбор метода операции зависит от формы костной кисты и опухоли, ее величины, локализации и возраста ребенка. При кистозных формах остеобластокластомы у детей применяют поднадкостничную резекцию опухоли в пределах здоровой кости с заполнением образовавшегося дефекта кости ауто- или гомотрансплантатом. В последние годы предпочтение отдают частично деминерализованным костным трансплантатам, обладающим высокими пластическими и остеоиндуктивными свойствами (стимуляция процессов остеогенеза). При литических формах остеобластокластомы у детей эффективна только обширная резекция кости вместе с пораженной надкостницей с последующей пластикой образовавшегося костного дефекта кортикальными трансплантатами по типу вязанки хвороста (Волков М.В.), так как этот вид опухоли наиболее склонен к рецидивам и малигнизации (рис. 66.3).

После операции необходима иммобилизация гипсовой повязкой на 5–7 мес. Полное восстановление кости происходит в течение 8–12 мес.

При других опухолях и остеодисплазиях патологические переломы наблюдают значительно реже по сравнению с костными кистами и остеобластокластомами, а тактика при них зависит от основного заболевания и локализации перелома.



**Рис. 66.3.** Сегментарная резекция, костная пластика по типу вязанки хвороста, костным аллотрансплантатом по поводу кисты плечевой кости

## 66.3. ХРОНИЧЕСКИЙ ОСТЕОМИЕЛИТ

### Синонимы

Паностит, костоеда (устаревший термин).

**Коды по МКБ-10**

M46.2. Остеомиелит позвонков.

M86. Остеомиелит.

Хронический остеомиелит без применения профилактической фиксации конечности может сопровождаться патологическим переломом. Чаще всего переломы происходят в нижнем метафизе бедренной кости и в области ее шейки или в верхней трети плечевой кости. Кость, измененная патологическим процессом, может сломаться под влиянием незначительного внешнего воздействия, часто почти неуловимого — вот почему переломы такого характера называют самопроизвольными (спонтанными).

### КЛИНИЧЕСКАЯ КАРТИНА И ДИАГНОСТИКА

Часто дети начинают жаловаться на усиление боли в конечности. При полных переломах со смещением выявляют патологическую подвижность, деформацию и укорочение конечности. Часто перелом обнаруживают случайно, во время перевязок. Уточняют диагноз при рентгенологическом исследовании (рис. 66.4).

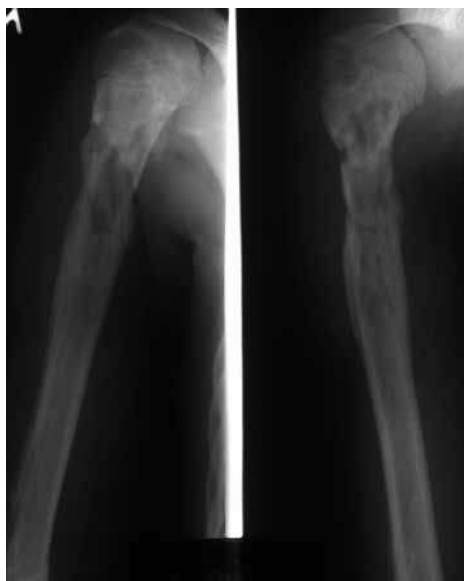

Рис. 66.4. Патологический перелом при хроническом остеомиелите

Патологические переломы при остеомиелите иногда способствуют обострению воспалительного процесса, при недостаточной иммобилизации возникают деформации и укорочения конечности, в редких случаях образуются ложные суставы.

Патологические переломы при остеомиелите иногда способствуют обострению воспалительного процесса, при недостаточной иммобилизации возникают деформации и укорочения конечности, в редких случаях образуются ложные суставы.

### ЛЕЧЕНИЕ

При своевременно распознанном переломе осторожно проводят репозицию отломков и накладывают гипсовую лонгету с индивидуальным сроком иммобилизации. При переломах бедренной кости целесообразно скелетное вытяжение. При правильном лечении можно избежать деформаций конечности и добиться восстановления функций.

## 66.4. ЮНОШЕСКИЙ ЭПИФИЗЕОЛИЗ ГОЛОВКИ БЕДРЕННОЙ КОСТИ

### ЭПИДЕМИОЛОГИЯ

Юношеский эпифизеолиз выявляют у детей в возрасте 12–14 лет с чрезмерно выраженным подкожно-жировым слоем и слаборазвитой мускулатурой.

### ЭТИОЛОГИЯ

Генетические аспекты — OMIM 182260 R.

### КЛИНИЧЕСКАЯ КАРТИНА

Заболевание начинается после незначительной травмы, неловкого движения или без видимой причины с неопределенных болей в тазобедренном суставе. Боли

могут иррадиировать в средний отдел бедра, коленный сустав и паховую область. Весьма часто больные указывают на наличие боли только в одном из этих отделов. Боль проходит через 2–3 дня после разгрузки и щадящего режима.

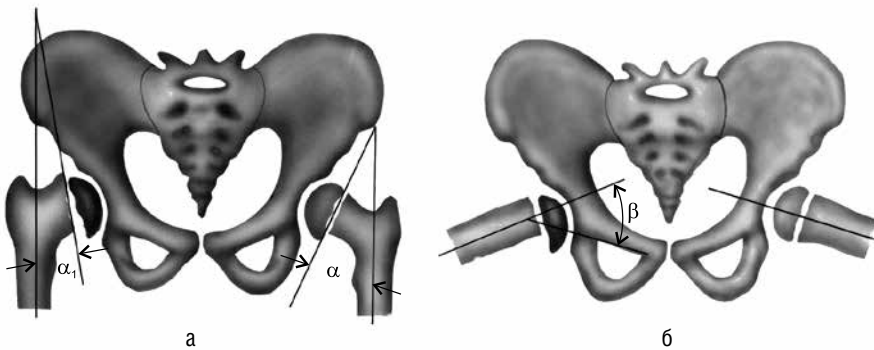
## ДИАГНОСТИКА

### Осмотр и физикальное обследование

При обследовании больного в положении лежа выявляют наружную ротацию пораженной конечности, увеличение амплитуды наружной и уменьшение внутренней ротации. При сгибании в тазобедренном и коленном суставах последний смещается кнаружи от сагиттальной плоскости (симптом Гофмейстера). Сгибание в тазобедренном суставе ограничено до 150–100°. Отмечают относительное укорочение конечности на 1,5–2,0 см.

### Лабораторные и инструментальные исследования

Среди больных нередко выявляют детей с признаками юношеского гиперкортицизма: ожирением, стриями на коже туловища и бедер, транзиторной артериальной гипертензией, чрезмерным выделением с мочой 17-оксикортикостероидов и 17-кетостероидов.



**Рис. 66.5.** Юношеский эпифизеолиз головки бедренной кости справа (схема): а — переднезадняя проекция; угол Альберга в норме равен 41–68°, при эпифизеолизе уменьшается; б — в положении Лаунштейна. В здоровом (левом) суставе ось бедренной кости проходит через центр шейки и эпифиза, при эпифизеолизе (правый сустав) оси эпифиза и шейки бедренной кости образуют угол, характеризующий степень смещения эпифиза кзади (в градусах)

Диагноз уточняют с помощью рентгенологического исследования в переднезадней проекции и в положении Лаунштейна (рис. 66.5).

## ЛЕЧЕНИЕ

### Консервативное лечение

У детей младше 10 лет, когда закрытие зон эпифизарного роста нежелательно, лечение консервативное — вытяжение на наклонной плоскости или на шине Беллера с отведением конечности и внутренней ротацией в течение 8 нед или одномоментная репозиция по Уитмену с последующим наложением кокситной гипсовой повязки на 8–10 нед. После прекращения иммобилизации рекомендуют ходьбу с опорой на костыли без упора на больную ногу сроком до 6 мес.

Весьма эффективна (в первый месяц заболевания) одномоментная закрытая репозиция смещенной головки бедренной кости под периодическим контролем

рентгеновского экрана с последующим чрескожным остеосинтезом пучком спиц Киршнера или Бека.

### **Хирургическое лечение**

Оперативное лечение (туннелизация шейки и эпифиза бедренной кости с фиксацией аутогомоторрансплантатами) направлено на устранение смещения эпифиза и закрытие эпифизарной зоны.

При формировании патологической установки головки бедренной кости со смещением книзу и кзади в целях восстановления биомеханики в пораженном суставе целесообразно проведение многоплоскостных корригирующих остеотомий с выполнением стабильного накостного остеосинтеза.



# Глава 67

## Черепно-мозговая травма

*Ж.Б. Семенова*

### 67.1. ОБЩИЕ СВЕДЕНИЯ

#### ОПРЕДЕЛЕНИЕ

ЧМТ — это повреждение механической энергией черепа и внутричерепного содержимого (мозга, сосудов мозга, черепных нервов и оболочек мозга).

Под воздействием первичного травмирующего агента наступает смерть нейронов, а также апоптоз в результате вторичных повреждений. Первичный травмирующий агент инициирует различные самораспространяющиеся биохимические и иммунологические деструктивные процессы. Вторичные нарушения разделены на две группы: вторичные повреждения и вторичные инсульты.

**Специализированным стационаром** для детей с ЧМТ является многопрофильный педиатрический стационар с круглосуточным КТ, лабораторно-диагностической, реанимационной, хирургической, травматологической и нейрохирургической службами.

В случае госпитализации пострадавшего ребенка в непрофильный стационар по тем или иным причинам следует в короткие сроки решить вопрос в пользу перевода. Проведенные исследования показали, что дети с тяжелой ЧМТ, находившиеся на лечении в педиатрических специализированных многопрофильных стационарах, имели более благоприятный исход. Показаниями к переводу в педиатрический специализированный многопрофильный стационар являются:

- снижение уровня бодрствования менее 14 баллов по ШКГ;
- открытая ЧМТ;
- падение с высоты более 2 м;
- высокоэнергетический механизм получения травмы;
- длительная эвакуация пострадавшего (более 20 мин) из завалов, машин и т.д.;
- возраст менее 5 лет.

Наилучшей является госпитализация больного в течение первого часа после травмы с оповещением принимающего лечебного учреждения.

## ЭПИДЕМИОЛОГИЯ

ЧМТ у детей занимает первое место среди травм, требующих госпитализации. Среди госпитализированных детей с нейротравмой удельный вес тяжелой ЧМТ составляет 6%.

В общей структуре травм у детей повреждения черепа и головного мозга достигают 40–50%. Заболеваемость — от 1,2 до 11,2 на 1000 детского населения в год, показатели летальности при тяжелой травме остаются высокими (18–28%), а повреждения мозга являются одной из основных причин возникновения тяжелых неврологических и психических расстройств, требующих длительного лечения и реабилитации. В структуре смертности детей в возрасте 0–17 лет от травм и отравлений на долю травм головы приходится около 22%, а в структуре младенческой смертности — около 16%.

## ЭТИОЛОГИЯ, МЕХАНИЗМ ТРАВМЫ

Основные механизмы ЧМТ у детей зависят от возраста и уровня сознательности поведения. Среди пострадавших детей с ЧМТ различной степени тяжести новорожденные (30 дней) составляют 2%, дети грудного возраста (до 1 года) — 25%, ясельного возраста (от 1 года до 2 лет) — 8%, дошкольного возраста (3–6 лет) — 20% и школьного возраста (7–15 лет) — 45%.

У детей первого года жизни риск получения такой травмы связан с особенностями анатомического строения шеи и головы: слабые мышцы шеи, большая голова по сравнению с телом (10–15% его массы по сравнению с 2–3% у взрослых), открытые швы, открытые роднички, широкие субарахноидальные пространства, эластичные кости черепа.

Один из механизмов получения ЧМТ у младенцев — резкое встряхивание или длительное интенсивное укачивание на руках. В англоязычной литературе этот механизм травмы вынесен в отдельный диагноз «синдром тряски младенца» (Shaken baby syndrome) и относится к намеренному насилию над ребенком, которое часто приводит к инвалидизации новорожденных и детей первого года жизни, а в 25% случаев — к летальному исходу. Всего в мире фиксируется около 27 случаев синдрома тряски младенца на 100 000 детей (рис. 67.1).

В ясельном возрасте одна из основных причин травматизма — падение с высоты, это могут быть падения из открытых окон, с балконов, лестниц и

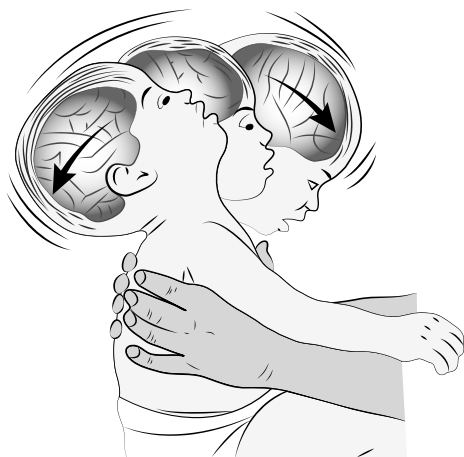

Рис. 67.1. Синдром тряски младенца

т.д. В этот период также причиной травмы часто является падение на ребенка неустойчивых тяжелых предметов (телевизоры, шкафы, тумбочки и т.д.). Предыдущее поколение телевизоров отличалось смещенным центром тяжести. В литературе даже описана так называемая телевизионная травма, когда ребенок тянет на себя тяжелый предмет (телевизор), теряет равновесие, падает навзничь, а сверху на него падает телевизор или шкаф. Такой механизм составляет около 1% и сопровождается в 70% наблюдений тяжелой и среднетяжелой ЧМТ. В подавляющем большинстве (95%) такую травму получают дети первых 5 лет жизни.

В старшем возрасте наибольший удельный вес принадлежит дорожно-транспортным происшествиям, так называемой школьной, спортивной травме, падению с высоты и др. Каждый третий ребенок получает травму во дворе или на улице, каждый четвертый — дома или в образовательном учреждении. В подавляющем большинстве дети получают ЧМТ в присутствии родителей или в окружении сверстников.

## АНАТОМО-ФИЗИОЛОГИЧЕСКИЕ ОСОБЕННОСТИ

Тяжесть общего состояния и клинического течения ЧМТ у детей зависит не только от механизма и силы воздействия, локализации и характера повреждения головного мозга и костей черепа, сопутствующих повреждений и преморбидного статуса, но и от возрастных анатомо-физиологических особенностей. Чем младше ребенок, тем ярче представлены анатомо-физиологические отличия, обуславливающие особенности механизма реакции мозга на травму. Это:

- интенсивность обменных процессов;
- низкая толерантность к кровопотере;
- низкая толерантность к гипоксии и гипотонии;
- склонность к отеку и набуханию мозга;
- низкая толерантность к гипертермии;
- временная диспропорция развития мозга и черепа, выраженность резервных пространств полости черепа;
- наличие родничков и слабого соединения костей свода черепа швами у детей грудного возраста;
- эластичность костей и кровеносных сосудов;
- относительная функциональная и морфологическая незрелость головного мозга;
- наличие относительно большого субарахноидального пространства, плотного соединения твердой мозговой оболочки с костью;
- обилие сосудистых анастомозов;
- высокая гидрофильность мозговой ткани;
- преобладание общемозговых генерализованных реакций над очаговыми местными проявлениями;
- высокие компенсаторные возможности с внезапной и быстрой декомпенсацией функций.

## КЛАССИФИКАЦИЯ

В 1774 г. французский ученый J.L. Petit (Петі), описав клиническую картину повреждений мозга, впервые разделил закрытую ЧМТ на три основные формы: сотрясение, ушиб и сдавление головного мозга. В настоящее время для четкого решения задач диагностики и лечения травм черепа и головного мозга наиболее рациональной представляется следующая рабочая классификация.

I. Закрытая травма черепа и головного мозга.

A. Без повреждения костей черепа.

1. Сотрясение головного мозга.

2. Ушиб головного мозга:

а) легкой степени;

б) средней степени;

в) тяжелой степени, в том числе диффузно-аксональное повреждение мозга.

3. Сдавление головного мозга (причины и формы):

а) гематома — острая, подострая, хроническая: эпидуральная, субдуральная, внутримозговая, внутрижелудочковая, множественная;

- б) субдуральная гидрома: острая, подострая, хроническая;
  - в) субарахноидальное кровоизлияние;
  - г) отек мозга;
  - д) пневмоцефалия.
4. Сочетанная травма с внечерепными повреждениями (см. п. 1–3).
- Б. С повреждением костей черепа.
1. Ушиб головного мозга:
    - а) легкой степени;
    - б) средней степени;
    - в) тяжелой степени, в том числе диффузно-аксональное повреждение мозга.
  2. Сдавление головного мозга (причины и формы):
    - а) гематома — острая, подострая, хроническая: эпидуральная, субдуральная, внутримозговая, внутрижелудочковая, множественная;
    - б) субдуральная гидрома: острая, подострая, хроническая;
    - в) субарахноидальное кровоизлияние;
    - г) отек мозга;
    - д) пневмоцефалия;
    - е) вдавленный перелом.
  3. Сочетание с внечерепными повреждениями (см. п. 1, 2).
- II. Открытая травма черепа и головного мозга.
1. Непроницающая, то есть без повреждения твердой мозговой оболочки (клинические формы) (см. раздел Б, п. 1–3).
  2. Проницающая, то есть с повреждением твердой мозговой оболочки (клинические формы) (см. раздел Б, п. 1–3).
  3. Огнестрельные ранения.

### ОЦЕНКА ТЯЖЕСТИ ПОВРЕЖДЕНИЯ

В оценке тяжести ЧМТ широкое применение получила ШКГ, разработанная в 1974 г. G. Teasdale и V. Jennet. Информативность и простота использования этой шкалы практически не вызывают сомнений. Значимость ШКГ определяется возможностью объективной оценки тяжести повреждения мозга с использованием количественной шкалы. Для пациентов детского возраста с учетом возрастных особенностей разработана педиатрическая шкала (табл. 67.1).

**Таблица 67.1.** Шкала комы Глазго и ее модификация в зависимости от возраста

Тест	Возрастные группы		ШКГ >6 лет	Баллы
	до 1 года	1 год – 5 лет		
Открывание глаз	Спонтанное	Спонтанное	Спонтанное	4
	На звук	На звук	На звук	3
	На боль	На боль	На боль	2
	Отсутствует	Отсутствует	Отсутствует	1
Вокализация или речевой ответ	Громкий плач	Отдельные слова	Адекватная речь	5
	Тихий плач	Бормотание	Отдельные фразы	4
	Беззвучный плач	Крик на боль	Отдельные слова	3
	Гримаса боли	Беззвучный плач	Бормотание	2
	Отсутствует	Отсутствует	Отсутствует	1
Двигательная активность	Некоординированные движения (физиоло- гичные)	Произвольные дви- жения, выполнение команд	Выполнение команд	6

Тест	Возрастные группы		ШКГ >6 лет	Баллы
	до 1 года	1 год – 5 лет		
	Двигательное возбуждение	Локализация боли	Локализация боли	5
	Отдергивание	Отдергивание	Отдергивание	4
	Патологическое сгибание	Патологическое сгибание	Патологическое сгибание	3
	Патологическое разгибание	Патологическое разгибание	Патологическое разгибание	2
	Нет ответа	Нет ответа	Нет ответа	1

Классификация тяжести ЧМТ по ШКГ.

- Легкая ЧМТ (**13–15 баллов**) — соответствует сотрясению головного мозга или ушибу мозга легкой степени.
- Средней степени тяжести (**9–12 баллов**) — соответствует ушибу мозга средней степени тяжести.
- Тяжелая ЧМТ (**3–8 баллов**) — соответствует ушибу мозга тяжелой степени.

ЧМТ разделяют на закрытую и открытую. При открытой ЧМТ повреждаются кожный покров, апоневроз и дном раны является кость. При этом, если повреждена твердая мозговая оболочка, открытую рану считают проникающей.

## 67.2. СОТРЯСЕНИЕ ГОЛОВНОГО МОЗГА

### ОПРЕДЕЛЕНИЕ

Сотрясение головного мозга представляет собой единую функционально обратимую форму, характеризуется кратковременным угнетением сознания — от нескольких секунд до нескольких минут, чаще в пределах оглушения/сопора и может выявляться ретро-, кон-, антероградная амнезия на узкий период событий (Лихтерман Л.Б., Касумова С.Ю., 2003).

#### Код по МКБ-10

S06.0. Сотрясение головного мозга.

### ЭПИДЕМИОЛОГИЯ

Сотрясение головного мозга составляет до 80% всех черепно-мозговых повреждений у детей.

Не следует забывать о том, что среди пациентов с легкой ЧМТ выделена категория пострадавших с высоким, средним и низким риском развития внутричерепных кровоизлияний. Несмотря на то что основное внимание остается прикованным к тяжелой ЧМТ, исследования последних лет показали, что легкие травмы не так уж благоприятны по исходу: летальность все еще составляет 11–12%.

По данным НИИ НДХиТ, распространенность внутричерепных кровоизлияний у детей с ЧМТ при высоком уровне бодрствования достигает 15%, при этом половина из них нуждается в хирургическом лечении.

Пострадавшие дети с ЧМТ или с подозрением на травму головы подлежат транспортировке в специализированный стационар для исключения более тяжелого повреждения.

### КЛИНИЧЕСКАЯ КАРТИНА

Сотрясение головного мозга характеризуется нарушением сознания в момент травмы (от оглушения до сопора) продолжительностью от нескольких секунд до

нескольких минут. Расстройство сознания сопровождается бледностью кожного покрова, холодным потом, рвотой, которая нередко появляется вскоре после травмы. После восстановления сознания типичны жалобы на головную боль, головокружение, слабость, сонливость, чувство звона и шум в ушах, боль в глазных яблоках, усиливающуюся при ярком свете и движении глаз, отсутствие аппетита. При опросе детей чаще выявляют ретроградную амнезию, реже отмечают антероградную амнезию на короткий период событий после травмы.

## ДИАГНОСТИКА

Алгоритм диагностических и лечебных мероприятий при ЧМТ у детей предполагает три основные модели оказания помощи пострадавшим:

- классическую модель — включает клинический мониторинг, краниографию, ЭхоЭГ и инвазивные инструментальные методы исследования;
- современную модель — предполагает клинический мониторинг, круглосуточную КТ-диагностику;
- педиатрическую модель — включает клинический мониторинг, транскраниальную ультрасонографию и КТ.

Сотрясение головного мозга определяют следующие диагностические критерии: транзиторный неврологический дефицит, а также подтвержденное отсутствие перелома черепа или внутричерепных повреждений.

### Диагностика повреждений

**Краниография.** Простым и доступным методом диагностики повреждений костей свода и основания черепа остается краниография. Показания к краниографии:

- невозможность проведения КТ или МРТ;
- подозрение на перелом основания и свода черепа;
- возраст до 2 лет при подозрении на травму головы (для исключения перелома черепа);
- неясный анамнез травмы.

Оставаясь информативным методом исследования при повреждениях костей черепа, краниография не позволяет диагностировать внутричерепные повреждения.

**КТ.** При наличии переломов и подозрении на перелом костей свода черепа на краниограммах пострадавшие должны быть направлены на КТ для исключения внутричерепных повреждений. КТ головного мозга остается методом выбора в диагностике травматических повреждений головного мозга в условиях неотложной специализированной помощи и позволяет объективно и быстро оценить внутричерепную ситуацию.

Показания к КТ при травме головы (сотрясении головного мозга) основаны на наличии риск-факторов внутричерепных повреждений. К высоким риск-факторам относятся:

- менее 15 баллов по ШКГ;
- амнезия более 30 мин;
- очаговая неврологическая симптоматика;
- диагностированный перелом черепа или подозрение на перелом;
- подозрение на открытую ЧМТ;
- посттравматические судороги;
- утрата сознания после травмы;
- многократная рвота при отсутствии других причин;
- интенсивная головная боль после травмы;
- травма черепа у пациентов с предшествующей коагулопатией;
- интоксикация алкоголем или другими веществами, угнетающими ЦНС;

- падение с высоты более 1,5 м;
- возраст до 2 лет;
- высокоэнергетический механизм травмы.

Наличие даже одного из перечисленных риск-факторов является основанием для выполнения КТ.

Данные КТ позволяют объективизировать объем повреждений и могут рассматриваться как предикторы исхода.

### ПОКАЗАНИЯ К ГОСПИТАЛИЗАЦИИ

1. Многократная рвота.
2. Интенсивная головная боль.
3. Потеря сознания или сомнения на этот счет.
4. Стойкое изменение сознания.
5. Наличие очаговой неврологической симптоматики.
6. Посттравматические судороги.
7. Подозрение на линейный или вдавленный перелом черепа.
8. Подозрение на перелом основания черепа и ликворею.

Цель госпитализации при легкой ЧМТ — исключить и не допустить более тяжелого повреждения. Время наблюдения — 24–48 ч.

### ЛЕЧЕНИЕ

**Лечение** легкой ЧМТ (сотрясение головного мозга) симптоматическое. При головной боли рекомендуется парацетамол в возрастной дозе, при необходимости — седативная терапия.

### ПРОГНОЗ

**Прогноз** при легкой ЧМТ благоприятный. Следует избегать повторных травм головы.

## 67.3. УШИБ МОЗГА

### ОПРЕДЕЛЕНИЕ

Различают очаговые и диффузные повреждения мозга, нередко они сочетаются при преимущественном преобладании одного или другого вида. Характер и вид повреждения определяются особенностями воздействия травмирующего фактора (ударная волна, линейное, ротационное ускорение-замедление, вибрация и т.д.), местом приложения, биофизическими свойствами черепа и мозга, возрастными, преморбидными и другими факторами.

Клинически выделяют ушиб головного мозга легкой, средней и тяжелой степени. Повреждение по типу «удар-противоудар» происходит, когда мозг ударяется о стенку черепа в месте непосредственного воздействия внешнего объекта на голову и затем на противоположной стороне в результате инерционного движения больших полушарий мозга.

**Ушиб головного мозга легкой степени** (13–15 баллов по ШКГ) характеризуется сгруппированными точечными кровоизлияниями.

Клинические проявления.

- Выключение сознания от нескольких до десятков минут.
- Амнезия.
- Рвота.
- Головная боль, головокружение, тошнота.
- Мягкая неврологическая симптоматика (нистагм, легкая анизокория, легкая пирамидная недостаточность, менингеальные симптомы).

- Регресс неврологических проявлений на 2–3 нед.
- Возможны переломы свода черепа и субарахноидальные кровоизлияния.
- У детей грудного и раннего возраста косвенным указанием на перелом является наличие подпапневротического скопления жидкости (кровь + ликвор).
- Очаговые изменения на КТ.

**Ушиб головного мозга средней степени тяжести** (9–12 баллов по ШКГ) характеризуется мелкоочаговыми кровоизлияниями, очагами геморрагического пропитывания.

Клинические проявления.

- Выключение сознания от нескольких десятков минут до часов.
- Длительная ретро-, кон-, антероградная амнезия.
- Головная боль, многократная рвота, нарушения психики.
- Преходящие расстройства жизненно важных функций (тахипноэ, тахикардия, субфебрилитет).
- Очаговая симптоматика, определяемая локализацией очага ушиба (зрачковые, глазодвигательные нарушения, парезы, нарушения речи и т.д.).
- Переломы свода и основания черепа.
- Массивное субарахноидальное кровоизлияние.
- Визуализация очагов ушиба на КТ.
- Регресс симптомов в течение 2–5 нед.

**Ушиб головного мозга тяжелой степени** характеризуется участками травматического разрушения мозговой ткани с образованием детрита, множественными геморрагиями.

Клинические проявления.

- Нарушение сознания от нескольких часов до нескольких недель.
- Нарушение витальных функций.
- Психомоторное возбуждение.
- Стволовая симптоматика (плавающие движения глазных яблок, тоничный множественный нистагм, миоз или мидриаз, нарушение фотореакции и т.д.).
- Горметония.
- Парезы и параличи.
- Генерализованные или фокальные эпилептические припадки.
- Переломы свода и основания черепа.

**Код по МКБ-10**

S06. Внутречерепная травма.

## 67.4. ДИФФУЗНОЕ АКСОНАЛЬНОЕ ПОВРЕЖДЕНИЕ ГОЛОВНОГО МОЗГА

### ПАТОМОРФОЛОГИЯ

Диффузное аксональное повреждение головного мозга характеризуется полными и/или частичными распространенными разрывами аксонов в сочетании с мелкоочаговыми геморрагиями, обусловленными травмой инерционного типа. Локализация: ствол, мозолистое тело, белое вещество больших полушарий, пара-вентрикулярные зоны.

### КЛИНИЧЕСКАЯ КАРТИНА

- Глубокое угнетение сознания.
- Выраженные нарушения стволовых функций.
- Нарушение витальных функций.



- Изменение мышечного тонуса от диффузной гипотонии до горметонии.
- Тетрасиндром пирамидно-экстрапирамидного характера.
- Выход в транзитное или стойкое вегетативное состояние.

## ЛЕЧЕНИЕ

### Принципы интенсивной терапии тяжелой черепно-мозговой травмы

Основной мишенью в лечении ребенка с тяжелой ЧМТ является сохранение мозга в рамках первичного повреждения. С этой целью большое значение имеют:

- восстановление и поддержание нормальных возрастных физиологических параметров, в первую очередь оксигенации и гемодинамики, начиная с догоспитального этапа;
- устранение патофизиологических механизмов, представляющих угрозу жизни (в том числе нейрохирургическим путем);
- восстановление анатомической целостности;
- предотвращение вторичных осложнений со стороны других органов и систем, включая инфекционные осложнения, формирование пролежней, контрактур и т.д.

Лечебный процесс для этой категории пострадавших предполагает непрерывный и преемственный характер как на этапе транспортировки, так и во время диагностических исследований в условиях приемного покоя, не говоря уже об отделении реанимации и интенсивной терапии. Только при таком подходе можно минимизировать риск развития вторичных повреждений.

Инструментом для контроля за состоянием витальных функций является мультимодальный мониторинг, который включает клинический мониторинг (динамический контроль за уровнем бодрствования по ШКГ и за состоянием зрачковых реакций), контроль за гемодинамикой (предпочтение отдается инвазивному измерению АД), дыханием, внутричерепным давлением (ВЧД), церебральным перфузионным давлением, лабораторный и КТ-мониторинг. Рациональная интенсивная терапия основана на мониторинге жизненно важных функций.

**Мониторинг ВЧД** рекомендован у детей с тяжелой ЧМТ (ШКГ  $\leq 8$ ). Мониторинг ВЧД может рассматриваться в том числе и у детей первого года жизни (грудничков) с тяжелой ЧМТ. Цель мониторинга — поддержание ВЧД менее 20 мм рт.ст. (табл. 67.2).

У детей с тяжелой ЧМТ (ШКГ  $\leq 8$ ) имеется высокий риск развития отека мозга и внутричерепной гипертензии. Внутричерепная гипертензия и отек мозга могут развиваться при диффузном повреждении мозга и посттравматическом синус-тромбозе.

**Таблица 67.2.** Возрастные особенности внутричерепного давления

Возраст	Нормальное значение ВЧД, мм рт.ст.
Младенцы	11–10
Младше 6 лет	15
От 6 лет и старше	20

Важным показателем современного нейромониторинга является церебральное перфузионное давление — физиологический показатель, характеризующий уровень перфузии (кровоснабжения) головного мозга, который определяется как разница между средним АД и ВЧД. У детей с тяжелой ЧМТ следует поддерживать церебральное перфузионное давление более 40 мм рт.ст. Церебральное перфузионное давление у детей ниже 40 мм рт.ст. имеет неблагоприятный прогноз (табл. 67.3).

**Таблица 67.3.** Показатели церебрального перфузионного давления у детей в различных возрастных группах

Возраст	Церебральное перфузионное давление, мм рт.ст.
Новорожденные	>30
1 мес — 1 год	>40
1–4 года	>50
5–8 лет	>60
8 лет и старше	>70

### Лечение внутричерепной гипертензии у детей с тяжелой черепно-мозговой травмой

Основным прогностически неблагоприятным фактором остается отек мозга и внутричерепная гипертензия. Стойкое повышение ВЧД у детей после тяжелой ЧМТ повышает риск неблагоприятных исходов.

Коррекцию ВЧД следует начинать при превышении порога 20 мм рт.ст.

Пошаговая борьба с внутричерепной гипертензией включает в первую очередь выявление и устранение потенциально устранимых причин внутричерепной гипертензии.

К последним относятся:

- внутричерепные гематомы;
- нарушения ликвороциркуляции с окклюзией ликворных путей;
- повышение внутригрудного давления;
- повышение внутрибрюшного давления;
- гипоксия;
- гиперкапния;
- артериальная гипертензия;
- нарушение венозного оттока из полости черепа (повороты шеи, приводящие к затруднению оттока);
- гипертермия;
- судороги;
- гипоосмолярность.

Для коррекции ВЧД более 20 мм рт.ст., вызванного нарастающим отеком мозга, используют пошаговый алгоритм снижения ВЧД по принципу от менее агрессивного к более агрессивному.

Алгоритм лечения внутричерепной гипертензии включает:

- возвышенное положение головного конца кровати до 35–40°;
- глубокую седацию и релаксацию;
- дозированное выведение вентрикулярного ликвора (если это возможно);
- использование гиперосмолярных растворов с обязательным контролем за уровнем волемии, диуреза и содержанием натрия и калия в плазме крови.

Лечебный наркоз высокими дозами барбитуратов может быть применен у пострадавших (детей) с тяжелой ЧМТ при стабильной гемодинамике и наличии рефрактерной внутричерепной гипертензии, устойчивой к применению других методов консервативного лечения.

**Гипервентиляцию** следует рассматривать как временную вынужденную меру для снижения повышенного ВЧД, например, при транспортировке больного в операционную, при неэффективности всех консервативных мер и угрозе развития/нарастания дислокационного синдрома.

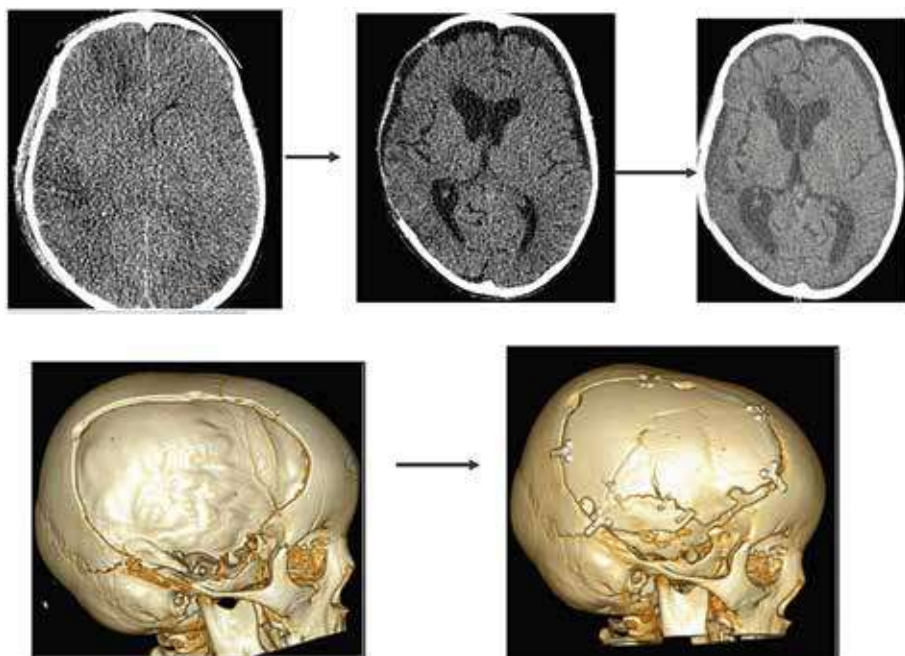
При стойком повышении ВЧД более 20 мм рт.ст. рекомендовано повторное КТ-исследование головного мозга для исключения внутричерепных повреждений,

требующих экстренного хирургического вмешательства (эпи-, субдуральные, внутримозговые гематомы, окклюзионная гидроцефалия, развитие дислокационного синдрома). Чем выше ВЧД, тем скорее должны быть предприняты меры для его снижения.

Конечный метод контроля за ВЧД — декомпрессионная краниэктомия.

**Показания** к декомпрессионной краниэктомии (рис. 67.2).

- Рефрактерная внутричерепная гипертензия более 20 мм рт.ст.
- Нарастающий дислокационный синдром (клинические и рентгенологические признаки).
- Диффузный отек мозга (по данным КТ), сужение и/или сдавление всех резервных пространств с деформацией (частичное или полное сдавление) охватывающей цистерны.
- Вторичное клиническое ухудшение (снижение на 2 балла по ШКГ).



**Рис. 67.2.** Больная Б. 5 лет. ШКГ — 6, ИСР — 35 ДК через 28 ч после травмы, 49-е сутки — закрытие дефекта ШКГ — 4-я группа (легкий гемипарез)

**Противопоказание** к декомпрессионной краниэктомии — атоническая кома (3 балла по ШКГ + двусторонний мидриаз + атония мышц и арефлексия) без последующего улучшения на фоне реанимационных мероприятий, связанная:

- с первичным ушибом ствола мозга по данным КТ (МРТ), клинической картиной необратимого стойкого его повреждения (3 балла по ШКГ с момента травмы);
- вторичным ишемическим повреждением ствола мозга на фоне дислокационного синдрома с клинической картиной стойкого необратимого поражения (3 балла по ШКГ + двусторонний мидриаз + атония мышц и арефлексия);
- ревербирующим кровотоком (или отсутствием кровотока) по магистральным церебральным артериям основания мозга с двух сторон при транскраниальной доплерографии (ТКДГ);

- отсутствием кровотока в четырех бассейнах магистральных артерий головного мозга по данным МРТ-ангиографии;
- отсутствием акустических вызванных потенциалов ответа с двух сторон в сочетании с ревербирующим церебральным кровотоком (или отсутствием кровотока) и клинической картиной атонической комы.

### ПРОГНОЗ

Факторами неблагоприятного прогноза тяжелой ЧМТ у детей являются гипоксия и гипотензия. Уровень бодрствования (по ШКГ), размер зрачков и сохранность фотореакции, КТ-классификация Маршала, тяжесть сочетанных повреждений (по шкале ISS) остаются статистически достоверными предикторами исходов тяжелой ЧМТ у детей. Число неблагоприятных исходов при тяжелой ЧМТ остается высоким и достигает 25–30%.

## 67.5. СДАВЛЕНИЕ ГОЛОВНОГО МОЗГА

### ЭТИОЛОГИЯ, КЛАССИФИКАЦИЯ

Среди посттравматических причин сдавления головного мозга главную роль отводят внутричерепным гематомам и нарастающему отеку головного мозга.

В зависимости от локализации гематом по отношению к оболочкам и веществу мозга различают эпидуральные, субдуральные, внутримозговые, внутримозжечковые и субарахноидальные кровотечения.

В зависимости от темпов развития все виды внутричерепных гематом имеют следующие формы течения:

- острую, проявившуюся в первые 3 сут с момента травмы;
- подострую, клинически проявившуюся на 4–14-е сутки с момента травмы;
- хроническую, клинически проявившуюся в срок от 2 нед до нескольких лет после травмы.

### КЛИНИЧЕСКАЯ КАРТИНА

Важнейший диагностический момент в клинической картине сдавления головного мозга — повторная утрата сознания после светлого промежутка с нарастанием общемозговых и очаговых неврологических симптомов вплоть до развития дислокационного синдрома с вклиниванием ствола мозга.

Светлый промежуток, то есть период внешнего клинического благополучия, развивается после временной потери сознания вследствие травмы. Вслед за этим периодом развивается повторное ухудшение состояния пациента, обусловленное превышением компенсационных возможностей организма. На фоне продолженного кровотечения объем гематомы увеличивается, что приводит к внутричерепной гипертензии с повреждением ткани мозга и резким ухудшением неврологического статуса. Длительность светлого промежутка может варьировать от нескольких минут до часов.

## 67.6. ЭПИДУРАЛЬНАЯ ГЕМАТОМА

### ОПРЕДЕЛЕНИЕ

Эпидуральная гематома — травматическое кровоизлияние, располагающееся между внутренней поверхностью кости и твердой мозговой оболочкой, вызывающее сдавление головного мозга.

#### Код по МКБ-10

S06.4. Эпидуральное кровоизлияние.

## ЭТИОЛОГИЯ

Основной источник эпидуральных гематом — повреждение средней оболочечной артерии, ее передней или задней ветви, изолированное повреждение оболочечных вен синусов и даже сосудов диплоэ. Объем эпидуральных гематом, вызывающих клинические проявления, колеблется от 30 до 80 мл. Они могут локализоваться в лобно-височной (передней), височно-теменной (средней) и височно-теменно-затылочной (задней) областях.

**Эпидуральные гематомы** у пациентов первого года жизни могут сочетаться с поднадкостничными или подпапневротическими кровоизлияниями по типу песочных часов, которые могут достигать очень больших размеров, распространяясь за пределы одной кости. Это чревато для маленьких пациентов синдромом острой кровопотери, что требует контроля за формулой крови.

Второй важный момент, требующий внимания к пострадавшим первых лет жизни, это угроза развития растущего перелома при повреждении твердой мозговой оболочки (ТМО), которая у детей младшего возраста плотно сращена с костями свода черепа. Повреждение оболочек мозга с ущемлением арахноидальной оболочки в линии перелома может сопровождаться формированием ликворной кисты с раздвижением краев линии перелома. В такой ситуации требуется хирургическое лечение, направленное на восстановление целостности твердой мозговой оболочки.

Основная масса пациентов с эпидуральными гематомами требует неотложной хирургической помощи. Важно отметить, что дети младшего возраста менее толерантны к сдавлению мозга по сравнению с более старшими детьми и подростками и в случае развития дислокационного синдрома имеют худший прогноз (Anderson et al., 2005).

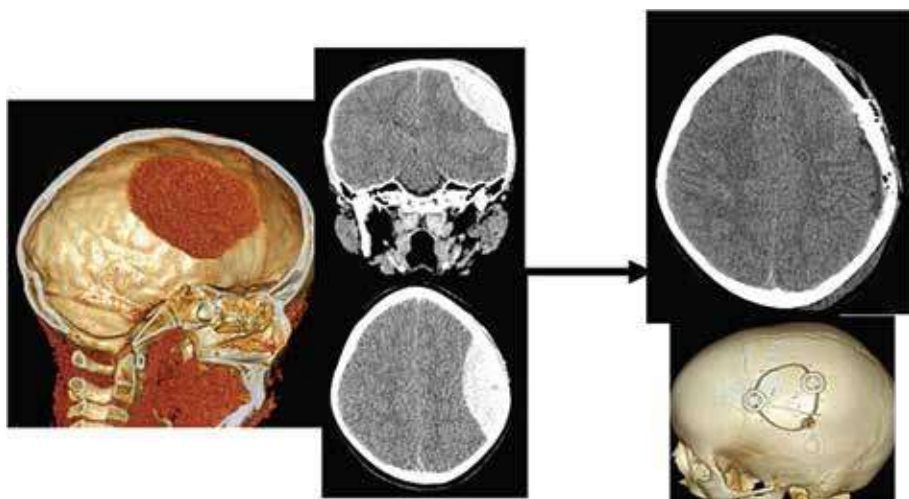
Хирургическое лечение внутричерепных гематом должно носить превентивный характер и быть направлено на предотвращение развития дислокационного синдрома. При своевременном хирургическом вмешательстве до развития клинического ухудшения прогноз, как правило, благоприятный. Позднее хирургическое вмешательство сопровождается почти 10% летальностью (рис. 67.3).

Консервативному лечению подлежат эпидуральные гематомы малого объема, не вызывающие компрессии вещества мозга.

**Хирургическое лечение** острых эпидуральных гематом.

1. Эпидуральная гематома объемом более 30 см<sup>3</sup> требует хирургического удаления независимо от уровня бодрствования. В отдельных случаях, при незначительном превышении указанного объема эпидуральной гематомы и полностью компенсированном состоянии пострадавшего с отсутствием дислокационной симптоматики, допустима консервативная тактика с динамическим КТ-контролем.
2. При меньшем объеме гематомы показанием к хирургическому удалению являются общий объем патологического очага более 60 см<sup>3</sup>, компрессия охватывающей цистерны, снижение бодрствования пострадавшего от момента получения травмы до операции.
3. Эпидуральная гематома объемом менее 30 см<sup>3</sup>, толщиной менее 15 мм, при смещении срединных структур менее 3 мм, сохраненном бодрствовании, отсутствии очаговой неврологической симптоматики может подлежать консервативному лечению (при тщательном неврологическом и КТ-контроле в нейрохирургическом стационаре).

В отношении методов хирургического вмешательства нет единого мнения, однако считается, что краниотомия обеспечивает более полную эвакуацию гематомы.



**Рис. 67.3.** Клиническое наблюдение больной Л. 3 лет. Перелом левой теменной кости с переходом на чешую лобной. Сдавление головного мозга острой эпидуральной гематомой левой теменной области (60 мл). Снижение сознания до 13 баллов по шкале комы Глазго с момента травмы, головная боль, многократная рвота. Механизм травмы — падение с высоты более 1,5 м

## 67.7. СУБДУРАЛЬНАЯ ГЕМАТОМА

### ОПРЕДЕЛЕНИЕ

Субдуральная гематома — травматическое кровоизлияние, располагающееся между твердой и паутинной мозговыми оболочками и вызывающее компрессию головного мозга.

#### Код по МКБ-10

I61. Внутримозговое кровоизлияние.

### ЭТИОЛОГИЯ

Возникновение субдуральных гематом чаще связано с разрывом пиальных вен в месте их впадения в верхний продольный синус, реже — в сфенопарietальный и поперечный с повреждением поверхностных корковых артерий, ранением венозных пазух, разрывом твердой мозговой оболочки. Клинически субдуральная гематома проявляется при объеме 70–150 мл крови. Наряду с закрытой ЧМТ субдуральные гематомы у детей могут возникнуть при повышенной проницаемости сосудистой стенки и нарушении свертываемости крови, значительных колебаниях ВЧД, даже после спинномозговой пункции. У новорожденных грубая деформация черепа во время родов с наложением щипцов нередко становится причиной массивных субдуральных гематом. Субдуральные гематомы могут развиваться у детей при легкой ЧМТ, на которую родители могут не обратить внимания.

### ХИРУРГИЧЕСКОЕ ЛЕЧЕНИЕ ОСТРЫХ СУБДУРАЛЬНЫХ ГЕМАТОМ

Стандарты.

1. При острой субдуральной гематоме объемом более 40 см<sup>3</sup>, толщиной более 10 мм или смещении срединных структур более 5 мм необходимо экстренное хирургическое вмешательство по удалению гематомы независимо от уровня бодрствования пострадавшего.

2. У всех пострадавших при снижении бодрствования до комы с острой субдуральной гематомой следует контролировать ВЧД.
3. Хирургическое вмешательство показано также у пострадавших с гематомой толщиной менее 10 мм и смещением срединных структур менее 5 мм, если наблюдаются снижение степени бодрствования по ШКГ на 2 балла и более с момента получения травмы до поступления в клинику, асимметрия зрачков или отсутствие фотореакции и мидриаз, повышение ВЧД более 20 мм рт.ст.

При объеме гематомы более 150 см<sup>3</sup>, снижении бодрствования на 4 балла и менее по ШКГ предпочтительнее выполнение декомпрессионной трепанации черепа.

## **ХИРУРГИЧЕСКОЕ ЛЕЧЕНИЕ УШИБОВ МОЗГА**

Стандарты.

1. При очаговых размозжениях мозга, вызывающих прогрессивное ухудшение неврологического статуса, стойкую внутричерепную гипертензию, рефрактерную к консервативному лечению, или при наличии признаков масс-эффекта на компьютерных томограммах требуется оперативное лечение.

2. Показанием к хирургическому удалению очагов ушиба является снижение бодрствования до комы с очагами ушибов в лобных и височных долях объемом более 20 см<sup>3</sup>, если смещение срединных структур более 5 мм и/или имеются признаки сдавления цистерн мозга на компьютерных томограммах, а также если объем очага ушиба превышает 50 см<sup>3</sup>.

3. Пациентов с очагами ушибов головного мозга без признаков неврологического ухудшения, а также с управляемым ВЧД и незначительным масс-эффектом на компьютерной томограмме можно лечить консервативно при условии мониторингового контроля и КТ в динамике.

## **ПОКАЗАНИЯ К ОПЕРАЦИЯМ ПРИ ПОВРЕЖДЕНИЯХ СТРУКТУР ЗАДНЕЙ ЧЕРЕПНОЙ ЯМКИ**

Стандарты.

1. Абсолютными показаниями к хирургическому лечению при повреждениях задней черепной ямки являются эпидуральные гематомы объемом более 25 см<sup>3</sup>, повреждения мозжечка латеральной локализации более 20 см<sup>3</sup>, окклюзионная гидроцефалия, латеральная дислокация IV желудочка.
2. Консервативное лечение у пациентов с повреждениями структур задней черепной ямки можно проводить при эпидуральных гематомах объемом менее 10 см<sup>3</sup>, латеральных повреждениях мозжечка менее 10 см<sup>3</sup>, отсутствии смещения IV желудочка и стволовой симптоматики.
3. Выжидательная тактика у пациентов с повреждениями структур задней черепной ямки возможна при эпидуральных гематомах объемом от 10 до 20 см<sup>3</sup>, повреждениях мозжечка от 10 до 20 см<sup>3</sup> при латеральном расположении.

При определении тактики лечения необходимо учитывать степень бодрствования, состояние глазного дна, данные акустических стволовых вызванных потенциалов. Таким больным необходимы динамические КТ-исследования с учетом риска возникновения отсроченных гематом, быстрого развития окклюзии ликворных путей и декомпенсации больного.

## **67.8. СУБАРАХНОИДАЛЬНОЕ КРОВОИЗЛИЯНИЕ**

### **ОПРЕДЕЛЕНИЕ**

Субарахноидальное кровоизлияние — скопление крови под паутинной оболочкой головного мозга, наиболее частая форма внутричерепных кровоизлияний.

Субарахноидальные кровоизлияния нередко сопутствуют ушибу головного мозга, субдуральной и внутримозговой гематомам, переломам костей свода и основания черепа. Диагноз подтверждают с помощью поясничной пункции в первые часы и сутки после ЧМТ.

**Код по МКБ-10**

I60. Субарахноидальное кровоизлияние.

**ЭТИОЛОГИЯ, МЕХАНИЗМ ТРАВМЫ**

Субарахноидальное кровотечение возникает при повреждении тонкостенных мозговых сосудов в участке непосредственного ушиба мозга о кость, при разрыве тонкостенных вен, идущих в субарахноидальном пространстве к продольному синусу, при закрытой травме черепа с быстрым перемещением жидкости в желудочках мозга в момент травмы («ликворный толчок»), с повреждением эпендимы и последующим капиллярным кровотечением.

**КЛИНИЧЕСКАЯ КАРТИНА И ДИАГНОСТИКА**

Характерно сочетание общемозговой, оболочечной и очаговой неврологической симптоматики. Общемозговая симптоматика нередко сопровождается психопатологическими симптомами в виде возбуждения, спутанности.

Определяющей в диагностике субарахноидального кровоизлияния является поясничная пункция. Наличие крови в ликворе подтверждает субарахноидальное кровоизлияние.

При нейровизуализации (КТ и МРТ) можно диагностировать наличие крови в базальных цистернах, силвиевой щели, субарахноидальных щелях.

**ЛЕЧЕНИЕ**

Лечение симптоматическое, включая поясничные пункции, до полного регресса общемозговых и оболочечных симптомов.

## 67.9. ПЕРЕЛОМЫ КОСТЕЙ ЧЕРЕПА

Переломы костей черепа делят на переломы свода, основания и комбинированные переломы свода и основания черепа. У детей возникают следующие переломы свода черепа: линейные трещины, вдавленные, оскольчатые переломы, разрывы черепных швов.

### 67.9.1. Переломы свода черепа

**Код по МКБ-10**

S02.0. Перелом свода черепа.

**КЛИНИЧЕСКАЯ КАРТИНА И ДИАГНОСТИКА**

Линейные переломы (трещины) костей свода черепа чаще встречаются у детей грудного возраста. В основном они локализируются в области теменных костей, реже — лобных, еще реже — в височной и затылочных областях. Иногда трещины проходят через несколько костей. Изучая краниограммы, следует обращать особое внимание на пересечение трещиной сосудистых борозд, так как при этом возможно повреждение внутрочерепных сосудов с последующим кровоизлиянием и образованием внутрочерепных, чаще эпидуральных гематом. Трещина костей свода черепа сопровождается субпапневротической гематомой, достигающей у грудных детей значительных размеров. Край гематомы приподнят и уплотнен за счет инфильтрации тканей кровью, что при пальпации создает впечатление вдавленного перелома.



У детей, особенно в возрасте 1 года, в результате высокой эластичности костей при сильном прогибании происходят вдавленные однофрагментные переломы по типу целлулоидного мячика, не сопровождающиеся подпапневротической гематомой. У детей до 5–6-летнего возраста чаще встречаются импрессионные переломы, представляющие веретенообразное вдавление с радиарно и циркулярно расходящимися трещинами, а у детей старшего возраста — переломы с погружением одного из фрагментов отломков интракраниально, нередко сопровождающиеся повреждением кожного покрова, мозговых оболочек и мозга.

Показанием к репозиции такого перелома является вдавление на глубину более 0,5 см.

Закрытые переломы костей у детей часто сопровождаются ушибом головного мозга различной степени тяжести. Однако между степенью костных повреждений и повреждениями мозга у детей нет прямой зависимости. Даже обширный перелом свода черепа у ребенка в возрасте 1 года может протекать без мозговых и локальных неврологических симптомов.

## ЛЕЧЕНИЕ

**Хирургическое лечение** вдавленных переломов костей черепа.

Стандарты.

1. При вдавленных переломах черепа больше толщины кости необходимо оперативное вмешательство.
2. Пациентов с открытым вдавленным переломом черепа можно лечить консервативно, если отсутствуют: признаки повреждения твердой мозговой оболочки, значительная внутрочерепная гематома, вдавление более 1 см, вовлечение воздухоносных пазух, косметический дефект, раневая инфекция, пневмоцефалия, сильное загрязнение раны.
3. Устранение вдавления и хирургическая обработка раны являются основными элементами операции.
4. Лечебные мероприятия при открытых вдавленных переломах должны включать использование антибиотиков.

Рекомендации.

1. Для снижения риска инфицирования рекомендуется раннее хирургическое вмешательство.
2. При отсутствии инфицирования раны возможна первичная костная пластика.
3. Консервативное лечение закрытого вдавленного перелома в каждом случае решается индивидуально.

При осложненных переломах свода черепа иногда происходит разрыв мозговых оболочек и крупных венозных коллекторов. Закрытие такого дефекта возможно только оперативным путем и представляет большие трудности.

## 67.9.2. Переломы основания черепа

**Код по МКБ-10**

S02.1. Перелом основания черепа.

### ЭТИОЛОГИЯ, МЕХАНИЗМ ТРАВМЫ

Переломы основания черепа у детей бывают следствием непрямого приложения силы и могут распространяться на переднюю, среднюю и заднюю черепные ямки. При этом могут повреждаться базальные отделы мозга, ствол и черепные нервы.

## КЛИНИЧЕСКАЯ КАРТИНА И ДИАГНОСТИКА

Переломы основания черепа относятся к тяжелым повреждениям. Клинические проявления могут включать ликворею (особенно при переломах основания передней черепной ямки), общемозговые и оболочечные симптомы, а очаговая неврологическая симптоматика отражает тяжесть повреждения медиобазальных структур мозга.

Диагностика основана на клинических проявлениях и нейровизуализации (КТ и МРТ).

## ЛЕЧЕНИЕ

Переломы основания черепа рассматриваются как открытая ЧМТ. Лечение включает, помимо стандартного лечения, антибактериальную терапию и контроль за возможной ликвореей.

При продолжительной (более 14 дней), рецидивирующей, не поддающейся консервативному лечению ликворее, особенно при рецидивах менингита, показано хирургическое лечение — закрытие ликворной фистулы.

## Концепция ранней реабилитации

Цель ранней реабилитации — это максимально возможное скорое восстановление утраченной функции и повышение качества жизни как ребенка, так и членов его семьи.

Ранняя нейрореабилитация для детей с ЧМТ — это дисциплина, находящаяся на стыке ряда специальностей, среди которых основными являются детская нейрохирургия, детская нейрореабилитология и педиатрия, то есть в раннее восстановительное лечение априори заложен мультидисциплинарный подход.

Основными задачами являются:

- 1) содействие спонтанному восстановлению;
- 2) профилактика вторичных осложнений (таких как контрактуры, трофические нарушения, метаболические нарушения, осложнения со стороны соматического статуса и т.д.).

Ранняя реабилитация условно делится на два основных периода — реабилитацию острого периода и самую раннюю реабилитацию. В первом случае речь идет о реабилитационных мероприятиях в условиях отделения реанимации. На этом отрезке времени основной акцент лежит на мероприятиях, способствующих стабилизации и восстановлению витальных функций, а также направленных на обеспечение адекватного ухода и подготовку пациента к дальнейшему восстановительному лечению.

Начало ранней реабилитации предполагает стабилизацию витальных функций.

Восстановительное лечение включает стабилизацию соматического статуса; восстановление метаболических нарушений; раннее восстановление анатомических соотношений, раннюю диагностику и хирургическое лечение посттравматической гидроцефалии и других осложнений тяжелой ЧМТ; нейрореабилитационные мероприятия.

В рамках ранней реабилитации принципиально важно выявление основного патогенетического звена, препятствующего дальнейшему восстановлению. Решение такого вопроса предполагает мультидисциплинарный подход с привлечением смежных специалистов, участвующих в восстановительном лечении, то есть мультидисциплинарной команды.

Высокие компенсаторные возможности, нейропластичность мозга позволяют оптимизировать восстановительное лечение, вместе с тем возможность дальнейшего развития поврежденного мозга у ребенка зависит как от первичного повреждения, так и от эффективности реабилитации.

# Глава 68

## Термическая травма

*Л.И. Будкевич*

### 68.1. ОЖОГИ У ДЕТЕЙ

#### **Коды по МКБ-10**

T20–T32. Термические и химические ожоги наружных поверхностей тела, уточненные по их локализации.

#### **ЭПИДЕМИОЛОГИЯ**

Термическая травма остается одной из наиболее актуальных и социально значимых проблем детской хирургии, особенно в условиях чрезвычайных ситуаций. Длительное существование патологических расстройств у них приводит к необратимым изменениям даже при локальных поражениях кожи. Обожженные дети из-за незрелости тканевых структур, несовершенства защитно-приспособительных реакций органов и систем организма подвергаются большей опасности, чем взрослые.

По данным Всемирной организации здравоохранения, среди всех видов травм ожоги занимают третье место, уступая только дорожно-транспортным происшествиям, падениям с высоты, и составляют 10–12%, из которых на долю детей приходится 3/4 случаев, 85% — пациенты до 5 лет. Распространенность ожогов составляет 2,9–4,5 случая на 1000 детей, причем у мальчиков этот показатель выше. Ежегодно в стационарах получают лечение от 35 000 до 39 000 детей с ожогами. Из всех обожженных, пролеченных в медицинских организациях, дети составляют от 33,5 до 38,0% (по данным Соловьевой К.С., 2012).

#### **ЭТИОЛОГИЯ**

Ожог — повреждение тканей, вызванное воздействием высокой температуры, химической, электрической, лучевой энергии.

**Термические ожоги** могут возникать при воздействии термических факторов, таких как горячая жидкость, пламя, контакт с нагретыми поверхностями, пар, зависят от длительности действия: термические агенты с более низкой температурой, но при длительном воздействии оказывают такое же повреждающее действие, как кратковременное действие термических агентов высокой температуры.

**Химические ожоги** возникают при действии едких щелочей, концентрированных кислот и других химических веществ, ведущих к гибели тканей человека. В отличие от термических, электрических и лучевых ожогов, они появляются не в результате воздействия внешней энергии, а из-за физико-химических изменений, происходящих в зоне травмы. Химические ожоги могут образовываться в течение длительного времени, если вовремя не удален повреждающий фактор. Химические вещества продолжают разрушать ткани до тех пор, пока они не инактивируются путем нейтрализации и разбавления.

**Электроожоги** образуются в результате превращения электрической энергии в тепловую в тканях пострадавшего. Электрические ожоги возникают в основном в местах входа тока (от источника электроэнергии) и его выхода (к земле), то есть в участках наибольшего сопротивления. При этом образуются ожоговые поверхности различной площади и глубины, в большинстве случаев так называемые метки, или знаки, тока. Электрическая энергия, превращаясь в тепловую, коагулирует и разрушает ткани. Особенность проявления электрических ожогов обусловлена не только глубиной самого коагуляционного некроза, но и поражением окружающих ожог тканей, а также общими изменениями, возникающими в результате прохождения электричества.

**Лучевые ожоги** в быту возникают при прямом попадании солнечных лучей на кожу. Ожог открытых участков тела может быть при воздействии световой энергии, образующейся при взрыве ядерной бомбы.

## КЛАССИФИКАЦИЯ И КЛИНИКО-МОРФОЛОГИЧЕСКАЯ КАРТИНА ОЖОГОВ КОЖИ

### Методы объективной диагностики глубины поражения при ожогах кожи

Глубина поражения кожи при термической травме чаще всего оценивается на основании осмотра раневой поверхности и путем выполнения пальцевой пробы, косвенно позволяющих судить о нарушениях капиллярного кровотока, то есть о степени ожога. Клиническая практика свидетельствует о том, что точность предложенных методик определения глубины ожоговых ран в первые сутки после травмы субъективна из-за отсутствия точных границ между жизнеспособными и витализированными тканями. Вместе с тем объективные способы оценки глубины поражения тканей на основе использования химических и физических феноменов, а также красителей не нашли широкого применения в хирургии в силу невысокой информативности (70%) или вследствие технических сложностей при их выполнении.

В ожоговом центре ДГКБ № 9 им. Г.Н. Сперанского проведены исследования по решению проблемы ранней диагностики степени ожога и выбору тактики лечения обожженных в зависимости от глубины поражения тканей. Применение лазерной доплеровской флоуметрии позволило оценить выраженность нарушений капиллярного кровотока и определить состояние перфузии тканей кровью в пораженной зоне в ранние сроки после ожога и диагностировать истинную глубину поражения до развития клинических признаков глубокого ожога. Выработанные диагностические критерии глубины ожогов по данным лазерной доплеровской флоуметрии способствуют обоснованию оптимальных сроков выполнения хирургической некрэктомии, когда еще нет признаков инфицирования раневой поверхности, сокращению периода восстановления утраченного кожного покрова и продолжительности стационарного лечения обожженных.

Благодаря достоверному определению глубины поражения тканей в ранние сроки после травмы в настоящее время у пострадавших с ожогами III степени (по МКБ-10) выполняются неотложные хирургические некрэктомии. Так, при ожогах III степени на площади от 10 до 30% поверхности тела — через  $26,8 \pm 1,2$  ч; в случае глубоких ожогов на площади более 31% поверхности тела — через  $48,2 \pm 4,8$  ч.

Современные достижения анестезиологии и реанимации позволяют удалять значительные объемы некротических тканей — до 30–50% поверхности тела за одно оперативное вмешательство, а в ряде случаев сочетать хирургическую некрэктомию с одномоментной аутодермопластикой.

В 1960 г. на XXVII Съезде хирургов СССР была принята классификация ожогов. Согласно ей все ожоги делятся на четыре степени, причем III степень подразделяется на А и Б (рис. 68.1). На II Съезде комбустиологов в 2009 г. поставлен вопрос о переходе на МКБ-10 (рис. 68.2). Необходимость этого была связана с тем, что де-юре в РФ должна применяться классификация глубины ожогов по МКБ-10, но де-факто, в практической работе ожоговых центров (отделений) при оформлении всей документации, в том числе связанной с финансовой стороной, продолжалась использоваться старая классификация. Было принято во внимание, что переход на международную классификацию займет некоторое время. Однако разработка современных стандартов лечения пострадавших от ожогов должна проводиться на основе этой международной классификации. Сравнительная характеристика глубины поражения при ожогах представлена на рис. 68.3.

**Морфологические признаки ожогов в зависимости от глубины поражения**

I степень — гиперемия и инфильтрация кожи.

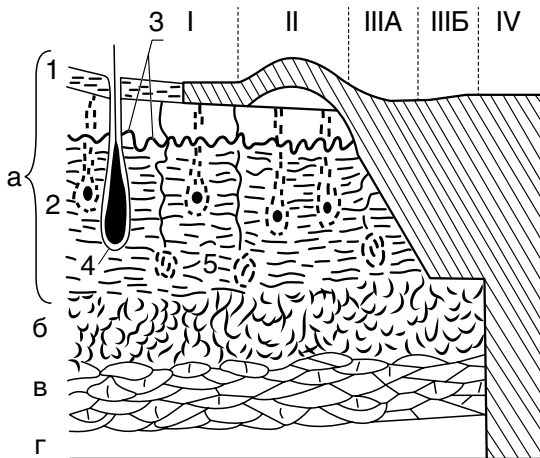
II степень — отслойка эпидермиса, частичный некроз кожи с сохранением слоев дермы и ее дериватов.

III степень — полная гибель собственной кожи (эпидермиса и дермы), омертвление кожи и глуболежащих тканей (таких как подкожно-жировая клетчатка, фасция, сухожилия, мышцы, кости).

**КЛИНИЧЕСКИЕ ПРИЗНАКИ ГЛУБИНЫ ПОРАЖЕНИЯ ТКАНЕЙ**

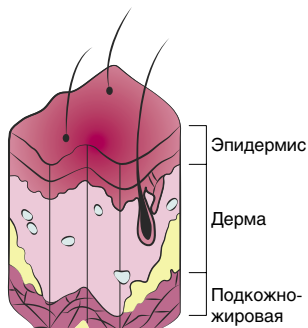
I степень — эритема и отек кожи, не напряженный и не разрушенный пузырь с жидким опалесцирующим или светло-желтым содержимым (рис. 68.4).

II степень — большой, напряженный, часто разрушенный пузырь, содержимое которого жидкое или желеобразное, желтого цвета. Если пузырь разрушен, дно ожоговой раны розовое, влажное, болевая чувствительность при прикосновении инъекционной иглой сохранена или незначительно снижена. В ряде случаев эта степень поражения может быть представлена тонким струпом светло-желтого, коричневого или серого оттенка (рис. 68.5).

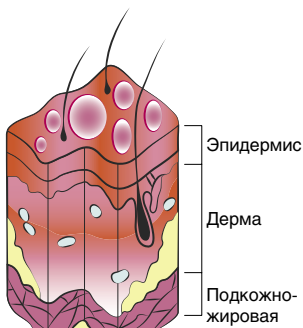


**Рис. 68.1.** Классификация глубины ожоговых ран 1960 г.

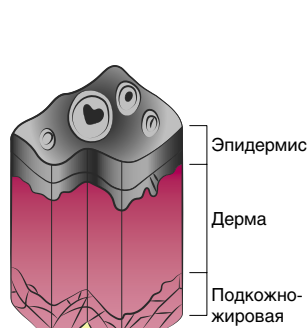
Ожог первой степени



Ожог второй степени



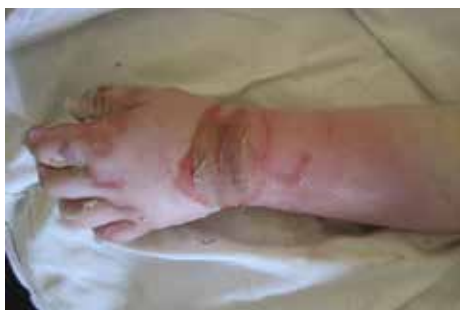Ожог третьей степени



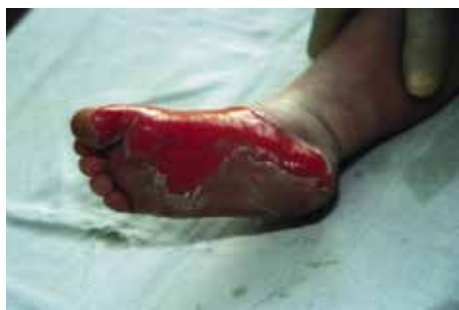**Рис. 68.2.** Международная классификация глубины ожогов (Международная классификация болезней 10-го пересмотра)

Международная классификация глубины ожоговых ран	Классификация XXVII съезда хирургов СССР (в 1960 г.)
I ст. – Эпидермальный ожог	I ст. – Гиперемия кожи II ст. – Образование пузырей
II ст. – Дермальный поверхностный ожог	III А ст. – Частичный некроз кожи
III ст. – Глубокий дермальный ожог кожи и подлежащих тканей	III Б ст. – Полный некроз кожи IV ст. – Некроз кожи и подлежащих тканей

**Рис. 68.3.** Сравнительная характеристика классификаций ожогов по глубине поражения

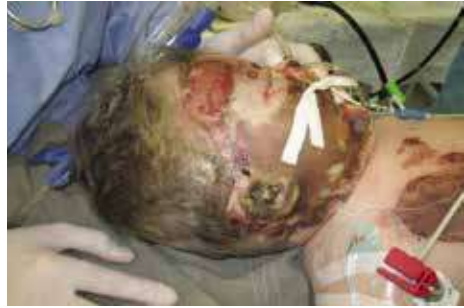

**Рис. 68.4.** Ожог горячей жидкостью I степени (по Международной классификации болезней 10-го пересмотра) в области кисти, лучезапястного сустава и предплечья у ребенка 1,5 лет



**Рис. 68.5.** Ожог горячей жидкостью II степени (по Международной классификации болезней 10-го пересмотра) в области правой стопы у пациента 1 года 8 мес

III степень — пузырь с геморрагическим содержимым. При вскрывшемся пузыре дно ожоговой раны сухое, тусклое, с отдельными бледными пятнами или белесоватое, иногда с мраморным рисунком; болевая чувствительность резко снижена или вовсе отсутствует. Струп более плотный, темный, с оттенками желтого, серого или коричневого цвета (рис. 68.6).



**Рис. 68.6.** Ожог пламенем III степени в области лица и передней поверхности грудной клетки у пациента 10 мес

### Определение глубины поражения кожного покрова при ожоговой травме

Точное определение глубины поражения тканей в первые часы и сутки после термической травмы практически невозможно. Определенную трудность в диагностике степени ожога представляет то обстоятельство, что повреждения на различных участках тела могут быть неоднородными. Повреждения кожи при термической травме оцениваются на основании осмотра раны, визуальной оценки состояния ее дна, пальцевой пробы, косвенно позволяющей судить о состоянии капиллярного кровотока в ране.

**История вопроса.** Достаточно широко используется спирт-йодная проба (устанавливается распространенность зоны повреждения по изменению микроциркуляции и цвета кожного покрова), предложенная в 1984 г. Н.Д. Казанцевой. Игольчатый электронный термометр предназначен для измерения температуры мягких тканей в зоне повреждения и вне ее. Другим способом определения глубины термического поражения является метод инфракрасного зондирования (в 1–3-е сутки после травмы судят о глубине ожога по соотношению величин отражения сигналов, полученных при облучении обожженной и здоровой кожи). Операционный микроскоп используют для оценки глубины повреждения тканей при низковольтных контактных ожогах кисти. Применяются различные красители: цититон, синька Эванса, флуоресцеин, которые помогают определить границу тканей с нарушенным кровообращением. К сожалению, точность перечисленных методов диагностики глубины поражения в первые сутки после получения ожога недостаточно высока из-за отсутствия четко выраженной границы между некротизированными и здоровыми тканями. Объективные методики, основанные на использовании различных химических и физических феноменов, красителей, не нашли широкого применения в клинической практике вследствие невысокой информативности либо сложностей в их техническом исполнении. Точность оценки глубины ожогов с помощью указанных способов не превышает 70% (Цветаев Е.В., 1992).

На сегодняшний день можно достоверно определить выраженность нарушений капиллярного кровотока в области поражения, а следовательно, диагностировать глубину и площадь повреждения тканей в первые дни после ожога с помощью лазерной доплеровской флоуметрии, основанной на использовании эффекта Доплера, возникающего при зондировании лазерным лучом движущихся по капиллярам эритроцитов (Козлов В.И., 1998). Критерием глубокого ожога кожи является снижение тканевой перфузии в зоне поражения относительно здоровой кожи на 47% и ниже. Метод может быть реализован с помощью аппаратов ЛАКК-01 и ЛАКК-02, датчики которых позволяют исследовать ткани на глубине порядка 1,5 мм. Выходная информация фиксируется в условных перфузионных единицах как показатель микроциркуляции. Установлены абсолютные значения показателя микроциркуляции в зависимости от глубины поражения. Так, при ожогах I степени (МКБ-10) показатель

микроциркуляции — от 5,6 до 6,0 перфузионных единиц, ожоги II степени показатель микроциркуляции — от 0,2 до 2,4 перфузионных единиц, в случае ожогов III степени показатель микроциркуляции — ноль перфузионных единиц.

### Определение площади поражения при термической травме

Важной задачей диагностического процесса у пациентов с термической травмой наряду с определением степени ожога является определение и его площади, поскольку тяжесть травмы определяется не только глубиной поражения тканей, но и размерами повреждения кожного покрова. В силу этого необходимо правильно определять площадь каждого ожога. От площади ожога и глубины повреждения тканей при термической травме зависит не только адекватность выбранного лечения, но и исход заболевания в целом. Площадь каждого ожога должна подвергаться измерению в процентном соотношении к общей поверхности тела. Существует целый ряд способов определения размеров поверхности ожога с помощью таблиц Беркоу (1924), по Б.Н. Постникову (1949), Г.Д. Вилявину (1956). Но они применяются лишь у взрослых больных. В педиатрии использование их затруднено из-за того, что в процессе роста ребенка меняется соотношение различных частей тела.

На практике для быстрого определения площади ожогов широко используется так называемое правило девяток, или правило ладони. К наиболее простому способу диагностики площади поражения относится так называемое правило девятки (Wallace A.B., 1951), по которому площадь кожного покрова отдельных частей тела и конечностей взрослого человека равна 9% поверхности тела человека и составляет: кожа головы и шея — 9%, спина — 9%, поясница и ягодицы — 9%, руки — по 9%, бедра — по 9%, голени и стопы — по 9%, промежность и наружные половые органы — 1% поверхности тела (рис. 68.7).

Другим диагностическим способом является правило ладони (рис. 68.8).

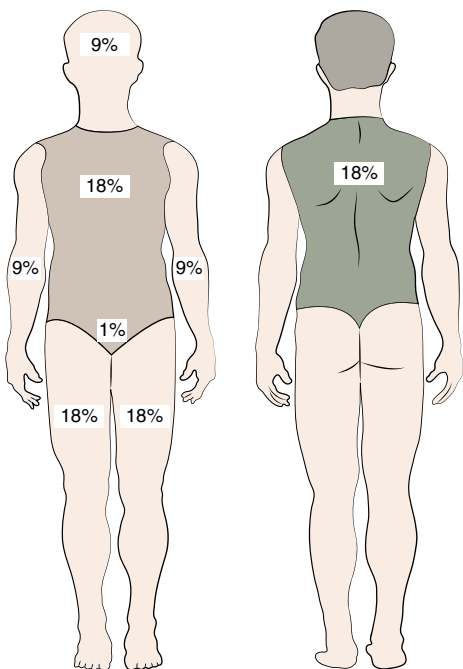


Рис. 68.7. Площадь поражения в соответствии с правилом девяток

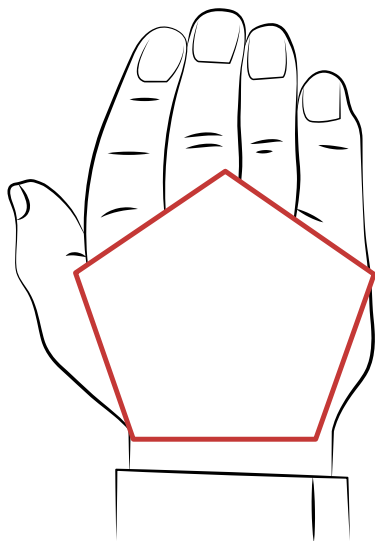


Рис. 68.8. Определение площади ожога по правилу ладони



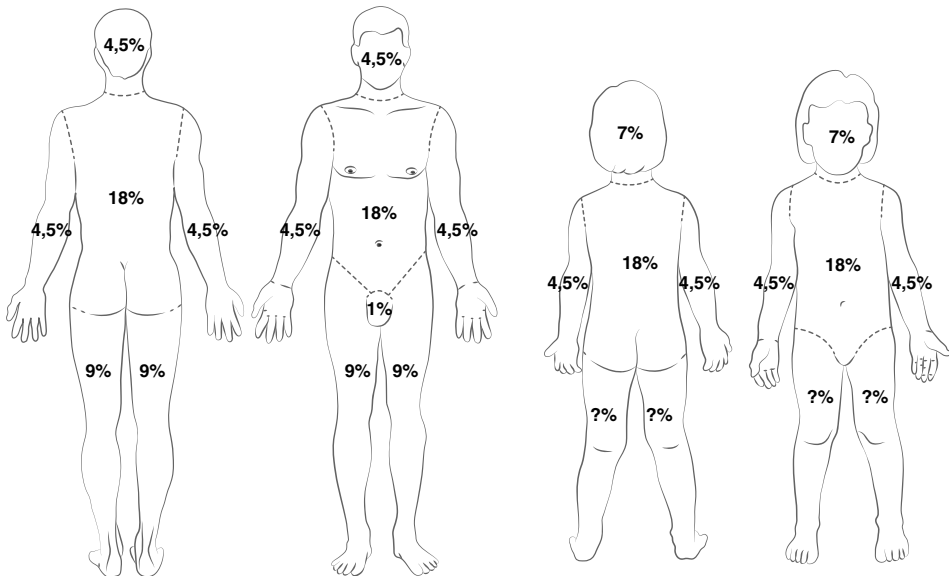
Чаще всего площадь ожоговых ран в зависимости от возраста пациентов верифицируется с помощью скицы. В специализированных ожоговых отделениях для определения площади поражения пользуются расчетами поверхности тела у больных в зависимости от возраста, предложенными Ландом и Броудером (рис. 68.9).

Перечисленный выше спектр диагностических способов определения площади поражения недостаточно объективен, поэтому при его применении допускаются ошибки в точности установления площади ожога, что служит причиной оказания неадекватной медицинской помощи обожженным не только в плане решения вопроса целесообразности назначения инфузионной терапии, но и ее объема.

В настоящее время возрастают требования к методам диагностики, поскольку процесс диагностического обеспечения детей с термической травмой, основанный на использовании традиционных подходов, связан с высокой частотой возникновения ошибочных заключений при определении площади поражения, что неизбежно ведет к развитию тяжелых осложнений в течение заболевания и к неудовлетворительным его исходам. В связи с этим в комбустиологии детского возраста была разработана электронная скица определения площади поражения тканей при термической травме, позволяющая более точно и вместе с тем объективно установить этот количественный показатель (рис. 68.10).

**МЕДИЦИНСКАЯ ПОМОЩЬ НА ДОГОСПИТАЛЬНОМ ЭТАПЕ**

От своевременности оказания медицинской помощи детям с термической травмой, а также от ее качества на догоспитальном этапе во многом зависят как сроки выздоровления, так и исход ожоговой травмы. Так, если обожженным с обширными ожогами вовремя не ввести обезболивающие средства и не начать инфузионную противошоковую терапию непосредственно во время эвакуации, то явления шока могут возникнуть даже при небольших по площади ожоговых ранах, а течение травмы будет тяжелым и может сопровождаться такими осложнениями, как острая почечная недостаточность.



**Рис. 68.9.** Определение площади поражения с помощью скицы в зависимости от возраста пострадавшего

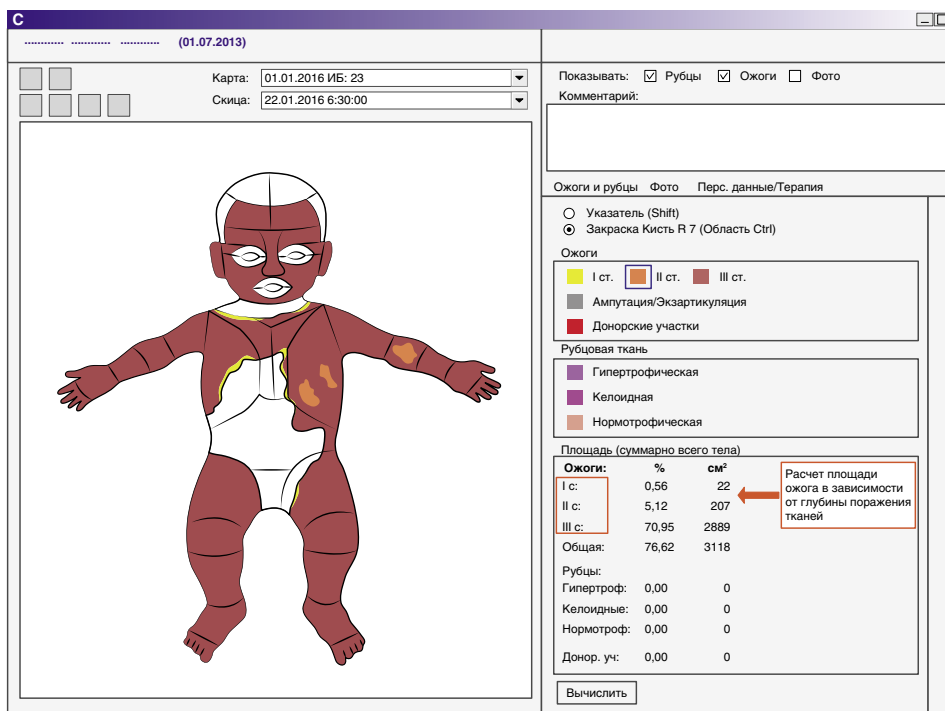


Рис. 68.10. Электронная скица определения площади ожога у детей

### Скорая медицинская помощь на месте травмы

Прибывший на место происшествия персонал скорой медицинской помощи должен последовательно выполнить следующие мероприятия.

Прекратить дальнейшее воздействие термического агента на кожный покров ребенка. В случаях ожога горячей жидкостью необходимо снять или при возможности облить прохладной водой одежду, пропитанную горячей жидкостью. Это препятствует прогреванию глуболежащих тканей и распространению некроза на глубину. При ожогах пламенем необходимо погасить на пострадавшем огонь и прекратить горение одежды, укутав плотно горящий участок одеялом, пальто, облить холодной водой. Затем осторожно снять с пораженного одежду, не срывая прилипший к ней поврежденный эпидермис.

*Предварительная оценка состояния пострадавшего.* При осмотре в первую очередь следует оценить состояние витальных функций: дыхание, гемодинамику, сознание. Нарушение сознания может указывать на комбинированную травму, отравление СО и другими продуктами горения (при ожогах пламенем в замкнутом помещении). Необходимо особое внимание обратить на проходимость дыхательных путей и при выявлении нарушений обеспечить свободное дыхание. При подозрении на отравление СО и другими продуктами горения целесообразно наладить подачу кислорода через маску или носовой катетер. При диагностике нарушений витальных функций организационные мероприятия проводятся в полном объеме.

Для инфузионной терапии катетеризируется периферическая вена. Катетеризация центральных вен осуществляется врачом, владеющим техникой катетеризации центральных вен, при наличии необходимого стерильного материала.

Боль как симптом воспалительного повреждения была описана впервые врачами Древней Греции и Рима. Ее возникновение свидетельствует о воздействии извне какого-то разрушающего или раздражающего фактора. Боль является неотъемлемой частью реакции организма на повреждение тканей при ожоговой травме. Ее выраженность зависит от глубины поражения, площади и локализации ожоговых ран. Адекватное обезболивание на догоспитальном этапе при термических ожогах у детей служит залогом эффективности скорой медицинской помощи. Клиническая практика свидетельствует о том, что адекватное обезболивание может быть достигнуто только при применении наркотических анальгетиков. Необходимо помнить, что метамизол натрия (Анальгин\*) не может в полной мере купировать болевой синдром, поэтому в целях обезболивания парентерально вводят наркотики [1% раствор тримеперидина (Промедола\*) из расчета 0,1 мл на год жизни ребенка]. У детей старше 3 лет возможно использование трамадола (Трамала\*) из расчета 1–2 мг/кг. Можно комбинировать введение наркотических и ненаркотических анальгетиков.

При локальных ожогах кожи следует ограничиться применением только метамизола натрия (Анальгина\*). При обширных ожогах, когда констатируются клинические признаки шока или имеется угроза его развития, целесообразно провести весь указанный комплекс, вводя препараты внутривенно, дополнительно используются глюкокортикоиды (гидрокортизон из расчета 3–5 мг/кг, преднизолон — 1–2 мг/кг массы тела ребенка — разовые дозы). Назначение средств, стимулирующих сократительную функцию миокарда, показано лишь в случаях выраженной сердечной слабости (при умеренной тахикардии и падении АД).

При отравлении угарным газом и продуктами горения, проявляющемся клинически головной болью, резкой пульсацией в висках, головокружением, кашлем, болями в груди, а при тяжелом отравлении — потерей сознания, адинамией, сонливостью, двигательным параличом, комой, судорогами, необходимо проводить инсуффляцию увлажненного кислорода, внутривенное введение 5% раствора декстрозы (Глюкозы\*) (от 20 до 100 мл в зависимости от возраста ребенка) с аскорбиновой кислотой (от 0,5 до 3 мл), 2,4% раствор аминофиллина (Эуфиллина\*) из расчета 1 мл на год жизни ребенка [последний необходимо вводить в сочетании с 10 мл 10–20% раствора декстрозы (Глюкозы\*)].

Признаками термоингаляционного поражения являются локализация ожоговых ран на лице, шее, носу, губах, языке и носоглотке, осиплость голоса, афония. В более тяжелых случаях отмечаются цианоз, затрудненное дыхание, отек легких, асфиксия. Таким больным рекомендуются увлажненный кислород, спазмолитики [аминофиллин (Эуфиллин\*) 2,4% из расчета 1 мл на год жизни, атропин — 0,1% по 0,05 мл на год жизни] и глюкокортикоиды (гидрокортизон из расчета 3–5 мг/кг, а преднизолон — 1–2 мг/кг массы тела).

Если ребенок получил термический ожог дома, то необходимо сразу же орошать ожоговую поверхность в течение 10 мин прохладной водой, температура которой должна быть не ниже 20 °С. Когда орошение провести не удастся, необходимо временно в целях обезболивания наложить на поверхностные ожоговые раны I–II степени стерильные салфетки, смоченные 0,25–0,50% раствором прокаина (Новокаина\*). На ожоги III степени, представленные ожоговым струпом, проводится аппликация сухой асептической повязки. При обширных ожоговых ранах первичной повязкой может служить чистая проглаженная пеленка, полотенце или простыня.

Нарушение теплового баланса является неотъемлемой частью шока. Именно поэтому необходимо создать максимальные комфортные условия для уменьшения потери тепла организмом ребенка. Для этого целесообразно согреть больного, что является существенной частью противошоковых мероприятий, необходимых в

процессе оказания первой медицинской помощи на месте происшествия и подготовки пострадавшего к эвакуации.

Теплое питье дается при отсутствии рвоты дробно 5–10 мл с интервалом 5–10 мин. Используются теплые солевые и щелочные растворы. Детям с явлениями шока при предполагаемом времени эвакуации не более 1 ч инфузионная терапия не требуется. Пациенты с клинической картиной шока нуждаются в противошоковой терапии, основой которой являются солевые растворы [натрия хлорида раствор сложный (калия хлорид + кальция хлорид + натрия хлорид) (Раствор Рингера\*), калия хлорид + натрия ацетат + натрия хлорид (Ацесоль\*), калия хлорид + натрия гидрокарбонат + натрия хлорид (Трисоль\*) и др.]. Скорость инфузии — 10 мл/кг в час. Она может быть увеличена до 30 мл/кг в час в зависимости от состояния гемодинамики. При подозрении на наличие термоингаляционных поражений, декомпенсации центральной гемодинамики с развитием отека легких темп инфузионной терапии снижается.

На месте происшествия могут проводиться и реанимационные мероприятия. Показаниями к ним служат брадикардия или остановка сердца, неадекватное дыхание или отсутствие дыхательных движений. Реанимационные пособия заключаются в проведении закрытого (наружного) массажа сердца и ИВЛ методами «рот в рот» или «рот в нос» или с помощью воздуховодов и дыхательных аппаратов.

**Показания** к интубации трахеи и переводу на ИВЛ:

- термоингаляционное поражение с быстро нарастающей клинической картиной дыхательной недостаточности (стеноз, бронхообструктивный синдром, отек легких);
- отек мозга, кома;
- декомпенсированная, рефрактерная к проводимой терапии сердечно-сосудистая недостаточность (стойкая артериальная гипотензия, брадикардия, брадиаритмия).

Эвакуация пострадавшего с явлениями шока до ближайшей медицинской организации осуществляется специальным транспортом в сопровождении профессионально подготовленного медицинского персонала. Максимальное время эвакуации не должно превышать 1,5–2,0 ч.

**Стационарное лечение** показано:

- детям с клинической картиной шока;
- новорожденным (до 1 мес жизни) с ожогами I–II степени, с площадью поражения кожи более 1% поверхности тела;
- пострадавшим детям грудного и ясельного возраста (от 1 мес до 3 лет) с ожогами I–II степени, с площадью поражения свыше 3% поверхности тела;
- детям от 3 до 7 лет с ожогами I–II степени, с площадью более 5% поверхности тела;
- детям старше 7 лет с ожогами I–II степени, с площадью свыше 10% поверхности тела;
- детям любого возраста с ожогами III степени, с площадью более 1% поверхности тела;
- детям любого возраста с ожогами III степени, локализующимися в области лица, головы, шеи, половых органов, кистей, стоп, суставов, с площадью более 0,5% поверхности тела;
- детям любого возраста с термоингаляционным поражением, отравлением угарным газом и продуктами горения независимо от площади поражения, глубины и локализации ожога;
- детям с электротравмой независимо от площади и глубины поражения.

При оформлении окончательного диагноза у обожженных необходимо отметить характер агента, вызвавшего ожог (горячая жидкость, пламя, электроожог и т.д.), глубину ожога (степень), локализацию (по областям и поверхностям тела) и площадь (в процентах к общей поверхности тела).

**Пример правильного оформления клинического диагноза:** ожог пламенем I–II–III степени правой верхней, обеих нижних конечностей, передней поверхности туловища, промежности — 40% поверхности тела. Шок. Термоингаляционное поражение. Отравление продуктами горения.

При оказании скорой медицинской помощи детям с термической травмой недопустимо обрабатывать ожоговую поверхность средствами, которые могут затруднить диагностику глубины ожоговых ран. Не следует пытаться удалить с поверхности ожога механическим или химическим путем приставшие к коже и слизистым оболочкам битум, гудрон, лаки и красящие вещества, которые явились причиной ожога, так как это способствует усилению боли, углублению шока и ведет к дополнительной травматизации тканей. Нецелесообразно проводить аппликацию первичных повязок с какими-либо немедицинскими средствами, так как это усложнит дальнейшее лечение и усугубит имеющиеся повреждения кожного покрова. Экстренные мероприятия по профилактике столбняка целесообразно отложить до обращения пострадавших в поликлинику или до момента поступления в стационар.

### КЛИНИЧЕСКОЕ ТЕЧЕНИЕ ТЯЖЕЛОЙ ОЖОВОЙ ТРАВМЫ

Многочисленные исследования по изучению патогенеза тяжелой ожоговой травмы свидетельствуют о том, что у обожженных нет органа или системы, которые бы не реагировали на термический агент.

#### Ожоговый шок

У детей первых 3 лет жизни при площади ожоговых ран 10% поверхности тела, а у пострадавших старшего возраста при поражении кожи более 15% поверхности тела с первых минут после травмы **развивается шок**. В результате обширного повреждения кожи и глуболежащих тканей отмечаются расстройства центрального и периферического кровообращения, а также обменных процессов в организме больного. Интенсивная афферентная импульсация из поврежденных тканей как в момент травмы, так и после нее; перемещение в обожженные ткани белков, воды, электролитов; образование в них токсических веществ приводят к нарушению деятельности внутренних органов и систем обожженных. Как правило, шок длится от 1 до 3 дней после травмы. Особое место в его патогенезе принадлежит нарушению кровообращения. С первых часов получения обширных ожогов у больных уменьшается ОЦК вследствие снижения объема циркулирующей плазмы и объема циркулирующих эритроцитов. Объем циркулирующей плазмы снижается в большей мере, поэтому происходит сгущение крови. Одной из главных причин уменьшения объема циркулирующей плазмы является повышение проницаемости капилляров, возникающее не только в области ожога, но и в здоровых тканях, а также выход в них значительного количества белка (особенно альбумина), воды, электролитов. В силу того что альбумины поддерживают онкотическое давление плазмы, уменьшение их содержания в сосудистом русле является важнейшей причиной снижения объема циркулирующей плазмы. Уменьшение ОЦК, ухудшение сократительной способности миокарда ведут к понижению минутного объема кровообращения или сердечного выброса, в результате чего снижается количества крови, поступающее к различным органам и тканям. Следствием уменьшения притока крови к тканям и ухудшения реологических свойств крови являются выраженные расстройства микроциркуляции. По причине нарушения

кровообращения развивается кислородная недостаточность. Другой ее причиной является угнетение активности дыхательных ферментов митохондрий, вследствие чего даже доставленный к тканям кислород не может полностью участвовать в окислительных реакциях. В результате этого развивается энергетический дефицит в организме пострадавшего. Накопление недоокисленных продуктов, особенно молочной кислоты, приводит к сдвигу кислотно-основного состояния в сторону ацидоза. Метаболический ацидоз усугубляет дальнейшие нарушения функций сердца. Расстройства кровообращения служат одной из основных причин нарушения функций почек. Вследствие выраженных нарушений системной гемодинамики и микроциркуляции, водно-электролитного баланса и кислотно-основного состояния снижаются выделительная, концентрационная, фильтрационная и другие функции почек, проявляющиеся в развитии олигурии и анурии.

### **Ожоговая токсемия**

Резорбция продуктов распада некротических тканей и жизнедеятельности микроорганизмов с поверхности ран в кровеносное русло ведет к ухудшению состояния пострадавших. Как правило, такой период может длиться до 2 нед. Клинически это проявляется гипертермией, быстро развивающейся анемией, воспалительными изменениями со стороны внутренних органов (токсический гепатит, миокардит, пневмония, стрессорные язвы ЖКТ, афтозный стоматит, гнойные отиты и т.д.). У больного диагностируются признаки ожоговой энцефалопатии в виде бреда, галлюцинаций, тремора подбородка, конечностей, монотонного плача, в ряде случаев — спутанность сознания, тонико-клонические судороги. Ухудшаются или отсутствуют аппетит и сон. В области раны появляются признаки гнойного воспаления в виде формирования влажного струпа с выраженной экссудацией в зоне поражения.

Лечение в этот период заключается в продолжении детоксикационной, антибактериальной, заместительной, стимулирующей терапии.

В случае выявления глубоких ожоговых ран показана активная хирургическая тактика, заключающаяся в хирургической некрэктомии с одномоментной или отсроченной аутодермопластикой в первые 3–7 сут после травмы.

### **Ожоговая септикотоксемия**

При отказе от раннего хирургического вмешательства, направленного на восстановление утраченного кожного покрова, или при неадекватной инфузионной и антибактериальной терапии возможно бурное развитие гнойной инфекции в поврежденных тканях. В этот период отмечается отторжение некротических тканей с поверхности ран благодаря ферментам, выделяемым патогенной микрофлорой, обсеменяющей зону повреждения. Во внутренних органах формируются гнойные очаги инфекции, что свидетельствует о пониженной сопротивляемости организма. Клинически это проявляется всеми признаками, свойственными сепсису (в течение длительного времени держится гипертермия, выражена стойкая анемия, развиваются явления полиорганной дисфункции). Начавшаяся краевая эпителизация ран приостанавливается. Пересаженные на ожоговые раны аутодермотрансплантаты лизируются, появляется обильное гнойное отделяемое с раневой поверхности. Уже через 2,0–2,5 нед после травмы ребенок заметно худеет. Здоровая кожа теряет свою эластичность. Истончается подкожно-жировая клетчатка, появляются пролежни. Больной истощается. Прогноз заболевания ухудшается. Помочь пострадавшему можно, лишь восстановив хирургическим путем утраченный кожный покров на фоне трансфузий крови и ее препаратов, а также адекватной антибактериальной, иммунотерапии и нутритивной поддержки, способствующих повышению сопротивляемости организма инфекции.

По данным Американской ассоциации ожогов (*American Burn Association* — АВА), к тяжелым ожогам у детей относятся повреждения кожи на площади 20% и больше общей площади поверхности тела, а также ожоги на площади 10–20% поверхности тела, включающие поражение глаз, ушей, лица, конечностей и промежности. Вплоть до 2006 г. общепризнанными критериями диагностики шока являлись изменения таких физиологических параметров, как частота сердечных сокращений, темп диуреза и АД. На Международной согласительной конференции в Париже, проходившей 27–28 апреля 2006 г., было приняты рекомендации, согласно которым гипотония не могла быть критерием верификации шока. Согласно современным представлениям, шок — жизнеугрожающая генерализованная форма острой недостаточности кровообращения, сопровождающаяся неадекватной утилизацией кислорода клетками организма больного. Достаточная оксигенация тканей у детей оценивается показателями экстракции кислорода. За среднее нормальное значение показателей принимают 25%, повышенными показателями считаются 30–50%, приближающийся шок — 50–60%, шок — более 60%.

Несмотря на то что инфузионная терапия, направленная на коррекцию гиповолемии, обеспечивает адекватную перфузию жизненно важных органов и позволяет предотвратить развитие ожогового шока, тем не менее необходим тщательный баланс между малыми и большими объемами, так как оба фактора приводят к прогрессированию шока и последующему развитию синдрома полиорганной недостаточности.

В ожоговом центре ДГКБ № 9 им. Г.Н. Сперанского применяется модифицированный расчет инфузионной противошоковой терапии: объем рассчитывается по формуле:  $3 \text{ мл/кг} \times \text{процент ожоговой поверхности (II и III степени по МКБ-10)}$ . Качественный состав противошоковой терапии представлен кристаллоидами (50% общего объема переливаемой жидкости) и 5% альбумином (50%). Ожидаемый темп диуреза — 0,75 мл/кг в час.

Важным фактором профилактики развития шока у детей с тяжелой ожоговой травмой является обезболивание на догоспитальном этапе. Адекватное обезболивание у детей может быть достигнуто только при применении наркотических анальгетиков, преимущественно фентанила внутривенно. Применение ненаркотических анальгетиков и оказание помощи без обезболивания приводят к сохранению выраженного болевого синдрома.

Клиническая практика свидетельствует о том, что возможно предотвратить развитие шока у обожженных в случае их госпитализации в стационар в течение первых 2 ч после травмы и проведения в то же время адекватной инфузионной терапии, направленной на нормализацию гемодинамических нарушений.

### **Особенности течения ожоговой травмы у детей первых 3 лет жизни**

Картина шока у детей первых 3 лет жизни характеризуется более тяжелым клиническим течением. При неадекватности проводимой противошоковой терапии возможны случаи рецидива шока. Он развивается у пострадавших этой возрастной группы при площади поверхностных ожогов 10% поверхности тела и более, а также при глубоких ожогах более 5% поверхности тела. В раннем возрасте отмечается преобладание симпатической нервной системы, предопределяющей развитие защитных реакций. Это обуславливает возникновение более тяжелого симптомокомплекса шока. На частоту его возникновения влияет более высокая чувствительность дыхательного центра к гипоксемии и гиперкапнии. Вследствие морфологической и функциональной незрелости нервной системы, несовершенства адаптационных механизмов наступают быстрое истощение реакции на боль, генерализация кратковременных процессов возбуждения, сменяющиеся вялостью, заторможенностью и спутанностью сознания. Вышеперечисленные особенности,

а также несовершенство подкорковых отделов головного мозга, более высокий обмен веществ, большое содержание воды в тканях мозга провоцируют частые судорожные реакции, нарушения дыхания, сердечно-сосудистой и выделительной систем. Незрелость вегетативной нервной системы приводит к непостоянству вегетативных реакций, неустойчивости дыхания и пульса.

Система кровообращения у детей младшей возрастной группы обладает большими компенсаторными возможностями, что приводит к стойким циркуляторным нарушениям, развивается состояние декомпенсации сократительной функции сердца из-за повышенной его сокращаемости. Уровень гемоглобина и гематокрита — ниже референтных значений, что связано в большинстве случаев с исходной анемией.

Недоразвитая дыхательная мускулатура, недостаточная экскурсия легких и их повышенная вентиляция, а также несовершенная произвольная регуляция дыхания, ограниченные компенсаторные возможности при гипоксии приводят к развитию тахипноэ и дыхательной недостаточности.

У части детей младшего возраста возникает парадоксальная реакция, когда организм отвечает на более тяжелую травму менее выраженной продукцией гормонов коры надпочечников.

Неустойчивость водно-солевого обмена, незрелость коры надпочечников обуславливают снижение клубочковой фильтрации.

При инфузионной терапии следует помнить, что у ребенка первых 3 лет жизни высока чувствительность к обезвоживанию и развитию гипергидратации.

Тяжелый шок может служить причиной утраты выработанных ранее условных рефлексов и речевых навыков.

После выхода из шока у обожженных отмечается резорбция продуктов распада некротических тканей из очага поражения. В общий кровоток попадает большое количество токсических веществ. Поскольку незрелая нервная система у детей до 3 лет жизни характеризуется лабильностью терморегуляции, это сопровождается стойкой лихорадкой, нередко с трудом купируемой, в ряде случаев приобретающей злокачественный характер. На фоне злокачественной гипертермии развиваются судорожные реакции. Незавершенное формирование интрамуральной нервной системы кишечника приводит к его парезу, а слабая перистальтика — к частым дискинезиям. У этого контингента пострадавших вследствие снижения протеолитической активности желудочного сока отмечается снижение усвояемости питательных веществ при ПП. Вместе с тем сниженная клубочковая фильтрация и низкая концентрационная способность почек усиливают явления метаболического ацидоза. Наряду с этим малая скорость реабсорбции и слабая способность к выделению натрия и других ионов обуславливают развитие отеков.

Основной причиной развития местных и общих гнойных осложнений является ожоговая рана (воспаление в ране, нагноение ожогового струпа, резорбция продуктов распада). Вследствие особенностей кожного покрова детей первых 3 лет жизни (функциональная активность сальных желез, нейтральная или слабощелочная рН кожи и др.), а также физиологической иммунной недостаточности отмечается легкая восприимчивость организма к инфекции, а также склонность к ее генерализации. В силу этих причин сепсис у них возникает чаще, чем у взрослых. Одним из клинических проявлений данного периода ожоговой травмы является истощение. Дистрофические процессы прогрессируют у детей намного быстрее, на их фоне отмечается потеря мышечной массы тела. Данное обстоятельство усугубляется физиологической гипопротеинемией.

Следует отметить, что костная ткань у здорового ребенка раннего возраста имеет порозное, грубоволокнистое строение. Кроме того, в костях содержится много воды. Кости более мягкие и гибкие. Именно поэтому на фоне термической



травмы, сопровождающейся метаболическими нарушениями, отмечается выраженный остеопороз, ведущий к появлению деформации костного скелета, патологическим переломам и вывихам.

## **ОБЩИЕ ПРИНЦИПЫ ХИРУРГИЧЕСКОГО ЛЕЧЕНИЯ ПАЦИЕНТОВ С ГЛУБОКИМИ ОЖОГАМИ**

Основным патогенетическим методом лечения пациентов с глубокими ожогами является восстановление утраченного кожного покрова в сроки, когда еще сохранены регенераторные способности организма и не развились инфекционные осложнения. У пострадавших этой группы главной причиной смерти служат дистрофические изменения в организме, возникающие раньше, чем удается осуществить пластическое закрытие больших площадей гранулирующих ран. Только своевременное восстановление целостности кожного покрова способно прервать значительную перестройку нервной, эндокринной, сердечно-сосудистой, легочной, свертывающей систем, ЖКТ.

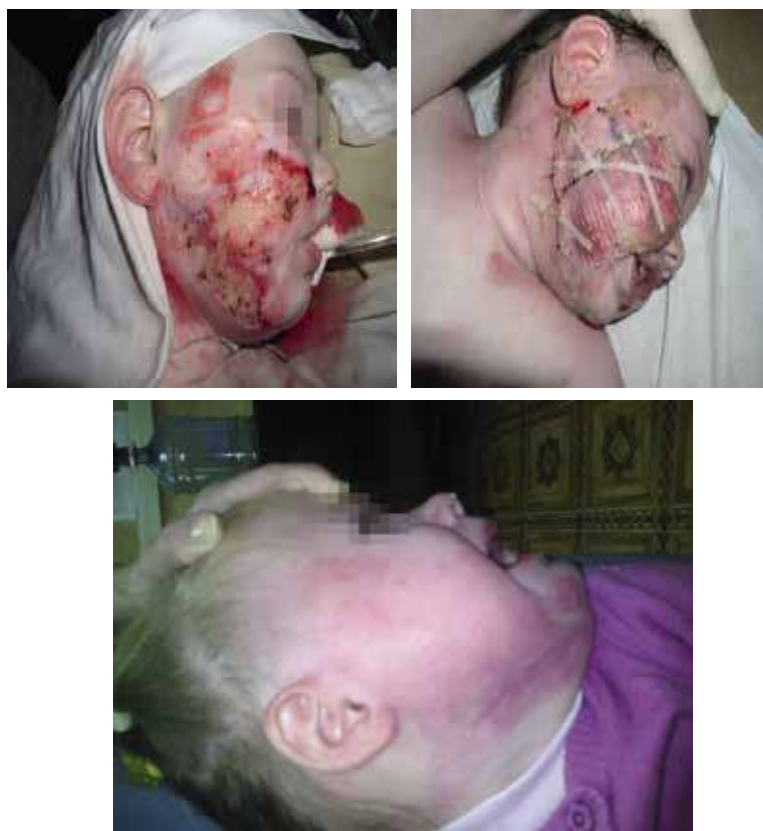При хирургическом лечении пострадавших с обширными глубокими ожогами, как правило, возникает необходимость этапных операций в виде кожной пластики из-за невозможности (дефицит неповрежденной кожи, увеличение раневой поверхности за счет донорских участков) восстановления кожного покрова за одно оперативное вмешательство. Каждая последующая трансплантация собственной кожи, а также аллокожи приводит к усилению аутосенсбилизации, ухудшающей приживление кожных трансплантатов. Замещение раневого дефекта осуществляется, как правило, с использованием собственной кожи больного (аутодермопластика), заранее заготовленной и консервированной кожи донора — другого человека (аллопластика), обычно имеют в виду кожу, взятую от трупа или животных (ксенопластика или гетеропластика), чаще всего свиньи.

Начиная с 70-х гг. прошлого века при лечении пациентов с глубокими ожогами стала широко использоваться хирургическая некрэктомия, выполняемая в первые 72 ч с момента травмы. Данное оперативное вмешательство позволяет избежать развития тяжелых инфекционных осложнений, являющихся основной причиной летальных исходов у пациентов с обширными ожогами кожи. Иссечение некротических тканей в ранние сроки заболевания способствует сокращению сроков стационарного лечения, улучшению косметических результатов у пострадавших с глубокими поражениями тканей и снижению процента инвалидизации. Подобная тактика хирургического лечения успешно реализована в практической деятельности ожоговых отделений РФ.

## **ВИДЫ ВЫПОЛНЯЕМЫХ РАННИХ ХИРУРГИЧЕСКИХ НЕКРЭКОМИЙ В ЗАВИСИМОСТИ ОТ ГЛУБИНЫ ПОРАЖЕНИЯ ТКАНЕЙ И СОСТОЯНИЯ БОЛЬНЫХ**

### **Тангенциальная некрэктомия (иссечение некротических тканей до глубоких слоев дермы)**

Вид хирургической некрэктомии напрямую зависит от глубины ожоговых ран. Так, при ожогах кожи III степени применяется тангенциальная некрэктомия, заключающаяся в послойном иссечении нежизнеспособных тканей до глубоких слоев дермы с одномоментной аутодермопластикой свободными, расщепленными, перфорированными или цельными трансплантатами при локализации ран в косметически значимых областях (лицо, шея, воротниковая зона, кисть) и в функциональных зонах, в области суставов (рис. 68.11). Критерием полного иссечения нежизнеспособных тканей является появление на поверхности раны капиллярного кровотечения в виде капелек росы. Если отказаться от одномоментной кожной пластики после тангенциальной некрэктомии, то в раннем послеоперационном периоде возможно высыхание раневой поверхности с образованием струпа и при-

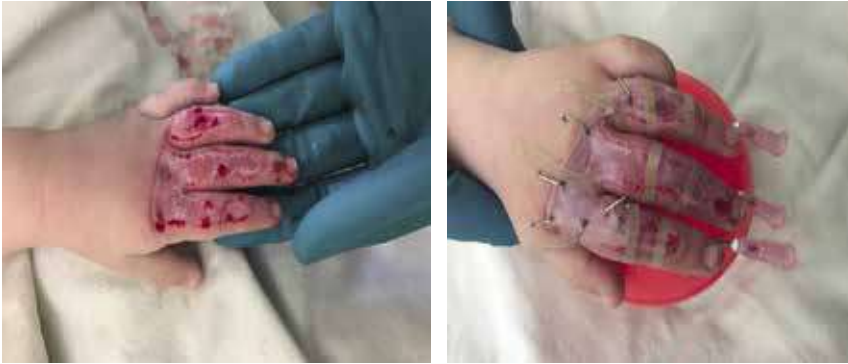

**Рис. 68.11.** Пациент 1 года 3 мес с контактным ожогом III степени после тангенциальной некрэктомии с аутодермопластикой на правой щеке и правой подчелюстной области

соединением гноеродной инфекции, ведущей к углублению ожога. Эффективный гемостаз осуществляется с помощью салфеток, смоченных теплым изотоническим раствором натрия хлорида с добавлением эpineфрина (Адреналина\*) из расчета одна ампула препарата на 250 мл жидкости. Апликация салфеток выполняется в течение 20–25 мин до полной остановки кровотечения. Они фиксируются к ране путем тугого бинтования. Лишь после тщательного гемостаза проводится аутодермопластика.

#### **Тангенциальное очищение (иссечение девитализированных тканей до подкожно-жировой клетчатки)**

Целью этого вида оперативного лечения является удаление омертвевших тканей до подкожно-жировой клетчатки (рис. 68.12). Подобная операция выполняется с помощью дерматома и/или некротома. Гемостаз осуществляется электрокоагулятором или салфетками, пропитанными эpineфрином (Адреналином\*) и теплым изотоническим раствором натрия хлорида. При проведении данного вида хирургической некрэктомии нет уверенности в полном иссечении поврежденных тканей, кроме того, подкожно-жировая клетчатка плохо кровоснабжается. В связи с этими обстоятельствами одномоментная аутодермопластика, как правило, не выполняется. Негативной стороной этого вида хирургического вмешательства является то, что нет гарантии от дальнейшего инфицирования раневой поверх-



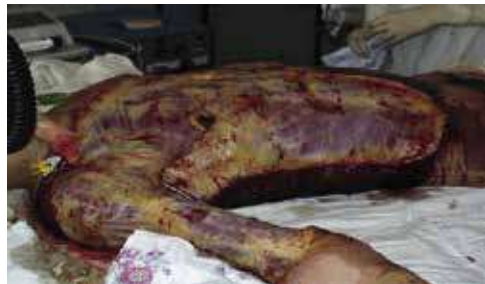**Рис. 68.12.** Пациент 1 года 6 мес после удаления некротических тканей до подкожно-жировой клетчатки (тангенциальное очищение) с одномоментной аутодермопластикой свободными расщепленными цельными трансплантатами: а — тангенциальное очищение; б — кожная пластика

ности после иссечения пораженных структур, тем самым создаются условия для углубления повреждения тканей, что потребует осуществления повторных некрэктомий. В целях профилактики подобных осложнений образовавшееся раневое ложе закрывается временными раневыми покрытиями (такими как аллокожа, ксенокожа, синтетические пленки, серебросодержащие повязки, повязки на гелевой основе и др.). Перевязочные средства остаются на ране до образования зрелых, здоровых грануляций, после чего осуществляется кожная пластика свободными, расщепленными, перфорированными трансплантатами.

#### **Фасциальная некрэктомия (удаление некротических тканей до поверхностной фасции)**

При повреждении всех слоев кожи, а также при частичном поражении подкожно-жировой клетчатки (при ожогах III степени), когда хирургическая некрэктомия осуществляется по жизненным показаниям у пациентов с обширными ожогами (более 50% поверхности тела), проводится удаление девитализированных тканей до поверхностной фасции. Такой вид наиболее радикального оперативного вмешательства называется фасциальной некрэктомией (рис. 68.13). Здесь уместно подчеркнуть, что вполне возможно выполнение одномоментной аутодермопластики, поскольку фасция является хорошим воспринимающим ложем для кожных трансплантатов. В случае же дефицита донорских участков целесообразнее проведение отсроченной кожной пластики, обычно на 5–7-е сутки после некрэктомии, когда сформируется полноценная грануляционная ткань.

Подобное оперативное вмешательство осуществляется электроножом. Иссекаются мертвые ткани в виде коагуляционного или коликвационного ожо-



**Рис. 68.13.** Пациент 14 лет с ожогом пламенем III степени после фасциальной некрэктомии на туловище и правом плече

гового струпа до поверхностной фасции. Гемостаз осуществляется методами, перечисленными выше. Некрэктомия может заканчиваться одномоментной аутодермопластикой, если позволяет состояние пострадавшего, или отсроченной трансплантацией кожи на сформировавшиеся грануляции в среднем на 7–10-е сутки после некрэктомии.

Детям до 1 года при раннем иссечении нежизнеспособных тканей одномоментное удаление ожогового струпа с закрытием раневого дефекта следует осуществлять на площади не более 20% поверхности тела. У обожженных от 1 до 3 лет — не более 25%, у пострадавших старше 3 лет — не более 30% поверхности тела.

В раннем послеоперационном периоде продолжается комплексная инфузионно-трансфузионная терапия, задачами которой являются восстановление ОЦК, борьба с гиповолемией, анемией, гипопротеинемией, детоксикацией.

Общий объем инфузий обеспечивается за счет растворов декстрозы (Глюкозы\*) и кристаллоидов. При необходимости применяют ПП и ЭП для обеспечения энергетических потребностей больного. Полностью обеспечить дефицит энергии за счет одной глюкозы невозможно. Именно поэтому в комплексную терапию целесообразно ввести жировые эмульсии (1 г жира обеспечивает 9,3 ккал). Количество парентерально введенного жира должно составлять 2–3 г/кг массы тела в сутки. Это достигается использованием жировых эмульсий для парентерального питания (Липофундина МСТ/ЛСТ 20%\*). В качестве энергопластических субстратов применяют растворы аминокислот. Количество парентерально вводимого белка должно составлять 1,5–2,5 г/кг массы тела в сутки (0,25–0,40 г/кг азота в сутки). Контроль за эффективностью ПП и ЭП осуществляется по определению концентрации глюкозы в крови и моче, а также уровня мочевины, креатинина, общего белка крови, печеночных ферментов. В послеоперационном периоде продолжается антибактериальная, антимикотическая терапия (флуконазолом, вориконазолом, каспофунгином, амфотерицином В и др.).

### **ИННОВАЦИОННЫЕ ТЕХНОЛОГИИ В ЛЕЧЕНИИ ДЕТЕЙ С ТЕРМИЧЕСКОЙ ТРАВМОЙ**

Современная концепция лечения детей с обширными глубокими ожогами кожи базируется на необходимости радикального иссечения некротических тканей, образующихся в результате воздействия термического агента, и последующей кожной пластики формирующихся раневых дефектов. Результат аутодермопластики зависит от степени подготовки раневого ложа после удаления девитализированных тканей. Для этого в комбустиологии детского возраста используются раневые покрытия и различные перевязочные средства, создающие в ране влажную среду, способствующую быстрейшему очищению раневой поверхности от девитализированных структур и стимулирующую рост грануляционной ткани, готовой к восприятию кожного трансплантата. В случае неадекватной местной терапии создаются благоприятные условия для развития гнойно-септических осложнений местного (нагноение раны) и общего (сепсис, пневмония или их сочетание) характера, ведущих к неблагоприятному исходу заболевания.

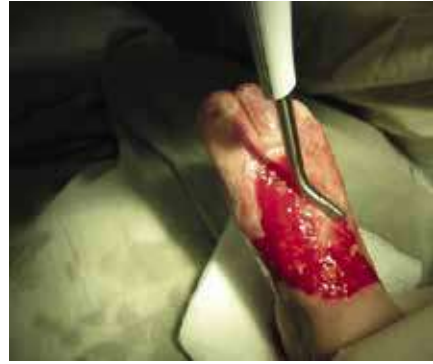Одним из перспективных методов, позволяющих подготовить рану к аутодермопластике, является технология гидрохирургической обработки ран (рис. 68.14). Она работает на основе использования водоструйных технологий, которые подают жидкость (изотонический раствор натрия хлорида) в высоком скоростном режиме, что дает возможность одновременно иссекать и удалять компрометированные инфицированные ткани без травматизации окружающих зону интереса неповрежденных структур. Метод обработки раневого ложа с помощью гидрохирургического скальпеля предоставляет возможность быстро и избирательно очищать раневую поверхность, особенно в тех случаях, когда нельзя применить механический или хирургический способ или их использование слишком травматично.

Все вышеперечисленные преимущества сокращают сроки заживления раневых дефектов и длительность стационарного лечения детей с глубокими ожогами кожи. Кроме того, метод используется при иссечении влажного струпа у пациентов с глубоким поражением кожного покрова в косметических и функционально значимых областях, а также в тех зонах, где выполнение хирургической некрэктомии с помощью некротома затруднено (подмышечная область, межпальцевые промежутки, паховые складки, промежность и т.д.). Наряду с этим метод применяют для удаления избыточных грануляций, ухудшающих процесс приживления кожных трансплантатов.

Особые трудности в хирургическом лечении представляют ожоговые раны с выраженным дефектом мягких тканей, формирующимся после удаления всех нежизнеспособных тканевых образований. В таких случаях вполне оправданно использование другого, не менее значимого метода подготовки ран к кожной пластике — **вакуум-терапии** (рис. 68.15). Механизм действия системы для лечения ран отрицательным давлением заключается в многофакторном воздействии на течение раневого процесса. Так, благодаря терапии отрицательным давлением создается закрытая влажная среда, стимулирующая заживление ран; аспирируется экссудат, тем самым создаются условия для декомпрессии тканей и уменьшения перифокального отека; ускоряется регенерация раны путем стимуляции роста грануляционной ткани, снижается бактериальная обсемененность, усиливается растяжение тканей, сближаются края ран и сокращаются размеры раневого дефекта.

Другим показанием к применению вакуум-терапии является аппликация системы отрицательного давления на пересаженный расщепленный кожный трансплантат, что улучшает его адаптацию к раневому ложу, позволяет удалять избыточный раневой экссудат и предохраняет пересаженную кожу от смещения. Уровень отрицательного давления составляет не более 50 мм рт.ст. вместо наиболее часто используемых у детей показателей до 90 мм рт.ст. (при формировании здоровых грануляций). При этом используется дополнительная неадгезивная повязка между губкой (марлей) и кожными трансплантатами в целях предотвращения врастания здоровых грануляций в губки (марли) и повреждения донорской кожи при смене повязки. Повязка бесшвенно остается на ране не более 5 сут.

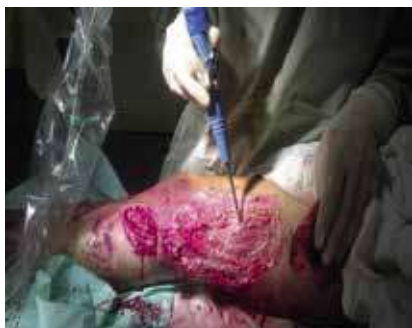Противопоказаниями к применению системы отрицательного давления у пациентов с ожоговой травмой являются сухой струп в области раны, открытые кровеносные сосуды, кровотечение из раны, несанированные гнойные очаги (остеомиелит), психические заболевания пациентов.



**Рис. 68.14.** Удаление избыточных грануляций с помощью гидрохирургического скальпеля на ране в области тыльной поверхности стопы у пациента 1 года 9 мес перед аутодермопластикой



**Рис. 68.15.** Использование вакуум-терапии при гранулирующей ране в области грудной клетки у пациента 10 лет



**Рис. 68.16.** Пациент 17 лет с обширным раневым дефектом на бедре. Ультразвуковой дебридмент с помощью аппарата Sonosca 185

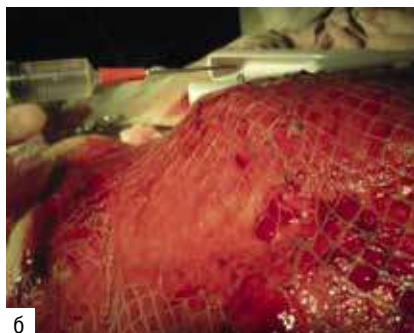ультразвуковой дебридмент, то есть санация или очищение раневой поверхности от некротизированных тканей (рис. 68.16).

За последние десятилетия в комбустиологии достигнуты огромные успехи по использованию **клеточных технологий** при лечении глубоких ожогов и выраженном дефиците донорских участков как у взрослых, так и у детей. В клинической практике применяются клеточные конструкции из кератиноцитов и фибробластов.

Практические наблюдения и научные исследования зарубежных авторов по этой тематике свидетельствуют о высокой эффективности клеточной технологии **Re-Cell**, позволяющей за короткий промежуток времени (20–30 мин) получить клеточную суспензию, состоящую из нескольких типов клеток: аутологичных кератиноцитов, фибробластов, пигментных клеток (меланоцитов) и клеток Лангерганса. При этом донорский участок составляет 1–4 см<sup>2</sup>. Спрей из клеток наносится на рану, превышающую площадь биопсии в 80 раз. По зарубежным данным, суспензия клеток эпидермиса может использоваться при лечении пострадавших с ожогами III степени на максимальной площади ожога около 1 м<sup>2</sup>. Анализ результатов применения клеточной технологии Re-Cell продемонстрировал ее эффективность у детей с термической травмой как в плане заживления ожогов, так и формирования позитивных эстетических результатов при глубоком поражении кожи (рис. 68.17). Данный вид оперативного лечения должен выполняться не в виде шаблона, а как метод, имеющий свои показания.



а



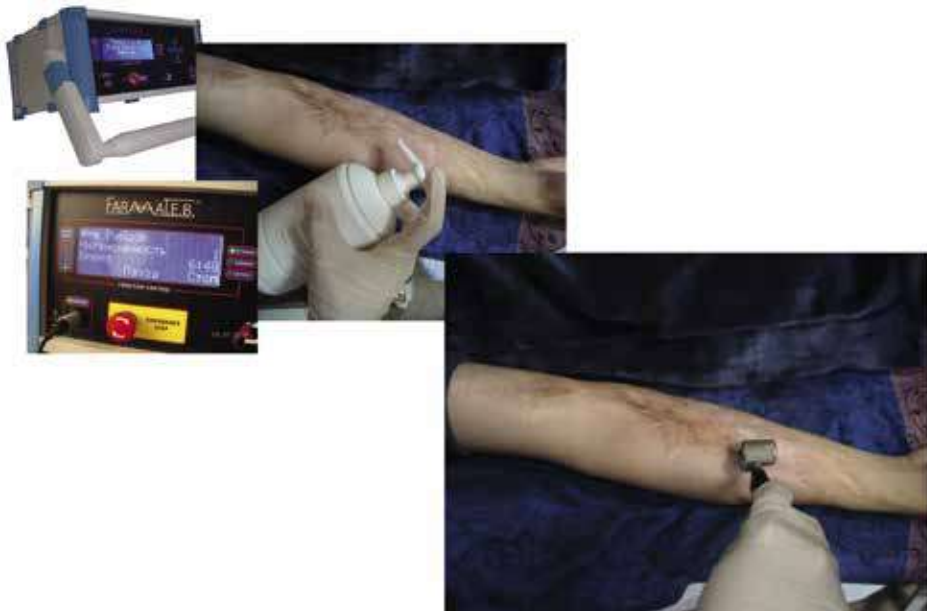б

**Рис. 68.17.** Использование технологии Re-Cell после хирургической некрэктоми с аутодермопластикой свободными расщепленными перфорированными в отношении 1:4 трансплантатами: а — приготовление суспензии клеток кожи; б — орошение раны суспензией клеток

Аналогом перечисленной выше клеточной технологии является отечественный способ лечения детей с глубокими ожогами на ранних этапах спреем из клеток кожи больных, разработанный и внедренный в клиническую практику специалистами ожогового центра Приволжского исследовательского медицинского университета Минздрава РФ (Нижегородский научно-исследовательский институт травматологии и ортопедии МЗ РФ, патент № 2499603 от 2013 г.).

К инновационным технологиям относится также и **лекарственный электрофорез**, применяемый у детей с послеожоговыми рубцами. Электродный фармафорез, или электроимпульсная терапия, предназначен для введения через кожу и слизистые оболочки водорастворимых лекарственных препаратов, в том числе обладающих значительной молекулярной массой без их ионизации. При этом не изменяются структура и химический состав активных веществ. Электродный фармафорез является альтернативным методом, заменяющим традиционный ионофорез (электрофорез) и фонофорез с использованием специального аппарата FarmaT.E.B. Trans Epidermal Barrier Physio (рис. 68.18). На большом клиническом материале доказана достоверная регрессия рубцовой ткани у детей с последствиями ожоговой травмы на фоне использования лекарственного электрофореза с ферментативным препаратом «Ферменкол гель\*», что способствует повышению качества жизни ожоговых реконвалесцентов.

В последние годы при лечении ожоговых реконвалесцентов для устранения рубцов кожи все большее применение находит технология **фракционного лазерного фототермолиза**. Первые клинические исследования у взрослых пациентов показали значительное снижение выраженности рубцов в результате применения лазерной фракционной абляции в режиме Deer FX. Это строгое дозирование световой энергии, вызывающее локальное, почти молниеносное разрушение рубцовой ткани в точке воздействия луча CO<sub>2</sub>-лазера. В течение секунды сотни сверхкоротких лазерных импульсов воздействуют на площадь 1 см<sup>2</sup> с образовани-



**Рис. 68.18.** Лекарственный электрофорез с использованием аппарата FarmaT.E.B. Trans Epidermal Barrier Physio на гипертрофические рубцы у пациента 12 лет

ем микроскопических отверстий в рубце глубиной от 1 до 4 мм. Благодаря фракционности происходит «выпаривание» лишь отдельных островков эпидермиса и дермы, суммарная площадь которых на 1 см<sup>2</sup> составляет 40–80%.

### **КОМПЛЕКСНАЯ РЕАБИЛИТАЦИОННАЯ ТЕРАПИЯ ОЖОГОВЫХ РЕКОНВАЛЕСЦЕНТОВ**

Клинический опыт наблюдения детей, перенесших ожоговую травму, свидетельствует о том, что в проведении реабилитационных мероприятий нуждаются около 53% обожженных. Согласно источникам, длительно заживающие ожоги III степени в 70–80% случаев приводят к образованию гипертрофических рубцов. Вместе с тем от 1,5 до 4,5% всей популяции подвержены образованию келоидных рубцов. Рубцовые изменения кожи причиняют больному постоянные страдания, а в подростковом периоде провоцируют социальную дезадаптацию.

В настоящее время достигнуты значительные успехи в оказании специализированной медицинской помощи пациентам с глубокими ожогами в остром периоде термической травмы. Несмотря на это, активная хирургическая тактика, внедренная в практику лечения детей с локальными и обширными глубокими ожогами кожи, не решила всей проблемы формирования патологических рубцов, деформаций и контрактур. Среди ожоговых реконвалесцентов остается высоким процент инвалидизации.

Методы лечения последствий ожоговой травмы у этого контингента пострадавших принципиально отличаются от тех, которые применяются у взрослых пациентов, что обусловлено различной интенсивностью роста рубцовых тканей и неповрежденных участков кожи с подлежащими структурами. Данное обстоятельство предопределяет длительность и многоэтапность хирургического лечения, развитие рецидивов контрактур и деформаций с последующим усугублением нарушения опорно-двигательного аппарата, вынужденный отказ от операций, поскольку использование сложных лоскутов или микрососудистой техники у детей ограничено или невозможно в силу их анатомо-физиологических особенностей.

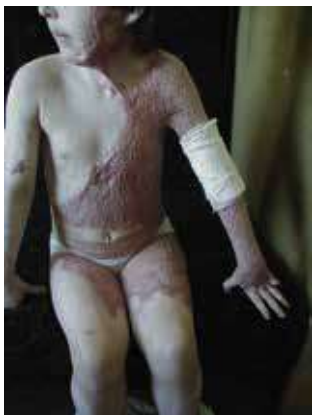Все вышеизложенное доказывает необходимость проведения комплексной реабилитационной терапии, начиная с момента госпитализации ребенка в стационар и до его полного выздоровления.

### **Причины формирования рубцов у ожоговых реконвалесцентов**

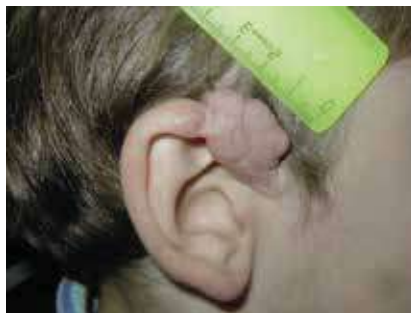Причинами образования контрактур и рубцовых деформаций у детей после ожогов кожи являются: глубокие поражения кожного покрова в области лица, шеи, грудной клетки, суставов; длительное консервативное лечение пациентов с ожогами III степени; вялое течение раневого процесса в связи с неадекватностью местного консервативного лечения без учета чувствительности патогенной микрофлоры в ожоговой ране; нерациональное использование перевязочных средств без учета фазы раневого процесса при поверхностных ожогах кожи; неэффективная иммобилизация и лечебная физкультура как в период острой ожоговой травмы, так и после выписки из стационара (рис. 68.19, 68.20).

Необходимо подчеркнуть, что формирование контрактур и послеожоговых деформаций происходит сразу же после эпителизации ран. У детей первых 3 лет жизни последствия ожоговой травмы проявляются в 4 раза чаще, чем у больных старшего возраста. Установлено, что чем дольше восстанавливается утраченный кожный покров, тем выше процент неприживления пересаженных кожных трансплантатов и больше вероятность развития патологических рубцов.





**Рис. 68.19.** Пациентка 4 лет с гипертрофическими рубцами на туловище, верхних и нижних конечностях после ожога горячей жидкостью



**Рис. 68.20.** Пациент 12 лет с келоидным рубцом правой ушной раковины и околоушной области

## ПРОФИЛАКТИКА ОБРАЗОВАНИЯ ПАТОЛОГИЧЕСКИХ РУБЦОВ, ДЕФОРМАЦИЙ И КОНТРАКТУР У ДЕТЕЙ С ГЛУБОКИМИ ОЖОГАМИ КОЖИ

### Физиотерапевтическое лечение

Физиотерапевтические процедуры применяются в целях ускорения процессов заживления ран после ожоговой травмы. При развитии гнойного воспаления в ней физиотерапевтическое лечение способствует купированию его местных проявлений. Таким образом, создаются благоприятные условия для развития репаративных процессов в области повреждения и профилактики образования патологической рубцовой ткани.

При диагностике ожогов II–III и III степени уже на следующие сутки после травмы в целях уменьшения отека мягких тканей вокруг зоны повреждения назначают магнитотерапию. Процедура проводится 1 раз в день. На курс — 5–7 процедур. В случае констатации глубоких повреждений кожи магнитотерапия отменяется за сутки до оперативного вмешательства. Это необходимо для профилактики капиллярного кровотечения из тканей при осуществлении ранней хирургической некрэтомии. Физиотерапия продолжается спустя сутки после оперативного вмешательства в том же режиме.

В целях предотвращения острого остеомиелита у детей с электроожогами III степени через сутки после неотложной хирургической некрэтомии назначается электрофорез с линкомицином. Процедуры осуществляются 1 раз в сутки в течение 7–10 дней.

### Позиционирование и шинирование

Термин «позиционирование» означает придание телу и конечностям пострадавшего такого положения, которое позволяет избежать в будущем формирования сначала болевых, а затем рубцовых контрактур в области суставов. В связи с этим показания к позиционированию и шинированию ставятся тогда, когда ожоги располагаются в функционально значимых зонах. Шинирование и позиционирование у тяжелообожженных осуществляются сразу же после выхода из шока, а у пациентов с локальными ожогами — как правило, через сутки после госпитализации в стационар.

Весьма большое значение имеет создание условий для раны, при которых зона интереса находится в растянутом положении. Детям свойственна повышенная двигательная активность, поэтому в ранний послеоперационный период для предотвращения смещения пересаженных кожных трансплантатов поврежденный сегмент конечностей фиксируют.

### **Профилактика образования послеожоговых рубцов в период реабилитации**

После выписки из стационара осуществляют терапию с помощью компрессионного белья, создающего давление на формирующиеся послеожоговые рубцы. Лечебный эффект возникает лишь при достижении давления от 24, но не ниже 30 мм рт.ст., то есть параметров, превосходящих давление крови в капиллярах. Одежда изготавливается после полного заживления ожоговых ран. Ее используют не менее 23 ч в сутки в течение длительного времени — 6–18 мес после травмы. Дозированное давление на рубцы вызывает их побледнение, разглаживание, а у некоторых пациентов рубцы истончаются вплоть до исчезновения. Через 6 мес после восстановления кожного покрова рекомендуется массаж рубцов. Курс — 10 процедур ежедневно на растяжение формирующихся деформаций и контрактур. В эти же сроки — аппликация парафина, озокерита и грязелечение. Санаторно-курортное лечение целесообразно проводить через 3–6 мес после травмы. В целях профилактики образования гипертрофических и келоидных рубцов, а также их коррекции через 2–3 нед после оперативных вмешательств выполняют электрофорез с препаратом «Ферменкол гель\*».

Комплексная реабилитационная терапия должна осуществляться под контролем врачей-реабилитологов и хирургов консультативной поликлиники на протяжении 1,5–2,0 лет после травмы.

## **68.2. ОТМОРОЖЕНИЯ**

### **Коды по МКБ-10**

T33–T35. Отморожение.

### **ЭТИОЛОГИЯ, ПАТОГЕНЕЗ**

Отморожение обычно развивается при однократном, более или менее длительном воздействии температуры ниже 0 °С. Степень чувствительности к холоду у детей различна. Она зависит от многих физических причин и состояния организма ребенка. Из физических факторов окружающей среды, способствующих отморожению, следует назвать высокую влажность воздуха и ветер. При большой влажности и сильном ветре отморожение может наступить даже при сравнительно небольшом понижении температуры воздуха.

Из биологических факторов имеют значение возраст, питание ребенка и состояние кровообращения. У маленьких детей, страдающих анемией, при пониженном питании отморожение возникает легче. Тесные обувь и одежда, локально затрудняющие кровообращение, также способствуют отморожению.

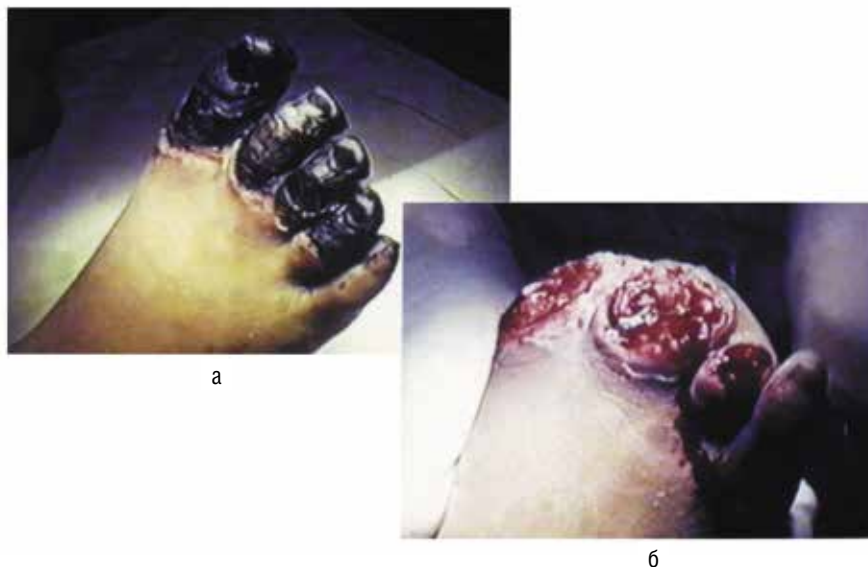
Степень отморожения зависит от сочетания упомянутых выше условий, но чем ниже температура воздуха, тем скорее может произойти отморожение и тем глубже оно будет.

### **КЛАССИФИКАЦИЯ**

Различают общее замерзание и местное отморожение различной степени.

### **Общее замерзание**

Общее замерзание у детей встречаются редко. Оно выражается в дремотном состоянии, переходящем в сон. Если в этом состоянии не будет проведено соответствующее



**Рис. 68.21.** Отморожение I–IV пальцев стопы III–IV степени. Сухая гангрена (а). Состояние после некрэктомии (б)

ющее лечение, то постепенно кровообращение прекращается, наступают гипоксия мозга, изменения в тканях и органах, ведущие к смерти.

### Местное отморожение

Местному отморожению обычно подвергаются обнаженные части тела: нос, ушные раковины, щеки, пальцы рук и ног.

При местном отморожении различают четыре его степени:

- I — характеризуется расстройством кровообращения кожи без необратимых повреждений, то есть без некроза;
- II — сопровождается некрозом поверхностных слоев кожи до росткового слоя;
- III — сопутствует тотальный некроз кожи (включая ростковый слой) и подлежащих слоев;
- IV — омертвевает все ткани, включая кости (рис. 68.21).

### КЛИНИЧЕСКАЯ КАРТИНА И ДИАГНОСТИКА

При отморожениях возникают расстройства или полное прекращение кровообращения, нарушения чувствительности и местные изменения в зависимости от степени повреждения и присоединившейся инфекции. В отличие от ожога, при котором все явления наступают сразу и непосредственно после повреждения, при отморожении процесс в тканях развивается постепенно. Степень отморожения определяют через некоторое время после повреждения. Так, пузыри могут появиться на 2–5-й день. При отморожении клиническая картина сначала может казаться более благоприятной, и только в поздние сроки выясняется степень поражения.

Кроме описанных видов отморожения, у детей регистрируют особый вид хронического дерматита, получивший название «ознобление», или «ознобыш» (*pernio*). Поражение развивается под влиянием длительного воздействия холода, причем совсем не обязательно, чтобы температура была ниже 0 °С. Чаще всего это

заболевание развивается в холодное время года, обычно осенью, продолжается зимой, а с наступлением тепла самостоятельно проходит. В развитии ознобления, несомненно, играют роль индивидуальные особенности организма ребенка. Чаще ознобление встречается у анемичных, ослабленных детей, а также у страдающих авитаминозами.

Озноблению подвергаются главным образом тыльные поверхности пальцев рук и ног, щеки, ушные раковины и нос. На упомянутых местах появляется красное или синюшно-багровое отечное припухание, кожа в этих местах на ощупь несколько плотнее. В тепле на пораженных участках возникают зуд, иногда чувство жжения и болезненность. В дальнейшем, если охлаждение продолжается, на коже образуются расчесы и эрозии, которые могут вторично инфицироваться. У грудных детей после длительного пребывания на воздухе в холодное время наблюдают ознобление на щеках в виде ограниченных уплотнений, иногда с легкой синюшной окраской.

### ЛЕЧЕНИЕ

В основе повреждения клеточных элементов, подвергающихся воздействию низких температур, лежит не действие самого холода, а повышение температуры в поверхностных слоях переохлажденных тканей (при согревании теплом извне) до уровня восстановления обменных процессов. Сохраняющаяся в течение длительного периода низкая температура в глуболежащих тканях, спазм сосудов и обескровливание не способствуют поддержанию обменных процессов в вышележащих слоях. Следовательно, поверхностные слои, восстановив свою жизнедеятельность при согревании извне, погибают от гипоксии.

**Метод Голомидова** предусматривает полную изоляцию переохлажденного участка тела от внешнего теплового воздействия. Без каких-либо манипуляций на пострадавшую конечность накладывают теплоизолирующую повязку из любого подручного материала с плохой теплопроводностью, тепло в этот участок приходит с током крови, а восстановление обменных процессов идет от внутренних слоев ткани к периферии параллельно улучшению кровотока. Чаще всего термоизолирующую повязку формируют следующим образом: первый слой — марлево-ватный, следующий — полиэтиленовая пленка или клеенка, затем — шерстяная ткань.

Теплоизоляцию сочетают с мероприятиями, направленными на улучшение кровообращения за счет назначения сосудорасширяющих средств и усиления термogenesis. Внутривенно капельно вводят подогретые до 38–39 °С раствор 5% декстрозы, натрия хлорида раствор сложный (калия хлорид + кальция хлорид + натрия хлорид) (Раствор Рингера\*) и др. В таком положении пострадавший остается до полного восстановления чувствительности, ощущения жара в пальцах рук или ног. После снятия теплоизолирующей повязки накладывают бальзамическую повязку с мазью (трибромфенолят висмута + деготь). Указанный метод, по данным авторов, позволит избежать сколько-нибудь выраженных признаков отморожения даже при самых высоких степенях переохлаждения.

**Лечение осложнений** у детей зависит от степени отморожения и качества оказанной помощи.

- При отморожении II степени и возникающих осложнениях пузыри удаляют и накладывают асептическую повязку. Через 4–6 дней повязку снимают или заменяют новой. Рекомендуют физиотерапевтическое лечение (облучение кварцевой лампой, УВЧ-терапию).
- При более глубоком повреждении тканей после удаления пузырей и определения границ омертвения в целях борьбы с влажной гангреной иногда приходится рассекать омертвевшие участки (насечками), чтобы ускорить их

мумификацию и отторжение. С этой же целью применяют открытое ведение раны и физиотерапевтические процедуры (облучение кварцевой лампой, УВЧ-терапию, соллюкс, электромагнитное лечение). Дальнейшее лечение проводят по общим принципам терапии гранулирующих ран.

- При глубоких отморожениях (IV степени) с омертвлением части конечности проводят некрэктомию.

Очень важно следить за общим состоянием ребенка, правильным его питанием, активно бороться с интоксикацией и присоединившейся инфекцией раны (введение жидкостей, переливание крови, антибактериальная терапия, витамины, гормоны, физиотерапевтические процедуры и др.).

Лечение ознобления заключается в устранении фактора постоянного охлаждения пораженных участков и защите их от воздействия холода. При озноблении пальцев рук и ног хорошо действуют теплые ванны вечером перед сном с последующим втиранием индифферентных жиров. Перед прогулкой в морозные дни щеки маленьких детей также следует смазывать защитными жировыми кремами. Из физиотерапевтических процедур применяют УФО участков ознобления — это снимает зуд и явления дерматита, от которого страдают дети.



Раздел IX

**ОРТОПЕДИЯ**

# Глава 69

## Деформации шеи

Д.Ю. Выборнов, В.М. Крестьяшин

### ОПРЕДЕЛЕНИЕ

Деформации шеи, отличающиеся по этиологии, патогенезу, клинической картине, но характеризующиеся общим признаком — фиксированным вынужденным положением головы и шеи, принято называть кривошеей (*caput obstipum* — склоненная набок голова, *torticollis* — скрученная шея, *caput distortum* — искривленная, уродливая голова).

#### Коды по МКБ-10

G24.3. Спастическая кривошея.

M43.6. Кривошея.

Q68.0. Врожденная деформация грудино-ключично-сосцевидной мышцы.

### КЛАССИФИКАЦИЯ

Из многообразия форм наиболее часто обнаруживают кривошеею врожденного характера и мышечного происхождения (табл. 69.1).

## 69.1. ВРОЖДЕННАЯ МЫШЕЧНАЯ КРИВОШЕЯ

### ЭПИДЕМИОЛОГИЯ

Врожденную мышечную кривошеею встречают в 12% наблюдений по отношению к другим видам врожденной ортопедической патологии. Исключительно редки случаи так называемой двусторонней врожденной мышечной кривошеи в результате укорочения обеих грудино-ключично-сосцевидных мышц.

### ЭТИОЛОГИЯ

Деформация при врожденной мышечной кривошее в основном обусловлена укорочением грудино-ключично-сосцевидной мышцы, сопровождается иногда первичным или вторичным изменением трапецевидной мышцы, фасций шеи.

Причины кривошеи:

- неправильное вынужденное положение головы плода при одностороннем чрезмерном давлении на него в полости матки, формирующем длительное сближение точек прикрепления грудино-ключично-сосцевидной мышцы;



Таблица 69.1. Классификация форм кривошеи по С.Т. Зацепину

Патогенетическая характеристика кривошеи	Причины и характер заболевания	
	врожденная	приобретенная
Миогенная	Изменения грудино-ключично-сосцевидной и трапецевидной мышц	Острый и хронический миозит грудино-ключично-сосцевидной мышцы. Оссифицирующий миозит, саркома, эхинококкоз грудино-ключично-сосцевидной мышцы
Артрогенная и остеогенная	Сращение шейных позвонков (болезнь Клиппеля–Фейля). Клиновидные шейные позвонки. Шейные ребра	Кривошея Гризеля. Вывих и перелом шейных позвонков (остеомиелит, туберкулез, метастазы опухоли). Прочие заболевания (рахит, спондилоартрит и т.д.)
Нейрогенная	—	Спастический паралич шейных мышц. Вялый паралич шейных мышц. Рефлекторная (болевая) кривошея при заболеваниях сосцевидного отростка, околоушной железы, ключицы и др.
Дермодесмогенная	Врожденные кожные складки шеи (синдром Шерешевского–Тернера)	Рубцы после обширных повреждений кожи. Рубцы после воспаления и травм глубоких тканей
Вторичная (компенсаторная)	—	Заболевания глаз. Заболевания внутреннего уха

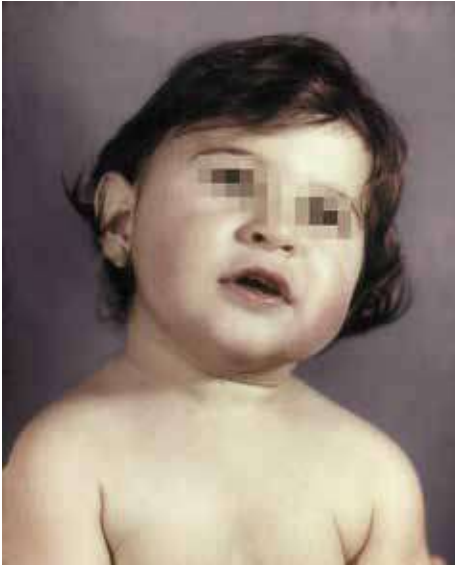- укорочение грудино-ключично-сосцевидной мышцы с фиброзным перерождением;
- внутриутробное воспаление грудино-ключично-сосцевидной мышцы с переходом в хронический интерстициальный миозит;
- разрыв при тяжелых родах грудино-ключично-сосцевидной мышцы в нижней части, в области перехода мышечных волокон в сухожильные с последующей организацией рубца и отставанием роста мышцы в длину;
- порок развития грудино-ключично-сосцевидной мышцы;
- чрезмерное растяжение или микротравма молодой, незрелой мышечной ткани в родах с последующей организацией соединительной ткани.

Наибольшее количество сторонников нашла концепция врожденного порока развития грудино-ключично-сосцевидной мышцы. Снижение эластичности способствует травматизации мышцы в момент родов, особенно при ягодичном предлежании плода. Следует отметить, что мышечную кривошею встречают у новорожденных даже после кесарева сечения.

### КЛИНИЧЕСКАЯ КАРТИНА И ДИАГНОСТИКА

У детей первых 8–12 дней жизни признаки врожденной мышечной кривошеи едва уловимы и проявляются у незначительной части больных. Однако наступившая не должна быть утрачена, особенно в отношении детей, родившихся в ягодичном предлежании.

Начальный симптом заболевания проявляется к концу 2-й или началу 3-й недели жизни утолщением булавовидной формы в средней или нижней трети грудино-ключично-сосцевидной мышцы, что бывает следствием ее интранатального повреждения с кровоизлиянием и отеком. Это утолщение плотной консистенции,



**Рис. 69.1.** Врожденная левосторонняя мышечная кривошея

легко смещается вместе с мышцей, без признаков воспаления. Четко контурируемое утолщение мышцы максимально увеличивается к 5–6-й неделе (поперечно — до 2,0–2,5 см), а в последующем постепенно уменьшается и исчезает к 4–8-му месяцу жизни ребенка. В области исчезнувшего утолщения остается уплотнение мышцы, снижается ее эластичность подобно сухожильному тяжу, возникает отставание в росте по сравнению с одноименной мышцей противоположной стороны.

Фиксированное сближение точек прикрепления грудино-ключично-сосцевидной мышцы формирует наклон головы в пораженную сторону и одновременно ее поворот в противоположную, то есть вынужденное неправильное положение головы и шеи, или кривошею (рис. 69.1). Преобладание наклона головы указывает на преимущественное поражение ключичной ножки, преобладание поворота — на патологию грудинной ножки.

У детей в возрасте до 1 года деформация выражена незначительно.

Недиагностированная своевременно кривошея, оставленная без лечения, прогрессирует, особенно в период быстрого роста ребенка — после 3–6 лет. Наряду с увеличением фиксированного наклона и поворота головы, ограничения подвижности шеи, появляются вторичные компенсаторные приспособительные изменения, зависящие от выраженности поражения грудино-ключично-сосцевидной мышцы. Заметно проявляются асимметрия и гемигипоплазия лицевого скелета. Размер лица пораженной стороны уменьшается вертикально и увеличивается горизонтально. В результате глазная щель сужается и располагается несколько ниже, контур щеки сглаживается, приподнимается угол рта. Нос, рот и подбородок располагаются на кривой, вогнутой с больной стороны. Стремление к вертикальному положению головы компенсируется высоким стоянием надплечья и лопатки, сколиозом в шейном и грудном отделах, а у детей старшего возраста — S-образным сколиозом шейного, грудного и поясничного отделов позвоночника.

При двусторонней врожденной мышечной кривошее равнозначное укорочение грудино-ключично-сосцевидных мышц проявляется наклоном-выдвижением головы вперед с выраженным шейным лордозом, ограничением объема движений головы, особенно в сагиттальной плоскости, высоким стоянием ключиц. Разную степень поражения мышц нередко диагностируют как одностороннюю врожденную кривошею.

### Дифференциальная диагностика

Кажущаяся внешняя идентичность развивающихся вторичных изменений при врожденной мышечной кривошее требует дифференциальной диагностики с другими врожденными (такими как синдром Клиппеля–Фейля, врожденные добавочные клиновидные шейные полупозвонки, добавочные шейные ребра, крыловидная шея) и приобретенными (такими как болезнь Гризеля, спастическая кривошея вследствие перенесенного энцефалита, родовая ЧМТ) формами кривошеи.

## ЛЕЧЕНИЕ

### Консервативное лечение

Консервативное лечение следует начать с двухнедельного возраста ребенка, то есть с момента проявления симптомов заболевания. Выполняют упражнения корригирующей гимнастики продолжительностью до 5 мин 3–4 раза в день: обеими руками берут голову ребенка, лежащего на спине, и без применения силы нежно наклоняют ее в здоровую сторону с одновременным поворотом в большую. Упражнения завершают на здоровой половине шеи массажем мышц, а на пораженной — лишь слегка давящим поглаживанием ладонной поверхностью ногтевых фаланг I–III пальцев на уровне уплотнения. При укладывании ребенка в постель здоровая сторона шеи должна быть обращена к стене; в результате, следя за происходящим в комнате, ребенок непроизвольно растягивает пораженную грудино-ключично-сосцевидную мышцу. Параллельно с этим проводят курсы массажа и рассасывающей физиотерапии — электрофорез (с калия йодидом) по 12–15 процедур. После проведения 2–3 подобных курсов в подавляющем большинстве случаев удается достичь положительного результата, однако необходимо предупредить родителей о возможности рецидива, так как на пораженной стороне будет продолжаться отставание мышцы в росте. Исходя из вышеизложенного, родителям рекомендуют в случае получения эффекта проводить на первом году жизни ребенка четыре курса физиотерапии с массажем и 2–3 курса — на втором году.

Только у незначительной части детей при тяжелой степени недоразвития грудино-ключично-сосцевидной мышцы своевременно начатое и тщательно проводимое консервативное лечение не приводит к полному излечению.

### Хирургическое лечение

В случае отсутствия положительной динамики рекомендуют оперативное лечение с 11–12-месячного возраста. В зависимости от выраженности изменений грудино-ключично-сосцевидной мышцы, окружающих тканей, деформации, возраста в основном применяют два метода оперативного вмешательства: миотомию грудино-ключично-сосцевидной мышцы с частичным ее иссечением и рассечением фасции шеи или пластическое удлинение этой мышцы.

#### Миотомия по Микуличу

**Техника операции.** Проводят разрез кожи длиной 3–4 см над грудино-ключично-сосцевидной мышцей параллельно ключице и выше нее на 1,5–2,0 см. Скальпелем рассекают поверхностную фасцию шеи. Тупо выделяют ножки кивательной мышцы. Одну из них берут зажимом Кохера, приподнимают и слегка ротируют. Под визуальным контролем выделяют заднюю поверхность мышцы.

У места ее прикрепления и выше, на расстоянии 3–5 см, накладывают два зажима Микулича. Расположенный между ними участок мышцы иссекают ножницами или скальпелем. В последнем случае под мышцу подводят зонд. Оставшиеся культы прошивают со стороны раны кетгутом. Подобную манипуляцию выполняют и с другой ножкой. Далее расслаивают глубокий листок фасции. Повернув голову в большую сторону и наклонив в здоровую (положение гиперкоррекции), убеждаются в отсутствии тяжей на боковой поверхности шеи. Голову выводят в прежнее положение, на кожу накладывают узловые швы. Из образовавшейся полости через введенный между швами зонд удаляют воздух и кровянистое содержимое. Делают наклейку. Накладывают ватно-марлевый воротник. На следующий день после перевязки послеоперационной раны шею фиксируют гипсовой повязкой в положении гиперкоррекции сроком на 1 мес.

#### Пластическое удлинение грудино-ключично-сосцевидной мышцы

Метод пластического удлинения *m. sternocleidomastoideus* внедрен в практику И.Э. Гаген-Торном (1917) и показан у детей старше 4–6 лет. Одним из преимуществ методики считают более выраженный косметический результат.

**Техника операции.** Параллельно и проксимальнее на 1–2 см верхнего края ключицы производят разрез кожи над контурирующимися ножками *m. sternocleidomastoideus*. Линия разреза соответствует естественным складкам на шее, а длина его не превышает 4–5 см. Рассекают подкожно-жировую клетчатку, фасциальные листки и обнажают мышцу на протяжении нижней и средней трети. Из соединительнотканых тяжей выделяют ножки мышцы от места их прикрепления к грудице и ключице до бифуркации — перехода в общее брюшко. Сначала прошивают, перевязывают двумя кетгутовыми лигатурами ключичную ножку у места прикрепления к ключице и между лигатурами пересекают поперечно. Затем у перехода в общее брюшко отсекают стерильную ножку. Удлиняемая мышца не должна расслаиваться вдоль волокон. Голову пациента поворачивают в положение гиперкоррекции. Выполняют пальцем ревизию раны и пересекают соединительнотканые тяжи, препятствующие полной коррекции. Пересеченные мышцы сшивают «конец в конец» при гиперкорректированном положении головы. Для предотвращения разволокнения концы мышцы сшивают П-образными кетгутовыми швами. В случае разволокнения необходимо наложить внутривидовый кетгутовый шов. Необходим контроль за гемостазом. Рану ушивают внутрикожным косметическим швом капроновой нитью. На 2–3 дня накладывают корригирующий ватно-марлевый воротник, затем в положении гиперкоррекции — пластиковый воротник на 2–3 мес. С 12–14-го дня после операции назначают массаж (на стороне поражения — расслабляющие методы воздействия, на здоровой — стимулирующие), физиотерапевтические процедуры вплоть до окончания иммобилизации. После окончания 3-й недели разрешают легкие активные движения головой. Если отмечают тенденцию к рецидиву, иммобилизацию продолжают еще 3–4 нед.

После снятия иммобилизации лечебная гимнастика направлена на создание новых, координированных правильных движений, восстановление функциональных возможностей удлиненной мышцы. После операции восстанавливается симметрия переднего треугольника шеи.

## ОСЛОЖНЕНИЯ

При данной технике оперативного вмешательства возрастает вероятность рецидива основного заболевания, так как рубцовый процесс в области соединения мышц более выражен.

Благоприятные результаты консервативного и оперативного лечения не исключают необходимости диспансерного наблюдения, в том числе в пубертатный период.

При отсутствии лечения врожденной мышечной кривошеи формируется тяжелая непоправимая деформация: голова с поворотом стойко наклонена к надплечью, касается его щекой, резко выражены асимметрия лица и сколиоз шейно-грудного отдела позвоночника.

## 69.2. КРЫЛОВИДНАЯ ШЕЯ

### СИНОНИМЫ

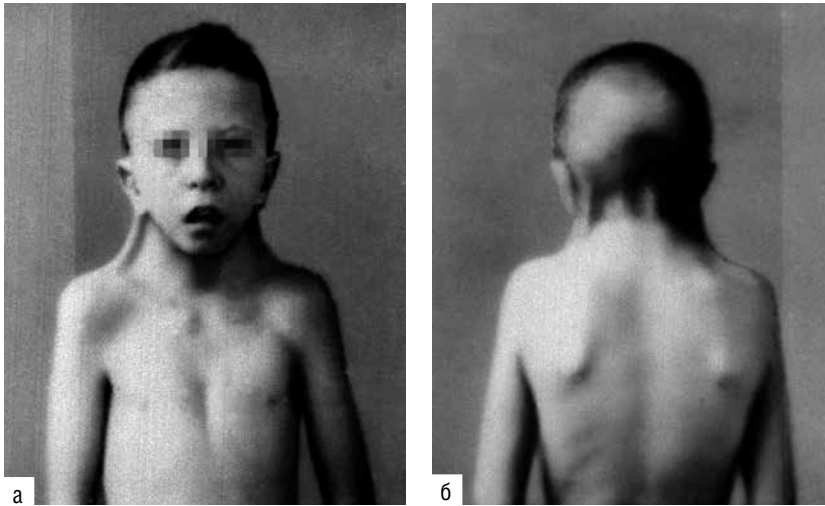
Врожденная кожная складка шеи.

### ОПРЕДЕЛЕНИЕ

Крыловидная шея (*pterygium colli*) — дермодесмогенная форма кривошеи, один из признаков синдрома Шерешевского–Тернера (рис. 69.2).

### КЛИНИЧЕСКАЯ КАРТИНА И ДИАГНОСТИКА

У новорожденных отмечают избыток и чрезмерную подвижность кожи на шее, иногда крылоподобные складки кожи над суставами конечностей. Наряду с этим



**Рис. 69.2.** Больной с крыловидной шеей (синдром Шерешевского–Тернера): а — вид спереди; б — вид сзади

обнаруживают отеки, преимущественно задней поверхности рук и ног, исчезающие через несколько месяцев. С возрастом кожные складки натягиваются по боковым поверхностям шеи от сосцевидного отростка до середины надплечий, напоминая крылья летучей мыши, — отсюда и название «крыловидная шея».

В связи с натяжением кожных складок лицо больного приобретает застывшее выражение (лицо сфинкса), голова представляется втянутой между надплечьями, шея кажется короткой, ушные раковины деформированы.

Синдром Шерешевского–Тернера у больных проявляется различными аномалиями скелета:

- бочкообразной, реже плоской грудной клеткой;
- деформациями позвоночника (кифозом, сколиозом, укорочением и сращением тел позвонков, *spina bifida*);
- плосковальгусным положением стоп, укорочением IV плюсневых и пястных костей;
- отставанием в росте на фоне нормальных пропорций тела;
- аномалиями сердечно-сосудистой (коарктация аорты, стеноз устья аорты и легочной артерии, дефект межжелудочковой перегородки) и/или мочевыделительной (подковообразная почка, двойные лоханки) систем;
- к пубертатному периоду — признаками полового инфантилизма;
- задержкой умственного развития;
- при рентгенографии конечностей — задержкой появления ядер окостенения и слиянием эпифизов с метафизами, значительно превышающим возрастные сроки.

Наличие вышеуказанных признаков — показание к цитогенетическому исследованию.

## ЛЕЧЕНИЕ

### Консервативное лечение

Лечение синдрома Шерешевского–Тернера необходимо осуществлять совместно с педиатром. Целесообразно применение эстрогенов (курс — 6–12 мес) после прекращения роста больного.

### Хирургическое лечение

Лечение крыловидной шеи оперативное. Рекомендуют кожную пластику методом встречных треугольных кожных лоскутов, что позволяет получить благоприятные косметический и функциональный результаты.

## 69.3. БОЛЕЗНЬ КЛИППЕЛЯ–ФЕЙЛЯ

### СИНОНИМ

Синдром короткой шеи.

### ОПРЕДЕЛЕНИЕ

Деформация шейного отдела позвоночника, описанная М. Клиппелем и А. Фейлем в 1912 г., представляет собой остеогенную форму врожденной кривошеи.

### ГЕНЕТИЧЕСКИЕ АСПЕКТЫ

Болезнь Клиппеля–Фейля — врожденный дефект (118100, 148900, X, также 214300, p), проявляющийся короткой шеей, обширным слиянием шейных позвонков и аномалиями ствола мозга и мозжечка.

Может сочетаться с кондуктивной тугоухостью, карликовостью, аплазией влагалища и почек (148860), нейросенсорной тугоухостью и асимметрией лица (148870).

### КЛИНИЧЕСКАЯ КАРТИНА

Для болезни Клиппеля–Фейля характерны следующие проявления.

- Укорочение шеи. Нередко создается впечатление, что относительно увеличенная голова по сравнению с размерами тела расположена непосредственно на туловище.
- Голова наклонена в сторону и кпереди, подбородок иногда прилежит к груди.
- Асимметрия лица и черепа часто сопровождается косоглазием, нистагмом.
- Ушные мочки приближены к надплечьям, граница волос затылочной области располагается на уровне грудных позвонков и даже верхнего края лопаток.
- Активные и пассивные движения головы ограничены или отсутствуют.
- Кифоз или кифосколиоз шейно-грудного отдела позвоночника, высокое расположение надплечья и лопаток. Деформация кости не сопровождается болевыми ощущениями.

### ДИАГНОСТИКА

При рентгенологическом исследовании из множества сочетаний различают два варианта:

- уменьшение количества шейных позвонков, их сращение с невозможностью дифференциации, сопровождающееся несращением дужек позвонков;
- синостоз деформированного спаянного конгломерата шейных позвонков с затылочной костью и верхними грудными позвонками, нередко наличие добавочных шейных ребер и синхондроз высокорасположенной лопатки с позвончиком.

### ЛЕЧЕНИЕ

При наличии подвижных сегментов позвоночника в шейном отделе необходимы ранняя лечебная физкультура, массаж, в случае прогрессирования кривошеи — ношение корригирующего воротника.

# Глава 70

## Деформации позвоночника

А.В. Губин, С.О. Рябых

По степени агрессивности течения все деформации позвоночника можно разделить на две большие группы: первая — косметическая проблема нарушения пластической анатомии туловища, часто представленная при типичном идиопатическом сколиозе; вторая и наиболее опасная группа — проблема развития жизнеугрожающих осложнений на фоне агрессивного течения деформации осевого скелета. Врожденные кифозы и сколиозы, деформации позвоночника при наследственных системных, нейромышечных заболеваниях требуют особой, вертебологической настороженности.

Интерпретация признаков деформации или отклонений от нормального развития позвоночника у детей в различные возрастные периоды жизни не всегда бывает простой задачей. Прежде чем определить в деформациях позвоночника, необходимо напомнить о нормальном развитии и формировании естественных изгибов позвоночника.

Гален (II в. н.э.) ввел следующие определения:

- лордоз — отклонение в сагиттальной плоскости вперед;
- кифоз — отклонение в сагиттальной плоскости назад;
- сколиоз — искривление во фронтальной плоскости.

У новорожденного позвоночник имеет форму пологой, выгнутой кзади дуги, то есть равномерного кифоза: в положении лежа на спине на ровной поверхности позвоночник становится прямым. На 3–4-м месяце жизни ребенок поднимает и удерживает головку, откидывая ее назад; в результате уравнивания затылочных и лестничных мышц развивается физиологический шейный лордоз.

В 6–7 мес ребенок хорошо сидит, позвоночник подвижен, и под действием силы тяжести головы, плечевого пояса, внутренностей, устойчивого лордоза и уравнивания мышцами спины формируется кифоз грудного отдела. В 8–9 мес ребенок начинает стоять, в 10–12 мес — ходить, при этом за счет мышц, сгибающих бедро (в основном *m. psoas major*), таз наклоняется вперед, увлекая поясничную часть позвоночника. Туловище в вертикальном положении уравнивается ягодичными мышцами и мышцами спины — формируется физиологический лордоз поясничного отдела позвоночника.

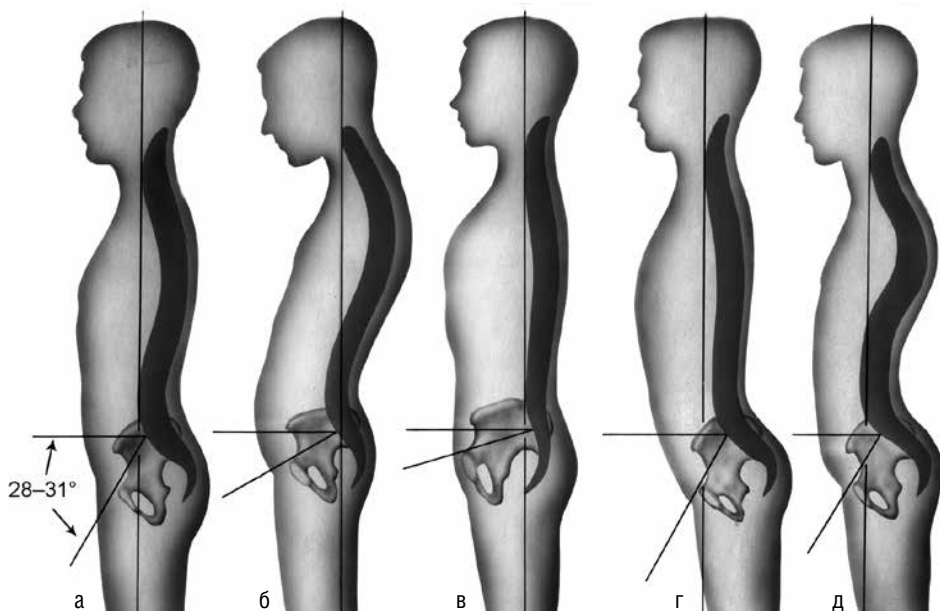
Возникшие к концу первого года жизни физиологические изгибы позвоночника в сагиттальной плоскости, свойственные позвоноч-

нику взрослого, продолжают развиваться и индивидуально формируются в процессе роста ребенка, завершаясь к 17–22 годам.

Ортостатическое, то есть вертикальное положение человека, определяет статику и осанку. Большое влияние на формирование осанки имеют внешние условия, режим дня, питание, физические перегрузки при спортивных занятиях, перенесенные заболевания, а также все то, что вносит дисбаланс в уравновешенное состояние мышечно-связочного каркаса и позвоночника. В результате формируется нормальная или патологическая осанка.

### МЕТОДИКА ОСМОТРА

В целях определения осанки, выявления деформаций позвоночника следует осматривать ребенка в положении стоя спереди, сзади и сбоку. При этом обращают внимание на положение головы, надплечий, форму и симметричность грудной клетки, выступание ребер, положение лопаток (уровень нижних углов, расстояние от вертебрального края до средней линии и отстояние от грудной клетки); симметричность треугольников, образованных выемкой талии и рукой; изгибы позвоночника, их выраженность, наличие боковых искривлений стоя и при наклоне туловища вперед; положение таза, симметричность ягодичных складок, размеры и форму конечностей. Необходимо исследование походки ребенка и объема движений в крупных суставах конечностей. Объем движений позвоночника и его болезненность проверяют сгибанием туловища вперед, назад, в сторону и ротацией вокруг оси. Локальную боль определяют пальпацией остистых отростков и умеренной нагрузкой на надплечья.



**Рис. 70.1.** Типы осанки по Штаффелю: а — нормальный тип осанки (физиологическое искривление умеренно выражено, угол наклона таза от 28 до 31°); б — сутулая спина, поясничный лордоз и наклон таза уменьшены; в — плоская спина, физиологические изгибы не выражены, сглажен поясничный лордоз, резко уменьшен наклон таза, предрасположенность к сколиозам; г — плоско-вогнутая спина, физиологические изгибы сглажены, за исключением поясничного лордоза; д — круглая спина, физиологические изгибы компенсаторно увеличены, наклон таза нормальный (из издания 2009 г.)



При нормальной осанке вертикальная ось во фронтальной плоскости тела проходит по линии от середины теменной области позади линии, соединяющей углы нижней челюсти, вниз через линию, соединяющую оба тазобедренных сустава и середину стопы. При этом угол наклона таза на 4-м году жизни равен  $22^\circ$ , на 7-м —  $25^\circ$ , у мужчин —  $31^\circ$ , у женщин — около  $28^\circ$  (отклонение  $4^\circ$  считают нормальным). Увеличение или уменьшение физиологической выпуклости позвоночника в сагиттальной плоскости с увеличением или уменьшением наклона таза создает патологические типы осанки: сутулая спина, плоская спина, плоско-вогнутая спина, круглая спина (рис. 70.1).

При нормальной осанке вертикальная ось в сагиттальной плоскости, опущенная от бугра затылочной кости, проходит через остистый отросток VII шейного позвонка, складку между ягодичными мышцами и середину четырехугольника опоры (площадку, занимаемую стопами и поверхностью между ними). В результате сила тяжести тела распределена равномерно на обе ноги, что оптимально. Вертикальная ось отклоняется влево или вправо при неравномерном распределении силы тяжести. Это происходит при асимметрии развития некоторых групп мышц туловища, особенно в период бурного роста, что выявляют при осмотре в наклонном положении. При неодинаковой длине конечностей искривление позвоночника устраняют подкладыванием специальной стельки под стопу укороченной конечности.

Степень фиксации искривления позвоночника проверяют приподниманием тела ребенка двумя руками за подмышечные впадины в положении стоя или лежа на животе. При подобном методе исследования нефиксированное искривление выпрямляется.

Если искривлениям позвоночника сопутствует ротация вокруг продольной оси тела, а при наклоне тела выявляется даже небольшое выстояние ребер кзади с одной стороны или выбухание поясничных мышц либо их сочетание, прежде всего следует думать о сколиозах, а не о патологической осанке.

## 70.1. ВРОЖДЕННЫЕ ДЕФОРМАЦИИ ПОЗВОНОЧНИКА

### Коды по МКБ-10

Q67.5. Врожденная деформация позвоночника.

M41. Сколиоз.

Q76.3. Врожденный сколиоз, вызванный пороком развития кости.

Под врожденной деформацией позвоночника понимается деформация в любой плоскости или деформация в 2–3 плоскостях, обусловленная пороком развития позвонка (позвонков) по типу эмбриопатии.

### КЛАССИФИКАЦИЯ ПОРОКОВ ПОЗВОНКОВ

Большинство пороков развития осевого скелета относится к эмбриопатиям — аномалиям, которые возникают в сроки от 16-го дня до конца 8-й недели гестации.

Наибольшее распространение получила классификация G.D. MacEwen (1972), в которой пороки позвоночника разделены на четыре группы: нарушение формирования позвонков, нарушение слияния, нарушение сегментации и комбинированные пороки. В течение последующих десятилетий классификация уточнялась и дополнялась. Э.В. Ульрих в 1985 г. наиболее полно детализировал эту классификацию вариантами аномалий внутри групп, установил роль каждого порока в генезе и течении деформации, а также выделил отдельную группу — аномалии формирования позвоночного канала (табл. 70.1).

Таблица 70.1. Классификация пороков позвоночника

По виду эмбриопатии	По виду деформации
1. Нарушения формирования позвонков (полупозвонки, клиновидные позвонки). 2. Нарушения слияния позвонков. 3. Нарушения сегментации позвонков. 4. Комбинированные пороки. 5. Пороки развития позвоночного канала (синдром спинальной дизрафии: диастематомиелія, дермальный синус, дермоиды, липома)	1. Нейтральные. 2. Сколиозогенные. 3. Кифозогенные. 4. Лордогенные. 5. Кифо- или лордосколиозогенные

Различают два варианта **нарушения формирования** позвонков.

Под *боковым полупозвонком* понимается такое нарушение формирования позвонка, при котором развивается только его половина (тело и полудуга), другая отсутствует (агенезия коллатерального ядра формирования). Преимущественная гипоплазия передних отделов тела формирует заднебоковой полупозвонок. В силу асимметрии апофизарных ростковых пластинок вступает в силу действие закона Hueeter–Folkmann и степень деформации постепенно нарастает.

*Клиновидные позвонки* формируются при гипоплазии одной из половин позвонка.

Нарушения формирования позвонков могут быть комплектными (при правильной комплектности позвонков) или сверхкомплектными (при избыточной комплектности), возникнуть в любом отделе позвоночника, но чаще — в грудном и поясничном отделах (рис. 70.2). В этих случаях с рождения имеется сколиотическая деформация позвоночника, но не всегда она своевременно обнаруживается.

Под **нарушением слияния** понимают вариант врожденной дизрафии позвонков (синонимы — бабочковидные позвонки). Выделяют нейтральную симметричную форму при удовлетворительном развитии половин позвонка (рис. 70.3, а), кифозогенную симметричную форму при симметричной гипоплазии зачатков тела (рис. 70.3, в) и сколиозогенную форму при асимметричной гипотрофии тела (рис. 70.3, б).

**Нарушение сегментации** позвонков (синонимы: гемивертбральное сращение, недостаточность сегментации, асимметричное нарушение сегментации позвонков, боковой несегментированный стержень) — порок развития нескольких позвонков, заключающийся в сращении тел, дуг, дугоотростчатых суставов, поперечных отростков и ребер (рис. 70.4).

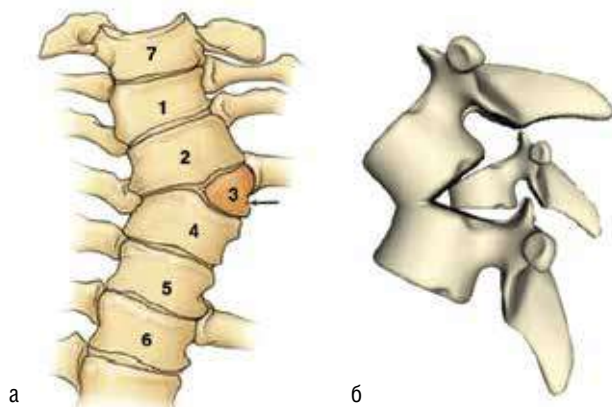
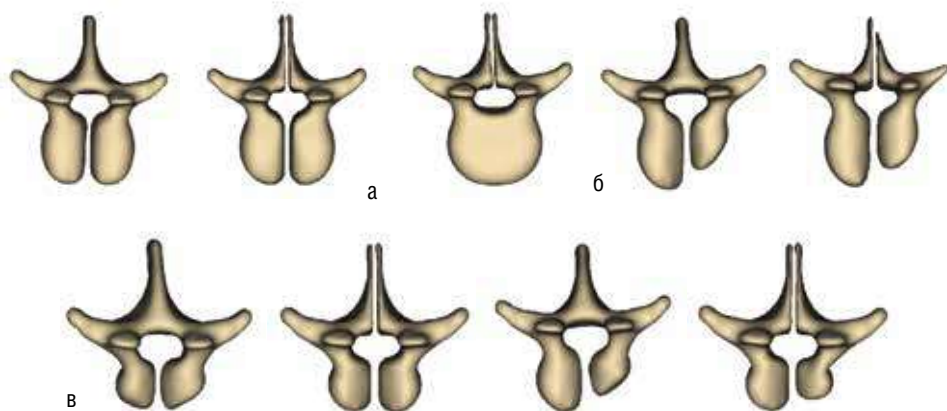
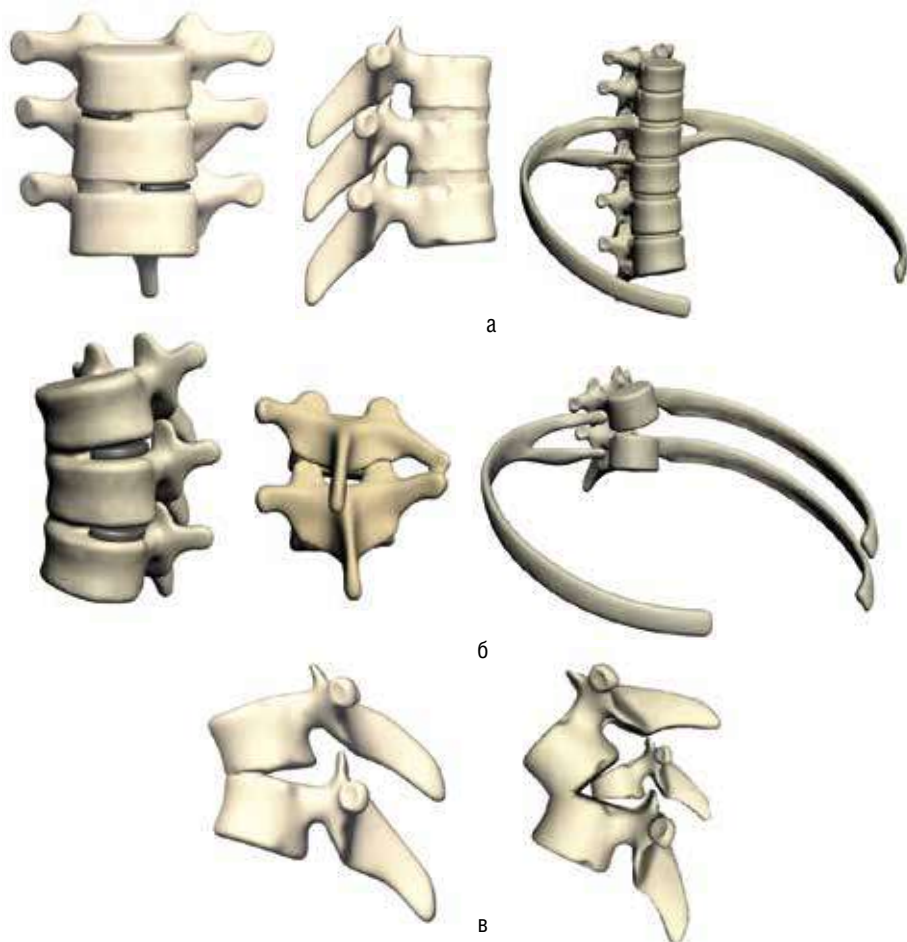


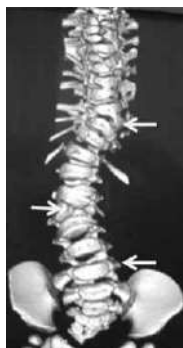Рис. 70.2. Варианты нарушения формирования позвонков: а — сколиозогенные, б — кифозогенные



**Рис. 70.3.** Варианты нарушения слияния позвонков: а — нейтральные; б — сколиозогенные; в — кифозогенные и кифосколиозогенные



**Рис. 70.4.** Варианты нарушения сегментации позвонков: а — нейтральные, б — сколиозогенные, в — кифозогенные



**Рис. 70.5.** Компьютерная томограмма (3DMPR, вентральная проекция) ребенка 18 мес с врожденным сколиозом на фоне множественных пороков развития позвонков всех отделов. Стрелками указаны ведущие компоненты врожденной деформации: несегментированный полупозвонок Th10 (при множественных аномалиях комплектность позвонков устанавливается условно), асимметричный бабочковидный позвонок L2, правосторонняя сакрализация L5

(смешанные аномалии). Речь идет о сколиозах, в основе развития и прогрессирования которых лежит одностороннее блокирование позвонков при наличии на противоположной стороне (на уровне блока) одного или нескольких клиновидных позвонков, которые Э.В. Ульрих определял как «блокирование через сегмент». Сочетание двух типов сколиозогенных аномалий взаимно усиливает действие каждой из них, что приводит уже в раннем возрасте к катастрофическим последствиям.

Отдельную, хотя и немногочисленную группу составляют врожденные сколиозы на почве множественных аномалий развития, захватывающих практически весь позвоночный столб. У таких больных подчас нет ни одного нормально сформированного позвонка (рис. 70.5).

### РАСПРОСТРАНЕННОСТЬ

В структуре всех врожденных пороков развития доля аномалий позвоночника варьирует от 17 до 32%. Исследователи находили врожденные пороки позвоночника как причину его искривления во фронтальной плоскости у 2–11% пациентов со сколиозом. Расхождение статистических данных, очевидно, обусловлено отсутствием четкой характеристики термина «порок позвоночника», разными взглядами и подходами к этой проблеме, латентным течением аномалий и их выявлением в различных возрастных периодах.

У 10% детей аномалия позвоночника обнаруживается сразу после рождения, а у 53% — в течение первого года жизни. К наиболее тяжелым порокам развития, с деформацией III–IV степени при рождении или на протяжении первого года жизни, относится нарушение сегментации.

### СОЧЕТАННЫЕ ПОРОКИ РАЗВИТИЯ

По нашим данным, более чем у 82,8% детей пороки позвоночника сочетаются с другими аномалиями развития.

В любой группе можно выделить так называемые нейтральные пороки развития, которые не вызывают асимметричного развития (роста) позвонка и, следовательно, не приводят к прогрессирующей деформации позвоночника в процессе роста. Сколиозогенные варианты пороков (боковой полупозвонок, боковой несегментированный стержень) обуславливают формирование сколиотической деформации, которая возникает, как правило, уже к моменту рождения и нарастает в процессе роста ребенка. В основе кифозогенных деформаций лежат задние полупозвонки, переднее блокирование тел позвонков, а кифосколиозогенных — заднебоковые полупозвонки, бабочковидные позвонки. Лордозогенные варианты пороков (блокирование задних отделов позвонков) крайне редки.

Самый тяжелый вариант врожденного сколиоза следует отнести к III типу деформаций по классификации Winter

Э.В. Ульрих (1985) установил «сомитную» и «сегментарную» зависимость порока позвоночника с пороками других органов и тканей. Большинство смежных аномалий являются компонентами VACTERL-ассоциации. Аномалии позвоночника в структуре этого синдрома составляют около 60%. Известно, что в 25% случаев врожденных сколиозов и кифозов можно обнаружить синдром Klippel-Feil, являющийся частной формой вертебрального блока на уровне шейного отдела.

Из сопутствующих аномалий следует отметить частые поражения спинного мозга, которые могут достигать 50–60%, наиболее частым из них является синдром фиксации спинного мозга (более 80%). Нарушениям сегментации в 75% случаев сопутствует диастематомиелия. Именно поэтому большинство авторов высказывают мнение о необходимости активного поиска пороков спинного мозга до хирургического лечения порока позвоночника при любом варианте врожденного блокирования.

Состояние грудной клетки оценивают по величине индекса SAL (*Space Available for Lung* – пространство для расположения легкого), объему правой и левой ее половин.

Индекс SAL представляет собой отношение суммы расстояний А + В гемиторакса (половины грудной клетки) с выпуклой к выпуклой стороне деформации, где А – расстояние, отмеренное от середины I ребра до середины купола диафрагмы, В – расстояние от середины I ребра до точки, отмеренной на последнем ребре гемиторакса, соответствующей ширине последнего грудного позвонка (рис. 70.6). Данный индекс позволяет оценить соотношение объемов половин грудной клетки по данным прямой рентгенографии.

## ДИАГНОСТИКА ВРОЖДЕННЫХ ДЕФОРМАЦИЙ ПОЗВОНОЧНИКА

*Обязательные исследования.*

- Осмотр ортопедом-вертебрологом при наличии перечисленных выше клинических признаков.

**Клиническое обследование** позволяет определить относительное укорочение (при нарушениях сегментации) или удлинение (при сверхкомплектных полупозвонках) туловища. При нейтральных нарушениях сегментации всегда отмечается

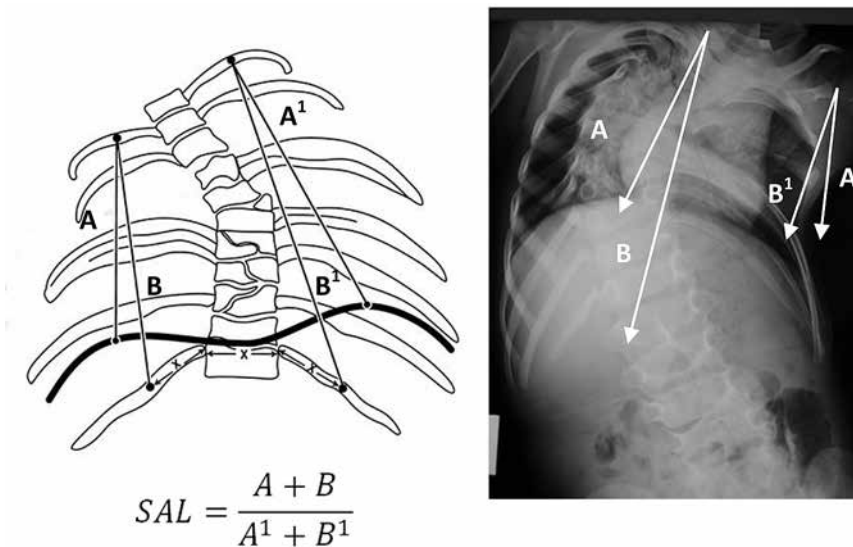
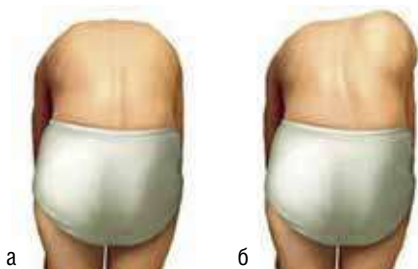

Рис. 70.6. Принцип расчета индекса SAL (пояснения см. в тексте)



**Рис. 70.7.** Тест Адамса — определение торсии и реберного горба при сколиозе при наклоне туловища: а — нормальная спина; б — при сколиозе

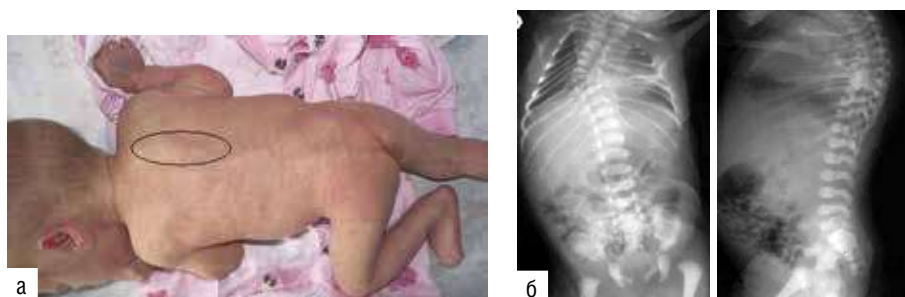укорочение туловища. При сколиозогенных пороках в шейном отделе обычно обращает на себя внимание патологическая установка головы (кривошея) с позиционной (постуральной) деформацией черепа, как правило, не поддающаяся консервативному лечению. При сколиозогенных пороках в грудном отделе грудная клетка асимметрична, выявляются ее дефекты из-за аплазии или недоразвития ребер, ригидная сколиотическая дуга с реберным горбом (гиббусом) и иногда кифоз грудного отдела (рис. 70.7). При сколиозогенных пороках в поясничном отделе определяется дуга с поясничным валиком и нередко перекося таза. Комбинация аномалий позвонков в нескольких отделах позвоночника не представляет сложной задачи для визуальной диагностики.

• Рентгенография позвоночника в горизонтальном положении в двух проекциях с захватом шейного отдела и таза (рис. 70.8). У детей старше 3–4 лет, с завершенным формированием физиологических изгибов позвоночника, допустимо выполнять рентгенограммы в вертикальном положении в целях получения информации о мобильности дуги и перекосе таза под нагрузкой (рис. 70.9). Определяют величину основной дуги деформации, наличие противодуг, сагиттальный профиль грудного отдела позвоночника, позицию таза.

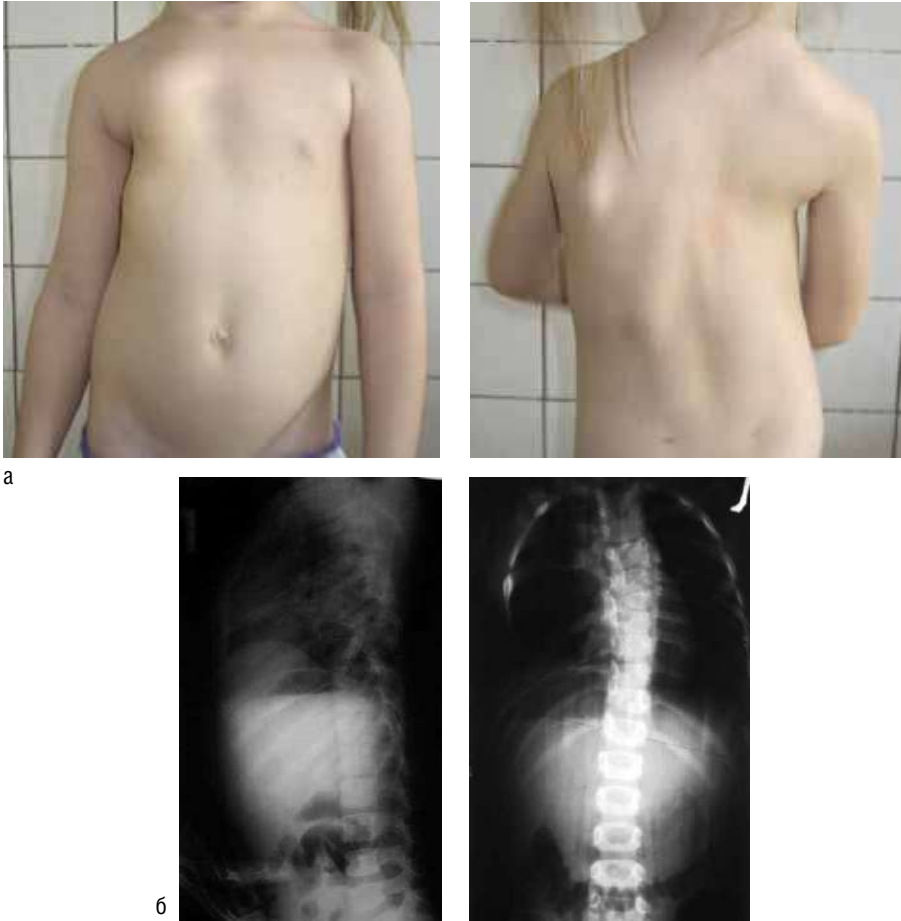
- УЗИ внутренних органов для исключения сопутствующих пороков развития.
- Консультации педиатра и невролога.

*Дополнительные исследования* выполняются на этапе предоперационного обследования и планирования.

- МРТ позвоночника — позволяет определить топографию спинного мозга, исключить аномалии его развития, определить состояние дискового аппарата.
- КТ позвоночника — показывает состояние костных структур колонн позвоночника.



**Рис. 70.8.** Врожденный сколиоз на фоне асимметричной формы нарушения сегментации Th3–Th12 у мальчика В. 6 дней жизни: а — фото ребенка (правосторонний реберный горб обозначен овалом); б — рентгенограммы позвоночника. Расщепление тел и дуг первых восьми грудных позвонков, несегментированный стержень Th3–Th10 слева (представлен частично оссифицированными хрящами). Костное блокирование ребер на уровне локализации позвоночного несегментированного стержня



**Рис. 70.9.** Врожденный сколиоз на фоне асимметричной формы нарушения сегментации боковых отделов Th4–Th10 (справа) и блокирование III–V, VI–X ребер справа и III–IV слева у девочки К. 3 лет: а — фото ребенка; б — рентгенограммы позвоночника. Расщепление тел и дуг Th1–Th4, Th6–Th7, несегментированный стержень Th4–Th10 справа. Костное блокирование ребер на уровне локализации позвоночного несегментированного стержня

- КТ- и/или МРТ-миелография, ангиография — являются дополнительными методами и позволяют выявить или уточнить анатомию скрытых пороков развития позвоночного канала, спинного мозга, сосудов исследуемой зоны.

## ЛЕЧЕНИЕ

### Консервативное лечение

Попытка коррекции врожденного сколиоза консервативными методами, по мнению большинства исследователей, обречена на неудачу. Так, менее 20% всех полупозвонков и клиновидных позвонков не вызывают существенного нарушения роста или возникновения «конфликта» порочно развитого позвонка с содержимым позвоночного канала. Таким пациентам можно назначать консервативное лечение, направленное на формирование мышечного корсета и улучшение осанки (корсетирование, массаж, лечебную физкультуру).

Комплекс консервативного лечения проводится также у больных, у которых оперативное вмешательство по каким-либо причинам не может быть проведено.

Выбор метода лечения у маленького ребенка зависит от наличия или отсутствия прогностически неблагоприятных признаков течения сколиотической деформации. Этот выбор должен быть сделан при первичном обращении больного к врачу. Признаками неблагоприятного течения деформации у ребенка первых месяцев и лет жизни являются (Ульрих Э.В., 1995):

- наличие двух полупозвонков и более с одной стороны в ведущей дуге деформации (100% прогрессирование);
- наличие кифотического компонента деформации при заднебоковых полупозвонках (прогрессирование в 89% случаев);
- наличие разносторонних полупозвонков, расположенных друг от друга на расстоянии более трех позвоночных сегментов (прогрессирование в 75% случаев);
- исходная величина деформации  $30^\circ$  и более (прогрессирование в 70% случаев).

Каждый из первых двух перечисленных признаков является прямым показанием к оперативному лечению, остальные служат показанием к хирургическому лечению только в тех случаях, когда имеется не менее двух из этих признаков у одного больного.

*Оперативное лечение* — единственный метод, при котором можно надеяться на коррекцию деформации позвоночника или снижение темпов ее прогрессирования. Хирургические вмешательства эффективны только в раннем возрасте. Оптимальные сроки — от 6 мес до 1,5–2,0 лет. Конкретный срок для каждого больного определяется индивидуально детским вертебологом в зависимости от особенностей аномалии позвоночника.

Показаниями к хирургическому лечению являются:

- деформация в любой плоскости более  $20^\circ$  по Cobb;
- прогрессирование более  $3^\circ$  в год;
- появление или прогрессирование неврологической симптоматики на фоне вертебротеллеарного конфликта;
- низкий индекс асимметрии грудной клетки (менее 0,85) при сочетании с синдромом торакальной недостаточности.

Оперировать следует в том возрасте, в котором показания к вмешательству не вызывают сомнений, даже если это очень ранний возраст (1–3 года). При наличии бурного прогрессирования деформации и вертебротеллеарного конфликта оперативное лечение показано в более раннем возрасте.

Большинство ортопедов при моносегментарных и локальных деформациях склоняются к необходимости радикальной коррекции и стабилизации позвоночного столба ( $360^\circ$  fusion).

Все методы лечения можно объединить в три основные группы.

1. Радикальное удаление аномальных позвонков или выполнение корригирующих локальных остеотомий с инструментальной коррекцией деформации.
2. Применение систем динамической коррекции для этапной коррекции деформации в процессе роста ребенка.
3. Гибридные методы.

*Применение систем динамической коррекции для этапной коррекции деформации в процессе роста ребенка.* Этот тип оперативного лечения разработан для злокачественно прогрессирующих форм инфантильного и ювенильного идиопатического сколиоза. Применение его при врожденных деформациях ограничено достаточно редкими формами, характеризующимися множеством аномалий по всему протяжению грудного и поясничного отделов позвоночника в сочетании с юным возрастом пациента и достаточной мобильностью деформации. Из применяемых систем



следует упомянуть коррекцию системой коннекторного типа и экспансивную (в смысле — увеличивающую) вертеброторакопластику инструментарием VERTR.

Рациональный выбор сроков и методов оперативной коррекции является залогом не только оптимальной коррекции, но и сохранения и улучшения функционального статуса и качества, нередко увеличения продолжительности жизни.

## 70.2. ИДИОПАТИЧЕСКИЙ СКОЛИОЗ

*А.А. Кулешов*

### Коды по МКБ-10

M41.0. Инфантильный идиопатический сколиоз.

M41.1. Юношеский идиопатический сколиоз.

M41.2. Другие идиопатические сколиозы.

### ЭТИОЛОГИЯ И ПАТОГЕНЕЗ

Идиопатический сколиоз — это деформация позвоночного столба, обусловленная изменениями его во всех трех плоскостях, являющаяся компенсаторным механизмом в ответ на динамическую несопряженность продольного роста спинного мозга и костного позвоночного столба. Однако роль предположительных факторов (наследственного, мышечного, спинального, нейрогормонального) в механизмах формирования и прогрессирования сколиоза до настоящего времени точно не определена.

По данным литературы, распространенность идиопатического сколиоза составляет от 2 до 9% популяции детского населения.

Весь процесс формирования деформации позвоночного столба можно разбить на ряд этапов.

- Доклинический этап, во время которого используются физиологические резервы сагиттального профиля позвоночника. При избыточном костеобразовании в телах позвонков грудной кифоз уменьшается, а при поясничной локализации лордоз увеличивается. Плоская спина и избыточный наклон таза кпереди — первые признаки неблагоприятного несопряженного продольного роста.
- Клинический этап формирования сколиоза.

При дальнейшем течении несопряженности продольного роста вторым компенсаторным механизмом, реализуемым при формировании сколиотической деформации позвоночного столба, является скручивание тел вокруг спинного мозга. Эффект деротации позвоночного столба есть компенсаторный механизм, возникающий в ответ на избыточный рост тел позвонков и их ротацию. Результатом этой компенсации является эффект формирования бокового отклонения позвонков с ротацией в одном направлении — до вершинного позвонка и переходом ее в противоположном направлении после вершинного позвонка.

Клинический этап развития типичного сколиоза — это процесс постепенной потери вертикальной устойчивости несущей колонны тел позвонков к вертикальной нагрузке. Развиваются асимметричность межпозвонковых дисков, клиновидность тел позвонков, боковое отклонение оси позвоночного столба.

### КЛАССИФИКАЦИЯ

Наиболее популярной на территории постсоветского пространства является классификация В.Д. Чаклина (1965), основанная на подходах к консервативному лечению. По количественной оценке угла искривления, определяемого по методике Cobb, выделяют четыре степени деформации:

- I — угол сколиоза 5–10°;
- II — угол сколиоза 11–30°;

- III — угол сколиоза 31–60°;
- IV — угол сколиоза 60° и более.

В современной практике закрепилась следующая систематизация ИС.

#### 1. По форме:

- *типичный* — с правосторонней дугой в грудном отделе позвоночника и гиббусом справа (по выпуклой стороне деформации);
- *атипичный* — с левосторонней дугой в грудном отделе позвоночника и/или гиббусом слева (по вогнутой стороне деформации).

#### 2. По возрасту (Goldestein L., 1973):

- до 3 лет — инфантильный;
- 3–10 лет — ювенильный;
- более 10 лет — подростковый.

#### 3. По степени деформации (James J., 1954; угол по J. Cobb, 1948):

- 0–69° — среднетяжелая степень;
- 70–99° — тяжелая степень;
- более 100° — очень тяжелая степень.

#### 4. По варианту деформации наиболее распространенной является классификация Lenke (2001). В основу систематизации положены три *субкатегории* для постановки диагноза.

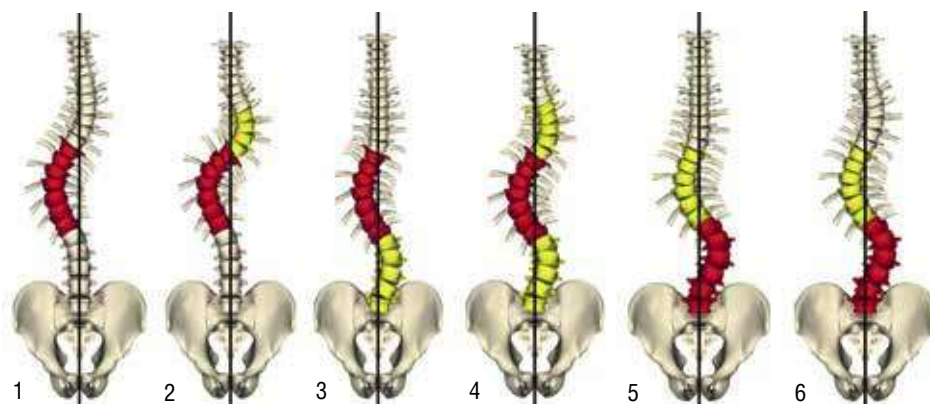
#### I. Типы сколиотических дуг (рис. 70.10).

- Тип 1 — *основная грудная дуга в основном грудном отделе* (вершина на уровне Th6–Th12) и вторичные неструктурные дуги в любом другом отделе позвоночника.
- Тип 2 — *двойная грудная дуга*. Первичная структурная дуга в основном грудном отделе (вершина Th6–Th12) и вторичная структурная дуга в проксимальном грудном отделе (вершина Th3–Th5).
- Тип 3 — *двойная основная дуга*. Первичная дуга в основном грудном отделе (вершина Th6–Th11) и вторичная структурная дуга в поясничном и грудопоясничном отделах позвоночника (вершина Th12–L4) или вторичные неструктурные дуги в любом другом отделе.
- Тип 4 — *тройная грудная дуга*. Первичная дуга в основном грудном отделе (вершина Th6–Th11) и вторичные структурные дуги в поясничном и грудопоясничном отделах позвоночника (вершина Th12–L4) и в проксимальном грудном отделе (вершина Th3–Th5).
- Тип 5 — *грудопоясничная/поясничная дуга*. Первичная структурная дуга в поясничном и грудопоясничном отделах (вершина Th12–L4) и вторичные неструктурные дуги в любом другом отделе.
- Тип 6 — *грудопоясничная/поясничная дуга с основной грудной дугой*. Первичная структурная дуга в поясничном и грудопоясничном отделах (вершина Th12–L4), вторичная структурная дуга в основном грудном отделе (вершина Th6–Th11) и вторичная неструктурная дуга в проксимальном грудном отделе.

#### II. Поясничный модификатор.

Поясничный модификатор определяется путем выяснения положения наиболее латерально отклоненного позвонка относительно центральной крестцовой линии позвоночника (CSVL).

- Поясничный модификатор **A** — CSVL проходит между корнями дуг L1–L4.
- Поясничный модификатор **B** — CSVL проходит через корень дуги вершинного позвонка L1–L4.
- Поясничный модификатор **C** — CSVL располагается медиальнее вершинного позвонка.



**Рис. 70.10.** Типы сколиотических дуг по Lenke. Красным выделены позвонки основной дуги, желтым — вторичные структурные дуги (пояснения см. в тексте).

### III. Сагиттальный грудной модификатор.

Сагиттальный грудной модификатор базируется на измерении угла по Cobb между верхней замыкательной пластинкой позвонка TV и нижней замыкательной пластинкой ТХII на боковой рентгенограмме.

- Гипокифоз (-): угол меньше  $+ 10^\circ$ , или лордоз.
- Нормокифоз (N): угол в пределах от  $+ 10^\circ$  до  $+ 40^\circ$ .
- Гиперкифоз (+): угол больше  $+ 40^\circ$ .

*Использование классификации Lenke.* Тип дуги (типы 1–6), поясничный модификатор (A, B или C), на боковой рентгенограмме — сагиттальный грудной модификатор (-, N, +). Например: 1A-.

### ДИАГНОСТИКА ВРОЖДЕННЫХ ДЕФОРМАЦИЙ ПОЗВОНОЧНИКА

*Обязательные исследования.*

- Осмотр ортопедом-вертебрологом с определением фронтального и сагиттального дисбаланса, асимметрии талии, баланса надплечий, позиции таза, торсии грудной клетки, локализации и величины гиббуса (тест Адамса).
- Рентгенография позвоночника стоя в двух проекциях с захватом шейного отдела и таза. Определяют величину основной дуги деформации, наличие противодуг, сагиттальный профиль грудного отдела позвоночника, позицию таза.
- Функциональная рентгенография с наклонами в стороны позволяет определить мобильность позвоночника.
- МРТ позвоночника позволяет определить топографию спинного мозга, исключить аномалии его развития, определить состояние дискового аппарата.
- КТ позвоночника показывает состояние костных структур колонн позвоночника.
- КТ- и/или МРТ-миелография, ангиография являются дополнительными методами и позволяют исключить скрытые пороки развития позвоночного канала, спинного мозга. Это обстоятельство крайне важно при атипичном ИС.
- Спирометрия, ЭхоКГ для исследования функционального состояния наиболее заинтересованных органов и систем.

## ЛЕЧЕНИЕ

### Консервативное лечение

У пациентов с начальными формами идиопатического сколиоза с величиной основной дуги более  $10^\circ$  и менее  $40^\circ$ , а также у пациентов с незавершенным ростом применяются:

- корсетная терапия функционально корригирующими корсетами типа TSLO (Шено, Milwaukee, Boston, четырехточечный ортез и т.п.);
- методы специализированной лечебной физкультуры (специализированная дыхательная гимнастика, ряд методик эрго- и кинезиотерапии).

В ряде работ рекомендуют физиотерапевтическое лечение, электромиостимуляцию, массаж и т.п. Однако работ с обоснованной доказательной базой эффективности этих методик нам найти не удалось.

### Хирургическое лечение

Показаниями к хирургическому лечению идиопатического сколиоза являются:

- наличие сколиотической деформации позвоночника во фронтальной плоскости более  $40^\circ$ ;
- прогрессирующее течение — увеличение деформации позвоночника более  $10^\circ$  в год;
- наличие выраженного болевого синдрома и неэффективность консервативной терапии в течение 6–12 мес;
- появление или прогрессирование неврологической симптоматики на фоне вертебротеллярного конфликта.

Противопоказаниями следует считать:

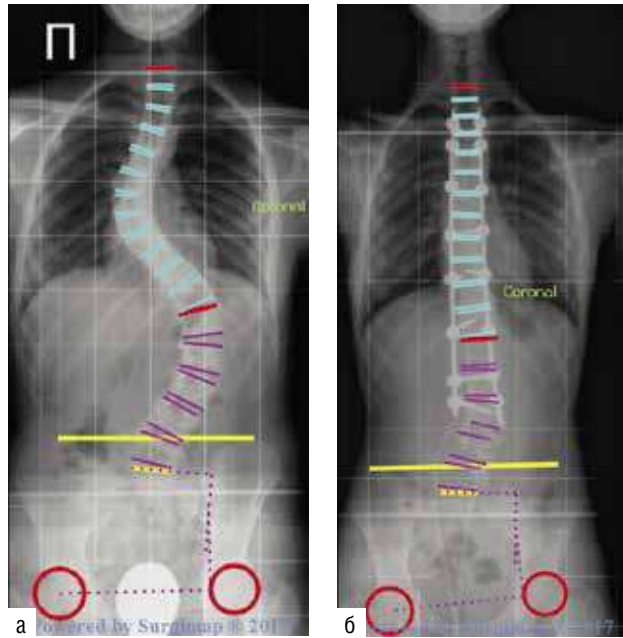
- инкурабельные заболевания, интоксикации, кахексию;
- психические заболевания (включая наркоманию и алкоголизм);
- септические состояния;
- гнойно-воспалительные процессы в области предполагаемого оперативного вмешательства;
- стадию декомпенсации при заболеваниях дыхательной и сердечно-сосудистой систем.

Базовой методикой хирургического лечения следует считать дорсальную мобилизацию позвоночника в объеме фасетэктомии, коррекцию и фиксацию деформации транспедикулярными или гибридными (винтовые и крюковые опорные точки) системами с формированием заднего спондилодеза (рис. 70.11).

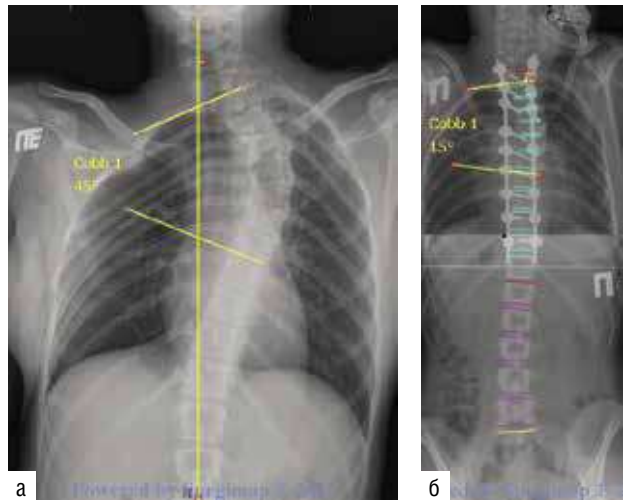
У пациентов с незавершенным осевым ростом используют технологию коррекции деформации системами динамического типа (dual growingrods, VEPTR) с последующей этапной дистракцией каждые 6–8 мес.

При деформациях более  $80^\circ$  методика может быть дополнена более агрессивными (и более эффективными) методами остеотомии позвоночника из дорсального или вентрального доступа (osteotomy по Ponte, Smith–Petersen, bone-disc-bone, *Vertebral Column Resection* — VCR, в том числе под эндоскопическим контролем) и методиками предварительного (halo-gravity, halo-tibial, halo-pelvictraction) или интраоперационного вытяжения. Также из эффективных опций следует признать использование во время операции инструментария для апикальной деротации (*Vertebral Body Derotation* — VBD, *Vertebral Column Manipulation* — VCM) (рис. 70.12).

**Рис. 70.11.** Фронтальная рентгенография с оценкой фронтального баланса на платформе Surgutap Spine пациентки 13 лет с типичным идиопатическим сколиозом Lenke 3C– (а) до и (б) после дорсальной коррекции транспедикулярной системой фиксации



**Рис. 70.12.** Фронтальная рентгенография с оценкой фронтального баланса на платформе Surgutap Spine пациентки 16 лет с атипичным идиопатическим сколиозом (а) до и (б) после дорсальной коррекции транспедикулярной системой фиксации с применением инструментария для апикальной деротации



### 70.3. НЕЙРОГЕННЫЕ ДЕФОРМАЦИИ

**Коды по МКБ-10**

M41.4. Нервно-мышечный сколиоз.

M41.8. Другие формы сколиоза.

Под нейрогенными деформациями принято объединять сколиозы как ортопедическое осложнение на фоне нозологических групп, таких как:

- церебральный паралич;
- нервно-мышечные заболевания;
- последствия тяжелых форм *spina bifida*;

- последствия позвоночно-спинальной травмы на уровне шейного и верхнегрудного отделов.

На примере наиболее распространенных остановимся на детском церебральном параличе и частых нервно-мышечных заболеваниях — спинальной мышечной атрофии и миодистрофии Дюшенна. Без сомнения, нозологический спектр патологии осевого скелета намного шире и изложен в тематических работах. Эти нозологические группы требуют мультидисциплинарной оценки и ведения, а ортопедическая коррекция является этапом реабилитации.

### КЛАССИФИКАЦИЯ

Специализированные классификации нейрогенных деформаций позвоночника не распространены, и наиболее часто применяют классификации В.Д. Чаклина (1965) и J. James (1954).

### ДИАГНОСТИКА НЕЙРОГЕННЫХ ДЕФОРМАЦИЙ ПОЗВОНОЧНИКА

*Обязательные исследования.*

- Осмотр ортопедом-вертебрологом. Прогрессирование спастики, ретракции или мышечной слабости создает условия для формирования и неуклонного прогрессирования деформации позвоночника, грудной клетки и таза. Важным элементом ортопедического осмотра является определение фронтального и сагиттального дисбаланса, перекоса таза, торсии грудной клетки, локализации и величины гиббуса (тест Адамса), а также мобильности позвоночника при тракционном тесте.
- Рентгенография позвоночника сидя (при невозможности вертикализации лежа) в двух проекциях с захватом шейного отдела и таза. Определяют величину основной дуги деформации, наличие противодуг, сагиттальный профиль грудного отдела позвоночника, асимметрию грудной клетки и позицию таза.
- МРТ позвоночника позволяет определить топографию спинного мозга, исключить миелопатию и аномалии его развития, определить состояние дискового аппарата.
- КТ позвоночника показывает состояние костных структур колонн позвоночника.
- КТ легких — для исключения гипопнеумоний и ателектазов легких.
- Спирометрия, ЭхоКГ — для исследования функционального состояния наиболее заинтересованных органов и систем. У ряда пациентов с тяжелыми формами нервно-мышечных заболеваний необходимо проведение ночной пульсоксиметрии или кардиореспираторного мониторинга.

### ЛЕЧЕНИЕ

#### Консервативное лечение

У пациентов с начальными формами сколиоза с величиной основной дуги более 15° и менее 40°, а также у пациентов с незавершенным ростом применяются:

- корсетная терапия функционально корригирующими корсетами типа TSL0;
- поструральная поддержка (вертикализация и позиционирование);
- методы специализированной лечебной физкультуры (специализированная дыхательная гимнастика, ряд методик эрго- и кинезиотерапии).

#### Хирургическое лечение

Основные цели хирургической коррекции:

- стабилизация дыхательных расстройств;
- восстановление вертикального положения;

- улучшение манипулирования руками;
  - улучшение качества жизни и увеличение продолжительности жизни.
- Показаниями к хирургическому лечению идиопатического сколиоза являются:*
- наличие деформации позвоночника в любой плоскости более 40°;
  - прогрессирующее течение — увеличение деформации позвоночника более 10° в год;
  - наличие выраженного болевого синдрома.

*Ограничениями следует считать:*

- гнойно-воспалительные процессы в области предполагаемого оперативного вмешательства;
- стадию декомпенсации при заболеваниях дыхательной и сердечно-сосудистой систем;
- белково-энергетическую недостаточность II–III степени (ИМТ менее 12);
- остеопению (Z-критерий менее –3 СО).

Базовые методики хирургического лечения следующие.

- Коррекция деформации системами динамического типа (dual growingrods, VERTR) с последующей этапной дистракцией. Условной возрастной границей при нейрогенной патологии принят возраст 12 лет.
- Дорсальная коррекция и фиксация деформации грудного, поясничного отделов позвоночника и таза транспедикулярными или гибридными системами с формированием заднего спондилодеза у пациентов с завершённым ростом.

При деформациях более 80° методика может быть дополнена методиками предварительного (halo-gravitytraction) или интраоперационного вытяжения или более агрессивными методиками остеотомии позвоночника из дорсального доступа.

## 70.4. ДЕФОРМАЦИИ ПРИ НАСЛЕДСТВЕННЫХ И СИСТЕМНЫХ ЗАБОЛЕВАНИЯХ

### Код по МКБ-10

M41.8. Другие формы сколиоза.

Эту группу объединяет наличие синдрома деформации позвоночника при различных наследственных и системных заболеваниях: дисплазиях, дистрофиях, хромосомных и генетически верифицированных обменных заболеваниях. Учитывая широкий спектр нозологических групп, патология позвоночника рассматривается только с позиции синдрома деформации.

Конечно, указанные группы также требуют мультидисциплинарной оценки и ведения, а ортопедическая коррекция является лишь хирургическим этапом реабилитации.

### КЛАССИФИКАЦИЯ

Наиболее часто применяют классификации В.Д. Чаклина (1965) и J. James (1954).

### ДИАГНОСТИКА СИСТЕМНЫХ ДЕФОРМАЦИЙ ПОЗВОНОЧНИКА

*Обязательные исследования.*

- Осмотр ортопедом-вертебрологом с определением фронтального и сагитального дисбаланса, перекаса таза, торсии грудной клетки, локализации и величины гиббуса (тест Адамса), а также мобильности позвоночника при тракционном тесте.
- Рентгенография позвоночника стоя (при невозможности вертикализации лежа) в двух проекциях с захватом шейного отдела и таза. Определяют вели-

чину основной дуги деформации, наличие противодуг, сагиттальный профиль грудного отдела позвоночника, асимметрию грудной клетки и позицию таза.

- МРТ позвоночника позволяет определить топографию спинного мозга, исключить миелопатию и аномалии его развития, определить состояние дискового аппарата.
- КТ позвоночника показывает состояние костных структур колонн позвоночника.
- КТ легких — для исключения гипоектазов и ателектазов легких.
- Спирометрия, ЭхоКГ — для исследования функционального состояния наиболее заинтересованных органов и систем. У ряда пациентов с тяжелыми формами нервно-мышечных заболеваний необходимо проведение ночной пульсоксиметрии или кардиореспираторного мониторинга.

## ЛЕЧЕНИЕ

### Консервативное лечение

У пациентов с начальными формами сколиоза с величиной основной дуги более 15° и менее 40°, а также у пациентов с незавершенным ростом применяются:

- корсетная терапия функционально корригирующими корсетами типа TSLO;
- постуральная поддержка (вертикализация и позиционирование);
- методы специализированной лечебной физкультуры (специализированная дыхательная гимнастика, ряд методик эрго- и кинезиотерапии).

### Хирургическое лечение

*Показаниями к хирургическому лечению системного сколиоза являются:*

- наличие сколиотической деформации позвоночника во фронтальной плоскости более 40°;
- наличие деформации позвоночника в сагиттальной плоскости более 20° отклонения от нормальных значений;
- прогрессирующее течение — увеличение деформации позвоночника более 5° в год;
- наличие выраженного болевого синдрома и неэффективность консервативной терапии в течение 6–12 мес;
- появление или прогрессирование неврологической симптоматики на фоне вертебротелулярного конфликта.

*Ограничениями следует считать:*

- гнойно-воспалительные процессы в области предполагаемого оперативного вмешательства;
- стадию декомпенсации при заболеваниях дыхательной и сердечно-сосудистой систем;
- белково-энергетическую недостаточность II–III степени (ИМТ менее 12);
- остеопению (Z-критерий менее –3 СО).

Базовые методики хирургического лечения следующие.

- Коррекция деформации системами динамического типа (dual growingrods, VERTR) с последующей этапной дистракцией. Четкого литературного обоснования по возрастной границе применения систем динамического типа и стабильной фиксации нет. Это связано с особенностями темпов роста и физического развития при разных системных заболеваниях.
- Дорсальная коррекция и фиксация транспедикулярными или гибридными системами применяется как вариант локальной фиксации и у пациентов с завершенным ростом.



При деформациях более 80° лечение может быть дополнено методиками предварительного (halo-gravitytraction) или интраоперационного вытяжения или более агрессивными методиками остеотомии позвоночника из дорсального доступа.

## 70.5. КИФОЗ

### ОПРЕДЕЛЕНИЕ

Кифоз — искривление позвоночника в сагиттальной плоскости выпуклостью кзади.

#### Код по МКБ-10

M40. Кифоз и лордоз.

### КЛАССИФИКАЦИЯ

Различают верхнегрудной, нижнегрудной, поясничный и тотальный кифозы.

## Врожденный кифоз

### ЭТИОЛОГИЯ

Врожденный кифоз — следствие добавочного клиновидного позвонка, синосто-за двух позвонков, недоразвития переднего отдела тел позвонков в грудном или верхнепоясничном отделе позвоночника.

### КЛИНИЧЕСКАЯ КАРТИНА И ДИАГНОСТИКА

Врожденный кифоз выявляют крайне редко, типичная локализация — грудной и верхнепоясничные отделы позвоночника. Деформацию обнаруживают рано — в первом полугодии жизни, как только ребенок начинает сидеть. С ростом ребенка деформация заметно увеличивается, протекая безболезненно и без неврологических симптомов. К периоду полового созревания она достигает выраженной степени. Рост ребенка задерживается.

### ЛЕЧЕНИЕ

#### Консервативное лечение

При выявлении деформации применяют гипсовую кровать, массаж мышц спины, корригирующую гимнастику.

#### Хирургическое лечение

Тенденция к прогрессированию деформации — показание к хирургической фиксации позвоночника.

## Приобретенные кифозы

### ЭТИОЛОГИЯ

Приобретенные кифозы могут быть результатом рахита, туберкулезного спондилита, остеохондропатии, компрессионных переломов тел позвонков.

### РАХИТИЧЕСКИЙ КИФОЗ

Рахитический кифоз, по-видимому, бывает следствием общей мышечной гипотонии при тяжелом течении рахита. Развивается быстро, как только ребенок начинает сидеть.

### Клиническая картина и диагностика

Для рахитического кифоза характерно равномерное искривление нижнегрудного и поясничного отделов позвоночника кзади, но возможно образование и более остро выступающего угла. Деформация заметно уменьшается, если ребенка положить на живот, или устраняется полностью, если приподнять кверху ноги и таз ребенка. При этом исследовании не исчезают деформации, причина которых — врожденный кифоз или туберкулезный спондилит.

Для правильной ориентации в диагнозе достаточно оценить другие изменения скелета: наличие краниотабеса, рахитических четок, утолщения эпифизов конечностей и типичные для рахита клинические признаки.

### Лечение

Необходимо комплексное лечение рахита. Нефиксированный рахитический кифоз устраняется, если ребенка уложить на ровный жесткий матрац, не разрешать сидеть. Положение лежа на спине чередуют с положением лежа на животе. Ребенка фиксируют специальным поясом к кровати, чтобы удержать в горизонтальном положении. При фиксированных выраженных кифозах рекомендуют укладывать ребенка в гипсовую кровать с подкладыванием крестообразно сложенных валиков для устранения деформации. Гипсовую кровать меняют через 1,5–2,0 мес по мере устранения кифоза. Одновременно назначают массаж для укрепления мышц спины, живота, конечностей. В большинстве случаев с излечением рахита исчезает кифоз. Крайне редко, несмотря на комплексное противорахитическое лечение, деформация в виде кифосколиоза остается на всю жизнь.

## 70.6. ЛОРДОЗ

### ОПРЕДЕЛЕНИЕ

Лордоз — искривление позвоночника в сагиттальной плоскости выпуклостью вперед.

#### Код по МКБ-10

M40. Кифоз и лордоз.

### ЭТИОЛОГИЯ

Физиологический лордоз шейного и поясничного отделов позвоночника — результат формирования ортостатического положения человека. Патологический, или чрезмерный, лордоз локализуется в основном в поясничном отделе позвоночника, может быть следствием патологических изменений в поясничных позвонках и окружающих их тканях врожденного (*spina bifida occulta et aperta*, спондилолиз и спондилолистез, клиновидные позвонки) или приобретенного характера.

Приобретенная деформация чаще всего развивается как компенсаторное искривление при локализации процесса в другом отделе позвоночника (кифоз грудного отдела, круглая спина), деформациях нижних конечностей, нарушении функций мышц туловища и конечностей (*coxa vara*, анкилоз тазобедренного сустава в порочном положении, врожденный вывих бедра, слабость больших ягодичных мышц и гиперфункция сгибателей бедра) и др.

### КЛИНИЧЕСКАЯ КАРТИНА И ДИАГНОСТИКА

У ребенка с гиперлордозом в положении лежа на спине можно легко провести кисть под поясницей. Если в этом положении ноги ребенка согнуть в тазобедренных и коленных суставах, а гиперлордоз не исчезает, то он фиксирован.

Врожденный гиперлордоз у детей старшего возраста при скрытом течении может проявиться быстрой утомляемостью, болевыми ощущениями в пояснице. Компенсаторные лордозы у детей чаще всего протекают бессимптомно.

### **ЛЕЧЕНИЕ**

Прежде всего необходимо устранить основную причину, вызвавшую развитие патологического лордоза. Рекомендуют специальный комплекс лечебной гимнастики, массаж, тепловые физиотерапевтические процедуры.

# Глава 71

## Врожденные деформации верхней конечности

*И.В. Шведовзенко*

На сегодняшний день в России наблюдается четкая тенденция увеличения числа детей, требующих абилитации и реабилитации по поводу врожденных пороков развития верхних конечностей, что может быть объяснено общемировым ростом частоты патологии опорно-двигательного аппарата, причем, по данным ряда авторов, удельный вес тяжелых комбинированных пороков возрос с 18 до 64%.

Все это заставляет специалистов, занимающихся данным разделом детской ортопедии, постоянно решать целый ряд проблем, среди которых можно выделить несколько основных.

Диагностика врожденной патологии верхней конечности, которая, казалось бы, не представляет никаких затруднений (достаточно как минимум классического ортопедического осмотра и рентгенологического исследования), сопряжена с рядом проблем.

Во-первых, до сегодняшнего дня в России не существует стандартной и общепринятой классификации врожденных пороков развития плеча, предплечья и кисти. Ввиду этого ортопеды-травматологи по-разному обозначают один и тот же дефект, что приводит к несопоставимости публикуемых данных и невозможности выработки единых типовых технологий реабилитации.

Во-вторых, не оптимизированы сроки оперативного лечения. До настоящего времени по этому вопросу в нашей стране существуют три точки зрения: оперировать максимально рано — в первый год жизни; устранять деформацию в последний год перед школой (в 6–7 лет); ликвидировать имеющуюся патологию в 14–15 лет. Поздняя коррекция широко распространена в России до настоящего времени, хотя в большинстве ортопедических центров в разных странах мира установлено, что деформация по возможности и при отсутствии соматических противопоказаний должна быть устранена до ее осознания ребенком и появления приспособительных стереотипов функции. Весьма образно по этому поводу высказался Buck–Gramcko (1985), считающий наилучшим способом реабилитации такой, при котором «малыш начинает знакомиться с реконструированным пальцем, засунув его в рот для сосания».

Третьей и наиболее сложной проблемой является определение показаний и выбор рационального способа реконструктивной операции. Необходимым условием при определении показаний для метода лечения является соблюдение разумного баланса между косметическим и функциональным эффектом вмешательства, а также использование всех известных технологий ортопедии, пластической и реконструктивной хирургии, микрохирургии.

## 71.1. СИНДАКТИЛИЯ

### ОПРЕДЕЛЕНИЕ

Синдактилия — неполное, или полное сращение двух или нескольких пальцев. Одной из возможных причин появления деформации является нарушение разделения пальцев в эмбриональном периоде, на 6 нед гестации кисть находится в общем мягкотканном образовании.

#### Код по МКБ-10

Q70. Синдактилия.

### КЛАССИФИКАЦИЯ

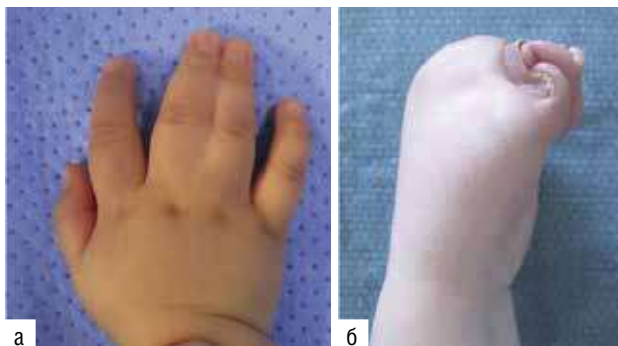Врожденная синдактилия кисти классифицируется по следующим критериям:

- по состоянию сращенных пальцев: простая и сложная;
- по протяженности сращения: неполная (базальная, терминальная, смешанная) и полная;
- по виду сращения: мягкотканная и костная;
- синдактилия, как изолированный порок развития, и синдактилия, как симптом синдрома.

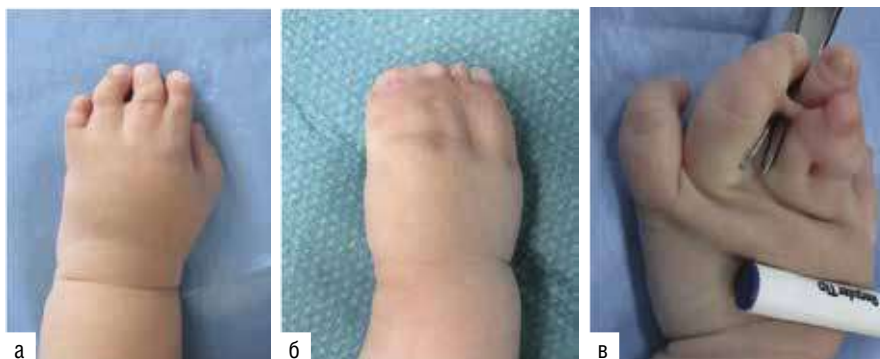### КЛИНИЧЕСКАЯ КАРТИНА И ДИАГНОСТИКА

Под простой формой синдактилии (рис. 71.1) понимается сращение пальцев нормальной длины, не имеющих иные пороки развития (контрактуры, клинодактилию, полифалангию и пр.). Это, как правило, мягкотканное сращение 3–4 пальцев кисти, неполное или полное, когда пораженные сегменты имеют полный объем движений в межфаланговых и пястно-фаланговых суставах. Единственное ограничение в движении, которое в этих случаях присутствует, — невозможность разведения пальцев. Сложная форма синдактилии подразумевает сращение пальцев, имеющих сгибательные контрактуры, клинодактилию, деформации фаланг и суставов.

Сращение пальцев при синдактилии может быть *неполным* — до уровня проксимальных межфаланговых суставов; *полным* — до ногтевых фаланг; *терминальным* — подразумевает сращение дистальных концов пальцев на незначительном протяжении; и *смешанным* — при комбинации неполной и терминальной синдактилии (рис. 71.2).



**Рис. 71.1.** Синдактилия: а — простая форма синдактилии 3–4 пальцев; б — сложная форма синдактилии 1–5 пальцев кисти



**Рис. 71.2.** Деление синдактилии по протяженности сращения: а — неполное; б — полное; в — смешанное

*Мягкотканное сращение* означает наличие в межпальцевой спайке только кожи и фиброзных тканей, *костное* — соединение фаланг на различном протяжении, начиная от спайки лишь дистальных концов ногтевых до протяженного соединения нескольких фаланг.

Врожденная синдактилия кисти может быть изолированным пороком развития, либо неотъемлемой частью различных синдромов — акроцефалосиндактилии, эктросиндактилии, симбрахидактилии при синдроме Поланда, окуло-денто-дигитальном синдроме и пр.

Диагностика синдактилии, как изолированного порока развития, не представляет сложностей; при синдромальных формах синдактилии целесообразно генетическое консультирование.

## ЛЕЧЕНИЕ

Устранение синдактилии возможно только хирургическим путем. Целью оперативного вмешательства является не только разделение пальцев, но и полное устранение сопутствующей патологии, восстановление по возможности полноценного функционального и косметического состояния кисти, а также обеспечение последующего роста.

Необходим дифференцированный подход к определению сроков начала хирургического лечения. Терминальное сращение, особенно на незначительном протяжении, может быть ликвидировано в первый месяц жизни. Сложные формы синдактилии, сопровождающиеся контрактурами, клинодактилией, перетяжками, целесообразно устранять, начиная с возраста 6 мес. Простые формы синдактилии целесообразно корригировать к возрасту 10–12 мес.

Все используемые хирургические вмешательства могут быть разделены на две основные группы — устранение синдактилии 1–2 пальцев и разделение 2–5 пальцев кисти. Это связано с особенностями анатомического строения и функции первого луча, для которого важнейшей является возможность оппозиции.

Основными принципами хирургического лечения являются:

- формирование межпальцевой складки достаточной ширины из местных тканей;
- разделение сращения зигзагообразными разрезами (встречные треугольные лоскуты);
- интрафасцикулярное расщепление в проксимальном направлении общего ладонного пальцевого нерва, коагуляция и пересечение одной из ветвей общепальцевой артерии, рассечение тыльной и ладонной межпостных связок;

- устранение имеющихся деформаций пальцев;
- замещение дефектов мягких тканей на боковых поверхностях разделенных сегментов с помощью свободной пересадки кожи.

В ряде случаев после устранения имеющихся деформаций дном ран на боковых поверхностях пальцев служат обнаженные диафизы фаланг, капсула межфаланговых суставов, сухожилия сгибателей и разгибателей. Это делает невозможной свободную кожную пластику. В связи с этим рекомендовано применение технологии, при которой пальцы разделяются до уровня средней трети проксимальных фаланг, проводятся корригирующие или укорачивающие остеотомии, устраняются контрактуры, после чего пальцы вновь сшиваются друг с другом. Таким образом, сложная форма синдактилии трансформируется в простую, которую через 4 нед можно ликвидировать с помощью стандартной операции.

## 71.2. ПОЛИДАКТИЛИЯ

### ОПРЕДЕЛЕНИЕ

Полидактилия кисти — врожденный порок развития, характеризующийся увеличением количества фаланг, а также пястных костей кисти.

#### Код по МКБ-10

Q69. Полидактилия.

### КЛАССИФИКАЦИЯ

Данный порок развития целесообразно разделять по следующим основным признакам:

- по локализации: на радиальную, центральную (удвоение 2–4 пальцев) и ульнарную (удвоение 5 пальца);
- по количеству удвоенных сегментов: на полифалангию (удвоение одной фаланги), полидактилию (удвоение нескольких фаланг) и удвоение луча (фаланг и соответствующей пястной кости);
- по наличию или отсутствию деформации основного пальца;
- полидактилия, как самостоятельная нозологическая единица, или полидактилия, как клинический симптом синдрома.

### КЛИНИЧЕСКАЯ КАРТИНА И ДИАГНОСТИКА

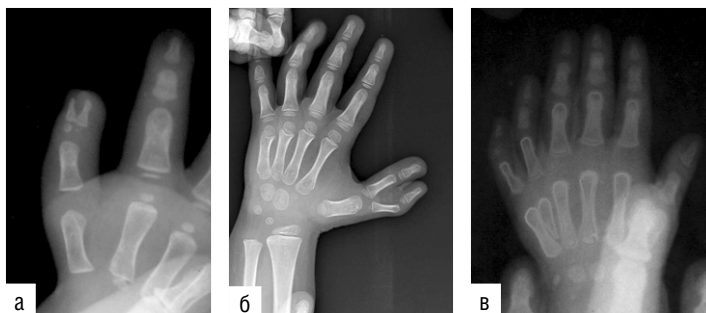
Характеристика локализации не требует особых комментариев, преобладает поражение 1 пальца кисти (рис. 71.3).

При полифалангии удвоены обычно ногтевые фаланги, которые зачастую могут быть резко гипоплазированы, присутствовать в виде сегментов, висящих на боковой поверхности пальца на узком основании, либо представлены полноценно развитыми фалангами, затрудняющими идентификацию основного и дополнительного пальцев.

При полидактилии, когда удвоены все фаланги, чаще всего первого и пятого пальцев, клиническая картина может быть идентична вышеописанной, начиная от значительной гипоплазии дополнительных сегментов до состояния полноценно развитых фаланг.

Удвоение луча (фаланг и соответствующей пястной кости) встречается достаточно редко и характерно в основном для центральной полидактилии.

Принципиально важно разделение полидактилии по наличию или отсутствию деформации основного пальца, поскольку это является определяющим для выбора техники хирургического вмешательства.



**Рис. 71.3.** Врожденная полидактилия кисти: а — полифалангия 1 пальца; б — полидактилия 1 пальца; в — удвоение 5-го луча

## ЛЕЧЕНИЕ

Лечение врожденной полидактилии кисти хирургическое. Целью вмешательства является не только удаление дополнительных сегментов, но и исправление деформации остающегося основного пальца. При отсутствии деформации последнего (наблюдается в 10% случаев) возможно простое удаление дополнительного сегмента, при наличии деформации основного пальца показана реконструктивная операция.

Сроки начала хирургического лечения определяются индивидуально. В случаях, когда дополнительный сегмент находится на боковой поверхности пальца на узком основании, вмешательство возможно в первые недели жизни. Во всех остальных случаях реконструкцию кисти желательно завершить до возраста 10–12 мес.

Удаление дополнительного сегмента с одновременной реконструкцией основного пальца включает корригирующую остеотомию фаланг, капсулопластику, перемещение точек прикрепления сухожилий сгибателей и коротких мышц кисти, либо формирование одного пальца из двух имеющихся.

## 71.3. ВРОЖДЕННАЯ КОСОРУКОСТЬ

### ОПРЕДЕЛЕНИЕ

Врожденная косорукость — порок развития верхней конечности, основным признаком которого является недоразвитие лучевой или локтевой кости с отклонением кисти в лучевую или локтевую сторону. Порок развития может встречаться, как самостоятельная нозологическая единица, сопровождаясь сопутствующими деформациями кисти, либо являться одним из признаков синдрома [TAR-синдром (Thrombocytopenia–Absent Radius syndrome), врожденный плечелучевой синостоз, проксимальные эктромелии верхней конечности и пр.].

#### Код по МКБ-10

Q68.8. Другие уточненные врожденные костно-мышечные деформации.

## 71.4. ЛУЧЕВАЯ КОСОРУКОСТЬ

### КЛАССИФИКАЦИЯ

Выделяют четыре основных типа врожденной лучевой косорукости.

- Первый тип — косорукость без косорукости. Объемные размеры лучевой кости в области дистального эпиметафиза уменьшены, линейные практически не изменены (укорочение в пределах 2–3% от исходной величины).



Кисть смещена в лучевую и ладонную сторону, легко выводится в положение коррекции.

- Второй тип — объемные размеры уменьшены значительно. Линейные размеры лучевой кости уменьшены в пределах  $1/3$  от нормы.
- Третий тип — отсутствуют дистальные  $2/3$  лучевой кости.
- Четвертый тип — полное отсутствие лучевой кости.

Помимо этого, деформации разделяют на две основные группы:

- кисть выводится в положение гиперкоррекции пассивно;
- кисть не выводится в положение гиперкоррекции пассивно.

### КЛИНИЧЕСКАЯ КАРТИНА И ДИАГНОСТИКА

При лучевой косорукости предплечье визуально значительно укорочено за счет смещения кисти в лучевую сторону. Степень смещения зависит от тяжести порока развития и варьирует от легко устранимой деформации до фиксированного положения кисти на боковой поверхности предплечья. Нередко имеется дугообразная деформация сохранившейся локтевой кости, ограничение активного и пассивного сгибания в локтевом суставе. Характерен неполный объем движений в межфаланговых и пястно-фаланговых суставах 2–3 пальцев, хват чаще всего осуществляется между 4–5 пальцами.

## 71.5. ЛОКТЕВАЯ КОСОРУКОСТЬ

### КЛАССИФИКАЦИЯ

Локтевая косорукость бывает четырех типов.

- Первый тип локтевой косорукости — имеется уменьшение объемных размеров локтевой кости, нормальная ось предплечья с его укорочением, стабильный плечелучевой сустав.
- Второй тип — сохранение  $2/3$  локтевой кости, стабильный плечелучевой сустав и дугообразное искривление лучевой кости.
- Третий тип — наличие от  $2/3$  до половины локтевой кости, вывих в плечелучевом суставе и дугообразное искривление лучевой кости.
- Четвертый тип — сохранено менее  $1/3$  локтевой кости, вывих в плечелучевом сочленении и дугообразное искривление лучевой кости.

### КЛИНИЧЕСКАЯ КАРТИНА И ДИАГНОСТИКА

При локтевой косорукости предплечье визуально укорочено, дугообразно изогнуто за счет деформации лучевой кости, кисть смещена в локтевую сторону, однако в значительно меньшей степени, чем при лучевой косорукости. Отмечается ограничение сгибания и разгибания, а также ротационных движений в локтевом суставе вследствие подвывиха или вывиха головки лучевой кости. Кисть имеет пороки развития, отсутствие 5-го или 4–5 пальцев, конкресценцию пястных костей.

### ЛЕЧЕНИЕ

Консервативное лечение лучевой косорукости проводят как подготовительный этап перед предстоящими хирургическими вмешательствами. С первых недель жизни может проводиться коррекция деформации кисти относительно предплечья и фиксация полученного положения шинами из термопластиков.

Тактика хирургического лечения лучевой косорукости определяется вариантом порока развития.

*Первый тип косорукости:* пациенты никогда не обращаются с жалобами на порочную установку предплечья, всегда речь идет о лечении деформации 1 пальца. В ситуации гипоплазии или аплазии последнего показана поллицизация, после

производства которой наступает релаксация тканей по радиальной стороне предплечья, чего вполне достаточно для стабилизации кисти.

*Второй тип косоруконости:* возможны удлинение лучевой кости методом Илизарова; гетеротопическая пересадка дистального эпиметафиза 2-й плюсневой кости в зону дистального метафиза лучевой кости, либо пересадка практически всей 2-й плюсневой кости на дистальный конец лучевой кости.

*Третий тип косоруконости:* технологии идентичны вышеперечисленным, однако применение метода Илизарова более проблематично в связи со значительным укорочением лучевой кости.

*Четвертый тип косоруконости:* вариант а — при возможности пассивной центрации — радиализация, либо радиализация и поллицизация одновременно; вариант б — при невозможности пассивной центрации — наложение аппарата Илизарова, выведение кисти в положение коррекции, далее снятие аппарата и радиализация.

Тактику лечения локтевой косоруконости определяют два основных клинических компонента: степень укорочения локтевой кости и состояние плечелучевого сочленения в трех основных вариантах: норма, подвывих, вывих.

При первом типе возможно удлинение костей предплечья с использованием аппарата Илизарова.

При втором — показано иссечение фиброзного тяжа в области дистального конца локтевой кости и корригирующая остеотомия лучевой кости.

При третьем — выполняют восстановление длины локтевой кости по методу Илизарова, или использование микрохирургической пересадки трансплантата с зоной роста.

При четвертом — на первом этапе проводится иссечение фиброзного тяжа, корригирующая остеотомия лучевой кости; на втором этапе — низведение лучевой кости аппаратом Илизарова и выполнение операции суперпозиции.

В случае отказа от хирургического лечения в качестве альтернативы пациентам может быть предложено косметическое протезирование.

## 71.6. ВРОЖДЕННЫЙ РАДИОУЛЬНАРНЫЙ СИНОСТОЗ

### ОПРЕДЕЛЕНИЕ

Врожденный радиоульнарный синостоз, или врожденный синостоз проксимального радиоульнарного сочленения, — порок развития верхней конечности, характеризующийся недоразвитием или отсутствием проксимального радиоульнарного сустава, отсутствием ротационных движений и фиксированной пронационной контрактурой предплечья.

#### Код по МКБ-10

Q68.8. Другие уточненные врожденные костно-мышечные деформации.

### КЛАССИФИКАЦИЯ

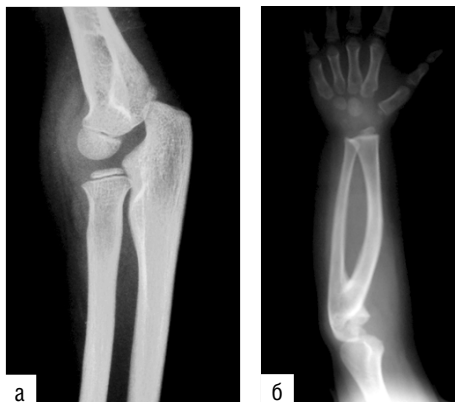Целесообразно разделение радиоульнарного синостоза по следующим основным признакам.

- По варианту сращения: рентгеннегативная и рентгенпозитивная формы (рис. 71.4).

При первой форме ротационные движения предплечья отсутствуют, однако на рентгенограмме прослеживается линия лучелоктевого сочленения, как правило, значительно деформированная. Речь может идти о синдесмозе, либо синхондрозе указанного сустава.

При второй форме лучелоктевой сустав рентгенологически отсутствует, область синостоза представлена следующими вариантами:

- 1) головка лучевой кости полностью отсутствует, локтевая кость полностью ассимилировала проксимальный конец лучевой, костномозговые каналы обеих костей предплечья соединены;
  - 2) имеется сращение дистальнее головки лучевой кости, последняя центрирована на головчатое возвышение плечевой кости, либо смещена кпереди, кзади или кнаружи.
- По положению предплечья: пронационная контрактура предплечья в пределах  $10-15^\circ$ , либо более  $20^\circ$ . Второму состоянию соответствует торсионная деформация лучевой кости.



**Рис. 71.4.** Врожденный радиоульнарный синостоз: а — рентггенегативная форма; б — рентгенпозитивная форма

### КЛИНИЧЕСКАЯ КАРТИНА И ДИАГНОСТИКА

Диагностика врожденного радиоульнарного синостоза не представляет затруднений. Основной признак, существующий во всех случаях и в любом возрасте, — фиксированное положение предплечья в состоянии пронационной контрактуры большей или меньшей степени выраженности. Поражение может быть односторонним или двусторонним.

При минимальном угле пронации деформация может быть замечена в возрасте 2–3 лет, при выраженной патологии — уже на первом году жизни.

Следует отметить, что при рассматриваемом пороке развития отсутствие ротационных движений может быть компенсировано за счет избыточной подвижности в лучезапястном суставе, а также при отведении и приведении верхней конечности в плечевом суставе. При этом приспособительный объем ротационных движений может достигать  $50-60^\circ$ .

### ЛЕЧЕНИЕ

Консервативное лечение не имеет смысла, поскольку проксимальный лучелоктевой сустав отсутствует. Компенсаторно-приспособительные движения, характерные для данного порока развития, вырабатываются самостоятельно в течение первого–второго годов жизни.

Хирургическое лечение показано при пронационной контрактуре предплечья под углом более  $20^\circ$ . Лечение может быть начато в возрасте 1 года и старше. Основная задача операции — вывести предплечье и кисть в среднее положение, или положение пронации  $10^\circ$ . Возможны два пути решения указанной задачи.

1. Лучевую кость выделяют несколько дистальнее зоны синостоза, производят поперечную остеотомию с минимальной (не более 2,0 мм) резекцией диафиза в этой зоне, далее деротируют предплечье, фиксируют фрагменты спицами, причем одну проводят по оси лучевой кости, а другую — в поперечном направлении через обе кости предплечья. При невозможности деротации осуществляют вторую поперечную остеотомию в области дистальной трети лучевой кости с идентичной фиксацией. Категорически не рекомендуется проводить насильственную деротацию, либо закрыто рассекать межкостную мембрану, поскольку это чревато повреждением глубокой ветви лучевого нерва. Фиксацию прекращают после консолидации в зонах остеотомии.

2. Во втором варианте выполняют идентичную поперечную остеотомию и резекцию лучевой кости в области, примыкающей к синостозу, после чего накладывают

аппарат Илизарова с ротационной приставкой, далее на протяжении 10–12 дней плавно устраняют пронационную контрактуру, постоянно контролируя состояние лучевого нерва. Затем на протяжении нескольких недель осуществляют ротационные движения в пределах 30–40° до получения ложного сустава в зоне остеотомии.

## 71.7. ВРОЖДЕННОЕ ВЫСОКОЕ СТОЯНИЕ ЛОПАТКИ

### ОПРЕДЕЛЕНИЕ

Врожденное высокое стояние лопатки представляет собой сложный порок развития плечевого пояса, сопровождающийся анатомическими и функциональными нарушениями. Первое сообщение о деформации сделал в 1862 г. А. Eulenburg. В 1891 г. О. Sprengel описал клиническую картину врожденного высокого стояния лопатки и попытался объяснить причину возникновения деформации.

#### Код по МКБ-10

Q68.8. Другие уточненные врожденные костно-мышечные деформации.

### КЛАССИФИКАЦИЯ

По клиническим проявлениям различают следующие формы:

- мышечные формы врожденного высокого стояния лопатки легкой, средней и тяжелой степени;
- костные формы, относимые к тяжелой степени деформации.

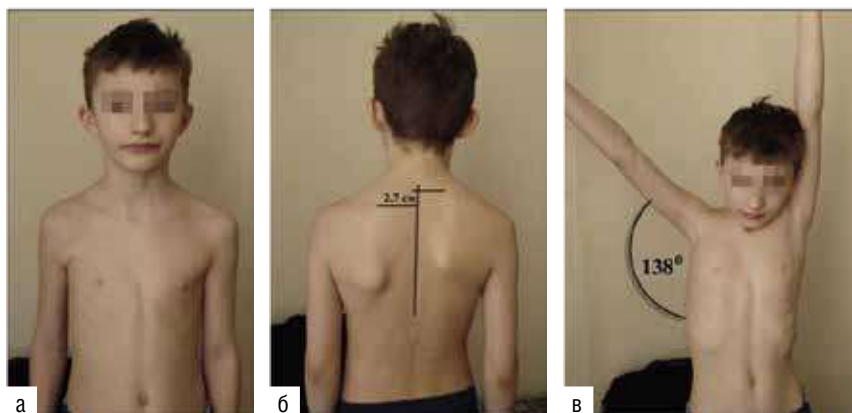
### КЛИНИЧЕСКАЯ КАРТИНА И ДИАГНОСТИКА

*При легкой степени* косметические и функциональные нарушения минимальны, выражаются небольшой асимметрией лопаток, т.е. одна лопатка расположена выше другой на 1–2 см, отведение плеча ограничено незначительно (не более 10–20°) и возможно до угла не менее 160°. Вертикальный размер расположенной выше лопатки уменьшен на 0,8–1 см. Наблюдают незначительную гипотрофию верхней части трапециевидной и ромбовидной мышц.

*При средней степени* заболевания лопатка расположена выше обычного уровня на 3–5 см (рис. 71.5, а, б), ее надостная часть загнута кпереди, более выражена гипотрофия верхней части трапециевидной и ромбовидной мышц. Лопатка находится в положении умеренной внутренней ротации. Отведение руки в плечевом суставе возможно в пределах 120–130°, сгибание — до 140–170° (рис. 71.5).

*При тяжелой степени* деформации косметические и функциональные дефекты выражены резко. Разница в высоте стояния лопаток более 5 см, иногда достигает 10–12 см. Надостная часть лопатки загнута кпереди, повторяя форму надплечья. Верхний угол лопатки вытянут вверх и кнутри. Выражена гипотрофия мышц плечевого пояса, особенно трапециевидной и ромбовидной. Плечевой сустав поднят вместе с лопаткой вверх, смещен кпереди. Отведение руки в плечевом суставе возможно до 90–120°, сгибание — до 130–140°.

Костные формы деформации выражаются наиболее глубокими косметическими и функциональными нарушениями плечевого пояса, грудной клетки и позвоночника. Верхний край лопатки достигает уровня затылочной кости. Лопатка резко уменьшена в размерах. Между медиальным краем лопатки и позвоночником пальпируется костное образование — омовертебральная кость, полностью исключая все движения лопатки. Омовертебральная кость сочленяется с лопаткой и поперечным отростком одного из шейных позвонков по типу синдесмоза, синхондроза или синостоза. Верхний край лопатки деформирован, изогнут кпереди. Выражена гипотрофия мышц плечевого пояса. Отведение плеча возможно до 90°. Косметические нарушения при тяжелой степени мышечной и костной форм высокого врожденного стояния лопатки определяются у детей грудного возраста, поэтому родители с детьми обращаются к врачу рано.



**Рис. 71.5.** Врожденное высокое стояние правой лопатки: а — вид спереди; б — сзади; в — отведение руки в правом плечевом суставе ограничено

Болезнь Шпренгеля тяжелой степени в большинстве случаев сопровождается сопутствующими врожденными пороками развития (аномалиями развития позвоночника, болезнью Клиппеля–Фейля, косорукостью, косолапостью, килевидной грудной клеткой, незаращением неба, диафрагмальной грыжей, кардиопатией).

Двустороннее врожденное стояние лопаток встречаются только у 4–5% пациентов. Оно характеризуется короткой шеей, высоким уровнем расположения лопаток, ограничением движений в плечевых суставах. Необходима дифференциальная диагностика с болезнью Клиппеля–Фейля, крыловидной шеей, но возможно и их сочетание.

## ЛЕЧЕНИЕ

### Консервативное лечение

Только при легкой степени мышечной формы врожденного высокого стояния лопатки ограничиваются консервативным лечением, включающим массаж мышц плечевого пояса, особенно ромбовидной и трапециевидной, лечебную гимнастику, лечебное плавание, парафиновые и озокеритовые аппликации на область пораженных мышц. Цель консервативного лечения — укрепление мышц плечевого пояса и грудной клетки, увеличение объема движений в плечевом суставе, профилактика развития вторичных деформаций.

### Хирургическое лечение

Все предложенные операции сводятся к мобилизации лопатки, низведению и фиксации ее на новом месте в правильном положении с целью получения косметического и функционального эффектов. Оперативное вмешательство целесообразно производить детям с 1,5–2-годовалого возраста.

#### **Методика хирургического вмешательства у детей с костной и мягкотканной формами и средней степенью тяжести заболевания (по А.П. Поздееву)**

Проводят дугообразный разрез мягких тканей вдоль верхнего и медиального краев лопатки до VII ребра. От медиального края лопатки отсекают недоразвитые трапециевидную и ромбовидную мышцы, а при их отсутствии — фиброзные тяжи. Иссекают фиброзный тяж, а у детей с костной формой заболевания резецируют добавочную кость вместе с надкостницей. Отслаивают переднюю зубчатую и подлопаточную мышцы по направлению к вырезке лопатки, мобилизуют надлопаточный сосудисто-нервный пучок. Выполняют остеотомию клювовидного отростка. Поворотом в акромиально-ключичном суставе низводят лопатку. Выполняют

поперечную остеотомию внутренней и остеоклазию наружной кортикальных пластинок лопатки, адаптируют соприкасающиеся поверхности лопатки и грудной клетки. Узловыми швами фиксируют в сформированном «кармане» к широчайшей мышце спины нижний угол лопатки и сшивают по медиальному краю лопатки трапецевидную и ромбовидную мышцы.

При выраженной гипоплазии и аплазии трапецевидной и ромбовидной мышц отделяют от поперечных отростков грудного отдела позвоночника паравертебральные мышцы и подшивают их к медиальному краю лопатки. Операционную рану зашивают наглухо.

**При тяжелой форме заболевания и высоком стоянии акромиального конца ключицы** первым этапом выполняют продольный разрез мягких тканей вдоль средней трети ключицы, выделяют ее поднадкостнично на протяжении 2–3 см, производят косую остеотомию и ушивают одним-двумя наводящими швами. Затем осуществляют низведение лопатки до физиологического уровня. Укорочение ключицы выполняют путем резекции той части, на которую происходит захождение фрагментов друг за друга после низведения лопатки. Осуществляют ретроградно остеосинтез фрагментов ключицы спицей Киршнера. Выполняют шов раны.

Иммобилизацию верхней конечности в послеоперационном периоде осуществляют мягкой повязкой. Детям после укорачивающей остеотомии ключицы иммобилизацию верхней конечности и надплечья осуществляют в течение 6 нед повязкой Смирнова–Вайнштейна.

После операции в течение 1–1,5 лет необходимы активные занятия лечебной гимнастикой, массаж, лечебное плавание. В последующем рекомендуют занятия спортом: плавание, волейбол, баскетбол, греблю.

## 71.8. КРЫЛОВИДНАЯ ЛОПАТКА

### ОПРЕДЕЛЕНИЕ

Крыловидная лопатка (*scapula alata*) — лопатка, расположенная под заметным углом к поверхности ребер, отчетливо увеличивающимся при поднимании и вытягивании руки вперед.

#### **Код по МКБ-10**

Q68.8. Другие уточненные врожденные костно-мышечные деформации.

### КЛИНИЧЕСКАЯ КАРТИНА И ДИАГНОСТИКА

Основной признак заболевания — отстояние медиального края лопатки от грудной клетки. При попытке поднять руку выстояние медиального края лопатки увеличивается в результате разворота лопатки вокруг вертикальной оси, что называют «феноменом крыла». Нередко затруднены активные движения в плечевом суставе.

### ЛЕЧЕНИЕ

#### **Консервативное лечение**

Лечение детей младшего школьного возраста консервативное, с применением массажа, лечебной гимнастики.

#### **Хирургическое лечение**

При отсутствии эффекта, особенно в восстановлении функций движения в плечевом суставе, показано хирургическое лечение. Оперативное вмешательство направлено на фиксацию лопатки в анатомически правильном положении методами мышечной пластики или фиксацию лопатки к ребрам различными швами либо с помощью костной пластики.

# Глава 72

## Врожденные деформации нижних конечностей

### 72.1. ВРОЖДЕННЫЙ ВЫВИХ БЕДРЕННОЙ КОСТИ

*Ю.И. Лозовая*

#### ОПРЕДЕЛЕНИЕ

Врожденный вывих бедренной кости — диспластическое заболевание опорно-двигательного аппарата. Порок развития распространяется на все элементы тазобедренного сустава: вертлужную впадину, головку бедренной кости с окружающими мышцами, связками, капсулой — и заключается в недоразвитии этих структур.

#### **Коды по МКБ-10**

Q65.0. Врожденный вывих бедра односторонний.

Q65.1. Врожденный вывих бедра двусторонний.

#### ЭПИДЕМИОЛОГИЯ

Заболеваемость врожденным вывихом бедренной кости составляет от 2 до 6 на 1000 детей. У девочек эту патологию отмечают в 4–7 раз чаще, чем у мальчиков.

#### ЭТИОЛОГИЯ

На сегодняшний день врожденный вывих бедра остается заболеванием, этиологию которого объясняют гипотетически. Различные заболевания беременной (недостаток витаминов, эндокринные расстройства), факторы окружающей среды (ионизирующее облучение, инфекции) могут поражать крупномолекулярные клетки хромосом, способствуя проявлению тератогенного действия. Абсолютно доказанным этиологическим моментом можно считать наследственный фактор, передаваемый по женской линии.

Несмотря на существование алгоритма раннего выявления детей с врожденной патологией тазобедренных суставов, 12–16% больных нуждаются в оперативном лечении в результате поздней диагностики или вследствие безуспешности консервативного лечения вывиха в связи с глубоким недоразвитием элементов сустава.

## КЛАССИФИКАЦИЯ

Врожденный вывих бедренной кости классифицируют в зависимости от степени выраженности диспластического процесса (рис. 72.1).

- Незрелость тазобедренных суставов — пограничное между нормой и патологией состояние. Основной контингент пациентов — недоношенные незрелые дети, но патологию также можно встретить у детей, родившихся в срок. Клинически может протекать бессимптомно, но при УЗИ отмечают незначительные изменения крыши вертлужной впадины (уплощение, скошенность наружного костного края).
- Предвывих — минимальная степень выраженности диспластического процесса, затрагивающего только крышу вертлужной впадины.
- Подвывих — патологическое изменение как вертлужной впадины, так и проксимального отдела бедренной кости. Частично головка бедренной кости находится во впадине, частично — вне ее.
- Вывих — крайняя степень выраженности дисплазии. Полная дислокация головки бедренной кости из вертлужной впадины.

## КЛИНИЧЕСКАЯ КАРТИНА И ДИАГНОСТИКА

Диагностика патологии тазобедренных суставов у новорожденных и детей первых 3 мес жизни представляет определенные проблемы, связанные с зависимостью клинической картины заболевания от возраста ребенка, степени выраженности диспластического процесса и квалификации врача.

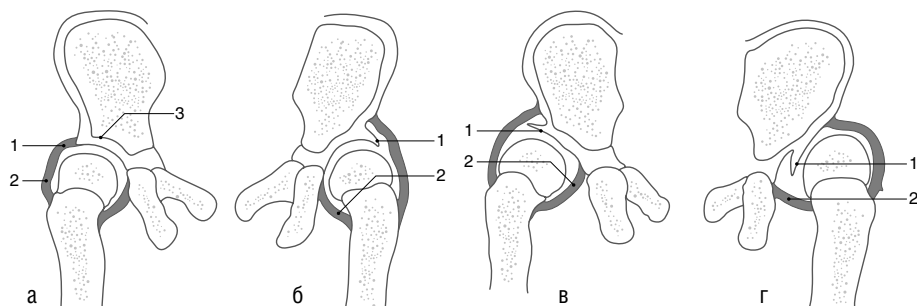
Основными ориентирами при ранней постановке диагноза служат данные анамнеза (сведения о течении беременности, родов, предлежании плода, наличии в роду врожденной патологии тазобедренных суставов) и клинические признаки диспластической патологии. Особое внимание следует уделять новорожденным с другой ортопедической патологией, такой как врожденная мышечная кривошея, косопласть, поскольку у детей с вышеуказанными сопутствующими заболеваниями высока частота дисплазии тазобедренных суставов.

Методы диагностики врожденной патологии тазобедренных суставов подразделяют на клинические и лучевые.

### Осмотр и физикальное обследование

Патологические проявления врожденного вывиха бедренной кости складываются из комплекса симптомов (в порядке убывания их значимости), таких как:

- ограничение разведения бедер;
- симптом щелчка (симптом Маркса–Ортолани, симптом вправления-вывихивания, нестабильности в тазобедренном суставе);



**Рис. 72.1.** Тазобедренный сустав новорожденного: а — в норме; б — при предвывихе; в — подвывихе; г — вывихе. 1 — лимбус, 2 — капсула сустава; 3 — верхний край вертлужной впадины (крыша впадины) с выраженным костным выступом (в норме)



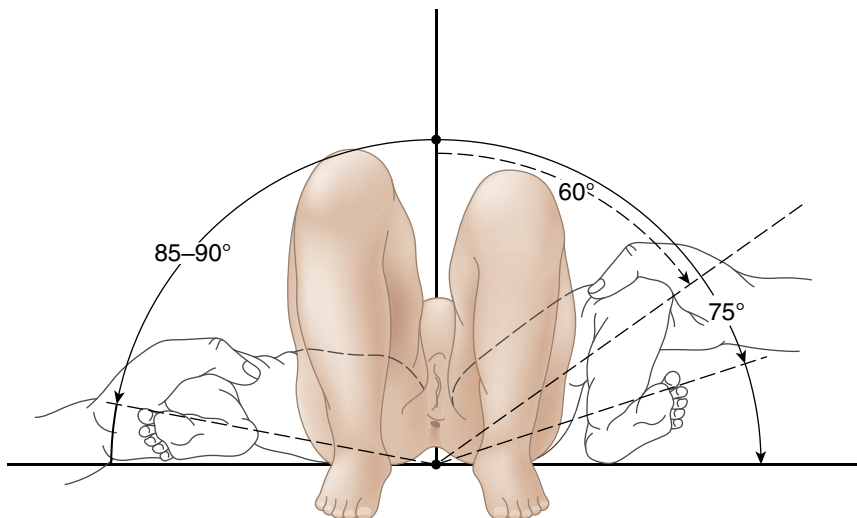
- вынужденная наружная ротация нижней конечности;
- относительное укорочение нижней конечности;
- признак Шемакера;
- асимметрия подъягодичных и подколенных складок;
- симптомы скрещивания (Эрлахера и Эттори);
- симптом Пельтесона;
- симптом переразгибания в тазобедренных суставах.

Рациональным следует признать осмотр новорожденного в первые 4–7 дней после рождения, то есть до появления физиологического гипертонуса. При возникновении подозрения на врожденную патологию в тазобедренном суставе необходимо определить ограничение разведения в суставах и симптом щелчка, а затем уже все последующие признаки.

При осмотре ребенка, лежащего на пеленальном столе на спине, обращают внимание на наличие *вынужденной наружной ротации* нижней конечности. Симптом выявляют до 5–7-го дня жизни.

*Симптом ограничения разведения* (рис. 72.2) в тазобедренных суставах (98,5%) достоверен также в первые 5–7 дней жизни, до возникновения физиологического гипертонуса. У новорожденного в норме абдукция  $90^\circ$  к концу первой недели жизни уменьшается до  $80^\circ$  за счет физиологического гипертонуса, ограничение разведения до  $50$ – $60^\circ$  и менее вызывает подозрение на вывих бедра, поскольку дислоцированная головка бедренной кости препятствует разведению. Если ограничение разведения отмечают с одной стороны, вероятность наличия ортопедической патологии высока; если же с двух сторон, то, возможно, необходимы консультация и лечение у невропатолога (только после исключения врожденной патологии с помощью объективных методов диагностики). Признак характерен также для спастического пареза нижних конечностей, врожденной варусной деформации шейки бедренной кости, патологического вывиха бедер.

В родильном доме, осматривая ребенка, необходимо обращать внимание на наличие или отсутствие *симптома щелчка* (симптома Маркса–Ортолани, симптома вправления-вывихивания, нестабильности в тазобедренном суставе), так как этот признак присутствует до 5–7-го дня жизни, а затем постепенно исчезает в связи с



**Рис. 72.2.** Выявление симптома ограничения разведения бедер у новорожденного (пояснения см. в тексте)

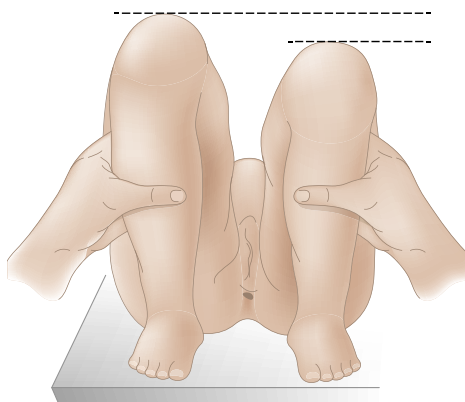
появлением физиологического гипертонуса (иногда этот симптом можно выявить в более старшем возрасте). При вывихе бедренной кости головка вправляется в вертлужную впадину через задненаружный ее край, происходит щелчок, ощущаемый руками исследующего, иногда определяемый на слух и визуально (у более старших детей, при тяжелых вывихах). В момент приведения нижних конечностей головка бедренной кости выходит из впадины — и снова происходит характерный щелчок (симптом вывихивания). Симптом обнаруживают только при вывихе. Частота его выявления составляет 9%, у многих пациентов с вывихом бедра он отсутствует.

При одностороннем вывихе бедренной кости можно обнаружить *асимметрию кожных складок* (11%). Внимание необходимо обращать только на паховые (когда ребенок лежит на спине со сведенными ножками), подъягодичные и подколенные складки (в положении ребенка лежа на животе). На стороне вывиха за счет смещения бедренной кости вверх появляются по сравнению со здоровой стороной асимметрия и углубление вышеназванных кожных складок.

У абсолютно здорового ребенка по внутренней поверхности бедер расположено различное количество складок, что не должно вводить в заблуждение. При двустороннем вывихе симптом теряет свою значимость, поскольку происходит смещение вверх обеих бедренных костей.

*Относительное укорочение пораженной конечности* (17%). У ребенка, лежащего на спине,гибают ноги в тазобедренных и коленных суставах, стопы устанавливаются на плоскость пеленального стола (рис. 72.3). По уровню расположения коленных суставов определяют наличие укорочения. При нормальном пространственном взаимоотношении в тазобедренном суставе, если передневерхнюю ость подвздошной кости соединить с верхушкой большого вертела прямой линией, продолжение мысленно построенной линии пересекает среднюю линию тела выше пупка. При вывихе бедренной кости линия Шемакера будет проходить между пупком и симфизом (14%). Симптом появляется также при врожденной варусной деформации шейки бедренной кости и патологическом вывихе бедра.

*Симптом Эттори.* Ребенку, лежащему на спине, пораженную конечность сгибают под прямым углом в тазобедренном суставе и приводят к другому бедру. В случае здорового тазобедренного сустава коленный сустав достигает лишь середины бедра, а при патологии он приводится до наружного края бедренной кости противоположной стороны или даже за этот край (11%).



**Рис. 72.3.** Определение укорочения бедра при одностороннем врожденном вывихе бедра (пояснения см. в тексте)

*Симптом Эрлахера.* У ребенка, лежащего на спине, выпрямленную в коленном и тазобедренном суставах пораженную конечность приводят максимально до противоположной нижней конечности (8%). При нормальном взаимоотношении в тазобедренном суставе пересечение возможно на уровне нижней и средней трети противоположной конечности. При врожденном вывихе пересечение возможно на уровне средней и верхней трети противоположного бедра.

*Симптом Пельтесона.* Измененная биомеханика мышц бедра, особенно ягодичных, ведет к нарушению их функций, возникают гипотрофия и изменение конфигурации ягодичных

мышц (4%). Выявить этот признак можно при сгибании нижних конечностей в тазобедренных и коленных суставах — на стороне патологии конфигурация большой ягодичной мышцы из трапециевидной трансформируется в треугольную (за счет гипотрофии). Симптом встречаются редко, он наиболее выражен при одностороннем процессе.

*Симптом переразгибания в тазобедренных суставах* — чрезвычайно редкий симптом (1,61%). При разведении в тазобедренных суставах ножки ребенка отводятся до плоскости пеленального стола или за нее.

Поздняя диагностика врожденного вывиха бедренной кости (после 1 года) не представляет трудностей как для врачей, так и для родителей. Ребенок начинает ходить и прихрамывать на больную ногу, при двустороннем вывихе появляется «утинная» походка. Постоянно наблюдается *симптом Дюшенна–Тренделенбурга* (указывает на нестабильность в тазобедренном суставе):

- если ребенок стоит на вывихнутой ноге, сгибая здоровую ногу в тазобедренном и коленном суставах до угла 90°, происходит наклон таза в здоровую сторону и опущение ягодичной складки этой стороны — симптом положительный;
- если при стоянии на здоровой ноге таз не опускается, ягодичные складки расположены на одном уровне, — симптом отрицательный.

Нередко обнаруживают *симптом Дюпюитрена*: при давлении на пяточную кость в положении ребенка лежа на спине выражена подвижность по оси конечности.

### Лабораторные и инструментальные исследования

Ни один из вышеперечисленных клинических признаков не считают патогномичным для врожденной патологии тазобедренных суставов. Следующий этап диагностического алгоритма — проведение для уточнения диагноза лучевых методов диагностики (УЗИ и рентгенографии тазобедренных суставов), позволяющих верифицировать диагноз и определить степень тяжести патологии.

Показание к **УЗИ** тазобедренных суставов в срочном порядке вне зависимости от возраста — наличие в клинической картине хотя бы одного из вышеперечисленных симптомов, а также принадлежность ребенка к группе риска (ягодичное или тазовое предлежание плода в анамнезе, врожденные костно-мышечные деформации, отягощенный семейный анамнез). Если у ребенка на момент осмотра в родильном доме нет признаков, указывающих на дисплазию, УЗИ проводят в возрасте 4 нед.

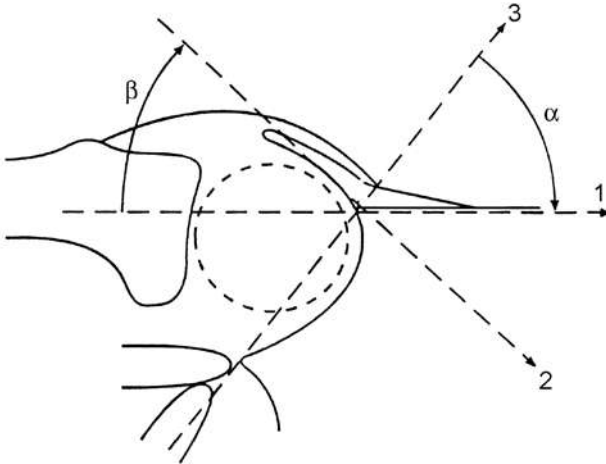
УЗИ тазобедренных суставов — скрининговый метод исследования, его следует проводить у всех детей в возрасте 1 мес. Выполняют УЗИ по методике Р. Графа. Исследование позволяет оценить нерентгеноконтрастные структуры (хрящевой компонент головки бедренной кости и вертлужной впадины, наружный костный край), получить информацию о стабильности сустава в режиме реального времени. Его выполняют новорожденному, лежащему на боку, бедро находится в положении флексии до 35° и внутренней ротации до 10°.

Существует два метода: статический и динамический. Акцент при использовании динамического метода делают на положение головки бедренной кости и ее стабильность при проведении провокационных тестов по Барлоу и Ортолани, в отличие от статической техники, в которой основополагающее значение имеет изображение диспластически измененной вертлужной впадины. Техника основана на растяжении капсульно-связочного аппарата и, как и при физикальном обследовании, зависит от квалификации специалиста: ребенок лежит на боку, датчик расположен над тазобедренным суставом, который отводят и выталкивают вперед для демонстрации нестабильности. В норме головка бедренной кости стабильна при провокационном тесте, иногда в первые несколько недель жизни головка

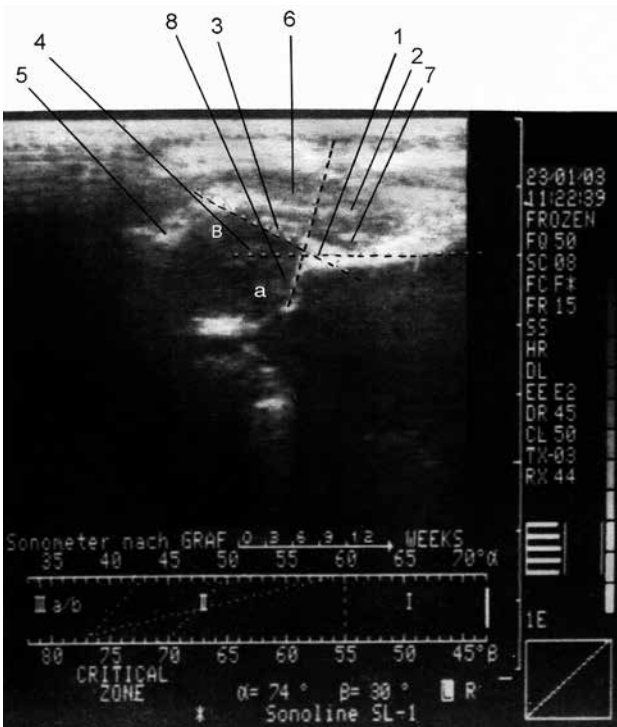
бедренной кости смещена относительно центра вертлужной впадины в покое и может слегка смещаться при стресс-тесте (физиологическое растяжение капсулы). Окончательно этот вопрос решают, когда новорожденному исполняется 4 нед и завершается физиологическое дозревание сустава.

Р. Граф выделяет четыре типа суставов, которые, в свою очередь, подразделяет на подтипы в зависимости от степени зрелости, возраста и других структурных изменений (рис. 72.4).

Внедрение в практику универсального ультразвукового скрининга обусловлено существованием клинически здоровых тазобедренных суставов (рис. 72.5), в которых при УЗИ выявляют признаки нестабильности.



**Рис. 72.4.** Схема оценки тазобедренного сустава при ультразвуковом исследовании по Графу: 1 — базовая линия (через латеральные отделы подвздошной кости); 2 — инклинационная линия (через медиальные отделы края вертлужной впадины и наружный костный выступ вертлужной впадины); 3 — ацетабулярная линия (от нижней точки костной части вертлужной впадины к ее верхнему костному краю). Углы между линиями 1 и 3, между линиями 1 и 2 (пояснения см. в тексте)



**Рис. 72.5.** Ультразвуковая картина нормального тазобедренного сустава: 1 — костный край подвздошной кости с ядром окостенения; 2 — межмышечная фасциальная прослойка; 3 — край вертлужной впадины; 4 — ядро окостенения головки бедренной кости; 5 — бедренная кость; 6 — средняя ягодичная мышца; 7 — малая ягодичная мышца; 8 — хрящевая головка бедренной кости

На полученном продольном изображении тазобедренного сустава выстраивают три линии и высчитывают два угла. Основная линия — продолжение костной латеральной стенки подвздошной кости. Линия костной крыши идет от нижнего костного края вертлужной впадины к верхнему костному краю. От латерального костного края к лимбусу вдоль хрящевой крыши вертлужной впадины идет линия хрящевой крыши.

Между основной линией и линией костной крыши образуется угол альфа ( $\alpha$ ). Его показатели достаточно важны, поскольку отражают степень покрытия головки бедренной кости вертлужной впадиной. Нижняя граница нормы для этого угла составляет  $60^\circ$ , причем чем меньше угол  $\alpha$ , тем меньше степень покрытия головки. Угол бета ( $\beta$ ) образуется между основной линией и линией хрящевой крыши вертлужной впадины. В норме этот угол меньше  $55^\circ$ .

Благодаря УЗИ тазобедренных суставов было введено относительно новое классификационное понятие — незрелость суставов. У детей с незрелостью тазобедренных суставов на ультрасонограмме отмечают следующие изменения:  $\alpha = 59\text{--}57^\circ$ ,  $\beta = 55\text{--}60^\circ$ , незначительное уплощение крыши вертлужной впадины, скошенность наружного костного края. Если выявлено ограничение разведения в тазобедренных суставах, необходимо провести превентивное лечение. Если незрелость — ультразвуковая находка и не проявляется клинически, можно провести лечение с использованием широкого пеленания. Если через 1 мес после лечения признаки незрелости суставов прошли бесследно, лечение можно закончить.

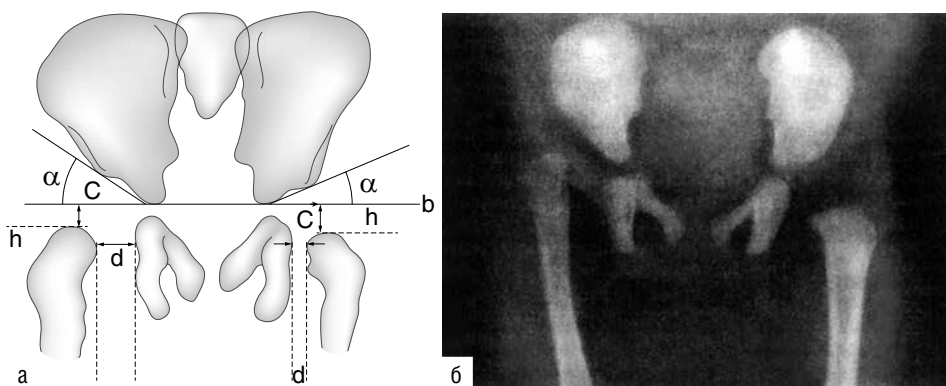
Для предвывиха тазобедренных суставов характерны следующие рентгенографические и ультразвуковые параллели: значительное уплощение крыши вертлужной впадины, скошенность наружного костного выступа, угол  $\alpha$  менее  $57^\circ$ ,  $\beta$  — более  $60^\circ$ , ацетабулярный угол составляет  $31\text{--}35^\circ$ , центрация головки бедренной кости в вертлужной впадине не нарушена. Через 1 мес после лечения при контрольном УЗИ отмечают положительную динамику: крыша вертлужной впадины более сферичная, появляется тенденция к формированию наружного костного выступа, но лечение заканчивать при такой рентгенологической и ультразвуковой картине нельзя — в этом отличие от незрелости.

При подвывихе и вывихе обнаруживают децентрацию головки бедренной кости, при вывихе — положительные провокационные тесты по результатам УЗИ.

При выявлении патологии в результате данного исследования обязательно выполняют рентгенографию тазобедренных суставов, поскольку, как показывает практика, в настоящий момент встречаются незначительную долю ошибок (7%).

**Рентгенологический метод** диагностики считают абсолютно достоверным, несмотря на преобладание нерентгеноконтрастных структур тазобедренного сустава в раннем грудном возрасте. При чтении рентгенограммы тазобедренных суставов измеряют углы вертлужной впадины и выстраивают ряд вспомогательных линий, позволяющих оценить положение головки бедренной кости относительно вертлужной впадины. При анализе рентгенограмм у детей до появления ядер окостенения головок бедренных костей необходимо использовать схему Хильгенрейнера–Эрлахера, а у детей после появления ядер — схему Рейнберга. В схеме Хильгенрейнера–Эрлахера (рис. 72.6) выстраивают следующие линии и измеряют такие параметры: линию Келлера (соединяет оба Y-образных хряща); величину  $s$  (расстояние от латерального выступа шейки бедренной кости до Y-линии); величину  $d$  (расстояние от самой глубокой точки вертлужной впадины до точки пересечения перпендикуляра  $h$  с горизонтальной линией).

Схема Рейнберга образована линией Келлера (а) и перпендикуляром (б), опущенным из самого наружного края вертлужной впадины на эту линию и ниже нее. Эти линии делят тазобедренный сустав на четыре части. В норме ядро окостенения головки бедренной кости располагается в нижнем внутреннем квадранте, в случае



**Рис. 72.6.** Правосторонний врожденный вывих бедра: а — схема Хильгенрейнера–Эрлахера рентгенодиагностики правостороннего вывиха бедра у детей до шестимесячного возраста: ацетабулярный индекс, угол более  $30^\circ$ ; с — более 14 мм; b — линия Келлера; d — линия Эрлахера не более 5 мм; h — линия Хильгенрейнера не менее 10 мм; б — рентгенограмма тазобедренных суставов ребенка в возрасте 2 нед

подвывиха — в наружном квадранте под Y-линией, при вывихе — над Y-линией. Дуга Менарда–Шентона — в норме нижний край шейки бедра и верхний край запирательного отверстия образуют дугообразную линию. В случае подвывиха или вывиха эта линия прерывается. Дуга Кальве — наружный край подвздошной кости и верхний край шейки бедра также образуют правильную непрерывную дугообразную линию, которая при дислокации головки бедренной кости прерывается.

При нормальном развитии тазобедренного сустава у детей до 4–5 мес величина h — 8–10 мм, расстояние d — не больше 14 мм, угол  $\alpha$  — меньше  $30^\circ$ . Изменение этих показателей определяет степень выраженности диспластического процесса. Ацетабулярный угол при незрелости и предвывихе составляет  $31\text{--}35^\circ$ . Другие показатели не меняются.

При подвывихе ацетабулярный угол равен  $32\text{--}36^\circ$ , величина h — в пределах нормы, расстояние d увеличивается до 20 мм.

При вывихе ацетабулярный индекс у 54,5% детей больше  $40^\circ$ , расстояние d увеличивается до 27 мм, а величина h уменьшается до 5 мм.

### Дифференциальная диагностика

**Патологический вывих бедер** у детей раннего грудного возраста бывает следствием острого гематогенного остеомиелита проксимального отдела бедренной кости в период новорожденности. При осмотре возможен отек пораженного тазобедренного сустава, нижняя конечность находится в сгибательно-разгибательной болевой контрактуре, движения в тазобедренном суставе вызывают плач ребенка. Главная отличительная рентгенологическая особенность патологического вывиха от врожденного — хорошо сформированная вертлужная впадина, то есть ацетабулярный угол в пределах возрастной нормы. При патологическом вывихе бедренной кости после перенесенного острого гематогенного остеомиелита выявляют следующие рентгенологические изменения:

- уплощение и расширение эпифизов;
- укорочение и расширение шейки бедренной кости;
- деструктивные очаги в проксимальном отделе бедренной кости, крыше вертлужной впадины;

- более раннее по сравнению с диспластичным суставом появление ядра окостенения;
- грибовидная или седловидная форма головки бедренной кости в старшем возрасте;
- прогрессирующее укорочение пораженной нижней конечности.

**Врожденная *coxa vara*** — очень редкое ортопедическое заболевание. Дифференциальная диагностика с врожденным вывихом бедренной кости представлена в табл. 72.1.

**Таблица 72.1.** Клинико-рентгенологические показатели врожденного вывиха бедренной кости и врожденной варусной деформации шейки бедренной кости

Клинико-рентгенологические показатели	Врожденный вывих бедренной кости	Врожденная варусная деформация шейки бедренной кости
<i>Клинические признаки</i>		
Положение пораженной нижней конечности	Наружная ротация	Сгибание, отведение и наружная ротация
Укорочение нижней конечности	Относительное	Абсолютное
Амплитуда движений в тазобедренном суставе	Разведение и отведение в тазобедренном суставе ограничено	
	Наружная ротация ограничена, внутренняя ротация чрезмерна	Наружная ротация чрезмерна, внутренняя ротация ограничена
Сопутствующие деформации	Врожденная косолапость, мышечная кривошея	Недоразвитие костей верхней конечности, костей голени и стопы
<i>Рентгенологические показатели</i>		
Положение головки бедренной кости	Нарушение центрации	Центрация головки не нарушена
Форма и положение шейки бедренной кости	Шейка бедренной кости обычной формы, патологическая антеторсия	Шейка укорочена, уменьшена в поперечнике
Положение линии росткового хряща	Практически горизонтальное	Вертикальное
Сроки появления ядра окостенения головки бедренной кости	7–9 мес	1,0–1,5 года
Шеечно-диафизарный угол	$\geq 140^\circ$	$\leq 140^\circ$
Специфические признаки	—	Костный бугорок в средней трети наружной поверхности диафиза бедра. Признак В.И. Садофьевой — дистрофический процесс треугольной формы в области медиальной части шейки бедренной кости

**Артрогрипоз.** Термин в переводе с греческого языка обозначает «кривой сустав». Заболевание редкое, составляет 1–3% всей ортопедической патологии. Клиническая картина артрогрипоза разнообразна и проявляется множественными деформациями суставов. Основную особенность заболевания составляют множественные ригидные контрактуры и деформации крупных суставов, сочетающиеся

с недоразвитием мышц. На первом месте по частоте поражения стоят голеностопные суставы и суставы стоп, на втором — лучезапястные и суставы кистей, далее идут коленные, локтевые, тазобедренные, плечевые. Вывих бедра при артрогрипозе может быть одно- или двусторонним, сочетается со стойкими сгибательно-приводящими и наружно-ротационными контрактурами. Нижние конечности обычно находятся в положении наружной ротации. Утолщенная малоэластичная кожа не имеет поперечной складчатости. В коленных суставах у таких больных нередко обнаруживают деформации по типу варусных или вальгусных, сочетающиеся с эквиноварусной деформацией стоп. Косолапость при артрогрипозе отличается чрезмерной резистентностью.

**Болезнь Литтла** впервые описана в 1853 г. Little. К истинной болезни относят детский церебральный паралич и парезы, возникшие вследствие родовой травмы. Спастичность мышц конечностей, в особенности нижних, двигательные расстройства, сгибательные и приводящие контрактуры суставов заставляют проводить дифференциальную диагностику с врожденным вывихом бедренной кости.

**Эпифизарная дисплазия.** Различают спондилоэпифизарную и множественную эпифизарную дисплазии.

- Спондилоэпифизарная дисплазия (СЭД). В основе заболевания лежит дефект суставного хряща. Первые клинические симптомы появляются обычно после вертикализации ребенка, а чаще в возрасте 5–6 лет. При тяжелой форме заболевания иногда на первом году жизни возникает такой симптом, как ограничение разведения в тазобедренных суставах. Обращает на себя внимание слабость мышц нижних конечностей. Часто у больных выявляют изменения сердечно-сосудистой системы по типу кардиопатий, увеличение печени и селезенки, паховые грыжи, расхождение прямых мышц живота. Все эти изменения указывают на системность поражения соединительной ткани. Рентгенологически изменены эпифизы всех трубчатых костей, но наиболее резкие изменения наблюдают в бедренных костях и костях голени. Эпифизы уплощены, но поперечник не изменен, иногда бывает даже шире эпифизарной пластинки, а эпифиз грибовидно нависает. В коленных суставах отмечают сглаженность межмышцелкового возвышения большеберцовой кости и расширение межмышцелковой ямки бедренной кости. Все тела позвонков уплощены, больше в грудном отделе. Переднезадний и боковой размеры тел позвонков нормальны, замыкающие пластинки неровны.
- Множественная эпифизарная дисплазия (МЭД), или болезнь Файербанка. Первые признаки заболевания появляются у детей старше 5 лет. В раннем возрасте эти дети менее подвижны. Очень характерна рентгенологическая картина: эпифизы не уплощены, но уменьшены в размерах, особенно в поперечнике. Их основание короче площадки эпифизарного хряща, что особенно четко выражено в области тазобедренных и коленных суставов. Позвоночник нормальный. Поскольку у ребенка первых месяцев жизни большинство эпифизов нерентгеноконтрастно, заподозрить эпифизарную дисплазию достаточно сложно.

## ЛЕЧЕНИЕ

### Консервативное лечение

#### Незрелость тазобедренного сустава

Чаще всего незрелость тазобедренного сустава является ультразвуковой находкой, и возможно провести лечение с помощью широкого пеленания или ортеза Фрейка соответствующего размера. Продолжительность лечения составляет 1 мес. Через месяц необходимо УЗИ.



Если незрелость проявляется ограничением разведения в тазобедренных суставах, то необходимо провести лечение с помощью шины-распорки. Продолжительность — 1 мес с последующим рентгенологическим и ультразвуковым контролем.

### **Предвывих бедра**

Существуют различные способы фиксации тазобедренных суставов при лечении предвывиха: подушка Фрейка, ортез Тюбингера, стремена Павлика. Мы применяем у детей первых 6 мес жизни с патологией тазобедренных суставов при выраженном аддукторном спазме с 1959 г. атравматичный метод на постоянно фиксирующей абдукционной шине-распорке. Она способствует расслаблению аддукторов и сохранению функционально выгодного положения нижних конечностей для вправления вывиха и дозревания вертлужной впадины. В последние годы прекрасно зарекомендовал себя съемный ортез Тюбингера, который удобен и прост в использовании как для врача, так и для родителей.

При использовании этих конструкций соблюдается основной принцип лечения — лечение положением (ношение шины или ортеза не причиняет боли и неудобств ребенку и не создает лишних трудностей родителям по уходу за малышом). Происходит постепенное расслабление приводящих мышц бедра, через 1 нед шину переключают с увеличением разведения в тазобедренных суставах ровно настолько, насколько позволяет сам ребенок. Полного разведения в тазобедренных суставах достигают к концу первого месяца лечения, после этого возможно перейти на съемный ортез Тюбингера и проводить коррекцию ортеза 1 раз в 3–4 нед. Рентгенологический контроль осуществляют через 1 мес и через 3,0–3,5 мес для решения вопроса о прекращении лечения.

В качестве физиотерапевтического лечения возможно использование электрофореза с кальция хлоридом № 10 или электромагнитотерапии на область тазобедренных суставов 1 раз в процессе лечения на шине-распорке. Продолжительность фиксации на шине в среднем составляет 3–4 мес.

### **Подвывих, вывих бедра**

Лечение детей на шине-распорке в качестве монолечения возможно только у 23% до 2,5 мес при вывихе и у 72% до 3,5 мес при подвывихе. Вправление вывиха, как правило, происходит на 4–6-й неделе лечения. Принцип лечения детей с врожденным вывихом и подвывихом на шине-распорке такой же, как и при предвывихе. Начинать лечение на абдукционной шине необходимо при нестабильном тазобедренном суставе в течение 1 мес. По достижении стабильного положения головки бедренной кости в тазобедренном суставе возможно перейти на лечение в ортезе Тюбингера или ортезе Orlett соответствующего размера.

Продолжительность лечения при ранней диагностике при подвывихе в среднем 4–6 мес, при вывихе — 6–8 мес. Прогноз при лечении детей первых 3 мес жизни относительно благоприятный.

Лечение детей после 3 мес представляет значительные трудности и требует применения комбинированной методики. В начале лечения для расслабления приводящих мышц бедра накладывают отводящую шину-распорку на 2–4-й неделе, через 1 мес делают рентгенографию и накладывают облегченную гипсовую повязку в положении сгибания в коленных и тазобедренных суставах под углом 90° с постепенным ненасильственным разведением до плоскости пеленального стола. Продолжительность лечения составляет 6–12 мес.

Тяжелые тератогенные невправимые вывихи бедра, при которых стандартные подходы к функциональному лечению неэффективны, являются показанием к методу лейкопластырного выгяжения по системе *over head*. Суть метода заключается в постепенном вправлении головки бедра на фоне этапного ее низведения до уровня вертлужной впадины. К балканской раме или дуге фиксируют обе нижние

конечности методом лейкопластырного вытяжения, и начинается постепенная тракция в двух плоскостях в течение 10–14 дней в зависимости от степени вывиха и выраженности контрактуры приводящих мышц бедра. Величина груза составляет около 20% массы тела ребенка. На этапах вытяжения проводится ультразвуковой контроль за положением головки бедра, по достижении низведения до уровня впадины, под контролем ЭОП производится закрытое вправление под наркозом и наложение кокситной гипсовой повязки. В целях оценки положения головки бедра во впадине целесообразно рентгенологическое исследование и МСКТ тазобедренных суставов. В 97% случаев тяжелые вывихи удается устранить и стабилизировать сустав.

### Хирургическое лечение

Показаниями к первичному хирургическому лечению врожденного вывиха бедра у детей являются тяжелые нарушения соотношения и формы компонентов тазобедренного сустава. В случае крайне поздней диагностики врожденного вывиха бедренной кости (старше 1 года), безуспешности попыток раннего функционального лечения, закрытого вправления вывиха бедра, наличия критериев невосприимчивости вывиха бедра (трансформации капсулы сустава по типу песочных часов, загиба лимбуса, разрастания патологических грануляций на дне вертлужной впадины) показано оперативное лечение. Используют три основных вида оперативных вмешательств — внесуставные, внутрисуставные и комбинированные.

**Открытое вправление** врожденного вывиха головки бедренной кости.

#### Показания:

- дети в возрасте от 1 до 3 лет с надацетабулярным вывихом бедра или с высоким задним вывихом;
- безуспешность консервативных методов лечения;
- выявление на артрографии, КТ, МРТ противопоказаний к закрытому вправлению: деформации капсулы по типу песочных часов, сращения капсулы с боковой поверхностью подвздошной кости, загиба лимбуса, выраженных патологических грануляций;
- ацетабулярный индекс более 30°.

Способы открытого вправления различны: тупо и остро выделяют капсулу тазобедренного сустава и рассекают ее, при этом головка бедра вывихивается в рану. Следуя по ходу круглой связки, достигают вертлужной впадины, по пути устраняют мягкие ткани, препятствующие погружению головки бедра во впадину. Головку вправляют во впадину, выполняют пластику капсулы. Рану послойно ушивают и накладывают кокситную гипсовую повязку.

Известен способ открытого вправления вывиха бедра по Ludlofi из медиального доступа в положении пациента лежа на спине: бедро отведено и согнуто в тазобедренном суставе, производят разрез вдоль заднего края длинной приводящей мышцы дистально. Тупо и остро отводят длинную приводящую мышцу вверх от большой приводящей, а нежную мышцу отводят назад. Затем из перикапсулярной клетчатки выделяют сухожилие подвздошно-поясничной мышцы и рассекают его, после устранения натяжения сухожилия подвздошно-поясничной мышцы рассекают капсулу сустава и удаляют мягкие ткани из полости сустава, препятствующие вправлению головки бедра, затем вправляют головку бедра в вертлужную впадину и накладывают гипсовую повязку.

При чрезмерной антеторсии и *coxa valga* операцию дополняют корригирующей чрезвертельной поднадкостничной или укорачивающей остеотомией бедра.

#### Показания:

- дети в возрасте 3–6 лет;
- ацетабулярный индекс более 30°;

- ШДУ более 130°;
- антеторсия более 35°;
- угол вертикального соответствия менее 70°.

**Осложнения:** травма сосудисто-нервного пучка, инфекционные осложнения, асептический некроз головки бедра.

Выраженная недостаточность тазового компонента является показанием к операции Солтера или Памбертона.

### **Операция Солтера**

**Показания.** Врожденный вывих бедра у детей от 18 мес до 6 лет при ацетабулярном индексе более 35°.

**Техника операции.** Доступом по Смиту–Петерсену рассекают кожу, подкожную клетчатку. Рассекают фасцию, ее края тщательно мобилизуют. Ниже гребня подвздошной кости на 1,0–1,5 см рассекают у места прикрепления мышцу, напрягающую широкую фасцию бедра, среднюю и малую ягодичные мышцы. Указанные мышцы отделяют субпериостально от наружной поверхности подвздошной кости до вертлужной впадины и кзади до большой седалищной вырезки. Мобилизуют капсулу сустава. Если фиброзная капсула растянута кверху вывихнутой головкой бедра и вследствие этого прилегает к кости над вертлужной впадиной, ее освобождают поднадкостнично распатором.

Капсулу сустава рассекают близко к переднему и верхнему краю вертлужной впадины. Волокнистую и жировую ткани, выполняющие дно впадины, иссекают. Круглую связку бедра, если она не гипертрофирована, по возможности сохраняют. Проводят осторожное вправление головки бедренной кости во впадину. Если вправление оказалось устойчивым при отведении, сгибании и различных степенях медиальной ротации, а при аддукции возникает латеральный подвывих, при экстензии и латеральной ротации — передний подвывих или вывих, проводят остеотомию подвздошной кости.

По внутреннему контуру гребня подвздошной кости до передней верхней ости рассекают места прикрепления косых мышц живота вместе с надкостницей и распатором, субпериостально с подвздошной мышцей отделяют от кости до проекции верхнего края вертлужной впадины и кзади до большой седалищной вырезки. Остеотомию подвздошной кости проводят на уровне передней нижней ости долотом. В момент остеотомии со стороны большой седалищной вырезки и внутренней поверхности подвздошной кости подводят защитники. Дистальный остеотомированный сегмент подвздошной кости вместе с вертлужной впадиной перемещают вперед, вниз и кнаружи. Для закрепления этого положения в образовавшуюся щель вставляют клиновидный трансплантат, взятый из передней трети гребня подвздошной кости. Для предупреждения смещения трансплантата и приданного корригированного положения остеотомированных сегментов проводят спицу Бека через место остеотомии и трансплантат в дистальный сегмент позади вертлужной впадины. Затем проверяют устойчивость вправления головки бедренной кости. Проводят дополнительную проверку на гемостаз. Капсулу сустава зашивают. Косые мышцы живота вместе с подвздошной мышцей и надкостницей, малой, средней ягодичными мышцами и мышцей, напрягающей широкую фасцию бедра, вместе с надкостницей при отведении ноги подшивают к гребню подвздошной кости. Узловыми швами сшивают фасцию. Накладывают послойные швы на рану. Тазобедренный сустав и нижнюю конечность фиксируют тазобедренной гипсовой повязкой на 6 нед.

Изолированно открытое вправление вывиха бедра у детей применяется редко. Чаще используется классическая триада: открытое вправление вывиха бедра, операция Солтера и корригирующая остеотомия бедра.

**Показания:** ацетабулярный индекс более 35°, ШДУ более 130°, антеторсия более 35°, угол вертикального соответствия менее 70°, проекционная конгруэнт-

ность сустава, открытый лонно-седалищный синхондроз, угол Виберга менее  $20^\circ$ , угол Шарпа более  $50^\circ$ .

Двойные и тройные остеотомии таза применяют как в самостоятельном варианте, так и в сочетании с открытым вправлением вывиха и корригирующими остеотомиями. Целью этих вмешательств является улучшение покрытия головки бедренной кости суставным хрящом вертлужной впадины, что достигается транспозицией вертлужной впадины, который становится достаточно мобильным в результате остеотомии подвздошной, лонной и седалищной костей. Переориентация ацетабулярного фрагмента происходит более физиологично в тех случаях, когда сечение костей таза производится в непосредственной близости от вертлужной впадины. Только при таком условии перемещение суставного тазового компонента книзу, кнаружи и кпереди осуществляется максимально близко к геометрическому центру сустава. Фиксация фрагментов выполняется титановыми имплантатами до удовлетворительной консолидации. К периацетабулярной тройной остеотомии таза можно отнести методики Hopf, Tonnis, Bernese, A.M. Соколовского, НИДОИ им. Г.И. Турнера и др. Принципиальное различие этих методик заключается в использовании одного или нескольких доступов, от чего зависит положение больного на операционном столе и способ выделения лонной и седалищной костей. Результаты прогностически преимущественно хорошие.

**Показания:**

- возраст старше 8–9 лет;
- ацетабулярный индекс более  $35^\circ$ ;
- ШДУ более  $130^\circ$ , антеторсия более  $35^\circ$ ;
- закрытие лонно-седалищного синхондроза;
- коксартроз II степени.

**Осложнения:** посттравматическая невропатия седалищного и наружного кожного нерва бедра, потеря коррекции, травма сосудов, инфекционные осложнения.

## 72.2. ВРОЖДЕННЫЙ ВЫВИХ НАДКОЛЕННИКА

*И.Н. Исаев*

**Код по МКБ-10**

S83.0. Вывих надколенника.

### ЭПИДЕМИОЛОГИЯ

Врожденный вывих надколенника относят к редким диспластическим заболеваниям опорно-двигательной системы. Заболевание встречаются у мальчиков в 2 раза чаще, чем у девочек. В части случаев эту патологию ошибочно трактуют как привычный вывих надколенника посттравматического характера или патологические релюксации (повторные вывихи) на фоне дистрофических и дегенеративных изменений в мышечках бедренных костей (последствия перенесенных травм и воспалительных процессов).

### ЭТИОЛОГИЯ, ПАТОГЕНЕЗ

Врожденный вывих надколенника сопровождается комплексом изменений диспластического характера. У части пациентов с такой патологией наблюдают врожденное высокое стояние надколенника, его раздвоение и другие пороки.

На ранней стадии эмбриогенеза задержка внутренней ротации бедра приводит к тому, что внутренний мышечлок повернут кпереди, а наружный — кзади. Давление латерально расположенной четырехглавой мышцы на наружный мышечлок вызывает его гипоплазию и способствует отведению голени наружу, что сопровождается вальгусным отклонением голени.

## КЛИНИЧЕСКАЯ КАРТИНА

Клинические проявления врожденного вывиха надколенника типичны. По выраженности дисплазии можно выделить три группы.

- При легкой степени надколенник смещен в сторону над наружным мыщелком бедренной кости, при максимальном разгибании отмечают его чрезмерную латеральную подвижность. Выраженных нарушений функций коленных суставов нет.
- При средней степени вывиха надколенник значительно смещен латерально (рис. 72.7) и ротирован в сагиттальной плоскости. У больных отмечают нарушение устойчивости походки. У ребенка обнаруживают множественные осаднения и ушибы в области коленных суставов из-за часто повторяющихся падений.
- При тяжелой степени вывиха сгибание в коленном суставе несколько ограничено, коленная чашечка расположена сбоку и кзади от латерального мыщелка, при разгибании конечности смещение сохраняется. При этом возможно затруднение самостоятельного разгибания конечности в коленном суставе без ручного пособия — происходит выраженное натяжение латеральной части четырехглавой мышцы.

По клиническому течению различают следующие вывихи надколенника:

- постоянно существующие;
- рецидивирующие, то есть возникающие периодически;
- привычные, при которых надколенник релюксирует при каждом сгибательно-разгибательном движении в суставе.

## ДИАГНОСТИКА

### Анамнез

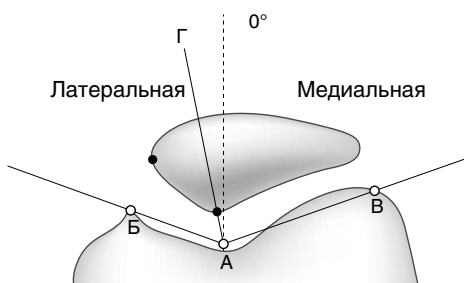
Заболевание диагностируют в первые 3 года жизни на фоне развития навыков. Позднюю обращаемость пациентов в клинику отмечают при медленном прогрессировании заболевания, невыраженности функциональных нарушений в первые годы жизни. В старшем дошкольном и младшем школьном возрасте родители замечают отставание ребенка в физическом развитии. Происходят спонтанные падения ребенка без видимой причины. Больные отмечают резкую слабость в мышцах больной конечности и непроизвольное сгибание в коленном суставе со смещением надколенника кнаружи.

### Лабораторные и инструментальные исследования

Рентгенологическое исследование позволяет выявить признак дисплазии коленного сустава — уменьшение размеров надколенника и латерального мыщелка бедренной кости по сравнению со здоровой конечностью. Значительное смещение надколенника не требует количественной оценки вывиха. Однако при малой степени подвывиха необходимо определение конгруэнтности поверхностей бедренно-надколенникового сочленения по методу Merchant (рис. 72.8). Для ее определения угол межмышцелковой борозды, образованной между линиями, проведенными через самые высокие точки мыщелков бедренной кости, и наиболее

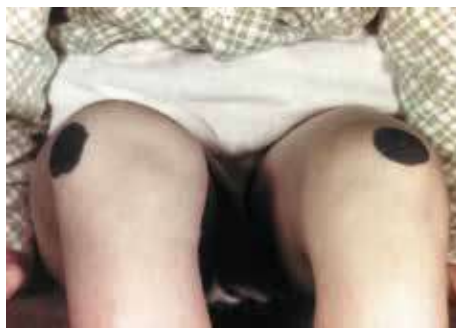

Рис. 72.7. Внешний вид коленных суставов при врожденном двустороннем вывихе надколенников



**Рис. 72.8.** Аксиальная рентгенография коленного сустава (схема). Оценка конгруэнтности бедренно-надколенникового сочленения по методу Merchant (пояснения см. в тексте)

низкую точку межмышечковой борозды на рентгенограмме коленного сустава в аксиальной проекции (угол БАВ) делят на два, чтобы установить нулевую линию конгруэнтности ( $0^\circ$ ). Затем проводят новую линию — от самой низкой точки межмышечковой борозды к наиболее низкой точке суставной поверхности надколенника (линия АГ). Угол между этими двумя линиями (ГАО) и есть угол конгруэнтности бедренно-надколенникового сустава. Если наиболее низкая точка суставного края надколенника находится латеральнее нулевой линии, угол конгруэнтности считают положительным, а если

медиальнее — отрицательным. Угол конгруэнтности более  $16^\circ$  расценивают как патологическое отклонение, то есть состояние неполного вывиха надколенника.

## ЛЕЧЕНИЕ

Лечение врожденного вывиха надколенника оперативное. Объем хирургического лечения определяется степенью диспластических изменений и может включать реконструктивные операции на капсульно-связочном аппарате коленного сустава, латеральное перемещение бугристости большеберцовой кости с собственной связкой надколенника, корригирующие остеотомии при выраженной вальгусной деформации в области коленного сустава.

### Операции при врожденном и рецидивирующем вывихе надколенника

**Положение больного** — лежа на спине. Больная нога умеренно согнута в коленном и тазобедренном суставах (под колено целесообразно подложить валик).

**Техника операции Крогиуса.** На верхнюю треть бедра последовательно накладывают кровоотдавливающий и гемостатический жгуты. Разрез кожи, подкожно-жировой клетчатки с поверхностной фасцией начинают на 4–6 см выше надколенника, огибают последний с медиальной стороны, отступив от его края на 1 см, продолжая дистально параллельно собственной связке надколенника и несколько ниже бугристости большеберцовой кости, заворачивая кнаружи. Край разреза отсепаровывают до полного обнажения передней поверхности сустава. По наружному краю надколенника, выше его на 3–4 см, отступив 0,5 см, проводят разрез через *tractus iliotibialis*, сухожильное растяжение *m. vastus lateralis* и фиброзную капсулу сустава до уровня прикрепления собственной связки надколенника. Синовиальную капсулу не вскрывают. С медиальной стороны, начиная на 3–4 см выше верхнего края надколенника, проводят разрез по ходу волокон *m. vastus medialis*, затем, отступив от надколенника 0,5 см, вниз до уровня предыдущего разреза рассекают *retinaculum patellae medialis*, фиброзную капсулу. Еще медиальнее на 3 см проводят третий вертикальный разрез, строго параллельно и несколько короче второго. Между двумя последними разрезами осторожно препарируют фиброзно-мышечную полосу, не вскрывая синовиальную капсулу. Ногу сгибают в коленном суставе до угла  $90-100^\circ$ . Надколенник смещают кнутри, устанавливая его в правильное положение. При этом снаружи от надколенника в фиброзной капсуле образуется щель, к краям которой подшивают переброшенную сюда с внутренней стороны поверх надколенника фиброзно-мышечную полосу. Образовавшийся дефект капсулы сустава с внутренней стороны зашивают лав-

сановыми (шелковыми) швами. Подкожно-жировую клетчатку с поверхностной фасцией и кожу зашивают послойно наглухо. Ногу фиксируют глубокой задней гипсовой лонгетой на 3–4 нед.

**Техника операции Кэмпбелла.** Начальный этап операции полностью соответствует операции Крогиуса до формирования медиального фиброзно-мышечного лоскута. Далее фиброзно-мышечную полосу отсекают дистально, проксимально сохраняя основание полоски. Образовавшийся медиальный дефект капсулы зашивают узловыми швами.

Скальпелем формируют поперечный во фронтальной плоскости туннель в сухожилии прямой мышцы бедра, непосредственно над верхним краем надколенника. Ногу сгибают в коленном суставе до угла 90–100°. Через туннель в сухожилии прямой мышцы бедра проводят с помощью кохеровского зажима изнутри кнаружи, не перекручивая, фиброзную полосу. При легком натяжении фиброзную полосу поворачивают, укрепляют узловыми швами на передней поверхности сухожилия прямой мышцы бедра и максимально медиально несколько книзу, к *retinaculum patellae medialis*. Контролируют тщательность гемостаза. Подкожно-жировую клетчатку с поверхностной фасцией и кожу зашивают послойно наглухо. Ногу фиксируют глубокой задней гипсовой лонгетой на 3–4 нед.

**Техника операции Фридланда.** По передней поверхности бедра проводят разрез от границы верхней средней трети до бугристости большеберцовой кости. После рассечения собственной фасции на протяжении разреза выделяют и полностью мобилизуют сухожилие прямой мышцы бедра, препарировав от *m. vastus lateralis* и *m. medialis*. Надколенник перемещают в правильное положение. Снаружи, начиная выше надколенника на 1,5–2,0 см, продольно, отступив 0,5–1,0 см, рассекают фиброзную капсулу сустава, заканчивая на 1,5–2,0 см ниже нижней границы надколенника, сохраняя синовиальную капсулу. Прямую мышцу бедра смещают кнутри, фиксируют узловыми швами к *m. sartorius* и *m. vastus medialis* при сгибании коленного сустава под углом 90–100°. С медиальной стороны надколенника фиброзную капсулу сшивают в виде продольной складки. При этом с наружной стороны надколенника образуется дефект фиброзной капсулы. Затем испытывают прочность пересадки, производя и несколько раз повторяя полный объем сгибания и разгибания в коленном суставе. Надколенник при этом не должен выскальзываться из межмышечковой ниши. Контролируют тщательность гемостаза. Подкожно-жировую клетчатку и кожу зашивают послойно наглухо. Ногу фиксируют задней гипсовой лонгетой в разогнутом положении с давящей повязкой на коленный сустав.

**Техника операции Волкова.** Продольный разрез проводят по передней поверхности бедра от границы верхней и средней трети дистально на 2–3 см ниже бугристости большеберцовой кости. Надколенник обходят с медиальной стороны. После рассечения собственной фасции тупым или острым путем тщательно препарируют *m. rectus femoris* и ее сухожилие. Резко напряженную, обычно укороченную *m. vastus lateralis* отсекают от *m. rectus femoris*, сухожилия четырехглавой мышцы и капсулы сустава, нередко волокна мышц интимно спаяны. Снаружи от надколенника продольно рассекают фиброзную капсулу сустава, не вскрывая синовиальную. Собственную связку надколенника препарируют. Долотом отбивают тонкую костную пластину от бугристости большеберцовой кости с прикрепляющейся к ней связкой надколенника, перемещают кнутри на 1–2 см и здесь фиксируют поднадкостнично к кости у детей младшего возраста узловыми швами чрескостно, у детей старшего возраста — винтом. Переместив надколенник кнутри и удерживая его в правильном положении при сгибании ноги в коленном суставе под углом 90–100°, *m. rectus femoris* подшивают к *m. sartorius* и *m. vastus medialis*, что предупреждает рецидив заболевания. Кнутри от надколенника накладывают швы на

фиброзную капсулу с образованием продольной складки. Без натяжения *m. vastus lateralis* подшивают к *m. rectus femoris*. На подкожно-жировую клетчатку и кожу послойно накладывают швы. Ногу фиксируют прямой задней гипсовой лонгетой.

На базе описанных операций возможны варианты различных модификаций в целях удержания надколенника в правильном положении и предупреждения рецидивов заболевания, восстановления функции конечности.

## 72.3. ВРОЖДЕННАЯ КОСОЛАПОСТЬ

В.М. Кенис

### Коды по МКБ-10

Q66.0. Конско-варусная косолапость.

Q66.8. Другие врожденные деформации стопы.

M21.5. Приобретенные когтеобразная кисть, косорукость, полая стопа (с высоким сводом) и искривленная стопа (косолапость).

Врожденная косолапость — сложный порок развития, при котором изменение внешней формы стопы в виде ее эквинокавоварусной деформации является проявлением патологии костной, суставной, нервной и сосудистой системы нижней конечности.

### ОПРЕДЕЛЕНИЕ

Врожденная косолапость — это деформация, формирующаяся в процессе развития. Нормально развивающаяся стопа плода становится косолапой примерно на 3-м месяце внутриутробного развития. Выделяют идиопатическую врожденную косолапость — состояние, при котором неизвестна причина деформации, и неидиопатическую врожденную косолапость — состояние, при котором известна причина деформации. Среди неидиопатических форм выделяют нейрогенные, тератогенные и косолапость при генетических синдромах. Косолапость может сочетаться с артрогрипозом, спинномозговыми грыжами, диастрофической дисплазией (ДД), синдромом Мебиуса, синдромом множественных амниотических перетяжек, врожденной приведенной стопой, пороками переднего отдела стопы (адактилией, синдактилией, полидактилией).

На сегодняшний день среди вариантов лечения врожденной косолапости особое место занял метод Понсет, получивший всемирное распространение. И. Понсети в 1950–60-е гг. разработал принцип лечения косолапости, основанный на детальном изучении биомеханики стопы в норме и при патологии. Лечение состоит из трех основных этапов: исправления деформации в результате последовательных коррекций за счет манипуляций и гипсовых повязок, одномоментного удлинения ахиллова сухожилия (закрытая тенотомия) и закрепления полученного результата abductionными шинами. По данным автора и его последователей, эффективность метода достигает 98%, что позволило пересмотреть взгляд на косолапость как на хирургическую патологию в принципе.

### ЭПИДЕМИОЛОГИЯ

По статистике, врожденная косолапость встречается с частотой 1–2 случая на 1000 новорожденных.

### ЭТИОЛОГИЯ И ПАТОГЕНЕЗ

Этиологические факторы, приводящие к формированию деформации, продолжают действовать в течение нескольких лет после рождения ребенка, и этим объясняются рецидивы после ее коррекции. Этиология косолапости недостаточно изучена, но считается, что к ее формированию могут приводить как генетические



причины, так и внешние воздействия на плод. Основным фактором, непосредственно приводящим к деформации стопы, считается фиброз тканей, под которым понимают патологическое разрастание соединительной ткани. В тканях, расположенных по заднему и внутреннему отделам косолапой стопы, определяются анатомическое укорочение мышц и фиброзные изменения в мышечной ткани, фасциях, связках, сухожилиях и сухожильных влагалищах.

## КЛАССИФИКАЦИЯ

### Классификация врожденной косолапости

По этиологии:

- **идиопатическая:**
  - ✧ типичная;
  - ✧ атипичная;
- **неидиопатическая:**
  - ✧ нейрогенная;
  - ✧ тератогенная;
  - ✧ косолапость при генетических синдромах.

По количеству пораженных конечностей:

- **односторонняя;**
- **двусторонняя.**

## ДИАГНОСТИКА

### Жалобы и анамнез

Диагноз врожденной косолапости ставится при рождении в момент первичного осмотра новорожденного на основании сочетания эквинусного, кавусного и варусного компонентов деформации стопы, не поддающихся пассивной коррекции до нормальной амплитуды движений в соответствующих суставах.

Если у одного из родителей имеется косолапость, вероятность косолапости у ребенка составляет 3–4%. Если косолапостью страдают оба родителя, вероятность косолапости у ребенка составляет 15%.

### Физикальное обследование

Клинический метод диагностики является основным при постановке диагноза и планировании лечения.

- В первую очередь, рекомендовано определить, действительно ли у ребенка имеет место врожденная косолапость. При этом необходимо помнить, что другие деформации стопы, которые на первый взгляд могут выглядеть как косолапость (например, приведенная стопа), никогда не следует лечить так же, как врожденную косолапость.
- Рекомендовано провести оценку тяжести деформации по шкале Пирани (см. приложение). Первичный осмотр обязательно должен включать все элементы ортопедического клинического обследования. Для этого необходимо полностью раздеть ребенка и положить его на стол или кушетку.
- При физикальном обследовании рекомендовано выявлять следующие элементы деформации.
  1. Уменьшение объема голени — трехглавая мышца голени (икроножная, камбаловидная, подошвенная мышцы), задняя большеберцовая мышца, сгибатели пальцев укорочены и уменьшены в размере.
  2. Эквинусное положение стопы.
  3. Варусное отклонение заднего отдела.
  4. Инверсия среднего отдела стопы.

5. Кавус.
6. Плюсневая кость I находится в более выраженном подошвенном сгибании по отношению к другим плюсневым костям.
7. Стопа с косолапостью обычно имеет меньший размер по отношению к здоровой стопе.

- **Рентгенологическое исследование** при типичной врожденной идиопатической косолапости у детей первого года жизни не рекомендовано, так как не несет диагностической или прогностической информации. При подозрении на тератогенный характер деформации (в случае наличия сопутствующих аномалий) рекомендуется выполнение рентгенограмм стопы в двух проекциях с максимальной пассивной тыльной флексией. Показанием к рентгенографии у детей первого года жизни при врожденной косолапости является рецидив деформации при успешном первичном лечении и соблюдении режима профилактического ортезирования.

У детей старше 1 года рентгенограммы выполняются при подозрении на рецидив или при наличии рецидива в положении стоя для оценки соотношений костей стопы, а также при необходимости выполняются функциональные рентгенограммы с максимальной тыльной флексией.

У пациентов с многоплоскостными деформациями в результате рецидива или иных последствий предшествовавшего лечения рекомендованы компьютерные томограммы стоп для оценки тяжести деформации и планирования оперативного лечения.

## ЛЕЧЕНИЕ

### Консервативное лечение

Лечение по методу Понсети представляет собой последовательность манипуляций, гипсования, ахиллотомии и ношения брейсов.

**Манипуляции.** Техника манипуляций основана на понимании биомеханики стопы: для коррекции положения заднего отдела стопы необходимо манипулировать передним и средним отделами. Иницилирующим движением при коррекции всей деформации является отведение переднего отдела стопы.

Гипсовую повязку накладывают после манипуляций и фиксируют стопу для того, чтобы растянуть укороченные связки, капсулы суставов и сухожилия. Всегда необходимо использовать высокие повязки (до паховой складки) для того, чтобы предотвратить ротацию стопы на уровне голеностопного сустава. У детей первого года жизни коленному суставу придается положение сгибания в гипсе до  $90^\circ$ . Смена повязок проводится каждые 7 дней. Последняя повязка, которая накладывается после ахиллотомии, остается на 3 нед у детей младшего возраста и на 4 нед — у детей старше 6–8 мес.

### Подкожная тенотомия ахиллова сухожилия

- После того как исправлены кавус, инверсия среднего отдела стопы и варусное положение пятки, рекомендовано исправить эквинус. В большинстве случаев при врожденной косолапости ахиллово сухожилие укорочено, за счет чего пяточный бугор подтянут вверх. После пересечения сухожилия этот фактор устраняется.

Выполнение тенотомии необходимо у большинства детей, в том числе старшего возраста. Попытки устранения эквинуса за счет постепенного растяжения ахиллова сухожилия гипсовыми повязками могут привести к компрессии таранной кости и уплощению ее блока. В некоторых легких случаях при незначительном ограничении тыльной флексии возможно обойтись без ахиллотомии. После тенотомии тыльная флексия должна увеличиться на  $10^\circ$  и более.

**Показания к тенотомии.**

1. Отведение стопы на 60–70°.
2. Пятка находится в вальгусном или среднем положении. Нельзя проводить тенотомию при варусном положении пятки, так как это свидетельствует о недостаточной коррекции.
3. Показатели шкалы Пирани:
  - ✧ латеральная часть головки таранной кости — 0 баллов;
  - ✧ показатель контрактуры среднего отдела — менее 1 балла;
  - ✧ показатель контрактуры заднего отдела — более 1 балла.

**Техника тенотомии**

Это вмешательство, которое не требует для своего выполнения операционной и может проводиться в процедурном кабинете. Оно должно выполняться хирургом-ортопедом и одним ассистентом. У детей для поверхностной анестезии кожи используется крем «Эмла\*» (лидокаин + прилокаин), который наносится толстым слоем на кожу под окклюзионную повязку. Доза препарата должна соответствовать обрабатываемой поверхности и не должна превышать 1 г крема на 10 см<sup>2</sup>. Время аппликации — от 20 мин до 1 ч. Детям с распространенным нейродермитом (атопическим дерматитом) время аппликации следует уменьшить до 15–30 мин.

Возможно применение для обезболивания 1–2 мл 10% раствора лидокаина (Лидокаина гидрохлорида\*) — проводится инфильтрационная анестезия области ахиллотомии.

Положение ребенка на столе — лежа на спине, нижняя конечность — в положении наружной ротации. Можно выполнять ахиллотомию и в положении ребенка лежа на животе. Ассистент удерживает конечность в положении разгибания голени и тыльной флексии стопы для максимального натяжения ахиллова сухожилия. Лезвие скальпеля вкалывают на 1 см выше пяточного бугра с внутреннего края сухожилия и параллельно ему таким образом, чтобы режущая сторона была направлена проксимально. Затем лезвие осторожно разворачивают и перемещают латерально до полного пересечения сухожилия. При этом ощущается щелчок, а стопа сразу поддается в сторону тыльной флексии. Рану закрывают стерильной салфеткой и проводят наблюдение в течение 5 мин для выявления возможного кровотечения.

**Заключительная повязка** обеспечивает коррекцию фиксированного эквинуса голеностопного сустава. После ахиллотомии (у большинства детей) или в тех редких случаях, когда ахиллотомия не показана, последняя гипсовая повязка накладывается в положении максимальной тыльной флексии и отведения. Положение стопы при этом должно соответствовать отведению 60–70° и тыльной флексии 15–30° у детей младшего возраста и 30–60° отведения и 10–20° тыльной флексии — у детей старше 1 года. Обычно после ахиллотомии необходим только один этап гипсования, но в сложных случаях (например, при тяжелом эквинусе) для достижения тыльной флексии или даже среднего положения стопы может понадобиться дополнительная повязка. В этом случае смена повязки проводится через 4–7 дней после тенотомии, а последняя повязка накладывается на 3 нед у детей младшего возраста и на 4 нед — у детей старшего возраста.

**Хирургическое лечение**

Пересадка **сухожилия передней большеберцовой мышцы** рекомендуется при рецидиве деформации, который проявляется в виде варуса и супинации при ходьбе (динамической супинации). Перед тем как выполнить операцию, необходимо с помощью этапного гипсования исправить основные элементы деформации. Оптимальный возраст — от 3 до 5 лет.

Операция выполняется из двух доступов по тыльной поверхности стопы. Из медиального доступа проводится отсечение передней большеберцовой мышцы от

места прикрепления. Сухожилие прошивается биорезорбируемой нитью. После этого сухожилие проводится подкожно в латеральный разрез и затем проводится трансоссально через центр третьей клиновидной кости на подошвенную поверхность стопы. Лигатура, которой прошито сухожилие, фиксируется на подошвенной поверхности стопы по Беннелю (с помощью стерильной пуговицы или другого блокирующего материала). Накладывают асептическую повязку и циркулярную гипсовую повязку до верхней трети бедра при сгибании голени на  $120^\circ$  и максимальной тыльной флексии стопы.

### Иное лечение

В историческом аспекте существует много методов консервативного лечения врожденной косолапости. Принципиально их можно разделить на функциональные и методы пассивной коррекции. В настоящее время модификации функциональных методов находят своих сторонников. К методам пассивной коррекции врожденной косолапости относятся различные варианты этапных гипсовых повязок. В Германии известен метод Имхойзера, в США — метод Кайта, в РФ — метод Зацепина. Они основаны на принципе постепенной параллельной коррекции всех основных компонентов деформации (супинации, приведения кавуса, варуса и эквинуса) этапными гипсовыми повязками, не предполагающими возможности движений конечности во время коррекции. Существуют также методы, сочетающие элементы функционального лечения и пассивной коррекции.

По данным большинства исследователей, рецидивы деформации после консервативного лечения, требующие тех или иных хирургических вмешательств, составляют от 15 до 30%. Часто приходится сталкиваться с частичными рецидивами одного или нескольких компонентов деформации, в частности, приведения переднего отдела стопы.

При послеоперационном рецидиве косолапости у детей старшего возраста в ряде случаев гипсование по методу Понсети не приводит к коррекции деформации. В этом случае рекомендуется выполнение корригирующих оперативных вмешательств. На сегодняшний день не существует единого подхода к лечению такого рода деформаций. Среди рекомендуемых методов лечения — заднемедиальный релиз суставов стопы, остеотомии костей стопы, применение аппаратов внешней фиксации (в качестве самостоятельного метода или в сочетании с релизом или остеотомиями). У пациентов после 12 лет возможно выполнение корригирующих артрорезов суставов заднего и среднего отделов стопы.

### РЕАБИЛИТАЦИЯ

Важнейшая часть лечения по методу Понсети — ношение брейсов. После исправления косолапости стопа должна в течение определенного времени удерживаться в корригированном положении для предотвращения рецидива. Отказ от ношения брейсов или их неправильное использование — наиболее частая причина рецидивов.

Брейсы рекомендовано надеть на ребенка сразу после снятия заключительной гипсовой повязки.

### Протокол ношения брейсов

Данный протокол рекомендован детям с типичной врожденной косолапостью после ее коррекции и при отсутствии признаков рецидива.

1. Круглосуточное ношение (23 ч в сутки, снимать на время купания) — 3 мес.
2. Ежемесячное уменьшение времени нахождения в брейсах (1 мес — 20–22 ч в сутки, 1 мес — 18–20 ч в сутки, 1 мес — 16–18 ч в сутки).

3. Ношение брейсов на время ночного и дневного сна (14–16 ч в сутки — несколько месяцев, до начала самостоятельной ходьбы).

4. Ношение брейсов на время ночного сна (12–14 ч в сутки) — до 4–5 лет.

Положение стоп в брейсах в зависимости от начала самостоятельной ходьбы следующее.

*Двусторонняя косолапость.* Обе стопы фиксированы при отведении 70° и тыльной флексии 10–20°, если лечение начато до начала самостоятельной ходьбы.

Обе стопы фиксированы при отведении 40–60° и тыльной флексии 10–20°, если лечение начато после начала самостоятельной ходьбы.

*Односторонняя косолапость.* Корригированная стопа фиксирована при отведении 70° и тыльной флексии 10–20°, здоровая стопа фиксирована при отведении 40° и тыльной флексии 10–20°, если лечение начато до начала самостоятельной ходьбы.

Корригированная стопа фиксирована при отведении 40–60° и тыльной флексии 10–20°, здоровая стопа фиксирована при отведении 40° и тыльной флексии 10–20°, если лечение начато после начала самостоятельной ходьбы.

У детей с гипермобильностью суставов, мышечной гипотонией, вторичным избыточным вальгусом пятки и наружной торсией костей голени обе стопы (косолапая и/или здоровая) фиксируются при отведении 30–40° и тыльной флексии 0–15°.

Расстояние между пятками ботинок в брейсах должно приблизительно равняться расстоянию между плечами.

В качестве мер поддерживающего восстановительного лечения рекомендуются упражнения для редрессации, растяжки икроножной мышцы (рекомендуется родителям проводить перед тем, как надеть брейсы, — в течение 2 мин растягивать икроножную мышцу). Необходимо выполнять упражнения с приседаниями, не отрывая пятки от пола, что приводит к растяжению задней большеберцовой мышцы. Упражнение выполняется в течение 2 мин в день под присмотром родителей. Для улучшения активных движений стопы необходимо использовать различные методы физической реабилитации, основываясь на уровне двигательного развития, что поможет добиться максимальной двигательной активности ребенка в целом.

## ПРОФИЛАКТИКА И ДИСПАНСЕРНОЕ НАБЛЮДЕНИЕ

Цель контрольных осмотров — своевременное выявление рецидивов и иных проблем со стопами.

Рекомендуется следующий график контрольных осмотров.

Первый осмотр — через 1 нед после начала ношения брейсов. Особое внимание уделяют переносимости брейсов ребенком.

Второй осмотр — через 1 мес. Необходимо оценить положение стопы в брейсах.

Третий осмотр — через 1–3 мес в зависимости от того, когда запланировано уменьшение времени ношения брейсов.

Осмотры в течение первого года после окончания лечения (то есть после снятия последней гипсовой повязки) — каждые 3 мес. Назначать контрольные осмотры целесообразно в соответствии с планируемыми этапами изменения времени ношения брейсов.

Последующие осмотры — каждые 3–6 мес.

Осмотры после завершения периода ношения брейсов — ежегодно до окончания периода костного роста (то есть до 12–13 лет).

**Комментарии.** При лечении по методу Понсети возможны рецидивы деформации. Предпосылками возникновения рецидивов могут быть следующие факторы.

1. Отказ от ношения брейсов (приводит к возникновению рецидивов более чем в 80% случаев).
2. Ошибки в процессе лечения (не достигнута полная коррекция вследствие технических погрешностей).
3. Крайне тяжелые фиброзные изменения в мышцах, фасциях, связках и сухожилиях в заднем и среднем отделах стопы.
4. Сопутствующая патология (артрогрипоз, последствия спинномозговой грыжи, другие неврологические нарушения).

Для профилактики рецидива рекомендовано соблюдение следующих принципов:

а) отведения стопы до  $70^\circ$  у детей младшего возраста при завершении коррекции;

б) ношение брейсов согласно вышеописанному протоколу;

в) релаксация, растяжки икроножной мышцы.

**Комментарии.** Виды рецидивов и их лечение.

1. Рецидив варусного компонента деформации.

Проявляется тем, что пяточная кость вновь занимает варусное положение.

Лечение:

- манипуляции с последующим гипсованием (1–3 коррекции по 1–2 нед каждая);
- строгое ношение брейсов;
- растяжки икроножной мышцы и приседания под наблюдением родителей.

2. Рецидив эквинусного компонента деформации.

Проявляется ограничением тыльной флексии стопы. На рентгенограмме стопы в боковой проекции с максимальной тыльной флексией пяточно-большеберцовый угол менее  $90^\circ$ .

Лечение.

- Манипуляции с последующим гипсованием (1–3 коррекции по 1–2 нед каждая).
- При необходимости — повторная ахиллотомия, затем гипсовая повязка с максимальной тыльной флексией на 3–4 нед.
- Строгое ношение брейсов.
- Растяжки икроножной мышцы и приседания под наблюдением родителей. Если рецидив появляется снова, вышеописанные мероприятия должны быть выполнены повторно. Если возникает третий рецидив, возможно, понадобится выполнить транспозицию сухожилия передней большеберцовой мышцы и/или задний релиз с открытым удлинением ахиллова сухожилия.

3. Динамическая супинация (патологическая тяга передней большеберцовой мышцы).

Основная жалоба — супинация стопы. Как правило, появляется в возрасте 2–4 лет. При этом стопа пассивно может выводиться в вальгусное положение. При осмотре у ребенка во время ходьбы спереди отмечается супинация стопы в фазу переноса, а в фазу опоры преимущественно нагружается наружный край стопы. Пассивная подвижность стопы (тыльная и подошвенная флексия) может варьировать.

Лечение.

- Возможно выполнение 2–3 этапов манипуляций с последующим гипсованием на 1–2 нед для того, чтобы получить оптимальное положение стопы.
- Возможно повторение ахиллотомии (чтобы получить тыльную флексию не менее  $10^\circ$ ).
- Пересадка сухожилия передней большеберцовой мышцы с последующей фиксацией гипсовой повязкой на 6 нед.
- После коррекции необходимо использовать брейсы на время ночного сна. Рекомендуются дополнительная физическая реабилитация.

Необходимо объяснить родителям, что самой важной причиной возникновения рецидива является самостоятельный отказ от брейсов. Родителям необходимо знать об их ответственности в отношении следования протоколу ношения брейсов.

## 72.4. ПЛОСКОСТОПИЕ У ДЕТЕЙ

*В.М. Кенис*

### Коды по МКБ-10

Q66.4. Пяточно-вальгусная косолапость.

Q66.5. Врожденная плоская стопа.

Q66.6. Другие врожденные вальгусные деформации стопы.

M21.0. Вальгусная деформация, не классифицированная в других рубриках.

M21.4. Плоская стопа.

### ОПРЕДЕЛЕНИЕ

Плоскостопие (плановальгусная деформация стоп) — одно из наиболее распространенных состояний в практике детского ортопеда (Конюхов, Лапкин, 2000, 2003). Большинство детей обращаются на прием с так называемой мобильной плоской стопой — состоянием, которое не требует лечения. Однако существует ряд состояний, проявляющихся уплощением свода стопы, которые нуждаются в лечении (такие как врожденное вертикальное положение таранной кости, тарзальные коалиции, вальгусно-приведенная стопа и нейрогенные деформации стопы). Основной принцип диагностики и оценки плоскостопия у детей — изначально отделить патологические формы плоскостопия от физиологических.

### ЭПИДЕМИОЛОГИЯ

Частота встречаемости плоскостопия различна в разных возрастных группах. Максимальная частота плоскостопия у детей наблюдается до возраста 3–4 лет — 97%, у детей в возрасте 10–13 лет данное состояние встречается в 19% случаев (Evans, Rome 2010). У мальчиков ПВДС встречается чаще, чем у девочек.

### ЭТИОЛОГИЯ И ПАТОГЕНЕЗ

Мобильное асимптоматическое (физиологическое) плоскостопие является отражением этапов развития детской стопы. Мобильное симптоматическое плоскостопие связано с гипермобильным синдромом, который, в свою очередь, часто является наследственно обусловленным. Причинами ригидного симптоматического плоскостопия являются пороки развития стоп — вращения костей предплюсны, врожденная эквиноплановальгусная деформация стопы с вертикально расположенной таранной костью. Причины ригидного асимптоматического плоскостопия до конца не выяснены, это могут быть аномалии развития, а также проявления нейромышечной патологии.

### КЛАССИФИКАЦИЯ

Наиболее обоснованным на сегодняшний день в классификации ПВДС является их разделение в зависимости от мобильности суставов предплюсны, а также по наличию жалоб.

По мобильности:

- мобильные;
- ригидные.

По наличию жалоб:

- асимптоматические;
- симптоматические.

Исходя из этого различают мобильное асимптоматическое плоскостопие, мобильное симптоматическое плоскостопие, ригидное асимптоматическое плоскостопие и ригидное симптоматическое плоскостопие.

#### **Мобильное асимптоматическое плоскостопие**

*Физиологическое плоскостопие.* Мобильная асимптоматическая, или физиологическая, плоская стопа наблюдается практически у всех детей младшего возраста, большинства детей в более старших возрастных группах и примерно у 15% взрослых людей. У детей младшего возраста основными причинами уплощения свода стопы являются избыточная толщина подкожного слоя в области подошвенной поверхности стопы и физиологическая гипермобильность суставов. Свод стопы у ребенка при рождении отсутствует и впоследствии медленно формируется к пятилетнему возрасту. Плоскостопие часто носит наследственный характер, а также сравнительно чаще наблюдается у детей, постоянно носивших обувь в младшем возрасте, склонных к полноте и имеющих гипермобильность суставов. Rao и Joseph (1992) обнаружили, что среди детей, носивших обувь, плоскостопие встречается чаще, чем среди детей, большую часть времени ходивших босиком. Авторы также выявили, что среди обследованных ими пациентов плоскостопие чаще встречалось у детей, носивших закрытую обувь, по сравнению с детьми, носившими шлепанцы и сандалии.

*Пяточно-вальгусная деформация стопы.* Эта врожденная деформация является следствием внутриутробного положения стопы. В той или иной степени пяточно-вальгусная стопа наблюдается у 30–50% всех новорожденных. Эта деформация не сопровождается какими-либо изменениями костей и суставов стопы. В первые 4–5 дней жизни стопа находится в положении крайней тыльной флексии, при этом тыльная поверхность стопы непосредственно прилежит к передненаружной поверхности голени. Пятка является визуальным продолжением голени, а передний отдел стопы значительно отведен. При попытке пассивного подошвенного сгибания контур стопы в области пазухи предплюсны имеет вогнутую форму, а кожа представляется малоподвижной и спаянной. В более выраженных случаях стопа в первое время не выводится пассивно более чем до среднего положения при подошвенной флексии. Однако в целом стопа относительно мобильна, и задний отдел может быть пассивно выведен в варусное положение, а отведение переднего — корригируется.

Исключительно важно дифференцировать пяточно-вальгусную деформацию от врожденного вертикального тарана в максимально раннем возрасте. При врожденном вертикальном таране стопа также изначально занимает положение вальгуса и тыльной флексии по отношению к голени, но задний отдел стопы находится в эквинусном положении, а ахиллово сухожилие значительно напряжено и укорочено.

#### **Мобильное симптоматическое плоскостопие**

Дети с гипермобильностью представляют наибольшую группу среди всех детей с плоскостопием. Этим детей часто приводят на прием родители, а также бабушки и дедушки, обеспокоенные внешним видом стоп ребенка, а также убежденные в том, что плоскостопие у ребенка приводит к болевому синдрому у взрослого, но ситуация может быть исправлена в детстве. Жалобы на боли в нижних конечностях у этих пациентов связаны не с формой стопы, а с гипермобильным синдромом, одним из критериев постановки которого являются жалобы на боли в нижних конечностях.

#### **Ригидное симптоматическое плоскостопие**

*Врожденная эквиноплановальгусная деформация стопы с вертикально расположенной таранной костью.* Диагноз врожденной эквиноплановальгусной деформации стопы с вертикально расположенной таранной костью должен быть установ-



лен максимально рано у новорожденного, так как данная патология чаще всего является хирургической. Этиология, наследование и истинная частота встречаемости в популяции данного состояния окончательно не изучены. Семейная предрасположенность описана рядом авторов (Codros, Dias, 1994–1995), которые обнаружили, что врожденный вертикальный таран как изолированная деформация встречается меньше чем в половине случаев. Ими установлено, что врожденный вертикальный таран может сочетаться с такими врожденными состояниями, как спинномозговая грыжа, артрогрипоз, врожденный вывих бедра.

При клиническом обследовании ребенка выявляется ригидная плоская стопа с вальгусным положением заднего отдела. Подошвенная поверхность стопы имеет выпуклую, закругленную форму, вследствие чего одним из названий данного состояния является «стопа-качалка». Задний отдел стопы находится в эквинувальгусном положении, передний — в положении отведения и разгибания в среднем отделе. Деформация не поддается пассивной коррекции. Пациенты, не получавшие лечения, ходят с выраженной хромотой вследствие болезненности и ригидности стоп, а также болезненных натоптышей и омозололостей в области среднего отдела стопы.

При оперативном лечении данных пациентов со стороны заднего отдела стопы обычно обнаруживается контрактура ахиллова сухожилия, со стороны переднего отдела — ретракция длинного разгибателя пальцев, что приводит к дислокации ладьевидной кости на шейку таранной кости и эквинусному положению пятки. Аномалия развития таранной кости включает укорочение шейки, а также резкое положение подошвенной флексии. Иногда может отсутствовать *retinaculum extensorum*.

**Тарзальные коалиции.** Тарзальные коалиции — это группа пороков развития стоп, при которых имеется аномальное сращение между двумя костями предплюсны и более. Распространенность данного заболевания составляет 1–2%. Сращение при тарзальных коалициях может быть костным, фиброзным или хрящевым (Cass, 2010). Клиническая картина коалиций включает болевой синдром, ограничение подвижности в суставах среднего и заднего отделов стопы, деформации стоп (чаще планувальгусные), спазм мышц и повышенную частоту травм стопы.

### **Ригидное асимптоматическое плоскостопие**

**Гипермобильное плоскостопие с укорочением ахиллова сухожилия.** Основным звеном патогенеза при данном типе ПВДС является контрактура трехглавой мышцы голени, которая приводит к вальгусной деформации, укорочению латеральной колонны стопы и болезненному плоскостопию. Обычно клинические проявления начинаются во втором десятилетии жизни, и основными жалобами являются боли, связанные с физическими нагрузками.

**Вальгусно-приведенная стопа.** Термины «вальгусно-приведенная», «серповидная», «Z-образная» или «серпантинная» стопа применяются к сложным формам плоскостопия у детей, при которых имеет место сочетание вальгусного положения заднего отдела стопы и приведения переднего (Peterson, 1986). Ахиллово сухожилие, как правило, укорочено. Пациентов беспокоят боли, постоянные натоптыши, а также проблемы с подбором обуви и ее ношением. Этиология и патогенез данной деформации остаются неизвестными. Она встречается у детей с миелодисплазией и может также наблюдаться у детей, лечившихся этапными гипсовыми повязками по поводу врожденной косолапости или приведенных стоп.

**Плоскостопие при нейромышечных заболеваниях.** Плоская стопа может наблюдаться при нейромышечных заболеваниях, таких как детский церебральный паралич, миопатия Дюшенна, полиомиелит. В большинстве случаев ахиллово сухожилие укорочено, имеют место вторичный вальгус заднего и отведение переднего отдела.

## ДИАГНОСТИКА

### Жалобы и анамнез

В большинстве случаев ПВДС в детском возрасте не сопровождается какими-либо жалобами (Mosca, 1996), это характерно для большинства как физиологических, так и некоторых патологических форм ПВДС. При обращении к врачу жалобы предъявляют родители пациента в связи с наличием уплощения продольного свода. Однако в ряде случаев пациенты предъявляют жалобы на боли в стопах различной интенсивности и частоты, как правило, усиливающиеся при физических нагрузках. При выраженном болевом синдроме возможно образование шадящей хромоты. Также могут быть жалобы, связанные с дискомфортом при ношении обуви, омозолелости, потертости.

Данные анамнеза различны в зависимости от причины ПВДС. При физиологическом плоскостопии родители отмечают деформации стоп с момента начала ходьбы. При врожденных ПВДС (например, ПВДС с вертикальным положением таранной кости) деформация отмечается при рождении, также возможно пренатальное выявление данной деформации. При ПВДС, ассоциированных с тарзальными коалициями, отмечается прогрессирование уплощения свода, болевого синдрома по мере роста ребенка; как правило, манифестация основных жалоб связана со сроками оссификации коалиций (8–12 лет). Течение нейрогенных ПВДС зависит от основного заболевания, чаще всего отмечается прогрессирование деформаций стоп по мере роста.

### Физикальное обследование

#### Клиническая диагностика

Рекомендуется на этапе постановки диагноза провести оценку жалоб пациента, изучить общий ортопедический статус для выявления сопутствующих нарушений. Клиническая диагностика ПВДС не составляет труда, она заключается в выявлении уплощения продольного свода и увеличения вальгуса заднего отдела стопы. На этапе клинического осмотра необходимо оценить мобильность деформации.

Важной частью клинической диагностики ПВДС является оценка мобильности суставов предплюсны. К ригидным формам плоскостопия относятся ПВДС, сопровождающиеся ограничением мобильности шопарова и подтаранного суставов, а также укорочением ахиллова сухожилия.

Наличие ретракции ахиллова сухожилия проверяется с помощью пассивной тыльной флексии стопы при блокировании подтаранного и шопарова суставов в положении супинации. Нормальной степенью тыльного сгибания при стабилизации подтаранного и шопарова суставов является  $10^\circ$ , уменьшение амплитуды тыльного сгибания свидетельствует о наличии укорочения ахиллова сухожилия. Необходимо также оценить состояние обуви. Обычно у детей в большей степени снашивается задненаружная часть подошвы. Если у обуви не сношен каблук, это может свидетельствовать об укорочении ахиллова сухожилия.

#### Рентгенологическая диагностика

Рентгенологическое исследование при бессимптомном характере плоскостопия показано в редких случаях. Если есть необходимость в рентгенограммах, их выполняют в положении пациента стоя. Измерения углов стопы, полученные с помощью рентгенографии, используются для подтверждения клинических параметров плоскостопия. Для измерения степени уплощения свода стопы применяются различные угловые индексы, но ни один из них не обеспечивает высокой воспроизводимости результатов и не влияет на выбор тактики лечения.

На рентгенограмме в боковой проекции определено, что в норме линия, проведенная через таранную, ладьевидную и первую плюсневую кости, как правило,

прямая (Sullivan, 1996). При плоскостопии эквинусное положение таранной кости приводит к появлению угла с вершиной в подошвенную сторону (таранно-плюсневый угол, или угол Meary). Эквинус таранной кости, определяемый у детей младшего возраста, почти всегда нормализуется по мере роста ребенка. Несколько сложнее интерпретировать рентгенограмму в прямой проекции. Ладьевидная кость при плоскостопии смещается латерально по отношению к головке таранной кости. Поскольку ядро оссификации ладьевидной кости обычно появляется после 3–4 лет и с самого начала своей оссификации расположено асимметрично, интерпретация соотношений в таранно-ладьевидном суставе должна осуществляться с осторожностью.

При врожденной эквиноплановальгусной деформации стопы выполняются функциональные рентгенограммы — в боковой проекции с тыльным и подошвенным сгибанием стопы. При рентгенограмме с тыльным сгибанием пяточная и таранная кости остаются в положении эквинуса, ладьевидная кость — в положении тыльного подвывиха или вывиха. В положении подошвенного сгибания эти нарушения не корригируются. Если ладьевидная кость оссифицирована, очевидно ее положение на шейке таранной кости.

Основными рентгенологическими характеристиками вальгусно-приведенной стопы являются приведение переднего отдела стопы с латеральным подвывихом ладьевидной кости, а также вальгусное положение пяточной кости.

Рентгенография стоп у пациентов с тарзальными коалициями позволяет выявить косвенные рентгенологические признаки данного заболевания, которые определяются в основном на рентгенограммах в боковой проекции. Наиболее специфическим рентгенологическим признаком пяточно-ладьевидных коалиций является симптом носа муравьеда, который характеризуется удлинением переднего отростка пяточной кости. Такие рентгенологические признаки, как С-симптом (линия склероза в пяточной кости, переходящая в линию блока таранной кости, визуально напоминающая латинскую букву С), симптом клюва (краевые разрастания, происходящие из таранной кости в тыльной части таранно-ладьевидного сустава) наиболее характерны для таранно-пяточных коалиций, однако не являются специфическими для них. Также на рентгенограммах стоп можно определить степень дегенеративных изменений суставов предплюсны, наиболее информативным является определение стадии артроза таранно-ладьевидного сустава.

При гипермобильном плоскостопии с укорочением ахиллова сухожилия на рентгенограммах стоп нередко определяется эквинусное положение таранной и пяточной костей.

Таким образом, рентгенометрическое исследование коррелирует с клинической картиной, позволяет определить тяжесть деформации, а также выявить аномалии развития костей предплюсны — тарзальные коалиции.

#### **Биомеханическое исследование**

Биомеханические исследования позволяют анализировать различные параметры статики и локомоции, включая положения стоп, а также различные статические и динамические показатели.

Плантографические параметры зависят от конституциональных особенностей ребенка. Определяемое у детей дошкольного возраста уменьшение подсводного пространства не является однозначным критерием патологии в детском возрасте. В связи с этим многие авторы сомневаются относительно надежности методов измерения плантографии в описании продольного свода у детей.

## ЛЕЧЕНИЕ

### Консервативное лечение

Консервативное лечение при ПВДС зависит от вида и этиологии деформации.

Мобильное асимптоматическое плоскостопие не требует какого-либо лечения. Лечение ребенку не следует назначать только для того, чтобы удовлетворить родителей. В ряде исследований убедительно доказана неэффективность ортопедической обуви и стелек, отсутствие влияния ортезирования на формирование сводов стоп. Родителей, а также бабушек и дедушек необходимо убедить в том, что мобильное асимптоматическое плоскостопие — это доброкачественное состояние, являющееся нормальным типом развития детской стопы. Они должны быть проинформированы, что специальная обувь и стельки — достаточно дорогое приобретение и могут отрицательно повлиять на психологический фон и самооценку ребенка. Кроме того, они никоим образом не могут повлиять на течение мобильного плоскостопия. В случаях тяжелого, но мобильного плоскостопия внутренняя часть подошвы и внутренняя часть самой обуви иногда стаптываются в течение 1–2 нед после покупки. В таких случаях с практической точки зрения может быть целесообразно ношение жесткой, адаптированной обуви или обуви со стелькой.

При наличии болей непосредственно в области стопы, сохраняющихся длительное время, возможно использование ортопедических изделий (стелек, индивидуальной обуви) в целях уменьшения болевого синдрома, однако следует объяснить родителям ребенка, что данные ортезы не влияют на форму стопы.

В литературе отсутствуют достоверные данные, показывающие эффективность других методов консервативного лечения (электрофорез, ЛФК, мануальная терапия, остеопатия, фитотерапия, фотохромотерапия, гомеопатия, диета и др.), несмотря на периодические упоминания этих методов лечения в статьях, посвященных лечению детей с плоскостопием.

При врожденной эквиноплановальгусной деформации стопы с вертикально расположенной таранной костью применяются редрессирующие упражнения и этапные гипсовые коррекции по методу Dobbs, но большинство авторов в настоящее время признают, что основное лечение этой деформации хирургическое. Этапные гипсовые коррекции перед хирургическим вмешательством увеличивают эластичность тканей и облегчают послеоперационное закрытие раны.

#### **Описание методики гипсования**

Метод Dobbs основан на технике, обратной методу Понсети.

Лечение начинают в первые несколько недель жизни. Как и в методе Понсети, используются высокие гипсовые повязки (до верхней трети бедра) при сгибании коленного сустава под углом 90°, проводятся еженедельные манипуляции, но с силами, приложенными в противоположном направлении, с последующим этапным гипсованием.

Все компоненты деформации корректируются одновременно, за исключением заднего отдела стопы, который корректируется последним. После 5–6 серий манипуляций, проводимых 1 раз в неделю, выполняется оперативное лечение.

### Хирургическое лечение

**Показания** к хирургическому лечению:

- ригидные симптоматические формы плоскостопия (тарзальные коалиции, гипермобильное плоскостопие с укорочением ахиллова сухожилия).

**Относительные показания** к хирургическому лечению:

- плановальгусные деформации стоп с потенциальным риском развития болевого синдрома и функциональных нарушений (гипермобильное плоскостопие с укорочением ахиллова сухожилия, ПВДС при нейромышечных и наследственных заболеваниях).

Оперативное лечение мобильного асимптоматического плоскостопия не показано и чревато развитием осложнений (болевого синдрома, функциональных нарушений).

Описано большое количество оперативных вмешательств на мягких тканях и костях стопы при плоскостопии, но ни одно из них не дает гарантированного результата. Хирургические вмешательства, формирующие свод стопы за счет блокирования движений в подтаранном суставе, дают результат, но могут приводить к вторичным изменениям в нем. Вмешательства на мягких тканях (сухожилиях, связках) в изолированном виде характеризуются высоким процентом рецидивов. Различные варианты остеотомий и артродезов (удлиняющая остеотомия пяточной кости, изолированный артродез подтаранного сустава или трехсуставной артродез) показаны в случаях тяжелых форм плоскостопия с некупируемым хроническим болевым синдромом в старшей возрастной группе — после 12 лет.

В настоящее время большой популярностью пользуются различные методики артроэреза подтаранного сустава. Суть метода заключается в помещении в область тарзального синуса чужеродного агента (имплантата, винта), ограничивающего избыточные движения в подтаранном суставе. Однако исследования, показывающие эффективность данного метода лечения, в большинстве своем характеризуются небольшими когортами пациентов, отсутствием контрольных групп и рандомизации. Также использование данного метода оперативной коррекции ПВДС может приводить к формированию стойкого болевого синдрома в области тарзального синуса. В последнее время появляются публикации, посвященные использованию блокирующего винта в качестве артроэреза подтаранного сустава (методика *calcaneo-stop*), но для объективной оценки эффективности данного метода требуются дальнейшие исследования.

Из костных вмешательств наиболее изученным и эффективным является удлиняющая остеотомия пяточной кости (операция Evans). Данное оперативное вмешательство характеризуется внедрением костного трансплантата в зону остеотомии переднего отростка пяточной кости (линия остеотомии располагается на 1 см проксимальнее пяточно-кубовидного сустава, между медиальной и передней фасетками подтаранного сустава). Поскольку часто плановальгусные деформации стоп сопровождаются супинацией переднего отдела, после стабилизации заднего отдела стопы появляется элевация головки I плюсневой кости, что может потребовать дополнительной коррекции — открытоугольной флекссионной остеотомии медиальной клиновидной кости (операции Cotton).

При тарзальных коалициях важным элементом оперативного вмешательства является резекция коалиции. При наличии выраженной ПВДС (вальгус более 15°, абдукция более 10°) выбор между артродезом суставов предплюсны и другими реконструктивными операциями зависит от степени дегенеративных изменений в этих суставах. При выраженных артрозных изменениях (артрозе таранно-ладьевидного сустава III стадии) и отсутствии удовлетворительной мобильности после резекции коалиции предпочтение отдают трехсуставному артродезу; при отсутствии выраженных дегенеративных изменений суставов предплюсны и удовлетворительной мобильности после резекции коалиции — артроэрезу подтаранного сустава и операции Evans.

Большинство реконструктивных оперативных вмешательств требуют одновременного удлинения ахиллова сухожилия открытым или минимально инвазивным способом.

Оперативное лечение врожденной эквиноплановальгусной деформации стопы с вертикально расположенной таранной костью заключается в релизе таранно-ладьевидного сустава и пликации сухожилия задней большеберцовой мышцы, если данного объема недостаточно для центрации ладьевидной кости на головку

таранной кости, выполняется удлинение малоберцовых сухожилий, разгибателей пальцев, релиз подтаранного сустава. После фиксации таранно-ладьевидного сустава спицей Киршнера проводятся ахиллотомия или задний релиз. Сухожильно-связочный комплекс рассекается в необходимом для этого объеме. Подтаранный артродез редко используется при первичной операции, но может быть необходим при рецидиве.

При вальгусно-приведенной деформации стопы стабилизация заднего отдела приводит к усугублению приведения переднего отдела, что требует реконструктивных вмешательств на костях среднего и переднего отдела (остеотомии клиновидных, плюсневых костей, а также кубовидной кости).

### **РЕАБИЛИТАЦИЯ**

Реабилитационные мероприятия начинаются после прекращения иммобилизации. Длительность иммобилизации зависит от объема оперативного вмешательства. После снятия гипсовых повязок начинается ходьба с дозированной нагрузкой на оперированную конечность (в зависимости от выраженности болевого синдрома). В целях уменьшения болей возможно использование физиотерапевтических методик (массажа, ЛФК, физиотерапии).

### **ПРОФИЛАКТИКА И ДИСПАНСЕРНОЕ НАБЛЮДЕНИЕ**

Профилактика развития плоскостопия отсутствует. Рекомендована своевременная диагностика патологических форм ПВДС, требующих оперативного лечения. Диспансерное наблюдение осуществляется до 18-летнего возраста. Частота профилактических осмотров — 1 раз в год или по необходимости. Кратность наблюдения после оперативных вмешательств зависит от вида проводимых вмешательств и возраста пациента. Плоскостопие — частое состояние в практике детского ортопедии. У абсолютного большинства детей имеет место мобильное безболевое плоскостопие, которое не требует никакого лечения. Ригидные формы плоскостопия требуют обязательного обследования для исключения таких патологических состояний, как врожденный вертикальный таран, тарзальная коалиция или серпантинная стопа, которые, как правило, нуждаются в хирургическом лечении.

# Глава 73

## Остеохондропатии

*Д.Ю. Выборнов, И.В. Крестьяшин, Ю.И. Лозовая*

### СИНОНИМЫ

Остеохондрит рассекающий, асептический некроз, юношеский остеохондроз, асептический остеохондронекроз.

### ОПРЕДЕЛЕНИЕ

Остеохондропатии — самостоятельный вид дегенеративно-некротического процесса в эпифизах и апофизах, губчатых отделах костей, сопровождающегося в большинстве случаев последовательной сменой некроза, рассасывания или отторжения пораженных участков кости и последующего восстановления костной структуры. Вовлечение в патологический процесс суставного хряща приводит к нарушению функций сустава.

#### **Коды по МКБ-10**

M91. Юношеский остеохондроз бедра и таза.

M92. Другие юношеские остеохондрозы.

### ЭТИОЛОГИЯ

Этиология остеоохондропатии до настоящего времени неясна.

В основе болезни лежит асептический некроз губчатой кости. Принято считать этот процесс результатом действия многих патологических факторов: макро- и микротравмы, повышенной механической нагрузки, нарушений обмена, сосудистых и нейротрофических расстройств. Непосредственной причиной некроза считают нарушение кровообращения кости вследствие механических повреждений сосудов, тромбозов, облитерации или длительного стойкого спазма.

### КЛАССИФИКАЦИЯ

Различают четыре группы остеоохондропатий.

I. Остеохондропатии эпифизарных концов трубчатых костей:

- ✦ головки бедренной кости (болезнь Легга–Кальве–Пертеса);
- ✦ головок II–III плюсневых костей (болезнь Келлера II).

II. Остеохондропатии коротких губчатых костей:

- ✦ ладьевидной кости стопы (болезнь Келлера I);
- ✦ надколенника (болезнь Ларсена);
- ✦ тела позвонка (болезнь Кальве);
- ✦ полулунной кости кисти (болезнь Кинбека).

### III. Остеохондропатии апофизов:

- ✧ бугристости большеберцовой кости (болезнь Осгуда–Шлаттера);
- ✧ апофизов позвонков (болезнь Шейерманна–Мау);
- ✧ бугра пяточной кости (болезнь Гагlund–Шинца).

### IV. Частичные клиновидные остеоохондропатии суставных поверхностей:

- ✧ мышечков бедренной кости (болезнь Кенига);
- ✧ головчатого возвышения плечевой кости (болезнь Паннера).

Процесс в большинстве случаев развивается медленно, протекает хронически и в большинстве случаев доброкачественно, несмотря на значительные деструктивные изменения в кости. Атрофия мышц выражена умеренно. Выраженных патологических изменений в анализах крови не бывает.

## 73.1. БОЛЕЗНЬ ЛЕГГА–КАЛЬВЕ–ПЕРТЕСА

Заболевание описано А. Legg, J. Calve и G. Perthes в 1910 г.

### ЭПИДЕМИОЛОГИЯ

У детей до 3 лет заболевание обычно не встречается, наиболее часто оно возникает в возрасте 6–9 лет, преимущественно у мальчиков. Процесс в основном односторонний.

### КЛИНИЧЕСКАЯ КАРТИНА

Первые клинические симптомы заболевания нехарактерны, непостоянны и слабо выражены, что приводит к поздней диагностике.

В первую очередь появляется хромота, быстро исчезающая при разгрузке конечности. Умеренные боли в пораженном суставе нередко иррадиируют в область коленного сустава. Боли не носят острого характера, обычно возникают днем после длительной нагрузки на сустав.

При уменьшении нагрузки на больной сустав все симптомы болезни могут исчезнуть, но при возобновлении опорной функции появляются вновь.

### ДИАГНОСТИКА

#### Осмотр и физикальное обследование

Выявляют ограничение отведения бедра, внутренней ротации, умеренную сгибательную контрактуру в тазобедренном суставе. Пальпация тазобедренного сустава болезненна. Позже очевидна незначительная атрофия мышц бедра и ягодичной области.

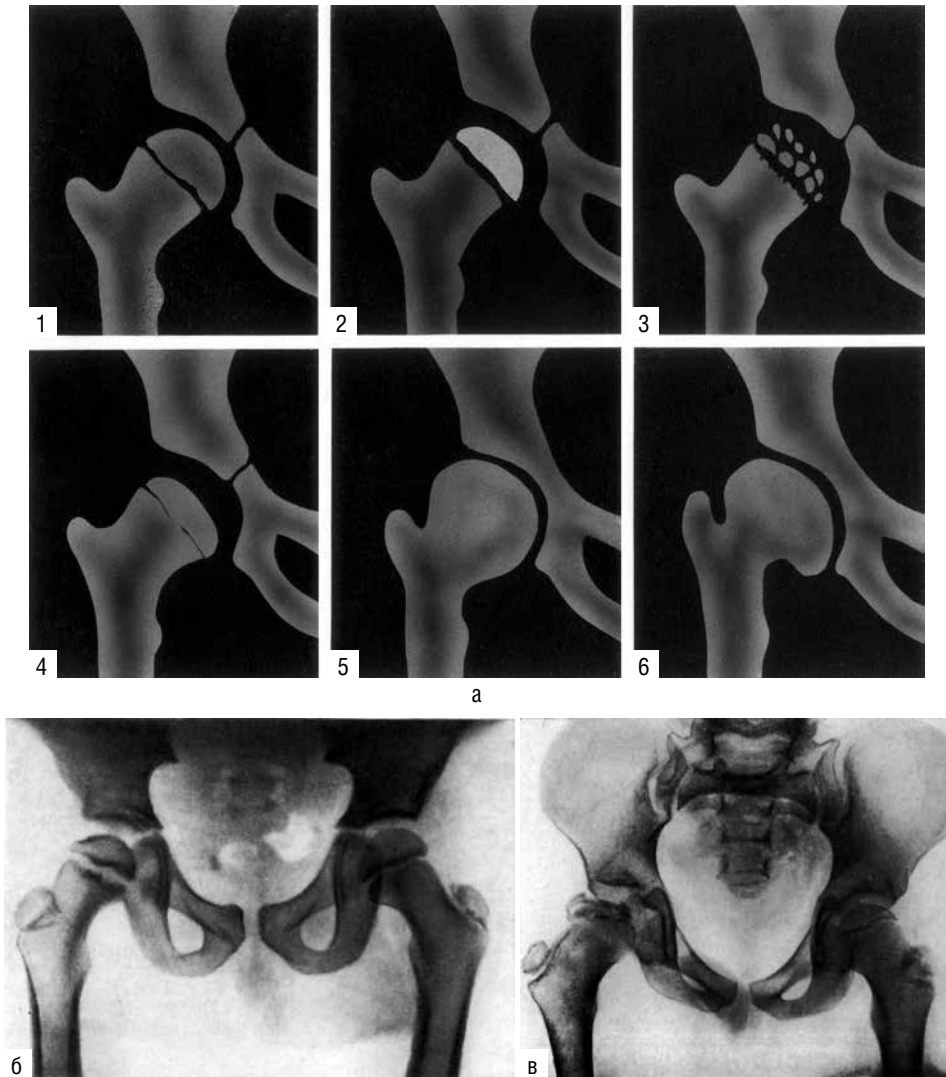
Длина конечности, как правило, не изменена, но может возникнуть небольшое ее укорочение или удлинение вследствие угнетения либо раздражения росткового хряща.

#### Лабораторные и инструментальные исследования

Клиническая картина болезни Легга–Кальве–Пертеса непатогномонична, поэтому решающую роль в диагностике играет рентгенография тазобедренных суставов. Процесс характеризуется определенной последовательностью морфологических изменений (рис. 73.1), происходящих в головке бедренной кости, в связи с чем различают пять рентгенологических стадий процесса (Рейнберг С.А.).

- I — начальная стадия. Рентгенологически характеризуется остеопорозом головки и шейки бедренной кости, расширением суставной щели, появлением узкой полоски просветления под куполом головки. Это соответствует течению очагового некроза губчатого вещества без вовлечения в процесс хрящевого покрова головки бедренной кости.





**Рис. 73.1.** Анатомо-рентгенологическая эволюция остеохондропатии головки бедренной кости (болезни Легга–Кальве–Пертеса): а — схема по С.А. Рейнбергу: 1 — стадия некроза; 2 — стадия импрессионного перелома; 3 — стадия рассасывания (фрагментации); 4 — стадия репарации; 5, 6 — конечная стадия (обезобразивающий остеоартрит); б — стадия импрессионного перелома справа (рентгенограмма); в — стадия фрагментации (рентгенограмма)

- II — стадия импрессионного перелома. Головка бедренной кости уплощена, уплотнена, лишена структурного рисунка, имеет неровные извилистые контуры.
- III — стадия фрагментации головки бедренной кости. Некротические массы постепенно лизируются. Сохраняющиеся островки однородного некроза окружены вновь образованной соединительной тканью и хрящом, рентгенологически напоминают секвестры (фрагменты). Головка бедренной кости подвергается дальнейшему уплощению, суставная щель становится шире. Щель эпифизарного хряща расширяется, контуры ее извилистые и рыхлые.

Шейка бедренной кости утолщается вследствие периостальных наслоений и укорачивается в результате нарушения процессов энхондрального роста. В тяжелых случаях в субхондральных отделах шейки выявляют очаги разрежения. Соответственно деформации головки бедренной кости изменяется и форма вертлужной впадины. Проксимальный конец бедренной кости смещается в положение небольшого подвывиха кнаружи и кверху.

- IV — стадия репарации и реконструкции (восстановления) костного вещества. Структура головки долгое время остается неравномерной, постепенно приобретая нормальный губчатый рисунок. Форма головки не восстанавливается, деформация сохраняется на всю жизнь.
- V — стадия последствий (исхода). Характеризуется вторичной деформацией головки бедренной кости и суставной впадины. Худший исход стадии — деформирующий артроз в виде выраженного склероза, краевых костных разрастаний, сужения суставной щели, что приводит к ограничению функций сустава и болевому синдрому в отдаленные сроки.

Рентгенологический метод диагностики остеохондропатии считают решающим. Обязательно проводят рентгенографию обоих тазобедренных суставов в прямой проекции и по Лаунштейну. Помимо рентгенологического метода диагностики, большую помощь при постановке диагноза оказывают МРТ и спиральная томография. МРТ имеет определенные преимущества перед другими методами, так как возможно диагностировать процесс ишемизации головки бедра раньше, чем радионуклидное исследование. Перфузионная МРТ используется для прогнозирования деформации головки бедренной кости у пациентов с болезнью Легга–Кальве–Пертеса на ранней стадии болезни и для течения процесса реваскуляризации головки. УЗИ с доплерографией успешно выполняется в целях изучения микроциркуляции в области тазобедренного сустава в до- и послеоперационном периоде и используется как метод контроля за репаративными процессами остеогенеза, так как наличие межфрагментарного кровотока и его динамика указывают на эффективность проводимого лечения.

### **Дифференциальная диагностика**

Дифференциальную диагностику на ранних стадиях болезни проводят с кокситом специфической и неспецифической этиологии. Клиническое и лабораторное исследования позволяют исключить данные процессы. В части случаев целесообразно выполнить КТ и радиоизотопное исследование тазобедренных суставов.

### **ЛЕЧЕНИЕ**

Лечение должно быть комплексным, включающим общеукрепляющую терапию, физиотерапию и лечебную физкультуру.

#### **Консервативное лечение**

Консервативный метод лечения признан ведущим. Принципы лечения остеохондропатий следующие:

- исключение нагрузки на пораженный сегмент опорно-двигательного аппарата;
- стимуляция процессов репарации кости в зоне некроза;
- постоянное удерживание положения центрации;
- устранение последствий заболевания (реабилитация).

Полное погружение головки бедренной кости в вертлужную впадину является обязательным условием при лечении болезни Легга–Кальве–Пертеса с очагом некроза, поскольку в этом случае с помощью центрации можно остановить прогрессирование деформации головки и предупредить развитие подвывиха.

Исключение физической нагрузки на пораженную конечность назначают с момента постановки диагноза на любой стадии заболевания (исключая исход) — за счет постельного режима, иммобилизации с помощью вытяжения, различных ортопедических пособий, хождения с помощью костылей. Медикаментозное и физиотерапевтическое лечение направлено на улучшение микроциркуляции в области остеонекроза для активизации репаративной регенерации.

### Оперативное лечение

Консервативное лечение дополняют оперативным. Его проводят для достижения следующих целей:

- стимуляции регенеративных процессов при замедленной репарации (остео-перфорации, туннелизации, биологической стимуляции);
- коррекции оси конечности и формы сегментов — восстановления нормальной биомеханики пораженного сустава;
- ликвидации последствий заболевания.

#### **Биологическая стимуляция проксимальной зоны роста бедренной кости.**

##### **Показания:**

- I–II степень болезни Пертеса;
- отсутствие острых явлений артрита;
- удовлетворительный объем движений.

**Техника операции.** Проводят разрез кожи на 1,5–2,0 см ниже большого вертела по наружному краю бедра длиной 0,5–1,0 см. Москитом разводят подлежащие мягкие ткани до наружного края межвертельной области бедренной кости. Через сформированный канал на кость устанавливают спицу Киршнера и под контролем рентгеноскопии проводят ее по оси шейки бедренной кости до зоны роста. После отсоединения электродрели по спице устанавливают трубчатый защитник мягких тканей, плотно вводят его в наружный слой кости. По спице к кости подводят полое сверло, с помощью электродрели в шейке бедренной кости формируют туннель. Сверло вместе со спицей извлекают, сохраняя положение трубчатого проводника, через который вводят костный аллотрансплантат толщиной 0,3–0,5 см (он должен выполнить весь сформированный в шейке бедренной кости туннель). Проводник удаляют. Кожную рану ушивают узловым швом. Проводят завершающий рентгеновский контроль за положением трансплантата. Линию швов покрывают асептической повязкой, которую приклеивают к коже пластырем или клеолом.

##### **Корригирующие остеотомии.**

Корригирующие остеотомии достаточно широко используются в ортопедической практике. Вид оперативного вмешательства определяется вариантом деформации, стадией заболевания, возрастом пациента.

В ряде случаев результатом исхода лечения болезни Пертеса является преждевременное закрытие определенного участка проксимальной фазарной пластинки, в результате этого развиваются деформация, укорочение шейки бедренной кости и гипертрофия большого вертела. Это приводит к нарушению биомеханики тазобедренного сустава, появлению симптома Тренделенбурга, укорочению нижней конечности, ограничению объема движений. В этом случае показаны операции по перемещению большого вертела книзу и кнаружи с резекцией его основания. В результате меняется биомеханика сустава за счет удлинения шейки бедра, снижается внутрисуставное давление, исчезает или уменьшается болевой синдром, однако данная операция не решает вопроса восстановления длины пораженной конечности, не улучшает конгруэнтность суставных поверхностей и центрацию головки бедренной кости в вертлужной впадине.

**Деторсионно-варизирующая остеотомия бедра.****Показания:**

- дети 6–12 лет с II–III стадией заболевания по Catterall и II–III — по Stulberg;
- выраженная трехплоскостная деформация головки бедренной кости;
- нарушение взаимоотношений в суставе с формированием подвывиха или вывиха головки бедра;
- нарушение походки, хромота, ограничение движений в тазобедренном суставе (внутренней ротации, отведения);
- рентгенологически — нарушение шеечно-диафизарного угла ( $135,0 \pm 5,8^\circ$ ), коэффициента покрытия ( $0,7 \pm 1,0$ ), антеверсия ( $45-85^\circ$ );
- очаг деструкции —  $2/3$  диаметра головки бедренной кости.

**Переднеротационные остеотомии бедренной кости** показаны детям в возрасте от 6 до 9 лет с нарушением походки, хромотой, ограничением внутренней ротации в тазобедренном суставе. На рентгенограммах — ШДУ ( $125,0 \pm 5,8^\circ$ ), коэффициент покрытия ( $0,7 \pm 1,0$ ), антеверсия ( $45-85^\circ$ ).

**Вальгизирующая косая остеотомия бедра** показана пациентам в возрасте 11–14 лет с IV стадией болезни Пертеса по Stulberg при многоплоскостной деформации проксимального отдела бедра, характеризующейся короткой шейкой бедренной кости и продолжающимся ростом большого вертела. Клинически у таких пациентов присутствуют сгибательно-приводящая контрактура, вынужденное положение нижней конечности с наружной ротацией, ограничение внутренней ротации, укорочение нижней конечности, положительный симптом Тренделенбурга.

При коррекции тазового компонента, когда процесс восстановления головки бедра завершился формированием *соха magna* и дефицитом ее покрытия, целесообразно рассматривать **надвертлужную остеотомию таза по Солтеру и тройную остеотомию таза**.

Операция по Солтеру показана в возрасте от 5 до 7 лет при открытом Y-образном хряще.

Тройная остеотомия таза показана детям в возрасте 8–14 лет. При наличии приводящей контрактуры обязательно проводить тенотомию приводящих мышц. После операции рекомендовано наложение кокситной гипсовой повязки на срок от 6 до 8 нед с отведением нижней конечности до  $45^\circ$ .

Операция на тазовом компоненте увеличивает стабильность тазобедренного сустава, обеспечивает адекватное погружение головки бедренной кости во впадину, увеличивая покрытие головки бедра. Таким образом, создаются условия для биопластического ремоделирования головки бедренной кости и предотвращения формирования дистрофического коксартроза.

**ПРОГНОЗ**

Продолжительность болезни Пертеса (первые четыре стадии) составляет 3–6 лет. Раннее и правильное лечение позволяет сократить эти сроки до 1,5–2,5 лет и дает несравненно лучшие функциональные результаты.

**73.2. БОЛЕЗНЬ КЕЛЛЕРА I****ОПРЕДЕЛЕНИЕ**

Болезнь Келлера I — заболевание неясной этиологии, характеризуется развитием асептического некроза ладьевидной кости стопы.

**ЭПИДЕМИОЛОГИЯ**

Остеохондропатия ладьевидной кости стопы чаще развивается в возрасте 3–7 лет, обычно с одной стороны.

## КЛИНИЧЕСКАЯ КАРТИНА И ДИАГНОСТИКА

Клиническая картина типична. На тыльной поверхности медиального отдела стопы без видимой причины появляются припухлость и болезненность. Ребенок начинает прихрамывать.

Пальпация области ладьевидной кости болезненна.

При рентгенографии (обязательно выполняют снимки обеих конечностей) ладьевидная кость уплощена в сагиттальной плоскости, ее структура либо однородно уплотнена, либо неравномерна вследствие фрагментации (рис. 73.2).

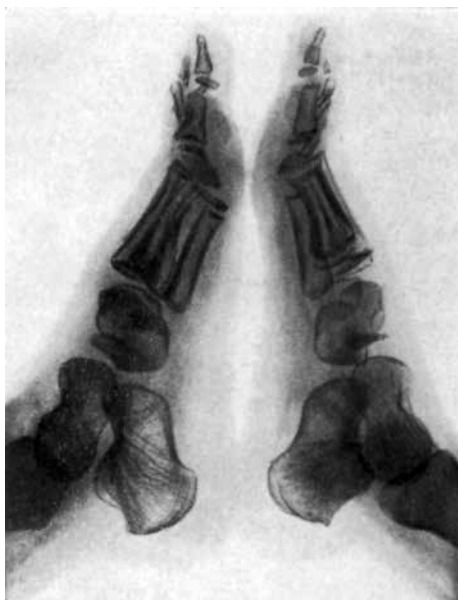


Рис. 73.2. Болезнь Келлера I. Рентгенограмма

## 73.3. БОЛЕЗНЬ КЕЛЛЕРА II

### ОПРЕДЕЛЕНИЕ

Болезнь Келлера II — асептический некроз головок плюсневых костей, точно повторяющий все стадии болезни Пертеса.

### ЭПИДЕМИОЛОГИЯ

Заболевание типично для девочек 13–16 лет. Обычно процесс поражает II плюсневую кость, реже III. Возможно двустороннее заболевание.

### КЛИНИЧЕСКАЯ КАРТИНА И ДИАГНОСТИКА

Клинические проявления остеохондропатии плюсневой кости характерны.

Заболевание начинается со слабых болей в переднем отделе стопы, вызывающих небольшую хромоту. Боль усиливается при тыльном сгибании стопы и пальпации в проекции пораженной головки плюсневой кости. Может возникнуть болезненная припухлость.

Рентгенологическая картина характерна. Головка плюсневой кости уплощена, на фоне разрежения видны плотные островки с четкими, неровными контурами. Дистальный метадиафиз кости утолщен за счет периостальных наслоений, суставная щель расширена.


### ЛЕЧЕНИЕ

Лечение заключается в разгрузке стопы с помощью стельки с выкладкой поперечного свода, в ограничении движений. Проводят физиотерапевтическую терапию с помощью электромагнитной стимуляции на аппарате «Каскад» по 12 процедур.

## 73.4. БОЛЕЗНЬ ОСГУДА–ШЛАТТЕРА

### ОПРЕДЕЛЕНИЕ

Болезнь Осгуда–Шлаттера — остеохондропатия бугристости большеберцовой кости.



**Рис. 73.3.** Болезнь Осгуда–Шлаттера. Рентгенограмма

тени, на поздних стадиях происходят перестройка и восстановление структуры бугристости большеберцовой кости.

### ЛЕЧЕНИЕ

Показаны ограничение двигательной активности, освобождение от занятий спортом не менее чем на 6 мес. Назначают физиотерапевтическое лечение (тепловые процедуры — ванны, озокерит; электрофорез с прокаинамом и затем с калия йодидом и кальция хлоридом). Проводят физиотерапевтическое лечение с помощью электромагнитной стимуляции на аппарате «Каскад» по 12 процедур.

Оперативное лечение показано в исключительных случаях по строгим показаниям.

### ЭПИДЕМИОЛОГИЯ

Заболевание чаще встречаются у мальчиков-подростков в возрасте 10–16 лет, увлекающихся спортом, особенно игрой в футбол.

### КЛИНИЧЕСКАЯ КАРТИНА И ДИАГНОСТИКА

Клинические признаки заболевания четкие, определяются легко, поэтому диагностика не представляет трудностей.

Первоначально появляется болезненная припухлость в области бугристости большеберцовой кости. Боль усиливается после физической нагрузки, при полном сгибании и разгибании коленного сустава, опоре на колено и пальпации.

Поражение бывает двусторонним чаще, чем при других формах остеохондропатий.

Общее состояние больных не страдает, гипертермии нет, воспалительных изменений в анализе крови нет.

При рентгенографии (рис. 73.3) выраженность изменений зависит от стадии заболевания: четко заметна фрагментация хоботкового выроста эпифиза, определяют добавочные

## 73.5. БОЛЕЗНЬ КАЛЬВЕ

### ОПРЕДЕЛЕНИЕ

Болезнь Кальве — заболевание неясной этиологии, характеризуется развитием асептического некроза тела одного из нижних грудных или верхних поясничных позвонков.

### ЭПИДЕМИОЛОГИЯ

Болезнь Кальве выявляют у детей в возрасте от 2 до 15 лет, наиболее часто — в 4–7 лет.

### КЛИНИЧЕСКАЯ КАРТИНА

Без видимой причины появляется умеренная боль в ограниченном участке спины с преимущественной локализацией в грудном отделе, иногда с иррадиацией в стороны. У ребенка появляются чувство быстрой утомляемости, склонность к малоподвижным играм.

Заболевание развивается в течение 2–3 мес.

## ДИАГНОСТИКА

### Осмотр и физикальное обследование

При осмотре отмечают выстояние остистого отростка и даже угловой кифоз, чувствительный или болезненный при пальпации.

Повышения температуры тела, изменений со стороны крови не бывает.

### Лабораторные и инструментальные исследования

На рентгенограмме, особенно в боковой проекции, выявляют равномерное сплющивание тела одного позвонка сверху вниз от половины до четверти нормальной высоты с уплотнением тени позвонка и одновременным расширением межпозвонковых дисков, чаще умеренный угловой кифоз.

### Дифференциальная диагностика

Необходимо дифференцировать от туберкулезного спондилита, травматического спондилита (болезни Кюммеля), врожденной платиспондилии.

## ЛЕЧЕНИЕ

Необходим длительный постельный режим, при выраженной деформации — пребывание в гипсовой кровати в комплексе с массажем, лечебной гимнастикой и бальнеофизиопроцедурами. При склонности к восстановлению структуры тела позвонка можно перевести ребенка в вертикальное положение, используя съемный ортопедический корсет.

## ПРОГНОЗ

Восстановительный период длительный — от 4 до 8 лет. Течение заболевания отличается относительной доброкачественностью.

## 73.6. БОЛЕЗНЬ ШЕЙЕРМАННА–МАУ

### ОПРЕДЕЛЕНИЕ

Болезнь Шейерманна–Мау — остеохондропатия апофизов тел позвонков.

### ЭПИДЕМИОЛОГИЯ

Заболевание проявляется у девочек в возрасте 12–14 лет, у мальчиков — в 13–16 лет. Мальчики страдают в 3–4 раза чаще.

### КЛИНИЧЕСКАЯ КАРТИНА

Дети жалуются на умеренную боль и чувство быстрого утомления мышц спины.

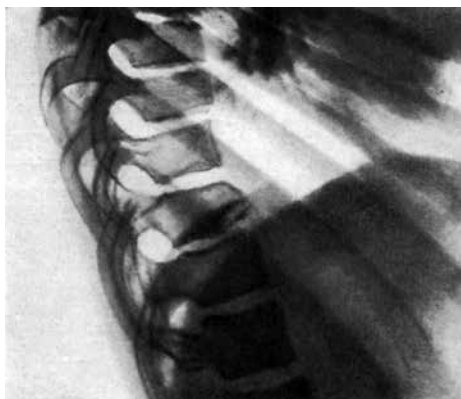В нижнегрудном отделе позвоночника постепенно развиваются дугообразное искривление кзади без проявления сколиоза, одновременное уплощение груди, отставание лопаток от спины.

Болезнь развивается в течение 1,0–1,5 лет, завершается формированием ригидного фиксированного кифоза с компенсаторным лордозом шейного и поясничного отделов позвоночника.

## ДИАГНОСТИКА

### Осмотр и физикальное обследование

Нередко определяют болезненность при перкуссии и надавливании на остистые отростки с типичной локализацией на уровне VII–X грудных позвонков. Неврологические симптомы отсутствуют.



**Рис. 73.4.** Болезнь Шейерманна–Мау. Рентгенограмма

### Лабораторные и инструментальные исследования

При рентгенологическом исследовании установлены три стадии:

- в I стадии апофизарная линия, отделяющая треугольные тени апофиза, разрыхлена, сегментирована;
- II стадия характеризуется деформацией тел позвонков, вдавлением апофизов в передний отдел тел, структурный рисунок тел позвонков становится неправильным (рис. 73.4);
- в III стадии определяют слияние апофиза с телом позвонка и кифоз, передние углы тел позвонков заострены и вытянуты, развиваются элементы обезображивающего спондилеза.

### ЛЕЧЕНИЕ

Рекомендуют массаж, лечебную гимнастику, гигиенический режим в школе и дома, контроль за посадкой ребенка. При быстро прогрессирующем процессе необходима разгрузка позвоночника на наклонной плоскости в кровати в сочетании с массажем, ЛФК, физиобальнеотерапией.

### ПРОГНОЗ

Несмотря на лечебные мероприятия, кифоз полностью устранить не удастся.

## 73.7. ЧАСТИЧНЫЕ КЛИНОВИДНЫЕ ОСТЕОХОНДРОПАТИИ

Данный вид асептического некроза впервые изучен и описан F. Koenig (1887).

В настоящее время название «болезнь Кенига» закрепилось за частичной клиновидной остеохондропатией внутреннего мыщелка бедренной кости.

### ЭПИДЕМИОЛОГИЯ

Болезнь Кенига обычно обнаруживают у подростков и юношей в возрасте 12–18 лет, хорошо развитых физически, занимающихся спортом. У девочек заболевание встречается реже.

### ЭТИОЛОГИЯ

В основе заболевания лежит асептический субхондральный некроз костной ткани невоспалительного характера.

### КЛИНИЧЕСКАЯ КАРТИНА И ДИАГНОСТИКА

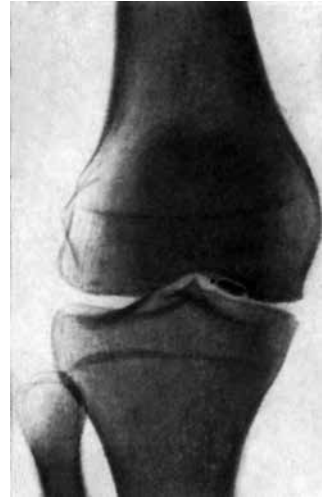
Процесс начинается незаметно, с появления непостоянных болей в коленном суставе, его припухлости с ограничением объема движений. Клиническая картина может в начальных стадиях напоминать течение хронического синовита.

### Лабораторные и инструментальные исследования

Рентгенологическая картина (рис. 73.5) позволяет выделить четыре основные стадии заболевания.



- I — стадия диссекции, характеризуется появлением полосы просветления (резорбции) в поверхностном слое медиального мыщелка бедренной кости.
- II — стадия секвестрации. В субхондральном отделе медиального мыщелка бедренной кости определяют очаг разрежения — костное ложе, в котором находится секвестроподобное тело, имеющее вид бесструктурной однородной тени с гладкими контурами. Как правило, в результате незначительной травмы нарушается целостность хрящевой пластины над зоной некроза, секвестроподобное тело выпадает в полость коленного сустава, превращаясь в суставную мышь (свободный костно-хрящевой фрагмент).
- III стадия — характерна блокада сустава, сопровождающаяся резкой болью. На рентгенограммах при этом определяют краевой очаг разрежения в типичном месте (нишу) и внутрисуставное тело, которое может локализоваться в любом отделе сустава.
- IV — стадия исхода заболевания, характеризуется различной степенью выраженности деформирующего артроза коленного сустава.



**Рис. 73.5.** Болезнь Кенига. Рентгенограмма коленного сустава

В комплексную диагностическую программу при болезни Кенига необходимо включать артроскопию полости коленного сустава, позволяющую как проводить раннюю диагностику патологического процесса по характеру изменения суставного хряща в стадиях, не имеющих рентгенологических проявлений заболевания, так и дифференцировать рентгенологически сходные стадии заболевания по состоянию хрящевой пластины над зоной асептического некроза.

## ЛЕЧЕНИЕ

### Консервативное лечение

Консервативные методы лечения (разгрузка и физиотерапия) эффективны на ранних стадиях заболевания, когда секвестральное тело не теряет связь со своим ложем, постепенно перестраивается, ниша заполняется нормальной костной тканью.

### Хирургическое лечение

Оперативное лечение (перфорация по Беку, биологическая стимуляция костными гетеротрансплантатами) способствует стимуляции процесса репаративной регенерации в зоне некроза. В стадии суставной мышши с помощью артроскопической техники удаляют костно-хрящевые фрагменты из полости сустава.

## 73.8. ЧАСТИЧНЫЕ КЛИНОВИДНЫЕ ОСТЕОХОНДРОПАТИИ ДРУГИХ ЛОКАЛИЗАЦИЙ

Частичные клиновидные остеохондропатии других локализаций — головки плечевой кости (болезнь Хасса), головчатого возвышения плечевой кости (болезнь Паннера), таранной кости (болезнь Дизца) — характеризуются такими же клиническими и рентгенологическими проявлениями, как и болезнь Кенига.

# Глава 74

## Системные заболевания скелета

*А.Д. Акиньшина, С.Ю. Батраков, А.И. Снетков*

### 74.1. АХОНДРОПАЗИЯ

#### ОПРЕДЕЛЕНИЕ

Ахондроплазия — системное поражение скелета, врожденная болезнь, характеризующаяся нарушением энхондрального остеогенеза; проявляется карликовостью, короткими конечностями при обычной длине туловища, деформацией нижних конечностей и позвоночника и относительной макроцефалией.

#### **Код по МКБ-10**

Q77.4. Ахондроплазия.

#### ЭТИОЛОГИЯ, ПАТОГЕНЕЗ

Ахондроплазия развивается в результате впервые возникшей или унаследованной доминантной мутации. Нарушаются процессы энхондрального окостенения. В результате беспорядочного расположения клеток росткового хряща нарушается процесс окостенения и рост костей в длину замедляется.

#### ЭПИДЕМИОЛОГИЯ

Популяционная частота — 1,3 на 100 000. Тип наследования — аутосомно-доминантный. Заболевание в 80% случаев обусловлено новыми мутациями в частности, мутацией гена рецептора-3 фактора роста фибробластов, локализованного в локусе 4p16.3.

#### КЛИНИЧЕСКАЯ КАРТИНА И ДИАГНОСТИКА

Часть плодов гибнет внутриутробно. Пренатальная диагностика возможна не ранее 24 нед беременности. При рождении у ребенка имеются характерные макроцефалия и микромелия. Увеличенная мозговая часть черепа и выпуклый лоб обусловлены аномалией развития хрящевой основы черепа. Желудочки значительно увеличены, но давление внутри желудочков, как правило, нормальное. Вследствие выраженного нарушения развития костей основания черепа для лица больных характерны выдающиеся вперед лобные

кости, седловидный нос («выскобленное ложечкой лицо»), прогнатия. Поражается весь скелет, но особенно выраженные изменения отмечаются в проксимальных отделах конечностей. Укорочение конечностей вначале носит ризомелический характер. Вследствие извращенного и замедленного эпифизарного роста при ненарушенном периостальном росте все трубчатые кости утолщены, изогнуты, бугристы из-за выступания апофизов, эпифизы деформированы. Это ведет к варусным и вальгусным деформациям, которые прогрессируют при ранней нагрузке на нижние конечности. К ним прибавляются вторичные деформации — разболтанность связок коленного сустава, плосковальгусная деформация стопы как следствие неправильной оси конечностей. Варусная деформация шейки бедра вторично вызывает наклон таза и крестца и приводит к выраженному лордозу. Сильное развитие у больных мускулатуры конечностей при повышенной эластичности метафизарных и эпифизарных отделов конечностей приводит к некоторому искривлению оси сегментов конечности. Этому способствует значительная масса не отстающего в росте туловища. Галифеобразно искривлены и несколько скручены внутрь бедренные кости в дистальной трети. Наблюдается некоторый изгиб плечевой кости. Вследствие неравномерного отставания в росте парных костей на голени и предплечье также возможны деформации. Малоберцовая кость своим верхним концом выступает кверху, не сочленяясь с наружным мыщелком большеберцовой кости. Опережающим ростом малоберцовой кости по сравнению с большеберцовой объясняется также перекос вилки голеностопного сустава и супинационная установка стопы. Сгибательные контрактуры в локтевых суставах связаны с различным ростом лучевой и локтевой костей. Лучевая кость растет быстрее, и это приводит к подвывиху головки лучевой кости. Укорочение верхних конечностей может быть значительным — III палец кисти при разогнутой руке доходит лишь до паховой складки. Кисти и стопы маленькие, широкие. Пальцы на кистях короткие, расположены веерообразно или в виде трезубца вследствие сближения III и IV пальцев. Наблюдается изодактилия — одинаковая длина пальцев. Передние отделы стоп короткие и широкие. В первые месяцы жизни в области конечностей отмечаются кожные складки и жировые подушки. Дети, больные ахондроплазией, отстают в физическом развитии, поздно начинают держать головку (после 3–4 мес) и сидеть (после 8–9 мес), а ходить начинают к 1,5–2,0 годам. Уже на первом году жизни у многих больных появляется кифоз в грудопоясничном отделе позвоночника. Дефицит продольного роста тела, составляющий в среднем 34–40 см, обусловлен в основном отставанием роста нижних конечностей. Для взрослых больных характерны: врожденное укорочение конечностей с низким ростом (средний рост мужчин — 131 см, женщин — 124 см), ожирение, аномальная форма черепа, косоглазие, частые средние отиты, кондуктивная тугоухость, дыхательная недостаточность вследствие обструкции верхних дыхательных путей, выраженный поясничный лордоз или грудопоясничный кифоз, ограничение разгибания в локтевых и коленных суставах, широкая кисть типа трезубца, брахидактилия, варусное искривление ног, гидроцефалия, часто сужение спинномозгового канала, особенно в поясничном, реже в грудном или шейном отделе, радикулопатия, кубовидная форма тел позвонков, расширение метафизов с аномальным окостенением, широкие межпозвонковые диски, уплощение основания черепа, уменьшение большого затылочного отверстия. На 2-м и 3-м десятилетии жизни больные жалуются на утомляемость, парестезии нижних отделов конечностей, скованность и болезненные ощущения в нижних конечностях. Данные жалобы больных ахондроплазией свидетельствуют о первых признаках компрессии спинного мозга, которая может развиваться на любом уровне вследствие поясничного гиперлордоза, грудного кифоза или стеноза большого затылочного отверстия.

Патогномоничными рентгенологическими признаками являются утолщение метафизарных отделов длинных костей, их бокаловидное расширение, в них погружены эпифизы по типу шарнира; диафизы укорочены, выглядят истонченными по сравнению с массивными и утолщенными метафизами и вертельными областями, суставные поверхности деформированы, неконгруэнтны. Малоберцовая кость относительно удлинена, принимает участие в образовании сустава. Крылья подвздошных костей развернутые, укороченные, прямоугольные, крыши вертлужных впадин горизонтальные. Имеется сужение расстояния между ножками дуг поясничных позвонков в каудальном направлении.

## ЛЕЧЕНИЕ

Консервативное лечение в раннем возрасте направлено на профилактику деформаций нижних конечностей, укрепление мышц конечностей, спины, живота.

Хирургические вмешательства при ахондроплазии направлены на коррекцию варусных деформаций нижних конечностей и низкорослости. Варусные деформации голеней корригируются подмышечковыми и надлодыжечными остеотомиями.

Предоперационная подготовка пациентов включает: оценку состояния внутренних органов, тщательное неврологическое обследование для исключения гидроцефалии и стеноза позвоночного канала на разных уровнях, в предоперационном периоде показаны КТ, МРТ позвоночника. На конечностях оценивают состояние кровообращения и функциональное состояние нервов. В случае неврологических расстройств, связанных со стенозом спинномозгового канала, показана декомпрессионная ламинэктомия с последующей стабилизацией металлоконструкцией.

Удлинение нижних конечностей для ребенка представляет сложный комплекс отрицательных эмоций, вызванных практически постоянной, хотя и неинтенсивной болью в месте остеотомии и проведения спиц и стержней, неудобствами при ходьбе, самообслуживании. Редко дети до 10-летнего возраста осознают необходимость проводимого удлинения. Именно поэтому 10 лет считается оптимальным сроком для начала лечения. Предпочтительнее, чтобы рост пациента при начале удлинения составлял минимум 100 см, это дает перспективу по окончании всех этапов удлинения достигнуть роста порядка 150 см (с учетом продолжающегося самостоятельного роста и стимуляции зон роста протекающими интенсивными метаболическими процессами, связанными с удлинением и созреванием регенерата).

Существует множество различных схем удлинения сегментов, однако опыт диктует дифференцированный подход к этой проблеме. У больных, которым планируется многолетнее многоэтапное лечение, рациональнее перекрестное удлинение по схеме: правое бедро — левая голень, затем левое бедро — правая голень. Пользуясь такой схемой, возможно за 4–5 лет, начиная с 10-летнего возраста, увеличить рост пациента со 100 до 150 см. Методика наложения аппаратов внешней фиксации при ахондроплазии типична, лишь в ряде случаев, когда отмечается высокое стояние головок малоберцовых костей, необходимо проводить их предварительное низведение в аппарате, а потом выполнение остеотомии малоберцовой кости. Удлинение проводится темпом 1 мм в сутки. Целесообразным считается удлинение одного сегмента не более 8 см за один этап. Интервал между этапами удлинения в зависимости от плотности регенерата, характера адаптационных процессов в мышцах, сосудистой сети и нервах составляет 6–12 мес после предыдущего этапа перекрестного удлинения. После двух полных этапов перекрестного удлинения нижних конечностей начинает отчетливо выделяться диспропорция в длине верхних и нижних конечностей, возникают определенные трудности в самообслуживании. Компенсируется укорочение верхней конечности за счет удлинения плеча по стандартной методике в спицевом или спице-стержневом аппарате.

Осложнения при удлинении сегментов довольно типичны — это неврологические или сосудистые расстройства, возникшие в процессе операции или дистракции, воспалительные процессы, развитие контрактур смежных суставов. Восстановительное лечение после удлинения направлено на борьбу с контрактурами суставов, избыточной массой тела больного. Важно выработать правильный стереотип ходьбы в условиях новой биомеханической ситуации. После окончания лечения все усилия ортопеда и пациента должны быть направлены на профилактику ранних артрозов.

### ПРОГНОЗ

Большинство специалистов оценивают ахондроплазию как состояние с благоприятным прогнозом. Несмотря на карликовость, большинство пациентов сохраняют подвижность и трудоспособность, однако при некорригированных явлениях стеноза позвоночного канала пациенты могут стать тяжелыми инвалидами, а при прогрессировании процесса возможен летальный исход.

## 74.2. БОЛЕЗНЬ ДЕ ТОНИ–ДЕБРЕ–ФАНКОНИ

### ОПРЕДЕЛЕНИЕ

Болезнь де Тони–Дебре–Фанкони (de Toni–Debre–Fanconi) (синонимы: гипофосфатемическая почечная остеопатия, фосфат-диабет, вторичный гиперпаратиреозидизм, почечный рахит) — врожденное заболевание, характеризующееся биохимическими и клиническими проявлениями поражения проксимальных почечных канальцев с нарушением канальцевой реабсорбции фосфата, глюкозы, аминокислот и бикарбоната.

Описана итальянским педиатром J. de Toni в 1933 г., французским врачом R. Debre и соавт. в 1934 г. и швейцарским педиатром J. Fanconi в 1936 г.

#### Код по МКБ-10

E72.0. Болезнь де Тони–Дебре–Фанкони.

### ЭТИОЛОГИЯ, ПАТОГЕНЕЗ

Является наиболее тяжелой формой среди рахитоподобных заболеваний, развивается в результате множественных расстройств функций почечных канальцев и характеризуется рахитоподобными изменениями костной системы, постоянной глюкозурией и повышенной экскрецией с мочой аминокислот и фосфатов.

### ЭПИДЕМИОЛОГИЯ

Популяционная частота — 1 на 35 000 новорожденных. Тип наследования — аутосомно-доминантный, обнаружено сцепление с локусом 15q15.

### КЛИНИЧЕСКАЯ КАРТИНА И ДИАГНОСТИКА

Различают младенческую и взрослую формы синдрома де Тони–Дебре–Фанкони. Младенческая форма начинается на первом году жизни, проявляется частой рвотой, отсутствием аппетита, выраженной потливостью, жаждой, отставанием в умственном и физическом развитии, склонностью к частым и тяжелым инфекционным заболеваниям. В связи с гипокалиемией развивается мышечная гипотония, наблюдаются тенденция к снижению АД, изменения на ЭКГ, запоры. Постепенно формируются пропорциональный нанизм, рахитоподобные изменения скелета и почечная недостаточность. Изменения костной системы отличаются тяжестью и носят прогрессирующий характер. Рано развиваются выраженные деформации грудной клетки. Нижние ее отделы расширены, боковые поверхности втянуты, определяются гаррисонова борозда и рахитические четки.

Верхние конечности также искривлены, и на фоне гипотрофии ребенка отчетливо выражены утолщения дистальных отделов предплечий и мышечная гипотония. Деформации нижних конечностей чаще вальгусного типа. Иногда наступают спонтанные переломы. В наиболее тяжелых случаях наступает рахитический кифоз. Вследствие размягчения костей черепа выражены теменные и лобные бугры, нередко отмечаются экзофтальм и запавшая переносица. Зубы дистрофичны, прорезываются со значительным опозданием.

Поздняя форма синдрома развивается на 3–6-м году жизни и характеризуется медленным, без заметного изменения общего состояния нарастанием остеомаляции и гипокалиемическими параличами. Характерны полиурия и полидипсия, карликовость, тяжелые деформации длинных трубчатых костей, в крови — снижение уровня фосфатов, кальция, калия, нормальный уровень аминокислот и глюкозы. На ранних стадиях болезни уровень бикарбонатов в крови нормальный, затем развивается гиперхлоремический ацидоз.

При рентгенографии костей обнаруживаются выраженные деформации конечностей, нарушение структуры костной ткани: системный остеопороз различной степени выраженности, истончение коркового слоя трубчатых костей, разрыхление зон роста, расширение метафизов и неровность их дистальных отделов, разреженность эпифизов, исчезновение зон предварительного обызвествления, отставание темпов роста костной ткани от календарного возраста ребенка.

Характерными особенностями болезни де Тони–Дебре–Фанкони являются понижение концентрации кальция и фосфора, повышение активности щелочной фосфатазы в крови, метаболический ацидоз. У большинства пациентов уровень ПТГ в крови повышен, а  $25(\text{OH})\text{D}_3$  — нормален. В тяжелых случаях содержание  $25(\text{OH})\text{D}_3$  в крови может повышаться. Экскреция кальция с мочой остается нормальной, а клиренс фосфора мочи обычно повышен. Одновременно выявляются глюкозурия, генерализованная аминоацидурия, полиурия, повышение рН мочи. Относительная плотность мочи может быть высокой. При обследовании можно обнаружить изменения контуров почек, повышение их подвижности, наличие аномалии сосудов.

Дифференциальную диагностику болезни де Тони–Дебре–Фанкони проводят с витамином D-резистентным, витамин D-зависимым рахитом и почечно-тубулярным ацидозом.

## ЛЕЧЕНИЕ

**Консервативное лечение.** Для ликвидации нарушений фосфорно-кальциевого обмена применяется витамин D. Начинают лечение с 10 000 МЕ, постепенно повышая дозу до 25 000–30 000, а затем до 75 000–150 000 МЕ. Повышение начальных доз проводится осторожно, постепенно, каждые 2 нед, до нормализации концентрации кальция и фосфора в крови. В комплекс лечения включают также препараты кальция и фосфора. Лечение витамином D должно проводиться повторными курсами, так как при отмене препарата часто наступают кризы метаболического прогрессирования остеопороза и рахитических изменений в костной системе. При выраженном ацидозе рекомендуется введение натрия гидрокарбоната (Натрия бикарбоната\*) до 10 мЭкв/кг массы тела в сутки под контролем рН и бикарбонатов крови. Учитывая склонность больных к развитию нефрокальциноза, показаны цитратные смеси, препараты калия [калия аспарагинат + магния аспарагинат (Панангин\*), калия и магния аспарагинат (Аспаркам\*) в возрастных дозах]. Диета должна быть с ограничением поваренной соли и включением пищевых продуктов, оказывающих ощелачивающее действие (молоко, молочные продукты), фруктовых соков, богатых калием сухофруктов (чернослив, курага, изюм и др.), витаминов А, В, С, Е. Показаны также соляно-хвойные ванны.

При наличии выраженных костных деформаций нижних конечностей, затрудняющих передвижение больных, и относительной клинико-лабораторной ремиссии метаболических расстройств может быть проведено хирургическое лечение. При ТДФ показания к хирургическому лечению ставятся крайне осторожно, что объясняется тяжестью метаболических нарушений. Именно поэтому используются преимущественно минимальные по объему оперативные вмешательства, заключающиеся в коррекции деформаций трубчатых костей на уровне метафизов, целью которых является исправление грубых деформаций нижних конечностей, что способствует в дальнейшем увеличению функциональных возможностей ребенка.

### ПРОГНОЗ

Под влиянием лечения признаки рахита уменьшаются, а отставание в росте, глюкозурия, аминоацидурия сохраняются. В ряде случаев после восьмилетнего возраста наступает улучшение и даже выздоровление, чаще заболевание осложняется интерстициальным нефритом и прогрессирует до почечной недостаточности.

## 74.3. БОЛЕЗНЬ ОЛЬЕ

### СИНОНИМЫ

Дисхондроплазия, множественный хондроматоз костей, энхондроматоз, окостеневающий диатез, хондродисплазия, внутрениий хондроматоз, энхондроз.

### ОПРЕДЕЛЕНИЕ

Болезнь Олье — врожденный диспластический процесс, характеризующийся нарушением энхондрального окостенения с сохранением главным образом в метафизе или диафизе множественных очагов обызвествленного хряща, которые могут увеличиваться по мере роста организма.

Первое клинико-рентгенологическое описание большого дисхондроплазией, появившееся в 1897 г., принадлежит русскому врачу М.Г. Агаджанову, а в 1899 г. болезнь описал французский хирург L.X. Ollier, что и дало ему второе название.

#### Код по МКБ-10

Q78.4. Болезнь Олье.

### ЭТИОЛОГИЯ, ПАТОГЕНЕЗ

При болезни Олье происходит нарушение трансформации эмбрионального хряща в костную ткань. Проллиферация энхондрального хряща происходит, вероятно, вполне нормально, но дальнейшие фазы обызвествления и окостенения развивающегося хряща во время роста кости в длину не наступают, и поэтому в метадиафизах длинных трубчатых костей остаются неокостеневшие хрящевые массы.

### ЭПИДЕМИОЛОГИЯ

Популяционная частота — 1 на 100 000 новорожденных. Тип наследования — возможно, аутосомно-доминантный с неполной пенетрантностью. Ген картирован в 3p22-p21.1.

### КЛИНИЧЕСКАЯ КАРТИНА И ДИАГНОСТИКА

Время появления первых признаков заболевания колеблется от 2 до 10 лет. Основными клиническими проявлениями являются деформации и укорочения пораженных сегментов скелета. Наибольшим изменениям подвергается скелет нижних конечностей, в первую очередь оба метафиза большеберцовой кости, затем и бедра с преобладанием изменений в его дистальном конце. В гораздо меньшей степени поражаются проксимальный метафиз плеча и дистальные концы

костей предплечья, а также оба метафиза малоберцовой кости. В малых трубчатых костях (фалангах, пястных и плюсневых костях) изменены и средние трети диафизов. Патологический процесс может захватывать тазовые кости, меньше вовлекаются лопатки и ребра. В тяжелых случаях затрагиваются и короткие губчатые кости, как, например, пяточная, таранная и др. Неизмененными всегда остаются череп, позвоночник и ключицы. Изменения обычно двусторонние, но асимметричные, характерны укорочение и деформация конечностей, в том числе лучевая и локтевая косорукость, ульнарная девиация запястья, варусные и вальгусные деформации на уровне коленных и голеностопных суставов, утолщение и ограничение подвижности пальцев.

Различают три формы болезни Олье: диспластическую, опухолевидную и смешанную.

При диспластической форме укорочение сегментов не превышает 5–6 см, осевое искривление — 10–15°. Рентгенологическая картина характеризуется наличием очагов хондроматоза, исходящих из ростковой пластины в метафизарный отдел в виде лентовидных просветлений на фоне неизменной костной структуры. Ростковая пластина в местах прилегания очагов хондроматоза незначительно истончена и деформирована.

При опухолевой форме укорочение сегмента более выражено и составляет от 10 до 18 см, осевая деформация не превышает 15–20°. Отмечается деформация метафизарных отделов за счет разрастания очагов хондроматоза, нарушается функция смежных суставов, имеется нестабильность связочного аппарата. Рентгенологическая картина характеризуется булавовидными утолщениями метафизарных отделов за счет разрастания очагов хондроматоза. Патологическая хрящевая ткань распространяется практически по всему диаметру кости. Очаги имеют неоднородную структуру. Кортикальный слой в местах прилегания патологического хряща резко истончен, на отдельных участках имеется его разрушение с образованием козырька и выходом хрящевых масс за пределы кости. Ростковая пластинка резко истончена, деформирована на всем протяжении. Эпифизы имеют неправильную форму.

При смешанной форме поражения наблюдается укорочение сегмента от 6 до 10 см с осевой деформацией 25–68°, отмечаются нестабильность связочного аппарата, избыточная подвижность в суставе. Рентгенологическая картина характеризуется чередованием различных по форме и размерам очагов хондроматоза с участками неизменной кости. Нередко на фоне очагов хондроматоза присутствуют участки оссификации. При краевом расположении очагов имеется истончение кортикальной пластинки, а в отдельных случаях — ее разрушение и выход хрящевых масс за пределы кости. Ростковые пластины истончены и деформированы на значительном участке. В ряде случаев имеется деформация эпифизов.

Отдельно выделяют акроформу болезни Олье, при которой поражаются только фаланги пальцев кистей и стоп, пястные и плюсневые кости. Из всех форм болезни Олье на акроформу приходится 13%. Клиническая картина акроформы болезни Олье достаточно характерна: сначала появляется легкая припухлость в области фаланг пальцев кистей или стоп, со временем отмечается деформация пораженных сегментов кистей или стоп. В начале заболевания функция смежных суставов не страдает, а затем появляется и нарастает ограничение движений в одном или нескольких суставах.

Болезнь Олье иногда сочетается со множественными гемангиомами, данный симптомокомплекс получил название синдрома Маффуччи — врожденное заболевание, которое характеризуется сочетанием множественного хондроматоза (болезнь Олье) с сосудистыми опухолями (гемангиомами) и варикозным расширением вен. Деформация костей проявляется с детства. Рост костей с течением



времени приостанавливается, а пролиферация хряща продолжается, что ведет к неравномерности развития скелета — образуются вздутия в области эпифизов. Кости поражаются в форме узлов окостенения до 6 см в диаметре. Поражение чаще одностороннее. Больная конечность отстает в росте, укорачивается, утолщение концов костей может привести к ограничению движений в суставах. Появляются боль при движениях, местные повышение температуры. Позднее здесь же развиваются мягкие, малоподвижные опухолевидные образования синеватой окраски, просвечивающие сквозь кожу — ангиомы (тип Маффуччи). Вторично в области ангиом расширяются вены. При рентгенографии видны выпячивания и вздутия кортикального слоя костей конечностей и таза, искривления длинных трубчатых костей, многочисленные участки склероза чередуются с просветлениями в форме полосок (хондроматоз). Местами в костях имеются кистовидные просветления. Гемангиомы, кроме конечностей, встречаются на брюшной стенке, мошонке, слизистой оболочке полости рта, селезенке, брыжейке толстой кишки. В 43% случаев отмечается тромбоз сосудов. К осложнениям относят желудочно-кишечные кровотечения, спонтанные переломы. Течение болезни прогрессирующее, рецидивирующее, хроническое. В период ремиссии наблюдают превращение хрящевой ткани в костную. Возможно злокачественное перерождение патологических очагов. Прогрессирование заболевания прекращается после полового созревания.

## ЛЕЧЕНИЕ

Показаниями к оперативному лечению являются разрастание хрящевой ткани, деформирующее кость и смежный сустав; деформации и укорочение сегментов; угроза озлокачествления. Поскольку все очаги эмбрионального хряща удалить невозможно из-за их многочисленности, большинство операций при дисхондроплазии носят паллиативный характер. При поражении костей кистей и стоп хирургическое лечение показано при утолщении пястных, плюсневых костей и фаланг пальцев до развития вторичных искривлений и опухолевидных разрастаний, уродующих кисти и стопы и снижающих их функциональную возможность. Проводят этапные краевые резекции пораженных костей с замещением дефектов различными аллотрансплантатами. При рецидивах операции повторяют. Такой же подход осуществляется при наличии патологических очагов в лопатке и костях таза.

Общими показаниями к использованию компрессионно-дистракционного остеосинтеза при лечении больных дисхондроплазией является укорочение бедра и голени более чем на 4 см, плеча — более чем на 6 см, наличие осевой деформации свыше  $10^\circ$ . Удлинение в зоне остеотомии через очаг хондроматоза проводится при диспластической и смешанной форме поражения с преобладанием костной ткани, а также при опухолевидной форме поражения в случаях сохранения неизменных кортикальных пластинок. У детей с рецидивом деформации используют методику, сочетающую удлинение сегмента с краевой резекцией кости и аллопластикой дефекта. После удаления патологической ткани дефект заполняется длинными кортикальными аллотрансплантатами. Компрессионно-дистракционный аппарат накладывается таким образом, чтобы проксимальные спицы прошли через трансплантаты, а дистальные — вне их. В процессе дистракции в аппарате смещение дистального фрагмента идет вдоль, а формирование регенерата резко ускоряется. Развитие локтевой или лучевой косорукости связано с неравномерным ростом одной из костей предплечья. Хирургическое лечение при косорукости направлено на удлинение одной из костей в аппарате внешней фиксации, при необходимости выполняется корригирующая остеотомия другой кости для исправления оси предплечья.

Особенность дисхондроплазии заключается в том, что рецидивы деформаций и укорочений развиваются всегда, и этапное оперативное лечение должно завершаться ко времени естественной остановки роста больного.

При дисхондроплазии отдельные узлы или несколько очагов сразу или последовательно могут озлокачиваться. Озлокачивание проявляется болью и бурным ростом одного из очагов. При угрозе озлокачивания проводят сегментарную резекцию кости в пределах здоровых тканей с последующей костной пластикой.

### ПРОГНОЗ

Больные дисхондроплазией должны находиться под постоянным динамическим наблюдением. К 40 годам у пациентов с болезнью Олье, не подвергнутых хирургическому лечению, в 25% случаев развивается вторичная хондросаркома (при синдроме Маффуччи — чаще), что вынуждает выполнять калечащие операции (ампутации, экзартикуляции конечностей).

## 74.4. ВИТАМИН D-ЗАВИСИМЫЙ РАХИТ

### ОПРЕДЕЛЕНИЕ

Витамин D-зависимый рахит (псевдовитамин D-дефицитный рахит; псевдорахит) является энзимопатией, которая связана с дефектом фермента  $\alpha_1$ -гидроксилазы в почках, осуществляющего превращение 25-оксихолекальциферола в 1,25-диоксихолекальциферол. Впервые выделен в 1961 г.

#### Код по МКБ-10

E 55.0. Витамин D-зависимый рахит.

### КЛАССИФИКАЦИЯ

Выделяют два типа витамин D-зависимого рахита: I тип Прадера и II тип Брукса.

### ЭТИОЛОГИЯ, ПАТОГЕНЕЗ

*Патогенез витамин D-зависимого рахита I типа.* Заболевание обусловлено дефицитом  $\alpha_1$ -гидроксилазы почек, что закономерно приводит к недостаточному синтезу 1,25(OH) $_2$ D $_3$ , сопровождающемуся нарушениями всасывания кальция из кишечника (гипокальциемия). Вторично развиваются гиперпаратиреоз (гиперпаратиреоидизм) и нарушения фосфорно-кальциевого обмена. Перечисленные нарушения приводят к рахитоподобным деформациям скелета.

*Патогенез витамин D-зависимого рахита II типа* связан с нечувствительностью органов-мишеней (кожи, почек, ЖКТ, скелетной системы) к 1,25-диоксихолекальциферолу (при отсутствии нарушений его синтеза). Поскольку образование метаболитов витамина D не нарушено, содержание 1,25(OH) $_2$ D $_3$  оказывается либо в пределах возрастной нормы, либо даже несколько повышенным.

### ЭПИДЕМИОЛОГИЯ

Тип наследования — аутосомно-рецессивный. Выделяют два основных типа витамин D-зависимого рахита. Расположение генных локусов хромосом: при I типе болезни — на хромосоме 12q14, а при II типе — на хромосоме 12q12-q14.

### КЛИНИЧЕСКАЯ КАРТИНА И ДИАГНОСТИКА

Выделяют раннее начало заболевания — на первом году жизни, что наблюдается у большинства пациентов, и позднее — в 6–7-летнем возрасте. Как и при классическом (витамин D-дефицитном) рахите, первыми появляются симптомы поражения нервной системы (беспокойство, повышенная возбудимость, раздражительность, нарушения сна и т.д.) и костные изменения, главным образом черепа. Скелетные признаки заболевания обычно присоединяются несколько позже, им сопутствуют нарушения мышечного тонуса. Эпизодически могут отмечаться судороги (клонико-

тонические), провоцируемые гипокальциемией, а также гипертермическими реакциями. Клинические проявления болезни неуклонно нарастают, и к концу первого года жизни симптомокомплекс, позволяющий поставить диагноз витамин D-зависимого рахита, становится очевидным. Изменения скелета бывают иногда настолько выражены, что могут приводить к патологическим переломам длинных трубчатых костей. Грудная клетка часто деформирована с боков, что сопровождается нарушением дыхательной функции. Почти у всех больных наблюдается дистрофия эмали зубов. Характерным признаком заболевания являются выраженная мышечная гипотония и слабость, которые вместе с костными деформациями способствуют формированию неправильной походки. При II типе витамин D-зависимого рахита характерным симптомом, в отличие от I типа и других видов рахита, считается алопеция, что связано с нарушением рецепции и физиологического действия витамина D в коже, а также определяются нормальные уровни 1,25-диоксивитамина D в крови.

При рентгенологическом исследовании выявляются нарушения структуры костной ткани (истончение кортикального слоя трубчатых костей, системный остеопороз), а также нарушения роста и развития костей (задержка появления ядер окостенения, увеличение метаэпифизарных отделов, расширение зон роста).

В диагностике витамин D-зависимого рахита одна из основных ролей отводится следующим лабораторным исследованиям:

- биохимическому определению уровня содержания в крови (общего и ионизированного) Ca (характерно снижение уровня общего Ca до 1,7–2,0 ммоль/л), а также неорганического фосфата (P) в сыворотке крови (обычно определяется умеренное снижение до 0,8–0,9 ммоль/л);
- определению уровня активности щелочной фосфатазы в крови (обычно она не повышается или повышается лишь незначительно);
- исследованию уровня экскреции Ca с мочой (снижение выделения Ca до 0,3 ммоль/сут);
- определению уровня суточной экскреции аминокислот с мочой (характерна гипераминоацидурия — 1,0–1,5 г/сут);
- исследованию уровня содержания 25-гидроксивитамина D<sub>3</sub> в крови;
- определению уровня 1,25-дигидроксивитамина D<sub>3</sub> в крови.

Дифференциальную диагностику витамин D-зависимого рахита проводят с витамин D-резистентным рахитом, болезнью де Тони–Дебре–Фанкони и почечно-тубулярным ацидозом.

## ЛЕЧЕНИЕ

**Консервативное лечение.** Применяется 1,25-дигидроксивитамин D<sub>3</sub> в дозе от 0,5 мкг до 3,0 мкг/сут сроком на 4–8 нед при I типе болезни. При II типе витамин D-зависимого рахита требуются значительно более высокие дозы кальцитриола, в 30 раз превышающие таковые при лечении I типа болезни (то есть 15–30 мкг/сут). Детям с витамин D-зависимым рахитом II типа обязательно назначение препаратов кальция и фосфора. Препараты кальция (цитрат, хелат или карбонат) принято давать в дозе до 2 г/сут в зависимости от уровня его утилизации. Кальция глицерофосфат и Фитин\*, препараты фосфора, назначают по 0,05–0,20 г 2–3 раза в сутки. Для улучшения утилизации вводимых минеральных веществ принято пользоваться подкисленным питьем или назначать пациентам так называемые цитратные смеси. Во время лечения не реже 1 раза в 2 нед контролируют биохимические показатели крови (уровни общего Ca и неорганического P) и мочи (уровень экскреции Ca и P).

При неэффективности (или позднем начале) описанной выше терапии приходится прибегать к хирургическому лечению (ортопедической коррекции) скелет-

ных нарушений. Выполняются различные виды корригирующих остеотомий на вершине деформации для исправления оси конечности с фиксацией различными видами металлоконструкций.

### ПРОГНОЗ

При своевременной постановке диагноза и в полном объеме проведенной адекватной терапии витамин D-зависимого рахита патологический процесс оказывается обратимым. Отмечается выраженная положительная динамика биохимических показателей крови и мочи, что сопровождается и обратным развитием клинических симптомов поражения нервной, мышечной и костной систем.

## 74.5. ВИТАМИН D-РЕЗИСТЕНТНЫЙ РАХИТ

### ОПРЕДЕЛЕНИЕ

Витамин D-резистентный рахит (синонимы: витамин D-рефрактерный рахит, гипофосфатемический рахит, фосфат-диабет, X-связанная гипофосфатемия, синдром Олбрайта–Баттлера, синдром Блюмберга) объединяет гетерогенную группу наследственно обусловленных заболеваний с нарушением метаболизма витамина D. В структуре рахитоподобных заболеваний занимает наибольший удельный вес.

#### Код по МКБ-10

E 83.3. Витамин D-резистентный рахит.

### ЭТИОЛОГИЯ, ПАТОГЕНЕЗ

Патогенез витамин D-резистентного рахита изучен не до конца. При этом патологическом состоянии значение придается нарушению реабсорбции фосфатов в почечных канальцах (дефект проксимальной тубулярной мембраны). Кроме того, отмечается расстройство процессов активации витамина D, его конверсии в активный метаболит. Итогом указанных процессов является сочетанный дефект реабсорбции Са и Р в почках, препятствующий их нормальному транспорту в организме.

### ЭПИДЕМИОЛОГИЯ

Популяционная частота — 1 на 25 000 новорожденных. Тип наследования — X-сцепленный доминантный. Выявлены мутации в гене регулирующей фосфат эндопептидазы, ген локализован на хромосоме Хр22.2-р22.1.

### КЛИНИЧЕСКАЯ КАРТИНА И ДИАГНОСТИКА

Клиническая картина витамин D-резистентного рахита зависит от клинико-биохимического варианта заболевания и может широко варьировать — от форм, при которых единственным симптомом является гипофосфатемия, до форм, при которых гипофосфатемия сопровождается тяжелыми костными нарушениями:

- 1-й вариант — манифестирует на первом году жизни, сопровождается скелетными деформациями и хорошей реакцией на терапию препаратами витамина D;
- 2-й вариант — проявляется на втором году жизни выраженными изменениями костной системы, характеризуется резистентностью даже к высоким дозам витамина D;
- 3-й вариант — развивается после шестилетнего возраста и характеризуется выраженными скелетными деформациями, а также резистентностью к витамину D;
- 4-й вариант — выявляется клинически чаще на втором году жизни и сопровождается повышенной чувствительностью к препаратам витамина D и клинико-лабораторной симптоматикой гипервитаминоза D.

Изменения скелета касаются главным образом нижних конечностей по типу варусных деформаций значительной степени выраженности, реже — варусно-вальгусного типа. Искривления затрагивают кости голени и бедренные кости, следствием чего является возникновение характерной «утиной» походки. Масса тела больных соответствует возрастной норме или даже превышает ее. Умственное развитие, как правило, не страдает.

Среди костной системы в меньшей степени поражаются грудная клетка (с развитием рахитических четок), верхние конечности и тазовые кости. Однако почти у всех больных обнаруживают утолщения дистальных отделов трубчатых костей предплечий (рахитические браслеты) и деформации черепа. Мышечная гипотония, как правило, отсутствует. У лиц, страдающих витамин D-резистентным рахитом, в юношеском возрасте наблюдается низкий рост (150–160 см). Преимущественное искривление костей нижних конечностей наряду с их утолщением придает больным псевдоатлетический, приземистый вид.

Рентгенологические исследования при витамин D-резистентном рахите выявляют рыхлую, ноздреватую структуру костей, расширение метафизов длинных трубчатых костей, поперечные полосы уплотнения в них, расширение эпифизарных ростковых зон, разрыхленность и нечеткость субхондральных пластинок, варусную деформацию шеек бедренных костей, дугообразную деформацию диафизов бедренных и большеберцовых костей.

О наличии витамин D-резистентного рахита свидетельствуют следующие биохимические показатели:

- снижение уровня содержания неорганических фосфатов в сыворотке крови;
- гиперфосфатурия (свыше 20 ммоль/сут) и повышенный клиренс фосфатов почками (4–5-кратное увеличение по сравнению с возрастной нормой);
- возрастание активности щелочной фосфатазы;
- снижение уровня циркулирующего 1,25-дигидроксивитамина D<sub>3</sub> в плазме крови;
- уровни ПТГ и кальцитонина в крови повышены или нормальные.

Поскольку ген витамин D-резистентного рахита локализован, возможна молекулярно-генетическая диагностика заболевания.

Дифференциальная диагностика витамин D-резистентного рахита проводится с витамин D-зависимым рахитом, болезнью де Тони–Дебре–Фанкони и почечно-тубулярным ацидозом.

## ЛЕЧЕНИЕ

Витамин D-резистентный рахит лечат обычно препаратами витамина D или одним из его метаболитов. Как правило, доза витамина D около 50 000 МЕ/сут оказывается достаточной для достижения лечебного эффекта. Эффективными могут оказаться и меньшие дозы витамина D, если их назначение сочетается с приемом солей фосфора (1–3 г фосфора в сутки). Как и при витамин D-зависимом рахите, в терапии заболевания широко используются препараты фосфора и кальция, а также практикуется длительное (до 6 мес) назначение цитратных смесей.

**Хирургическое лечение.** Метафизарные (надмышечковые, подмышечковые, надлодыжечные) остеотомии бедренных костей и костей голени выполняются у пациентов с деформациями на уровнях коленных и голеностопных суставов, без искривления диафизарных отделов костей. Для достижения максимальной коррекции выполняют углообразные, клиновидные, шарнирные и поперечные остеотомии с различными видами металлоостеосинтеза. При искривлении только диафизарных отделов трубчатых костей применяют клиновидные остеотомии в сочетании с накостным остеосинтезом. У детей с тяжелыми многоплоскостными деформациями нижних конечностей выполняются остеотомии как на диафизар-

ном, так и на метафизарном уровне одного сегмента с фиксацией на костными пластинами в сочетании со спицами или используются аппараты внешней фиксации. Исправление деформаций нижних конечностей у пациентов с РЗ проводят поэтапно, начиная с проксимальных сегментов, а затем переходят на дистальные, что можно выполнить как за одну операционную сессию, так и за несколько. Также возможно сочетание исправления деформаций костей нижних конечностей с их удлинением с помощью компрессионно-дистракционных аппаратов. Дистракцию необходимо осуществлять только в комбинации с медикаментозной терапией и под контролем фосфорно-кальциевого обмена, однако сроки созревания регенерата замедлены в 1,5 раза по сравнению со здоровыми людьми.

### ПРОГНОЗ

У пациентов, страдающих витамин D-резистентным рахитом, продолжительность жизни чаще обычная, чему сопутствует выраженная малорослость, которая частично ухудшает качество их жизни.

## 74.6. ВРОЖДЕННАЯ СПОНДИЛОЭПИФИЗАРНАЯ ДИСПЛАЗИЯ

### ОПРЕДЕЛЕНИЕ

Врожденная спондилоэпифизарная дисплазия (СЭДВр) характеризуется укорочением туловища и шеи, задержкой окостенения тел позвонков и проксимальных отделов бедренных костей, уплощением лица и миопией с отслойкой сетчатки (50%). При тяжелом поражении с выраженными платиспондилией и сколиозом нарушаются функция сердца и дыхание.

#### Код по МКБ-10

Q77.8. Другая остеохондродисплазия с дефектами роста трубчатых костей и позвоночника.

### ЭПИДЕМИОЛОГИЯ

Популяционная частота — 0,9 на 100 000 новорожденных. Тип наследования — аутосомно-доминантный с различной экспрессивностью. Обнаружены мутации в гене коллагена II типа (*COL2A1*) на хромосоме 12q13.11-q13.2.

### КЛИНИЧЕСКАЯ КАРТИНА И ДИАГНОСТИКА

СЭДВр проявляется с рождения, но клиническая картина в младенчестве отличается от типичной картины в детстве. Уже при рождении у пациентов с СЭДВр отмечаются укороченные конечности при обычной длине туловища, определяются широкая грудная клетка, распластаный живот, резкое ограничение отведения бедер, поясничный гиперлордоз. В первые месяцы жизни для этих детей характерна мышечная гипотония. С возрастом клиническая симптоматика нарастает. Дети отстают в росте от сверстников, формируется короткая шея (голова как бы сидит на туловище), грудная клетка приобретает бочкообразную форму с выдающейся вперед грудиной и развернутыми краями реберных дуг, усиливается гиперлордоз. Обращает на себя внимание широкое и уплощенное лицо с увеличенными лобными буграми и характерным печальным выражением. Формируется раскачивающаяся («утиная») походка, отмечается нарушение оси нижних конечностей. Движения в суставах — в полном объеме, за исключением тазобедренных суставов, где во всех случаях наблюдается резкое ограничение отведения бедер с формированием при ходьбе сгибательно-приводящих контрактур. Стопы чаще нормальные или узкие и длинные. Становится заметнее диспропорция туловища и конечностей, последние

кажутся удлинненными. Появляются и прогрессируют жалобы на быструю утомляемость и боли в ногах, а позднее — в пояснице, развивается картина деформирующего артроза, резко нарушая вертикализацию пациентов. Возможно развитие сколиотических деформаций позвоночника. Сколиоз в большинстве случаев является вторичным и возникает вследствие контрактур в тазобедренных суставах и вынужденного неправильного положения таза.

Ведущими рентгенологическими симптомами СЭДВр являются изменения в позвоночнике и тазобедренных суставах. Тела позвонков у пациентов до 5–6-летнего возраста имеют округлую форму, с неправильными, волнистыми контурами, зурами и дефектами в области апофизов и сниженной высотой в грудном отделе. Характерны суженные межпозвонковые щели, нечеткие, рыхлые замыкательные пластинки. С возрастом позвонки уплощаются, контуры сглаживаются. В грудном отделе тела приобретают неправильную, изломанную форму с краевыми дефектами, а их передние отделы нередко имеют языкообразный вид. В поясничном отделе позвонки сохраняют прямоугольную форму и незначительно снижены в высоту. Для СЭДВр характерно также недоразвитие и истончение дуг поясничных позвонков. В тазобедренных суставах у этих больных отмечается картина, симулирующая двусторонний вывих бедер. Крыши вертлужных впадин скошены, проксимальные концы бедер смещены кнаружи. С ростом ребенка усугубляется несоответствие вертлужной впадины и проксимального конца бедра. Последний резко отстает в развитии. Ядро окостенения головки выявляется только после 3–6 лет. Шейка бедра короткая, широкая или даже отсутствует. Большой вертел резко смещен вверх, достигает уровня крыши вертлужной впадины. Появившееся ядро окостенения головки имеет вначале вид мелких, хлопьевидных фрагментов, находящихся во впадине и прилежащих к внутренней поверхности вертельной области в положении резко выраженного варуса. В плечевых суставах головки прослеживаются с 4–6 лет. Они очень маленькие, уплощенные, рыхлой крапчатой структуры, которая в старшем возрасте становится равномерной, но уплощенность головок со скошенностью их внутреннего отдела остается. В области коленных, голеностопных и лучезапястных суставов характерно расширение ростковых зон с незначительным уплощением и рыхлостью структуры эпифизов. В кистях и стопах запаздывает появление ядер окостенения запястья, предплюсны, головок пястных и плюсневых костей. У детей после 5 лет перечисленные кости выглядят уплощенными и нерезко деформированными.

Из внескелетных изменений при СЭДВр могут отмечаться патология со стороны органов зрения (миопия, грубая деструкция стекловидного тела, помутнение хрусталика, сложный дальнозоркий или близорукий астигматизм), расщепление твердого и мягкого неба (волчья пасть).

Лабораторные анализы крови и мочи при СЭДВр, как правило, не имеют отклонений от возрастных норм. У некоторых пациентов выявляются высокая экскреция гликозаминогликанов с мочой, повышенное содержание в моче кератансульфата, накопление в лейкоцитах периферической крови гранул гликозаминогликанов.

Дифференциальная диагностика проводится с СЭД, мукополисахаридозом IV типа, ахондроплазией.

## ЛЕЧЕНИЕ

Консервативный этап направлен на укрепление мышц спины и живота. На первом и втором году жизни проводятся повторные курсы массажа с полным запрещением в указанном возрасте осевой нагрузки на нижние конечности. Разрешается только пользоваться ходунками. Категорически запрещается наложение отводящих шин и гипсовых повязок. Назначают лечебное плавание, ЛФК, в зимнее время — курсы УФО.

Уже с четырехлетнего возраста выполнение только мягкотканых оперативных вмешательств недостаточно и требуется проведение операций на костях в виде межвертельных вальгизирующих остеотомий с фиксацией внешними стержневыми конструкциями гипсовой повязкой. При развитии вторичных деформаций в коленных суставах проводятся одновременно другие остеотомии (надмышцелковая бедренной кости или подмышцелковая костей голени). На конечность накладываются тазобедренная гипсовая повязка, в которую «вгипсовываются» выступающая на поверхности стержневая конструкция и спицы. Оперативная коррекция сколиотической деформации в грудном и поясничном отделах позвоночника у пациентов с СЭДВр показана при угле деформации более 40° по Коббу и наличии прогрессирующего течения деформации. Ригидность деформации не позволяет добиться хорошей коррекции, основной целью оперативного вмешательства является стабилизация позвоночника с умеренной коррекцией для предотвращения дальнейшего прогрессирования деформации. Операции на шейном отделе позвоночника показаны при краниовертебральной нестабильности, встречающейся в 30% случаев. При наличии нестабильности С1–С2, проявляющейся неврологической симптоматикой и увеличением сустава Крюгелье более чем 4–5 мм, показана дорсальная фиксация позвоночника, которая должна быть дополнена ламинэктомией атланта при наличии стеноза позвоночного канала на уровне С1.

## ПРОГНОЗ

Прогноз при СЭДВр благоприятный для жизни, но пациент всю жизнь должен находиться под наблюдением ортопеда. Особо важны рациональное трудоустройство больного и борьба с избыточной массой тела.

## 74.7. ГЕМИМЕЛИЧЕСКАЯ ЭПИФИЗАРНАЯ ДИСПЛАЗИЯ

### ОПРЕДЕЛЕНИЕ

Гемимелическая эпифизарная дисплазия — это редкое системное заболевание, характеризующееся нарушением пролиферации суставного хряща с появлением дополнительных центров оссификации эпифизов, приводящих к поражению одного или нескольких из них с развитием артроза и вторичных деформаций костей скелета, причем всегда одностороннее.

#### Код по МКБ-10

Q78.8. Другие уточненные остеохондродисплазии.

### ЭТИОЛОГИЯ, ПАТОГЕНЕЗ

Основной молекулярно-биохимический дефект, ответственный за развитие гемимелической эпифизарной дисплазии, не выявлен. Заболевание рассматривается как диспластический процесс, проявляющийся в задержке формирования субхондральной костной пластинки и продолжении костеобразования на основе закрывшейся в срок ростковой зоны суставного хряща эпифиза.

### ЭПИДЕМИОЛОГИЯ

Заболеваемость гемимелической эпифизарной дисплазией составляет 1 на 1 000 000 населения. Заболевание чаще встречается у лиц мужского пола (3:1).

### КЛИНИЧЕСКАЯ КАРТИНА И ДИАГНОСТИКА

Выделяют две формы гемимелической эпифизарной дисплазии: локальную (поражение одного или нескольких эпифизов одного сустава) и распространенную (с поражением нескольких суставов). Заболевание может поражать любые кости скелета, но наиболее часто таранную и дистальные эпифизы бедренных



и большеберцовых костей. Как правило, страдает только половина эпифиза, преимущественно медиальная, но возможно и его тотальное поражение. Одна половина эпифиза растет и развивается нормально, и синостоз ее с диафизом наступает в обычные сроки. Пораженная же часть, значительно увеличиваясь в размерах, избыточно разрастается в сторону сустава, приводит к деформации зоны роста, кости в целом, развитию деформирующего артроза и нарушению биомеханики конечности, обуславливая соответствующую клиническую и рентгенологическую симптоматику. Наибольшие изменения в суставе выявляются в период активного роста и возрастающих нагрузок на сустав. Наиболее постоянными клиническими симптомами являются припухлость и деформация пораженного сустава. Болевой синдром и ограничение движений возникают в более поздние сроки.

При рентгенологическом исследовании, как правило, выявляется асимметрия эпифиза, пораженная половина его более массивна, увеличена в объеме, причудливо деформирована, неоднородной структуры, с участками обызвествления. В ряде случаев отмечается наличие свободнолежащих внутрисуставных тел. Наиболее информативным методом лучевой диагностики является КТ, с помощью которой выявляются точные взаимоотношения между костями, мягкими тканями и патологическими разрастаниями в аксиальной плоскости.

Дифференциальная диагностика проводится с хондроматозом сустава, болезнью Кенига (рассекающим остеохондритом), экзостозной хондродисплазией.

Этиопатогенетического лечения гемимелической эпифизарной дисплазии не существует, поэтому проводимая терапия является симптоматической. Неизбежному развитию тяжелого артроза и вторичных деформаций у этих больных можно помешать только с помощью раннего удаления патологических разрастаний хирургическим путем с обязательно быстрым началом восстановительного лечения. Патологические костно-хрящевые разрастания устраняются путем экономных моделирующих резекций пораженных эпифизов с удалением свободнолежащих внутрисуставных тел. Это позволяет восстановить правильное взаимоотношение нагружаемых суставных поверхностей и улучшить функции пораженного сустава. При малых размерах патологических костно-хрящевых разрастаний возможно применение артроскопической техники для их удаления. Данный метод может быть использован как этап лечения. При вторичных деформациях конечностей (более 7°) выполняются корригирующие остеотомии на межвертельном, надмышцелковом или надлодыжечном уровне с последующей гипсовой иммобилизацией до полной консолидации отломков. При обширном поражении суставных поверхностей, с резко выраженным деформирующим артрозом, проводится артродез пораженного сустава или эндопротезирование. Реабилитационное лечение направлено на раннее начало пассивных и активных движений в оперированном суставе в целях профилактики прогрессирования артроза и вторичных деформаций скелета.

## ПРОГНОЗ

Прогноз для жизни благоприятный. При своевременном этапном оперативном лечении пациенты полностью социально адаптированы.

## 74.8. ДИАСТРОФИЧЕСКАЯ ДИСПАЗИЯ

### СИНОНИМЫ

Ахондроплазия с косолапостью, диастрофический нанизм (дварфизм), эпифизарный дизостоз, синдром диастрофической карликовости.

## ОПРЕДЕЛЕНИЕ

ДД — тяжелое наследственное заболевание скелета, проявляющееся низкорослостью, множественными деформациями опорно-двигательной системы в связи с дефектом синтеза COL I–II и нарушением развития эпифизов костей с внескелетными изменениями различной фенотипической вариабельности.

М. Lamy, P. Moroteaux в 1960 г. описали заболевание, ранее принимаемое за атипичную форму ахондроплазии с косолопостью. Авторы назвали это заболевание диастрофическим дварфизмом.

### Код по МКБ-10

Q77.5 Дистрофическая дисплазия.

## ЭПИДЕМИОЛОГИЯ

В основе ДД лежит нейромезодермальный дефект, при котором нарушается правильное развитие эпифизов. Тип наследования — аутосомно-рецессивный. Ген *SLC26A2* картирован в локусе 5q32-q33.1.

## КЛИНИЧЕСКАЯ КАРТИНА И ДИАГНОСТИКА

ДД клинически диагностируется с рождения, в 100% случаев отмечаются карликовость, укорочение верхних и нижних конечностей с их симметричными деформациями, особенно в дистальных отделах. С первых дней жизни при ДД выявляются сгибательные контрактуры в локтевых суставах, маленькие кисти с легкой локтевой девиацией. Пальцы их недоразвиты, с наличием разгибательных контрактур в проксимальных межфаланговых и пястно-фаланговых суставах. Первые пальцы, в отличие от остальных четырех, наоборот, гиперподвижны за счет укороченных первых пястных костей. В тазобедренных суставах отмечаются сгибательно-приводящие, а в коленных — сгибательные контрактуры. Стопы эквиноварусно деформированы с приведением их передних отделов. В первые месяцы жизни характерным признаком является асептическое воспаление наружного уха, продолжается в течение 2–4 нед, не купируется антибиотиками, которое заканчивается утолщением и деформацией ушной раковины, нередко с оссификацией аурикулярного хряща. Этот симптом является патогномичным для ДД. Уже к первому году жизни, когда дети начинают садиться и ходить, появляется и прогрессирует искривление позвоночника в виде шейного кифоза, кифосколиоза грудного и гиперлордоза поясничного отделов. Развитие подобных деформаций позвоночника связано, помимо нарушения структуры межпозвонковых дисков и дисплазии паравертебральных тканей, с частыми сопутствующими аномалиями позвоночника, такими как *spina bifida*. Быстро нарастают контрактуры суставов. Несмотря на то что разгибательные контрактуры в пальцах кистей не поддаются разработке, функция кисти почти не страдает, что объясняется гиперподвижностью I пальца и хорошим сгибанием дистальных фаланг остальных пальцев. Если ребенок начинает ходить, усиливается поясничный лордоз, нарушается ось нижних конечностей с формированием *genu valgum* и косолопости. Многие больные при отсутствии лечения не ходят, а только ползают. У всех детей с ДД отмечается высокое готическое небо, а у ряда больных выявлялись его срединная расщелина (волчья пасть), крипторхизм, повышенная эластичность кожи, гепатомегалия, грыжи.

Рентгенологическая картина ДД довольно характерна. Эпифизы длинных трубчатых костей значительно уплощены. В тазобедренных суставах характерна задержка появления ядер окостенения, отмечается смещение проксимальных концов бедер кнаружи и вверх с выраженным недоразвитием и деформацией головок бедер, с уплощением и скошенностью вертлужных впадин и отсутствием их крыш. Вертелы бедер всегда массивные, особенно малые; шейки резко

укорочены и расширены. В коленных суставах эпифизы бедренной и большеберцовой костей уплощены, неправильной формы. Щель суставов неравномерно расширена. С возрастом отмечается прогрессирование подвывиха голени кнутри и кзади. Надколенник или его фрагментированные рудименты всегда вывихиваются кнаружи. Дистальные эпифизы костей голени деформированы, как и кости предплюсны (особенно таранная). Во всех случаях резко выражена косолапость. В позвоночнике отмечаются сколиоз и вторичные изменения позвонков. В поясничном отделе — нерезко выраженное сужение пространства между корнями дуг в каудальном направлении. В локтевых суставах отмечается недоразвитие суставных концов костей, проявляющееся подвывихами и вывихами предплечья кзади и в локтевую сторону. В лучезапястных суставах имеет место недоразвитие дистального конца локтевой кости, вызывающее косорукость. Отставание в развитии проксимального ряда костей запястья усугубляет деформацию. Пястные кости при ДД всегда утолщены, укорочены, как и фаланги пальцев. Наиболее постоянным и патогномичным для ДД рентгенологическим симптомом является деформация I пястной кости, которая имеет округлую или треугольную форму.

Дифференциальная диагностика ДД проводится с артрогрипозом и ахондроплазией.

## ЛЕЧЕНИЕ

Лечение ДД начинается сразу после установления диагноза. Оно должно носить комплексный характер, включая консервативные и многоэтапные хирургические пособия с последующими длительными восстановительными мероприятиями.

Консервативный этап лечения направлен на профилактику появления и прогрессирования деформаций, особенно нижних конечностей. Косорукость легко исправляется в раннем детском возрасте с помощью ЛФК и съемных лонгет, придающих кисти среднее положение. При данном заболевании необходимо избегать форсированного устранения контрактур. Применяются только ЛФК, массаж и другие средства ФТ, включая гидрокинезиотерапию. Косолапость исправляется этапными гипсовыми повязками по методике Виленского, однако при их накладывании необходимо максимально разогнуть конечность. Не нужно стремиться полностью устранить эквинусную деформацию: она плохо поддается коррекции и рецидивирует. После выведения стопы из варуса и улучшения разгибания в коленном суставе изготавливается тугор из гипса до верхней трети бедра с каблучком и детей обучают ходьбе. Ходьба в гипсе необходима для закрепления правильных навыков передвижения, иначе эти дети могут никогда не пойти.

Показаниями к хирургическому лечению детей с ДД являются порочные положения сегментов нижних конечностей, не устранимые консервативными методами. Хирургия ДД носит многоэтапный характер. Вмешательства проводятся в строгой последовательности сверху вниз: вначале устраняется порочное положение тазобедренных, затем коленных суставов и заканчивается коррекцией стоп. Выполняются только внесуставные операции. Используется методика форсированного хирургического лечения. Сущность методики заключается в одноэтапном исправлении сгибательно-приводящей контрактуры тазобедренного сустава, сгибательной контрактуры коленного сустава, коррекции вывихнутого надколенника, что позволяет не только объединить четыре операции в один этап, но и тем самым создать условия для одновременного, координированного восстановления функций мышц оперированных конечностей, что также значительно способствует ускорению процесса лечения пациентов. Деформация стоп устраняется одновременно с обеих сторон после консолидации в местах остеотомий и адекватного восстановительного лечения. Выполняется сочетание операции Зацепина и серповидной (клиновидной) резекции стопы. После каждого этапа в период иммобилизации

обязательно проводится восстановительное лечение в виде напряжения мышц в изометрическом режиме и их электростимуляции. Спустя 4 мес изготавливается ортопедическая обувь и ребенку разрешается ходить.

Данная методика ускоренной вертикализации позволяет добиться хороших результатов, что объективно подтверждено оценкой коэффициента функциональной адаптации/реадаптации ОДА у этих больных до и после хирургического лечения.

Неизбежность рецидивов деформации до окончания роста пациентов с ДД определяет необходимость длительного восстановительного лечения, пользования ортезами, облегченными ортопедическими аппаратами и выполнения повторных операций.

Операции на позвоночнике при ДД проводятся крайне редко, несмотря на то что при этом заболевании в ряде случаев отмечается развитие стеноза шейного отдела позвоночника, хирургическая коррекция последнего чаще не требуется.

### ПРОГНОЗ

Прогноз для жизни пациентов с ДД благоприятный, больные должны с детства получать инвалидность и постоянно находиться под наблюдением ортопеда в специализированной травматолого-ортопедической клинике с возможностью оказать разноплановую ортопедическую (консервативную, хирургическую) и реабилитационную помощь.

## 74.9. МНОЖЕСТВЕННАЯ ЭПИФИЗАРНАЯ ДИСПЛАЗИЯ

### ОПРЕДЕЛЕНИЕ

МЭД — гетерогенная, системная ортопедическая патология, характеризующаяся генетически обусловленным извращением хондрогенеза и оссификации эпифизов костей, с прогрессивным течением и преимущественным поражением суставов нижних конечностей.

МЭД часто называют болезнью Файрбанка (Fairbank T.), который наиболее подробно описал клинко-рентгенологическую картину заболевания в 1974 г. и дал ей название.

#### Код по МКБ-10

Q77.8. Другая остеохондродисплазия с дефектами роста трубчатых костей и позвоночного столба.

### ЭТИОЛОГИЯ, ПАТОГЕНЕЗ

В основе МЭД лежит дефект центра оссификации эпифизов. При этом образование хряща происходит нормально, но нарушены процессы оссификации и образования хондральной кости.

### ЭПИДЕМИОЛОГИЯ

Популяционная частота — 1 на 10 000 новорожденных. Тип наследования — аутосомно-доминантный с варибельной экспрессивностью. Ген картирован в локусе 19p13.1.

### КЛИНИЧЕСКАЯ КАРТИНА И ДИАГНОСТИКА

МЭД выявляется не сразу после рождения, а преимущественно в возрасте 4–7 лет, когда дети начинают предъявлять первые жалобы на быструю утомляемость и боли в коленных и тазобедренных суставах. В данный период пациенты с МЭД правильного телосложения, обычно деформаций скелета у них не наблюдается, основной признак скелетной дисплазии (низкий рост) не всегда постоянен.

Начиная с семилетнего возраста характерным симптомом является скованность в начале движения после длительного пребывания в положении сидя. Особенно тяжелой является подгруппа МЭД с ранним асептическим некрозом головок бедренных костей, когда уже в возрасте 7–8 лет у этих детей развивается клиническая картина начинающегося деформирующего коксартроза. В возрасте 10 лет и старше у всех пациентов становится заметным ограничение движений в тазобедренных суставах в виде сгибательно-приводящих контрактур, усиливаются боли в паховой области, в коленных суставах, появляется раскачивающаяся походка. К 13–16 годам у пациентов с МЭД формируются четкие признаки деформирующего артроза II–III стадии, а в тяжелых случаях развивается фиброзный или костный анкилоз тазобедренных суставов в порочном положении. В коленных суставах в этом возрасте (особенно при не устраненных ранее деформациях) прогрессирует гонартроз. Изменения в позвоночнике у пациентов с МЭД носят невыраженный характер, лишь иногда проявляясь незначительной сколиотической деформацией, нарушением осанки с умеренным болевым синдромом.

Из внескелетных изменений у пациентов с МЭД встречаются офтальмологическая патология, реже — увеличение печени, паховые и пупочные грыжи.

Рентгенологически МЭД характеризуется типичными изменениями в эпифизарных отделах костей скелета, особенно четко проявляясь на рентгенограммах тазобедренных и коленных суставов. Эпифизы в 100% случаев недоразвиты, уменьшены в размерах, особенно в поперечнике, имеют фрагментированную структуру и неправильную форму, в связи с чем контуры их неровные, «бахромчатые», особенно при МЭД с асептическим некрозом головок. Выявляются суженные, змеевидно извитые, разрыхленные, неравномерной ширины ростковые зоны головок бедренных костей и большого вертела. Шейки бедренных костей в ряде случаев укорочены и варизированы, а в остальных — не изменены. Суставные щели тазобедренных суставов неравномерно расширены. Таз у этих детей имеет нормальную форму, но вертлужные впадины нередко уплощены, крыши их скошены. Надколенник у детей с МЭД удлиненной формы с уменьшенными размерами или овальный с неровными контурами. У большинства пациентов надколенник дольчатый. В голеностопных суставах дистальный эпифиз большеберцовой кости имеет клиновидную форму. Блок таранной кости деформирован, что приводит к порочной (вальгусной) установке стопы. В плечевых суставах обнаруживается уплощение суставной впадины лопатки. Изменения в локтевых суставах проявляются отставанием в развитии блока плечевой кости от головчатого возвышения, что приводит к варусной деформации сустава. Нередко на снимках выявляется подвывих головки лучевой кости из-за ее недоразвития. На рентгенограммах кистей и стоп отмечаются укорочение пястных и плюсневых костей с неправильной, квадратной формой их эпифизов, умеренно короткие фаланги пальцев. На рентгенограммах позвоночника выявляются неровность контуров тел некоторых позвонков и расширение их апофизарных углов в нижнегрудном и поясничном отделах.

Дифференциальная диагностика проводится с точечной хондродисплазией и СЭД.

Лечение МЭД необходимо начинать сразу с момента выявления заболевания, а прогрессивность течения болезни обуславливает его многоэтапность и комплексный характер, включает консервативный и хирургический методы, направленные на ограничение неправильной (патологической) осевой нагрузки на суставы, улучшение их кровообращения и укрепление мышечно-связочного аппарата.

Консервативное лечение включает осевую разгрузку суставов, занятия лечебной гимнастикой, массаж мышц конечностей и туловища, гидрокинезиотерапию, физио- и тепловые процедуры, в зимний период — курс УФО, медикаментозную

общеукрепляющую терапию. Оно проводится курсами, ежеквартально. Не реже 1 раза в год рекомендуется санаторно-курортное лечение.

Показаниями к хирургическому лечению детей с МЭД являются: осевые деформации и контрактуры суставов нижних конечностей, вывих надколенника, прогрессирующее деформирующее артроза. Основные принципы и методики лечения МЭД аналогичны таковым при СЭД и подробно изложены в разделе СЭД. Оптимальным мягкотканым вмешательством для устранения контрактур тазобедренного сустава является операция «подвешивания» бедра (Фосса), которая направлена на уменьшение взаимного давления костей, образующих тазобедренный сустав. Коррекция деформаций коленного и голеностопного суставов проводится с помощью надмышцелковых, подмышцелковых или надлодыжечных остеотомий по общепринятой методике Репке или других методиках с фиксацией перекрещивающимися спицами. У пациентов с вывихом надколенника при МЭД выполняется операция Ру–Фридланда–Волкова. Фрагментированный (дольчатый) надколенник является причиной раннего пателлофemorального артроза, поэтому проводится, как дополнение к указанной операции, резекция надколенника во фронтальной плоскости с укрыванием опиала местными мягкими тканями. Однако неуклонное прогрессирование артроза приводит к необходимости эндопротезирования тазобедренного и коленного суставов в молодом возрасте.

### ПРОГНОЗ

Прогноз при МЭД благоприятный для жизни, но пациент всю жизнь должен находиться под наблюдением опытного ортопеда, чтобы рационально проводить консервативное лечение и вовремя выявлять показания к оперативному. Особо важны рациональное трудоустройство больного и борьба с избыточной массой тела.

## 74.10. НЕСОВЕРШЕННЫЙ ОСТЕОГЕНЕЗ

### ОПРЕДЕЛЕНИЕ

НО — это гетерогенная группа системных наследственных заболеваний соединительной ткани с разным типом наследования (аутосомно-доминантным, аутосомно-рецессивным), характеризующаяся хрупкостью костей, частыми переломами, костными деформациями, низкой минеральной плотностью кости и нарушением костной микроархитектоники.

#### Код по МКБ-10

Q78.0. Незавершенный остеогенез.

### ЭПИДЕМИОЛОГИЯ

Популяционная частота — 1 на 15 000 новорожденных, однако при легком течении заболевание часто остается недиагностированным, поэтому фактическая распространенность может быть выше. Типы наследования — аутосомно-доминантный, аутосомно-рецессивный. В настоящий момент, по данным Online Mendelian Inheritance in Man (OMIM), с учетом генетической гетерогенности различают 15 типов НО и два НО-подобных синдрома (Bruck и Cole-Carpenter). Около 90% мутаций приходится на гены коллагена I типа (*COL1A1* и *COL1A2*), расположенных на хромосомах 7 и 17 (7q21.1 и 17q21.3-22), что характерно для I–IV групп НО. Более половины случаев заболевания — это мутации *de novo*.

### КЛИНИЧЕСКАЯ КАРТИНА И ДИАГНОСТИКА

В соответствии с Международной номенклатурой наследственных заболеваний скелета (2015) 15 типов НО разделены на пять групп (типов) по схожести клинической картины.

I группа (I тип) — недеформирующая форма НО (тип Лобштейна), наиболее распространенный вариант НО, ауtosомно-доминантный тип наследования, характеризуется умеренной деформацией конечностей, гипермобильностью суставов, минимальными функциональными нарушениями; только у части пациентов отмечаются задержка линейного роста, несовершенный дентиногенез, у 50% — голубые склеры, также у 50% может развиваться тугоухость в различный период жизни. Первые переломы у детей этой группы случаются, как правило, с началом ходьбы, количество их зависит от темпов роста ребенка; с наступлением пубертата и закрытием зон роста количество переломов снижается. У пациентов наблюдается хороший ответ на консервативное лечение.

II группа (II тип) — пренатальная летальная форма НО (синдром Вролика), ауtosомно-доминантный и ауtosомно-рецессивный типы наследования, характеризуется множественными внутриутробными переломами позвонков и костей конечностей, выраженными деформациями конечностей на почве множественных переломов, истонченными, мембранозными костями черепа, низкой минерализацией всех костей, голубыми или серыми склерами, синдромом дыхательных расстройств и кровоизлияниями в мозг, приводящими к гибели ребенка интранатально, перинатально или в младенческом возрасте. При ультразвуковой диагностике заболевание может быть заподозрено в 11–13 нед беременности и подтверждено в 17–19 нед.

III группа (III, VI, VII, VIII, IX, X типы) — постепенно деформирующий тип НО, ауtosомно-доминантный и ауtosомно-рецессивный типы наследования, имеет прогрессирующее течение. Множественные переломы костей конечностей и позвонков выявляются еще внутриутробно, постепенно формируются выраженные деформации конечностей на почве множественных переломов, кифосколиоз, бочкообразная грудная клетка, которые могут приводить к дыхательной недостаточности, характерна треугольная форма лица, могут быть несовершенный дентиногенез (III тип), выраженная задержка линейного роста (90–120 см), расширение метафизов; склеры могут быть голубыми или белыми. При ультразвуковой диагностике признаки заболевания можно выявить в 17–19 нед беременности.

IV группа (IV, XI, XII, XIII, XIV, XV типы) — умеренная, среднетяжелая форма НО, ауtosомно-доминантный и ауtosомно-рецессивный типы наследования, внутриутробные переломы, укорочение и деформации конечностей на почве множественных переломов, компрессионные переломы позвонков, сколиоз, умеренная задержка роста, может быть несовершенный дентиногенез (IV тип). При ультразвуковой диагностике признаки заболевания изредка можно выявить после 20-й недели гестации.

V группа (тип) — НО с кальцификацией межкостных мембран предплечий (ограничение ротации, вывих головки лучевой кости) и голеней и/или гипертрофированными костными мозолями, ауtosомно-доминантный тип наследования, умеренная задержка роста, гипертрофические костные мозоли в местах переломов и остеотомий, деформация конечностей на почве множественных переломов. Рентгенологически, помимо деформаций, гипертрофированных костных мозолей и кальцификации межкостных мембран, можно выявить метафизарные рентгеноплотные полосы, располагающиеся вблизи зон роста.

## ЛЕЧЕНИЕ

В настоящий момент существуют как консервативные, так и оперативные методы лечения пациентов с НО. Консервативное лечение включает медикаментозную терапию, адекватную бережную реабилитацию с использованием дополнительных средств (при необходимости), а также психологическую поддержку и социальную адаптацию.

Медикаментозная терапия заключается в циклическом применении бисфосфонатов (памидроновой кислоты) в годовой кумулятивной дозе 7,5–9,0 мг/кг с промежутками от 6 нед до 3 мес, цикл включает 2–3 ежедневные инфузии. Также применяется золедроновая кислота в дозе 0,05 мг/кг каждые 6 мес. Неридронат — 2 мг/кг каждые 3 мес. Инициировать терапию бисфосфонатами необходимо в специализированных центрах врачами, имеющими опыт диагностики и лечения метаболических заболеваний скелета. При этом также необходимо назначение метаболитов витамина D и кальция с учетом результатов соответствующих анализов для профилактики гипокальциемии. Терапию необходимо начинать как можно раньше (с первых недель жизни). Начата разработка заместительной клеточной терапии НО. В настоящий момент рассматривается замещение остеобластического клеточного дифферона как результат подобного лечения. Однако это направление терапии еще требует значительной доработки.

Хирургическое лечение пациентов с НО направлено на улучшение качества жизни путем устранения грубых деформаций скелета и по возможности армирования длинных трубчатых костей скелета для профилактики последующих переломов. Проводятся корригирующие остеотомии костей с устранением грубых деформаций, при фиксации отдается предпочтение интрамедуллярным металлоконструкциям. В последнее время наиболее оптимальным вариантом интрамедуллярных штифтов являются телескопические с возможностью их удлинения непосредственно в кости вслед за ростом сегмента конечности. В исключительных случаях у пациентов с I типом НО, находящихся на медикаментозной терапии и имеющих высокие показатели плотности костной ткани, сопоставимые с плотностью костной ткани здорового человека, возможно применение на костных металлоконструкций.

При интубации имеется риск возникновения неврологических осложнений у пациентов с НО на фоне патологии краниоцервикального перехода. Изменения в позвонках не имеют корреляции с тяжестью общего поражения скелета. При планировании оперативных вмешательств под общим наркозом необходимо обследование шейного отдела позвоночника (рентгенография в боковой проекции, при необходимости КТ и МРТ).

## ПРОГНОЗ

Прогноз для жизни в целом благоприятный. Для полноценной и длительной жизни пациенты с НО нуждаются в ранней диагностике заболевания, своевременном начале консервативной и реабилитационной терапии, а также своевременном лечении переломов и коррекции возникающих деформаций, что возможно только при междисциплинарном подходе с привлечением специалистов в области метаболических нарушений (как терапевтического, так и хирургического профиля), генетиков, реабилитологов, психологов, что возможно только в специализированных стационарах. Помимо медикаментозной терапии и хирургического лечения, пациентам с НО необходимы реабилитация и социальная адаптация. Активная реабилитация должна быть направлена на укрепление мышц и увеличение мышечной силы. Пациенты с НО имеют, как правило, высокий интеллект, многие имеют способности к музыке и живописи, часто развиты лидерские качества, поэтому при получении полноценного образования спектр профессиональной деятельности довольно широк.



## 74.11. ПОЧЕЧНЫЙ ТУБУЛЯРНЫЙ АЦИДОЗ

### ОПРЕДЕЛЕНИЕ

Почечный тубулярный ацидоз, или синдром Лайтвуда, синдром Баттлера–Олбрайта, — наследственное заболевание почечных канальцев, характеризующееся выраженным метаболическим ацидозом, часто сопровождающимся тяжелыми остеопатиями, нефрокальцинозом и нефролитоазом. Впервые у детей описан R. Lightwood в 1935 г.

#### Код по МКБ-10

T25.8. Почечный тубулярный ацидоз.

### ЭТИОЛОГИЯ, ПАТОГЕНЕЗ

В основе этих нарушений лежит недостаточность функции дистальных почечных канальцев, клетки которых теряют способность обменивать ионы натрия на ионы водорода.

### ЭПИДЕМИОЛОГИЯ

Тип наследования — аутосомно-доминантный, ген *SLC4A1* картирован в 17q21-q22, ген *ATP6N1B* картирован в 7q33-q34; аутосомно-рецессивный ген *SLC4A4* картирован в 4q21.

### КЛИНИЧЕСКАЯ КАРТИНА И ДИАГНОСТИКА

Выделяют три типа заболевания.

I тип — синдром Баттлера–Олбрайта: дистальный почечный тубулярный ацидоз обусловлен нарушением ацидогенеза в дистальных канальцах. Появляется в дошкольном возрасте, почти всегда сопровождается остеопорозом, тяжелой остеопатией с вальгусной деформацией на уровне коленных суставов, болями в конечностях. Может развиваться ХПН. Чаще наблюдается у девочек (70%).

II тип — синдром Лайтвуда: проксимальный почечный тубулярный ацидоз характеризуется снижением канальцевой реабсорбции бикарбонатов, гиперхлоремией при нормальной величине гломерулярной фильтрации и сохранной функции дистальных канальцев. С первых месяцев жизни возникают рвота, жажда, субфебрилитет, отмечаются задержка физического развития, рахитоподобные изменения скелета.

III тип — дислокационный, бикарбонаттеряющий тип. Характерные симптомы: периодический паралич вследствие гипокалиемии, рахит, остеомалация, нефрокальциноз.

Клиническая картина характеризуется жалобами на отсутствие аппетита, запоры, слабость, жажду, полиурию, затруднение при ходьбе. Вследствие метаболических расстройств рано развиваются нарушения костной системы. Чаще всего наблюдаются вальгусные деформации нижних конечностей, при этом искривления формируются на уровне коленных суставов за счет дистальных отделов бедер и проксимальных голеней. Эти изменения затрудняют походку детей и сопровождаются болями в конечностях. Часто у таких детей формируются плосковальгусные стопы. Нередки патологические переломы костей, которые могут быть множественными. Грудная клетка сдавлена с боков, нижняя ее апертура расширена, выражены гаррисонова борозда и рахитические четки. Вследствие размягчения костей позвоночника и мышечной гипотонии формируется рахитический груднопоясничный кифоз, выраженный отчетливо в положении ребенка сидя. Прорезывание первых зубов у детей запаздывает, часто наблюдаются выраженная дистрофия эмали зубов и их рассасывание. Значительным деформациям подвергаются тазовые кости с последующим формированием узкого

таза. Изменения костной системы и обменные нарушения являются основной причиной задержки роста ребенка. Умственное развитие детей, как правило, не страдает.

Рентгенологически определяются системный остеопороз, истончение кортикального слоя трубчатых костей, расширение метафизов, неровность зон предварительного обызвествления, почти полное исчезновение контуров ядер окостенения. Нередки патологические переломы.

При обследовании мочевой системы выявляются нефрокальциноз и уролитиаз.

Биохимические изменения довольно типичны: постоянный метаболический ацидоз со снижением рН крови (рН — 7,35–7,25) и дефицитом буферных оснований (BE — –10–20 ммоль/л); гипокалиемия, проявляющаяся периодическими параличами; гипонатриемия; низкие величины экскреции водородных ионов с мочой (щелочная моча); повышенный рН мочи до 7,1; значительное снижение концентрационной функции почек (относительная плотность мочи — 1001–1008); гиперкальциурия. В ряде случаев наблюдаются умеренные протеинурия и лейкоцитурия. Частым осложнением почечного тубулярного ацидоза является пиелонефрит.

Морфологические изменения в почках характеризуются дистрофией эпителия канальцев, отложением солей кальция в дистальных отделах нефрона и интерстициальной воспалительной инфильтрацией, наличием аномалии сосудов.

Дифференциальная диагностика почечно-тубулярного ацидоза проводится с витамином D-резистентным, витамином D-зависимым рахитом и болезнью де Тони-Дебре-Фанкони.

## ЛЕЧЕНИЕ

Консервативное лечение заключается во введении больших доз натрия гидрокарбоната. Корректирующая доза гидрокарбоната определяется в зависимости от введения с пищей  $H^+$  и под контролем кислотно-основного состояния. Однако быстрая коррекция ацидоза нецелесообразна из-за опасности возникновения дыхательного алкалоза, если дефицит бикарбонатов значителен. Для ликвидации гипокалиемии вводят препараты калия [калия и магния аспарагинат (Аспаркам\*), калия аспарагинат + магния аспарагинат (Панангин\*)]. При остеопорозе и остеомаляции показано назначение витамина D в умеренных дозах (30 000 МЕ/сут) или оксидевита (0,5–1,0 мг/сут). При нефрокальцинозе и уролитиазе показано назначение препаратов магния (окси магния по 200–300 мг/сут), цитратных смесей (типа смеси Олбрайта), пиридоксина или пиридоксаль фосфата (Пиридоксальфосфат\*), этидроновой кислоты (Ксидифона\*). Под влиянием проводимого лечения удается добиться ликвидации не только метаболических расстройств, но и уменьшения остеопороза и улучшения структуры костной ткани. Это позволяет при наличии выраженных костных деформаций проводить их хирургическую коррекцию.

При почечно-тубулярном ацидозе показания к хирургическому лечению ставятся крайне осторожно, что объясняется тяжестью метаболических нарушений. Именно поэтому используются преимущественно минимальные по объему оперативные вмешательства, заключающиеся в коррекции деформаций трубчатых костей на уровне метафизов, целью которых является исправление грубых деформаций нижних конечностей, что способствует в дальнейшем увеличению функциональных возможностей ребенка. Хирургическое лечение почечного тубулярного ацидоза возможно в раннем детском возрасте, поскольку часто заболевание осложняется пиелонефритом, нефрокальцинозом, интерстициальным нефритом, почечной недостаточностью.

**ПРОГНОЗ**

Прогноз при почечно-тубулярном ацидозе резко ухудшается, если развиваются пиелонефрит, МКБ и ХПН. При II типе почечно-тубулярного ацидоза отмечены случаи спонтанного выздоровления.

**74.12. ПСЕВДОАХОНДРОПАЗИЯ****ОПРЕДЕЛЕНИЕ**

Псевдоахондроплазия представляет собой смешанную форму с поражением эпифизарно-физарных и метафизарных зон, сопровождается тяжелой карликовостью с укороченными конечностями.

Данное заболевание впервые было описано в 1959 г. P. Maroteaux и M. Lamy под названием «псевдоахондропластическая форма эпифизарной дисплазии».

**Код по МКБ-10**

Q77.8. Другая остеохондродисплазия с дефектами роста трубчатых костей и позвоночного столба.

**ЭТИОЛОГИЯ, ПАТОГЕНЕЗ**

Причиной развития псевдоахондроплазии являются дефекты гена *COMP* (*Cartilage Oligomeric Matrix Protein*), расположенного на хромосоме 19.

**ЭПИДЕМИОЛОГИЯ**

Тип наследования — аутосомно-доминантный. Ген картирован в локусе 19p12-13.1. Измененный фермент псевдоахондроплазии — олигомерный белок хрящевого матрикса.

**КЛИНИЧЕСКАЯ КАРТИНА И ДИАГНОСТИКА**

Дети при ПАХ рождаются без видимых деформаций. После 2–3-летнего возраста появляются «утиная» походка, быстрая утомляемость или боли в нижних конечностях. Довольно рано родители отмечают отставание в росте. Постепенно меняется телосложение: укорачиваются конечности, больше за счет проксимальных отделов, появляются контрактуры в локтевых суставах, ребенок плохо поднимает руки вверх. Кисти становятся широкими, пальцы — короткими и толстыми. Отмечается гиперподвижность в лучезапястных суставах и в суставах кисти. Голова и туловище обычно не изменяются, увеличивается только поясничный лордоз в вертикальном положении туловища. Отмечается как вальгусная, так и варусная деформация нижних конечностей. В некоторых случаях с одной стороны имеется *genu valgum*, а с другой — *genu varum*. Если эти деформации резко прогрессируют, происходит вторичное изменение скелета: перекос таза, искривление позвоночника, подвывих бедра, подвывихи в коленном и голеностопном суставах. Стопы у этих больных распластаны, широкие, короткие, отмечается гиперподвижность суставов стоп.

Рентгенологическая картина заболевания довольно характерна. Таз широкий, с горизонтальным расположением крыш вертлужных впадин. Контуры последних неровные, волнистые. Головки бедренных костей мелкие, округлые, с неравномерной крапчатой структурой. Щели коленных суставов расширены, эпифизы бедра и большеберцовой кости мелкие, округлые, с нечеткой структурой по периферии. Зоны роста деформированы, а метафизы костей чащеобразно расширены с наличием краевых дефектов. Малоберцовая кость всегда сравнительно длиннее большеберцовой. Отмечаются запаздывание формирования ядер окостенения в

запястьях, мелкие головки пястных костей, короткие, широкие фаланги пальцев. Изменения в стопах аналогичные.

Анализ клинико-рентгенологических изменений при ПАХ показал смешанный характер дисплазии, где страдают не только эпифизы, но и фязарные и метафизарные отделы кости. В связи с этим раннее начало заболевания с быстрым прогрессированием симптоматики уже к 10 годам приводит к развитию выраженного деформирующего артроза в суставах нижних конечностей и деформациям позвоночника. Интеллект всегда сохраняется.

## ЛЕЧЕНИЕ

Ортопедические операции при ПАХ направлены на коррекцию деформаций нижних конечностей, борьбу с артрозами тазобедренного и коленного суставов.

В зависимости от величины деформации бедренного сегмента или костей голени при ПАХ выполняются надмышцелковые остеотомии бедра, подмышцелковые или надлодыжечные корригирующие остеотомии костей голени с фиксацией спицами и гипсовой повязкой. При этом хорошо зарекомендовала себя методика остеотомии по Репке. Предпочтительнее одномоментное устранение деформаций с обеих сторон. Особенное внимание уделяется степени коррекции деформации, так как в связи с выраженной гипермобильностью суставов даже незначительная гиперкоррекция может привести к формированию искривления конечности в другую сторону. Именно поэтому величина устранения деформации — строго по оси сегмента. При лечении деформаций у детей с ПАХ хорошо зарекомендовал себя внеочаговый компрессионно-дистракционный остеосинтез, особенно при фиксации фрагментов кости после остеотомий и менее при коррекции диспропорции длины конечностей. Фиксация остеотомированных фрагментов кости аппаратами внешней фиксации позволяет избегать длительной гипсовой иммобилизации суставов (неблагоприятного фактора при эпифизарных дисплазиях), а также создаются условия для ранней нагрузки на конечность с сохранением ее функциональных возможностей.

У пациентов с верифицированной псевдоахондроплазией показано рентгенологическое исследование краниовертебральной области для исключения атлантаксиальной нестабильности. Последняя развивается при костных (зубовидная кость, гипоплазия и аплазия зуба II шейного позвонка) и связочных (недоразвитие поперечной связки) нарушениях. Для устранения краниовертебральной нестабильности показано проведение заднего спондилодеза С1–С2 либо окципитоспондилодеза. Сколиоз при псевдоахондроплазии умеренный, и оперативное лечение обычно не требуется.

Несмотря на убедительные просьбы пациентов и их родителей об удлинении конечностей в целях увеличения роста, рекомендуется от этого категорически воздерживаться из-за прогрессирования после этого явлений деформирующего артроза смежных суставов, что усугубляется также повышенной массой тела этих больных и определяет необходимость реконструктивных операций на суставах конечностей.

## ПРОГНОЗ

Большинство специалистов оценивают псевдоахондроплазию как состояние с благоприятным прогнозом. Несмотря на карликовость, диспропорциональность и деформации костей, большинство пациентов сохраняют подвижность и относительную трудоспособность.

## 74.13. СПОНДИЛОЭПИФИЗАРНАЯ ДИСПЛАЗИЯ

### ОПРЕДЕЛЕНИЕ

СЭД — является системным наследственным заболеванием скелета с преимущественным поражением эпифизов трубчатых костей и тел позвонков, формированием диспропорционально низкого роста за счет укорочения туловища и развитием дегенеративных заболеваний суставов.

СЭД впервые описана в 1927 г. Н. Nilsonne.

#### Код по МКБ-10

Q77.7. Спондилоэпифизарная дисплазия.

### ЭТИОЛОГИЯ, ПАТОГЕНЕЗ

В основе СЭД лежит дефект развития суставного хряща. Этот дефект распространяется как на длинные кости, так и на позвоночник.

### ЭПИДЕМИОЛОГИЯ

Популяционная частота — 0,7 на 100 000. Типы наследования — X-сцепленный рецессивный (ген локализован в Xp22), аутосомно-доминантный, аутосомно-рецессивный.

### КЛИНИЧЕСКАЯ КАРТИНА И ДИАГНОСТИКА

При рождении дети с СЭД не отличаются от здоровых, но уже на первом году жизни, когда ребенок начинает ходить, появляются хромота, раскачивание в стороны («утинная» походка), жалобы на быструю утомляемость в сравнении со сверстниками, иногда боли в ногах, в связи с чем они становятся малоподвижными. Во всех случаях (100%) отмечается ограничение движений преимущественно в тазобедренных (наиболее нагружаемых) суставах, а также в других суставах как нижних, так и верхних конечностей. С возрастом прогрессируют и становятся постоянными боли в ногах при ходьбе, а затем и в покое, формируется гиперлордоз поясничного отдела позвоночника, особенно у детей, не получавших консервативного лечения, начинает формироваться и прогрессирует вальгусная деформация коленных суставов, а в ряде случаев отмечается вывих надколенника. Проявляется диспропорциональность — укорочение туловища вследствие платиспондии, на фоне которого конечности кажутся удлинненными. Появляется чувство скованности в начале движения после состояния покоя. В коленных и особенно в тазобедренных суставах формируются стойкие контрактуры и деформации, которые становятся причиной развития вторичных искривлений скелета (сколиоза, перекоса таза и др.). В возрасте 8–13 лет спонтанно или после перегрузок возникают острые артриты тазобедренных суставов, проявляющиеся болями с невозможностью как активных, так и пассивных движений. Пораженная конечность принимает вынужденное положение в виде сгибания и приведения бедра. У ряда пациентов этот процесс заканчивается формированием стойкой контрактуры или фиброзного анкилоза сустава в порочном положении. В возрасте 13 лет и старше развиваются деформирующий коксартроз II–III степени с резко выраженным болевым синдромом, стойкие сгибательно-приводящие контрактуры. В коленных суставах продолжает прогрессировать гонартроз.

Рентгенологическая картина при СЭД характеризуется типичными признаками. Выявляется различная степень уплощения эпифизов всех длинных костей, особенно бедренных и большеберцовых, межмышечковые возвышения большеберцовых костей выглядят сглаженными, межмышечковые ямки бедренных костей — расширенными, выявляются признаки асептического некроза головок бедер с обеих сторон. Надколенники в подавляющем числе случаев дольчатые, находятся в лате-

ропозиции или вывихе. Также типичны изменения таза: уже у детей старше 1 года из-за увеличения нагрузки углубляются вертлужные впадины, поперечник входа в малый таз суживается, особенно четким этот симптом становится у пациентов старше 7 лет. В локтевых суставах из-за недоразвития блока плечевой кости выявляется углубление в средней части эпифиза. В лучезапястном суставе отмечается неравномерное уплощение эпифиза луча с тенденцией к косоруконости. На рентгенограммах кистей и стоп отмечаются уплощение и деформация костей запястья и предплюсны. На рентгенограммах позвоночника в 100% случаев выявляются платиспондилы (более выражена в грудном отделе), неровные контуры замыкательных пластинок тел позвонков. Рентгенологическая картина артрита при СЭД характеризуется остеопорозом костей, образующих сустав, с постепенным исчезновением четкого контура суставных поверхностей костей и прогрессирующим сужением суставной щели.

Дифференциальная диагностика проводится с МЭД.

## ЛЕЧЕНИЕ

Учитывая прогрессивный характер течения заболевания, лечение детей с СЭД включает комплекс многоэтапных консервативных и хирургических пособий, направленных на профилактику и борьбу с деформирующим артрозом суставов и вторичными изменениями скелета.

Консервативное лечение включает осевую разгрузку суставов, занятия лечебной гимнастикой, массаж мышц конечностей и туловища, гидрокинезиотерапию, физио- и тепловые процедуры, в зимний период — курс УФО, медикаментозную общеукрепляющую терапию. Оно проводится курсами, ежеквартально. Не реже 1 раза в год рекомендуется санаторно-курортное лечение. При СЭД с преимущественным поражением позвоночника при выявлении раннего кифоза (в 4–5-летнем возрасте) показан комплекс вышеизложенных консервативных мероприятий на фоне режима с ограничением положения сидя.

В возрасте от 4 до 12 лет в целях декомпрессии тазобедренных суставов и борьбы с контрактурами выполняются операции на мягких тканях. Это классические тенолигаментотомии субспинальных и приводящих мышц с отсечением места прикрепления пояснично-подвздошной мышцы от малого вертела. Тем самым не только разгибается и отводится конечность, но и достигается декомпрессия сустава. К той же группе относятся капсулотомии, кожно-мышечные пластики, операция Ру–Фридланда–Волкова при вывихе надколенника и др. В возрасте от 13–16 лет выполняются костные оперативные вмешательства в сочетании с операциями на мягких тканях для борьбы со стойкими контрактурами и односторонними анкилозами. Это различные виды остеотомий и резекций, с помощью которых корригируются не устранимые с помощью мягкотканых операций деформации тазобедренного, коленного и голеностопного суставов с накостным интрамедуллярным или внеочаговым остеосинтезом. При вторичных сколиотических и кифотических деформациях позвоночника на фоне СЭД выполняются одно- или двухэтапные оперативные вмешательства в зависимости от угла деформации и ее ригидности. При анкилозах крупных суставов в порочном положении, а также артрозах III–IV степени со стойким болевым синдромом показано тотальное эндопротезирование, выполнение которого возможно только после наступления периода полового созревания и завершения ростовых скачков, то есть в возрасте 14–16 лет. При выборе типа эндопротеза предпочтение должно отдаваться бесцементным конструкциям, принимая во внимание необходимость в будущем реэндопротезирования. Эндопротезирование контралатерального сустава проводится через 1 год с момента первой операции.

**ПРОГНОЗ**

Прогноз при СЭД благоприятный для жизни, но пациент всю жизнь должен находиться под наблюдением ортопеда в специализированном травматолого-ортопедическом центре с возможностью этапного выполнения всех видов оперативных вмешательств, необходимых пациенту в разные периоды жизни. Особо важны рациональное трудоустройство больного и борьба с избыточной массой тела.

**74.14. ФИБРОЗНАЯ ДИСПЛАЗИЯ****ОПРЕДЕЛЕНИЕ**

ФД [лат (textus) fibrosus фиброзная ткань] (синонимы: фиброзная остеодисплазия, болезнь Брайцева–Лихтенштейна, болезнь Джеффи–Лихтенштейна) — заболевание, в основе которого лежит извращение остеогенеза на соединительнотканной стадии эмбрионального развития скелета, характеризуется частыми патологическими переломами и деформацией костей.

Первые упоминания ФД относятся к концу XIX в., когда это заболевание было описано в монографии Реклингхаузена (1891) и обозначалось термином «фиброзный остит». В 1927 г. В.Р. Брайцев подробно описал это заболевание под названием «фиброзная остеодистрофия». В 1938 г. L. Lichtenstein выделил данную аномалию костной ткани из группы фиброостеоцементодистрофий в отдельную нозологическую форму.

**Коды по МКБ-10**

Q78.1. Полиоссальная фиброзная дисплазия.

M85.0. Монооссальная форма фиброзной дисплазии.

**ЭТИОЛОГИЯ, ПАТОГЕНЕЗ**

Сущность ФД заключается в аномалии развития остеогенной мезенхимы в эмбриональном периоде (на соединительнотканной фазе остеогенеза) на более или менее обширной территории скелета при нормальном формировании всех остальных его отделов. Остеобластическая мезенхима утрачивает способность преобразовываться в хрящевую и костную ткань и трансформируется преимущественно в волокнистую субстанцию, которая не имеет характерной структуры и механической прочности, содержит примитивные костные структуры, включения хрящевого и остеοидного веществ.

**ЭПИДЕМИОЛОГИЯ**

ФД составляет около 5% всех доброкачественных поражений костей. Лица мужского и женского пола страдают от этого расстройства в равной степени, хотя множественный вариант, который связан с синдромом Олбрайта, чаще всего встречается у девочек. Тип наследования неизвестен, хотя высказывается предположение об аутосомно-доминантном типе наследования. Большинство случаев спорадические. Заболевание может быть связано с мутациями в гене *GNAS1*, локализованном в хромосоме 20q13.2.

**КЛАССИФИКАЦИЯ**

Различают несколько вариантов заболевания: моно- и полиоссальную формы, синдром Олбрайта и фиброзно-хрящевую дисплазию. В зависимости от характера поражения отдельных костей различают очаговую и диффузную формы.

**КЛИНИЧЕСКАЯ КАРТИНА И ДИАГНОСТИКА**

Появление первых признаков заболевания возможно в разном возрасте и во многом зависит от формы ФД. При полиоссальной форме, синдроме Олбрайта

и фиброзно-хрящевой дисплазии патологический процесс проявляется в раннем возрасте, быстро прогрессирует. При монооссальной форме первые симптомы отмечают в более старшем возрасте.

Для монооссальной формы характерны очаговые поражения кости. Она длительное время протекает бессимптомно. Часто первым признаком является возникновение патологического перелома. Ведущее место в диагностике монооссальной формы принадлежит рентгенологическому исследованию. На рентгенограммах определяются резкое утолщение пораженной кости, истончение и вздутие ее кортикального слоя. В начальной стадии патологического процесса структура кости гомогенна, напоминает матовое стекло. В дальнейшем наступает разрежение кости, которое придает ей неоднородность и в значительной степени снижает прочность кости. В результате создаются условия для патологического перелома. У части больных под влиянием нагрузки наступают микропереломы, что приводит к деформации пораженного сегмента.

Полиоссальная форма ФД отличается от монооссальной числом вовлеченных в патологический процесс костей. Наблюдаются поражения длинных трубчатых костей, костей таза и черепа. Ведущими признаками заболевания являются патологические переломы и деформации, влекущие за собой тяжелые функциональные нарушения. В основном деформируются нижние конечности, испытывающие наибольшую статическую нагрузку. Бедренные кости искривляются по типу пастушьей палки либо деформируются за счет резкого их утолщения. Для костей голени характерна выраженная саблевидная деформация в сочетании с их вальгусным отклонением.

В костях черепа преобладают изменения его мозгового отдела. Обычно отмечают сглаженность и выбухание лобных, теменных бугров и асимметрию лица по типу костного леонтиаза. Рентгенологическая картина полиоссальной формы ФД аналогична монооссальной форме, однако характер распространения патологического очага чаще бывает диффузным.

Синдром Олбрайта — сочетание описанных нарушений скелета с характерными зонами пигментации кожи, напоминающей кофе с молоком, и преждевременным половым созреванием. В тех случаях, когда одно из внескелетных нарушений отсутствует, принято говорить о неполном синдроме Олбрайта. Очаги своеобразной пигментации кожи локализуются в основном на спине и в ягодичной области. Нарушения функций эндокринной системы (надпочечниковая недостаточность, тиреотоксикоз и др.) связывают с разрастанием патологической ткани в области основания черепа и изменением функции гипофиза. Обычно поражение костной ткани у этих больных носит более распространенный характер, чем при полиоссальной форме без внескелетных признаков.

Фиброзно-хрящевая дисплазия характеризуется более частыми патологическими переломами, резким увеличением пораженных костей в объеме и значительными деформациями длинных трубчатых костей. Среди рентгенологических признаков, кроме уже описанных, отмечается пятнисто-крапчатое строение патологического очага в результате разрастания участков хрящевой ткани.

При полиоссальной форме ФД при биохимических исследованиях выявляют скрытую недостаточность функции коркового вещества надпочечников. Экскреция оксипролина повышена.

Дифференциальную диагностику ФД следует проводить с остеофиброзной дисплазией, кистами костей и метафизарным фиброзным дефектом кости.

## ЛЕЧЕНИЕ

Лечение пациентов с ФД должны проводить в специализированных стационарах травматолого-ортопедического профиля, имеющих в своем распоряжении достаточ-



ное количество пластического материала (аллотрансплантатов), врачи, владеющие всеми методиками костной пластики. При составлении плана ортопедической реабилитации детей с полиоссальной формой ФД в первую очередь следует проводить вмешательства на проксимальном отделе бедренной кости, на диафизе бедра, затем на костях голени, то есть на костях, которые чаще и больше вовлечены в патологический процесс и где выше вероятность деформации и патологического перелома. Операции на костях таза показаны в случаях поражения тела подвздошной кости, при угрозе или развитии деформаций. Операции на костях верхних конечностей, как правило, выполняются при угрозе патологического перелома.

Патологический перелом осложняет течение заболевания, но в остром периоде перелома операция нецелесообразна. Показаны репозиция, сращение, которое обычно наступает в сроки, превышающие таковые при травматическом переломе на 50%. В таком случае операция менее травматична, кровопотеря не так массивна. По своему характеру оперативные вмешательства при ФД подразделяются на паллиативные и радикальные.

Паллиативные операции, при которых патологическая ткань не может быть удалена полностью, рассматриваются как вынужденные, так как тяжесть основного процесса и сопутствующие эндокринные расстройства не позволяют провести вмешательство в полном объеме. Выполняются частичные краевые резекции пораженного сегмента, корригирующие остеотомии, интрамедуллярная фиксация кортикальными аллотрансплантатами. Целью данных операций является восстановление анатомической формы и по возможности опорной функции конечности.

Диапазон радикальных операций при ФД довольно широк. При монооссальной форме ФД и ограниченных диффузных поражениях без выраженных деформаций сегмента, а также при поражениях костей верхних конечностей у пациентов с полиоссальной формой ФД выполняются краевые резекции костей с коррекцией деформаций и пластикой дефектов аллотрансплантатами. При обширных, диффузных поражениях, повлекших тяжелые деформации сегментов у пациентов с полиоссальной формой ФД, проводятся обширные краевые резекции с коррекцией деформаций и аллопластикой в сочетании с накостным металлостеосинтезом. Особенностью оперативных вмешательств при ФД является обильная кровопотеря — 1000–2000 мл и даже более, обусловленная повышенной васкуляризацией патологических очагов. Именно поэтому при оперативных вмешательствах необходимо использовать методы предоперационного забора крови и интраоперационной реинфузии с последующим ее переливанием.

Новым этапом в лечении ФД можно считать применение бисфосфонатов. Терапия бисфосфонатами может улучшить функцию, уменьшить боль и риск перелома у пациентов с ФД. Однако как самостоятельный вид лечения пациентов с ФД терапия бисфосфонатами малоэффективна, она должна применяться только в сочетании с оперативным лечением.

## ПРОГНОЗ

Оперированные больные ФД требуют постоянного динамического наблюдения у врача-ортопеда из-за склонности заболевания к частому рецидивированию. В случае появления новых диспластических очагов лизиса трансплантатов, угрозы патологического перелома они подлежат повторному оперативному лечению. Исходы лечения ФД благоприятны при монооссальной форме. При полиоссальной форме с диффузным поражением костей существует постоянная угроза патологического перелома. При распространенных поражениях костей в сочетании с эндокринными нарушениями дети становятся инвалидами. Прогноз для жизни благоприятный, за исключением случаев с массивным поражением костей черепа, в первую очередь его основания, эндокринными и неврологическими расстройствами.

## 74.15. ЭКЗОСТОЗНАЯ ХОНДРОДИСПЛАЗИЯ

### ОПРЕДЕЛЕНИЕ

Экзостозная хондродисплазия — часто встречающийся порок развития эпифизарного хряща, характеризующийся наличием костно-хрящевых образований в метафизарных отделах кости.

Впервые костно-хрящевые экзостозы описал в 1837 г. Купер.

#### Код по МКБ-10

Q78.6. Экзостозная хондродисплазия (множественные врожденные экзостозы).

### ЭТИОЛОГИЯ, ПАТОГЕНЕЗ

Сущность экзостозной хондродисплазии заключается в извращении направления процессов роста в области эпифизарных зон и зон роста апофизов. При нарушенном хондрогенезе хрящевые клетки эпифизарной ростковой зоны продуцируют костное вещество не только по оси трубчатой кости, но и дают боковые «выбросы» хрящевой ткани. Из них образуются костно-хрящевые экзостозы.

### ЭПИДЕМИОЛОГИЯ

Популяционная частота — 27,4–43,0% всех случаев опухолей, опухолеподобных и диспластических заболеваний скелета в детском возрасте. Является одним из наиболее часто встречающихся заболеваний опорно-двигательного аппарата. Тип наследования — аутосомно-доминантный с полной пенетрантностью. Заболевание вызвано мутацией гена, кодирующего экзостозин-1, картированного в 8q24.1-q24.13.

### КЛИНИЧЕСКАЯ КАРТИНА И ДИАГНОСТИКА

Сроки манифестации заболевания, формирования деформаций, развитие осложнений в основном приходятся на периоды наиболее активного роста скелета (5–7 лет и пубертатный возраст). Деформация скелета чаще приходится на отделы скелета, обладающие наибольшей потенцией роста: дистальную треть бедра, проксимальную треть большеберцовой кости, дистальную треть большеберцовой кости, проксимальную треть плечевой кости. При рентгенологическом исследовании отделов скелета, где при осмотре нет деформации, всегда выявляется поражение костей экзостозами. Самый ранний рентгенологический симптом экзостозной хондродисплазии — локальное выбухание кортикального слоя вблизи физиса. Этот симптом определяется у самых маленьких детей, даже когда первые клинические симптомы (костные выступы на ребрах и др.) отсутствуют. Поражаются все кости скелета, проходящие через хрящевую стадию развития. Экзостозы вначале всегда локализуются вблизи зоны роста. В дальнейшем, по мере роста скелета, они смещаются в сторону диафиза. Все экзостозы исходят из кости на узкой (узкобазальные) либо на широкой (широкобазальные) ножке. Эволюция экзостозов у детей зависит от темпов роста их хрящевого покрова и костеобразования в ней. В зависимости от этого различают следующие варианты эволюции отдельных экзостозов.

Экзостозы с нормальной активностью роста характеризуются сбалансированностью роста хрящевого покрова с ростом пораженной кости, равномерным костеобразованием. Они часто исходят из кости на узком основании. Рентгенологически для этих экзостозов характерны губчатая структура, сравнительно небольшие размеры, ровные контуры и четкие границы. Кортикальный слой экзостоза является как бы продолжением такового пораженной кости. Эти экзостозы после завершения роста скелета полностью прекращают свой рост и никогда не достигают больших размеров.

Экзостозы с повышенной активностью роста и признаками равномерного костеобразования за короткое время приводят к формированию деформаций и осложнений. Для них характерны бурный рост хрящевого покрова и равномерная ее оссификация. На рентгенограмме они имеют также ровные контуры и четкие границы, в большинстве случаев широкое основание. Их структура губчатая, гомотенная, но отличается от экзостозов предыдущей группы более крупнопетлистым рисунком. Эти экзостозы после завершения роста скелета также превращаются в костные экзостозы. В процессе роста они достигают больших размеров, вызывая деформацию костей и осложнения (сдавление сосудов, нервов и других анатомических образований).

Экзостозы, трансформировавшиеся во вторичную хондрому, отличаются бурным клиническим течением. Деформация пораженного отдела скелета за короткое время достигает максимальной выраженности. В ряде случаев отмечается изменение сосудистого рисунка кожи, что симулирует трансформацию экзостоза во вторичную хондросаркому. Весьма информативным симптомом трансформации экзостоза во вторичную хондрому является резкое несоответствие его клинических и рентгенологических размеров, свидетельствующее о бурном росте хрящевого покрова. Рентгенологические контуры экзостоза при его трансформации во вторичную хондрому приобретают крупноволнистый характер, структура образования становится неравномерной, что обусловлено наличием множественных крапчатых и пятнистых включений на фоне отдельных утолщенных, редко расположенных трабекул и небольших участков просветлений. Трансформация экзостоза у детей во вторичную хондрому всегда протекает очень бурно и напоминает течение злокачественной опухоли.

Механизм формирования деформации костей при экзостозной хондродисплазии различен. В непарных костях в основном развиваются деформации, обусловленные ростом самого экзостоза. Очень редко из-за неравномерного роста ростковой зоны развиваются вторичные деформации в виде искривления или укорочения сегмента. В парных костях, кроме деформации такого рода, возникают еще вторичные деформации, обусловленные давлением экзостоза на зону роста соседней кости и самой соседней кости.

## ЛЕЧЕНИЕ

При хирургическом лечении особое внимание должно уделяться профилактическим методам оперативных вмешательств с этапным их выполнением. Показания к оперативному лечению подразделяются на абсолютные и относительные.

**Абсолютными показаниями** к хирургическим вмешательствам являются имеющиеся вторичные деформации сегментов, нарушения функций смежных суставов (подвывихи и вывихи, контрактуры), быстропролиферирующие экзостозы независимо от возраста и факта связи с зоной роста, трансформация их в хондросаркому, признаки сдавления экзостозами сосудистых и нервных стволов, проявляющиеся как в клинической картине заболевания, так и субклинические, выявленные дополнительными методами исследования, перелом ножки экзостоза.

**Относительными показаниями** являются тенденция к развитию вторичных деформаций, умеренные нарушения функций смежных суставов, косметические дефекты, болевой синдром, рост экзостозов в проекции сосудисто-нервного пучка, множественность поражения одной кости.

Краевая резекция кости с экзостозом является основным или одним из основных методов при лечении больных экзостозной хондродисплазией, у которых отсутствуют вторичные деформации и другие нарушения. Резекция экзостозов с пластикой дефекта трансплантатами применяется в случаях, когда после удаления патологической ткани в кости остаются дефекты значительных размеров, требую-

щие заполнения. **Корректирующие остеотомии с резекцией экзостозов** применяются для устранения вторичных деформаций в сегментах верхних и нижних конечностей преимущественно с парными костями и также являются одним из основных методов хирургического лечения реконструктивно-восстановительного характера. Костные фрагменты в положении коррекции фиксируются различными металлоконструкциями. Сегментарная резекция кости с экзостозом выполняется при наличии муфтообразного экзостоза в проксимальном отделе малоберцовой кости, при угрозе возникновения невропатии малоберцового нерва у детей старше 12 лет, а также ребер с преимущественным распространением экзостозов в сторону грудной полости. Наиболее оптимальный срок оперативных вмешательств при экзостозной хондродисплазии — промежуток от начала активного роста экзостоза до развития деформаций и осложнений.

### **ПРОГНОЗ**

С прекращением роста скелета прекращается и рост экзостозов, но следует учесть, что примерно у 6–13% больных рост экзостозов продолжается, и все такие случаи должны рассматриваться как признаки трансформации экзостозов во вторичную хондросаркому.

## Раздел X

# **ПОРОКИ РАЗВИТИЯ СОСУДОВ И ДОБРОКАЧЕСТВЕННЫЕ ОПУХОЛИ**

# Глава 75

## Пороки развития кровеносных сосудов, общие понятия

*Ю.А. Поляев, Р.В. Гарбузов*

Пороки развития сосудов возникают из эмбриональных капилляров, вен, артерий, артериовенозных коммуникаций, обуславливающих в детском и молодом возрасте характерные функционально-морфологические изменения регионарного кровообращения. Ангиодисплазии развиваются на ранних фазах формирования сосудистой системы эмбриона в период от 4 до 8 нед внутриутробного периода.

### **ЭПИДЕМИОЛОГИЯ**

Заболеваемость такими пороками колеблется от 1 на 50 000 до 1 на 5 000 000 новорожденных.

### **ЭТИОЛОГИЯ**

В течение второй половины прошлого столетия появились новые технологии, которые привели к лучшему пониманию сложной природы врожденных сосудистых аномалий. Неправильная концепция происхождения врожденных сосудистых аномалий в течение многих десятилетий привела к путанице в терминологии, классификации и лечении этой патологии. Например, термином «гемангиома» могли называть совершенно различные заболевания, что приводило к несвоевременному и неправильному лечению. Диагноз при врожденных сосудистых аномалиях ставился исключительно на основе клинической оценки. В 1988 г. в Гамбурге был принят новый консенсус среди специалистов, что привело к дальнейшему бурному развитию этого направления медицины. В 1996 г. Международное общество по изучению сосудистых аномалий (ISSVA) рассмотрело классификацию, созданную Mulliken и Glowacki. Основу этой классификации составляет разделение пороков развития сосудов и сосудистых опухолей по их клиническому, биологическому, рентгенологическому, гистологическому и гистохимическому признакам. Классификация была обновлена в 2014 г., когда были обнаружены новые генетические характеристики. Основными методами лечения сосудистых мальформаций на сегодняшний момент являются их хирургическое удаление, склерооблитерация, лечение лазером,

эмболизация и другие методы в зависимости от вида аномалии. Для пациентов со сложными сосудистыми аномалиями с неудовлетворительным результатом или с невозможностью использования традиционных методов лечения в последние годы стали с успехом применяться ингибиторы mTOR. Этот белок является центральным регуляторным белком в сложной биохимической цепочке обуславливающих рост и пролиферацию клеток, регулирует также ангиогенез и лимфангиогенез. Белок mTOR представляет собой серин-треонинкиназу, регулируемую фосфоинозитид-3-киназой (PI3K) и протеинкиназой. Самым известным ингибитором mTOR является рапамицин<sup>®</sup> (сиролимус). На данный момент проводятся активные исследования этого препарата в клинической практике у пациентов с врожденными сосудистыми аномалиями с очень хорошими результатами лечения.

## КЛАССИФИКАЦИЯ

Сосудистые аномалии — это обширная группа врожденных заболеваний, связанных с нарушением развития сосудистого русла и имеющих широкий спектр поражений. Терминология, используемая сегодня для описания и классификации сосудистых аномалий, является ключом к их диагностике и лечению. Классификация, созданная ISSVA, в настоящее время является наиболее широко признанной среди специалистов, занимающихся этой проблематикой. В этой классификации выделены два основных раздела — это вазопролиферативные, или сосудистые, новообразования и пороки развития сосудов, или сосудистые мальформации.

Сосудистые опухоли являются настоящими новообразованиями с патологической пролиферацией клеток. Это опухоли, которые демонстрируют быстрый постнатальный рост и медленную регрессию в позднем детстве. Они могут быть доброкачественными и злокачественными, также имеются промежуточные, локально агрессивные формы.

Отдельно выделены пороки развития сосудистого русла — сосудистые мальформации. Они характеризуются аномальным развитием сосудистого русла в стадии васкулогенеза у эмбриона с нарушением их ремоделирования и редукции первичной сосудистой сети. Многие пороки развития формируются в результате генетических мутаций, что приводит к их медленному патологическому росту в постнатальном периоде, но без выраженной клеточной пролиферации (что подтверждает низкий индекс клеточной пролиферации в сосудистых мальформациях). Они часто бывают клинически не выраженными при рождении, никогда не регрессируют и растут пропорционально росту ребенка. Классификация сосудистых аномалий была разработана на основании их общего эмбриогенеза. Считается, что пороки развития сосудов возникают в результате ошибок эмбриогенеза. В результате мутации возникают аномальные сигнальные процессы, которые контролируют апоптоз, созревание и рост сосудистых клеток. Эти ошибки приводят к сохранению клеток сосудистого русла с определенной степенью дифференцировки. Сосудистые мальформации были разделены между собой по гемодинамическому принципу. Существует четыре основные категории пороков развития сосудов, основанные на характеристиках их кровотока: медленный (капиллярный, венозный, лимфатический пороки) и быстрый [артериовенозные мальформации (АВМ)]. Могут отмечаться сочетания этих форм аномалий сосудов (табл. 75.1).

Таблица 75.1. Классификация сосудистых аномалий

Сосудистые аномалии				
сосудистые опухоли	сосудистые мальформации			
	простые	комбинированные	пороки развития крупных сосудов	ассоциированные с другими аномалиями
Доброкачественные. Локально агрессивные, или пограничные. Злокачественные	Капиллярные (К) GNAQ, STAMBP, PIK3CA, RASA1/ ERHВ4. Лимфатические (Л) PIK3CA. Венозные (В) ТЕК (PIE2)/PIK3CA. Артериовенозные (АВ) MAP2K1, RASA1/ERHВ4	Капиллярно-венозные. Капиллярно-лимфатические. Лимфовенозные. Капиллярно-лимфовенозные. Другие	Лимфатические. Венозные. Артериальные. Артериовенозные фистулы	Синдром Клиппеля–Треноне (К + В ± Л + увеличение конечности) PIK3CA. Синдром Паркса–Вебера (К + АВ + увеличение конечности) RASA1. Синдром Штурге–Вебера (К лица + мягкой и паутинных оболочек + аномалии глаз ± костная и/или мягкотканная гиперплазия) GNAQ. Синдром Сервелля–Мартеля (В конечностей + костные разрастания). Капиллярные мальформации конечностей с их врожденным, прогрессирующим увеличением GNA11. Синдром Маффуччи (В-веретеноклеточные гемангиомы + энхондромы) IDH1/IDH2. Макроцефалия + К PIK3CA. Микроцефалия + К STAMBP. CLOVES-синдром (Л + В + К ± АВ + липоматозные разрастания) PIK3CA. Синдром Протея (К + В и/или Л + асимметричный рост тела) AKT1. Синдром Банаяна–Райли–Рувалькаба (АВ + В + макроцефалия, липоматозные разрастания) PTEN. Синдром CLARO (К нижней губы + Л лица и шеи + асимметричный парциальный/регионарная гипертрофия) PIK3CA



# Глава 76

## Гемангиомы

*Р.А. Хагуров*

Гемангиома — самая распространенная доброкачественная сосудистая опухоль детского возраста. В первый год жизни их распространенность составляет 10–12% и 45,7% всех опухолей кожи и мягких тканей у детей. Гемангиома может располагаться на любом участке тела, однако преимущественная локализация (до 80–85%) — верхняя половина тела, включая голову, шею (65%) и конечности (15%). Значительно реже гемангиома встречается во внутренних органах — печени, легких, сердце, мозге или костях.

### **ЭТИОЛОГИЯ**

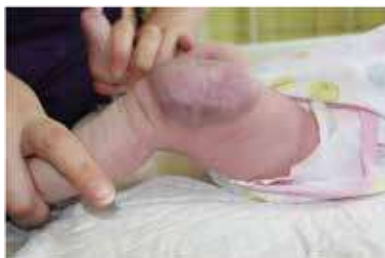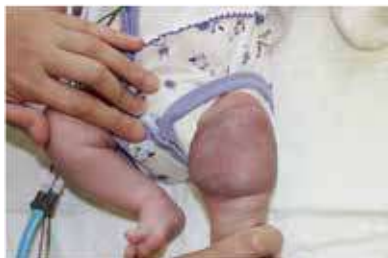Причина возникновения гемангиом до сих пор полностью не установлена. Известно, что возникновение гемангиом не связано с экологией и окружающей средой, с приемом лекарственных средств и алкоголя во время беременности, с курением или приемом наркотиков кем-либо из родителей. Есть предположение, что возраст беременной (более 35 лет), многоплодная беременность и предлежание плаценты могут быть факторами риска возникновения гемангиомы. В некоторых семьях гемангиомы встречались у членов семьи в течение нескольких поколений, и это, как предполагается, связано с аномалией гена. В настоящее время исследования сосредоточены на клетке-предшественнице гемангиомы, которая поможет понять происхождение гемангиом. Установлено, что гемангиомы чаще встречаются у девочек, недоношенных новорожденных и у младенцев с низкой массой тела (менее 1500 г).

### **КЛАССИФИКАЦИЯ**

Согласно международной классификации (ISSVA, 2018), различают следующие виды гемангиом: врожденную и инфантильную (младенческую).

### **76.1. ВРОЖДЕННАЯ ГЕМАНГИОМА**

Врожденная гемангиома — доброкачественная сосудистая опухоль, которая формируется и растет внутриутробно и не подвергается какой-либо форме послеродовой пролиферации (рис. 76.1).

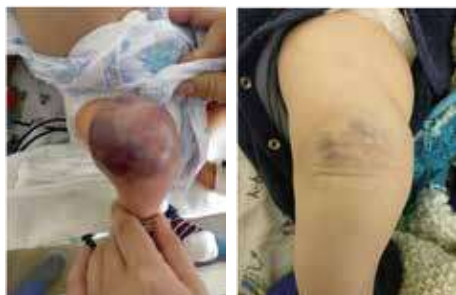

**Рис. 76.1.** Внешний вид новорожденного с врожденной гемангиомой левого бедра

### КЛАССИФИКАЦИЯ ВРОЖДЕННОЙ ГЕМАНГИОМЫ

Согласно международной классификации (ISSVA, 2018), врожденная гемангиома делится на следующие типы.

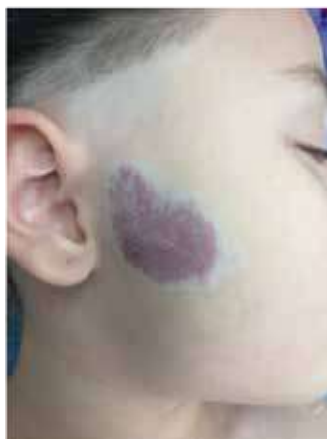- Быстроинволютирующую врожденную гемангиому (RICH). Гемангиома самостоятельно уменьшается в размере в течение первого года жизни и полностью исчезает за 18 мес. Однако могут оставаться остаточные проявления на коже (рис. 76.2).
- Неинволютирующую врожденную гемангиому (NICH). Гемангиома самостоятельно не уменьшается и не исчезает в течение жизни (рис. 76.3).
- Частично инволютирующую врожденную гемангиому (PICH). Гемангиома в первый год имеет склонность к регрессии, но большая часть опухоли самостоятельно не проходит.



а

б

**Рис. 76.2.** Клинический пример самостоятельной регрессии врожденной быстроинволютирующей гемангиомы в течение 1 года жизни: а — вид гемангиомы при рождении; б — тот же пациент в возрасте 1 года



**Рис. 76.3.** Внешний вид ребенка 10 лет с врожденной неинволютирующей гемангиомой правой щеки

### КЛИНИЧЕСКАЯ КАРТИНА

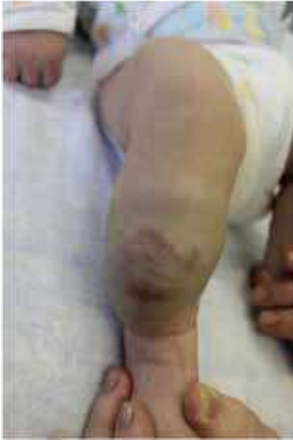Врожденная гемангиома чаще всего локализуется на коже головы, шеи, конечностей, но может возникнуть и на туловище, и в печени. Как правило, имеет круглую/овальную форму, но может быть плоской. Врожденная гемангиома имеет красновато-пурпурный или фиолетовый цвет с элементами телеангиоэктазий. Некоторые врожденные гемангиомы могут иметь усиленный венозный рисунок

в центре либо вокруг опухоли. Размеры варьируют от 1 до 15 см. При пальпации гемангиома твердая, на ощупь теплая (рис. 76.4).

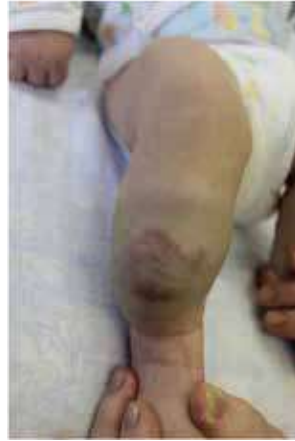### ОСЛОЖНЕНИЯ ВРОЖДЕННОЙ ГЕМАНГИОМЫ

Осложнения при врожденной гемангиоме встречаются нечасто, однако из-за больших размеров и локализации возможны следующие виды осложнений:

- возникновение язв (пролежней) (рис. 76.5);
- кровотечение;
- умеренная тромбоцитопения;
- хроническая сердечная недостаточность.



**Рис. 76.4.** Внешний вид новорожденного с врожденной гемангиомой правой голени



**Рис. 76.5.** Клинический пример врожденной гемангиомы у новорожденного с признаками изъязвления

### ДИАГНОСТИКА

Диагноз «врожденная гемангиома» ставится на основании анамнеза, физического осмотра и клинических данных. Дополнительные инструментальные и лабораторные методы исследования:

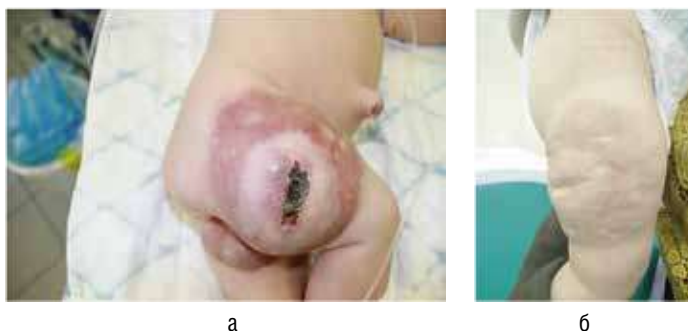- УЗИ с доплером;
- КТ или МСКТ;
- МРТ;
- иммуногистохимическое исследование;
- ангиография.

### ЛЕЧЕНИЕ

Решение о лечении врожденных гемангиом должно приниматься на индивидуальной основе. Основными критериями в лечении врожденных гемангиом являются размер, тип, локализация, а также наличие осложнений.

#### Наблюдение

В большинстве случаев лучше выбрать выжидательную тактику, особенно если опухоль не вызывает функциональных нарушений и нет диагностических возможностей в клинике правильно дифференцировать сосудистую опухоль. К тому же в большинстве случаев врожденная гемангиома самостоятельно регрессирует к полутора годам (рис. 76.6).



**Рис. 76.6.** Клинический пример самостоятельной регрессии врожденной гемангиомы правого бедра в течение 1,5 лет: а — вид гемангиомы в возрасте 1 мес; б — тот же пациент в возрасте 1,5 лет

### Медикаментозная терапия

Медикаментозная терапия в первую очередь направлена на лечение осложнений, связанных с врожденной гемангиомой (таких как язвы, кровотечение, сердечная недостаточность). Пероральные препараты ( $\beta$ -адреноблокаторы) и гели или мази, применяемые в лечении инфантильных гемангиом, не действуют на врожденную гемангиому.

### Хирургическое лечение

В большинстве случаев оперативное лечение применяется при врожденной неинволютирующей или частично инволютирующей гемангиоме у детей старше 1,5 лет. Однако операция может применяться в сложных случаях и в более раннем возрасте, когда имеются не купируемые другими методами осложнения (кровотечение, изъязвления, сердечная недостаточность). Также операция может потребоваться и после самостоятельной регрессии врожденной гемангиомы для улучшения косметического результата.


**Ангиография/суперселективная эмболизация** возможна в сочетании с хирургическим методом.

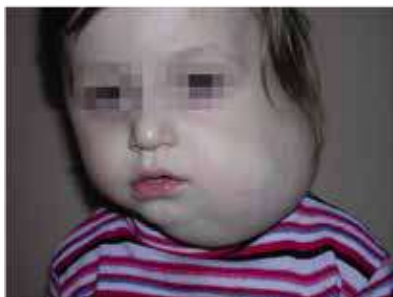## 76.2. ИНФАНТИЛЬНАЯ (МЛАДЕНЧЕСКАЯ) ГЕМАНГИОМА

Инфантильная (младенческая) гемангиома — самая распространенная доброкачественная сосудистая опухоль у детей. Инфантильная гемангиома встречается значительно чаще, чем врожденная. Инфантильная гемангиома может быть видна при рождении или не проявляться до первых нескольких недель или даже месяцев жизни. Отличительной особенностью инфантильной гемангиомы является тот факт, что она почти всегда имеет стадию роста (пролиферации), которая происходит после рождения в первые недели, месяцы жизни ребенка.

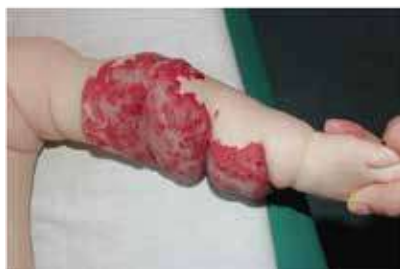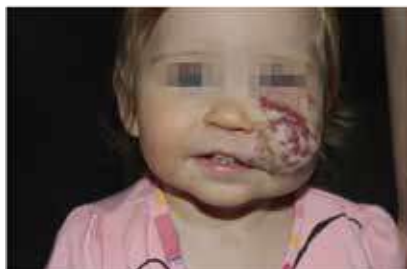### КЛАССИФИКАЦИЯ ИНФАНТИЛЬНОЙ ГЕМАНГИОМЫ

Инфантильная гемангиома делится:

- на капиллярную (поверхностную/кожную, располагающуюся на коже) (рис. 76.7, см );
- кавернозную (глубокую, располагающуюся под кожей) (рис. 76.8);
- комбинированную (имеет кожную и подкожную части) (рис. 76.9).



**Рис. 76.8.** Внешний вид детей с инфантильной (кавернозной) гемангиомой различной локализации



**Рис. 76.9.** Внешний вид детей с инфантильной (комбинированной) гемангиомой различной локализации

### КЛИНИЧЕСКАЯ КАРТИНА

Инфантильная гемангиома может располагаться на любом участке тела. Преимущественная локализация (до 85%) — волосистая часть головы, лицо и шея, 25% — на туловище и 15% — на конечностях. Реже инфантильная гемангиома может встречаться в печени, легких, мозге, костях.


Для инфантильной гемангиомы характерны следующие фазы развития:

- фаза пролиферации (роста) — проявляется с 3–4-й недели жизни и продолжается в среднем до 6–8 мес жизни ребенка;
- фаза остановки роста, продолжающаяся от 6 до 8 мес;
- фаза инволюции (регрессии), которая может длиться от 8 мес до 10–15 лет жизни.

Первые признаки инфантильной гемангиомы — наличие измененного, чаще всего возвышающегося над поверхностью участка кожи (папул) бледно-розового или ярко-красного цвета, бледнеющего при давлении на его край и по прекращении давления восстанавливающего цвет, форму и объем. Кавернозные (глубокие) гемангиомы могут имитировать синяк и иметь оттенок от серого до голубого или вообще не иметь никаких цветовых кожных изменений и проявляются только в виде припухлости. Клинически стадия регрессии проявляется в виде изменения цвета гемангиомы от ярко-красного до бледного. Этот процесс обычно начинается в центре гемангиомы. Со временем кавернозная часть гемангиомы замещается жировой или фиброзно-измененной подкожно-жировой клетчаткой.

### ОСЛОЖНЕНИЯ ИНФАНТИЛЬНОЙ ГЕМАНГИОМЫ

Наиболее частыми осложнениями гемангиом являются возникновение язв (пролежней) и кровотечение. Эти осложнения наблюдаются примерно в 15%

случаев от 1 до 3 мес жизни ребенка, но могут проявляться и у новорожденных. Изъязвления могут быть болезненными и привести к образованию рубцов, порой очень грубых и обезображивающих, также наличие язв может привести к инфекции и кровотечению (рис. 76.10, см. \*).

Кровотечение возникает вследствие травм или осложнений язв. Сильное кровотечение случается нечасто и редко опасно для жизни. Однако если в домашних условиях не удастся остановить кровотечение, требуется обязательная (экстренная) консультация у специалиста!

Гемангиомы в области шеи, трахеи могут вызывать серьезные дыхательные нарушения вследствие обструкции верхних дыхательных путей. А при локализации гемангиомы в области века могут появиться проблемы со зрением вследствие давления на сетчатку, роговицу или зрительный нерв.

## ДИАГНОСТИКА

Диагностика инфантильной гемангиомы, как правило, не вызывает больших затруднений. Наличие ярко-красного пятна, возвышающегося над кожей, бледнеющего при давлении на его край и по прекращении давления восстанавливающего цвет, форму и объем, свидетельствует о гемангиоме.

К дополнительным инструментальным и лабораторным методам исследования детей с гемангиомами относят:

- УЗИ с доплером;
- МСКТ\*;
- МРТ\*;
- ларингоскопию\*;
- иммуногистохимию\*;
- ангиографию\*.

## ЛЕЧЕНИЕ

Родители ребенка должны понимать, что внезапное появление гемангиомы в первые дни, недели жизни с последующим ее ростом — это естественный процесс. Простые, небольшие инфантильные гемангиомы, несложной анатомической локализации и не причиняющие функциональный вред, не требуют никакого лечения. Достаточно динамического, самостоятельного контроля за ними. Инфантильные гемангиомы сложной анатомической локализации (на лице, шеи, суставных поверхностях, в проекции молочных и грудных желез, а также на половых органах), несущие, помимо косметического, функциональный вред, с участками изъязвлений или кровотечений, требуют обязательного осмотра специалистом. Выбор метода лечения гемангиом должен быть тщательно выверенным и сугубо индивидуальным, полностью зависящим от локализации гемангиомы, фазы ее развития, наличия и угроз осложнений. Несмотря на то что большинство инфантильных гемангиом не требуют какого-либо лечения и способны к спонтанной инволюции, необходим постоянный контроль за их динамикой, особенно в стадии пролиферации. Не стоит забывать и о естественном желании родителей одномоментно, безболезненно избавиться от гемангиомы. Однако неправильно подобранный тот или иной метод лечения может не только не привести к желаемому результату, но и еще больше усугубить ситуацию и тем самым нанести непоправимый (как физический, так и психологический) вред ребенку.

Методы лечения.

1. Наблюдение.

\* Особенно актуальны эти исследования для выявления функциональных и анатомических нарушений при обширных, глубоких гемангиомах сложной локализации.

2. Медикаментозный. Лекарственная терапия используется для лечения инфантильных гемангиом сложной анатомической локализации в стадии пролиферации. Ее цель — замедлить рост и уменьшить площадь гемангиом, тем самым предотвратить риски осложнений. Препараты следующие.

- $\beta$ -Адреноблокаторы (неселективные, селективные).
- Преднизолон/метилпреднизолон — глюкокортикоиды (гормоны). Несмотря на то что в последнее время все реже используются, эффективны для купирования дыхательных нарушений вследствие прорастания гемангиомы в верхние дыхательные пути.
- Тимолол 0,1–0,5% гель/капли —  $\beta$ -адреноблокатор в виде геля/глазных капель. Способ лечения поверхностных (капиллярных) инфантильных гемангиом.
- Интерфероны (интерферон- $\alpha$ -2а, интерферон- $\alpha$ -2b). Интерфероны — ингибиторы ангиогенеза, применяются для лечения сложных инфантильных гемангиом.
- Сиrolimus (Рапамун<sup>®</sup>) — относится к специфической иммуносупрессивной терапии, применяемой при лечении обширных и гигантских гемангиом, гемангиоэндотелиом, угрожающих жизни пациента и не поддающихся другому виду лечения.
- Винкристин — относится к химиотерапии, также применяемой в лечении сложных, угрожающих жизни инфантильных гемангиом, которые не поддаются другим методам лечения.

3. Хирургический. Выполняется на разных стадиях развития гемангиомы и в тех случаях, когда возможно полное, одномоментное удаление гемангиомы.

4. Ангиография/суперселективная эмболизация. Выполняется в специализированных стационарах. Метод основан на эндоваскулярном закрытии артерий, питающих гемангиому.

5. Лазеротерапия. Используется при лечении поверхностных гемангиом.

6. Криодеструкция. Используется при лечении поверхностных гемангиом.

# Глава 77

## Лимфангиомы — лимфатические мальформации

*Р.А. Хагуров*

В настоящее время термин «лимфангиома» все больше отходит на задний план, и в международном медицинском сообществе (согласно международной классификации ISSVA, 2018) утвердилось понятие «лимфатическая мальформация».

Лимфатическая мальформация (лимфангиома) — доброкачественный сосудистый порок развития, образованный из деформированных, расширенных лимфатических сосудов, заполненных лимфой. Лимфатическая мальформация может располагаться на любом участке тела, однако преимущественная локализация — голова, шея, подмышечные впадины, паховая область. Чаще всего лимфатические мальформации поражают одну область, но могут быть диффузными или системными.

### **ЭТИОЛОГИЯ**

Лимфатические мальформации формируются внутриутробно. Хотя точная причина лимфатических мальформаций неизвестна, считается, что они вызваны ошибками в формировании и развитии лимфатических сосудов во время развития плода. Известно, что возникновение лимфатической мальформации не связано с экологией и окружающей средой, с приемом лекарственных средств — алкоголя во время беременности, с курением или приемом наркотиков кем-либо из родителей.

Большинство лимфатических мальформаций выявляются при рождении или в возрасте до 2 лет, но некоторые могут не проявляться до раннего или подросткового возраста. Растут лимфатические мальформации относительно медленно, чаще синхронно с ростом ребенка, но инфекции, травмы, кровотечения могут привести к резкому увеличению роста. Лимфатические мальформации могут быть как ограниченными (поражать одну область), так и диффузными, поражая при этом несколько частей тела и органов (кости, внутренние органы). Такое поражение называется лимфангиоматозом. Независимо от размера и локализации лимфатическая мальформация может вызывать функциональные нарушения и приводить к деформациям.



## КЛАССИФИКАЦИЯ

Лимфатические мальформации делятся:

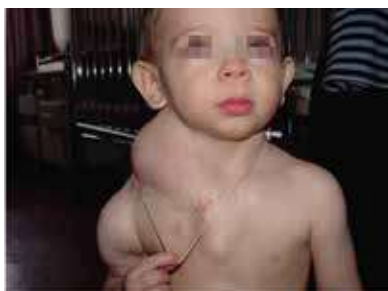- на макрокистозную/крупнокистозную;
- микрокистозную/мелкокистозную;
- смешанную (макро- и микрокистозную).

## КЛИНИЧЕСКАЯ КАРТИНА

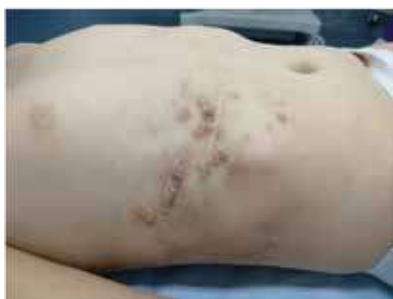*Макрокистозная/крупнокистозная лимфатическая мальформация* состоит из одной или нескольких кист (диаметром более 2 см). На ощупь, как правило, мягкоэластичная, безболезненная. Кожа над образованием обычно не изменена или имеет синюшный либо красный оттенок. Чаще всего локализуется в области шеи, но может возникать в подмышечной, паховой области, брюшной полости, грудной клетке и на конечностях. Макрокистозная лимфатическая мальформация внутриутробно может достигать больших размеров и потенциально создавать угрозу жизни не только ребенка, но и матери (рис. 77.1).

*Микрокистозная/мелкокистозная лимфатическая мальформация* представляет собой скопление маленьких пузырьков, наполненных лимфой. По цвету они варьируют от светлого, розового, но из-за кровотечения могут стать темно-красными или фиолетовыми. Располагаться могут на любом участке кожи или слизистой оболочки, но могут поражать кости и другие органы (рис. 77.2).

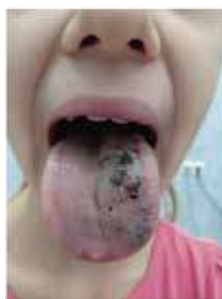*Смешанная лимфатическая мальформация* представляет собой комбинацию микро- и макрокистозной мальформации со всеми вышеперечисленными характеристиками и особенностями.



**Рис. 77.1.** Внешний вид ребенка с макрокистозной лимфатической мальформацией различной локализации



а



б

**Рис. 77.2.** Внешний вид детей с микрокистозной лимфатической мальформацией различной локализации: а — на грудной стенке; б — на языке

## Осложнения при лимфатической мальформации

Возможные осложнения связаны с локализацией и размером лимфатической мальформации, к ним относят:

- развитие инфекции;
- боль и появление отеков в зоне поражения;
- кровотечения;

**1132** ПОРОКИ РАЗВИТИЯ СОСУДОВ И ДОБРОКАЧЕСТВЕННЫЕ ОПУХОЛИ

- целлюлит;
- затруднение дыхания или асфиксию (при поражении полости рта, трахеи, средостения);
- хилоторакс, сердечную и легочную недостаточность (при поражении и лимфоре в плевральной полости);
- хилезный асцит (при поражении и лимфоре в брюшной полости);
- потерю белков (при поражении ЖКТ).

**ДИАГНОСТИКА**

Диагноз лимфангиомы ставится на основании анамнеза, физикального осмотра и дополнительных методов исследования: УЗИ, КТ, МРТ, гистологического исследования.

**ЛЕЧЕНИЕ**

Выбор метода лечения принимается на индивидуальной основе, с учетом не только размеров и локализации лимфатической мальформации, но и наличия угроз жизни и здоровью и осложнений. Лечение может потребовать скоординированных усилий большой команды специалистов (детских хирургов, ортопедов, нейрохирургов, педиатров, офтальмологов, ЛОР-врачей и т.д.) для систематического и всестороннего эффективного лечения ребенка. Лечение детей с лимфангиомой включает следующие методы.

1. Ношение компрессионного трикотажа.
2. Хирургическое удаление.
3. Склеротерапию. Это малоинвазивная процедура, при которой склерозант вводится непосредственно в лимфатическую мальформацию. Склеротерапия может потребовать нескольких сеансов, особенно при обширных пороках развития. Сочетается с другими методами лечения.
4. Лазеротерапию. Используется при поражении лимфатической мальформацией кожи или слизистых оболочек. Лазеротерапия может потребовать нескольких сеансов. Сочетается с другими методами лечения.
5. Радиочастотную абляцию.
6. Медикаментозную терапию. Специфическая иммуносупрессивная терапия с помощью сиролимуса (Рапамуна<sup>®</sup>).
7. Химиотерапию. Применяется в тяжелых случаях, при диффузном поражении.

# Глава 78

## Сосудистые мальформации

*Ю.А. Поляев, Р.В. Гарбузов*

### 78.1. КАПИЛЛЯРНЫЕ МАЛЬФОРМАЦИИ

#### **Код по МКБ-10**

Q27.8. Другие уточненные врожденные аномалии системы периферических сосудов.

Капиллярные дисплазии, или мальформации, — это порок развития капилляров в папиллярной дерме.

Обычно они проявляются в виде сосудистых элементов, макулярных или пятен, которые присутствуют при рождении и сохраняются на протяжении всей жизни. Капиллярные мальформации встречаются у 0,5% населения. Первоначально они назывались «винные пятна», но сегодня этот термин устарел. Большинство капиллярных мальформаций располагаются на лице и имеют склонность занимать сегментарные участки кожи в зоне иннервации тройничного нерва, особенно параорбитальной и верхнечелюстной областей. При расположении капиллярных мальформаций по средней линии следует исключить поражение центральной нервной системы (синдром Стерджа–Вебера). С течением времени пятна имеют тенденцию темнеть и утолщаться до формирования выраженной бугристой поверхности сине-фиолетового цвета и могут впоследствии приводить к деформациям лица, в том числе и костных структур.

#### **ДИАГНОСТИКА**

Специальной диагностики не требуется, но желательно провести МРТ при расположении капиллярных мальформаций на лице, для того чтобы исключить сочетанное поражение ЦНС.

#### **ЛЕЧЕНИЕ**

Лечение не хирургическое. Большинство методов лечения являются абляционными, обычно применяется импульсный лазер на красителе (580–595 нм). Лучшие результаты достигаются при совместном применении лазерных методик и топических форм блокаторов mTOR.

## 78.2. АРТЕРИОВЕНОЗНЫЕ МАЛЬФОРМАЦИИ

### Код по МКБ-10

Q27.3. Периферический артериовенозный порок развития.

АВМ представляют собой пороки развития сосудов, которые развиваются из первичной сосудистой сети, что приводит к аномальным соустьям между артериальной и венозной системами.

Этот тип сосудистых аномалий присутствует при рождении, но клинически проявляется, как правило, позднее. Клинически при пальпации области артериовенозной мальформации определяется пульсация с осязаемым систолическим дрожанием. Локализация может быть самой разной. Наибольшую угрозу представляют внутричерепные АВМ. Клинически АВМ могут проявляться после определенных провокационных стимулов, таких как травма или половое созревание.

Клинически разделяют четыре стадии развития АВМ:

I — стадия покоя;

II — стадия роста;

III — стадия выраженных клинических проявлений;

IV — стадия декомпенсации.

### ДИАГНОСТИКА

В диагностике, кроме клинической картины, наибольшую роль играют УЗИ и МРТ (КТ), которые выявляют высокоскоростной кровоток с низким периферическим сопротивлением и турбулентный кровоток в венах, также позволяют определить степень поражения. КТ может быть особенно ценна для исследования АВМ с поражением костей. Важным методом диагностики является трансартериальная ангиография, которая наиболее четко может идентифицировать особенности артериовенозных коммуникаций, что необходимо при планировании хирургических вмешательств.

### ЛЕЧЕНИЕ

Наилучшим методом является полное удаление АВМ, но зачастую это невозможно, а неполное удаление ведет к рецидиву и утрате функции. Склеротерапия и эмболизация остаются важными элементами в лечении АВМ, но количество рецидивов остается высоким. Нежелательным является лигирование питающих сосудов АВМ, так как это приводит к быстрому развитию коллатералей и усиливает васкуляризацию с последующим ухудшением течения заболевания и усложнением лечения. АВМ редко можно излечить радикально, следует сосредоточиться на борьбе с ее проявлениями, такими как ишемическая боль, рецидивирующие язвы, кровотечение или нарушение сердечной функции.

## 78.3. ВЕНОЗНЫЕ МАЛЬФОРМАЦИИ И ДРУГИЕ УТОЧНЕННЫЕ ВРОЖДЕННЫЕ АНОМАЛИИ СИСТЕМЫ ПЕРИФЕРИЧЕСКИХ СОСУДОВ

### Код по МКБ-10

Q27.8. Другие уточненные врожденные аномалии системы периферических сосудов.

Венозные мальформации (ВМ), как и другие сосудистые мальформации, выявляются при рождении. Это самые распространенные сосудистые мальформации, составляющие от 1 до 4% всех случаев сосудистых мальформаций.

Клинически проявляются как мягкотканые, легкосжимаемые образования синюшного цвета. Они чаще всего располагаются на лице, конечностях или туловище. ВМ состоят из вен и венул разного размера, выстланы одним слоем эндотелиальных клеток. ВМ в зависимости от положения пациента могут уменьшаться или увеличиваться (симптом позиционного наполнения). Растут пропорционально росту ребенка, но могут увеличиваться в размерах в период полового созревания или инфицирования. Особенностью ВМ является предрасположенность к внутрисосудистым тромбозам, после которых формируются флеболиты.

### **ДИАГНОСТИКА**

Обнаружение флеболитов в сосудистой мальформации является патогномичным симптомом ВМ. Их можно выявить на догоспитальном этапе при проведении обычного рентгенографического исследования. Но в диагностике ВМ первой линией является УЗИ с дуплексным сканированием образования, которое определяет наличие анехогенных образований с кровотоком венозного характера. При планировании хирургического лечения целесообразно использовать МРТ или КТ для уточнения локализации поражения. Также применяются прямые флебографические методы диагностики. Трансартериальная ангиография, как правило, малоинформативна, за исключением внутрочерепных ВМ. При распространенных ВМ целесообразно исследовать свертывающую систему крови для исключения вторичной коагулопатии, которая может существенно утяжелять течение ВМ, а по уровню D-димеров можно констатировать тяжесть течения коагулопатии.

### **ЛЕЧЕНИЕ**

Как правило, функциональные или эстетические нарушения являются поводом для хирургического лечения. Варианты лечения зависят как от расположения, так и от степени поражения. Используются различные методики хирургического лечения, этапное склерозирование абсолютным этанолом (следует использовать с осторожностью, так как это может повредить нервы, вызвать некроз кожи и системную токсичность). Также используются склерозанты: 3% натрия тетрадецилсульфат, полидоканол и блеомицин. Хирургическая резекция редко является выбором первой линии, но может рассматриваться в некоторых ситуациях, прежде всего таких, как перевязка эфферентных вен для улучшения результатов склеротерапии, удаление остаточной ВМ после склерозирования, удаление ВМ при неэффективной склеротерапии, косметические показания.



# Раздел XI

## **ОНКОЛОГИЯ**

# Глава 79

## Общие вопросы детской онкологии

*В.Г. Поляков*

Злокачественные опухоли детского возраста составляют только 2% всех злокачественных опухолей человека. Тем не менее как медицинская, так и социальная значимость их в структуре детской общей патологии крайне велика. Это связано с уровнем высокой смертности от онкологических заболеваний у детей среди прочих заболеваний во многих странах, в том числе и в России, смертность от злокачественных заболеваний составляет около 10%, занимает 2-е место после несчастных случаев (50%).

Заболеваемость злокачественными опухолями у детей составляет 13–15 на 100 000 детского населения в год (у взрослых — 300 на 100 000 населения в год). Тем не менее в России ежегодно выявляют около 6500 детей со злокачественными опухолями. Один из 450 детей на протяжении периода детства рискует заболеть злокачественным новообразованием (ЗНО).

У взрослых основными причинами заболеваемости являются факторы внешней среды, в то время как в детском возрасте опухоли, скорее, могут развиваться на фоне различных аномалий, пороков развития, определенных генетических поломок. Основная часть опухолей детского возраста имеет эмбриональное происхождение. Кроме того, различные заболевания вирусной этиологии и другие болезни, влияя на иммунную систему, могут быть пусковым моментом в развитии ЗНО. Для более глубокого понимания причин возникновения онкологических заболеваний у детей проводятся многочисленные эпидемиологические и лабораторные исследования. Изучается роль трансплацентарного blastomogenesis, роль некоторых вирусов, аномалий в репарации дезоксирибонуклеиновой кислоты, изучаются хромосомные мутации, развиваются молекулярные и цитогенетические методы исследования, проводятся скрининговые обследования для выявления детей с высокой вероятностью развития ЗНО. Для изучения влияния факторов внешней среды на возникновение ЗНО была проанализирована заболеваемость, возникающая после техногенных катастроф. Изучается роль ионизирующей радиации, ультрафиолетового излучения, пренатального использования рентгенологических исследований



во время беременности, которые, по мнению многих ученых, представляют собой высокую опасность в плане развития острых лейкозов или опухолей центральной нервной системы (ЦНС), а также рака щитовидной железы.

Существует множество химических соединений, которые попадают в организм ребенка трансплацентарно либо с молоком матери. К разряду таких препаратов относят диэтилстильбэстрол, дифенилгидантоин<sup>®</sup>, которые назначают женщинам во время беременности или для лечения эпилепсии. В результате приема этих препаратов могут развиваться различные пороки формирования тканей и на этом фоне — злокачественные опухоли. В частности, влияние дифенилгидантоина приводит к значительному увеличению риска возникновения нейрогенных заболеваний. Дочери, рожденные от матерей, которые получали диэтилстильбэстрол во время беременности, имеют повышенный риск возникновения дисплазии и рака шейки матки и влагалища.

К началу XXI в. детская онкология в состоянии обеспечить излечение 7 из 10 вновь выявленных больных, что связано, главным образом, с прогрессом химиотерапии (ХТ). Эффективность ХТ, в свою очередь, открывает широкие возможности для радикальных, в том числе реконструктивных, операций при раке у детей. Это возлагает на детского хирурга большую ответственность в деле ранней диагностики и выполнении хирургических этапов лечения злокачественных опухолей. Тем не менее сама противоопухолевая терапия во многих случаях приводит к развитию других опухолей, особенно если сочетается с лучевыми методами воздействия.

До сих пор остается спорным вопрос о роли вирусного канцерогенеза, что является актуальной проблемой для научных исследований в разных странах. С вирусами гепатитов В и С связывают высокий риск развития злокачественных опухолей печени. Доказана роль вируса Эпштейна–Барр в развитии лимфомы Беркитта, недифференцированного рака носоглотки, приобретенного иммунодефицита. Масштабные эпидемиологические исследования по изучению влияния вируса Эпштейна–Барр на развитие этих заболеваний были проведены в странах Центральной Африки, Юго-Восточной Азии и в арабских странах Северной Африки. Изучение географических различий и климатических условий проживания показывает очень интересные данные по частоте развития тех или иных злокачественных опухолей. Так, заболеваемость в Японии наиболее типичной в детском возрасте нефробластомой в 2 раза ниже, чем в Европе и Соединенных Штатах Америки. В Индии и Центральной Африке очень большой процент больных представлен лимфомами и опухолями ЦНС, в то время как лейкозы встречаются значительно реже.

Эти факты свидетельствуют о том, что имеются географические особенности, которые могут быть связаны с условиями внешней среды и этническими различиями. Эпидемиологические данные позволяют оценить частоту возникновения онкологических заболеваний у детей в различных возрастных, половых и этнических группах, зависимость от условий и места проживания, национальных традиций и многих других факторов. Все это направлено на разработку новых терапевтических подходов, используемых в детской онкологической практике.

## Особенности злокачественных опухолей у детей

Знания хирурга по детской онкологии должны базироваться на трех основных положениях.

- Дети подвержены злокачественным (раковым) опухолям.
- Злокачественные опухоли детского возраста принципиально излечимы.
- При нетипичной клинической картине известного заболевания наряду с другими нозологическими формами [например, такими как туберкулез,

сифилис, инфекция, вызываемая вирусом иммунодефицита человека (ВИЧ-инфекция)] следует исключать злокачественные опухоли.

Типичные злокачественные опухоли детского возраста имеют не эпителиальное, а мезенхимальное происхождение и носят название сарком.

Саркома — злокачественная опухоль, развивающаяся из клеточных элементов мезенхимы и их предшественников. Наличие незрелой мезенхимальной ткани во внутриутробном периоде развития делает детей подверженными этому типу злокачественных опухолей. Источниками опухолевого роста становятся производные мезенхимы — соединительные ткани всех типов: рыхлая волокнистая и плотная волокнистая соединительная ткань, костная, хрящевая, гладкомышечная и поперечно-полосатая мышечная ткань, нервная, кроветворная, жировая, фиброзная, синовиальная, лимфатическая, ткани кровеносных и лимфатических сосудов, система мононуклеарных фагоцитов.

Рак — злокачественная опухоль, развивающаяся из эпителиальной ткани.

В более общем смысле раком называют весь спектр злокачественных опухолей. Именно поэтому применение по отношению к саркомам детского возраста термина «рак» не считается ошибкой (в англоязычной литературе термин «рак у детей» общепотребителен). Этот термин предпочтителен в беседах с родителями заболевших детей как наиболее им понятный. В небольшом проценте случаев дети могут страдать и типично взрослыми истинными раками.

## ГЕНЕТИКА

С помощью молекулярно-генетических исследований были получены основные доказательства механизмов превращения нормальных клеток в опухолевые. Выявлено две группы генов, отвечающих за малигнизацию, мутация которых приводит к неконтролируемому делению клетки. Это протоонкогены (которые осуществляют контроль над клеточной пролиферацией, а в случае их мутации они становятся онкогенами) и гены-супрессоры, или антионкогены, участвующие в регуляции клеточного деления и кодирующие регуляторные белки. В результате их повреждения также возникает неконтрольное деление клетки. Злокачественная опухоль может быть наследственной и ненаследственной. Для наследственной опухоли характерны две мутации гена — одна — в половой, другая — в соматической клетке. Мутация в соматической клетке не приводит к наследственному раку. Классическим примером является ретинобластома, где наследственная форма составляет до 40% наблюдений. Изучается связь мутации гена *RB1* с развитием остеосаркомы, выявлена связь мутации антионкогена *P53* с синдромом Ли-Фраумени, который включает наследственную предрасположенность к развитию множественных злокачественных опухолей. Предполагается ассоциация гена *WT1* с развитием опухоли Вильмса (нефробластомы). Доказана связь семейного медуллярного рака щитовидной железы с мутацией гена *RET*. Более того, при выявлении этой мутации рекомендовано выполнять профилактическую тиреоидэктомию.

## СТАТИСТИКА

Важной задачей является создание объединенного регистра больных, их качественного статистического учета. К сожалению, в нашей стране эта часть научных изысканий находится не на высоком уровне. Не все детские опухоли (особенно это касается детей в возрасте до 1 года) вносятся в регистры, поэтому информация в них часто недостоверная. Об этом можно судить, сравнивая заболеваемость в России и в разных странах с хорошо налаженной системой учета детских опухолей. Так, по оценке наших статистических данных, ЗНО регистрируются ежегодно у 13 на 100 000 детского населения. В то же время зарубежные исследования приводят цифры 18–20, что свидетельствует о недоучете наших пациентов. Таким образом,

в России заболевает около 4000 детей в возрасте от 0 до 18 лет. При адекватном учете эта цифра должна будет составлять не менее 6000. Именно поэтому точная информация об истинной заболеваемости является крайне важной задачей для детских онкологов. К сожалению, не всегда удается получить достоверные сведения. Это связано с проблемами организации масштабных исследований, необъятностью территорий, невозможностью получения морфологических данных и информации о смерти пациентов, а также демографическими и этническими факторами, миграцией населения.

Структура детских опухолей представлена двумя большими группами: системными заболеваниями крови и солидными опухолями, имеющими свои особенности в разные возрастные периоды. Сольидные злокачественные опухоли у детей в большинстве случаев имеют мезенхимальную принадлежность (саркомы), в отличие от взрослых, где преобладают эпителиальные опухоли — раки. Саркомы отличаются агрессивным и быстрым ростом, высокой склонностью к регионарному и отдаленному метастазированию и рецидивированию в случае нерадикального лечения. В группе гемобластозов преобладают острые лейкозы, среди которых наиболее частым является острый лимфобластный лейкоз, реже развиваются ходжкинская и неходжкинская лимфомы. В целом гемобластозы составляют до 45% злокачественных заболеваний детского возраста. Остальные 55% заболеваний представлены солидными опухолями. Наиболее частой локализацией является головной и спинной мозг (опухоли ЦНС, 18–20%). Среди других локализаций преобладают: нейробластома (НБ), нефробластома, опухоли мягких тканей, остеогенные опухоли, реже — опухоли щитовидной и слюнных желез, глаза, герминогенные опухоли (ГО), опухоли печени и кожи.

Структура онкологической заболеваемости в детском возрасте.

### **Гемобластозы**

Лейкозы — 30%.

Лимфомы — 14%.

### **Сольидные опухоли**

Опухоли ЦНС — 20%.

Опухоли костей — 7%.

Нейрогенные — 6%.

Опухоли почек — 6%.

Опухоли мягких тканей — 6%.

Опухоли щитовидной железы — 2%.

Ретинобластома — 2%.

Герминогенные — 1%.

Опухоли печени — 1%.

Опухоли кожи — 1%.

Другие — 4%.

Почти у 40% детей злокачественные опухоли диагностируются в возрасте до 4 лет. В целом имеется небольшое преобладание опухолей у мальчиков. Однако встречаются некоторые заболевания, где такое преобладание весьма существенно, например, при медуллобластоме — в 1,7 раза, а при неходжкинской лимфоме такое соотношение составляет 2,8. Совершенствование системы учета и оказания медицинской помощи детям с онкологическими заболеваниями привело к значительному увеличению выживаемости. Такая тенденция прослеживается и в нашей стране. В 60-х гг. прошлого столетия, когда зарождалась детская онкология, удавалось излечить не более 20–25% детей. По мере развития науки, появления новых лекарственных препаратов, использования методов комбинированного

и комплексного лечения к настоящему времени ситуация изменилась коренным образом. Сейчас до 80% детей возвращаются к полноценной жизни, при этом существуют нозологические единицы, где выживаемость пациентов составляет более 92–95%. Остаются крайне сложными вопросы излечения детей с НБ, остеосаркомой, саркомами мягкими тканями, где успехи очевидны, но выживаемость пока еще не достигает удовлетворительного уровня.

Онкология детского возраста имеет несколько характерных отличий от взрослой онкологии.

- Отсутствие ярких клинических признаков. Характерные для детского возраста злокачественные опухоли чаще всего не имеют связи с просветом полых органов, поэтому у детей редки такие типичные для рака симптомы, как обтурация полого органа и патологические выделения. В сочетании с расположением злокачественных опухолей у детей в «глубинах» организма (средостение, забрюшинное пространство) это лишает клиническую картину злокачественной опухоли яркости и ведет к тому, что опухоль некоторое время протекает под маской другого заболевания. При этом нетипичность клинической картины заболевания-маски должна вызвать сомнения в диагнозе.
- Невыраженность синдрома малых признаков. В части случаев даже при опухоли IV стадии субъективное самочувствие ребенка может оставаться удовлетворительным, что затрудняет своевременную диагностику.
- Сочетание с врожденными пороками развития. Многие опухоли у детей закладываются в период эмбриогенеза. Часть нарушений периода эмбриогенеза реализуется в пороки развития. Наличие пороков развития обычно осложняет фон лечения ЗНО.
- Нарушение анатомо-топографических взаимоотношений и большие операции у маленьких детей. Быстрый рост опухолей детского возраста приводит к достижению ими к моменту диагностики больших размеров по отношению к размерам детского организма. Это приводит к необходимости выполнения объемных и травматичных операций у детей.
- Высокая чувствительность к химиолучевой терапии. Биологическая особенность сарком — высокая чувствительность к воздействию цитостатических агентов. Это обеспечивает курабельность злокачественных опухолей — сарком.

В зависимости от распространенности процесса устанавливают стадию опухоли. Единой системы стадирования для всех злокачественных опухолей не существует. Для каждой нозологии приняты свои критерии стадирования, они могут различаться в разных протоколах лечения даже одной и той же опухоли. Однако можно выделить общий принцип стадирования, который следует применять до этапа поступления ребенка в специализированное онкологическое отделение.

- I стадия — опухоль ограничена органом или тканью, где она возникла.
- II стадия — опухоль распространяется за пределы органа или ткани, где она возникла.
- III стадия — поражены метастазами регионарные лимфатические узлы; опухоль прорастает в окружающие органы, серозные полости анатомической зоны, где она возникла (есть выпот).
- IV стадия — наличие отдаленных метастазов.

В отличие от онкологии взрослого возраста, в детской онкологии стадия злокачественной опухоли не определяет напрямую прогноз. Это связано с большими возможностями химиолучевого лечения, в том числе и по отношению к IV стадии опухолей. По принципу курабельности/инкурабельности онкологических больных разделяют на клинические группы диспансерного учета.

- Клиническая группа 1a — пациенты с подозрением на злокачественную опухоль.

- Клиническая группа 1b — пациенты с предопухолевыми заболеваниями.
- Клиническая группа 2 — пациенты со злокачественными опухолями, подлежащие специальному лечению.
- Клиническая группа 2a — пациенты со злокачественными опухолями, подлежащие радикальному лечению.
- Клиническая группа 3 — пациенты с излеченными злокачественными опухолями, подлежащие диспансерному наблюдению.
- Клиническая группа 4 — инкурабельные больные, подлежащие симптоматическому лечению.

Для оценки исходов заболеваний приняты термины пятилетней общей и безрецидивной выживаемости (принято считать, что по истечении пятилетнего срока наблюдения риск прогрессирования опухоли — местного рецидивирования или появления метастазов — становится исчезающе-малым).

- Общая пятилетняя выживаемость — вероятность для больного прожить 5 лет.
- Безрецидивная пятилетняя выживаемость — вероятность для больного прожить 5 лет без рецидива и/или метастазов опухоли.

Эти показатели определяют математически по методу Kaplan–Meier. На практике выживаемость можно приближенно представить как процент излеченных детей, наблюдаемых живыми через определенные сроки.

## Канцерогенез и развитие злокачественных опухолей у детей

Согласованное функционирование всех клеток организма обеспечено многоуровневым генетическим, иммунологическим и нейрогуморальным контролем за каждой его клеткой. Важнейшие свойства — бесконтрольное деление и агрессивность по отношению к другим клеткам организма (образование токсических веществ, способность к разрушению базальных мембран и фасциальных структур, потенциал метастазирования) злокачественная клетка приобретает в процессе канцерогенеза, состоящем в выходе клеточной популяции из-под регуляторного контроля организма.

В норме в организме большая часть клеток находится в фазе покоя ( $G_0$ ) митотического цикла (рис. 79.1). Переход в цикл клеточного деления возможен только при воздействии внешнего по отношению к клетке химического агента — фактора роста. В настоящее время известно около 70 таких факторов: эпидермальный, тромбоцитарный, эритроцитарный и т.д. Факторы роста выделяют различные ткани организма, их обнаруживают в сыворотке крови и межтканевой жидкости.

Фактор роста взаимодействует с рецепторами клеточной мембраны, что приводит к активизации определенного протоонкогена, и клетка переходит из фазы покоя  $S$  в пресинтетическую фазу  $G_1$  клеточного цикла. Протоонкогены — нормальные гены, стимулирующие клеточное деление. Они осуществляют

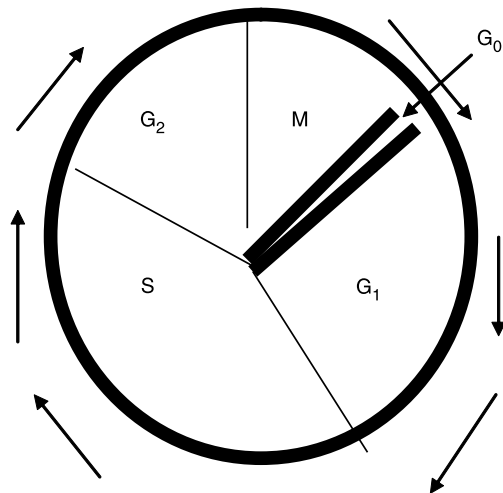


Рис. 79.1. Схема клеточного цикла

позитивный контроль над пролиферацией («разрешают» деление). Негативный контроль над пролиферацией («запрещают» деление) осуществляют антионкогены. Это также нормальные гены, приводящие к самоуничтожению клетки (апоптозу) в тех случаях, когда возникшие дефекты генетического аппарата не могут быть устранены системами внутриклеточной репарации.

В норме без воздействия фактора роста клетка не может вступить в цикл деления. В случае мутации некоторых протоонкогенов происходит их превращение в онкогены. Онкогены — патологические гены, дающие сигнал к делению клетки без активации фактором роста.

Мутации антионкогенов приводят к их выключению и, как следствие, бесконтрольному делению клетки. В настоящее время известно не менее 12 антионкогенов. Установлена роль антионкогена Rb в развитии ретинобластомы и остеогенной саркомы. Определена связь врожденной мутации антионкогена *p53* с семейным синдромом Ли–Фраумени (наследственная предрасположенность к злокачественным опухолям). Другие антионкогены, инактивация которых приводит к развитию новообразований: *APC* — связан с семейным аденоматозным полипозом толстой кишки и колоректальным раком, *WT1* — обнаруживают у детей с нефробластомой, *NF1* — характерен при нейрофиброматозе Реклингхаузена.

Начальное событие канцерогенеза — воздействие канцерогенного фактора. Традиционно выделяют три типа канцерогенов.

- Физические. К ним относят ионизирующее излучение, инсоляцию (ее связывают с риском рака кожи и меланомы), температурный фактор (перегрев яичка вследствие его неопущения связан с риском злокачественной опухоли).
- Химические. Большое количество химических веществ, образующихся при хозяйственной деятельности человека, канцерогенно (полициклические углеводороды, бензол, нитрозамины и др.).
- Биологические. Вирус Эпштейна–Барр связывают с риском рака носоглотки и лимфомы Беркитта, вирусы гепатитов В и С и токсин гриба *aspergillus flavus* — с раком печени.

Канцерогенез проходит последовательные стадии, такие как:

- инициация;
- промоция;
- клонирование бласттрансформированной клетки;
- дальнейшее развитие опухоли.

Воздействие канцерогена может нарушить структуру и функции аппарата деления клетки — вызвать мутацию. Мутация единичной клетки соответствует стадии инициации в канцерогенезе. Классический пример таких мутаций — Рh-хромосома (филадельфийская), почти всегда присутствующая у детей, страдающих хроническим миелолейкозом. Однако превращение нормальной клетки в злокачественную — не одномоментное событие, а результат накопления аномальных признаков, приобретаемых дочерними клетками во время цепи последующих делений. Процесс бласттрансформации (злокачественное перерождение клетки) постоянен; считают, что за сутки в организме человека может образовываться от 1000 до 100 000 мутировавших клеток. Часть из них трансформируется обратно в нормальные, однако их большую часть организм уничтожает как чужеродные с помощью особого вида иммунитета — противоопухолевого, служащего одним из механизмов контроля над клеточной пролиферацией.

Процессы увеличения количества атипичных клеток и нарастания степени атипичности идут одновременно. Передачу и накопление аномальных признаков в цепи делений дочерним клеткам называют стадией промоции. Следом за ней наступает стадия клонирования бласттрансформированной клетки, дающая начало следу-

ющей стадии — дальнейшему развитию опухоли, почти сразу приобретающей автономный характер роста.

Уже первая мутация приводит к дефектности клетки. Механизмы внутриклеточной репарации исправляют дефекты клеток. При невозможности этого наступает апоптоз — запрограммированная гибель клетки. В случае если механизм апоптоза не срабатывает, клетку уничтожает иммунная система. Таким образом, организм имеет многоуровневую систему защиты от развития новообразований.

Развитию злокачественной опухоли способствуют нарушения защитных механизмов организма. У детей большую роль играют наследственные аномалии и поломки генетического аппарата: обнаружены типичные хромосомные аномалии для ретинобластомы, саркомы Юинга (СЮ), рPNET, нейрогенных опухолей, нефробластомы. Неблагоприятный фактор с точки зрения развития злокачественных опухолей — нарушение нормального течения эмбриогенеза, при котором возникают отклонения в дифференцировке и эктопия клеток с их последующей малигнизацией.

Воздействие канцерогенных факторов на родителей может реализоваться в развитии злокачественных опухолей у детей. Это связано с канцерогенным повреждением половых клеток, проникновением канцерогенных веществ через плаценту. При возрасте матери старше 40 лет увеличивается частота спонтанных мутаций в яйцеклетке.

Темп роста опухоли напрямую зависит от времени удвоения злокачественной клетки, так как рак развивается практически по законам геометрической прогрессии. У детей встречаются молниеносные формы роста — в пределах нескольких месяцев от возникновения до первых клинических проявлений злокачественной опухоли.

Злокачественная опухоль имеет четкие отличия как от нормальной ткани организма, так и от доброкачественной опухоли (табл. 79.1).

**Таблица 79.1.** Отличия злокачественной опухоли

Нормальная ткань	Доброкачественная опухоль	Злокачественная опухоль
—	Тканевый атипизм при отсутствии клеточного	Тканевый и клеточный атипизм
Развивается согласно генетической программе, находится под контролем регуляторных систем организма	Контроль со стороны организма снижен	Контроль со стороны организма утрачен
Митотическая активность относительно низка	Митотическая активность повышена	В каждый момент времени в состоянии деления находится намного большее количество клеток, чем в норме
Масса ткани и количество клеток стабильны	Медленное нарастание массы опухоли и количества клеток	Возрастание массы опухоли и количества клеток в геометрической прогрессии
Не агрессивна по отношению к другим тканям	Распространяется внутри естественных фасциальных границ в своей области (ограничена капсулой)	Инвазивный рост и способность к деструкции окружающих тканей (ограничена псевдокапсулой)
Нормальная прочность межклеточных связей	Нет способности к метастазированию	Способность к отдаленному метастазированию
—	Нет способности к рецидивированию после радикального удаления	Способность к рецидивированию после радикального удаления

В основе инвазивного роста и метастазирования лежит способность злокачественной опухоли разрушать фасциальные футляры и базальные мембраны, а также снижение прочности межклеточных связей в опухоли. Выделяют три пути метастазирования:

- гематогенное;
- лимфогенное;
- имплантационное (метастазирование по протяжению — *per cotuentatem*).

При прорастании опухоли в кровеносные сосуды создаются предпосылки для гематогенного метастазирования. Инвазия опухоли в лимфатические сосуды приводит к лимфогенному метастазированию. Третий вид метастазирования — имплантационный, возникает при аппликации клеток, отделившихся от первичной опухоли, к окружающим органам и тканям с прорастанием в прилежащие органы, мышцы, кости и другие ткани. Имплантационному метастазированию способствует наличие опухолевого выпота в серозных полостях, в то же время злокачественный выпот может быть следствием прорастания в серозную полость как первичной опухоли, так и возникшего гематогенно или лимфогенно метастаза.

Существует четкое разделение на опухоли мезенхимального происхождения, типичные для детей (саркомы), и опухоли, типичные для старших возрастных групп (эпителиальный рак). Эпителиальные ткани и их производные выполняют барьерную, защитную и детоксикационную функции в организме, поэтому в наибольшей степени подвержены действию канцерогенов. Факт развития эпителиального рака преимущественно в старших возрастных группах объясняют наличием в эпителиальных тканях и их производных мощных защитных механизмов, препятствующих в них канцерогенезу. Это приводит к длительному латентному развитию эпителиального рака и его поздней манифестации.

Процесс канцерогенеза эпителиального рака, как правило, не успевает реализоваться в период детства. Это объясняет редкость (5%) этого вида злокачественных опухолей у детей. Типичные для детского возраста саркомы развиваются из производных эмбриональной мезенхимальной ткани. Мезенхима — совокупность рыхло расположенных, отростчатых, сетевидно связанных друг с другом клеток смешанного происхождения, заполняющих в первичной полости тела зародыша промежутки между более плотными зачатками органов и тканей. Клетки мезенхимы дают начало клеткам крови, костной, соединительной, поперечно-полосатой и гладкой мышечной ткани, что определяет комплекс типичных для детского возраста нозологий злокачественных опухолей. Развитию у детей неоплазий из мезенхимальной ткани способствует изначальная незрелость последней, а также наличие персистирующих и эктопированных ее участков.

Возникновение опухолей возможно как в период эмбриогенеза (нефробластома, нейрогенные и тератоидные опухоли, гепатобластома), так и в постнатальном периоде (саркомы мягких тканей и костей). К окончанию периода детства потенциал малигнизации со стороны персистирующих и эктопированных участков мезенхимы оказывается, как правило, исчерпанным, что объясняет относительную редкость (15%) опухолей мезенхимального происхождения у взрослых пациентов.

## **Общие принципы диагностики злокачественных опухолей у детей**

Злокачественные опухоли детского возраста чаще всего проявляются исподволь, не имея классических клинических признаков и маскируясь под различные заболевания. Часто опухоль развивается на фоне респираторно-вирусной инфек-



ции или других воспалительных процессов. Такое состояние может продолжаться довольно долго, в связи с чем длительное время ребенок получает неадекватную терапию. Кроме всего прочего, дети не могут объективно изложить свои жалобы; вялость, слабость, раздражение, снижение аппетита и массы тела часто принимают за проявление банальных инфекций, капризов и оценивают необъективно. Именно поэтому большое количество детей попадает для диагностики и лечения в специализированные учреждения в запущенной стадии заболевания. По данным статистического анализа, 70–75% детей поступают в отделение с III и IV стадией заболевания, когда имеется больших размеров опухоль, иногда занимающая 2–3 анатомические зоны и более, регионарные и отдаленные метастазы или их сочетание. Причинами такой запущенности являются: нетипичное течение заболевания, большое количество «масок», часто скрытая, малодоступная для визуализации локализация (забрюшинное пространство, средостение, околоносовые пазухи, основание черепа), низкая онкологическая настороженность, врачебные и морфологические ошибки, проблемы организации онкологической помощи детям, социальные проблемы наряду с агрессивным и быстрым прогрессированием онкологических заболеваний. Данные первичной диагностики имеют большое значение для последующей оценки изменений, которые наступают в результате проводимого лечения. При подозрении на злокачественную опухоль или при подтверждении этого диагноза спектр исследований должен быть максимальным как для обследования местного распространения опухоли, так и для поиска возможных регионарных и отделенных метастазов.

При злокачественных опухолях консервативная диагностика направлена на решение трех задач: оценку общего состояния организма, оценку характеристик первичной опухоли, поиск метастазов.

- Оценка общего состояния организма. Больной, которому предполагают лечение от злокачественной опухоли, должен получить максимально полное обследование. Оно необходимо для выявления преморбидных фоновых заболеваний и сопутствующей патологии, которые необходимо учесть в планировании лечения.
- Оценка характеристик первичной опухоли. Выделяют следующие симптомы злокачественной опухоли: наличие опухолевого образования, местные симптомы (нарушение функций органа, боль), интоксикация. В оценке местного статуса необходимы клинический осмотр и все необходимые методы визуализации: рентгенография, УЗИ, РКТ, магнитно-резонансная томография (МРТ), эндоскопия и т.д. Опухолевая интоксикация проявляется в виде астенизации, слабости, прогрессирующего снижения массы тела, анорексии, кожного зуда, лихорадки, электролитных нарушений, паранеопластических синдромов.
- Поиск метастазов и оценка их характеристик. В далеко зашедших случаях метастазы проявляют себя аналогично первичной опухоли (боль, интоксикация, обтурация полых органов и т.д.). На более ранних стадиях развития метастазы, как правило, можно выявить с помощью рентгенографии, РКТ, МРТ, УЗИ, радиоизотопного сканирования, исследования миелограммы и клинически.

Для диагностики злокачественных заболеваний большое значение имеют тщательно собранный анамнез, подробный и внимательный клинический осмотр, дополняемый данными лабораторных, физикальных и инструментальных методов исследования. К этим методам относятся следующие.

- Исследование крови (клинический и биохимический анализы, коагулограмма).
- Исследование уровня опухолевых маркеров. Очень важным является определение маркеров опухолевого роста, таких как  $\alpha$ -фетопротеин (АФП) и

$\beta$ -хорионический гонадотропин ( $\beta$ -ХГ), указывающих на возможность развития ГО и злокачественных опухолей печени. Исследование уровня нейронспецифической энolahзы (NSE) крайне важно при диагностике нейрогенных нейроэктодермальных опухолей и СЮ. Определение СА 19-9 выполняется при выявлении злокачественных опухолей печени, СА 125 (реже) — при выявлении рака яичников и эндометрия.

- Исследование мочи (общий анализ мочи, исследование уровня катехоламинов при подозрении на внеорганные нейрогенные опухоли и новообразования надпочечника).
- Молекулярно-биологическое, морфологическое, цитогенетическое, иммуногистохимическое исследование (ИГХ) крови либо опухолевой ткани, цитологическое исследование с применением метода проточной цитометрии. Ключевым моментом диагностики является морфологическое исследование. Предварительную принадлежность опухоли можно в ряде случаев определить по изучению цитограммы, полученной в результате проведенной тонкоигольной аспирационной биопсии. Тем не менее в большинстве случаев обязательным является выполнение гистологического исследования и ИГХ опухоли, позволяющих наметить наиболее эффективную тактику лечения. В связи с этим до начала терапии проводится биопсия первичной опухоли и/или ее метастазов. Только имея морфологическое заключение можно приступать к лечению пациента.
- Эндоскопические исследования для диагностики состояния верхних дыхательных путей, желудочно-кишечного тракта.
- Ультразвуковые методы исследования.
- Визуализирующие методы диагностики, которые используют в практике детской онкологии, могут быть инвазивными и неинвазивными. К инвазивному методу можно отнести ангиографическое исследование. Ценность ангиографического исследования состоит в возможности детального изучения сосудистой архитектоники изучаемого органа, путей кровоснабжения и оттока, что очень важно при планировании операций с возможной травмой и реконструкцией сосудов. До настоящего времени не утратили своей актуальности рентгенологические методы, необходимые для контроля за состоянием легких, костными изменениями. Большими возможностями и большей разрешающей способностью обладают компьютерная томография (КТ) и МРТ, которые позволяют получить изображение опухоли небольших размеров, рентгеннегативных опухолей, их синтопию. Исследование можно выполнять как в нативном варианте, так и с контрастированием. Безусловно, отрицательным моментом является высокая радиационная нагрузка при КТ-исследовании.
- Методы радионуклидной диагностики (сцинтиграфия с  $^{99m}\text{Tc}$ , цитратным комплексом  $^{67}\text{Ga}$ , радиоактивным  $^{131}\text{J}$ ,  $^{125}\text{J}$ ). Радиоизотопное исследование используется чаще всего при диагностике и дифференциальной диагностике НБ, поражении костей и мягких тканей.
- Позитронно-эмиссионная томография либо позитронно-эмиссионная томография/КТ с использованием различных радиофармпрепаратов (фторированной глюкозы, метионина, холина) используется как для диагностики первичной опухоли, так и для поиска метастазов, а также динамического наблюдения больных.

Совокупность диагностических методов, используемых в детской практике, сводится к принципу максимально возможного одномоментного обследования с учетом того, что большинство процедур проводится под общей анестезией,

исключающей боль, беспокойство и страх у ребенка перед манипуляциями. Все эти мероприятия направлены на оценку состояния ребенка, выявление и уточнение локализации, распространенности и синтопии первичной опухоли, а также на поиск возможных метастазов.

## Общие принципы лечения злокачественных опухолей у детей

Цель лечения ребенка от злокачественной опухоли — выздоровление, происходящее при эрадикации всех злокачественных клеток. В современной детской онкологии применяют высокотехнологичное комплексное лечение, заключающееся в сочетании хирургического, химиотерапевтического и лучевого воздействия.

Современное лечение злокачественных опухолей у детей осуществляют по специально разработанным программам (так называемым протоколам), при этом каждому методу воздействия (ХТ, хирургическая операция, лучевая терапия) соответствуют определенные цели и роль. Как правило, программу лечения строят на чередовании системных (ХТ) и местных [операция, лучевая терапия (ЛТ)] воздействий на опухоль.

По целям лечение разделяют на следующие виды.

- Радикальное, направленное на излечение больного.
- Паллиативное, направленное на временное и частичное облегчение состояния больного с применением хирургического, химиотерапевтического или лучевого воздействия. При паллиативном лечении дозы химиопрепаратов и ЛТ заведомо ниже лечебных, а оперативное вмешательство направлено на частичное удаление опухоли или восстановление нарушенных при ее росте функций организма.
- Симптоматическое, направленное на поддержание жизненно важных функций организма без использования средств онкологического арсенала (обезболивание, поддержание водно-электролитного баланса и др.).

## Хирургические операции у детей со злокачественными опухолями

В абсолютном большинстве случаев без хирургического удаления опухоли прогноз у ребенка, страдающего солидной злокачественной опухолью, фатален (исключение составляют ретинобластома и некоторые другие формы рака при условии проведения высокодозной ХТ). Вследствие этого при возможности удаления проводят хирургические операции как по поводу первичной опухоли, так и метастазов. В онкологической хирургии ведущий принцип — радикальность, то есть полное удаление опухоли в пределах здоровых тканей единым блоком вместе с псевдокапсулой и зоной реактивно измененных тканей, а также удаление пораженных метастазами регионарных лимфатических узлов.

Необходимое условие радикальности — проведение ревизии операционной раны и полости тела, в которой расположена опухоль, с исследованием органов и тканей, в которых возможно наличие метастазов опухоли. Это требование предопределяет проведение лапаротомии при опухолях забрюшинного пространства. Один из главных морфологических признаков радикальной операции — отсутствие микроскопических остатков опухоли по линии ее резекции.

Биологическая особенность злокачественных опухолей — способность к местному рецидивированию после радикальных операций. Источником местного рецидива становится не новый канцерогенез, а микроскопические остатки опухоли. Следует различать понятия местного рецидива и продолженного роста.

- Местный рецидив может возникнуть даже при тщательном соблюдении принципа радикальности — при наличии микроскопических остатков по линии резекции опухоли.
- Продолженный рост опухоли закономерно возникает при заведомом нарушении принципа радикальности, то есть когда в операционной ране остаются макроскопические остатки опухоли.

Принцип радикальности требует отказа от так называемых щадящих операций как от заведомо нерадикальных.

Наибольшую техническую сложность представляют собой операции у детей раннего возраста при опухолях, расположенных в интимной связи с магистральными сосудами, занимающих несколько анатомических зон. Перед хирургом возникает необходимость замещения целого блока тканей, включающего слизистую оболочку, мягкие ткани и костные элементы. При небольших дефектах возможно проведение пластики местными тканями или свободным кожным лоскутом. Операции, требующие закрытия дефектов, чаще всего выполняются в области головы и шеи: это резекция нижней и верхней челюсти, удаление опухоли крылонёбной и подвисочной ямок с пластикой дефекта перемещенным кожно-мышечным лоскутом, включающим кивательную, височную или большую грудную мышцу или замещение костного фрагмента аутотрансплантатом из малоберцовой кости на микрососудистых анастомозах. При этом необходимо учитывать физиологию ребенка, изменение пропорций и тканей в процессе его роста. Безусловно, хирургическое вмешательство с одномоментной восстановительной операцией способствует скорейшей реабилитации больных, в том числе психологической.

Трудным и до настоящего времени нерешенным остается вопрос об объеме хирургического вмешательства на щитовидной железе. В процессе научно-практических изысканий врачи-онкологи и эндокринологи не решили этот вопрос, и многие десятилетия имеют маргинальные направления. Около 30–40 лет назад во всем мире развивалось органосохраняющее лечение больных раком щитовидной железы с максимальным сохранением здоровых, нормально функционирующих тканей. В последующем периоде эти позиции были пересмотрены и заменены в пользу радикальных вмешательств на щитовидной железе (тиреоидэктомия) и фасциально-футлярных иссечений клетчатки и лимфатических узлов шеи, в том числе и профилактических. К настоящему времени наметилась четкая тенденция к возврату органосохраняющих операций, даже при медуллярном раке. Все эти разноречивые взгляды свидетельствуют о реальных трудностях в оценке морфологических вариантов рака и особенностях его течения. При этом следует руководствоваться тем, что в детском возрасте агрессивность этого вида рака существенно выше, чем у взрослых. Именно поэтому хирургическая тактика не должна повторять ту, которая применяется во взрослой практике. Объем хирургических вмешательств на щитовидной железе определяется не только величиной опухолевого узла, но и его расположением в щитовидной железе, прорастанием в капсулу щитовидной железы, мягкие ткани шеи, трахеи, пищевода, а также наличием регионарных и отдаленных метастазов. Минимальным объемом может быть не энуклеация узла или резекция доли, а гемитиреоидэктомия с резекцией перешейка. Кроме того, следует помнить, что даже небольшие опухолевые узлы в щитовидной железе могут сопровождаться развитием метастазов в пре- и паратрахеальной, а также преларингеальной клетчатке. Именно поэтому рекомендуется превентивное иссечение центральной клетчатки шеи даже при отсутствии макроскопически определяемых лимфатических узлов. Распространенные опухоли щитовидной железы (около 70%) сопровождаются развитием регионарных метастазов в лимфатических узлах, чаще всего вдоль сосудисто-нервного пучка шеи, бокового тре-

угольника шеи, в надключичных и лимфатических узлах переднего средостения. Кроме того, в 17–20% случаев встречается метастатическое поражение легких, редко — костей. В этих ситуациях выполняется тиреоидэктомия с фасциально-футлярным иссечением клетчатки шеи с одной или обеих сторон. Метастазы из легких не удаляют. Пациентов в дальнейшем направляют на лечение радиоактивным йодом и левотироксином в супрессивной дозе. При изначально нерадикально выполненных вмешательствах необходимо проводить тиреоидэктомию.

Среди опухолей слюнных желез преобладают доброкачественные образования. В подавляющем большинстве случаев поражаются большие слюнные железы — околоушная и поднижнечелюстная. Проблематичным является возникновение злокачественных опухолей слюнных желез. Среди злокачественных опухолей больших слюнных желез чаще встречается мукоэпидермоидный рак. В малых слюнных железах чаще диагностируется аденокарцинома. Учитывая крайне низкую чувствительность ЗНО слюнных желез к ХТ и ЛТ, залогом успеха (выздоровления) является проведение максимально ранней диагностики и радикального хирургического вмешательства. Отдельной проблемой представляется инфильтративный рост опухоли, вовлекающий в процесс ветви лицевого нерва. Именно поэтому операции зачастую сопровождаются не только транзиторными послеоперационными неврологическими осложнениями, связанными с травмированием и отеком ветвей лицевого нерва, но и пересечением некоторых его ветвей, инфильтрированных опухолью. При наличии технической возможности необходимо выполнять одномоментную пластику лицевого нерва, которая во многих случаях помогает избежать нарушения функции мимической мускулатуры и после реабилитации добиться хороших функциональных и косметических результатов. При наличии небольшой опухоли околоушной слюнной железы, расположенной на периферии, минимальным объемом операции является субтотальная резекция железы. При центральном расположении или массивной опухоли необходимо выполнение паротидэктомии, что бывает непросто, особенно при вовлечении в процесс ее глоточного отростка.

При опухолях торакоабдоминальной локализации хирургический метод прошел эволюцию от обширных, суперрадикальных вмешательств до органосохраняющего лечения. Это стало выполнимо не только за счет совершенствования хирургических методик, но и в большей степени благодаря активному развитию возможностей лекарственного лечения. Достижения в ХТ позволили многим ранее считавшихся неоперабельными больным перевести в курабельное состояние, добиться существенного сокращения опухоли и радикально ее удалить. Кроме того, развитие молекулярно-генетических исследований привело к изменению парадигмы хирургического лечения. Это относится прежде всего к НБ и нефробластоме: пересмотрены вопросы радикальности удаления, возможности и целесообразность выполнения резекции почки. Так, изменились стандарты хирургического лечения у больных НБ, когда при хорошем ответе на лекарственное лечение удается обойтись без удаления компонента опухоли из спинномозгового канала или проводить циторедукцию центрально расположенной опухоли, захватывающей чревной ствол, сосудистый пучок почки, брыжеечные сосуды, другие ветви аорты или саму аорту. В то же время при выполнении таких операций часто возникает необходимость использования микрососудистой техники.

Достаточно хорошо стандартизировано хирургическое лечение больных нефробластомой. Однако остается открытым вопрос о превентивной лимфодиссекции, также обсуждаются строгие показания к органосохраняющему лечению пациентов с моностеральной опухолью Вильмса. Что касается билатерального поражения, то тактика у таких больных должна быть избирательной и персонализирован-

ной в зависимости от клинической ситуации. Очень заманчивым представляется выполнение одномоментной операции с двух сторон, однако риск возникновения острой почечной недостаточности в раннем послеоперационном периоде чаще склоняет чашу весов в пользу двухэтапного, последовательного хирургического вмешательства.

Продолжает обсуждаться вопрос о расширенных операциях при опухолях печени. Это касается непосредственно резекции органа, но в большей степени целесообразности и необходимости иссечения регионарных лимфатических узлов в области гепатодуоденальной связки, вдоль чревного ствола и общей печеночной артерии. Этот вопрос до конца не ясен и остается дискуссионным, особенно в настоящее время, когда стали выполняться эндоскопические резекции печени, не предусматривающие регионарную лимфодиссекцию. Для радикальности вмешательства объемы резекции печени варьируют от сегментэктомии, би-, трисегментэктомии, левосторонней или правосторонней гемигепатэктомии до предельно допустимого резецируемого объема с оставлением двух сегментов с реконструкцией центральных сосудов. При планировании и проведении подобных операций необходимо быть готовым к выполнению трансплантации печени.

Сложными для хирургического вмешательства остаются опухоли заднего средостения, особенно с распространением в спинномозговой канал или выходом через верхнюю апертуру на шею. Такие операции требуют высокой квалификации хирургов и мультидисциплинарного подхода с привлечением к операции нейрохирурга и сосудистого хирурга. Порой хорошим решением является комбинирование открытой и эндоскопической хирургии.

Другой сложной задачей в практике детской онкологии остаются опухоли репродуктивной системы. Проведение хирургических вмешательств при гонадных и внегонадных новообразованиях во многом зависит от локализации, распространенности, биологической активности и ответа на предоперационную ХТ. Особые трудности вызывают рецидивы, которые часто возникают при несоблюдении классических онкологических канонов хирургического лечения пациентов с этими заболеваниями. Именно поэтому главная задача — радикальное хирургическое вмешательство с соблюдением тайминга лекарственного лечения.

С накоплением опыта открытых хирургических вмешательств и развитием эндоскопической техники стало возможным ее внедрение и для лечения пациентов со ЗНО. Развитие лекарственного лечения и использование его в неoadьювантном режиме привело к возможности осуществления органосохраняющих операций, в том числе лапароторакоскопических и трансназальных в полости носа и на основании черепа. Вместе с тем имеются существенные особенности, отличные от клинических проявлений при неопухолевым хирургической патологии, связанные с изменением топографо-анатомических ориентиров различных тканей и органов за счет объемных опухолевых процессов. Зачастую дети поступают в отделение онкологии исходно неоперабельными, что является основным показанием к проведению на первом этапе лекарственного и/или лучевого лечения. После сокращения опухоли удается избежать удаления или резекции расположенных рядом органов и сохранить их функцию, что, несомненно, положительно сказывается на последующих этапах лечения и реабилитации больных. Для выполнения органосохраняющих операций необходимо строго и тщательно оценивать возможности соблюдения условий абластики и достижения онкологического радикализма.

Большим разделом детской онкологии является хирургическое лечение пациентов с опухолями опорно-двигательного аппарата. Прежде всего это остеосаркомы и опухоли семейства СЮ, такие как примитивная нейроэктодермальная опухоль, опухоль Аскина. Реже встречаются хондросаркома, злокачественная фиброзная

гистиоцитомы (ЗФГ), фибросаркома и некоторые другие. Как и прочие ЗНО детского возраста, они обладают более агрессивным течением, чем у взрослых. Это касается как местного распространения, так и отдаленного метастазирования. В связи с этим большинство пациентов поступают для диагностики с высокой стадией заболевания. Из особенностей течения костных сарком необходимо отметить, что чаще заболевают дети в период препубертата и пубертатного возраста, когда отмечается интенсивный рост скелета. Возможные сопутствующие травмы повышают вероятность развития костной саркомы.

За время своего становления детская онкология пережила периоды только хирургического лечения пациентов с опухолями опорно-двигательного аппарата, причем лечение сводилось преимущественно к ампутации конечности. Вслед за ампутационными видами операций стала использоваться ротационная пластика, когда при опухолях дистального отдела бедренной кости голень разворачивали на 180°, а голеностопный сустав выполнял роль коленного. Однако в связи с малой эстетичностью эти операции вскоре утратили свою актуальность. Другие виды хирургического протезирования с использованием костно-суставного аллогraftа, комбинирования нераздвижных протезов с эпифизеодезом, артродеза с ауто- и аллогraftом сопровождалось большим количеством осложнений — переломами, несрастанием, инфицированием, потерей функции конечности. Чаще всего костные саркомы встречаются в дистальных отделах длинных трубчатых костей, поэтому необходимо планировать эндопротезирование и выбирать вид эндопротеза в зависимости от возраста ребенка, предполагаемого роста при наступлении скелетной зрелости. В связи с этим большое развитие получили технологии создания раздвижных эндопротезов различных конструкций. Вначале это были «инвазивные» раздвижные конструкции, требовавшие повторных хирургических вмешательств для их дистракций. Подобные повторные вмешательства приводили к частому инфицированию и в конечном счете к ампутации. В последние годы большую популярность приобрели «неинвазивные» раздвижные протезы, которые можно удлинять под воздействием магнитного поля. Это привело к значительному снижению инфекционных осложнений и более высокой функциональности. Такая коррекция длины конечности может осуществляться несколько раз в год в зависимости от степени диастаза. Кроме того, это существенно удлинило сроки реоперации, которые неизбежны при протезировании в детском возрасте с учетом продолжающегося роста и укорочения оперированной конечности, на которой удалены зоны роста. Возможность проведения органосохраняющих операций появилась с развитием лекарственного лечения. Использование предоперационной полихимиотерапии (ПХТ) позволяет добиться значительного сокращения костной опухоли, мягкотканного ее компонента, элиминации регионарных и отдаленных метастазов. В настоящее время оптимальным считается применение комбинированного лечения, включающего ПХТ и операцию при остеосаркомах, которые дополняются ЛТ при других костных и мягкотканых саркомах. В плане подготовки ребенка к ХТ, ЛТ и к оперативному пособию проводится весь спектр обследований, предусмотренный стандартами и строго контролируемый анестезиологом перед анестезиологическим пособием.

## Консервативное лечение

Консервативное противоопухолевое лечение — ХТ и ЛТ.

Эффекты ХТ и ЛТ основаны на цитостатическом воздействии на клетки, преимущественно обладающие высоким митотическим потенциалом. Вследствие

активной пролиферации клетки злокачественной опухоли оказываются подверженными воздействию цитостатических агентов.

Химиотерапия предусматривает системное воздействие на организм — под действием цитостатиков пропадают все клетки опухоли, включая скрытые метастазы. В то же время токсическому воздействию подвергаются здоровые органы и ткани. ЛТ как локальный метод воздействует только на те участки тела, где локализуются выявленные очаги опухоли, но при этом вне зоны воздействия остаются скрытые метастазы.

При ХТ наибольшее повреждение получают ткани с наивысшим митотическим потенциалом — эпителиальные и клетки костного мозга. Именно поэтому при большей части нозологических форм ХТ проводят курсами для обеспечения возможности восстановления поврежденных тканей во время интервалов между курсами лечения. Профилактике и лечению осложнений ХТ служит сопроводительная терапия. Сведения о типичных осложнениях ХТ и методах их лечения приведены в табл. 79.2.

**Таблица 79.2.** Осложнения химиотерапии и методы их профилактики и лечения

Вид осложнения	Методы профилактики и лечения
Аплазия кроветворения: <ul style="list-style-type: none"> <li>• анемия;</li> <li>• тромбоцитопения;</li> <li>• нейтропения</li> </ul>	Разные методы: <ul style="list-style-type: none"> <li>• заместительная терапия, эритропоэтин;</li> <li>• заместительная терапия;</li> <li>• гранулоцитарные (Г-КСФ) и гранулоцитарно-макрофагальные (ГМ-КСФ) факторы роста</li> </ul>
Инфекционные осложнения, в том числе фебрильная нейтропения	Антибактериальная, противовирусная и антигрибковая терапия
Кровотечения и кровоизлияния	Заместительная, гемостатическая и другая терапия
Токсическое поражение организма метаболитами химиопрепаратов и продуктами распада опухоли	Массивная инфузионная терапия и корректирующее лечение
Синдром центральной тошноты и рвоты	Антиэметики — блокаторы 5ТНЗ-рецепторов (серотониновых)
Заражение сывороточными гепатитами	Вакцинация детей перед началом лечения, соблюдение правил асептики при парентеральных процедурах, лечение вирусных гепатитов

При ЗНО у детей применяют в основном комбинированную ХТ, то есть используют различные химиотерапевтические агенты, специфичные для конкретной опухоли. Химиотерапия может использоваться в адъювантном режиме (то есть в дополнение к хирургическому лечению или ЛТ для лечения резидуальной опухоли и субклинических метастазов) и в неoadъювантном режиме (проведение ХТ перед этапом радикальной операции). Цель неoadъювантной ХТ — сокращение опухоли в размерах, отграничение ее от окружающих тканей, снижение потенциала опухолевых клеток к рецидивному росту из микроскопических остатков, воздействие на субклинические метастазы. Благодаря использованию неoadъювантной ХТ стало возможным проведение органосохраняющих операций.

Методом лечения некоторых форм злокачественных опухолей служит высокодозная ХТ с пересадкой костного мозга или периферических стволовых клеток. Этот метод лечения используют при опухолях, резистентных к стандартным режимам ХТ, и нерезектабельных формах злокачественных опухолей, обладающих высокой чувствительностью к ХТ (СЮ).



Высокодозная ХТ предполагает применение сверхвысоких доз цитостатиков для элиминации злокачественных клеток. При этом происходит полная гибель кроветворных клеток костного мозга. В целях восстановления кроветворения после высокодозной ХТ выполняют трансплантацию костного мозга. Используют аутологичную трансплантацию, при этом эксфузию (забор) костного мозга или периферических стволовых клеток производят заранее, в ремиссии заболевания, и аллогенную трансплантацию — от HLA-совместимого (подходящего по антигенным характеристикам, как правило, родственного) донора. Высокодозную ХТ с трансплантацией костного мозга или периферических стволовых клеток проводят при рецидивах острого лейкоза, хронического миелоидного лейкоза, резистентности или рецидивах злокачественных лимфом, IV стадии НБ, рецидиве нефробластомы, мягкотканых саркомах, СЮ.

В детской онкологии ЛТ используют, как правило, в комбинации с ХТ и хирургической операцией. Это связано с высокой радиочувствительностью растущих органов и тканей ребенка. Суммарную очаговую дозу фракционируют на разовую очаговую дозу, или фракции. Поглощенную дозу измеряют в ГрЕх (Гр). Один Гр эквивалентен 100 рад.

По радиочувствительности злокачественные опухоли у детей разделяют на три группы (табл. 79.3).

**Таблица 79.3.** Радиочувствительность злокачественных опухолей у детей

Радиочувствительность	Нозологические формы
Высокая	Лимфогранулематоз, мягкотканые саркомы, СЮ, нефробластома и НБ, тератобластома, эмбриональный рак яичка
Средняя	Рак носоглотки и щитовидной железы, ретинобластома
Низкая	Остеогенная саркома, гепатобластома, «взрослый» рак

Побочные эффекты ЛТ возникают через 2–3 нед от начала лечения. Острые побочные эффекты связаны с повреждениями тканей, попадающих в зону облучения. Отсроченные, или поздние, осложнения ЛТ возникают через месяцы и годы после ее окончания. Данные о побочных эффектах ЛТ приведены в табл. 79.4 и 79.5.

**Таблица 79.4.** Острые побочные эффекты лучевой терапии

Органы и ткани	Побочные эффекты
Кожа и ее производные	Эритема, сухость, десквамация, гиперпигментация, алопеция
Желудочно-кишечный тракт	Воспаление слизистой оболочки (мукозит) в зоне облучения, проктит, дисфагия, ulcerации, тошнота, рвота, диарея
Слюнные железы	Уменьшение слюнообразования, извращение вкуса, дисфагия
Почки и мочевыводящие пути	Пиелит, уретерит, цистит, уретрит
Костный мозг	Миелосупрессия
Легкие	Пульмонит
Сердце	Миокардит
ЦНС	Отек мозга
Яичники	Аменорея
Яички	Снижение образования спермы

Таблица 79.5. Поздние побочные эффекты лучевой терапии

Органы и ткани	Побочные эффекты
Кожа и ее производные	Фиброз, атрофия, телеангиэктазии, ulcerации
Желудочно-кишечный тракт	Фиброз отделов желудочно-кишечного тракта в зоне облучения, извращение вкуса, энтеропатия, спаечная болезнь
Полость рта	Ксеростомия, кариес зубов
Почки и мочевой пузырь	Хроническая почечная недостаточность, фиброз мочевого пузыря
Костный мозг	Хроническая анемия
Легкие	Фиброз
Сердце	Перикардит, кардиомиопатия
ЦНС	Расстройства внимания, нарушение когнитивной функции, лейкоэнцефалопатия
Периферическая нервная система	Периферическая невропатия
Шея	Дисфункция щитовидной железы
Нейроэндокринная система	Гипоталамо-питуитарная недостаточность
Половая функция	Стерильность
Прочие	Вторые опухоли

## Частная онкология

### ОПУХОЛИ ЗАБРЮШИННОГО ПРОСТРАНСТВА

Забрюшинное пространство — анатомическая область, расположенная между пристеночной брюшиной и внутрибрюшной фасцией, простирающаяся от диафрагмы до малого таза. Забрюшинное пространство заполнено жировой и рыхлой соединительной тканью с расположенными в них органами, сосудами, нервами и лимфатическими узлами. Забрюшинное пространство относят к глубинным областям организма, диагностика опухолей в которых представляет определенную трудность.

Злокачественные опухоли могут возникать из всех расположенных в забрюшинном пространстве органов и тканей. Наиболее частыми злокачественными опухолями забрюшинного пространства бывают нефробластома и НБ.

# Глава 80

## Опухоли почек у детей

*М.В. Рубанская, М.А. Рубанский, П.А. Керимов, Е.И. Бойченко,  
А.П. Казанцев*

### **Коды по Международной классификации болезней 10-го пересмотра (МКБ-10)**

- С64. ЗНО мочевых путей, кроме почечной лоханки.
- С65. ЗНО почечной лоханки.
- С68. ЗНО других и неуточненных мочевых органов.

Опухоли почек у детей составляют 5–6% всех ЗНО детского возраста. Преобладающим типом опухолей почек у детей является нефробластома (опухоль Вильмса).

Нефробластома (опухоль Вильмса) — врожденная, эмбриональная злокачественная опухоль почки, развивающаяся из плюрипотентных клеток-предшественников нефрогенной ткани, составляющая 85–90% всех злокачественных опухолей почек у детей. Термины «нефробластома» и «опухоль Вильмса» являются синонимами. Первый в большей степени определяет природу новообразования. С точки зрения эмбриогенеза нефробластома представляет собой солидную злокачественную опухоль, состоящую из производных нефрогенной ткани различной степени дифференцировки. Большинство исследователей считают, что опухоль возникает из аномально пролиферирующей метанефрогенной бластемы. Второй термин используется чаще в силу исторически сложившейся традиции, в честь автора — Max Willms, впервые подробно описавшего эту опухоль в 1899 г. Для опухоли Вильмса характерно гематогенное (15%) и лимфогенное (10%) метастазирование. В случае лимфогенного метастазирования чаще поражаются регионарные забрюшинные лимфатические узлы. При гематогенном метастазировании в процесс вовлекаются легкие, реже печень.

### **ЭПИДЕМИОЛОГИЯ**

В структуре заболеваемости опухоль Вильмса составляет 5–6% всех злокачественных опухолей детского возраста. Заболеваемость — от 0,7–0,8 до 1,0 на 100 000 населения детского возраста (до 14 лет). У 80% детей опухоль диагностируется в возрасте до 5 лет, из них 15% — у детей до 1 года. Медиана возраста составляет 3,5 года. Как казуистика опухоль встречается у взрослых пациентов. Частота заболевания девочек и мальчиков — с незначительным превалированием лиц женского пола. В 6–10% случаев диагностируется билатеральное поражение почек. В 2% случаев описаны поражения единственной подковообразной почки, а также случаи внеоргannого расположения нефробластомы.

## ЭТИОЛОГИЯ И ПАТОГЕНЕЗ

Почка образуется из трех источников: нефрогенной ткани, или бластемы, которая дает начало строме и дифференцируется в почечные каналы путем мезенхимально-эпителиального перехода; мезонефрального протока, который образует мочеточник, почечную лоханку, почечные чашечки, сосочковые каналы и собирательные трубочки; мезенхимы, которая образует сосудистую систему. Бластемная ткань исчезает к 35–36 нед гестации, однако у 1% детей нефрогенные остатки могут персистировать после рождения. Остатки нефрогенной стромы имеют высокий потенциал к озлокачествлению и обнаруживаются у 40% пациентов с нефробластомой.

Обычно опухоль Вильмса возникает спорадически, в 2% случаев имеет семейный характер. Основными клиническими критериями наследственной предрасположенности к развитию НБ являются: билатеральность (до 10% случаев нефробластомы), мультифокальность поражения, ранний детский возраст клинической манифестации заболевания, наличие аналогичной опухоли у других членов семьи, сочетание опухоли с генетическими синдромами.

Цитогенетические исследования установили, что в 13-м и 15-м локусах хромосомы 11 находятся гены *WT1* и *WT2*, участвующие в нормальном эмбриогенезе мочеполовой системы. Патологические мутации *WT1* выявлены у большинства больных билатеральной нефробластомой. Специфическая мутация хромосомного региона 11p15 была обнаружена в 15% случаев опухоли Вильмса. Малигнизация почечной ткани происходит в случае потери гетерозиготности по гену-супрессору *WT1*, что приводит к полной инактивации гена, то есть потере его функции как фактора транскрипции. Повреждение гена *WT2* также вызывает потерю опухоли специфической гетерозиготности, что приводит к опухолевой прогрессии. Оба гена участвуют в механизме геномного импринтинга. Такие же хромосомные аномалии определяются у пациентов с синдромами WARG и Denys–Drash (*WT1*), Beckwith–Wiedemann-синдромом и гемигипертрофией (*WT2*). Кроме перечисленных, есть и другие хромосомные повреждения, приводящие к нарушению эмбриогенеза мочеполовой системы. Установлено, что для развития опухоли Вильмса необходим каскад молекулярно-генетических повреждений, в результате которых создаются патофизиологические условия для размножения и распространения популяции клеток-мишеней с патологическим генотипом. Как следствие этого, происходит увеличение патологического клона клеток и опухоль прогрессирует.

## Нефробластома и наследственные синдромы

Врожденные пороки развития регистрируют в 12–15% случаев нефробластомы. Наиболее часто выявляют такие аномалии, как аниридия, гемигипертрофия, синдром Beckwith–Wiedemann, пороки развития мочеполовой системы (WAGR-синдром, синдром Denys–Drash), пороки развития костно-мышечной системы, гамартомы (гемангиомы, множественные невусы, «кофейные пятна» на коже) и т.д.

Врожденную аниридию регистрируют у 1 из 70 больных нефробластомой. При этом у трети детей со спонтанной аниридией впоследствии развивается нефробластома. При нефробластоме могут быть также выявлены катаракта, врожденная глаукома, микроцефалия, задержка психомоторного развития, краниофациальный дисморфизм, аномалии ушных раковин, задержка роста, крипторхизм, гипоспадия, подковообразная почка. Хромосомные нарушения в подобных случаях проявляются делецией в коротком плече хромосомы 11 (11p13) — *WT1*-ген.

Врожденная гемигипертрофия наиболее часто сочетается с нефробластомой, но может также сочетаться с опухолями коры надпочечника, опухолями печени, гамартомами, нейрофиброматозом, синдромом Рассела–Сильвера (карликовостью).

Синдром Beckwith–Wiedemann проявляется фетальной гиперпластической висцеромегалией почек, коры надпочечников, поджелудочной железы, гонад и печени, макроглоссией, пороками развития передней брюшной стенки (омфалоцеле, пупочная грыжа, диастаз прямых мышц живота), гемигипертрофией, микроцефалией, задержкой психомоторного развития, гипогликемией, постнатальным соматическим гигантизмом, пороками развития ушной раковины. Этот синдром сочетается не только с нефробластомой, но и с другими эмбриональными опухолями: НБ, рабдомиосаркомой (РМС), гепатобластомой, тератобластомой.

У 20% лиц с синдромом Beckwith–Wiedemann развивается двусторонняя нефробластома с синхронным или метахронным ростом опухоли. Локус гена, отвечающего за синдром Beckwith–Wiedemann, расположен в хромосоме 11p5 (*WT2*-ген).

Детей, предрасположенных к нефробластоме (врожденная аниридия, врожденная гемигипертрофия, синдром Beckwith–Wiedemann), необходимо подвергать скрининговому УЗИ каждые 3 мес до достижения шестилетнего возраста.

Аномалии развития мочеполовой системы (подковообразная почка, дисплазия почки, гипоспадия, крипторхизм, удвоение собирательной системы почек, кистозная болезнь почек) связаны также с мутацией в хромосоме 11 и могут сочетаться с нефробластомой.

WAGR-синдром (нефробластома, аниридия, пороки развития мочеполовой системы, задержка психомоторного развития) связан с делецией хромосомы 11p13 (*WT1*-ген). Особенность WAGR-синдрома — развитие почечной недостаточности.

Синдром Denys–Drash (нефробластома, гломерулопатия, пороки развития мочеполовой системы) также связан с точечной мутацией в локусе 11p13 (*WT1*-ген).

Пороки развития костно-мышечной системы (косолапость, врожденный вывих бедра, врожденная патология ребер и т.д.) выявляют у 3% пациентов с нефробластомой.

Синдромы Perlmann, Sotos, Simpson–Golaby–Behemel — так называемые синдромы чрезмерного роста, проявляются ускоренным пренатальным и постнатальным развитием в виде макроглоссии, нефромегалии, макросомии. При этих синдромах может развиваться как нефробластома, так и нефробластоматоз — персистенция эмбриональной почечной ткани (бласты), чаще имеющий двусторонний характер. Частота нефробластоматоза примерно в 20–30 раз превышает частоту нефробластомы. Нефробластоматоз потенциально может развиваться в нефробластомах, необходим динамический УЗИ-скрининг.

**Профилактика.** Дети, имеющие перечисленные пороки развития и генетические синдромы, должны находиться под наблюдением педиатра и каждые 3 мес выполнять УЗИ органов брюшной полости и забрюшинного пространства до достижения 6–7-летнего возраста. Регулярное обследование с выполнением УЗИ органов брюшной полости и забрюшинного пространства показано также всем детям, у которых в семейном анамнезе имелись пациенты с опухолью Вильмса.

**Морфологическая картина.** Опухоль Вильмса чрезвычайно разнообразна, демонстрирует широкий клеточный и тканевый спектр. Развивается в любой части почечной паренхимы, по структуре гетерогенная, с участками кистозного характера, некрозом и кровоизлияниями. Развиваясь в почечной паренхиме, увеличиваясь в размерах, опухоль практически всегда деформирует чашечно-лоханочный аппарат почки. Нередко новообразование распространяется за капсулу почки в окружающие ткани. Почечные сосуды, мочеточник могут быть вовлечены в опухолевый процесс. Около 80% опухолей Вильмса составляет классический вариант

опухоли, представляющий собой сочетание трех клеточных типов: бластемного (незрелые клетки почечной паренхимы), стромального и эпителиального. Каждый клеточный тип может быть представлен в разной степени и даже отсутствовать. Эпителиальные и соединительнотканые элементы могут иметь различную степень дифференцировки. Иногда наблюдается выраженный ангиоматоз. Строма местами рыхлая, отечная, может принимать характер зародышевой мезенхимальной ткани благодаря наличию в ней клеток звездчатого типа, около 30% составляют гладкие и поперечно-полосатые мышечные волокна, хрящевая ткань, кость, нервные стволы. Выраженность каждого гистологического признака имеет разное прогностическое значение.

К редким типам опухолей почек относятся светлоклеточная саркома почки, ранее трактовавшаяся как один из подвариантов (саркоматозный) нефробластомы и в последние годы выделенный в самостоятельную нозологическую единицу. Встречается в 5% случаев всех опухолей почек у детей и относится к высокозлокачественным типам опухоли, со слабой чувствительностью к химиолучевой терапии, с выраженной склонностью к отдаленному метастазированию в кости скелета и другие органы, а также к рецидивированию даже через многие годы после завершения специального лечения. Рабдоидная опухоль почки встречается в 1–2% случаев всех опухолей почек у детей. Основными отличительными признаками рабдоидной опухоли почки являются большие размеры, нечеткость границ и наличие кальцинатов, субкапсулярных гематом, участков некроза опухоли и геморагий, дольчатое строение опухоли. В 57% случаев отмечено поражение забрюшинных лимфатических узлов. Типичным является вовлечение в процесс контралатеральной почки. Эта опухоль также является резистентной к химиолучевой терапии, имеет крайне неблагоприятный прогноз.

Среди различных нарушений развития почки имеется такое, при котором может развиваться патологическая дифференцировка метанефрогенной бластемы в различных вариациях: процесс может касаться только небольшой группы клеток, и тогда в нормальной почке доношенного новорожденного или ребенка первых лет жизни видны участки недифференцированной метанефрогенной бластемы с дифференцировкой нефронов; если в процесс вовлекается большая часть почки, то наблюдается состояние, которое Nowa и Holman (1961) назвали нефробластоматозом.

Большой интерес представляет выделение из группы опухолей Вильмса мезобластической нефромы. Это новообразование встречается у детей до 1 года. Для мезобластической нефромы характерна доброкачественность морфологических характеристик. Даже несмотря на то что эти опухоли могут достигать огромных размеров, они не метастазируют и их лечение может быть ограничено лишь радикальным хирургическим вмешательством. При неполном удалении опухоли или при клеточных врожденных мезобластических нефромах у детей старше 3 мес на момент диагностики имеется высокая вероятность развития местного рецидива.

Мезобластическую нефрому до гистологического исследования практически невозможно отличить от истинной нефробластомы, и поэтому дети с этой опухолью нередко получают предоперационное лечение. Наименование «мезобластическая нефрома» имеет в литературе различные синонимы: врожденная мезобластическая нефрома, эмбриональная почечная гамартома, мезенхимная опухоль почки, липоангиома, лейомиома почки. Гистологически мезобластическая нефрома подразделяется на лейомиоматозный и клеточный типы.

Рак почки (почечноклеточный рак) — редкая патология (1–3% всех опухолей почек), встречается у детей старшего возраста. Почечноклеточный рак может выявляться у детей как вторая опухоль после лечения типичных ЗНО детско-

го возраста (НБ и др.). Эта форма опухоли характеризуется наличием связей с серией молекулярно-генетических трансформаций, на фоне болезни von Hippel–Lindau. Имеются определенные цитоморфологические различия между раком почки у детей и у взрослых. При I–III стадии заболевания проводится хирургическое вмешательство в объеме нефрэктомии с забрюшинной лимфодиссекцией. Целесообразность ХТ и иммунотерапии находится в процессе исследования. Редкие формы злокачественных опухолей почек у детей до настоящего времени остаются малоизученной проблемой.

## КЛАССИФИКАЦИЯ

### Гистологическая классификация

С учетом гистогенеза, степени дифференцировки выделяют три основные группы нефробластомы, в каждой из которых несколько подгрупп. В настоящее время эта гистологическая классификация положена в основу стратификации пациентов в группы риска и рекомендована Международным обществом детской онкологии (*International Society of Pediatric Oncology* — SIOP) (исключены карциномы почки).

I. В случае если на первом этапе проводилась предоперационная ХТ.

✧ Низкий риск.

1. Врожденная мезобластная нефрома.
2. Кистозная, частично дифференцированная НБ.
3. Полностью некротизированная НБ.

✧ Средний риск.

1. Эпителиальный тип.
2. Стромальный тип.
3. Смешанный тип.
4. Регрессивный тип.
5. Фокальная анаплазия.

✧ Высокий риск.

1. Бластемный тип.
2. Диффузная анаплазия.
3. Светлоклеточная саркома почки.
4. Рабдоидная опухоль почки.

II. В случае нефрэктомии на первом этапе лечения.

✧ Низкий риск.

1. Врожденная мезобластная нефрома.
2. Кистозная частично дифференцированная НБ.

✧ Средний риск.

1. НБ без анаплазии и ее варианты.
2. НБ с фокальной анаплазией.

✧ Высокий риск.

1. Диффузная анаплазия.
2. Светлоклеточная саркома почки.
3. Рабдоидная опухоль почки.

Примечания.

- В дополнение к анаплазированным типам НБ для последующей терапии необходимо выделять три основных типа: тотально некротизированный (группа низкого риска), бластемный тип (группа высокого риска) и остальные типы (промежуточный риск) (табл. 80.1).
- Тем не менее прогностически важно указывать соотношение каждого компонента опухоли в процентном соотношении.

- Кистозная, частично дифференцированная нефробластома диагностируется методами визуализации, и единственным методом лечения является хирургический.

**Таблица 80.1.** Гистологические критерии типов нефробластом (SIOP)

Гистологический тип опухоли	Гистологические особенности (в % от объема опухоли)			
	терапевтически индуцированные изменения	эпителий	строма	бластема
Тотально некротизированная опухоль	100	0	0	0
Регрессивный	>66	0–100	0–100	0–100
Смешанный	<66	0–65	0–65	0–65
	<66	0–89	0–89	11–65
Эпителиальный	<66	66–100	0–33	0–10
Стромальный	<66	0–33	66–100	0–10
Бластемный	<66	0–33	0–33	66–100

В программах лечения детей с опухолью Вильмса, принятых в Соединенных Штатах Америки (NWTS-протоколы), благоприятный и стандартный гистологические варианты объединены в один гистологический тип — благоприятный. Некоторые исследователи светлоклеточную саркому почки и рабдоидную опухоль почки не относят к истинным нефробластомам.

## СТАДИРОВАНИЕ

Стадирование — одно из наиболее важных терапевтических и прогностических критериев для опухолей почек и является одним из определяющих векторов лечения. В основу рекомендаций SIOP положено послеоперационное стадирование. Необходимо обратить внимание, что локальная стадия для опухолей почек у детей, согласно критериям SIOP, может не совпадать с клинической [исключены карциномы почки, для которых стадирование проводится согласно системе TNM (аббревиатура от *tumor* — опухоль, *node* — узел (лимфатический), *metastasis* — метастазы)].

Стадия I:

- а) опухоль ограничена почкой или окружена капсулой/псевдокапсулой, если выходит за контуры почки. Капсула/псевдокапсула может быть инфильтрирована опухолью, но неопластическая ткань не достигает наружной ее границы;
- б) опухоль может пролабировать в лоханку (так называемое выпячивание) или «провисать» в мочеточник, не инфильтрируя их стенки;
- в) сосуды почечного синуса интактны;
- г) возможны инвазия и опухолевые эмболы в сосудах паренхимы почки.

Примечания.

- Наличие зрелых тубулярных структур в мягких тканях почечного синуса не свидетельствует о его инфильтрации, они представляют собой структуры интралобарных остатков нефрогенной стромы. Перилобарные остатки нефрогенной стромы могут также быть иногда обнаружены в мягких тканях почечного синуса. Истинной инфильтрацией мягких тканей почечного синуса/ворот почки является обнаружение очагов бластемы в непосредственной близости к нервным стволикам (только наличие нервов в мягких тканях, наряду с сосудами, дает основание считать визуализируемые структуры почечным синусом).



- Аспирационная или игольная (tru-cut) биопсия в анамнезе не повышает стадию.
- Наличие некроза или признаков терапевтического патоморфоза (гемосидероз, инфильтрация пенистыми макрофагами) в мягких тканях почечного синуса, почечной вены и/или в периренальной жировой ткани не повышает стадию.
- Инфильтрация надпочечника не повышает стадию, если наружная поверхность его капсулы не вовлечена в опухолевый процесс.
- Опухоль может прилежать к капсуле печени, что не является инфильтрацией прилежащих органов; только наличие истинной инфильтрации паренхимы печени должно быть расценено как стадия III.

#### Стадия II:

- а) витальная опухоль визуализируется в периренальной жировой ткани и не покрыта капсулой/псевдокапсулой, но удалена радикально (чистые края резекции);
- б) витальная опухоль инфильтрирует мягкие ткани почечного синуса;
- в) витальная опухоль инфильтрирует кровеносные и лимфатические сосуды почечного синуса или почечной вены, или визуализируется в периренальных мягких тканях, но удалена радикально;
- г) витальная опухоль инфильтрирует стенку мочеточника;
- д) витальная опухоль инфильтрирует прилежащие органы или нижнюю полую вену, но удалена радикально.

#### Стадия III:

- а) витальная опухоль визуализируется в маркированных краях резекции («опухоль в краске»). При наличии опухоли с патоморфозом в крае резекции стадия III ставится при условии обнаружения витальной опухоли менее чем в 5 мм от маркированного краской края резекции. При наличии витальной опухоли более чем в 5 мм от маркированного краской края резекции стадия не повышается до III. Расстояние минимум 5 мм от витальной опухоли до края резекции с патоморфозом должно быть подтверждено несколькими блоками фрагментов, выделенных из этой области;
- б) любые абдоминальные лимфатические узлы поражены витальной опухолью или опухолью с терапевтическим патоморфозом;
- в) пре- или интраоперационный разрыв опухоли, видимый при патоморфологическом исследовании, вне зависимости от остальных критериев стадирования;
- г) наличие опухолевого тромба в крае резекции мочеточника, почечной вены или нижней полой вены (края резекции в этом случае всегда обсуждаются с хирургом);
- д) опухолевый тромб, вплотную прилежащий к стенке нижней полой вены, удален хирургом частями;
- е) открытая/клиновидная биопсия опухоли до предоперационной ХТ или хирургического этапа лечения;
- ж) витальная или опухоль с патоморфозом проникают за пределы забрюшинного пространства;
- з) опухолевые имплантаты (витальные/с патоморфозом) найдены в любом месте брюшной полости/забрюшинного пространства.

#### Примечания.

- Сокращение почечной вены. Зачастую опухолевый тромб пролабирует в почечную вену и выходит за макроскопические края резекции. Это в большей степени заметно после хирургической резекции с последующей фиксацией.

Такие случаи в обязательном порядке обсуждаются с хирургом, для того чтобы выяснить, легко ли тромб был им выделен и удален или же вплотную был прикреплен к стенке нижней полой вены, прилагал ли хирург дополнительные усилия или инструменты для его отделения. Если хирург лишь с легкостью вытянул тромб, то пролабирующий в краях резекции тромб не означает стадию III. Стадия III ставится только при условии фрагментации тромба в процессе выделения или же если выделение вызвало значительные затруднения для хирурга.

- Наличие некротизированной опухоли или опухоли с патоморфозом в лимфатических узлах расценивается как предсуществовавший витальный метастаз и ставится стадия III (возможно, витальная опухоль имеет место быть за пределами исследуемого лимфатического узла). Регрессивные (терапевтически индуцированные) изменения в лимфатических узлах должны иметь форму предсуществовавшего метастаза. Интрасинусоидальное распределение пенстых макрофагов не расценивается как опухоль с патоморфозом.
- Иногда в ткани лимфатического узла могут быть обнаружены зрелые тубулярные структуры, что ассоциировано с депозитами белка Тамма-Хорсфалла, но также встречается и без него. Данное явление не расценивается как метастаз.
- Наличие повреждения/разрыва опухоли расценивается как значимое для стадии III, только если визуализируется при нефрэктомии. Если нет, то стадирование проводится согласно остальным критериям, а случай обязательно обсуждается на междисциплинарной конференции/консилиуме.

#### Стадия IV.

Гематогенные метастазы (легкие, печень, кости, мозг и др.) или метастазы в отдаленных лимфатических узлах (вне брюшной полости и полости таза).

#### Стадия V.

Билатеральная нефробластома. Опухоль с каждой стороны стадируется согласно описанным выше критериям отдельно.

Особого внимания заслуживает стадирование нефробластомы в случае органосохраняющей операции. Необходимо аккуратно и прицельно исследовать края резекции, так как зачастую очаги удаляются с небольшим ободком почечной паренхимы по краю (особенно в случаях мультинодулярного поражения почки).

#### Хирургические термины.

- Резекция/частичная нефрэктомия — удаление очага с ободком почечной паренхимы.
- Энуклеация — выделение опухолевого узла без паренхимы почки.
  1. Должно быть выполнено гистологическое исследование всего края резекции по почке. В случае небольшого объема узел забирается в работу полностью.
  2. Должно быть указано минимальное расстояние до края резекции.
  3. Интактный край (паренхима почки) не должен быть меньше 1 мм.
  4. В случае обнаружения остатков нефрогенной стромы в крае резекции такой край не считается вовлеченным в опухолевый процесс и стадия не повышается.
  5. Оценка гистологической картины при органосохраняющих операциях основывается на следующем:
    - интактная паренхима почки по краю опухоли (исключая нефробластоматоз) — R0;
    - интактная псевдокапсула по краю опухоли — R1;
    - опухоль в крае резекции — R2.

## КЛИНИЧЕСКАЯ КАРТИНА

Клиническая картина может складываться из общих и местных симптомов. Выраженность симптомов будет зависеть от локализации опухоли в почке, ее размеров, а также наличия отдаленного метастазирования. При нефробластоме небольших размеров, без вовлечения ЧЛС, опухоль может стать случайной находкой на УЗИ, тогда как новообразование больших размеров с прорастанием в чашечно-лоханочную систему и вовлечением близлежащих структур может сопровождаться макро-/микрогематурией, артериальной гипертензией ввиду вовлечения ренальных сосудов, рвотой при компрессии желудка больших размеров новообразованием левой почки, абдоминальным болевым синдромом. Зачастую увеличение размеров живота или непостоянные боли в животе являются основной причиной обращения родителей к врачу. Общая симптоматика при опухоли Вильмса может включать симптомы интоксикации и фебрилитет. При локализации отдаленных метастазов в легких возможно развитие респираторной симптоматики. У 8% больных заболевание манифестирует симптомами острой хирургической патологии органов брюшной полости, что связано с разрывом первичной опухоли. Такие симптомы, как гематурия, варикоцеле, гепатомегалия, тромбозы нижней полой вены и камер сердца, инфильтрация венозных и артериальных стволов, наблюдаются достаточно редко (не более 10% наблюдений) и являются признаком выраженной запущенности опухолевого процесса.

## ДИАГНОСТИКА

*Анамнез:* при сборе анамнеза, кроме стандартного перечня вопросов, особое внимание следует уделить онкологическому семейному анамнезу — наличию доброкачественных или злокачественных опухолей у членов семьи и врожденных пороков развития.

*Физикальное обследование:* клинический осмотр с измерением антропометрических показателей, оценкой периферических лимфатических узлов, детальным осмотром и пальпацией живота для оценки размеров и локализации опухоли, наличия гепатоспленомегалии является основным спектром при подозрении на опухолевое поражение почки. Необходимо измерение артериального давления у всех пациентов. При осмотре следует делать акцент на наличии врожденных пороков развития и стигм дисэмбриогенеза, особенно урогенитального тракта.

*Обязательные лабораторные исследования:* общий развернутый анализ крови; общий анализ мочи; исследование крови на ВИЧ, RW, HBS-антиген; определение группы крови и резус-фактора; биохимический анализ крови [определение глюкозы, мочевины, креатинина, общего белка, альбумина, билирубина, аспартатамино-трансферазы, аланинаминотрансферазы, лактатдегидрогеназы (ЛДГ), щелочной фосфатазы, электролитов]; клиренс по эндогенному креатинину; исследование коагулограммы (расширенной); катехоламины мочи (ВМК и ГВК) в случае локализации опухоли в верхнем полюсе почки в целях дифференциальной диагностики опухоли надпочечника. Кроме этого, рекомендуется исследование крови на опухолевые маркеры (HCE, АФП, ферритин).

*Инструментальные исследования:* рентгенография органов грудной клетки (в двух проекциях) и РКТ органов грудной клетки; следует обратить внимание, что при первичном обследовании пациента с опухолью почки необходимо выполнить оба исследования. УЗИ органов брюшной полости и забрюшинного пространства и периферических лимфатических узлов в случае их увеличения. РКТ/МРТ органов брюшной полости и забрюшинного пространства с внутривенным контрастированием; в настоящее время предпочтение отдают МРТ. МРТ головного мозга (в случае подозрения на метастазы в головном мозге при светлоклеточной

саркоме и рабдоидной ренальной опухоли). MIBG  $^{123}\text{I}$ -сцинтиграфия необходима пациентам в случае дифференциальной диагностики с НБ. Радионуклидное исследование почек (динамическая реносцинтиграфия) в настоящее время не является обязательным методом исследования у пациентов с опухолью почки, показана в случае необходимости. Сцинтиграфия костей скелета выполняется у пациентов со светлоклеточной саркомой. У всех больных проводятся электрокардиография и эхокардиография. Согласно последним рекомендациям SIOP, tru-cut-биопсия опухоли проводится в случае серьезных сомнений в диагнозе «опухоль Вильмса». В случаях, когда клинико-рентгенологический диагноз нефробластомы не вызывает сомнения, цитологическая или морфологическая верификация диагноза не требуется.

*Консультации других специалистов:* консультация генетика всем пациентам с опухолью Вильмса обязательна. При необходимости привлекаются для консультации и другие специалисты смежных специальностей, например кардиолог, при артериальной гипертензии и опухолевом тромбозе нижней полой вены с распространением в камеры сердца и т.д., а также при наличии у пациента сопутствующей патологии, требующей мультидисциплинарного подхода при планировании специального лечения.

Дифференциальная диагностика опухоли Вильмса в первую очередь проводится с другими новообразованиями почек, в том числе и доброкачественными (аденомами, гамартомами, фибромами и т.д.). При локализации опухоли в верхнем полюсе почки следует думать о НБ надпочечника или забрюшинной НБ. Очень часто опухоль Вильмса имеет кистозный компонент, в этом случае в дифференциальный ряд должны быть включены кистозная нефрома, поликистоз почек. Важной составляющей является дифференциальная диагностика нефробластомы с другими первичными и вторичными ЗНО почек, такими как почечноклеточный рак или карцинома почки, нейроэпителиальные опухоли почек (примитивная нейроэктодермальная опухоль, НБ почки, карциноид почки), саркомы почки, лимфома почки, ангиомиолипома почки, тератомы, а также метастазы опухолей других органов в почки.

## ЛЕЧЕНИЕ

Следует обратить внимание, что лечение пациенты с опухолью почки должны получать в специализированном онкологическом стационаре!

В последние годы достигнуты большие успехи в лечении детей с опухолью Вильмса. Свыше 90% пациентов могут быть полностью излечены при локализованных и местнораспространенных стадиях заболевания, а при метастатическом поражении легких выживаемость приблизилась к 70%, но только в том случае, если им оказана высококвалифицированная специализированная онкологическая помощь. Пациенты с билатеральным поражением также имеют высокий шанс на успех. Методами воздействия на опухоль Вильмса являются ПХТ и оперативное лечение. Очень небольшая часть пациентов нуждается в ЛТ. Выбор тактики лечения зависит от стадии заболевания, группы риска и возраста пациента (рекомендации SIOP).

- Дети до 7 мес. Первый этап — оперативное лечение (при отсутствии риска разрыва опухоли).
- Дети старше 16 лет. Первый этап — оперативное лечение.
- Кистозный вариант опухоли. Первый этап — оперативное лечение.

В случае серьезных сомнений в диагнозе нефробластомы следует рассмотреть возможность проведения tru-cut-биопсии (толстоигольной).

Во всех остальных случаях нефробластомы рекомендовано проведение предоперационной ХТ. Химиопрепараты назначают в возрастных дозировках на

квадратный метр поверхности тела. У детей до 1 года и массой тела до 12 кг производится редукция доз всех применяемых препаратов на 1/3 от полной расчетной дозы. У детей до 6 мес редукция доз составляет 50%. При ХТ контролируется ее токсичность [по классификации токсичности Всемирной организации здравоохранения (ВОЗ)]. Соблюдаются условия проведения ХТ при развитии токсичности во время лечения и окончания курса ХТ. При тяжелой переносимости ХТ доза каждого препарата редуцируется на 1/3. Послеоперационная ХТ должна начинаться на 21-й день от последнего введения предоперационной ХТ и в полной мере зависит от послеоперационного стадирования и морфологического варианта строения нефробластомы. Опухоль Вильмса относится к радиочувствительным опухолям. Вследствие потенциальной опасности поздних осложнений возникает необходимость ограничения показаний к ЛТ. Цель ЛТ — локальный контроль над опухолью у пациентов с высоким риском внутрибрюшных рецидивов и контроль над метастазами у больных, у которых не достигнуто полной ремиссии после ХТ и операции. Общая концепция послеоперационного лечения представлена в табл. 80.2.

**Таблица 80.2.** Общая концепция послеоперационного лечения

Степень злокачественности по морфологии	Объем опухоли после предоперационной ХТ	Стадия I	Стадия II	Стадия III
Низкий риск (только тотальный некроз)	Любой	Лечение закончено	AV2	AV2
Промежуточный риск	<500 мл	AV1	AV2	AV2 + ЛТ
Промежуточный риск*	>500 мл	AV1	AVD	AVD + ЛТ
Высокий риск, бластемный тип	Любой	AVD	HR-1	HR + ЛТ
Высокий риск с диффузной анаплазией	Любой	AVD	HR-1 + ЛТ (фланг)	HR-1 + ЛТ

\* Кроме стромального и эпителиального подтипа (лечение не зависит от размера опухоли: AV1 — при стадии I и AV2 — при стадии II)

Примечания: A — актиномицин D, V — винкристин, D — доксорубин (кумулятивная доза 250 мг/м<sup>2</sup>); HR — гистологический высокий риск.

Терапия пациентов с IV стадией нефробластомы — длительный и тяжелый процесс, настоятельно должен проводиться в специализированном стационаре.

## ХИРУРГИЧЕСКОЕ ЛЕЧЕНИЕ

Принципы нефрэктомии в онкопедиатрии были разработаны Gross в 1953 г.: широкая поперечная лапаротомия и чрезбрюшинный доступ с лигированием сосудов почки на первом этапе. Дооперационная ХТ создает благоприятные условия для оперативного лечения. Кроме того, при предоперационной ХТ могут полностью редуцироваться или стать резектабельными метастазы.

### Техника первичной операции

Положение больного — лежа на спине.

Доступ — срединная лапаротомия, которая позволяет адекватно выполнить ревизию органов брюшной полости и забрюшинного пространства.

Ревизия брюшной полости должна предшествовать нефрэктомии. Исследуют печень, лимфатические узлы и брюшину на предмет метастатического поражения и внутрибрюшных метастазов. Любое подозрительное в отношении опухоли новообразование иссекается или выполняется биопсия при ее нерезектабельности. Это касается и биопсии лимфатических узлов, даже если они макроскопически выглядят непораженными. В случае, когда опухоль признана неоперабельной, выполняется ее биопсия, предпочтительно tru-cut-иглой. Тщательное исследова-

ние контралатерального ретроперитонеального пространства необходимо, если имеются данные о билатеральном поражении. В других случаях интраоперационная ревизия редко дает информации больше, чем дооперационное обследование. Решение вопроса о необходимости выполнения ревизии принимает хирург.

**Нефрэктомия.** Необходимо начать с лигирования почечных сосудов. Почечная артерия перевязывается первой в целях предотвращения разрыва опухоли из-за ее хрупкости и возможности диссеминации через перинефральные перфорантные вены. В протоколе операции регистрируются этапы мобилизации. Если опухоль больших размеров и доступ к сосудам затруднен, то вначале производят ее выделение из окружающих тканей, а сосуды лигируют по возможности. Маневр Кохера — обычная манипуляция, позволяющая обеспечить доступ к сосудам вне зависимости от стороны поражения (справа или слева). Обязательна регистрация в протоколе операции этапов мобилизации.

**Почечная вена и нижняя полая вена.** Необходима тщательная ревизия почечной вены и нижней полой вены во время операции. Непротяженный тромб почечной вены резецируется вместе с веной. Тромбы инфрапеченочного сегмента нижней полой вены удаляют через венотомию. При наличии большого тромба и инфильтрации стенки нижней полой вены выполнение радикального удаления невозможно, в послеоперационном периоде эта область должна быть включена в поле облучения.

**Надпочечники.** Адреналэктомия может не выполняться, если достоверно нет опухолевой инвазии.

**Мочеточник.** Мочеточник пересекается максимально близко к мочевому пузырю.

**Лимфатические узлы.** Все подозрительные в отношении опухоли образования (в том числе и лимфатические узлы) должны быть удалены или подвергнуты биопсии. Почка удаляется единым блоком с подозрительными в отношении поражения регионарными лимфатическими узлами по известной методике. Лимфатические узлы ворот почки, почечной артерии у места ее отхождения от аорты (регионарные узлы), верхние и нижние парааортальные (экстрарегионарные), должны быть взяты для исследования, даже если нет подозрения на их поражение. На исследование должно быть взято не менее семи лимфатических узлов. Лимфатические узлы, которые поражены опухолью, должны быть удалены без нарушения их целостности. Макропрепарат тщательно маркируется для морфолога. Каждый удаленный лимфатический узел должен быть маркирован с описанием точного расположения и послан патологу отдельно. Брюшная полость считается обсемененной, если произошло повреждение капсулы опухоли или ее разрыв с выходом содержимого за пределы новообразования. Характер обсеменения, его локализация должны быть детально описаны хирургом. Кровяной выпот считается признаком диффузного обсеменения опухолью независимо от обнаружения в нем злокачественных клеток.

**Хирургическое лечение метастазов.** Все пациенты с метастазами в легких, сохраняющимися после ХТ и ЛТ, при отсутствии противопоказаний должны быть оперированы. Объем операции определяется величиной и количеством метастазов. В настоящее время имеется тенденция к торакоскопическому удалению метастатических опухолей легких. В некоторых случаях рекомендуется выполнение торакоскопической лобэктомии. При наличии метастазов в органах и тканях брюшной полости возможно их удаление хирургическим или эндоскопическим методом. Чаще такие вмешательства проводятся при отсутствии эффекта от ранее проведенной химиолучевой терапии для оценки лечебного патоморфоза.

Мини-инвазивная нефрэктомия или лапароскопическая нефруретерэктомия — при объемных новообразованиях в почке с размерами, не превышающими объем здоровой почки, и без видимых на МРТ/КТ увеличенных контралатеральных лимфатических узлов.

1. Нефрэктомия должна быть проведена в соответствии с онкологическими принципами и включать биопсию лимфатических узлов.
2. При наличии центрально расположенных опухолей с четкой границей с «нормальной» тканью почки, окружающей опухоль.
3. Извлечение опухоли должно быть проведено посредством мешка без повреждения капсулы опухоли через адекватное отверстие в брюшной стенке не только для профилактики диссеминации опухоли, но и для обеспечения адекватного стадирования.

Если возможна органосохраняющая операция, необходимо ее проведение путем лапаротомии.

Противопоказания к лапароскопической нефрэктомии.

1. Опухоль, инфильтрирующая экстраренальные структуры или распространяющаяся за ипсилатеральную границу позвоночного столба.
2. Тромб в почечной или поллой вене.
3. Расположение опухоли на периферии почки, при которой невозможно проведение органосохранной операции.
4. Опухоль, не отвечающая на ХТ, ввиду риска разрыва капсулы опухоли.
5. Отсутствие достаточного опыта проведения лапароскопической нефрэктомии.

Во всех возможных случаях лапароскопической радикальной нефрэктомии необходимо получение мнения специалиста референсного хирургического центра, также подтверждающего необходимость направления пациента для проведения лапароскопической операции в центр, сотрудники которого имеют соответствующий опыт.

### **Органосохраняющие операции при унилатеральных ОБ**

Органосохраняющие операции должны проводиться в федеральных центрах, имеющих опыт проведения подобных операций!

Резекция почки возможна и при унилатеральном поражении почки, однако необходимо четко оценивать преимущества данного хирургического метода (процент оставшейся паренхимы почки, риск возникновения локального рецидива).

Преимущества от органосохраняющих операций могут быть получены при наличии урологических и нефрологических нарушений в контралатеральной почке, а также при наличии генетических синдромов, ассоциированных с риском развития опухоли Вильмса (что повышает риск возможной операции на контралатеральной почке в случае развития метакронной опухоли).

Проведение органосохраняющего хирургического вмешательства допустимо при унилатеральных односторонних несиндромных опухолях Вильмса при соблюдении следующих критериев.

1. Опухоль, ограниченная одним полюсом почки или расположенная на периферии почки.
2. Объем менее 300 мл на момент постановки диагноза (риск наличия позитивных ЛУ — приблизительно 2%).
3. Отсутствие данных об инициальном разрыве капсулы опухоли.
4. Отсутствие вовлечения в процесс лоханки.
5. Отсутствие инвазии в окружающие органы.
6. Отсутствие тромба в почечной или поллой венах.
7. Отсутствие мультифокального характера опухоли.
8. Органосохраняющая операция возможна только с соблюдением онкологических правил безопасного отступа от края опухоли.

9. Ожидается, что остаточная паренхима почки будет достаточной для адекватного функционирования.
10. Необходимо сохранить не менее 66% почечной паренхимы после резекции опухоли для исключения гиперперфузии. Для определения функционального резерва почки необходимо проводить предоперационное радиоизотопное исследование.

### Примечания

Энуклеация (резекция опухоли без неизменной почечной паренхимы) не является надлежащей локальной терапией. В случае неполного удаления с микроскопической остаточной опухолью проведение дальнейшей локальной терапии зависит от ряда факторов и должно быть вынесено на обсуждение с многопрофильной группой специалистов. Однако при неблагоприятных подтипах ренальных опухолей представляется необходимым выполнение нефрэктомии.

Положительные ЛУ при патологическом исследовании после органосохраняющих операций указывают на необходимость ЛТ, но необязательно нефрэктомии.

После резекции почки следует осуществлять тщательный последующий мониторинг функционального состояния (краткосрочный и долгосрочный) — доплерографию через 2 дня после операции. Спустя 6 мес следует оценить функциональный резерв сохраненной почечной ткани по реносцинтиграфии (DMSA). Необходимо проводить оценку клиренса креатинина, исключение ренальной гипертензии, признаков почечной недостаточности. Эта информация важна для определения наличия или отсутствия потенциальных преимуществ органосохраняющей операции для функций почек в отсроченном периоде.

Нефробластоматоз в почечной паренхиме в препарате, полученном при органосохраняющей операции, может способствовать развитию метакронной нефробластомы в оставшейся почке. Следует осуществлять тщательное наблюдение этих пациентов.

## ХИРУРГИЧЕСКОЕ ЛЕЧЕНИЕ МЕТАСТАЗОВ

### Легкие

Метастазэктомия предпочтительнее проводить после нефрэктомии и после 1–2 курсов послеоперационной ПХТ.

Рекомендуется торакотомия. Предпочтительна клиновидная резекция с достижением чистых краев резекции. Если путем клиновидной резекции не достичь радикального удаления, возможно проведение сегмент- или лобэктомии. Пульмонэктомия не оправдана.

### Печень

Для изолированных метастазов в печени рекомендуется клиновидная резекция. Не рекомендуется проведение обширных и потенциально калечащих резекций до изучения вопроса о возможности назначения дальнейшей ХТ.

Метастазы в других местах должны быть радикально удалены без калечащих операций.

### Особенности лечения билатеральной нефробластомы

Основные принципы.

- Предоперационная ХТ для уменьшения опухолевого объема, насколько это возможно.
  - Органосохраняющая операция, насколько возможно.
  - Послеоперационная ХТ — по наивысшей стадии и наихудшей гистологии.
- Длительность предоперационной ХТ должна составлять не более 12 нед.



Если возможно — оперативное лечение (органосохраняющая операция) хотя бы на одной почке.

При отсутствии ответа или прогрессировании, если органосохраняющая операция невозможна, рекомендовано изменить схему ХТ.

Хирургическое лечение должно проводиться в отделениях, имеющих опыт органосохраняющих операций.

### ХИРУРГИЧЕСКОЕ ЛЕЧЕНИЕ ПРИ БИЛАТЕРАЛЬНОЙ НЕФРОБЛАСТОМЕ

Лечение таких пациентов требует индивидуального подхода. Хирургическое лечение должна проводить опытная хирургическая команда после обсуждения с экспертами-хирургами.

Операция проводится после ответа опухолей на ХТ: при уменьшении размеров или визуализирующих признаках наличия некроза в опухолях. Длительность предоперационной ХТ не должна превышать 12 нед.

Цель — максимальное сохранение функционирующей почечной паренхимы. Первый этап — на наименее пораженной почке, второй этап — на наиболее пораженной почке. Допускается проведение полной нефрэктомии на одной стороне и резекция почки — на другой при условии, что будет сохранен достаточный объем функциональной почечной ткани. При необходимости можно проводить несколько операций в целях достижения радикальности.

Послеоперационное лечение: локальное стадирование проводится для каждого органа отдельно, терапия назначается по наивысшей стадии и наихудшему морфологическому варианту.

Двусторонняя нефрэктомия показана редко и только у тех пациентов, у которых все консервативные мероприятия неудачны, или при синдроме Дениса–Драша, когда имеется жизненно угрожаемое повышение артериального давления и двусторонняя нефрэктомия неизбежна. Почечная трансплантация обсуждается национальным комитетом, обычно после 2 лет полной ремиссии.

### Диспансерное наблюдение

После завершения специального лечения по поводу НБ рекомендуется диспансерное наблюдение у участкового педиатра и детского онколога по месту жительства. Сроки и объемы динамического наблюдения пациентов, излеченных от нефробластомы, представлены в табл. 80.3.

**Таблица 80.3.** Динамическое наблюдение пациентов, излеченных от нефробластомы

Срок после операции	1-й год	2-й год	3-й год	4-й год	5-й год	После 5 лет
Физикальный осмотр с измерением артериального давления	Каждые 3 мес	Каждые 3 мес	Каждые 4 мес	Каждые 6 мес	Каждые 6 мес	1 раз в год
<i>Обследование для выявления рецидива</i>						
УЗИ брюшной полости	Каждые 3 мес	Каждые 3 мес	Каждые 4 мес	Каждые 6 мес	Каждые 6 мес	1 раз в год
Рентгенограмма органов грудной клетки в двух проекциях	Каждые 3–4 мес	Каждые 3–4 мес	Каждые 4 мес	Каждые 6 мес	1 раз в год	—
<i>Обследование для выявления осложнений и последствий лечения</i>						
Анализ мочи	Каждые 3 мес	Каждые 3 мес	Каждые 4 мес	Каждые 6 мес	1 раз в год	1 раз в год

Срок после операции	1-й год	2-й год	3-й год	4-й год	5-й год	После 5 лет
Анализ крови: клинический и биохимия (мочевина, креатинин, кальций, фосфор, магний, аланинаминотрансфераза, аспаратаминотрансфераза, билирубин)	Каждые 3 мес	Каждые 4 мес	Каждые 6 мес	Каждые 6 мес	1 раз в год	1 раз в год
Реносцинтиграфия	1 раз в год, при патологии — консультация нефролога					
Электрокардиография/эхокардиография	После применения антрациклинов, облучения легких и высокого артериального давления					
Функция внешнего дыхания	После облучения легких — ежегодно					
Аудиометрия	После карбоплатина однократно. При патологии — консультация лор-врача					
Нейропсихологическое тестирование	При наличии синдромов с потенциально возможной задержкой развития (например, WAGR-синдром)					

### Прогноз

Наиболее благоприятным прогностическим фактором являются I и II стадии заболевания. Метастазы в легких более благоприятны, чем в печени. Прогностически неблагоприятными являются анапластический вариант опухоли Вильмса, разрыв опухоли до или после операции, группа опухолей высокого риска (IV стадия). Выживаемость больных в группе среднего риска составляет: при I стадии — 98,4%, II — 97%, III — 92%, IV стадии — 77%; в группе высокого риска выживаемость составляет: при I стадии — 82%, II — 72%, III — 64%, IV стадии — 33%. Общая выживаемость пациентов с V стадией опухоли Вильмса составляет около 78–80% в течение 5 лет.

# Глава 81

## Рак щитовидной железы

В.Г. Поляков

### Код по МКБ-10

- C73. ЗНО щитовидной железы.

### АНАТОМИЯ

Название *thyroid* (щит) греческое. Железа была названа Warton в 1646 г. из-за особенностей ее формы или из-за того, что она прикрывала гортань. Щитовидная железа состоит из двух боковых долей и промежуточной, или перешейка, расположенного в области II–IV колец трахеи и иногда доходящего до щитовидного хряща.

Кровоснабжение щитовидной железы осуществляется верхними и нижними парными щитовидными артериями. Иногда существует дополнительная непарная артерия, отходящая от дуги аорты или безымянной артерии. По кровоснабжению щитовидная железа занимает первое место в организме человека. На 10 г щитовидной железы приходится 56 мл крови в 1 мин, на такое же количество ткани почки — 15 мл. Иннервация щитовидной железы осуществляется симпатическими и парасимпатическими волокнами от шейного симпатического ствола и его узлов и блуждающего нерва.

Снаружи щитовидная железа покрыта фиброзной капсулой, от нее отходят тонкие прослойки, разделяющие железу на дольки. Дольки состоят из фолликулов, выстланных однослойным кубическим эпителием. В полости фолликула находится секрет — коллоид, состоящий в основном из тиреоглобулина, в молекулу которого входят йодтирозины и йодтиронины. Между фолликулами располагается соединительная ткань, составляющая строму щитовидной железы.

### КЛАССИФИКАЦИЯ

В последние годы получены новые данные о строении щитовидной железы и ее многогранной функциональной деятельности, которая разделена между различными группами клеток. Непрерывный рост информации о строении и функциях органов и тканей, гисто- и морфогенезе возникающих из них опухолей заставляет постоянно совершенствовать классификации, построенные на клиническом, гистологическом и гистогенетическом принципах.

Для клинициста идеальным вариантом классификации заболеваний щитовидной железы была бы классификация, учитывающая

прежде всего распространенность опухолевого поражения, гистологические варианты и гистогенез. Все существующие ныне классификации, не удовлетворяя полностью этим трем основным требованиям, тем не менее оказывают большую помощь в клинической практике.

### МЕЖДУНАРОДНАЯ ГИСТОЛОГИЧЕСКАЯ КЛАССИФИКАЦИЯ

I. Эпителиальные опухоли.

A. Доброкачественные:

- 1) фолликулярная аденома;
- 2) другие.

Б. Злокачественные:

- 1) фолликулярный рак;
- 2) папиллярный рак;
- 3) плоскоклеточный рак;
- 4) недифференцированный рак:
  - а) веретенноклеточная форма;
  - б) гигантоклеточная форма;
  - в) мелкоклеточная форма;
- 5) медулярный рак.

II. Неэпителиальные опухоли.

A. Доброкачественные.

Б. Злокачественные:

- 1) фибросаркома;
- 2) другие.

III. Смешанные опухоли.

A. Карциносаркома.

Б. Злокачественная гемангиоэндотелиома.

В. Злокачественные лимфомы.

Г. Тератомы.

IV. Вторичные опухоли.

V. Неклассифицируемые опухоли.

VI. Опухолоподобные поражения.

### ГИСТОЛОГИЧЕСКАЯ КЛАССИФИКАЦИЯ РАКА ЩИТОВИДНОЙ ЖЕЛЕЗЫ

Существует пять гистологических типов карцином щитовидной железы.

1. Папиллярная.
2. Фолликулярная.
3. Медулярная.
4. Гюртлеклеточная.
5. Низкодифференцированная.
6. Недифференцированная (анapластическая).

### ОТЕЧЕСТВЕННАЯ КЛИНИЧЕСКАЯ КЛАССИФИКАЦИЯ ПО СТАДИЯМ

I стадия — одиночная опухоль, не прорастающая в капсулу, не вызывающая деформации или ограничения смещаемости железы. Регионарные метастазы не выявлены.

IIa стадия — одиночная опухоль, вызывающая деформацию железы, или множественные опухоли без признаков прорастания в капсулу железы. Смещаемость железы не нарушена. Регионарные метастазы не выявлены.

IIб стадия — опухоль той же или меньшей степени распространенности при наличии смещаемых регионарных метастазов на стороне поражения.

IIIa стадия — одиночная или множественные опухоли, прорастающие в капсулу щитовидной железы. Смещаемость железы ограничена. Возможны сдавление трахеи, пищевода, парез или паралич возвратных нервов. Регионарные метастазы не выявлены.

IIIб стадия — опухоль той же или меньшей степени местного распространения с двусторонними смещаемыми, одно- или двусторонними ограниченно смещаемыми или контралатеральными регионарными метастазами.

IVa стадия — опухоль прорастает в окружающие анатомические структуры и органы. Щитовидная железа не смещается. Регионарные метастазы не выявлены.

IVб стадия — опухоль той же степени местного распространения с любыми вариантами регионарного метастазирования, или опухоль меньшей степени местного распространения с несмещаемыми регионарными метастазами, или опухоль любой степени местного распространения с клинически определяемыми отдаленными метастазами.

### МЕЖДУНАРОДНАЯ КЛАССИФИКАЦИЯ ПО СИСТЕМЕ TNM

Степень распространенности злокачественных опухолей щитовидной железы представлена в классификации TNM (2009).

- Символ T содержит следующие градации.
  - ✧ T — первичная опухоль.
  - ✧ TX — недостаточно данных для оценки первичной опухоли.
  - ✧ T0 — первичная опухоль не определяется.
  - ✧ T1 — опухоль до 2 см в наибольшем измерении, ограниченная тканью щитовидной железы.
  - ✧ T1a — опухоль менее 1 см, ограниченная тканью щитовидной железы.
  - ✧ T1b — опухоль более 1 см, но менее 2 см в диаметре, ограниченная тканью щитовидной железы.
  - ✧ T2 — опухоль более 2 см, но не более 4 см в наибольшем измерении, ограниченная тканью щитовидной железы.
  - ✧ T3 — опухоль более 4 см в наибольшем измерении, ограниченная тканью щитовидной железы, или любая опухоль с минимальным распространением за пределы капсулы (в *m. sternothyroid* или мягкие ткани около щитовидной железы).
  - ✧ T4a — опухоль прорастает в капсулу щитовидной железы и распространяется на любую из следующих структур: подкожные мягкие ткани, гортань, трахею, пищевод, возвратный нерв.
  - ✧ T4b — опухоль распространяется на предпозвоночную фасцию, сосуды средостения или оболочку сонной артерии.
  - ✧ Все анапластические раки рассматриваются как T4 опухоли.
  - ✧ T4a — опухоль (любого размера), ограниченная щитовидной железой.
  - ✧ T4b — опухоль (любого размера) распространяется за пределы капсулы щитовидной железы.
- Символ N указывает на наличие или отсутствие метастазов в регионарных лимфатических узлах.
  - ✧ Nx — недостаточно данных для оценки регионарных лимфатических узлов.
  - ✧ N0 — нет признаков метастатического поражения регионарных лимфатических узлов.
  - ✧ N1 — имеется поражение регионарных лимфатических узлов метастазами.
  - ✧ N1a — метастазы в лимфатических узлах VI уровня (претрахеальные и паратрахеальные, преларингеальные).

- ✧ N1b — метастазы в шейных лимфатических узлах на одной стороне, или с обеих сторон, или на противоположной стороне, верхние/передние медиастинальные.
  - Символ M характеризует наличие или отсутствие отдаленных метастазов.
    - ✧ M0 — нет признаков отдаленных метастазов.
    - ✧ M1 — имеются отдаленные метастазы.
- pTNM — гистологическое подтверждение рака щитовидной железы.

## ПАТОМОРФОЛОГИЯ

Исследователи опровергли мнение о едином гистогенезе опухолей щитовидной железы, связанных только с фолликулярными А-клетками, синтезирующими тироксин при низкой активности сукцинатдегидрогеназы. Опухоли другой группы клеток — Ашкенази (Гюртле), или В-клеток, — напротив, характеризуются высокой метаболической активностью. Опухоли третьей группы часто генетически связаны с парафолликулярными клетками, или С-клетками, обеспечивающими образование кальцитонина и характеризующимися наличием в строме и клетках рака амилоида с высокой активностью неспецифической эстеразы и низкой — сукцинатдегидрогеназы.

Дифференцированные и недифференцированные формы рака щитовидной железы из А-клеток представляют две большие группы новообразований. Первая характеризуется медленным развитием болезни и хорошим прогнозом, ее встречают наиболее часто. Вторая группа характеризуется высокой степенью злокачественности и плохим прогнозом, ее встречают значительно реже.

В-клетки (Ашкенази) характеризуются высокой активностью окислительно-восстановительных ферментов, большинства гидролитических ферментов и неспецифической эстеразы, что можно рассматривать как проявление интенсивной метаболической деятельности. Правильная гистогенетическая диагностика возможна за счет исследования активности сукцинатдегидрогеназы, которая при других видах опухолей остается низкой. Длительность развития заболевания из В-клеток меньше, чем из А-клеток. Различают три степени В-клеток, которые влияют на особенности течения заболевания.

Парафолликулярные С- и В-клетки принадлежат к единой клеточной системе (APUD), объединяющей различные по происхождению клетки, но обладающие некоторыми общими свойствами и участвующие в синтезе полипептидных гормонов или накоплении биогенных аминов.

Из фолликулярных клеток и клеток Ашкенази могут развиваться папиллярная и фолликулярная аденокарциномы и недифференцированный рак. Из парафолликулярных клеток развивается солидный рак, в строме которого содержится амилоид, поэтому его называют медуллярным.

## ЭПИДЕМИОЛОГИЯ

В последние годы проблема рака щитовидной железы становится все более актуальной, что обусловлено истинным ростом его частоты. Это заболевание встречают значительно реже, чем у взрослых, однако его доля составляет от 1 до 3% общего количества и до 8–15% злокачественных солидных опухолей головы и шеи в детском возрасте. В отличие от рака щитовидной железы у взрослых, который изучен достаточно глубоко, большинство публикаций по раку щитовидной железы у детей носят характер сводных обобщений различных авторов. Кроме того, в эти наблюдения, как правило, включены пациенты в возрасте от 15 до 20 лет, которых уже с трудом можно отнести к детскому возрасту.

В детском возрасте в основном встречают рак щитовидной железы из А-клеток. По нашим данным, в 75% случаев это папиллярный рак со всеми своими морфо-

логическими разновидностями (папиллярный рак типичного строения, фолликулярный вариант папиллярного рака, диффузный склерозированный вариант папиллярного рака и диффузный фолликулярный вариант папиллярного рака), он развивается достаточно медленно. Отмечают преобладание девочек над мальчиками в соотношении 6:1. В 32% наблюдений диагностируют фолликулярный рак, обладающий несколько более активным течением, при этом соотношение девочек и мальчиков составляет 2,5:1,0. При смешанной гистологической форме (папиллярно-фолликулярной), составляющей 22%, количество девочек также втрое выше.

Рак из В-клеток, как и медуллярный рак, встречаются крайне редко: он составляет 2% наблюдений. Медуллярный рак развивается как спорадически, так и в виде семейного эндокринного синдрома.

Недифференцированный рак признан казуистическим в детском возрасте, он описан в виде единичных наблюдений, как и некоторые другие неэпителиальные злокачественные опухоли щитовидной железы (тератома, лимфосаркома, ангиосаркома и др.).

Рак щитовидной железы встречаются значительно чаще у девочек — в среднем в соотношении 3,6:1,0. Основной возраст больных на момент заболевания составляет 8–14 лет. В то же время есть наблюдения возникновения рака щитовидной железы у детей до 3 лет жизни, что составляет около 3% наблюдений. Наибольшее количество детей (61%) заболевают в возрасте 11–14 лет, то есть в пубертатный период, при этом соотношение девочек и мальчиков составляет 4,6:1,0. В последние годы наряду с общим ростом заболеваемости отмечают значительное увеличение количества детей младшего возраста, что мы склонны объяснять влиянием экологических факторов, в частности, недостаточностью йода, повышением уровня радиации, канцерогенных веществ, провоцирующим действием предшествовавшего облучения области головы и шеи при различных заболеваниях, назначением анти тиреоидных препаратов и т.д.

Высокая дифференциация опухолевых клеток при раке щитовидной железы у детей обуславливает относительно медленное его развитие и течение. В отличие от взрослых, у детей значительно реже рак развивается на фоне предшествовавшего зоба.

## КЛИНИЧЕСКАЯ КАРТИНА

Начальные признаки не патогномичны. Основной симптом рака щитовидной железы у детей — появление асимметрии и деформации в области щитовидной железы, определяемые визуально. Впоследствии могут развиваться ощущения дискомфорта и инородного тела при глотании пищи, неудобства при поворотах головы и чувство стеснения одеждой в области шеи.

При пальпаторном исследовании щитовидной железы, как правило, на фоне ее увеличения отмечают наличие небольшого безболезненного узелка, имеющего тенденцию к росту и уплотнению. В начальном периоде заболевания образование имеет плотноэластическую консистенцию и легко смещается при глотании. Обычно бывает трудно пальпаторно выявить узлы небольших размеров, особенно при их первоначальной локализации в задних отделах щитовидной железы. Зачастую ребенка лечат педиатры или детские хирурги по поводу предполагаемых шейных лимфаденитов различной этиологии, и только через длительный период времени, составляющий порой 2 года и более, ставят диагноз первичного ракового поражения щитовидной железы и метастатического поражения шейных лимфатических узлов. В то же время существуют варианты клинического течения, когда опухоль имеет быстрый и агрессивный рост с выходом за капсулу щитовидной железы, с инфильтрацией и прорастанием в окружающие ткани и обширным метастазированием.

Наличие увеличенных регионарных лимфатических узлов — второй по частоте симптом рака щитовидной железы. Наиболее часто возникает поражение шейных лимфатических узлов, расположенных по ходу сосудисто-нервного пучка. При этом пальпируются увеличенные, плотные, иногда легко, а в поздних случаях — плохо смещаемые отдельные лимфатические узлы, цепочка или конгломерат, образованные слившимися метастазами.

В некоторых случаях, при длительном течении заболевания, у детей появляется затруднение дыхания, что обусловлено вращением опухоли в трахею, ее смещением и сдавлением с уменьшением просвета непосредственно раковой опухолью щитовидной железы или ее метастазами. Особенно показательна такая клиническая картина при поражении метастазами паратрахеальных лимфатических узлов, уходящих за грудину в верхнее средостение. В других наблюдениях развившаяся дыхательная недостаточность может быть связана с метастатическим поражением легочной ткани при диссеминации процесса. Этими же причинами, а также прорастанием опухоли в возвратный нерв вызваны изменения голоса от его осиплости до афонии.

Болевые ощущения в области пораженной щитовидной железы и метастатических узлов довольно редки в детском возрасте, они возникают при вращении опухоли в трахею или вовлечении в процесс нервных проводящих путей шеи. В части наблюдений отмечают болевой синдром, обусловленный диссеминацией процесса с поражением костной системы.

Наименее характерны общие признаки опухолевого заболевания — так называемый общий опухолевый симптомокомплекс, включающий вялость, слабость, адинамию, отсутствие аппетита и другие признаки опухолевой интоксикации.

В большинстве случаев, даже несмотря на обширные поражения ткани щитовидной железы, последняя функционирует достаточно активно, и дети находятся в эутиреоидном состоянии.

Метастатическое поражение регионарных лимфатических узлов шеи отмечают в 84% наблюдений, в 54% из них регионарные метастазы визуально определяют раньше, чем изменения в щитовидной железе. Причем двустороннее поражение лимфатических узлов регистрируют у 66% всех пациентов с метастазами. Наиболее часто бывают вовлечены в процесс глубокие яремные лимфатические узлы, расположенные вдоль сосудисто-нервного пучка шеи. Поражение этой группы лимфатических узлов выявляют у 98% больных. Отмечают частое метастазирование в паратрахеальные лимфатические узлы (27,5%), добавочные лимфатические узлы (21,1%) и узлы латерального треугольника шеи (23,7%). Относительно редко рак щитовидной железы метастазирует в надключичные лимфатические узлы (11,5%), еще реже — в узлы верхнего средостения (9,6%).

Отдаленные метастазы выявляют у 20–22% детей. У большинства из них обнаруживают метастатическое поражение легких, реже костей. Чаще всего выявляют сочетанное поражение регионарных лимфатических узлов и легких. Иногда поражение легких бывает рентгенологической находкой при обследовании ребенка по поводу простудных заболеваний.

Особый интерес представляют дети с так называемым скрытым раком щитовидной железы, когда существует небольших размеров опухолевое поражение железы, не выявляемое возможными доступными методами исследований, а первым клиническим признаком становится «хроническая шейная лимфаденопатия».

В таких ситуациях необходимо знать, что причиной подобных «лимфаденопатий» может быть рак щитовидной железы, и направить свои усилия на своевременную его диагностику.

В последние годы рак щитовидной железы приобретает более агрессивное течение, развивается у детей более молодого возраста, что особенно заметно на при-



мерах больных, поступающих для лечения из зон, загрязненных радионуклидами после аварии на Чернобыльской атомной электростанции.

К сожалению, отсутствие характерных клинических признаков рака щитовидной железы и недостаточных знаний у детских специалистов в области детской онкологии приводит к весьма печальным последствиям. Большинство детей попадают к детскому онкологу в момент развернутых клинических проявлений, когда уже произошло значительное поражение самой щитовидной железы, лимфатического коллектора шеи и отдаленных органов.

Анализ анамнестических данных показывает, что от появления первых симптомов заболевания до постановки диагноза проходит от 1 мес до 2,5 лет, причем у 56% больных диагноз ставят через 1,5–2,0 года. В 17% наблюдений детям с увеличенными шейными лимфатическими узлами ставят диагноз хронического тонзиллита с лимфаденитом и проводят физиотерапевтическое лечение. В связи с этим необходимы усиление профилактической работы в детских учреждениях, повышение онкологической настороженности врачей педиатрической сети, систематический контроль над детьми в группах риска, в которые отнесены дети из эндемичных по йоду районов, с гипотиреозом, гиперплазиями щитовидной железы, узловым зобом, проживающие и проживавшие в районах с неблагоприятной радиационной обстановкой, дети ликвидаторов аварий на атомной электростанции.

## ДИАГНОСТИКА

### Анамнез

Для диагностики рака щитовидной железы необходимо использовать комплекс мероприятий, включающий сбор анамнестических данных, способный выявить больных, проживавших в зонах с йодной недостаточностью, имевших родителей или ближайших родственников, оперированных или наблюдавшихся по поводу новообразований щитовидной железы, больных, которым в раннем детском возрасте проводили ЛТ на область головы и шеи по поводу доброкачественных или воспалительных заболеваний, детей из районов с неблагоприятной радиационной обстановкой.

### Осмотр и физикальное обследование

Важный момент диагностики — осмотр и пальпация щитовидной железы и зон регионарного метастазирования, позволяющие обнаружить деформации, асимметрии, образование узлов, увеличение пораженных лимфатических узлов. Из клинических признаков, помогающих диагностике рака щитовидной железы, можно отметить увеличение объема щитовидной железы, уплотнение узла, ограничение смещаемости железы, в то же время отмеченные симптомы могут появиться и при тиреоидитах, аденомах и т.д.

### Лабораторные и инструментальные исследования

Лучевые методы диагностики включают УЗИ органов шеи, рентгенографию органов шеи и грудной клетки, скинтиграфию щитовидной железы с  $^{99m}\text{Tc}$ , по показаниям — рентгенографию области шеи, костей скелета, прямую тиреоидолимфографию, ангиографию, КТ шеи и верхнего средостения.

Эхографические исследования, широко используемые в последние годы, имеют неопределимое значение в диагностике патологии щитовидной железы у детей, в первую очередь как скрининговое неинвазивное исследование, позволяющее заподозрить объемный процесс. Извращение эхографического сигнала, наличие гипоехогенных участков в увеличенных лимфатических узлах шеи позволяют заподозрить

небанальное течение лимфаденопатии. По результатам УЗИ авторы выделяют три типа поражения лимфатических узлов — солидное, кистозное и смешанное. По данным различных исследователей, в серии наблюдений 21% плотных, 12% смешанных и только 7% кистозных образований бывает злокачественными. Сольидные образования часто бывают доброкачественными, однако есть высокий риск малигнизации. Кистозные образования не всегда бывают доброкачественными, но чаще, чем плотные. Особенно ценно УЗИ при непальпируемых небольших узлах, расположенных в задних отделах щитовидной железы. При этом разрешающая способность метода бывает достаточно высокой, что позволяет рекомендовать его широкое применение.

При рентгенологическом исследовании органов шеи у 10% детей отмечают смещение или сужение трахеи. Помимо рентгенографии трахеи, необходима оценка состояния верхнего отдела пищевода: он может быть сдавлен, смещен или поражен растущей в него опухолью щитовидной железы. Основным методом выявления метастатического поражения легких служит рентгенологическое исследование органов грудной клетки. Параллельно возможно выявление вовлеченных в процесс медиастинальных лимфатических узлов.

Радиоизотопное сканирование не считают достоверным методом диагностики, так как оно не устанавливает природу поражения. Тем не менее этот метод необходим в комплексной диагностике, так как позволяет более правильно определить тактику хирургического вмешательства. Для радиоизотопного исследования щитовидной железы у детей используют короткоживущий изотоп технеция  $^{99m}\text{Tc}$ . Пораженная ткань хуже накапливает изотоп, что на сканограмме выявляется в виде «холодного» узла. Проводимые радиоизотопные исследования с  $^{99m}\text{Tc}$  показывают, что для злокачественной опухоли наиболее характерно наличие «холодного» узла, выявляемого в 91% наблюдений при раковых поражениях.

В некоторых случаях «теплые» и «горячие» узлы в щитовидной железе могут иметь злокачественную природу. Кроме того, радиоизотопное исследование бывает весьма ценным при обследовании нерадикально оперированных детей и выявлении отдаленных метастазов в легких и костях. Метастазы и рецидивы медулярного рака можно выявить с помощью  $\text{Ta-201}$  (таллия), что успешно применяется для исследования органов с высокой степенью кровоснабжения, поэтому он концентрируется в щитовидной железе и в опухоли.

Части больных проводят прямую тиреоидолимфографию, позволяющую по дефектам накопления контрастного вещества определить размеры и расположение опухоли в щитовидной железе. Тиреоидолимфография заключается в инъекции водорастворимых или высокодисперсных масляных веществ, таких как верографин и сверхжидкий липиодол. Больной находится в положении лежа на спине с валиком под лопатками. Контраст вводят в пальпаторно неизмененную ткань щитовидной железы по 1,5–2,0 мл в каждую долю и проводят рентгенологическое исследование в прямой и боковой проекциях сразу после введения препарата при водорастворимых контрастных веществах или через 24 ч при введении масляных растворов. Метод позволяет выявить нарушения контрастирования доли железы, прерывистость и неровность границ наполнения, соответствующих опухолевому узлу. Непораженные лимфатические узлы хорошо контрастируются, пораженные полностью блокируются.

В некоторых случаях для определения степени распространенности опухоли, особенно при загрудинном расположении щитовидной железы и поражении верхних загрудинных лимфатических узлов, приходится прибегать к ангиографическому исследованию. Для контрастирования щитовидной железы используют пункцию бедренной артерии, в дальнейшем — проведение селективной или общей

артериографии (в зависимости от задач исследования). Артериография позволяет также выявить связь опухоли или ее метастазов с магистральными сосудами шеи. Наиболее характерными признаками опухолевого поражения бывают смещение, сужение просвета сосудов, их ампутация.

В далеко зашедших стадиях заболевания, при инфильтративном росте опухоли и ее метастазов используют КТ органов шеи и верхнего средостения, что позволяет уточнить распространенность опухолевого поражения и метастазов, синтопию органов, более точно определиться с планируемой хирургической тактикой. При КТ можно дифференцировать мышечную и жировую ткани, крупные сосуды шеи, хрящи трахеи и гортани, костные структуры, что весьма ценно в предоперационной диагностике.

При нарушении фонации, затруднениях дыхания в процессе диагностики больным целесообразно проведение ларингоскопии, обнаруживающей в ряде случаев вовлечение в процесс возвратного нерва или повреждение его во время предыдущих операций, врастание опухоли в стенку трахеи. С развитием методов эндоскопической диагностики исследование гортани перестало быть большой проблемой у пациентов младшего возраста. Только в небольшом количестве наблюдений приходится прибегать к поднаркозной фиброларингоскопии из-за боязни или негативного отношения ребенка к манипуляциям.

Для диагностики опухолевых заболеваний и оценки функционального состояния щитовидной железы применяют радиоиммунные методы определения маркеров и содержания тиреоидных гормонов. Концентрация тиреоглобулина может быть повышена у пациентов с папиллярным и фолликулярным раком, но остается в норме при анапластическом и медулярном. Не указывает на доброкачественное или злокачественное поражение лимфатических узлов, но может быть показателем малигнизации при многоузловом зобе. Контроль за содержанием тиреоглобулина может быть использован при наблюдении детей, подвергшихся облучению и находящихся в группе риска по развитию заболевания щитовидной железы, а также перенесших хирургические вмешательства по поводу рака. После тиреоидэктомии по поводу папиллярного или фолликулярного рака отмечают нормализацию содержания тиреоглобулина, при появлении рецидива и метастазов оно вновь повышается. Количество раково-эмбрионального антигена может быть повышено у пациентов с медулярным раком, но более точным исследованием служит определение содержания кальцитонина — специфического опухолевого маркера. Критическая оценка методом радиоиммунной диагностики может быть проведена только при значительном накоплении лабораторных данных и проведении сравнительного анализа с неопухоловой патологией щитовидной железы.

Обязательное диагностическое исследование — подтверждение злокачественности процесса методом тонкоигольной аспирационной биопсии с последующим цитологическим исследованием аспирата. Цитологическое исследование в руках опытного цитолога и онколога может дать максимум информации при минимальных затруднениях, так как требует только наличия инъекционной иглы, сухого притертого 20-граммового шприца и нескольких стекол. Дети старшего возраста легко переносят манипуляцию без применения анестезии, для детей младшего возраста и негативно относящихся к процедурам детей используют кислородно-закисный наркоз. При небольших опухолях или расположенных в глубоких отделах щитовидной железы тонкоигольную аспирационную биопсию проводят под ультразвуковым контролем, что гарантирует адекватный забор материала. По данным этого исследования злокачественное поражение щитовидной железы можно распознать в 95–97% случаев, а в 77% наблюдений — определить морфологическую разновидность рака. Также обязательно цитологическое исследование

увеличенных шейных лимфатических узлов. В редких случаях приходится прибегать к открытой биопсии, чаще всего регионарных метастазов, реже — непосредственно щитовидной железы.

### ДИФФЕРЕНЦИАЛЬНАЯ ДИАГНОСТИКА

Дифференциальную диагностику рака щитовидной железы необходимо проводить в первую очередь с доброкачественными новообразованиями, такими, как аденома и узловой зоб. При этих заболеваниях щитовидная железа имеет более гладкие, ровные контуры, эластическую консистенцию. Появление участка уплотнения, деформация щитовидной железы должны вызвать подозрение на малигнизацию процесса. Необходимо также дифференцировать рак щитовидной железы от острых и хронических тиреоидитов. Для первых характерно острое начало с повышением температуры тела, возможным болевым синдромом в области щитовидной железы и шеи. Для вторых динамика развития заболевания не столь активна, щитовидная железа безболезненна, диффузно увеличена, уплотнена.

Значительно реже в щитовидной железе у детей развиваются специфические стромиты, такие как туберкулез, актиномикоз, эхинококк. Регионарные метастазы рака щитовидной железы чаще всего принимают за банальные лимфаденопатии, туберкулез, срединные и боковые кисты шеи, лимфогранулематоз и др.

Решающее значение в дифференциальной диагностике имеет цитологическое исследование, при неудачах — верификация диагноза после срочного интраоперационного или планового морфологического исследования. Вспомогательным методом диагностики при аутоиммунном тиреоидите Хашимото может быть радиоиммунное исследование гормонов щитовидной железы.

### ЛЕЧЕНИЕ

Основным методом лечения рака щитовидной железы у детей служит хирургический. Выбор тактики хирургического вмешательства и его объема — весьма сложная задача. Подход к решению вопроса об объеме хирургического вмешательства зависит от стадии заболевания, локализации и количества узлов в щитовидной железе, темпов роста и гистологического строения новообразования. Все операции при раке щитовидной железы проводят экстракапсулярно. Минимальным объемом вмешательства следует считать гемитиреоидэктомию. При проведении операции необходим широкий доступ для адекватной ревизии всей щитовидной железы и зон регионарного метастазирования. Обязательно контролируют ход возвратных нервов до их вступления в гортань. Верхний гортанный нерв может быть поврежден при высоком расположении верхнего полюса щитовидной железы во время перевязки верхней щитовидной артерии. В таком случае в послеоперационном периоде возникают проблемы с глотанием жидкой пищи из-за потери чувствительности в области надгортанника.

В прежние годы мы использовали отечественную классификацию для стадирования рака щитовидной железы и, будучи сторонниками сохраненных операций, более выгодных для ребенка в функциональном отношении, в отделении опухолей головы и шеи НИИ ДОГ РОНЦ РАМН проводили по возможности щадящие операции при достижении максимальной абластики. Так, всем детям с I стадией заболевания выполняли гемитиреоидэктомию. Опухоль располагается в одной из долей щитовидной железы, и ее размеры обычно не превышают 1,5 см.

У большинства пациентов с II стадией рака щитовидной железы объем проводимых оперативных вмешательств был шире, что связано с большим распространением опухоли и наличием регионарных метастазов. Большинству пациентов выполняли гемитиреоидэктомию с резекцией перешейка щитовидной железы, а

также гемитиреоидэктомию с резекцией перешейки и фасциально-футлярное иссечение лимфатических узлов и клетчатки шеи на стороне поражения.

При III стадии хирургическое лечение проводили в объеме субтотальной резекции щитовидной железы с фасциально-футлярным иссечением лимфатических узлов и клетчатки с одной или обеих сторон шеи. При наличии отдаленных метастазов всем больным выполняли тиреоидэктомию с последующим лечением радиоактивным йодом.

В последние годы мы отметили тенденцию к более активному течению рака щитовидной железы у детей, особенно проживавших и проживающих в регионах, загрязненных радионуклидами после аварии на Чернобыльской атомной электростанции. В связи с этим, а также после оценки причин повторных операций мы пришли к выводу о целесообразности более агрессивного хирургического лечения. Органосохраняющие операции проводят только больным с высокодифференцированными формами рака щитовидной железы, имеющим стадию по TNM T1aN0M0. Во всех остальных случаях проводят тиреоидэктомию с последующей радиоiodабляцией и супрессивной гормональной терапией левотироксином. Кроме того, необходимо проводить иссечение центральной (преларингеальной, претрахеальной и паратрахеальной) клетчатки шеи, при гистологическом исследовании которой у 10–20% больных могут быть обнаружены скрытые метастазы. В связи со значительной распространенностью опухолевых поражений операции только на щитовидной железе были выполнены у 29% больных. Во всех остальных случаях была необходимость в иссечении лимфатических узлов и клетчатки шеи с одной или обеих сторон. Мы используем модификацию фасциально-футлярного иссечения лимфатических узлов и клетчатки шеи, разработанную в стенах Онкологического научного центра РАМН (Пачес А.И., Пропп Р.М., Фалилеев Г.В., Матякин Е.Г.), позволяющую избежать удаления кивательной мышцы, внутренней яремной вены, подчелюстной слюнной железы, резекции добавочного нерва, которые проводят при классическом исполнении операции Крайла или ее модификациях в виде радикальной шейной диссекции. Естественно, функциональные результаты при фасциально-футлярном иссечении лимфатических узлов и клетчатки шеи значительно лучше при одинаковом проценте достижения радикальности вмешательства. Сохранение внутренней яремной вены позволяет избежать нарушений мозгового кровообращения и отека лица, добавочный нерв обеспечивает полный объем движений верхнего плечевого пояса, кивательная мышца защищает обнаженный после операции сосудисто-нервный пучок.

В послеоперационном периоде детям назначают тиреоидные гормоны в целях гормональной коррекции, а также для подавления синтеза тиреотропного гормона гипофиза, стимулирующего опухолевый рост.

В практике отделения опухолей головы и шеи НИИ ДОГ РОНЦ РАМН хирургическое лечение у 25% больных было повторным после первично проведенных оперативных вмешательств в других лечебных учреждениях. Большинство повторных операций бывает технически трудновыполнимым и влечет за собой большее количество послеоперационных осложнений. Причинами повторных операций, как правило, становятся неадекватность первоначальных вмешательств, появление новых метастазов или локальных рецидивов.

Всем детям с IV стадией заболевания необходимо комбинированное лечение, включающее операцию (радикальную или нерадикальную) и лечение радиоактивным йодом. Радиоактивный йод назначают из расчета 50–100 мКи с интервалом 3–6 мес. Максимальная суммарная доза составляет до 500 мКи.

**ОСЛОЖНЕНИЯ**

Среди осложнений оперативного лечения в 8% случаев отмечают повреждение внутренней яремной вены, в 6% — повреждение возвратного нерва, в 2% — временный послеоперационный гипопаратиреоз, в 3% — постоянный гипопаратиреоз, в 1% — повреждение трахеи, в 0,5% — пневмоторакс.

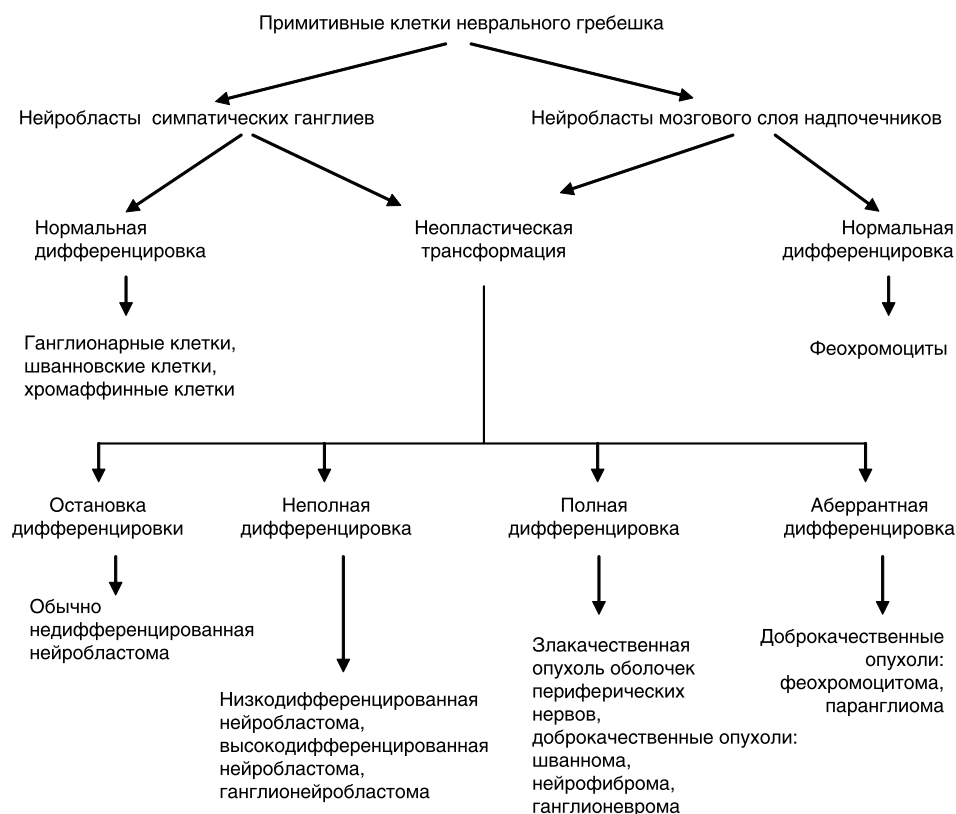
**ПРОГНОЗ**

Результаты лечения рака щитовидной железы зависят от стадии заболевания и адекватности лечения. Оценка пятилетней выживаемости больных указывает на благоприятный прогноз при раке щитовидной железы. Живы все пациенты с I и II стадией заболевания. При III стадии заболевания живы 85,7% оперированных детей, при IV стадии — 71% больных.

# Глава 82

## Опухоли симпатической нервной системы

Симпатическая нервная система может стать источником роста трех видов опухолей: НБ, ганглионевромы и феохромоцитомы. Тип и степень злокачественности возникшей опухоли зависят от пути дифференцировки примитивной клетки невралного гребешка, давшей начало злокачественному росту, и от этапа, на котором ее застал «сигнал» опухолевой трансформации (рис. 82.1).



**Рис. 82.1.** Пути дифференцировки примитивной клетки невралного гребешка и типы нейрогенных опухолей

## 82.1. НЕЙРОБЛАСТОМА

*М.В. Рубанская, П.А. Керимов, А.П. Казанцев*

### Коды по МКБ-10

- С47.3. ЗНО периферических нервов грудной клетки.
- С47.4. ЗНО периферических нервов живота.
- С47.5. ЗНО периферических нервов таза.
- С47.6. ЗНО периферических нервов туловища неуточненное.
- С47.8. ЗНО поражение периферических нервов и вегетативной нервной системы, выходящее за пределы одной и более вышеуказанных локализаций.
- С47.9. ЗНО периферических нервов и вегетативной нервной системы неуточненной локализации.
- С48.0. ЗНО забрюшинного пространства.
- С74.1. ЗНО мозгового слоя надпочечника.
- С74.9. ЗНО надпочечника неуточненной части.
- С76.0. ЗНО головы, лица и шеи.
- С76.1. ЗНО грудной клетки.
- С76.2. ЗНО живота.
- С76.7. ЗНО других неуточненных локализаций.
- С76.8. ЗНО других и неточно обозначенных локализаций, выходящее за пределы одной и более вышеуказанных локализаций.

### ОПРЕДЕЛЕНИЕ

НБ — злокачественная опухоль, развивающаяся из клеток-предшественников симпатической нервной системы, является самой частой злокачественной экстракраниальной солидной опухолью детского возраста. НБ отличается уникальной клинической и биологической гетерогенностью, поэтому прогноз заболевания зависит не только от возраста пациента на момент постановки диагноза и стадии заболевания, но и во многом от биологических особенностей опухоли.

### ЭПИДЕМИОЛОГИЯ

Заболеваемость НБ составляет около 10 на 1 млн детского населения до 15 лет, что составляет около 8% всех ЗНО у детей. Около 37% всех НБ диагностируются у детей до 1 года, и около 90% — у детей до 5 лет. Наиболее частыми локализациями НБ являются надпочечники (48%), забрюшинное пространство (30%) и средостение (16%). Реже НБ развивается на шее (3%) и в малом тазу (3%). Число неустановленных зон первичного развития опухоли — около 17%. К сожалению, более чем в половине случаев (до 70%) НБ диагностируется уже на распространенных или диссеминированных стадиях заболевания, что существенно ухудшает прогноз заболевания, особенно у детей в возрасте старше 18 мес. В 48% случаев уже при постановке первичного диагноза имеются отдаленные гематогенные и лимфогенные метастазы. НБ имеет тенденцию к метастазированию в определенные зоны: костный мозг — 81%, кости — 69%, лимфатические узлы — 65%, печень — 19%, легкие — 10%, ЦНС — 8%.

### ЭТИОЛОГИЯ И ПАТОГЕНЕЗ

Условия для возникновения опухолевой пролиферации обусловлены большой интенсивностью и напряженностью процесса роста и развития симпатической нервной системы у младенцев. Срыв процесса дифференцировки может произойти в результате воздействия как эндогенных, так и экзогенных факторов.



Цитогенетические и молекулярно-генетические аномалии в опухолевых клетках (изменение ploидности, делеция короткого плеча хромосомы 1, амплификация гена *N-mic*) могут привести к нарушению регуляции и потере равновесия между генами, осуществляющими онкосупрессорную функцию.

В большинстве случаев НБ является спорадически возникшей опухолью. Около 0,5–1,0% случаев этой опухоли являются семейными формами заболевания, причем продемонстрировано, что часть семейных случаев НБ может сочетаться с заболеваниями, в основе которых лежит нарушение миграции дифференцировки клеток нервного гребня (нейрокриптопатии), например, болезнь Гиршпрунга. В основе развития семейных форм НБ лежат герминальные мутации в генах *ALK* (*Anaplastic Lymphoma Kinase*) и *PNOX2B* (*Paired-like homeobox 2B*). В настоящее время рассматривается вопрос и о развитии опухоли у лиц, имеющих генетическую предрасположенность, а также формирование НБ на фоне генетических синдромов. Помимо семейных форм заболевания, повышенный риск развития НБ отмечен при целом ряде генетических синдромов. К ним относятся синдромы, сопровождающиеся макросомией, такие как синдром Беквита–Видемана (фетальная гиперпластическая висцеромегалия почек, коры надпочечников, поджелудочной железы, гонад и печени, макроглоссия, пороки развития передней брюшной стенки — омфалоцеле, пупочная грыжа, диастаз прямых мышц живота, гемигипертрофия, микроцефалия, задержка психомоторного развития, гипогликемия, постнатальный соматический гигантизм, пороки развития ушной раковины), синдром Сотоса (высокорослость, крупный, шишковатый череп, выпуклый лоб, гипертелоризм, высокое нёбо, антимонголоидный разрез глаз, умеренная задержка психического развития, опережение костного возраста), синдром Уивера (высокие показатели физического развития, типичные краниофациальные симптомы, низкий хриплый голос, изменения опорно-двигательного аппарата, поражение органов зрения, возможна задержка психомоторного и речевого развития, часто нормальный уровень соматомедина С и гормона роста, костный возраст соответствует паспортному или опережает его), синдром Нунан (низкорослость, перепончатая шея, широко расставленные глаза, птоз, низкорасположенные ушные раковины, деформация грудной стенки, пороки сердца, гипогонадизм), синдром Костелло (медленный рост, умственная отсталость, задержка физического развития, трудности с кормлением в младенчестве и низкая прибавка массы тела, большая голова, дряблая кожа, особенно на руках и ногах, глубокие складки на ладонях и подошвах ног, низкие уши, толстые мочки ушей, большой рот, поверхность лица кажется шероховатой, косоглазие, нарушение сердечного ритма, проблемы с зубами, узкое ахиллово сухожилие, толстые мозоли и ногти на ногах), нейрофиброматоз I типа, или болезнь фон Реклингхаузена, синдром Ли–Фраумени, или синдром первично-множественных неоплазий. Особого внимания заслуживают RAS-патии (*RAS-pathies*) — группа генетических синдромов, поскольку в недавних исследованиях показано вовлечение сигнального пути RAS-MAPK в патогенез НБ у пациентов группы высокого риска.

### МОРФОЛОГИЧЕСКИЕ И МОЛЕКУЛЯРНО-ГЕНЕТИЧЕСКИЕ ОСОБЕННОСТИ

НБ отличается чрезвычайной морфологической гетерогенностью. В зависимости от степени дифференцировки различают НБ, ганглионейробластому и ганглионейрому (ганглионеврому). Впервые гистологическую картину НБ описал в 1864 г. выдающийся немецкий патолог Рудольф Вирхов. Длительное время после этого НБ не выделялась как отдельная нозологическая единица, и только в 1910 г. термин «нейробластома» впервые был предложен американским патологом Джеймсом Хомером Райтом, именно им описаны розетки как один из основных морфологических диагностических критериев НБ, которые носят название розет-

ки Хомера Райта. Уникально, что у детей первого года жизни опухоль может самостоятельно регрессировать, у других больных НБ может подвергаться спонтанному созреванию до доброкачественной опухоли — ганглионевромы. Интересно, что НБ нередко случайно при микроскопическом исследовании обнаруживается у маленьких детей, погибших от неопухолевых заболеваний, более того, популяционные исследования свидетельствуют о том, что случаев спонтанных регрессий/созреваний этой удивительной опухоли у маленьких детей не меньше, чем частота, с которой развивается клинически.

Важно отметить, что в настоящее время огромное прогностическое значение уделяется молекулярно-генетическим особенностям НБ. Наиболее значимыми, используемыми в качестве стратификационных маркеров в современных международных клинических протоколах, являются амплификация гена *MYCN*, абберрации короткого плеча хромосомы 1 (1p) и абберрации длинного плеча хромосомы 11 (11q), а также количество хромосом в опухолевых клетках (плоидность, или индекс дезоксирибонуклеиновой кислоты).

## КЛАССИФИКАЦИЯ И СТАДИРОВАНИЕ

### Патоморфологическая классификация

Ганглионеврома — дифференцированная (доброкачественная) форма. Состоит из зрелых ганглионарных клеток, часто обывествляется.

Ганглионейробластома — промежуточная между ганглионевромой и НБ форма. Зрелые ганглионарные клетки и недифференцированные клетки обнаруживают в разных отделах опухоли в разных пропорциях.

НБ — недифференцированная форма. Состоит из мелких круглых клеток с темно-пятнистыми ядрами. Часто могут обнаруживать розетки и характерные нейрофибриллы. В опухоли обнаруживают геморрагии и участки кальцификации.

Гистологические степени злокачественности НБ:

- кальцификация и низкая митотическая активность;
- кальцификация или низкая митотическая активность;
- отсутствие кальцификации или низкой митотической активности.

Кроме того, необходимо знать и о маркерах, определяющих биологическую характеристику и поведение НБ, а также прогноз заболевания. Среди них плоидность опухолевой клетки (индекс дезоксирибонуклеиновой кислоты, или DI), число копий протоонкогена в геноме опухолевой клетки и гистологические признаки Шимада. В основу классификации Шимада (1984) положена интеграция возраста и гистологических особенностей, таких как развитие стромы, степень дифференцировки, индекс митоз-кариорексис (МКИ), определяемый как количество делящихся и распадающихся клеток на 5000 опухолевых клеток в случайных полях (табл. 82.1).

**Таблица 82.1.** Классификация нейробластомы по Н. Shimada и соавт.

Тип нейрогенной опухоли	Благоприятный гистологический тип	Неблагоприятный гистологический тип
А. НБ, богатая стромой, возраст <5 лет	б) НБ, богатая стромой, хорошо дифференцированный подтип; в) смешанный подтип	а) НБ, богатая стромой, узловой подтип (все возрасты)
Б. НБ, бедная стромой		
Возраст <1,5 лет	МКИ <200	МКИ >200
Возраст 1,5–5,0 лет	Возраст 1,5–5,0 лет	МКИ >100 или недифференцированная
Возраст >5 лет	Нет	Все

Оценка распространенности процесса проводится в рамках Международной системы стадирования НБ (*International Neuroblastoma Staging System – INSS*) и является постхирургической системой оценки стадии процесса (табл. 82.2).

**Таблица 82.2.** Стадирование нейробластомы по системе INSS

Стадия	Распространенность опухолевого процесса
I	Локализованная опухоль с возможностью полного удаления (с очагами или без микроскопических резидуальных очагов опухоли). В лимфатических узлах той же стороны при микроскопическом исследовании опухолевые клетки не обнаруживаются; лимфатические узлы, прилежащие к первичной опухоли и удаляемые вместе с ней, могут содержать опухолевые клетки
IIA	Локализованная опухоль, макроскопически полностью не удаляемая. В лимфатических узлах той же стороны, не примыкающих к опухоли, при микроскопическом исследовании опухолевые клетки не обнаруживаются
IIB	Локализованная опухоль с возможностью макроскопически полного или частично удаленная. В лимфатических узлах той же стороны, не примыкающих к опухоли, определяются опухолевые клетки. Увеличенные лимфатические узлы на противоположной стороне не содержат опухолевых клеток
III	Неудаляемая односторонняя опухоль, инфильтративно распространяющаяся за среднюю линию, с поражением или без поражения регионарных лимфатических узлов. Локализованная односторонняя опухоль с поражением регионарных лимфатических узлов противоположной стороны. Опухоль с двусторонним распространением по отношению к средней линии с инфильтративным ростом (удаляемая) или распространяющаяся по лимфатическим узлам
IV	Любая первичная опухоль с поражением отдаленных лимфатических узлов, костей скелета, костного мозга, печени, кожи и/или других органов (за исключением органов и возраста, обозначенных в стадии IVS)
IVS	Локализованная первичная опухоль (как при стадиях I, IIA или IIB) с диссеминацией в кожу, печень и/или костный мозг (строго у детей до 1 года)

С 2009 г. внедрена новая система стратификации по стадиям, которая основана не на оценке объема хирургического вмешательства, а на выявлении факторов риска, определяемых по данным визуализационных методов исследования (КТ и МРТ) (*Image Defined Risk Factors – IDRF*). IDRF включает такие критерии, как вовлечение в опухоль крупных сосудов, нервных стволов, почечной ножки и других факторов, которые могут ограничить объем хирургического вмешательства и прогнозировать хирургические осложнения (табл. 82.3).

**Таблица 82.3.** Факторы риска при визуализации (*Image Defined Risk Factors – IDRF*)

Ипсилатеральное распространение опухоли в пределах двух анатомических областей («шея–грудь», «грудь–живот», «живот–область таза»)	
Шея	Опухоль охватывает каротидную и/или позвоночную артерии и/или внутреннюю яремную вену
	Распространение опухоли на основание черепа
	Сдавление опухолью трахеи
Шейно-грудной отдел	Вовлечение плечевого сплетения
	Вовлечение подключичных сосудов и/или позвоночной и/или каротидной артерий
	Сдавление трахеи
Грудная полость	Вовлечение аорты и/или крупных ветвей
	Сдавление трахеи и/или главных бронхов
	Опухоль нижних отделов средостения, инфильтрирующая реберно-позвоночный угол

Брюшная полость/область таза	Инфильтрация ворот печени и/или гепатодуоденальной связки
	Вовлечение ветвей верхней брыжеечной артерии на уровне корня брыжейки
	Вовлечение чревного ствола и/или верхней брыжеечной артерии
	Инвазия в одну/обе почечные ножки
	Вовлечение аорты и/или полой вены
	Вовлечение подвздошных сосудов
	Опухоль малого таза пересекает седалищную вырезку
Интравертебральный рост опухоли независимо от локализации при следующих условиях: поражение более 1/3 спинномозгового канала на аксиальных срезах, и/или перимедуллярные лептоменингеальные пространства не визуализируются, и/или нарушение сигнала со спинного мозга	
Инфильтрация прилежащих органов и структур: перикард, диафрагма, почки, печень, область 12-перстной кишки и поджелудочной железы, брыжейка	
Состояния, требующие регистрации, но не относящиеся к IDRF: <ul style="list-style-type: none"> <li>• мультифокальная первичная опухоль;</li> <li>• плевральный выпот с опухолевыми клетками или без них</li> </ul>	

В настоящее время наиболее полной и актуальной является Международная система стадирования при НБ, основанная на анализе факторов риска при визуализации (*International Neuroblastoma Risk Group Staging System — INRGSS*) (табл. 82.4).

**Таблица 82.4.** Факторы риска при визуализации (*International Neuroblastoma Risk Group Staging System — INRGSS*)

Стадия	Описание
L1	Локализованная опухоль, ограниченная одним компартментом тела, без вовлечения жизненно важных структур, определяемых как факторы риска, выявляемые при визуализации
L2	Локорегионарная опухоль с наличием одного или более факторов риска, выявляемых при визуализации
M	Наличие отдаленных метастазов (исключая стадию MS)
MS	Метастатическое заболевание у детей младше 18 мес с наличием метастазов в коже, костях и/или костном мозге

Все вышеперечисленные факторы являются основополагающими для стратификации пациентов в группы риска и лежат в основе риск-адаптированных программ лечения пациентов с НБ. В рамках настоящих рекомендаций используются критерии для стратификации пациентов на группы риска Американской группы по лечению пациентов с НБ (*Children's Oncology Group — COG*).

Для ознакомления приводим критерии для стратификации пациентов на группы риска Немецкой группы по лечению данного заболевания (протокол NB2004). В рамках данного подхода стратификационные критерии включают возраст на момент постановки диагноза (дети первого года жизни и старше 1 года), стадию опухолевого процесса по Международной системе оценки стадии по нейробластоме (INSS), статус гена *MYCN* (наличие или отсутствие амплификации) и статус локуса 1p (наличие или отсутствие аберраций). В зависимости от сочетания прогностических факторов пациентов делят на три группы: наблюдения, промежуточного и высокого риска (табл. 82.5).

Таблица 82.5. Критерии стратификации на группы риска (протокол NB2004)

Группа риска	Критерии
Группа наблюдения	<ul style="list-style-type: none"> <li>• Стадия I.</li> <li>• Возраст 0–18 лет.</li> <li>• Отсутствие амплификации гена <i>MYCN</i></li> </ul>
	<ul style="list-style-type: none"> <li>• Стадия II.</li> <li>• Возраст 0–18 лет.</li> <li>• Отсутствие амплификации гена <i>MYCN</i>.</li> <li>• Отсутствие аберраций 1p (del1p, imb1p)</li> </ul>
	<ul style="list-style-type: none"> <li>• Стадия III.</li> <li>• Возраст 0–2 года.</li> <li>• Отсутствие амплификации гена <i>MYCN</i>.</li> <li>• Отсутствие аберраций 1p (del1p, imb1p)</li> </ul>
	<ul style="list-style-type: none"> <li>• Стадия IVS.</li> <li>• Возраст &lt;1 года.</li> <li>• Отсутствие амплификации гена <i>MYCN</i></li> </ul>
Группа промежуточного риска	<ul style="list-style-type: none"> <li>• Стадия II–III.</li> <li>• Возраст 0–18 лет.</li> <li>• Отсутствие амплификации гена <i>MYCN</i>.</li> <li>• Наличие аберрации 1p (del1p, imb1p)</li> </ul>
	<ul style="list-style-type: none"> <li>• Стадия III.</li> <li>• Возраст 2–18 лет.</li> <li>• Отсутствие амплификации гена <i>MYCN</i></li> </ul>
	<ul style="list-style-type: none"> <li>• Стадия IV.</li> <li>• Возраст &lt;1 года.</li> <li>• Отсутствие амплификации гена <i>MYCN</i></li> </ul>
Группа высокого риска	<ul style="list-style-type: none"> <li>• Стадия IV.</li> <li>• Возраст 1–18 лет</li> </ul>
	Амплификации гена <i>MYCN</i> независимо от стадии заболевания и возраста (0–18 лет)

Согласно рекомендациям COG, выделяют также три группы пациентов: низкого, промежуточного и высокого риска, где в основу положены такие факторы, как стадия по системе INSS, возраст пациента и биологические факторы прогноза НБ (табл. 82.6).

Таблица 82.6. Стратификация по группам риска пациентов с нейробластомой по Children's Oncology Group

Стадия по системе INSS	Возраст, годы	MYCN-статус	Гистологический признак по классификации Шимада	DNA-плоидность	Группа риска
1	0–21	Любой	Любой	Любая	Низкая
IIA–IIB	< 1–21	Любой	Любой	Любая	Низкая
	≤1–21	Нет амплификации	Любой	Любая	Низкая
	≤1–21	Амплификация	Благоприятный	Любая	Низкая
	≤1–21	Амплификация	Неблагоприятный	Любая	Высокая
III	<1	Нет амплификации	Любой	Любая	Средняя
	<1	Амплификация	Любой	Любая	Высокая
	≥1–21	Нет амплификации	Благоприятный	Любая	Средняя
	≥1–21	Нет амплификации	Неблагоприятный	Любая	Высокая
	≥1–21	Амплификация	Любой	Любая	Высокая

Стадия по системе INSS	Возраст, годы	MYCN-статус	Гистологический признак по классификации Шимада	DNA-ploидность	Группа риска
IV	<1	Нет амплификации	Любой	Любая	Средняя
	<1	Амплификация	Любой	Любая	Высокая
	≥1–21	Любой	Любой	Любая	Высокая
IBS	<1	Нет амплификации	Благоприятный	>1	Низкая
	<1	Нет амплификации	Любой	=1	Средняя
	<1	Нет амплификации	Неблагоприятный	Любая	Средняя
	<1	Амплификация	Любой	Любая	Высокая

Более наглядно это представлено в табл. 82.7.

**Таблица 82.7.** Стратификация по возрастной группе пациентов с нейробластомой по Children's Oncology Group

Возраст	<12 мес								≥12 мес								
	Амплиф. N-тус		нет				есть				нет				есть		
Гистологический признак по классификации Шимада	Благоприятный	Неблагоприятный	Благоприятный	Неблагоприятный	Благоприятный	Неблагоприятный	Благоприятный	Неблагоприятный	Благоприятный	Неблагоприятный	Благоприятный	Неблагоприятный	Благоприятный	Неблагоприятный	Благоприятный	Неблагоприятный	
DNA-ploидность	>1	=1	>1	=1	>1	=1	>1	=1	>1	=1	>1	=1	>1	=1	>1	=1	
INSS I																	
INSS IIA–IIB																	
INSS III																	
INSS IV																	
INSS IVS																	

Низкий риск ■ Средний риск ■ Высокий риск ■

## КЛИНИЧЕСКАЯ КАРТИНА

Первоначальные симптомы НБ не имеют специфичности и могут имитировать различные педиатрические заболевания. С ростом опухоли клиническая картина заболевания зависит прежде всего от анатомической локализации первичной опухоли и степени инвазии и компрессии прилежащих органов и тканей, а также анатомической локализации метастазов. Проявления заболевания могут варьировать от бессимптомного течения — являться случайной находкой при проведении диспансерного обследования или обследования по поводу другого заболевания или проявляться пальпируемыми опухолевыми массами в брюшной полости, увеличением в размерах живота, болевым синдромом при локализации в животе, кашлем, одышкой, дисфагией при локализации опухоли в средостении и в области шеи. Кроме того, при НБ в области головы и шеи одними из первых симптомов могут быть появление пальпируемых опухолевых узлов в данной области и симптом Горнера. При инвазии опухоли в спинномозговой канал, сдавлении периферических нервных стволов возможно развитие неврологической симптоматики в виде парезов, параличей, нарушений функций тазовых органов, отека конечностей и др.

При метастатических формах НБ клиническая картина весьма разнообразна и обусловлена локализацией метастазов, варьируя от случайной находки при выполнении обследования до анемического и геморрагического синдромов при поражении костного мозга, болевом синдроме при поражении костей, наличии метастазов в орбите с нарушением зрения вплоть до полной слепоты.

В целом клиническая картина НБ состоит из трех групп симптомов.

1. Общих симптомов злокачественной опухоли.
2. Симптомы, связанных с локализацией опухоли и сдавлением ею соседних органов.
3. Симптомы, обусловленных гормональной активностью (по типу синдрома Кушинга).

Клиническая картина НБ также может быть обусловлена наличием паранеопластического синдрома, что наиболее часто встречается при НБ по сравнению с другими ЗНО. При НБ возможно развитие паранеопластических синдромов, таких как секреторная диарея, синдром опсоклонуса-миоклонуса, запоры, артериальная гипертензия и др.

Наибольшего внимания заслуживает синдром опсоклонуса-миоклонуса (синдром танцующих глаз, или энцефалопатия Кинсбурна), регистрирующийся в 2–4% случаев, характеризующийся тремя основными проявлениями: опсоклонусом (совместные быстрые, нерегулярные и неравномерные по амплитуде движения глазных яблок, обычно в горизонтальной плоскости, наиболее выраженные в начале фиксации взгляда), миоклонусом (подергивания неэпилептического характера, которые захватывают туловище, конечности и лицо) и атаксией. Указанные симптомы часто ассоциированы с поведенческими нарушениями (например, раздражительностью, плаксивостью вплоть до проявлений аутоагрессии и агрессии по отношению к родителям), нарушением сна и когнитивными расстройствами.

## ДИАГНОСТИКА

*Анамнез:* при сборе анамнеза необходимо детально выяснить акушерский анамнез матери, течение беременности, особенности развития ребенка от рождения до момента обследования, предшествующие заболевания. У многих детей за несколько месяцев до обращения к врачу возникает общий опухолевый симптомокомплекс. В ходе расспроса родителей и ребенка (если это возможно) необходимо обратить внимание на длительность того или иного клинического проявления, его динамику, изменение внешнего вида и поведения ребенка. Важным при сборе анамнеза является не только длительность клинических проявлений, но и проводимая по этому поводу терапия с оценкой ее эффективности.

*Физикальное обследование:* у пациентов с подозрением на НБ необходимо проводить полный тщательный клинический осмотр с измерением роста-весовых показателей, размеров, консистенции и подвижности пальпируемых опухолевых узлов, оценкой органной недостаточности. Необходимо обратить особое внимание на состояние костно-мышечной системы, двигательную активность, функцию тазовых органов (особенно при локализации опухоли в малом тазу). Крайне важно помнить о том, что у детей с НБ могут доминировать симптомы метастатического поражения отдаленных органов, например, экзофтальм при метастатическом поражении костей орбиты, геморрагический и анемический синдромы при метастатическом поражении костного мозга и т.д. Именно поэтому физикальное обследование направлено не только на поиск и оценку первичного очага, но и на оценку распространенности опухолевого процесса.

*Обязательные лабораторные исследования:* общий развернутый анализ крови; общий анализ мочи; исследование крови на ВИЧ, RW, HBS-антиген; определение группы крови и резус-фактора; биохимический анализ крови (определение глюко-

зы, мочевины, креатинина, общего белка, альбумина, билирубина, аспартатамино-трансферазы, аланинаминотрансферазы, ЛДГ, щелочной фосфатазы, электролитов); клиренс по эндогенному креатинину; исследование коагулограммы (расширенной); катехоламины в моче (ВМК и ГВК). По возможности, особенно детям первого года жизни, желательна оценка уровня суммарных иммуноглобулинов А, М, G в сыворотке крови и исследование вирусного статуса (ЦМВ). Рекомендуются исследование крови на опухолевые маркеры (НСЕ, ЛДГ, ферритин).

*Инструментальные исследования.* Лучевые методы исследования — одни из решающих в диагностике НБ, позволяющие оценить не только первичную локализацию, но и распространенность процесса. УЗИ является наиболее часто используемым методом в диагностике НБ, причем необходимо проводить исследование всех вовлеченных в процесс зон (например, живот, малый таз, периферические лимфатические узлы, орбиты и т.д.). Необходимо проведение рентгенографии органов грудной полости в двух проекциях. КТ или МРТ с внутривенным контрастированием являются основными методами оценки первичного опухолевого очага. КТ шеи и органов грудной клетки выполняется всем пациентам для исключения вторичного поражения легких, внутригрудных лимфатических узлов и первично-множественного поражения при НБ. Необходимо помнить, что в случае клинического выявления метастатического поражения при НБ показано МРТ всех подозрительных очагов. Часть детей нуждается в МРТ головного мозга в случае неврологической симптоматики, подозрения на метастатическое поражение костей черепа, головного мозга. Сцинтиграфия с <sup>123</sup>I-МЙБГ в режиме «Все тело», включая протоколы однофотонной эмиссионной КТ или однофотонную эмиссионную КТ, совмещенную с КТ, является необходимым методом у детей с подозрением на НБ. Этот метод исследования включен в международные стандарты диагностики НБ и позволяет выполнить первичный дифференциально-диагностический поиск, определить стадию заболевания, эффективность проводимой терапии, а также может быть использован в целях ранней диагностики рецидива.

*Цитологические и морфологические исследования.* Костно-мозговую пункцию при НБ относят к обязательным методам исследования. Причем необходимо помнить, что поражение костного мозга при НБ является очаговым, в связи с этим пункция костного мозга из одной точки не является приемлемой. Требуется выполнение костномозговых пункций как минимум из четырех различных точек с дальнейшим цитологическим исследованием полученного материала.

Гистологическое исследование опухоли с определением молекулярно-генетических параметров опухоли является основным методом окончательной верификации диагноза у пациентов с НБ, что позволяет стратифицировать группу риска, оценить прогноз заболевания и определить план специального лечения. Необходимо отметить, что после комплексного обследования, согласно ранее описанному алгоритму, все пациенты рассматриваются как кандидаты на выполнение инициального хирургического вмешательства, объем которого определяется после совместного обсуждения детскими онкологами и хирургами. В ряде случаев консиллиумом принимается решение о проведении биопсии метастатических очагов.

*Консультации других специалистов.* Детский онколог, невролог, окулист, детский хирург и медицинский генетик должны осмотреть пациента с НБ обязательно.

## ДИФФЕРЕНЦИАЛЬНАЯ ДИАГНОСТИКА

Дифференциальный ряд НБ весьма широк. Прежде всего следует дифференцировать НБ от других злокачественных и доброкачественных новообразований. Кроме всего, следует помнить и о том, что на первый план могут выступать симптомы метастатического поражения НБ, например геморрагический синдром при поражении костного мозга, болевой синдром при метастатическом поражении



костей и т.д. Имеются трудности и в морфологической диагностике НБ, поскольку она принадлежит к группе мелкокруглоклеточных опухолей и требуется в дифференциальный ряд включать РМС, СЮ, примитивную нейроэктодермальную опухоль, злокачественную лимфому и миеломоноцитарный лейкоз и при необходимости выполнять ИГХ-исследования. Важным моментом является дифференциальная диагностика НБ и опухоли Вильмса, особенно если опухоль расположена в верхнем полюсе почки (опухоль Вильмса?) или исходит из надпочечника (нейробластома?).

## ЛЕЧЕНИЕ

Необходимо отметить, что ввиду биологической гетерогенности, морфологических и молекулярно-генетических особенностей опухоли, необычности клинических проявлений, прогноза заболевания у пациентов различных возрастных групп, а также необходимости тщательного и специфического обследования и стратификации группы риска пациентов следует направлять в специализированные детские онкологические стационары для проведения специального лечения с включением всех необходимых терапевтических опций, предусмотренных современными программами. Как уже было упомянуто выше, прогноз заболевания и объем терапии при НБ обусловлены прежде всего группой риска (см. табл. 82.6, 82.7).

## ГРУППА НИЗКОГО РИСКА

В группу низкого риска можно отнести примерно 50% всех первично диагностированных НБ.

В настоящее время большинство программ, в частности научная группа COG, исследует возможность уменьшения интенсивности терапии у этого контингента пациентов. Для группы низкого риска существует несколько подходов к лечению, дополняющих друг друга.

- Проведение только хирургического вмешательства и дальнейшее наблюдение.
- Проведение ХТ в комбинации с оперативным вмешательством или без такового (для НБ с выраженными клиническими симптомами на момент диагноза или нерезектабельных и/или прогрессирующих после оперативного вмешательства опухолей).
- Наблюдение без биопсии (для перинатальных небольших НБ надпочечника).

Обычно опухоли у пациентов с НБ низкой группы риска легкоудаляемы и операции сопровождаются минимальным количеством осложнений. Эндохирургия является во многих случаях методом выбора. Однако и эта группа пациентов оказалась неоднородна. В ней выделена сегодня подгруппа пациентов с очень низким риском, у которых, согласно современным программам лечения, даже хирургическое вмешательство считается нецелесообразным. Три крупные исследовательские группы: COG, SIOPEL и GPOG проанализировали лечебный подход see and wait и пришли к выводу, что у части пациентов НБ при ее естественном течении или регрессирует, или созревает до доброкачественной опухоли. Однако эти данные весьма противоречивы, и большинство современных клиник считают, что для пациентов с потенциальной возможностью радикального удаления опухоли операция должна быть выполнена на первом этапе лечения. Резектабельность опухоли оценивается в рамках классификации Международной группы риска по нейробластомам (*International Neuroblastoma Risk Group — INRG*) в зависимости от отсутствия (L1) одного из 20 радиологических факторов риска или более (IDRFs) (см. табл. 82.6, 82.7). Если морфология опухоли благоприятная и отсутствуют негативные биологические факторы, то даже наличие остаточной опухоли не оценивается как неблагоприятный фактор для развития рецидива. В таком случае

возможно ограничиться только резекцией более 50% опухоли даже для стадий IIA и IIB. Если же резецировано менее 50% опухоли при этих стадиях заболевания, то пациенты стратифицируются в промежуточную группу риска и рассматривается вопрос о проведении ПХТ.

### ГРУППА СРЕДНЕГО (ПРОМЕЖУТОЧНОГО) РИСКА

В эту группу входят пациенты с сочетанием разных прогностических критериев (см. табл. 82.6, 82.7). Группа промежуточного риска включает всех пациентов без амплификации *N-Мус* с III стадией (для пациентов старше 18 мес обязательно наличие благоприятной гистологии), пациентов младше 18 мес с IV стадией (для пациентов в возрасте 12–18 мес обязательно наличие благоприятной гистологии и индекса дезоксирибонуклеиновой кислоты >1). Также в эту группу входят пациенты с IVS стадией с наличием клинической симптоматики, связанной с опухолевым процессом, и морфология опухоли у которых неблагоприятна, а индекс дезоксирибонуклеиновой кислоты равен 1. Пациенты с IIA и IIB стадией без амплификации *N-Мус* переводятся в группу промежуточного риска, если во время операции было удалено менее 50% опухолевой массы.

Хирургия местнораспространенных НБ этой группы чрезвычайно сложна и сопровождается большим количеством хирургических осложнений при благоприятном в целом прогнозе. Сложность хирургии определяется особенностью опухоли, ее тесной связью с прилегающими структурами за счет созревающего компонента опухоли. В связи со сложностью хирургии, с одной стороны, и относительно благоприятным прогнозом, с другой стороны, изучается вопрос о допустимости выполнения нерадикальной операции с оставлением до 50% опухоли. Считается, что если возможно выполнить безопасно и малотравматично обширную резекцию опухоли, то ее надо делать, так как в этом случае мы избавляем пациента от возможной повторной операции в случае роста и прогрессирования резидуальной опухоли, кроме того, полное или приближающееся к этому удалению опухоли может избавить ряд пациентов от дополнительной ХТ в этой группе пациентов. Не следует забывать и о категории пациентов в группе промежуточного риска, у которых имеется больших размеров опухоль, резистентная к проводимой химио- и лучевой терапии. У этих пациентов радикальная хирургия является единственным возможным методом лечения с очень хорошими результатами. При всем этом следует помнить, что основной принцип выполнения хирургических вмешательств при местнораспространенных НБ заключается в стремлении избежать органосохраняющих операций.

От объема выполненного оперативного вмешательства зависит объем дальнейшего специального лечения — ПХТ+/-ЛТ. Основные комбинации блоков ПХТ представлены в табл. 82.8.

**Таблица 82.8.** Сочетание препаратов при лечении нейробластомы

Препарат	Блок 1, дни цикла	Блок 2, дни цикла
Карбоплатин по 560 мг/м <sup>2</sup> , или 18 мг/кг, внутривенно	0, 21, 63-й	105-й, 126-й
Этопозид по 120 мг/м <sup>2</sup> , или 4 мг/кг, внутривенно	0, 1, 2, 42, 43, 44, 63, 64, 65-й	84–86-й, 126–128-й
Циклофосфамид по 1000 мг/м <sup>2</sup> , или 33 мг/кг, внутривенно	21-й, 42-й	84, 105, 147-й
Доксорубин по 30 мг/м <sup>2</sup> , или 1 мг/кг, внутривенно	21-й, 63-й	105-й, 147-й

ЛТ применяется на области жизнеспособной остаточной опухоли после завершения ПХТ (восемь циклов) и second-look-операции у пациентов с НБ группы среднего риска с неблагоприятной гистологией по классификации Шимада.

Пациенты групп низкого и среднего риска определяются в соответствии с клиническими (стадия по INSS, возраст) и биологическими прогностическими факторами (MYCN, гистопатология по классификации Шимада, ploидность дезоксирибонуклеиновой кислоты). Остаточная жизнеспособная опухоль определяется либо гистологическим исследованием, либо сохраняющимся накоплением радиофармпрепарата при радиоизотопном исследовании с MIBG.

### ГРУППА ВЫСОКОГО (И ОЧЕНЬ ВЫСОКОГО) РИСКА

Лечение детей с НБ группы высокого риска представляет собой наиболее сложную проблему, которая до настоящего времени остается нерешенной. В данной группе больных пятилетняя выживаемость крайне низкая и не превышает 15–20%, а 11-летняя не превышает 15%, несмотря на максимально агрессивные подходы к их лечению. Несмотря на то что в последнее десятилетие выживаемость возросла до 45–50% (включая пациентов с III стадией заболевания), наблюдается развитие рецидивов и в более поздние сроки. В этой связи требуется поиск новых подходов в лекарственной терапии: разработка программ лечения и применения препаратов таргетного и эпигенетического действия. Остается нерешенным вопрос об объеме хирургического вмешательства у пациентов с НБ группы высокого риска.

В связи с очень плохим прогнозом лечение НБ группы высокого риска включает все возможные существующие на данный момент терапевтические и хирургические опции. Все современные протоколы лечения включают следующие фазы.

- Индукция — минимум 5–6 курсов ХТ.
- Операция.
- Консолидация — высокодозная ХТ с трансплантацией гемопоэтических стволовых клеток.
- ЛТ на первичную опухоль (иногда на солитарные резидуальные метастатические очаги).

В режиме индукции в настоящее время применимы не только стандартные режимы ХТ, но и таргетные препараты и препараты эпигенетической направленности, а в режим кондиционирования могут входить не только химиопрепараты, но и моноклональные антитела анти-GD2 ch14.18 (в комбинации с интерлейкином-2, гранулоцитарно-макрофагальным колониестимулирующим фактором) и радионуклидная ЛТ препаратом MIBG<sup>131I</sup>.

Отдельно следует остановиться на хирургической тактике в отношении пациентов с НБ группы высокого риска. В противоположность пациентам с ПА/ПВ стадией с благоприятными биологическими факторами прогноза, где резекция менее 50% опухоли увеличивает риск рецидива, в том числе локального, необходимость полного удаления опухоли III–IV стадии не показана. Хирург должен стремиться максимально уменьшить объем опухоли на любом этапе программного лечения, однако следует избегать расширенных операций, наносящих повреждения окружающим органам и тканям, увеличивающим интервал до начала послеоперационной ХТ. Некоторые исследования указывают на позитивную роль расширенной резекции при НБ III и IV стадии, однако при тщательном анализе создается впечатление, что положительный эффект связан не столько с объемом операции, сколько с наличием благоприятных биологических факторов в этой группе больных (отсутствие амплификации *N-Myc* и *1p*, аномалий 11q, благоприятная гистология и т.д.).

Однако большинство современных программ все-таки рекомендуют по возможности обширные резекции опухоли при НБ высокого риска, но с соблюдением основного принципа в хирургии данных пациентов — удалением максимально возможного объема опухоли с максимально щадящим и минимально калечащим подходом. Здесь еще раз стоит упомянуть о том, что такие операции относятся

к разряду высокотехнологичных и должны выполняться в специализированных онкологических стационарах, где в штате имеются детские онкохирурги, владеющие необходимыми для этого навыками.

К большому сожалению, лечение детей из группы высокого риска составляет существенную проблему в настоящее время. Особенно это касается пациентов с диссеминированными формами заболевания и наличием неблагоприятных факторов прогноза (возраст старше 18 мес, метастатическое поражение костей и костного мозга, неблагоприятные молекулярно-генетические и морфологические параметры опухоли). Работа над улучшением результатов терапии этой категории пациентов и поиск новых терапевтических опций проводятся всеми крупными группами детского онкологического сообщества мира.

### **ЛЕЧЕНИЕ ПАЦИЕНТОВ С IVS СТАДИЕЙ ЗАБОЛЕВАНИЯ**

Эта группа пациентов выделяется отдельно ввиду клинических и биологических особенностей НБ. Это 7–10% всех пациентов с НБ. К этой группе относятся дети в возрасте до 12 мес с локальными I, IIA и IIB стадиями заболевания и наличием отдаленных метастазов в печени (чаще всего), мягких тканях, костном мозге, но без признаков поражения костей скелета. Общая концепция лечения соответствует таковой у пациентов с I–III стадией заболевания.

### **ЛЕЧЕНИЕ ПАЦИЕНТОВ С НЕЙРОБЛАСТОМой ПАРАВЕРТЕБРАЛЬНОЙ ЛОКАЛИЗАЦИИ С РАСПРОСТРАНЕНИЕМ В СПИННОМОЗГОВОЙ КАНАЛ**

НБ распространяется в позвоночный канал в 7–15% наблюдений и является самой частой эпидуральной опухолью в онкопедиатрии. Вследствие того что основной компонент опухоли расположен рядом с позвоночным столбом, эти опухоли называют паравертебральными с распространением в позвоночный канал или опухолями типа песочных часов. До недавнего времени вне зависимости от неврологической симптоматики при НБ с распространением в спинномозговой канал существовало стремление выполнить радикальное хирургическое вмешательство. Именно поэтому пациентов оперировали комбинированным доступом. Операция начиналась с ламин- или гемиламинэктомии с попыткой удаления интраспинального компонента опухоли, а затем проводился полостной этап операции для удаления паравертебральной ее части. Такой лечебный подход был привнесен из взрослой онкологии и не учитывал особенности биологии НБ, а также ее чувствительность к ХТ. В результате выполнялись большие травматичные операции с неудовлетворительным отдаленным ортопедическим результатом вследствие развития кифосколиоза. В настоящее время при отсутствии неврологической симптоматики лечебная программа после морфологической верификации диагноза определяется группой риска в соответствии с критериями COG. Хирургический этап лечения не предполагает вмешательство на спинном мозге. У пациентов с неврологической симптоматикой и симптомами сдавления спинного мозга предусмотрена тактика up-front ХТ на первом этапе лечения в связи с чувствительностью НБ к лекарственному лечению. Преимуществом тактики up-front ХТ является также раннее начало специального лечения, которое не откладывает оперативное вмешательство.

### **ОСОБЕННОСТИ ЛЕЧЕНИЯ ДЕТЕЙ С НАЛИЧИЕМ ЖИЗНЕУГРОЖАЮЩИХ СИМПТОМОВ**

Жизнеугрожающие симптомы у детей с НБ обусловлены прежде всего развитием абдоминального компартмент-синдрома, обусловленного большими размерами первичной опухоли и/или метастатическим поражением печени. В группе пациентов с I–III и IVS стадией заболевания с наличием инициальных жизнеугрожающих симптомов показания к адьювантной ПХТ после инициального хирургического

ческого вмешательства оцениваются в зависимости от эффективности операции в контроле над жизнеугрожающими симптомами. В случае если жизнеугрожающие симптомы были купированы хирургическим вмешательством, проведение ПХТ не показано. Во всех других случаях рассматривается вопрос ХТ. Необходимо отметить, что жизнеугрожающие симптомы могут потребовать госпитализации в отделение реанимации и интенсивной терапии.

### ДИСПАНСЕРНОЕ НАБЛЮДЕНИЕ

Диспансерное наблюдение детей с НБ в специализированной детской поликлинике до достижения 18-летнего возраста. Режим наблюдения определяется для каждой группы пациентов отдельно.

### ПРОГНОЗ

Необходимо еще раз акцентировать внимание на том, что прогноз заболевания при НБ зависит от возраста пациента на момент постановки диагноза, распространенности опухолевого процесса, гистологических и молекулярно-генетических параметров опухоли. Так, выживаемость пациентов группы низкого риска составляет 98–99%. Высокие результаты достигнуты и в лечении пациентов группы промежуточного риска, где выживаемость составляет 78–96% (в зависимости от стадии заболевания). Благоприятной группой в плане прогноза являются пациенты с IVS стадией заболевания, где выживаемость составляет 80–96%. В группе пациентов высокого риска достигнуты на сегодняшний день тоже удовлетворительные и обнадеживающие результаты. Так, двухлетняя безрецидивная выживаемость пациентов из этой группы повысилась до 55% (для сравнения: 7–10 лет назад не превышала 25%). Однако следует отметить, что в этой группе больных необходимо клинически выделять группу пациентов крайне неблагоприятного прогноза — это дети старше 18 мес с IV стадией заболевания с метастатическим поражением костей и костного мозга. У этих пациентов результаты лечения остаются крайне неудовлетворительными, и безрецидивная выживаемость не превышает 10–15%.

## 82.2. ФЕОХРОМОЦИТОМА И ПАРАГАНГЛИОМА

*Д.В. Ковалев*

### СИНОНИМЫ

Синонимы феохромоцитомы — хромаффинома, феохромобластома.

### ОПРЕДЕЛЕНИЕ

Феохромоцитома и параганглиома — опухоли, развивающиеся из нейробластов мозгового слоя надпочечников и параганглиев. Феохромоцитомы локализуются в надпочечнике, параганглиомы возникают в параганглиях — скоплениях гормонально-активных клеток, имеющих общее происхождение с ганглиями вегетативной нервной системы.

Коды по МКБ-10

- D35.0. Доброкачественное новообразование надпочечника.
- C47. ЗНО периферических нервов и вегетативной нервной системы.

### КЛАССИФИКАЦИЯ

Параганглиомы делят на хромаффинноклеточные и нехромаффинноклеточные. Первые обладают гормональной активностью, аналогичной феохромоцитоме, вторые гормонально-неактивны.

Феохромоцитомы и хромоаффинноклеточная параганглиома способны к чрезмерному синтезу гормонов мозгового слоя надпочечников — адреналина и норадреналина, в меньшей степени — дофамина. Показатели суточной экскреции этих гормонов повышаются у больных детей в десятки раз по сравнению с НБ, при которой их показатели повышаются в несколько раз или (в части случаев) не повышаются вовсе.

До 25% случаев феохромоцитомы составляют билатеральные опухоли, однако синхронную манифестацию билатеральных опухолей отмечают значительно реже по сравнению с метасинхронной. Злокачественные варианты феохромоцитомы и параганглиомы крайне редки. Элементы феохромоцитомы можно обнаружить в ткани НБ.

Клинические проявления феохромоцитомы и параганглиомы вытекают из чрезмерного синтеза адреналина и норадреналина. Типичны пароксизмальная или постоянная артериальная гипертензия, головные боли, гиперметаболизм и потеря массы тела, тошнота, рвота, диарея, нарушения поведения, утомляемость. Пациенты с феохромоцитомой и параганглиомой имеют риск развития кардиопатии и аритмии, геморрагического инсульта, ретинопатии и нефросклероза.

Обследование больных проводят по плану диагностики НБ. Диагностически значимыми считают повышение экскреции катехоламинов с мочой, гипергликемию и глюкозурию.

## ЛЕЧЕНИЕ

Лечение состоит в удалении опухоли, приводящем к нормализации гормонального фона. В качестве хирургического доступа применяют лапаротомию. Феохромоцитомы обычно обильно васкуляризованы, что предопределяет необходимость выделения и перевязки многочисленных питающих сосудов. Хирургическое лечение требует интраоперационного применения  $\alpha$ -адреноблокаторов (фентоламина, троподифена, тропафена<sup>®</sup>).

## ПРОГНОЗ

Прогноз благоприятен у абсолютного большинства больных.

## 82.3. ГЕРМИНОГЕННЫЕ ОПУХОЛИ

*И.В. Негушкина, О.А. Капкова, А.П. Казанцев, П.А. Керимов,  
М.А. Рубанский*

Герминогенные опухоли развиваются из первичной половой клетки. Опухоли могут быть как в гонадах, так и вне гонад. В данном разделе не рассматриваются ГО ЦНС.

### Коды по МКБ-10

- C38.1. Опухоли переднего средостения.
- C48.0. Опухоли забрюшинного пространства.
- C49.5. Опухоли соединительной и мягких тканей таза.
- C52. ЗНО влагалища.
- C56. ЗНО яичника.
- C62. ЗНО яичка.

## ЭПИДЕМИОЛОГИЯ

ГО составляют до 7% всех опухолей у детей и подростков до 20 лет: 2–4% — у детей до 15 лет и около 14% — у подростков от 15 до 19 лет. Вероятность заболеть

у мальчиков-подростков до 20 лет выше, чем у девочек (12,0 против 11,1 на 1 млн населения). Заболеваемость ГО внегонадной локализации у детей младшего возраста выше, чем у подростков.

Имеется два возрастных пика заболеваемости ГО. Первый пик — до 2 лет, когда преобладают опухоли крестцово-копчиковой области. Второй пик приходится на возраст 8–12 лет у девочек и 11–14 лет у мальчиков и характеризуется поражением гонад, чаще всего односторонним.

Частота поражения ГО крестцово-копчиковой области составляет 27%, яичников — 26%, яичка — 18%. От 1 до 4% составляют поражения урогенитального тракта, шеи, средостения и забрюшинного пространства. Описаны случаи поражения опухолями желудка, печени, почек.

## Гистогенез герминогенных опухолей

Герминогенные опухоли — это типичные новообразования детского возраста. Желточный мешок является источником первичных половых клеток, которые начинают развиваться по мере миграции из желточного мешка в эмбрион. Примордиальные герминогенные клетки экспрессируют гены, связанные с плюрипотентностью. Гены *NANOG* и *OCT3/4*, которые могут стать причиной злокачественного перерождения, используются как чувствительные маркеры злокачественных герминогенных клеток. Первичные герминогенные клетки мигрируют вдоль задней стенки первичной кишки в урогенитальный гребень, который после появления половых клеток формируется в гонаду. Нарушение миграции может стать причиной появления эктопических герминогенных клеток, которые являются одной из возможных причин развития внегонадных ГО. Опухоли могут быть как доброкачественными, так и злокачественными, разнообразными по своему морфологическому строению, клиническому течению и прогнозу (рис. 82.2).

Частота и морфологическое строение ГО различаются в зависимости от локализации процесса и возраста пациентов (табл. 82.9).

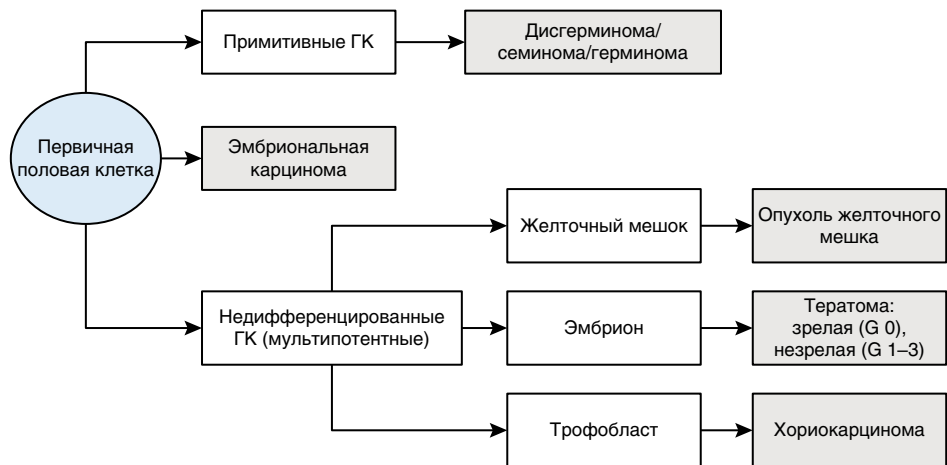


Рис. 82.2. Формирование опухолевых клеток

**Таблица 82.9.** Морфологические варианты герминогенных опухолей в зависимости от локализации опухоли

Локализация	Возраст	
Крестцово-копчиковая область	Новорожденные	Тератома: зрелая — 65%, незрелая — 5%, злокачественные — 30% (чаще смешанные ГО и ОЖМ)
Средостение	Подростки	Зрелая тератома — 60%, смешанные ГО — 20%, эмбриональная карцинома — 20%
Забрюшинная клетчатка	Дети до 2 лет	Зрелая, незрелая тератома, редко злокачественные ГО
Голова/шея	Новорожденные, грудные дети	Зрелая, незрелая тератома, редко злокачественные ГО
Влагалище	Дети до 3 лет	ОЖМ
Яичники	11–15 лет	Тератома: зрелая — 65%, незрелая — 5%, ЗГО — 30%: дисгерминома, ОЖМ, хориокарцинома, смешанные ГО
Яички	Грудные дети, подростки	Зрелая тератома — 20%, ЗГО — 80%: ОЖМ, эмбриональная карцинома, семинома, смешанные ГО
ЦНС	Дети до 5 лет	Эмбриональная карцинома, герминома, зрелая тератома, хориокарцинома

**Примечание.** ОЖМ — опухоль желточного мешка.

## ГИСТОЛОГИЧЕСКАЯ КЛАССИФИКАЦИЯ

- Примитивные ГО.
  - ✧ Семинозные.
    - Семинома (яичко).
    - Дисгерминома (яичник).
    - Герминома (ЦНС).
  - ✧ Несеминозные.
    - ОЖМ (опухоль эндодермального синуса).
    - Хориокарцинома.
    - Эмбриональная карцинома.
- Смешанные ГО (состоят не менее чем из двух гистологических вариантов опухоли).
- Тератомы.
  - ✧ Зрелая тератома.
  - ✧ Незрелая тератома.
- Гонадобластома

Ряд гистологических типов опухоли имеет гистологические варианты. Дисгерминома с клетками синцитиотрофобласта, например, может секретировать ХГ, что отличает этот вариант опухоли. ОЖМ имеет железистый и гепатоидный варианты. Наибольшее количество вариантов наблюдается при кистозной форме зрелой тератомы. Гистологическое исследование может показать включение тиреоидных, нейроэндокринных, эпителиальных и меланоцитарных опухолей, сарком или наличие карциноида и т.д. Определенная часть опухолей-включений имеет злокачественный характер.

Герминогенные опухоли по свойству секретировать или нет опухолевые маркеры (АФП,  $\beta$ -ХГ, ЛДГ) делятся на секретирующие и несекретирующие.



## Дисгерминома/семинома

Данный вид опухоли составляет около 30% случаев злокачественных ГО. Двусторонние поражения диагностируются от 2,7 до 9,0% случаев. Около половины этих поражений приходится на долю дисгерминомы. При двусторонних поражениях значительно чаще выявляются пороки развития. Синдром Свайера, кариотип 46XY, — наиболее часто диагностируемое заболевание. Опухоли имеют вид округлого плотного образования с бугристой поверхностью. Дисгерминома может быть причиной острого живота из-за перекрута ножки опухоли. Стромальная лютеинизация при дисгерминоме может сопровождаться увеличенной выработкой стероидов с клиническими проявлениями преждевременного развития вторичных половых признаков. У большинства пациентов отмечается повышение ЛДГ, могут быть повышенными щелочная фосфатаза, СА-125.

### ОПУХОЛЬ ЖЕЛТОЧНОГО МЕШКА

ОЖМ чаще всего выявляется у детей младшего возраста и имеет внегонадную локализацию с поражением крестцово-копчиковой области, влагалища. Как правило, в старшем возрасте ОЖМ является составляющей сложной ГО. Эта опухоль из-за своей злокачественности определяет прогноз при лечении сложных ГО. Маркер АФП улучшает диагностику опухоли, а его динамика в процессе лечения позволяет определить прогноз течения заболевания.

### ХОРИОКАРЦИНОМА

Чистая хориокарцинома, не связанная с беременностью, — редкое заболевание, может быть диагностирована в различных возрастных группах. Протекает крайне агрессивно, метастазирует в легкие, печень, головной мозг. Широкое и раннее метастазирование, по мнению ряда авторов, обусловлено действием ХГ. Чаще всего хориокарцинома является составляющей частью смешанной ГО.

### ЭМБРИОНАЛЬНАЯ КАРЦИНОМА

В основном опухоль встречается в составе смешанной ГО, поражает гонады в подростковом возрасте.

## Тератомы

Тератоидные опухоли наиболее часто встречаются среди ГО, диагностируются как в чистом виде, так и в составе смешанных ГО. Тератомы могут быть как зрелыми, так и незрелыми (злокачественными).

Разработана система установления степени злокачественности незрелых тератом, основанная на определении нейроэпителиального компонента первичной опухоли и метастазов. Степень злокачественности определяется в цифровых показателях от G1 до GIII. Определяется процентное содержание нейроэпителия и в зависимости от этого устанавливается степень злокачественности: до 10% — I, до 1/3 — II, до 50% и более — III. Учитывая степень злокачественности, определяют риски течения опухолевого процесса: I степень — низкий риск, II–III степени — высокий риск. Выживаемость пациентов в зависимости от злокачественности опухоли G1, II и III составляет 81, 60 и 30% соответственно. Биологические особенности незрелой тератомы разные в зависимости от возраста и локализации процесса.

Клинической особенностью тератоидных опухолей яичников является появление глиальных имплантатов на брюшине. Глиоматоз брюшины — явление, связанное, как правило, с тератомой яичника любой степени злокачественности. По

мнению одних специалистов, глиоматоз редко встречается, а по мнению других — у 30% пациентов с тератомой яичников имеется глиоматоз брюшины.

Генетические исследования доказали, что глиоматоз брюшины и тератома яичника — это независимые опухолевые процессы, а не диссеминация незрелой тератомы. Исследования показали ключевую роль гена *SOX2*. Он определялся при ИГХ во всех случаях глиоматоза брюшины и глиом при отсутствии характерных для ГО генов *OCT4* и *NANOG*.

Глиальные имплантаты развиваются из нормальных клеток, подвергшихся метапластическим процессам в ответ на эндогенную или экзогенную стимуляцию. Эндогенную стимуляцию могут осуществлять ряд факторов, секретируемых тератомами. Секретция белков тератомами — хорошо известный феномен. Показано опытами *in vitro*, что клетки незрелой тератомы могут секретировать фактор роста нервов- $\beta$  ( $\beta$ -nerve growth factor). Именно поэтому тератомы, содержащие глиальные компоненты, могут вызывать глиальную дифференцировку на брюшине. Однако нельзя исключать, что, возможно, часть глиальных имплантатов является результатом имплантации, другие растут путем метаплазии нормальных стволовых клеток брюшины.

Распространенный глиоматоз брюшины может привести к диагностическим ошибкам. Помогает определение маркеров, характерных для глиальных имплантатов. Наличие глиальных имплантатов подтверждается определением белков GFAP (*Glial Fibrillary Acidic Protein* — глиальный фибриллярный кислый белок) и S100 protein. Белок GFAP — современный иммуногистохимический маркер доброкачественных и хорошо дифференцированных клеток глии.

Существование глиоматоза брюшины как при доброкачественных образованиях, так и при злокачественных опухолях потребовало выяснения влияния данного процесса на прогноз заболевания. Некоторое время считали, что глиоматоз брюшины не является неблагоприятным фактором, наоборот, наличие глиоматоза предполагает более благоприятный прогноз течения заболевания.

Исследования последних лет показали, что после операции у 37,5% пациентов с незрелой тератомой яичника и глиоматозом брюшины отмечены рецидивы, локализованные на диафрагме, поверхности печени. У пациентов с незрелой тератомой и глиоматозом брюшины по сравнению с пациентами без глиоматоза размеры опухоли были больше. Глиоматоз брюшины сопровождался более частыми рецидивами опухоли, более короткой безрецидивной выживаемостью. Рецидивы наблюдались у 30% детей с незрелой тератомой и глиоматозом брюшины по сравнению с 4,5% рецидивов у детей с незрелой тератомой и отсутствием глиоматоза. Наличие тератоидных элементов, то есть метастазов, в глиальных высыпаниях еще более ухудшает прогноз заболевания.

Клинические исследования показали связь глиоматоза брюшины с развитием синдрома растущей тератомы после проведенной ХТ. Синдром растущей тератомы включает три характерных признака: нормализацию повышенных маркеров, увеличение размеров опухоли в процессе или после проведения ХТ и наличие в опухоли только клеток зрелой тератомы. Исследователи выдвигают предположение, что синдром растущей тератомы может быть частью клинического течения глиоматоза брюшины.

Синдром растущей тератомы чаще встречается у пациентов с ГО яичника. Синдром растущей тератомы возникает у 1,9–7,6% пациентов с опухолями яичка и у 12% — с опухолями яичника.

Кроме развития синдрома растущей тератомы, возможно развитие злокачественной трансформации. Злокачественная трансформация глиоматоза брюшины наблюдается, как правило, через 7 лет и более. Иногда этот диагноз ставится после

повторной лапаротомии и удаления рецидивирующей опухоли брюшной полости. Установлена возможность злокачественной трансформации в остаточной опухоли (в случае ГО) после проведенного лечения или в зрелой тератоме.

Таким образом, дети с тератомой яичника и глиоматозом брюшины требуют длительного наблюдения, так как возможны поздние рецидивы заболевания со злокачественной трансформацией глиальных компонентов на брюшине и в остаточной опухоли.

## Смешанные герминогенные опухоли

В новообразовании присутствует не менее двух опухолей. Чаще всего в опухоли определяется зрелая или незрелая тератома и присутствуют ОЖМ, эмбриональный рак, хориокарцинома.

### Гонадобластома

Гонадобластома в разные годы описывалась как самостоятельная опухоль, затем описывалась в группе ГО или группе опухолей стромы полового тяжа и ГО. Заболевание значительно реже встречается в детском возрасте, чем ГО и опухоли стромы полового тяжа. Средний возраст детей с гонадобластомой составляет  $10,8 \pm 0,78$  года. Гонадобластома бывает как в чистом виде, так и в сочетании с другими опухолями (дисгерминома, смешанные ГО, опухоль стромы и полового тяжа). Наиболее часто гонадобластома диагностируется у пациентов с дисгенезией гонад, синдромом Тернера. До 70% случаев при дисгенезии гонад диагностируется синдром Свайера, кариотип 46XY. Наличие гонадобластомы указывает на высокий риск развития в дальнейшем злокачественной опухоли в дисгенетичной гонаде. Нарушения половой дифференцировки, крипторхизм, отсутствие функционирующих клеток Сертоли являются факторами повышенного риска развития ГО. Выявление гонадобластомы влияет на тактику оперативного лечения. При установлении дисгенезии гонад, синдромов Фразера, Дениса–Драша, Тернера и отсутствии чувствительности к андрогенам требуется удаление гонад с обеих сторон, как только поставлен диагноз. Риск развития ГО составляет от 30 до 60%. Клиническим проявлением этих синдромов является дисгенезия гонад с наличием у больных в кариотипе Y-хромосомы или ее дериватов. Своевременное решение вопроса о генетическом обследовании и расширении объемов оперативного вмешательства в случае диагностирования пороков половой дифференцировки позволяет значительно улучшить результаты лечения больных детей с ГО.

При различных локализациях имеются особенности морфологического строения ГО или их сочетаний. Особенно это выражено при изучении морфологического строения опухолей яичников.

Герминогенные опухоли яичников (ВОЗ, 2003).

- Дисгерминома.
- ОЖМ (опухоль эндодермального синуса).
  - ✦ Поливезикулярная вителиновая опухоль.
  - ✦ Железистый вариант.
  - ✦ Гепатоидный вариант.
- Эмбриональный рак (эмбриональная карцинома).
- Хориокарцинома, не связанная с беременностью.
- Смешанная ГО (указать компоненты).
  - ✦ Двух- и трехфазная тератома.
    - Незрелая.

- Зрелая:
    - солидная;
    - кистозная (дермоидная киста);
    - эмбрионоподобная (гомункулюс);
    - монодермальная тератома и опухоли соматического типа, ассоциированные со зрелыми кистозными тератомами.
  - Тиреоидные опухоли.
    - ✧ Струма яичника.
      - Доброкачественная.
      - Злокачественная.
  - Карциноиды.
    - ✧ Инсулярный.
    - ✧ Трабекулярный.
    - ✧ Муцинозный.
    - ✧ Струмальный карциноид.
    - ✧ Смешанный.
  - Нейроэктодермальные опухоли.
    - ✧ Эпендимома.
    - ✧ Примитивная нейроэктодермальная опухоль.
    - ✧ Медуллоэпителиома.
    - ✧ Глиобластома.
    - ✧ Другие.
  - Эпителиальные опухоли.
    - ✧ Плоскоклеточный рак.
    - ✧ Аденокарцинома.
    - ✧ Другие.
  - Меланоцитарные опухоли.
    - ✧ Меланома.
    - ✧ Невоклеточный невус.
  - Саркомы.
  - Опухоли сальных желез.
    - ✧ Аденома сальных желез.
    - ✧ Рак из сальных желез.
  - Гипофизарные опухоли.
  - Опухоли из закладок сетчатки.
  - Другие опухоли.
- Герминогенные опухоли яичка (ВОЗ, 2004).
1. Внутриканальцевая герминогенная неоплазия.
  2. Семинома (включая опухоли с клетками синцитиотрофобласта).
  3. Сперматоцитарная семинома (следует указать, имеется ли саркоматозный компонент).
  4. Эмбриональная карцинома.
  5. ОЖМ.
  6. Хориокарцинома.
  7. Тератома (зрелая, незрелая, со злокачественным компонентом).
  8. Смешанные опухоли с наличием более одного гистологического типа (следует указать процентное содержание каждого компонента).
- Внегонадные ГО.
1. Тератома зрелая и незрелая.
  2. ОЖМ.
  3. Хориокарцинома.
  4. Эмбриональный рак.

5. Герминома.

6. Смешанная ГО.

Изучение иммуногистохимических маркеров в клетках опухоли позволяет правильно поставить морфологический диагноз (табл. 82.10). Проводится изучение различных генов в клетках опухоли и их возможного влияния на прогноз заболевания: *OCT3/4, SOX2, SOX17, HMGA1, HMGA2, PATZ1, GPR30, AuroraB, estrogenβ, SALL4, NANOG, UTF1, TCL1, karyopherin 2 (KPNA2)*. Исследуется роль генов-супрессоров опухолевого роста. Важный ген супрессии опухолевого роста *P53* практически не поврежден в большинстве ГО. Это, возможно, объясняет высокую чувствительность этих опухолей к ХТ и ЛТ. Потеря гена-супрессора *PTEN* ведет к инвазивному характеру опухоли. Высокие уровни *karyopherin 2 (KPNA2)* и *SALL4* совпадают с плохим прогнозом заболевания у пациентов с ГО.

Клиническое стадирование ГО определяется полом ребенка и локализацией опухоли (табл. 82.11–82.13).

**Таблица 82.10.** Иммуногистохимические маркеры герминогенных опухолей

Опухоль	Иммуногистохимические маркеры
Дисгерминома	PLAR — плацентарная щелочная фосфатаза, виметин, ХГ (если есть синцитиотрофобласт)
ОЖМ	АФП, PLAR, $\alpha$ 1-антитрипсин, ЦКР — низкомолекулярные цитокератины № 8, 18
Эмбриональный рак	ЦКР, PLAR, NSE, CD30, АФП, ХГ (если есть синцитиотрофобласт)
Хориокарцинома	ХГ, ЦКР, плацентарный лактоген, SP1- $\beta$ 1-гликопротеин, специфичный для беременных

## КЛИНИЧЕСКОЕ СТАДИРОВАНИЕ

**Таблица 82.11.** Стадии герминогенных опухолей яичников у детей (POG/CCG)

Стадия	Распространенность поражения
I	Опухоль ограничена яичником (яичниками), опухолевых клеток в брюшной полости нет, опухолевые маркеры в N, определенные после периода полураспада (период полураспада АФП — 5–7 сут, $\beta$ -ХГ — 1–2 сут)
II	Микроскопически остаточная опухоль или позитивные лимфатические узлы (<2 см), злокачественных клеток в брюшной полости нет, опухолевые маркеры +/-, определенные после периода полураспада
III	Макроскопически остаточная опухоль или только биопсия опухоли, лимфатических узлов (>2 см), висцеральные поражения на сальнике, кишке, мочевом пузыре, опухолевые клетки в брюшной полости, опухолевые маркеры +/-
IV	Отдаленные метастазы, включая печень

**Таблица 82.12.** Стадии герминогенных опухолей яичка у детей (POG/CCG)

Стадия	Распространенность поражения
I	Опухоль ограничена яичком, опухоль полностью удалена через разрез в паховой области, нет пораженных лимфатических узлов, опухолевые маркеры в N, определенные после периода полураспада (период полураспада АФП — 5–7 сут, $\beta$ -ХГ — 1–2 сут)
II	Опухоль удалена разрезом на мошонке, микроскопически остаточная опухоль в мошонке или удаление семенного канатика (<5 см от проксимального края резекции), забрюшинные лимфатические узлы (<2 см), опухолевые маркеры +/-
III	Опухолевое поражение забрюшинных лимфатических узлов (>2 см), нет висцерального или экстраабдоминального распространения опухоли, опухолевые маркеры +/-
IV	Отдаленные метастазы, включая печень

**Таблица 82.13.** Стадии герминогенных опухолей экстрагонадной локализации (POG/CCG)

Стадия	Распространенность поражения
I	Полное удаление опухоли при любой локализации, удаление копчика вместе с опухолью крестцово-копчиковой локализации, отсутствие опухолевых клеток по границам иссечения опухоли
II	Микроскопически остаточная опухоль, лимфатических узлов нет
III	Макроскопически остаточная опухоль или биопсия опухоли, поражение регионарных лимфатических узлов есть или нет
IV	Отдаленные метастазы, включая печень

Кроме стадии заболевания, у пациентов с ГО учитываются группы риска, определяемые не только стадией процесса, но и его локализацией (табл. 82.14).

**Таблица 82.14.** Группы риска герминогенных опухолей

Риск	Локализация	Стадия
Низкий	Яичник	I
	Яичко	I–II
Средний	Яичник	II–III
	Яичко	III–IV
	Экстрагонадная (исключая крестцово-копчиковую)	I–II
Высокий	Экстрагонадная	III–IV
	Крестцово-копчиковая	I–IV
	Яичник	IV

### КЛИНИЧЕСКАЯ КАРТИНА

Клиническая картина заболевания определяется локализацией процесса и размерами опухолевого образования. При локализации в области шеи – деформация шеи, пальпаторно и визуально определяемая опухоль. При развитии опухоли в области средостения – по мере роста опухоли развиваются дыхательные нарушения. Опухоль, расположенная забрюшинно, деформирует живот, неподвижная при пальпации. Опухоли крестцово-копчиковой области вызывают деформацию в области ягодиц и промежности, возможно зияние ануса. При больших размерах опухоли отмечаются осложнения со стороны мочевыводящих органов, прямой кишки, парез нижних конечностей.

Герминогенные опухоли яичка плотные при пальпации, вызывают деформацию и увеличение яичка. Опухоли яичника деформируют живот, подвижные при пальпации, но по мере роста опухоли становятся трудно смещаемыми. Основными клиническими симптомами при опухолевом поражении яичников являются боль, увеличение живота в объеме, наличие опухоли в брюшной полости. Размеры брюшной полости позволяют ГО яичников скрытно достигать больших размеров до их выявления по сравнению с опухолями яичка.

Приступы острой боли, потребовавшие обращения к врачу, отмечены у 28–46% пациентов с опухолями яичников. Острый живот, вызванный перекрутом ножки опухоли или разрывом ее капсулы, диагностируется у 11–33% детей с опухолями яичников. Учитывая быстрый рост опухоли яичников, большие размеры и высокий процент осложнений в виде перекрута ножки опухоли или разрыва ее капсулы, ухудшающих течение опухолевого процесса, своевременное начало лечения имеет огромное значение. При анализе данных оперативных вмешательств установлено, что у пациентов с II стадией отмечено распространение процесса по брюшине малого таза с поражением мочевого пузыря, матки, прямой кишки. У пациен-

тов с III стадией отмечено поражение париетальной и висцеральной брюшины, кишечника, большого сальника, лимфатических узлов. Наличие асцита отмечено у пациентов с II–III стадией в 45% случаев. Асцит присутствует у 93% пациентов с рецидивами опухоли.

## ДИАГНОСТИКА

Тщательно собранный анамнез необходим для определения локализации процесса и объема обследования. Пункция образования не показана, так как нарушение капсулы опухоли отражается на клиническом течении процесса. Определение опухолевых маркеров и УЗИ пораженных зон позволяют в большинстве случаев установить наличие опухолевого заболевания. Определение опухолевых маркеров АФП и  $\beta$ -ХГ позволяют без пункции новообразования установить не только характер опухолевого процесса, но и эффективность лечения, а также прогноз заболевания.

Клетки желточного мешка эмбриона секретируют АФП и  $\beta$ -ХГ. Данная способность характерна для большинства ГО, но степень выраженности зависит от морфологического строения опухоли. Определение АФП и  $\beta$ -ХГ значительно облегчает диагностику ГО, так как специфичность метода близка к 100%. Кроме этого, при дисгерминоме необходимо динамическое определение лактатдегидрогеназы, которая не является специфичным маркером, но отражает распространенность процесса, то есть объем опухолевых масс. После удаления опухоли и определения уровня опухолевых маркеров необходимо учитывать их период полураспада. Для АФП он составляет 5–7 сут,  $\beta$ -ХГ — 1–2 сут. Опухолевые маркеры определяются в период дифференциальной диагностики, после операции и перед началом каждого курса ПХТ. При динамическом наблюдении определение маркеров — обязательное условие полноценного обследования. Способность ГО секретировать опухолевые маркеры используется в дифференциальной диагностике, стадировании процесса, прогнозе заболевания и наблюдении больных после достижения ремиссии.

Установлено, что АФП секретируют такие опухоли, как ОЖМ, эмбриональный рак, смешанные ГО, содержащие в своем составе указанные выше опухоли. Хориокарцинома и дисгерминома с клетками синцитиотрофобласта секретируют  $\beta$ -ХГ.

Замедленное снижение уровня опухолевых маркеров в процессе лечения, а также волнообразное его снижение является неблагоприятным прогностическим признаком. Медленное снижение маркеров на протяжении первых двух курсов ПХТ сочетается со снижением показателей двухлетней выживаемости с 83 до 68%.

При определении уровня АФП у пациентов в возрасте до 1 года необходимо учитывать его физиологическое повышение после рождения. Уровни АФП значительно выше нормы сразу после рождения и нормализуются к 1 году (табл. 82.15).

**Таблица 82.15.** Средний показатель  $\alpha$ -фетопротеина у детей до 1 года (по данным CCG/POG, 1990–1996)

Возраст	(n)	Норма $\pm$ SD, нг/мл
Пренатально	11	134 734 $\pm$ 41 444
При рождении	55	48 406 $\pm$ 34 718
От рождения до 2 нед	16	33 113 $\pm$ 32 503
От рождения до 1 мес	43	9452 $\pm$ 12 610
2 нед–1 мес	12	2654 $\pm$ 3080
2 мес	40	323 $\pm$ 278
3 мес	5	88 $\pm$ 87

Возраст	(n)	Норма $\pm$ SD, нг/мл
4 мес	31	74 $\pm$ 56
5 мес	6	46,5 $\pm$ 19
6 мес	9	12,5 $\pm$ 9,8
7 мес	5	9,7 $\pm$ 7,1
8 мес	3	8,5 $\pm$ 5,5
12 мес	4	5,0 $\pm$ 2,1

Для уточнения локализации опухоли, ее размеров и наличия метастазов в лимфатических узлах вполне достаточно проведения УЗИ первичного очага и регионарных лимфатических узлов, но для установления распространенности опухолевого процесса необходимы КТ легких, МРТ органов брюшной полости, малого таза, печени. Полное клиническое обследование позволяет решить вопрос о возможности радикального удаления опухоли. При высоком уровне опухолевых маркеров ( $\beta$ -ХГ) следует провести МРТ головного мозга для исключения метастатического поражения.

## ЛЕЧЕНИЕ

Правильно выполненное по онкологическим стандартам хирургическое лечение является самым мощным фактором прогноза при лечении солидных опухолей. Важное значение имеет удаление опухоли без нарушения ее капсулы. Удаление внегонадных опухолей может носить сложный характер и сопровождаться нарушением капсулы опухоли. Для увеличения абластичности операции проводится неoadъювантное лечение, которое дает сокращение опухоли, снижение уровня опухолевых маркеров. Это уменьшает количество рецидивов после удаления внегонадных ГО. Гонадные опухоли на первом этапе удаляются, так как практически основная масса опухолей представлена ранними стадиями и может быть радикально удалена. Назначение предоперационной ХТ у пациентов с ГО яичника может сопровождаться разрывом капсулы опухоли и ухудшением прогноза заболевания.

Радикальное удаление внегонадных опухолей возможно после предоперационной ПХТ, при сокращении размеров опухоли и нормализации уровня опухолевых маркеров. Крестцово-копчиковые опухоли удаляются вместе с копчиком. Хирургический этап лечения при других локализациях, таких как средостение, забрюшинное пространство, должен быть запланирован в соответствии с полученным от ПХТ эффектом. Изолированные забрюшинные опухоли удаляют единым блоком вместе с регионарными лимфатическими узлами. Большинство опухолей средостения располагаются в переднем средостении, вызывая клинические симптомы вследствие смещения соседних структур. Оперативным доступом в большинстве случаев является торакотомия, иногда стернотомия. В некоторых случаях выделение опухоли из окружающих тканей является проблематичным, поэтому весьма важна информация, полученная с помощью визуализирующих методов, таких как КТ или МРТ.

Лечение ГО гонад имеет свои особенности. Опухоли, достигая значительных размеров, остаются локализованными, поэтому возможно их удаление. Диссеминация опухолей идет различными путями. При опухолях яичника процесс в первую очередь идет по брюшине, а при опухолях яичка отмечается метастатическое поражение лимфатических узлов.

На первом этапе при удалении ГО яичка выделяется семенной канатик и переязывается у внутреннего отверстия пахового канала. Затем яичко выводится из



мошонки и производится его удаление вместе с придатком и семенным канатиком. Для предупреждения рецидива заболевания не рекомендуется операционный доступ через мошонку у пациентов с ГО яичка.

У больных ГО яичников выполняются срединная лапаротомия, удаление придатков на стороне поражения. Удалять пораженный опухолью яичник необходимо с маточной трубой, так как в 13% случаев в неизменной маточной трубе выявляются опухолевые клетки. Операция является нерадикальной, если повреждена капсула опухоли. Удаление матки не улучшает результаты лечения. Пятилетняя выживаемость составляет 88,2% у больных при сохранении матки, без сохранения — 85,7%. Удаление придатков на стороне поражения с сохранением матки и других придатков является стандартом хирургического лечения пациентов с ГО яичников. Для сохранения фертильности данный подход применяется и у пациентов с распространенными опухолями, так как опухоли высокочувствительны к ХТ, а при распространенных ГО яичника противоположный яичник, как правило, бывает не поражен. Биопсия другого яичника не рекомендуется, если макроскопически он не изменен. Оптимальным хирургическим вмешательством является вмешательство, после которого в брюшной полости нет остаточной опухоли.

Удаление забрюшинных лимфатических узлов у пациентов с ГО гонад не проводится, если они не увеличены, так как большинство исследований показало отсутствие преимуществ у больных после удаления лимфатических узлов. В случае увеличения лимфатических узлов удаляются только увеличенные узлы для морфологического исследования. Выполнение лимфаденэктомий существенно не влияет на результаты лечения больных злокачественными ГО яичников. Пятилетняя выживаемость при удалении лимфатических узлов — 86,4%, без удаления — 86,0%.

Целесообразность удаления большого сальника при ГО яичников не доказана. Исследования показывают низкий уровень поражения сальника на ранних стадиях процесса, который диагностируется у основной группы больных ГО яичников. По данным различных исследований, он составляет 2,7% или поражение полностью отсутствует. Таким образом, удаление большого сальника не улучшает результаты лечения и может не выполняться. При всех стадиях и различных морфологических вариантах опухоли 10-летняя выживаемость была лучше у тех больных, у которых сальник не удалялся.

Полное хирургическое стадирование не является прогностическим фактором для безрецидивной выживаемости, так как расширение оперативных вмешательств у детей не улучшает их выживаемость и качество жизни. Радикальное удаление опухоли не предотвращает рецидив, так как большинство рецидивов ГО яичников локализованы на поверхности печени и диафрагме.

При наличии глиоматоза брюшины у пациентов с ГО яичников показано строгое динамическое наблюдение. Глиоматоз может постепенно исчезнуть или длительное время существовать без изменений. Глиоматоз брюшины требует консервативных хирургических вмешательств. Все перитонеальные разрастания зрелой глии не удаляются, а удаляются наибольшие по размеру или выполняется биопсия в различных участках брюшины. Однако при определенных условиях план лечения может быть изменен в случае отрицательной динамики по данным обследования и/или биопсии новообразований: наличие тератоидных элементов указывает на рецидив заболевания, злокачественную трансформацию образований или развитие синдрома растущей тератомы.

Хирургический доступ — лапаротомия — важен для подтверждения I стадии процесса. Для установления целостности капсулы требуется поступление на морфологическое исследование неповрежденного образца. Исследования показали, что в 20% случаев хирургами допускаются ошибки в определении целостности

капсулы опухоли. Если выбран эндоскопический метод удаления опухоли, опухоль удаляется по частям. Кроме того, для развития синдрома растущей тератомы имеет значение высокий уровень загрязнения лапароскопических портов и лапаротомных ран. Тщательный клинический осмотр портов и ран очень важен для контроля над рецидивами заболевания в этих областях у пациентов, леченных по поводу незрелой тератомы или синдрома растущей тератомы.

Учитывая полученные эффекты от ХТ при лечении пациентов с ГО любой локализации, появилось мнение о целесообразности повторных операций (операций second-look) для улучшения результатов лечения. Установлено, что операция не показана больным ГО при условии нормализации опухолевых маркеров и отсутствии по данным обследования остаточной опухоли после лечения. Однако классическая операция second-look рекомендуется как завершающий этап диагностики в конце ХТ пациентам с нормальными сывороточными маркерами и тератоидными компонентами в первичной опухоли при условии неясных данных дополнительных методов исследования. Роль повторных оперативных вмешательств велика. Только после раннего выявления рецидива заболевания и его удаления возможно получение эффекта от лечения. Удаление остаточных опухолей — операции спасения (salvage surgery), которые имеют огромное значение для получения хороших результатов.

Большинство исследований указывает на связь тератоидного компонента в первичной опухоли с числом повторных операций по удалению остаточных опухолей. Повторные операции показаны больным ГО после неполного удаления опухоли, содержащей тератоидные компоненты. Любая остаточная опухоль должна удаляться. Даже зрелая тератома биологически непредсказуема, учитывая ее способность локального роста. Полное удаление остаточных опухолей, где бы они ни локализовались, диктуется возможностью развития синдрома растущей тератомы или трансформацией в злокачественные опухоли. Таким образом, пациенты с тератомой имеют риск поздних рецидивов, которые несут увеличенную вероятность развития рефрактерности к лечению. Остаточная опухоль уменьшает общую выживаемость и должна быть удалена.

В группу по удалению остаточных или резидуальных опухолей относятся и пациенты с диссеминированными ГО. После ХТ необходимо удаление остаточных опухолей. После полного удаления остаточной опухоли у пациентов с ГО яичка появление рецидивов отмечено в 4% случаев, а после неполного — в 75%. Пятилетняя выживаемость пациентов с ОЖМ яичника при наличии остаточной опухоли 2 см и меньше составляет 78%, а при опухоли более 2 см — 29,2%.

После неполного удаления остаточной опухоли очень быстро наступает прогрессирование, поэтому у большинства врачей операции по удалению остаточной опухоли относятся к категории операций спасения (salvage surgery). Результаты лечения резко ухудшаются, если не проведено полное удаление остаточной опухоли. Общая пятилетняя выживаемость при наличии остаточной опухоли более 1 см составляет 14,04%. При выборе больных для оперативного удаления остаточной опухоли необходимо учитывать уровни маркеров, особенно АФП, повышение которых может говорить о прогрессировании процесса. Удаление забрюшинных опухолевых масс при повышенных маркерах — безвыходная мера, дающая общую пятилетнюю выживаемость только у 54% больных, так как уровень обнаружения жизнеспособных клеток повышается с 40 до 81%.

Хирургическое лечение имеет огромное значение в лечении ГО даже при наличии распространенного процесса. При невозможности удаления всех опухолевых масс показана повторная операция для удаления остаточной опухоли после ХТ. Рецидивы заболевания требуют предварительного проведения ХТ и последую-

щего удаления остаточной опухоли. Необходимо помнить о возможном развитии синдрома растущей тератомы или злокачественной трансформации опухоли. В этих случаях ХТ не дает эффекта, требуется хирургическое вмешательство с определением характера процесса и решением вопроса о необходимости дополнительного лечения. Особенно это важно помнить при возникновении рецидивов в сроки свыше 4 лет. Пациентов с ГО, особенно с диссеминированными процессами, следует оперировать в специализированных онкологических учреждениях, имеющих опыт лечения таких пациентов. Такие учреждения должны иметь мощную диагностическую базу (лабораторную — для определения различных опухолевых маркеров, морфологическую, иммунологическую, генетическую, рентгенодиагностическую) и подготовленных онкогинекологов, хирургов-онкологов и химиотерапевтов.

# Глава 83

## Прочие опухоли половых желез у детей

*Д.В. Ковалев*

Негерминогенные опухоли половых желез в детском возрасте редки, тем не менее их встречают у детей. При этом виде патологии необходима дифференциальная диагностика с ГО, а также соответствующее лечение.

Сертолиома (сустаноцитомы, андробластома) обычно доброкачественна. Выявляют в любом возрасте, но чаще у мальчиков грудного возраста. Клинически сертолиома проявляется опухолевым образованием яичка. Опухоль состоит из сустеноцитов, образующих тубулярные структуры.

Лейдигома (интерстициально-клеточная опухоль) происходит из glanduloцитов, как правило, доброкачественная. Возникает у мальчиков в возрасте от 4 до 9 лет. В результате гиперсекреции тестостерона и некоторых других гормонов у заболевших мальчиков начинается преждевременное половое развитие. Гистологически опухоль не отличима от эктопированной ткани коры надпочечника. В обоих случаях выполняют паховую орхофуникулэктомию (как вариант — орхэктомию из мошоночного доступа).

Доброкачественная киста яичника составляет 50% всех овариальных опухолей. Кисты могут быть выявлены при случайном УЗИ, а также при лапаротомии, выполненной по поводу «острого живота» при торсии или перекруте кисты. Таким пациентам обязательно исследование онкомаркеров до и после операции.

Другие овариальные опухоли крайне редки. Гранулезоклеточные опухоли (текомы) — доброкачественные новообразования, имеющие стромальное происхождение. Опухоль проявляется преждевременным половым развитием. Цистаденокарцинома отличима от других опухолей только гистологически. В единичных случаях описана первичная манифестация неходжкинской злокачественной лимфомы яичника.

Гонадобластомы выявляют у пациентов с гонадным дисгенезом (истинным гермафродитизмом). Женский фенотип с признаками вирилизации имеют 80% пациентов. У остальных 25% пациентов фенотип мужской с признаками крипторхизма, гипоспадии и/или наличием внутренних женских половых органов (матка, маточные трубы или их рудименты). При гистологическом исследовании выявляют сочетание зародышевых клеток и элементов незрелой гранулезы, клеток Сертоли или Лейдига. Эти опухоли необходимо удалять хирургически вместе со stroke-гонадами в связи с высоким риском малигнизации последних. Для установления истинного пола пациента проводят цитогенетическое исследование кариотипа.

# Глава 84

## Опухоли печени

*П.А. Керимов, Р.И. Пименов, М.В. Рубанская, М.А. Рубанский,  
Д.В. Рыбакова, О.А. Капкова, А.П. Казанцев*

### **Код по МКБ-10**

- C22. ЗНО печени и внутрипеченочных желчных протоков.

Печень состоит из двух долей: правой и левой. В правой доле выделяют еще две вторичные доли: квадратную и хвостатую. По современной сегментарной схеме, предложенной Клодом Куино (1957), печень разделяется на восемь сегментов, образующих правую и левую доли. Сегмент печени представляет собой пирамидальный участок печеночной паренхимы, обладающий достаточно обособленными кровоснабжением, иннервацией и оттоком желчи. Хвостатая и квадратная доли, располагающиеся сзади и спереди от ворот печени, по этой схеме соответствуют SI и SIV левой доли. Помимо этого, в левой доле выделяют SII и SIII печени, правая доля делится на SV–SVIII.

Злокачественные опухоли печени у детей и подростков могут возникать во всех отделах органа. Наиболее частой злокачественной опухолью считается гепатобластома.

### **ОПРЕДЕЛЕНИЕ**

Гепатобластома — врожденная эмбриональная злокачественная опухоль печени.

### **Код по МКБ-10**

- C22.2. ЗНО печени.

### **ЭПИДЕМИОЛОГИЯ**

Первичные опухоли печени у детей являются относительно редкой патологией и составляют, по данным различных авторов, от 1 до 4% всех новообразований, встречающихся в детском возрасте. Данная патология характеризуется медленным развитием патологического процесса и отсутствием специфичных для этого заболевания жалоб.

Наиболее частой злокачественной опухолью печени является гепатобластома. В метаанализе А. Weinberg и М. Fiengold (1983) было представлено 1256 первичных опухолей печени: гепатобластома составляла 43%, гепатоцеллюлярный рак — 23%, доброкачественные сосудистые опухоли — 13%, мезенхимальные гамартомы — 6%, саркомы — 6%, аденомы — 2%, нодулярная гиперплазия — 2% и

другие опухоли — 5%. Редкими опухолями являются рабдоидные опухоли и ГО печени.

Гепатобластома чаще встречается у мальчиков. Половое соотношение в кооперативных исследованиях составляет от 1,5:1,0 до 2:1.

Гепатобластома имеет уникальное возрастное распределение. Отмечается два возрастных пика заболеваемости: первый происходит при рождении или в 1-й месяц жизни, а второй приходится на 16–18-й месяц жизни. Гепатобластома бывает и у взрослых, хотя чрезвычайно редко. Гепатобластома у детей старше 5 лет обычно более агрессивна, чем типичная гепатобластома, и имеет характеристики гепатоцеллюлярного рака.

Метастазирует гепатобластома наиболее часто в легкие и кости. Регионарные лимфатические узлы печени поражаются чрезвычайно редко.

Количество выявляемых опухолей печени увеличилось за последние несколько десятилетий, хотя редкость данной нозологии у детей требует осторожности в интерпретации. Недавнее исследование тенденций заболеваемости опухолями у детей с 1992 по 2004 г. продемонстрировало ежегодное увеличение заболеваемости гепатобластомой на 4,3%. Причины увеличения заболеваемости гепатобластомой неизвестны, но одним из факторов считают увеличение выживаемости недоношенных детей, имеющих больший риск развития гепатобластомы.

### ЭТИОЛОГИЯ И ПАТОГЕНЕЗ

Этиология гепатобластомы, как и других ЗНО детского возраста, до конца не изучена. Большинство случаев возникновения этих опухолей рассматриваются как спорадические, но некоторые из них связаны с конституциональными генетическими аномалиями и пороками развития, такими как семейный аденоматозный полипоз, синдром Беквита–Видемана. Крупными эпидемиологическими исследованиями показана повышенная частота развития гепатобластомы у детей, родившихся с низкой и экстремально низкой массой тела.

### КЛАССИФИКАЦИЯ

Терапия пациентов с гепатобластомой носит риск-адаптированный характер и основана на выделении трех групп риска в зависимости от распространенности опухолевого процесса в печени, уровня АФП в сыворотке крови, наличия внепеченочного распространения опухоли и отдаленных метастазов.

### ГИСТОЛОГИЧЕСКОЕ СТРОЕНИЕ И ГИСТОЛОГИЧЕСКАЯ КЛАССИФИКАЦИЯ

Гистологически гепатобластома состоит из эпителиальных и мезенхимальных компонентов в различном сочетании, при этом эпителиальные компоненты представлены опухолевыми клетками различной степени зрелости — от незрелых до гепатоцитоподобных. В соответствии с принятой на консенсусе Группы детской онкологии классификацией новообразований печени у детей выделяют следующие варианты (компоненты) гепатобластомы.

#### 1. Эпителиальный вариант.

- ✧ Фетальный с низкой митотической активностью.
- ✧ Фетальный, митотически активный.
- ✧ Плеоморфный, низкодифференцированный.
- ✧ Эмбриональный.
- ✧ Мелкоклеточный недифференцированный.
- ✧ INI1-положительный.
- ✧ INI1-отрицательный.
- ✧ Смешанный эпителиальный (присутствуют какие-либо или все вышеперечисленные компоненты).

- ✧ Холангиобластический.
- ✧ Эпителиальный макротрабекулярный.
- 2. Смешанный эпителиально-мезенхимальный вариант.
  - ✧ Без тератоидных признаков.
  - ✧ С тератоидными признаками.

### КЛИНИЧЕСКОЕ СТАДИРОВАНИЕ

Наиболее распространены две системы стадирования опухолей печени: североамериканская постхирургическая и европейская дохирургическая — PRETEXT (*Pre-treatment Extent of Disease*). Изначально эти системы были разработаны для гепатобластомы, затем стали применяться также и при гепатоцеллюлярном раке печени, и при саркомах печени (табл. 84.1).

**Таблица 84.1.** Европейская дохирургическая система стадирования опухолей печени (PRETEXT)

Стадия	Постхирургическая	Дохирургическая (PRETEXT)
I	Нет метастазов, опухоль полностью удалена	Поражен только один сектор печени, прилежащие три сектора свободны от опухоли
II	Нет метастазов, большая часть образования удалена, оставлена резидуальная опухоль (позитивный край, разрыв опухоли, распространение опухоли во время операции)	Поражены два сектора печени, два соседних сектора свободны
III	Нет отдаленных метастазов, опухоль нерезектабельна или резецирована с оставлением макроскопической части, или позитивные узлы	Поражены три соседних сектора печени или два несоседних, один сектор или два несоседних свободны от опухоли
IV	Отдаленные метастазы вне зависимости от поражения печени	Опухоль поражает все четыре сектора печени, нет свободных от опухоли секторов

Система PRETEXT была дополнена в 2005 г., в основном за счет уточнения экстрапеченочного распространения опухоли. Были добавлены новые критерии: вовлеченность хвостатой доли, разрыв опухоли, асцит, прямое вращение в желудок или диафрагму, фокальность опухоли, вовлечение лимфатических узлов, отдаленные метастазы и поражение сосудов. Включение дополнительных критериев позволяет стратифицировать пациентов по группам риска. Эта система в настоящее время применяется не только в протоколах SIOP, COG и JLTG (*Japanese Liver Tumor Group*).

Для определения распространенности поражения печени после неoadьювантной ХТ предложена классификация POSTTEXT. Критерии аналогичны системе PRETEXT (табл. 84.2).

**Таблица 84.2.** Дополнительные критерии PRETEXT (2005)

Категория	Критерии
C (хвостатая доля)	C1 — есть поражение. C0 — нет поражения
E (внепеченочное интраабдоминальное поражение)	E0 — нет поражения. E1 — вращение в органы или диафрагму. E2 — поражение перитонеальных узлов. Добавляется «а», если есть асцит (например, E0а)
F (фокальность)	F0 — солитарная опухоль. F1 — две опухоли и более

Категория	Критерии
Н (разрыв или внутрибрюшное кровотечение)	Н0 — нет кровотечения (нет разрыва). Н1 — внутрибрюшное кровотечение (разрыв опухоли)
М (отдаленные метастазы)	М0 — нет метастазов. М1 — любые метастазы (исключение — Е и N). Добавляется «а» для определения локализации мишени
Н (поражение лимфатических узлов)	Н0 — нет метастазов. Н1 — только абдоминальные. Н2 — внеабдоминальные (с абдоминальными или без абдоминальных)
Р (вовлечение воротной вены)	Р0 — нет вовлеченности. Р1 — только правая или левая ветвь. Р2 — основной ствол. Добавляется «а», если есть внутрисосудистое поражение (например, Р1а)
У (нижняя полая вена и/или печеночные вены)	У0 — нет вовлеченности. У1 — вовлеченность одной печеночной вены и нет поражения. У2 — вовлеченность двух печеночных вен и нет поражения. У3 — вовлеченность трех печеночных вен и/или поражение. Добавляется «а», если есть внутрисосудистое поражение (например, У3а)

## КЛИНИЧЕСКАЯ КАРТИНА

Опухоли печени и, в частности, гепатобластома у детей и подростков протекают бессимптомно и характеризуются значительным увеличением размеров живота или наличием пальпируемого образования в брюшной полости. Гораздо реже отмечаются такие симптомы, как снижение массы тела, анорексия, рвота, болевой абдоминальный синдром, что носит название общего опухолевого симптомокомплекса. Несмотря на то что зачастую опухоль имеет очень большие размеры на момент постановки диагноза, повышение уровня билирубина в крови и формирование желтухи отмечаются относительно редко и встречаются, как правило, у пациентов с распространенными стадиями заболевания.

При дифференциальной диагностике объемных образований печени важным является феномен преждевременного полового развития, обусловленный гиперпродукцией  $\beta$ -ХГ человека, однако данное состояние встречается достаточно редко у пациентов с ГБ. Характерным лабораторным показателем при гепатобластоме является повышение уровня АФП в крови, который является важнейшим маркером и лабораторным показателем, позволяющим проводить дифференциальную диагностику объемных образований печени у детей.

## ДИАГНОСТИКА

### Осмотр и физикальное обследование

При сборе анамнеза необходимо детально выяснить акушерский анамнез матери, особенности беременности и развития ребенка от рождения до момента обследования. У многих детей за несколько месяцев до обращения к врачу возникает общий опухолевый симптомокомплекс. В ходе расспроса родителей и ребенка (если это возможно) необходимо установить наиболее ранние симптомы (например, обнаружение пальпируемого образования в брюшной полости), обратить внимание на длительность того или иного клинического проявления, его динамику, изменение внешнего вида и поведения ребенка. Особое внимание следует



уделить онкологическому семейному анамнезу, а также исключить возможность воздействия на родителей неблагоприятных факторов: профессиональных вредностей, облучения матери во время беременности и др. Необходимо помнить о нередком сочетании опухоли с пороками развития, которые своей манифестацией могут «скрывать» новообразование.

### Лабораторные и инструментальные исследования

#### Обязательные диагностические исследования

- Полное физикальное обследование с оценкой местного статуса.
- Клинический анализ крови.
- Клинический анализ мочи.
- Биохимический анализ крови (электролиты, общий белок, печеночные пробы, креатинин, мочевины, ЛДГ, щелочная фосфатаза, фосфорно-кальциевый обмен).
  - ✧ Общий развернутый клинический анализ крови (оценка уровня тромбоцитов).
  - ✧ Биохимический анализ крови: исследование функции печени, включая билирубин, аланинаминотрансферазу и аспартатаминотрансферазу, щелочную фосфатазу,  $\gamma$ -глутамилтранспептидазу; креатинин в сыворотке, мочевины,  $\text{Na}^+$ ,  $\text{K}^+$ ,  $\text{Cl}^-$ ,  $\text{Ca}^{++}$ ,  $\text{Mg}^{++}$ , фосфаты.
  - ✧ Оценка гемостаза.
  - ✧ Группа крови и резус-фактор.
  - ✧ Серологические исследования на гепатиты В и С, ВИЧ.
  - ✧ Скорость клубочковой фильтрации по клиренсу эндогенного креатинина или по оценке уровня цистатина С в сыворотке крови.
  - ✧ Уровень АФП и  $\beta$ -ХГ человека в сыворотке.
- Коагулограмма.
- УЗИ органов брюшной полости и забрюшинного пространства.
- РКТ (МРТ) органов брюшной полости и забрюшинного пространства с внутривенным контрастированием.
- Рентгенография органов грудной полости в пяти проекциях (прямой, двух боковых, двух косых).
- Костномозговая пункция из двух точек.
- Реносцинтиграфия.
- Исследование катехоламинов в моче.
- Электрокардиография.
- Эхокардиография

#### Дополнительные диагностические исследования

- КТ органов грудной клетки, чтобы определить наличие и размеры легочных метастазов.

### ЛЕЧЕНИЕ

При злокачественных опухолях печени у детей применяют ХТ и хирургическое лечение. При опухолях, расположенных в одной доле печени и не пролабирующих или не прорастающих через сагитальную борозду печени, первым этапом лечения выполняют радикальное удаление опухоли, в последующем проводят адьювантную ХТ. При изначально неудаляемых опухолях проводят предоперационную ХТ в целях воздействия на первичную опухоль и метастазы (при этом предполагают эрадикацию субклинических микрометастазов или сокращение в размерах вплоть до полного исчезновения клинически выявляемых метастазов). В большинстве случаев в результате ХТ становится возможным выполнение радикальной операции на первичном очаге опухоли.

В зависимости от локализации опухоли выполняют атипичную резекцию печени или гемигепатэктомия.

- Атипичную резекцию печени применяют при локализации опухоли по периферии доли. При этом область ворот печени должна быть свободна от опухоли и сохранена возможность наложения гемостатических швов на паренхиму печени без нарушения кровообращения в другой доле печени.
- Гемигепатэктомия выполняется при локализации опухоли около ворот печени.

Метастазы в легких удаляют в процессе программного лечения, в том числе в случаях, когда после ХТ они полностью перестают определяться на рентгенограммах и РКТ органов грудной клетки; в этом случае проводят биопсию рубцов на месте метастазов для оценки патоморфоза.

При опухолях больших размеров, локализации вблизи ворот печени, плохой динамике сокращения опухоли на фоне ХТ, при условии выявления при ангиографии сосуда, питающего опухоль, проводят внутриартериальную инфузию цитостатиков с эмболизацией питающего сосуда (химиоэмболизацию). Этот метод позволяет добиться значительного сокращения и отграничения опухоли от здоровой ткани печени и увеличивает резектабельность опухоли. В качестве перспективного метода лечения при нерезектабельных гепатобластомах и гепатоцеллюлярном раке можно рассматривать трансплантацию печени.

Среди широкого арсенала цитостатических препаратов наиболее эффективными при гепатобластоме и гепатоцеллюлярном раке оказались производные платины и антрациклиновые антибиотики. Химиотерапию проводят в виде курсов в неoadъювантном и адъювантном режимах. Более чувствительна к ХТ гепатобластома, чем гепатоцеллюлярная карцинома.

ЛТ не показана при опухолях печени в связи с превышением эффективной лечебной дозы облучения над переносимой дозой для печени.

## ПРОГНОЗ

Прогноз при злокачественных опухолях печени у детей зависит от гистологического варианта: лучше при гепатобластоме, хуже при гепатоцеллюлярной карциноме. Прогноз хуже при отсутствии снижения или небольшом снижении содержания АФП на фоне ХТ или после операции.

Вне зависимости от гистологического варианта прогноз при злокачественных опухолях печени критически зависит от возможности проведения радикальной операции. В случае радикальной операции при I–II стадии опухоли печени показатель пятилетней бессобытийной выживаемости составляет 90%, при III стадии — 65%, при IV стадии — менее 20%. При невозможности радикальной операции или проведении нерадикальной прогноз фатален.

# Глава 85

## Злокачественные опухоли костей

*Д.В. Нисигенко, А.З. Дзампаев, Д.Б. Хестанов, О.А. Нисигенко, В.Х. Харбедия, Э.Р. Сенжапова, О.М. Романцова, И.С. Долгополов, В.А. Григоренко, В.Г. Поляков, М.Д. Алиев*

### Коды по МКБ-10

- С40–41. ЗНО костей и суставных хрящей.
- С40. ЗНО костей и суставных хрящей конечностей.
  - ✧ С40.0. ЗНО лопатки и длинных костей верхней конечности.
  - ✧ С40.1. ЗНО коротких костей верхней конечности.
  - ✧ С40.2. ЗНО длинных костей нижней конечности.
  - ✧ С40.3. ЗНО коротких костей нижней конечности.
  - ✧ С40.8. Поражение костей и суставных хрящей конечностей, выходящее за пределы одной и более вышеуказанных локализаций.
  - ✧ С40.9. Поражение костей и суставных хрящей конечности неуточненной локализации. Исключены: ЗНО костного мозга без дополнительных уточнений (С96.7) и ЗНО синовиальной оболочки (С49.–).
- С41. ЗНО костей и суставных хрящей других и неуточненных локализаций.
  - ✧ С41.0. ЗНО костей черепа и лица, челюсти (верхней), костей глазницы.

**Исключены:** карцинома любого типа, кроме внутрикостной или одонтогенной.

- Верхнечелюстной пазухи (С31.0); верхней челюсти (С03.0); челюсти (нижней) костной части (С41.1).
- С41.1. ЗНО нижней челюсти, нижней челюсти костной части.

**Исключены:** карцинома любого типа, кроме внутрикостной или одонтогенной: челюсти без дополнительных уточнений (С03.9); нижней (С03.1); верхней челюсти костной части (С41.0).

- С41.2. ЗНО позвоночного столба.

Исключено: крестца и копчика (С41.4).

- С41.3. ЗНО ребер, грудины и ключицы.
- С41.4. ЗНО костей таза, крестца и копчика.
- С41.8. Поражение костей и суставных хрящей, выходящее за пределы одной и более вышеуказанных локализаций. ЗНО

костей и суставных хрящей, которое по месту возникновения не может быть отнесено ни к одной из рубрик С40–С41.4.

- С41.9. ЗНО костей и суставных хрящей неуточненное.

Исключены: костей конечностей (С40.–); хрящей: уха (С49.0); гортани (С32.3); конечностей (С40.–); носа (С30.0) (<https://mkb-10.com>).

## ЭПИДЕМИОЛОГИЯ

Частота выявления доброкачественных опухолей костей остается в настоящее время неизвестной, в то время как частота выявления злокачественных опухолей костей у детей составляет около 10% всех ЗНО, встречаются преимущественно на втором десятилетии жизни. От 50 до 70% всех наблюдений злокачественных опухолей костей приходится на долю остеосаркомы. Второе место по частоте встречаемости у детей занимает СЮ (25%).

## ЭТИОЛОГИЯ И ПАТОГЕНЕЗ

Существует три основные группы агентов: физические, химические и биологические, вызывающие генетические повреждения клеток и их неопластическую трансформацию. К физическим канцерогенным агентам относят различные виды ионизирующей радиации и ультрафиолетовое излучение. Доказано, что длительное лучевое воздействие может вызывать развитие остеосарком как в области, подвергаемой ЛТ, так и в здоровых костях, попавших в поле облучения.

В практическом отношении наиболее значимыми из химических агентов считают полициклические углеводороды, ароматические амины, нитрозосоединения, цитостатики, тяжелые металлы, асбест, бензол и его гомологи. Биологические онкогенные факторы — онковирусы. Установлено, что 17–20% регистрируемых в мире опухолей может иметь вирусную этиологию. Нельзя исключать современную концепцию ступенчатого, или этапного (многоступенчатого), канцерогенеза. Согласно этапной концепции, формирование злокачественной опухоли — не одноразовое событие, а цепь последовательных взаимосвязанных событий, каждое из них обусловлено воздействием определенных факторов — как внешних, так и внутренних. В ходе этих событий происходит последовательное накопление повреждений генома клеток, что приводит к качественным сдвигам в их структуре и функциях, а в итоге — к нарушениям дифференцировки и обретению свойств, присущих злокачественной опухоли. Согласно современным представлениям, в патогенезе опухолей выделяются три фазы: инициация, промоция и прогрессия. Инициация, или опухолевая трансформация, — быстрое и необратимое изменение на генетическом уровне в виде мутаций дезоксирибонуклеиновой кислоты, однако данные клетки неактивны без дополнительного стимула к пролиферации. Промоция — взаимодействие между трансформированной клеткой и рядом факторов, в результате которого происходит отбор клеток с высокой репродуктивной активностью и образуется достаточно обширный клон измененных клеток. Прогрессия — возникновение дополнительных изменений в структуре генома и отбор клеточных клонов, наиболее приспособленных к меняющимся условиям существования, а следовательно, наиболее агрессивных в отношении организма хозяина.

При изучении природы опухолей нельзя игнорировать и основные положения вирусной теории, теории фактора наследственности и семейности. Нельзя исключить роль травмы в развитии первичной злокачественной опухоли или малигнизации доброкачественного процесса и т.д. Проблемы этиологии и патогенеза далеки от разрешения и требуют самого пристального изучения.

## КЛАССИФИКАЦИЯ, КЛИНИЧЕСКАЯ КАРТИНА

Клиническая картина поражения ЗНО кости складывается из трех основных симптомов:

- боли;
- пальпируемой опухоли;
- нарушения функции пораженной конечности.

По мере развития заболевания в этой зоне выявляется, становясь все более заметной, припухлость. В зависимости от подтипа опухоли мягкотканый ее компонент может быть твердым или мягким. При быстром росте опухоли (что наблюдается у детей) могут развиваться кахексия и прогрессирующая анемия. Возможны патологические переломы. Над опухолью иногда имеется сеть расширенных кровеносных сосудов. В некоторых случаях нарастает активность щелочной фосфатазы, что отражает интенсивность процессов костеобразования в опухоли.

Начало заболевания подострое или острое. При этом интенсивность болевого синдрома слабая и умеренная. Боль может самопроизвольно проходить, давая так называемый светлый промежуток. Такая цикличность может имитировать воспалительный процесс, например, остеомиелит. Постепенно боль усиливается, особенно в ночное время.

При поражении костей таза локализация боли не всегда соответствует топографии опухоли и может имитировать заболевание позвоночника, проявляющиеся болью в спине и по ходу седалищного нерва.

При злокачественных опухолях костей отмечают два пути метастазирования.

- Гематогенный путь. Злокачественные опухоли костей относят к рано метастазирующим новообразованиям. Можно считать, что у всех больных к моменту диагностики существуют гематогенные метастазы. При этом у 10–15% больных метастазы выявляют при обследовании (метастазы в легких, костях, костном мозге), в то время как у 85–90% метастазы бывают субклиническими и представляют собой микроскопические отсевы опухоли, не выявляемые существующими методами диагностики. Наличие костных метастазов связывают с неблагоприятным прогнозом.
- Лимфогенный путь. В норме у костей отсутствует лимфатический дренаж. Метастазы в регионарных лимфатических узлах редки (1–3%), и их выявление указывает на неблагоприятный прогноз заболевания.

Отсутствие в норме лимфатического дренажа костей, редкость и фатальность лимфогенных метастазов привели к тому, что при злокачественных опухолях костей III стадию не выделяют. При выявлении лимфогенных метастазов диагностируют IV стадию опухоли (Детская хирургия: Национальное руководство / Под ред. Ю.Ф. Исакова, А.Ф. Дронова. М.: ГЭОТАР-Медиа, 2009. 1256 с). Это учитывает TNM-классификация злокачественных опухолей костей (6-я версия Международной классификации злокачественных опухолей) (табл. 85.1). Для определения стадии заболевания следует придерживаться общих правил, применяемых для всех локализаций злокачественных опухолей.

1. Во всех случаях должно быть гистологическое подтверждение диагноза.
2. Описываются две классификации.

А. Клиническая (TNM) — применяется до начала лечения, которая основывается на данных всех доступных методов обследования, биопсии и хирургических способах исследования.

Б. Патологическая классификация (постхирургическая, патогистологическая), которая обозначается pTNM, основана на данных, полученных до начала лечения, но дополненных или измененных на основании сведений,

- полученных при хирургическом вмешательстве или патоморфологическом исследовании операционного материала.
3. На основании данных TNM или pT pN pM проводится группировка по стадиям.
  4. При сомнениях в правильности определения категории TNM надо выбирать низшую (то есть менее распространенную) категорию.
  5. При тотальном поражении кости, или практически на протяжении всего длинника кости, или при поражении соседних костей ставится T3.

**Таблица 85.1.** Классификация по системе TNM

<b>Первичная опухоль (tumor)</b>	
Tx	Размер первичной опухоли не был определен
T0	Отсутствие данных о первичной опухоли
T1	Наибольший размер опухоли ≤8 см
T2	Наибольший размер опухоли >8 см
T3	Несколько несвязанных опухолей в первичной зоне поражения кости
<b>Регионарные лимфатические узлы (nodus)</b>	
Nx	Исследование регионарных лимфатических узлов не проводилось
N0	Нет данных о поражении регионарных лимфатических узлов
N1	Поражение регионарных лимфатических узлов
<b>Отдаленные метастазы (metastasis)</b>	
Mx	Исследование для выявления отдаленных метастазов не проводилось
M0	Нет данных об отдаленных метастазах
M1	Отдаленные метастазы
M1a	В легких
M1b	Другие локализации

Степени злокачественности опухоли представлены в табл. 85.2.

**Таблица 85.2.** Гистологическое стадирование

Gx	Исследование не проводилось
G1	Хорошо дифференцированная (низкозлокачественная)
G2	Умеренно дифференцированная (низкозлокачественная)
G3	Плохо дифференцированная (высокозлокачественная)
G4	Недифференцированная (высокозлокачественная)

Надо отметить, что для опухолей семейства СЮ характерна только высокозлокачественная (G3 и G4) степень дифференцировки (табл. 85.3).

**Таблица 85.3.** Стадирование

<b>Стадия</b>	<b>TNM</b>	<b>Злокачественность (G)</b>
IA	T1N0M0	Низкозлокачественная
IB	T2N0M0	Низкозлокачественная
IIA	T1N0M0	Высокозлокачественная
IIB	T2N0M0	Высокозлокачественная
III	T3N0M0	Любая G
IVA	Любая T, N0, M1a	Любая G
IVB	Любая T, N0, M1b Любая T, N1, любая M	Любая G Любая G

Практическая ценность TNM-классификации костных сарком невелика. Из всех градаций по системе TNM практическое значение имеют только II и IV стадии.

## ДИАГНОСТИКА

Неспецифичность клинической картины злокачественных опухолей костей у детей приводит к трудностям дифференциальной диагностики.

*Жалобы и анамнез.* При подозрении на наличие злокачественной опухоли пациент должен проходить дальнейшее обследование в специализированном медицинском учреждении онкологического профиля с участием онколога, онкоортопеда, специалиста по лучевым методам исследования, патологоанатома, психолога и т.д.

Первый этап диагностики.

1. Сбор анамнестических данных.
2. Общий анализ крови (формула + скорость оседания эритроцитов).
3. Биохимический анализ крови (определение содержания белка, билирубина, мочевины, креатинина, аспаратаминотрансферазы, аланинаминотрансферазы, ЛДГ, щелочной фосфатазы, Na<sup>+</sup>, K<sup>+</sup>, Ca<sup>+</sup>, Cl<sup>-</sup> в сыворотке крови) — для исключения тяжелых дисфункций.
4. Общий анализ мочи, определение клиренса креатинина (при необходимости), анализ мочи по Нечипоренко.
5. Коагулограмма, анализы на RW, гепатиты В и С, ВИЧ-инфекцию.
6. Рентгенография костей с первичной опухолью в двух проекциях, дополнительно с масштабной разметкой (высокая диагностическая ценность).
7. Обязательное проведение РКТ для более четкой визуализации кальциноза, периостального остеогенеза, корковой деструкции или вовлечения мягких тканей (высокая диагностическая ценность).
8. МРТ кости со смежными суставами, которая является лучшей методикой для локального стадирования (высокая диагностическая ценность).
9. Сцинтиграфия скелета для исключения отдаленных метастазов в кости и общего стадирования (высокая диагностическая ценность).
10. РКТ органов грудной клетки является обязательным параметром диагностики для исключения отдаленного метастатического поражения и определения стадии заболевания (высокая диагностическая ценность).
11. УЗИ мягких тканей области поражения (определение объема опухоли, а в последующем — оценка эффекта от проведенного лечения) и регионарных лимфатических узлов (средняя диагностическая ценность).
12. УЗИ органов брюшной полости и забрюшинного пространства (проводится для исключения органических дисфункций) (низкая диагностическая ценность).
13. МРТ всего тела и/или позитронно-эмиссионная томография (если есть возможность) — при выявлении отдаленного метастатического поражения, для определения стадии заболевания (высокая диагностическая ценность).
14. Биопсия и аспирация костного мозга проводятся для исключения его поражения отдаленными метастазами (высокая диагностическая ценность).
15. Биопсия опухоли (высокая диагностическая ценность).
16. Морфологическое (гистологическое и другие методы морфологической верификации опухоли) исследование биоптата опухоли (высокая диагностическая ценность).

*Специальные исследования.*

- ИГХ (по результатам первичной биопсии) с определением Vimentin, MIC-2 (CD 99), NSE, Chromogranin A, Synaptophysin, KI-67 (MIB-1) (высокая диагностическая ценность).
- Цитогенетическое FISH-исследование (флуоресцентная гибридизация *in situ*) и карiotипирование, позволяющие обнаружить количественные и

структурные нарушения хромосом —  $t(11;22)(q24;q12)$ . Это хромосомное нарушение встречается у 90% пациентов с опухолью семейства саркомы Юинга (ОССЮ) (высокая диагностическая ценность).

*Принципы биопсии.* Биопсия опухоли осуществляется в специализированном центре опытным хирургом при участии рентгенолога. Принципы биопсии следующие.

1. Выполнение биопсии под РКТ, УЗВТ-навигацией, рентгенографией.
2. Биопсия должна проводиться с учетом возможного последующего хирургического лечения, особенно когда речь идет о конечности и органосохраняющей операции.
3. Предпочтение отдается открытой биопсии опухоли.
4. Использование продольного разреза при открытой биопсии, который в последующем должен быть удален вместе с опухолью, включая возможные каналы, через которые могли быть помещены дренажи.
5. При поражении позвоночника рекомендовано ограничиваться биопсией без ламинэктомии. Возможно проведение трепанобиопсии при труднодоступных локализациях опухоли. Только в случае необходимости рекомендовано выполнение декомпрессии спинного мозга.
6. После открытой биопсии рекомендован рентгенологический контроль области биопсии.

Перед началом специального лечения всем пациентам проводится исследование функций почек, сердечной деятельности и выполнение аудиограммы.

Пациентам мужского пола репродуктивного возраста рекомендуется криоконсервация спермы. Для девочек-подростков — консультация врача в целях оценки репродуктивной функции и возможной криоконсервации яйцеклеток.

После комплексного обследования проводится определение стадии и прогноза заболевания, а также выбирается протокол лечения.

*Исследования во время лечения.*

- Общий анализ крови проводится во время ПХТ и перед каждым курсом ПХТ (системную ПХТ рекомендовано начинать при восстановлении абсолютного числа лейкоцитов более 2500/мкл, тромбоцитов — более 100 000 клеток/мкл).
- Биохимический анализ крови (определение содержания белка, билирубина, мочевины, креатинина, аспаратаминотрансферазы, аланинаминотрансферазы, ЛДГ, щелочной фосфатазы,  $Na^+$ ,  $K^+$ ,  $Ca^{++}$ ,  $Cl^-$  в сыворотке крови) проводится перед каждым курсом ПХТ для исключения тяжелых органических дисфункций, а также во время лечения.
- Клиренс эндогенного креатинина (проводится по показаниям).
- Общий анализ мочи проводится во время ПХТ и перед каждым курсом ПХТ.
- Электрокардиография перед 3-м и 5-м курсом эхокардиографии, учитывая применение кардиотоксичного доксорубина в схемах ПХТ.
- Исследование первичного опухолевого очага [ультразвуковое исследование (УЗИ), рентгенография, МРТ] проводится после 2–3 курсов ПХТ, перед местной терапией (оперативное лечение либо ЛТ) и после каждого курса ПХТ на этапе консолидации.
- Исследование всех метастатических очагов (УЗИ, рентгенография, КТ легких) проводится после 2-го курса ПХТ, перед местной терапией (оперативное лечение либо ЛТ) и после окончания лечения.
- Радиоизотопное исследование скелета проводится каждые 3 мес.
- Пункция костного мозга (выполняется при выявлении СЮ) до первого отрицательного результата при первичном метастатическом поражении костного мозга либо после 3-го и 5-го курса ПХТ, а также в конце специального лечения не менее чем из двух точек.



Повышение уровня ЛДГ является прогностическим неблагоприятным фактором, как и повышение уровня щелочной фосфатазы, что может свидетельствовать о поражении костных структур.

## Саркома Юинга

### ЭПИДЕМИОЛОГИЯ, ЭТИОЛОГИЯ И ПАТОГЕНЕЗ

СЮ является редкой опухолью. Заболеваемость не превышает 0,6–3,0 на 1 млн населения. Среди первичных опухолей костной ткани у детей и подростков СЮ занимает второе место, уступая лишь остеосаркоме. Распространенность опухоли составляет 25–27%. Среди всех злокачественных опухолей костей таза у детей и подростков ОССЮ встречаются в 20% случаев. Пик заболеваемости наблюдается в 10–14 лет у мальчиков и в 5–9 лет у девочек. По данным некоторых авторов, у детей первого года жизни чаще встречаются ОССЮ аксиальной локализации, с преимущественным поражением костей таза. Различия по половому признаку появляются после 13–14 лет. Мальчики болеют в 1,5–2,0 раза чаще.

### ПАТОМОРФОЛОГИЯ

В 1921 г. J. Ewing впервые описал морфологическую картину злокачественной опухоли костной ткани, состоящей из широких полей небольших округлых клеток без межклеточного вещества, позже получившей его имя.

По результатам световой микроскопии ОССЮ относят к так называемой группе мелкокруглоклеточных опухолей, что морфологически ставит ее в один ряд с альвеолярной РМС, низкокодифференцированной НБ, некоторыми лимфомами и т.п.

Для определения гистогенетической принадлежности ОССЮ используют комплексный подход, включающий световую микроскопию, ИГХ и цитогенетические исследования, метод культуры ткани.

СЮ и примитивная нейроэктодермальная опухоль считаются гистологически похожими мелкокруглоклеточными опухолями. Однако признаки нейроэктодермальной дифференцировки примитивной нейроэктодермальной опухоли выражены ярче.

Некоторые авторы считают, что разделение ОССЮ на классическую СЮ и примитивную нейроэктодермальную опухоль не имеет клинического значения, так как оба варианта обладают одинаковым прогнозом и лечат их по единым протоколам. Однако, по данным других исследователей, примитивная нейроэктодермальная опухоль течет более агрессивно.

### КЛИНИЧЕСКАЯ КАРТИНА

В группе ОССЮ в 80–85% преобладают первичные костные опухоли. При этом чаще всего первичная опухоль локализуется в трубчатых костях, больше всего в бедренной кости. Распространенность тазовых поражений колеблется в различных исследованиях от 23 до 27%. Особое место в клинической практике ОССЮ тазовой локализации определяется прежде всего объективно поздней диагностикой и высокой частотой локальных рецидивов, составляющей 20–30% по сравнению, например, с ОССЮ конечностей, где доля локальных рецидивов не превышает 13%. Распространенность локализации поражений при СЮ представлена в табл. 85.4.

Клиническая картина СЮ складывается из трех основных симптомов:

- боли;
- пальпируемой опухоли;
- нарушения функции пораженной конечности.

**Таблица 85.4.** Распространенность локализации поражений различных костей при опухоли семейства саркомы Юинга

Локализация	Распространенность, %
Кости осевого скелета	52–55
Череп	2–6
Грудина	<0,5
Ключица/лопатка	4–6
Ребра	12–13
Позвонки	6–8
Кости таза	23–27
Кости конечностей	41–47
Плечевая	5–7
Лучевая/локтевая	1–3
Кости кисти	<1
Бедренная	16–19
Большеберцовая	7–10
Малоберцовая	6–9
Кости стопы	2–3

Начало заболевания подострое или острое. При этом интенсивность болевого синдрома слабая и умеренная. Боль может самопроизвольно проходить, давая так называемый светлый промежуток. Такая цикличность может имитировать воспалительный процесс, например, остеомиелит. Постепенно боль усиливается, особенно в ночное время.

Характерной особенностью ОССЮ является ранняя инвазия окружающих мягких тканей. Именно поэтому даже локализованная форма опухоли подразумевает наличие мягкотканного компонента плотноэластической консистенции. Надо отметить, что СЮ костей таза, например, характеризуются наличием массивного внекостного компонента.

В области пальпируемого новообразования отмечаются гиперемия, гипертермия и расширение подкожных вен. Мягкотканый компонент склонен к быстрому росту, нарушающему функцию пораженного органа. У пациентов с опухолью костей таза возможно нарушение функций тазовых органов, что свидетельствует о далеко зашедшем процессе, который может привести к патологическому перелому. При поражении метафизарных зон костей, как правило, происходит нарушение функции близлежащего сустава — контрактура, например.

Многие больные отмечают травму в анамнезе, которая, разумеется, не является ни причиной, ни пусковым механизмом развития опухоли, но нередко способствует обнаружению существующей патологии.

При первом обращении примерно у 25% больных выявляют общие симптомы интоксикации в виде субфебрильной или фебрильной температуры тела, слабости, потери аппетита и массы тела. Изменения клинико-биохимических показателей периферической крови неспецифичны. Как правило, у больных СЮ определяют лейкоцитоз, анемию, увеличение скорости оседания эритроцитов, повышение уровня ЛДГ. Симптомы интоксикации в сочетании с отклонениями лабораторных показателей являются неблагоприятным прогностическим признаком, косвенно свидетельствующим о большом объеме опухоли.

ОССЮ — группа высокоагрессивных новообразований с интенсивным ростом и ранним метастазированием. Частота метастатических форм, выявленных уже на

момент постановки диагноза, достигает 22–38%. Наиболее часто поражаются легкие, кости и костный мозг, метастазы в регионарных лимфатических узлах и ЦНС встречаются реже, примерно у 6% больных. Низкая частота поражения лимфатических узлов объясняется отсутствием лимфангиогенеза в костной ткани, поэтому поражение регионарных лимфатических узлов связано либо с прорастанием первичной опухоли, либо с ее гематогенным распространением.

## ДИАГНОСТИКА

В соответствии с рекомендациями [*National Comprehensive Cancer Network* — NCCN(v.1.2010 [www.nccn.org](http://www.nccn.org))] при подозрении на ОССЮ необходимо провести полное обследование пациента и определить стадию процесса на этапе, предшествующем диагностической биопсии опухоли. К обязательным относят такие исследования, как следующие.

1. Рентгенография костей, пораженных первичной и/или метастатической опухолью.
2. КТ или МРТ участков скелета, мягких тканей и/или любых других анатомических областей, пораженных опухолевым процессом.
3. Рентгенография и КТ органов грудной клетки.
4. Остеосцинтиграфия для диагностики отдаленных метастазов, которые развиваются у 8–10% больных СЮ.
5. Позитронно-эмиссионная томография. Проведение ее желательно, так как позволяет не только обнаружить все очаги патологической опухолевой метаболической активности для последующего прицельного рентгенологического исследования, но и обеспечить в дальнейшем контроль над эффективностью проводимой терапии.

До настоящего времени основным методом диагностики ОССЮ остается рентгенологическое исследование. ОССЮ по своей сущности являются остеолитическими, то есть опухолевая ткань не обладает костеобразующими свойствами. Однако, с другой стороны, при ОССЮ наблюдается выраженное эностальное и периостальное костеобразование реактивного характера — реакция кости на растущую опухоль. Характер периостальных разрастаний зависит от локализации ОССЮ. При поражении плоских костей, где надкостница неактивна, периостальное костеобразование практически отсутствует, эностальная реакция также слабо выражена, и в процессе опухолевого роста с самого начала преобладает деструкция. Это вызывает большие трудности в диагностике СЮ костей. Разрушая плоскую кость, опухоль быстро прорастает в мягкие ткани.

Деструкция кости при СЮ представлена тремя следующими основными видами.

1. Мелкоочаговая деструкция со множеством мелких и мельчайших округлых или овальных, нечетко очерченных участков разрежения кости, придающих пораженному отделу ноздреватый рисунок.
2. Крупноочаговая деструкция с крупными округлыми, четко ограниченными участками разрушения кости с зоной склероза вокруг и тонкими или более грубыми перегородками внутри.
3. Пластинчатая деструкция с расслоением коркового слоя на множество пластин.

В период активного роста СЮ на уровне деструкции появляется мягкотканый компонент, стелющийся вдоль кости и вначале четко очерченный жировой межмышечной прослойкой. Патологические переломы при СЮ костей встречаются только в 5% случаев.

Эностальная реакция может быть представлена в виде склеротической каемки на границе крупного очага деструкции или в виде незначительного диффузного уплотнения без резких границ при мелкоочаговой деструкции.

Диагностика костных опухолей с помощью ультразвуковой томографии ограничена, поскольку неизменный кортикальный слой отражает значительную часть ультразвуковых волн. Это исследование, как правило, позволяет выявить мягкотканый компонент, установить его структуру и взаимосвязь с крупными сосудами. С помощью ультразвуковой томографии определяют объем опухоли и группу риска. Расчет объема проводят до начала лечения. Объем эллипсоидных опухолей (большой объем мягкотканного компонента) определяют по формуле:

$$a \times b \times c \times 0,52,$$

где  $a$  — продольный размер;  $b$  — среднепоперечный размер;  $c$  — боковой размер.

КТ дает более точную информацию о структуре опухоли, наличии и объеме мягкотканного компонента и состоянии кортикального и губчатого вещества кости. Применение РКТ с 3D-реконструкцией позволяет проводить предоперационное моделирование при СЮ костей таза.

По данным П.И. Кржевицкого, особого внимания заслуживает МРТ. Этот метод обладает хорошим естественным тканевым контрастом, высоким пространственным разрешением (1–2 мм) и возможностью проводить исследование в любой плоскости. Основное показание к МРТ — это определение местного распространения опухоли. Чувствительность метода при диагностике сарком костей приближается к 100%, однако наличие ложноположительных результатов снижает специфичность до 60–70%. МРТ позволяет выявить инвазию прилежащих сосудисто-нервных пучков, суставных поверхностей, костного мозга. При МРТ-исследовании обязательно используют внутривенное контрастирование позитивными парамагнитными веществами (соединения гадолиния), которые накапливаются в сосудистой и межклеточной среде и позволяют улучшить визуализацию зоны поражения, оценить ее перфузию и вычислить зоны распада. Ограничением метода является искажение от металлосодержащих конструкций, что практически исключает повторное исследование после эндопротезирования конечности. Следует отметить, что правильное проведение МРТ и достоверная интерпретация полученных данных невозможны без предварительного рентгенологического исследования.

Радионуклидное исследование костной системы с технецием-99 ( $Tx\ 99$ ) и радионуклидное исследование мягких тканей с галлия цитратом-67 ( $^{67}Ga$ ) позволяют определить объем повреждения кости первичной опухолью и выявить метастатические очаги раньше стандартной рентгенографии. Перед исследованием пациенту вводят радиоактивное вещество, которое притягивается пораженными костными клетками. По мере распада вещество выделяет  $\gamma$ -излучение, которое улавливается  $\gamma$ -камерой и преобразуется в изображение на экране компьютера. Эти области видны на снимке как плотные серые или черные зоны, называемые горячими.

Для диагностики метастатического поражения легких и черепа выполняется рентгенография легких в двух проекциях, а также КТ органов грудной клетки и КТ черепа с внутривенным контрастированием.

Ультразвуковое исследование, ангиография, КТ, МРТ и радиоизотопное сканирование позволяют определить не только истинное интрамедуллярное и мягкотканное распространение опухолевого процесса, но и наличие метастатических очагов, а также дают возможность динамического контроля во время лечения.

Клинические исследования последних лет показали высокую диагностическую ценность позитронно-эмиссионной томографии. Данный метод можно использовать не только на этапе первичного обследования для определения стадии заболевания, но и как суррогатный неинвазивный маркер патоморфологического эффекта системной ПХТ. При этом отсутствие клинического ответа по данным

позитронно-эмиссионной томографии, ответ на проведенную неадекватную ХТ может, по мнению D. Hawkins и соавт., служить основанием для коррекции лекарственного лечения или проведения предоперационной ЛТ.

Однако для начала любой терапии диагноз ОССЮ должен быть подтвержден морфологическим исследованием. Для этого проводится трепанобиопсия/открытая биопсия с последующим гистологическим и/или иммуногистохимическим, молекулярно-генетическим и/или цитологическим исследованием.

### ДИФФЕРЕНЦИАЛЬНАЯ ДИАГНОСТИКА

Наиболее часто ОССЮ дифференцируют от остеомиелита, реже — от диафизарного туберкулеза. По клиническим и лабораторным данным ОССЮ иногда неотличима от гематогенного остеомиелита.

Общие признаки:

- острое или подострое начало;
- высокая температура тела;
- местные изменения в виде болей, нарушения функции пораженного органа, покраснения и припухлости;
- лейкоцитоз и увеличение скорости оседания эритроцитов.

Дифференциальную диагностику следует проводить с учетом сроков заболевания по фазам течения патологического процесса. Деструктивные изменения в кости и выраженные периостальные реакции, выявленные в ранний период заболевания, свидетельствуют о наличии опухоли. Большое значение в первые недели клинического проявления заболевания имеют рентгенологически выявляемые изменения мягких тканей. При ОССЮ мягкотканый компонент более или менее четко отграничен межмышечными прослойками, а при остеомиелите мягкие ткани инфильтрированы, поэтому межмышечные прослойки не дифференцируются и занимают большую протяженность. Наличие некрозов к концу 1–2 мес от начала заболевания, а в более поздние сроки — секвестров свидетельствует об остеомиелите. Наличие спикул облегчает распознавание ОССЮ.

При относительно медленном течении и ремиссиях ОССЮ из-за появления в ней реактивных процессов возникает сходная клинико-рентгенологическая картина с остеомиелитом Гарре и диафизарным туберкулезом.

Различные варианты течения ОССЮ также следует дифференцировать, главным образом, от других ЗНО. Так, I и II варианты течения ОССЮ рентгенологически необходимо дифференцировать от остеосаркомы, хондросаркомы (не содержащей известковые включения); III вариант — от склерозирующей остеосаркомы; IV вариант — от ячеистого варианта хондросаркомы и гемангиоэндотелиомы, миеломы и гигантоклеточной опухоли.

Гистологически ОССЮ следует дифференцировать от других мелкоклеточных сарком, таких как эмбриональная РМС, НБ, мелкоклеточная остеосаркома и злокачественная лимфома. ИГХ-исследование может быть решающим в дифференциальной диагностике ОССЮ с другими мелкокруглоклеточными опухолями.

### ЛЕЧЕНИЕ

До начала эры ХТ в лечении пациентов с ОССЮ показатели пятилетней выживаемости оставались крайне низкими, менее 10%. Несмотря на попытки ЛТ, впервые предпринятые в 20-х гг. прошлого столетия, больные умирали от отдаленных метастазов в течение первых 2 лет после диагностики заболевания. В 1970-х гг. начали использовать комплексный подход, включающий системную ХТ и локальное воздействие в виде облучения и/или хирургического вмешательства. Это увеличило общую пятилетнюю выживаемость до 60% при локализованной форме ОССЮ и до 20% — при метастатических стадиях.

В настоящее время системная ПХТ — это неотъемлемая часть лечения ОССЮ. Первые сообщения об использовании цитостатиков появились в начале 1960-х гг. В 1962 г. опубликованы данные об эффективности циклофосфида (Циклофосфана\*). В это же время появились сведения о хороших результатах использования комбинации циклофосфида и винкристина с ЛТ. Эти работы легли в основу современной ПХТ ОССЮ.

### Лечение локализованной саркомы Юинга

Изучение новых цитостатиков (доксорубицина), комбинации ифосфида с интенсифицированными режимами лечения показали влияние системной ХТ на местное лечение опухоли и позволили увеличить количество органосохраняющих операций.

- Лечение пациентов с генерализованной стадией болезни рекомендовано начинать по одинаковой схеме с локализованной формой ОССЮ. На начальном этапе рекомендуется проводить индукционную/предоперационную ПХТ, действие которой направлено на сокращение размеров первичной опухоли и регрессию отдаленных метастазов у пациентов с диссеминированными стадиями заболевания. Предоперационная ПХТ используется с расчетом на хороший клинический эффект. Это позволяет осуществить резекцию опухоли и вовлеченных в процесс мягких тканей.
- Рекомендуется проведение каждого курса ПХТ на 21–28-й день от начала предыдущего курса и/или при восстановлении показателей крови.

У пациентов с прогрессированием на фоне предоперационной ПХТ при операбельных локализациях опухоли рассматривается возможность раннего хирургического лечения — расширенной резекции или в некоторых случаях ампутации конечности. Под термином «раннее хирургическое вмешательство» понимается выполнение операции до завершения 4–5 курсов неoadъювантной ПХТ.

Для уменьшения частоты местных рецидивов при СЮ может рассматриваться возможность послеоперационной ЛТ (при выявлении низкой степени лечебного патоморфоза либо наличия клеток опухоли по краю резекции), которая, как правило, применяется при нерезектабельных локализациях опухоли.

- При I–II степени лечебного патоморфоза рекомендована вторая линия ПХТ с включением препаратов иного действия.
- У пациентов группы высокого риска, с метастатическим поражением легких, на этапе консолидации, при сохранении очагов в легких, рекомендовано облучение в суммарной очаговой дозе 18–20 Гр.

### Лечение метастатической саркомы Юинга

По данным первичной диагностики, у 20–25% больных ОССЮ имеются отдаленные метастазы. Лечение таких пациентов принципиально не отличается от терапии больных локализованной СЮ, однако его эффективность существенно ниже. Несмотря на интенсифицированные режимы ПХТ и их сочетание с методами локального контроля, более 70% пациентов с метастазами умирают в течение 5 лет после постановки диагноза. У многих больных диссеминированной СЮ рецидив или прогрессирование болезни наблюдается во время или вскоре после окончания стандартной ХТ, используемой при локализованной форме заболевания.

### Лечение саркомы Юинга с помощью высокодозной полихимиотерапии с трансплантацией гемопоэтических стволовых клеток

Несмотря на интенсификацию ПХТ, результаты лечения детей с прогностически неблагоприятными формами СЮ (неоперабельные, метастатические, рецидивирующие, резистентные к лечению) остаются неудовлетворительными. Общая пяти-

летняя выживаемость больных локализованной СЮ костей таза составляет 40%, при метастатических формах этот показатель не превышает 30%.

Показания к высокодозной ХТ у больных СЮ.

1. Неоперабельные опухоли (СЮ костей черепа, позвонков, костей таза).
2. Стадия диссеминации опухоли.
3. Низкая степень лечебного патоморфоза после индуктивной ПХТ.
4. Невозможность радикального хирургического вмешательства.

Применение периферических стволовых клеток дает ряд преимуществ перед клетками-предшественниками гемопоэза, полученными из костного мозга.

- Большинство схем ВХТ включают ингибиторы топоизомеразы I/II, алкилирующие цитостатики [тиотепу (Тиофосфамид\*), бусульфан и мелфалан] и их комбинации, подобранные в опытах *in vitro* в зависимости от соотношения дозы и эффекта. В некоторых протоколах ВХТ использовали препараты платины в комбинации с этопозидом и мелфаланом.
- Суммируя современные данные, следует сказать, что ВХТ в качестве консолидации позволяет повысить выживаемость у пациентов с плохим ответом на терапию, если эта группа больных изначально получала терапию достаточно низкой дозой и/или временной интенсивности. В этом случае высокие дозы химиопрепаратов в режиме консолидации позволяют преодолеть сформировавшуюся химиорезистентность и снизить риск и частоту рецидивов.

## МЕСТНОЕ ЛЕЧЕНИЕ

Локальное (местное) воздействие является важным этапом лечения ОССЮ и включает ЛТ и/или хирургическое вмешательство. Несмотря на новые терапевтические подходы, частота местных рецидивов остается высокой и колеблется от 26% при неоперабельных формах и до 10% при хирургическом контроле первичной опухоли в зависимости от объема опухоли, ее операбельности, вида и интенсивности лечения.

ОССЮ отличаются высокой радиочувствительностью, поэтому ЛТ по праву является важным компонентом комбинированного лечения. Облучение проводят в тех случаях, когда нет возможности хирургического вмешательства или после нерадикальной операции для снижения риска локального рецидива.

При облучении необходимо учитывать анатомо-физиологические особенности детей: продолжающийся рост тканей, наличие ростковых зон в костях, различия радиочувствительности здоровых тканей и опухоли, быстрый рост опухоли. Игнорирование этих данных снижает эффективность ЛТ и ведет к тяжелым лучевым повреждениям.

Лечение метастатических ОССЮ — также сложная задача. В настоящее время стараются облучать все видимые метастазы.

## Остеосаркома

Остеосаркома — первично злокачественная опухоль костей, которая развивается из примитивных мезенхимальных стволовых клеток, способных дифференцироваться в костную, хрящевую или фиброзную ткань.

### ЭПИДЕМИОЛОГИЯ

Остеосаркома составляет 3% всех злокачественных опухолей у детей и подростков. Частота встречаемости — 4 на 1 млн детей и подростков за год. Составляет 35–50% всех злокачественных опухолей костей у детей и подростков.

Около 60% случаев выявления остеосаркомы регистрируются в возрасте от 10 до 20 лет (преимущественно в препубертатном и пубертатном периоде). Гендерное соотношение (мальчики/девочки) составляет 1,3–1,6:1,0.

Первичная опухоль возникает в основном в метафизах длинных трубчатых костей, особенно в области коленного сустава. При первичной диагностике клинически определяемые (10–20%) или оккультные (около 80%) метастазы поражают в первую очередь легкие, затем кости скелета.

В 60% случаев остеосаркомы описаны точечные мутации гена *p53* или гена ретинобластомы *Rb1* и четко верифицирован экзогенный фактор — облучение.

Именно поэтому остеосаркома рассматривается как самая частая вторичная опухоль у детей и наблюдается в 40% случаев наследственной формы ретинобластомы.

Выживаемость без использования ХТ составляет всего 10%.

### ЛОКАЛИЗАЦИЯ

В 50% случаев опухоль локализуется в проекции коленного сустава (дистальные отделы бедренной кости, проксимальные отделы большеберцовой кости). Третье место по частоте встречаемости занимает поражение проксимального метадиафиза плечевой кости. Поражение аксиального скелета (таз, позвоночный столб) составляет 12–15%.

Гистологическая классификация.

- Центральная.
- Высокой степени злокачественности:
  - ✧ классическая: хондробластическая, фибробластическая, остеобластическая;
  - ✧ атипичные гистологические формы:
    - остеобластическая остеосаркома — склерозирующий тип;
    - эпителиоидная;
    - остеобластомоподобная;
    - хондробластомоподобная;
    - подобная хондромиксоидной фиброме;
    - ЗФГ-подобная;
    - гигантоклеточная.
- Телеангиэктатическая остеосаркома.
- Мелкоклеточная остеосаркома.
- Поверхностная.
- Низкой степени злокачественности:
  - ✧ низкоклеточная центральная;
  - ✧ подобная фиброзной дисплазии;
  - ✧ подобная десмопластической фиброме;
  - ✧ паростальная.
- Промежуточной степени злокачественности: периостальная.
- Высокой степени злокачественности: дифференцированная паростальная.
- Интракортикальная.
- Гнотическая.
- Внескелетная: высокой и низкой степени злокачественности.
- Вторичная (ассоциированная с болезнью Педжета, радиоиндуцированная): как правило, высокой степени злокачественности.

### КЛИНИЧЕСКАЯ КАРТИНА

Принципиально, кроме рентгенологических признаков, остеосаркома не отличается по клиническим проявлениям от СЮ.



**ДИАГНОСТИКА И ДИФФЕРЕНЦИАЛЬНАЯ ДИАГНОСТИКА**

Диагностика и дифференциальная диагностика также не отличаются, кроме ИГХ, от ОССЮ.

При ИГХ-исследовании определяются маркеры — ТРОР2 $\alpha$  и ERCC1.

**ЛЕЧЕНИЕ**

Методы лечения остеосаркомы на протяжении последних 20 лет практически не менялись. Существует пять основных препаратов (цисплатин, адриамицин, метотрексат, ифосфамид, эпозид), которые применяются в различных комбинациях и дозах. У пациентов с локализованным вариантом остеосаркомы пятилетняя общая выживаемость составляет 75%, пятилетняя бессобытийная выживаемость — 62% (табл. 85.5).

**Таблица 85.5.** Результаты лечения пациентов детского возраста с локализованной остеосаркомой

Программа терапии	Пятилетняя общая выживаемость, %	Пятилетняя бессобытийная выживаемость, %
IOR/OS2 the Istituto Ortopedico Rizzoli	75	63
ISG/OS1 (Italian Sarcoma Group)	74	64
ISG/SSG1 (Italian and Scandinavian Sarcoma Group)	77	64
COSS 88/96 (Cooperative Osteosarcoma Study Group)	79	
SSG XIV (Scandinavian Sarcoma Group)		65
NECO93J/95J (Neoadjuvant Chemotherapy for Osteosarcoma)	78	65
BOTG III/IV (Brazilian Osteosarcoma Treatment Group)	61	45
POG8651 (Pediatric Oncology Group)	78	65
SFOP94 (Société Française d'Oncologie Pédiatrique)	76	62
St.Jude CRH OS91 (Children Research Hospital)	74	65
St.Jude CRH OS99 (Children Research Hospital)	79	67
INT0133-COG (+MTP/-MTP) Children's Oncology Group	78/70	67/61
MSKC NY (+PAM) Memorial Sloan-Kettering Cancer Center, NY	94	72
COG INT0133, CCG7943, AOST0121 (пациенты с поражением костей таза)	47	22
ISG/SSG II (Italian and Scandinavian Sarcoma Group) с поражением таза	55	46
EURAMOS1	75	59

У пациентов с метастатической остеосаркомой показатели пятилетней общей и бессобытийной выживаемости значительно ниже, несмотря на попытки применения высоких доз препаратов, включая высокодозную ПХТ с аутотрансплантацией периферических стволовых клеток или костного мозга. При этом пятилетняя общая выживаемость в среднем не превышает 35%, пятилетняя бессобытийная выживаемость — 25% (табл. 85.6).

**Таблица 85.6.** Результаты лечения пациентов детского возраста с метастатическим вариантом остеосаркомы

Программа терапии	Пятилетняя общая выживаемость, %	Пятилетняя бессобытийная выживаемость, %
St.Jude CRH OS86/91 (Children's Research Hospital)	24	8
COSS 88/96 (Cooperative Osteosarcoma Study Group)	17	
ISS/SSG II (Italian and Scandinavian Sarcoma Group)	34	16
BOTG III/IV (Brazilian Osteosarcoma Treatment Group)	12	12
COG (MAPIE+TZ/-TZ) Children's Oncology Group	59/50 (3-х)	32/32 (3-х)
COG (MAPIE+ZA) Children's Oncology Group	60 (2-х)	32 (2-х)
MSKC NY (MAP+PAM) Memorial Sloan-Kettering Cancer Center, NY	64	45
COG INTO133, CCG7943, AOST0121 (пациенты с поражением костей таза)	22	20
ISG/SSG II (Italian and Scandinavian Sarcoma Group) с поражением таза	27	23
EURAMOS1	46	29

При всех высококачественных остеосаркомах требуется проведение сочетанной (ПХТ и операция) терапии. Химиотерапия показана во всех случаях из-за высокой вероятности оккультного диссеминирования. Ее системная активность была доказана в рандомизированных исследованиях (Bielack, 2004). Ответ опухоли на неoadъювантную ХТ также может улучшить локальный контроль (Picci, 1994). ПХТ сама по себе не является достаточной для контроля над макроскопической опухолью, которая должна быть удалена с куративной целью хирургическим путем (первичная опухоль и первичные метастазы) (Bielack, 2002; Kempf-Bielack, 2004). ЛТ обладает ограниченной эффективностью и должна применяться только в случае невозможности достичь локального контроля оперативным путем.

Краниофациальные остеосаркомы, за исключением опухолей свода черепа, метастазируют реже, чем классические остеосаркомы, поэтому показания к ХТ в этих случаях должны обсуждаться индивидуально. То же самое относится к периостальным остеосаркомам.

Общая продолжительность терапии в большинстве случаев составляет 9–12 мес (Bielack, 2004). При остеосаркоме ХТ, как правило, предшествует локальному контролю над первичной опухолью. Данный период лечения, продолжающийся в течение нескольких недель, обозначается как предоперационная, неoadъювантная или индукционная ХТ. Послеоперационная (адъювантная) ХТ продолжается в течение нескольких месяцев. Если в начале лечения проводится операция, то последующая ХТ может быть одинаково эффективной по сравнению с ХТ, разделенной на пре- и послеоперационную фазы, если она является аналогичной по составу и продолжительности (Googin, 2003).

Степень гистологического ответа опухоли на предоперационную ХТ является исключительно важным прогностическим фактором. До настоящего времени остается неясным, может ли послеоперационная терапия спасения (Salvage-Therapie) улучшить результаты лечения у пациентов с плохим ответом опухоли (Bielack, 2004).

Наилучшие известные результаты были достигнуты с помощью ПХТ, включавшей адриамицин<sup>®</sup> (ADR), высокодозный метотрексат с фолиевой кислотой (HD-MTX), цисплатин (DDP) и ифосфамид (IFO), частично в комбинации с другими препаратами. Представляется целесообразным использование этих четырех

цитостатиков в ранней фазе лечения. Ниже представлены варианты применения этих химиопрепаратов на основе Международного европейского исследования EMOS, которое проводится с 2004 г. и основано на анализе результатов лечения почти 2000 больных остеосаркомой в рамках предшествующих австрийско-германских исследований серии COSS. В основе выбора послеоперационного варианта ХТ лежит оценка ответа опухоли на предоперационное лечение.

Препараты, используемые для лечения остеосаркомы в рамках Международного исследования EUROMOS.

- А = Доксорубин (Adriamycin)  $37,5 \text{ mg/m}^2/\text{day} \times 2$  ( $\Sigma 75 \text{ mg/m}^2$ ).
- Ai = Доксорубин (Adriamycin)  $37,5 \text{ mg/m}^2/\text{day} \times 2$  ( $\Sigma 75 \text{ mg/m}^2$ ) + ифосфамид (Ifosfamide)  $9 \text{ g } 3000 \text{ mg/m}^2/\text{day} \times 3$  ( $\Sigma 9000 \text{ mg/m}^2$ ).
- AP = Доксорубин (Adriamycin)  $37,5 \text{ mg/m}^2/\text{day} \times 2$  ( $\Sigma 75 \text{ mg/m}^2$ ) + цисплатин (Cisplatin)  $120 \text{ mg/m}^2/\text{course}$  ( $\Sigma 120 \text{ mg/m}^2$ ).
- IE = Ифосфамид (Ifosfamide)  $14 \text{ g } 2800 \text{ mg/m}^2/\text{day} \times 5$  ( $\Sigma 14\,000 \text{ mg/m}^2$ ) + этопозид (Вепезид\*) (Etoposide)  $100 \text{ mg/m}^2/\text{day} \times 5$  ( $\Sigma 500 \text{ mg/m}^2$ ).
- М = Высокие дозы метотрексата (High Doses of Methotrexate)  $12\,000 \text{ mg/m}^2$  ( $\Sigma 12\,000 \text{ mg/m}^2$ ) с использованием антидота лейковорина (leucovorin rescue).

### ЛУЧЕВАЯ ТЕРАПИЯ ПРИ ОСТЕОСАРКОМЕ

При возможности удаления опухоли ЛТ не применяется, так как при ее использовании даже совместно с ХТ локальный контроль не достигает той степени надежности, который обеспечивается оперативным методом. Тем не менее в отдельных случаях облучение вместе с эффективной ХТ может приводить к достижению стойкой ремиссии (Machak, 2004). Именно поэтому в современных европейских и американских протоколах лечения рекомендуется проведение ЛТ при неоперабельных или частично операбельных остеосаркомах. Показания к ней должны обсуждаться различными специалистами в рамках мультидисциплинарного подхода.

## Хирургические особенности для всех злокачественных опухолей костей

Органосохраняющие операции являются стандартом лечения пациентов со злокачественными опухолями костей. Главным условием хирургического лечения пациентов с диагнозом «саркома кости» является возможность радикального и абластичного удаления опухоли, что гарантирует отсутствие местного рецидива.

Выбор хирургической тактики должен прежде всего учитывать такие аспекты, как безопасность, анатомическое расположение, степень ответа опухоли и другие индивидуальные особенности отдельного пациента. Следует стремиться к резекции в широких границах, что подразумевает удаление неповрежденной опухоли (включая область биопсии) с иссечением краев в пределах здоровых тканей. По возможности необходимо избегать краевого удаления с рассечением псевдокапсулы или самой опухоли. Часто удается проведение органосохраняющей операции с последующей реконструкцией костного дефекта, в основном в виде имплантации металлического сустава. Использование растущих эндопротезов у детей возможно, однако оно сопровождается большим количеством последующих операций.

Ампутацию или экзартикуляцию конечности выполняют в следующих случаях:

- обширное первично-множественное распространение опухоли;
- вовлечение в опухолевый процесс магистрального сосудисто-нервного пучка, технически исключающее проведение реконструктивно-пластического этапа операции;

- прогрессирующее на фоне предоперационной ХТ;
- отказ пациента от органосохраняющей операции;
- жизненные показания к экстренному хирургическому вмешательству;
- в связи с распадом опухоли и/или кровотечением.

В остальных случаях в первую очередь следует рассматривать возможность выполнения органосохраняющих операций. Размер первичного очага опухоли, степень распространения внекостного компонента не могут использоваться как самостоятельные независимые критерии при решении вопроса о выполнении калечащей операции. Костные резекции выполняются при наличии необходимого отступа от предполагаемого края опухоли (при отсутствии распространения опухоли в костномозговом канале оставшейся части кости).

### **ОСОБЕННОСТИ ХИРУРГИЧЕСКОЙ ТАКТИКИ В ЗАВИСИМОСТИ ОТ ФОРМЫ ОСТЕОСАРКОМЫ**

- Параостальная (юкстакортикальная) остеосаркома — только радикальное хирургическое лечение (вне зависимости от степени распространения опухоли).
- Периостальная остеосаркома — радикальное хирургическое лечение. В зависимости от размера первичного очага и степени распространения опухоли на консилиуме в составе хирурга-онкоортопеда и химиотерапевта принимается решение о целесообразности консервативного лечения. ХТ в ряде случаев может уменьшить размеры первичного очага и метастазов опухоли, способствовать ее отграничению псевдокапсулой и перевести в резектабельное состояние.
- Остеосаркома высокой степени злокачественности — комбинированное лечение, включающее неoadъювантную ХТ, радикальное хирургическое лечение, адъювантную ХТ.

### **ОСОБЕННОСТИ ХИРУРГИЧЕСКОЙ ТАКТИКИ ПРИ САРКОМЕ ЮИНГА**

При наличии СЮ трубчатых костей — комбинированное лечение, включающее неoadъювантную ХТ, радикальное хирургическое лечение, адъювантную ХТ. Отступ опилов кости — 3–5 см.

При поражении костей таза хирургическое лечение может рассматриваться индивидуально для каждого пациента с учетом последующего качества жизни и возможной радикальности.

### **ЭНДОПРОТЕЗИРОВАНИЕ**

В современной онкоортопедии среди различных способов восстановления дефекта и функции конечности после удаления опухолевого очага ведущее место занимают высокотехнологичные операции с использованием эндопротезов. Использование модульных систем эндопротезирования является предпочтительным способом реконструкции костных дефектов при саркомах кости у детей, достигших костной зрелости. Выделяют следующие виды реконструктивных операций в объеме эндопротезирования:

- стандартные первичные операции у взрослых;
- стандартные первичные операции у детей и подростков;
- эндопротезирование редких анатомических зон;
- ревизионное эндопротезирование.

Особенности эндопротеза при первичном эндопротезировании у детей и подростков:

- наличие бесцементного способа фиксации эндопротеза;
- раздвижной механизм эндопротеза (инвазивный и неинвазивный);

- условия для запрограммированного реэндопротезирования при достижении костной зрелости и коррекции дефицита длины конечностей.

Рост количества случаев первичного эндопротезирования и успехи ХТ приводят к ежегодному увеличению количества пациентов, нуждающихся в повторных ортопедических операциях в связи с нестабильностью или поломкой эндопротеза. Проведение ревизионных операций вне зависимости от их причины требует подготовленной команды онкоортопедов и соответствующего оборудования. Ревизионный эндопротез изготавливается индивидуально, что позволяет, не удаляя весь эндопротез, заменить его часть. Применение модульной системы эндопротезирования упрощает выполнение последующих ревизионных операций и увеличивает биологический резерв кости.

Для каждой локализации при выполнении эндопротезирования требуется учитывать следующие моменты: ранее выполненный доступ биопсии, мышечный каркас после футлярного удаления опухоли, возможность использования бесцементной фиксации ножек эндопротеза, использование наkostных пластин. При использовании бесцементной фиксации необходимо исключить осевую нагрузку на нижнюю конечность минимум на 8 нед с последующим увеличением опоры до 12 нед.

При эндопротезировании проксимального отдела большеберцовой кости следует рассмотреть возможность сохранения малоберцовой кости при небольших размерах опухоли и отсутствии явных признаков поражения малоберцовой кости.

Как правило, большинству пациентов в раннем послеоперационном периоде требуется ортезирование оперированной конечности и близлежащих суставов в целях разгрузки и ограничения сгибания.

## ХИРУРГИЧЕСКОЕ ЛЕЧЕНИЕ МЕТАСТАЗОВ

При остеосаркоме примерно 95% рецидивов возникают в течение 5 лет от постановки диагноза, в 80% случаев поражаются легкие (Kempf–Bielack, 2004). Поскольку при продолжительных сроках наблюдения сообщается также об очень поздних (более 10 лет) легочных метастазах, точные сроки окончания рентгенологического мониторинга установить невозможно. Вторичные метастазы в кости скелета часто проявляются болями. Как правило, костные метастазы появляются при одновременном наличии легочных, что делает проведение рутинной скintiграфии не настолько обязательной.

## РЕЦИДИВЫ

При лечении метастатических форм используется комбинированная ХТ в сочетании с возможным оперативным лечением. Выбор ХТ второй линии зависит от первичного лечения. Чаще всего используются высокие дозы метотрексата (остеосаркома), ифосфамид. Использование этопозиды не оправдано, так как его эффективность в лечении остеосарком не доказана. При появлении метастазов более чем через 6 мес после комплексного лечения возможно повторение ранее использованного режима ХТ. При более раннем прогрессировании следует применять другие комбинации цитостатиков.

При метастатическом поражении легких следует обсудить возможность оперативного вмешательства в объеме метастазэктомии, повторной торакотомии в комплексе с ХТ. При метастазах в легких их полное хирургическое удаление может обеспечить достижение 40% пятилетней выживаемости (при остеосаркоме). Используются те же режимы ХТ, в такой же последовательности, как и для лечения первичной опухоли. При наличии только легочных метастазов у нелеченых (первичных) больных ХТ должна проводиться не с паллиативной, а лечебной целью, то есть с соблюдением стандартных для лечения данной патологии режи-

мов (без редукции доз и увеличения интервалов между курсами), так как в 20% случаев можно достичь пятилетней выживаемости без признаков заболевания. Пятилетняя выживаемость пациентов с рецидивом остеосаркомы при использовании комбинированной терапии составляет менее 25%. Прогностически неблагоприятными факторами являются раннее развитие рецидива, множественные очаги и (при легочных метастазах) вовлечение плевры. Лечение рецидивов следует проводить в специализированном центре. Хирургическое удаление всех опухолевых очагов (метастазов и/или местного очага рецидива) может проводиться с куративной целью. При ретроспективном анализе было показано улучшение результатов при использовании ХТ (Kempf–Bielack, 2005). К препаратам, применяемым при рецидивах, относятся карбоплатин и этопозид или высокодозный ифосфамид. При неоперабельных опухолях следует использовать ЛТ (Kempf–Bielack, 2005).

Пятилетняя выживаемость пациентов с рецидивом СЮ при использовании комбинированной терапии составляет менее 20%. При выборе тактики лечения следует учитывать высокую чувствительность опухоли СЮ к ЛТ.

### РЕАБИЛИТАЦИЯ

Реабилитационные мероприятия после хирургического лечения в объеме эндопротезирования суставов являются одними из важных факторов для достижения максимального функционального результата.

Необходимо следовать основным принципам реабилитации.

1. Постепенное увеличение интенсивности упражнений на область оперативного вмешательства.
2. Регулярность.
3. Следует выполнять восстановительную гимнастику, направленную на весь организм.

Комплекс реабилитационных мероприятий следует разделить на несколько периодов.

Ранний период начинается сразу после операции, после удаления дренажной системы. Как правило, это происходит на 2–3-и сутки. Упражнения направлены на минимальную нагрузку в области оперативного вмешательства и осуществляются с помощью аппаратов для пассивной разработки функции суставов. Основная задача состоит в том, чтобы добиться максимального объема движений в суставе без нагрузки на мышечные и костные структуры. При этом необходимо постепенно увеличивать угол сгибания и разгибания конечности.

Второй период предполагает постепенное увеличение мышечной активности.

Третий период направлен на увеличение мышечной массы.

При оперативных вмешательствах на нижних конечностях все этапы реабилитационных мероприятий должны чередоваться с регулярными занятиями ходьбой. Первые шаги должны происходить поэтапно: с помощью ходунков, на костылях, с палкой и, наконец, без опоры.

### НАБЛЮДЕНИЕ

Больные злокачественными опухолями костей, закончившие этап комбинированного лечения, должны наблюдаться с периодичностью 1 раз в 3 мес в течение первых 2 лет, далее 1 раз в 6 мес до общей продолжительности 5 лет. Обязательными процедурами являются выяснение жалоб, осмотр, КТ органов грудной клетки, УЗИ области послеоперационного рубца, рентгенография зоны костного поражения.

## Злокачественная фиброзная гистиоцитома кости

### ОПРЕДЕЛЕНИЕ

ЗФГ кости — опухоль высокой степени злокачественности, частота не определена. Главные составляющие элементы опухоли — гистиоцитоподобные клетки и веретенообразные фибробласты, присутствующие в различных соотношениях.

#### Коды по МКБ-10

- С40. ЗНО костей и суставных хрящей конечностей.
- С41. ЗНО костей и суставных хрящей других и неуточненных локализаций.

### КЛИНИЧЕСКАЯ КАРТИНА, ДИАГНОСТИКА, ЛЕЧЕНИЕ

Клиническая картина ЗФГ сходна с таковой при остеогенной саркоме. Рентгенологическая дифференциальная диагностика имеет определенный смысл при наличии литической формы костной опухоли, поскольку подобной картины не может быть при ЗФГ.

Принципы диагностики и программа лечения ЗФГ кости совпадают с таковыми при остеогенной саркоме.

Прогноз при ЗФГ кости несколько хуже, чем при остеогенной саркоме, однако точных цифр на этот счет нет.

## Хондросаркома

### ОПРЕДЕЛЕНИЕ

Хондросаркома — злокачественная опухоль из хрящевой ткани. Для хондросаркомы характерно наличие хрящевидной ткани без признаков формирования злокачественного остеоида.

#### Коды по МКБ-10

- С40. ЗНО костей и суставных хрящей конечностей.
- С41. ЗНО костей и суставных хрящей других и неуточненных локализаций.

### ЭПИДЕМИОЛОГИЯ

Хондросаркома возникает преимущественно у лиц старше 40 лет. У детей и подростков хондросаркомы редки.

### ЭТИОЛОГИЯ

Хондросаркомы могут развиваться на фоне остеохондром, реже — энхондром, а также из малигнизированных костно-хрящевых экзостозов при наследственной экзостозной болезни.

### КЛИНИЧЕСКАЯ КАРТИНА И ДИАГНОСТИКА

Клиническая картина не имеет ярких отличительных черт по сравнению с другими злокачественными опухолями костей. При хондросаркоме необходима тщательная дифференциальная диагностика с остеогенной саркомой с хрящевым компонентом с помощью гистологического исследования опухоли. В отличие от остеогенной саркомы, при хондросаркоме происходит более позднее гематогенное метастазирование. В то же время прогноз заболевания при легочных метастазах этой опухоли намного хуже, чем при остеогенной саркоме.

### ЛЕЧЕНИЕ

Принципы диагностики и план лечения хондросаркомы аналогичны таковым при остеогенной саркоме. Отказ от ХТ низкодифференцированной хондросаркомы у детей и подростков — ошибка.

# Глава 86

## Саркомы мягких тканей

*А.З. Дзампаев, Д.Б. Хестанов, Д.В. Нисигенко, О.М. Романцова, В.В. Козиева*

### **Код по МКБ-10**

- С49. Злокачественное новообразование других типов соединительной и мягких тканей.

Саркомы мягких тканей — это гетерогенная группа злокачественных опухолей, первично расположенных в мягких тканях и имеющих преимущественно мезенхимальное происхождение. Саркомы мягких тканей составляют 6–8% всех злокачественных образований детского возраста и остаются одним из труднейших разделов онкоморфологии. По определению ВОЗ, под термином «опухоль мягких тканей» объединяются опухоли всех неэпителиальных внескелетных тканей, за исключением ретикулоэндотелиальной системы, мононуклеарных фагоцитов, глии и тканей, поддерживающих специфические органы и внутренности.

### **ЭПИДЕМИОЛОГИЯ**

По данным мировой и российской статистики, ежегодно у 12–15 на 100 000 детей регистрируют ЗНО различной природы и локализации, они занимают 2-е место в структуре общей детской смертности. Значительную часть (38%) детей со ЗНО составляют пациенты с гемобластозами (лейкозами, лимфомами). Другую группу составляют пациенты с солидными злокачественными опухолями: опухоли ЦНС — 16%, саркомы мягких тканей — 8%, костей — 6%, НБ — 7%, опухоли почки — 6%, печени — 4%, щитовидной железы — 2%, глаза и глазницы — 1%, слюнных желез — 1%, кожи — 1%, прочие опухоли — 10%. Таким образом, в структуре ЗНО саркомы мягких тканей занимают 4-е место, уступая гемобластозам, опухолям ЦНС и новообразованиям забрюшинной области, составляя 8% общего числа ЗНО детского возраста. У новорожденных и детей моложе 1 года этот вид опухолей наблюдается примерно в 12% случаев. У детей в возрасте от 1 до 5 лет наиболее часто встречается РМС, другие саркомы мягких тканей являются прерогативой подростков.

Факторы повышенного риска заболеваемости саркомами мягких тканей.

- Генетические: синдром Li–Fraumeni, нейрофиброматоз I типа, синдром Beckwith–Wiedemann, наследственная ретинобластома, синдром невоидной базальноклеточной карциномы и синдром Costello.



- Радиационное излучение, в том числе рентгенологическое исследование во время беременности.
- Инфекционные и иммунизационные: лечение антибиотиками во время беременности, ВИЧ-инфекция, ВЭБ-инфекция.
- Неблагополучный образ жизни — употребление отцом и матерью марихуаны, кокаина.
- Употребление будущей матерью стероидов — способствует повышению риска заболеваемости саркомами мягких тканей.

## КЛАССИФИКАЦИЯ

Практически все новообразования мягких тканей у детей имеют мезенхимальное происхождение. Первая гистологическая классификация опухолей мягких тканей ВОЗ появилась в 1969 г. Последнее издание классификации ВОЗ (*International Statistical Classification of Diseases and Related Health Problems — ICD*) по патологии и генетике опухолей мягких тканей издано в 2013 г. Согласно классификации ВОЗ (2013) злокачественные опухоли мягких тканей представлены следующими видами.

- Опухоль.
- Опухоли жировой ткани.
- Дедифференцированная липосаркома.
- Миксоидная липосаркома.
- Круглоклеточная липосаркома.
- Плеоморфная липосаркома.
- Липосаркома без признаков дифференцировки.
- Фибробластические/миофибробластические опухоли.
- Фибросаркома взрослых.
- Миксофибросаркома.
- Фибромиксоидная саркома низкой степени злокачественности, гиалинизирующая веретенноклеточная опухоль.
- Склерозирующая эпителиоидная фибросаркома.
- Так называемые фиброгистиоцитарные опухоли.
- Плеоморфная ЗФГ/недифференцированная плеоморфная саркома.
- Гигантоклеточная ЗФГ/недифференцированная плеоморфная саркома с гигантскими клетками.
- Воспалительная ЗФГ/недифференцированная плеоморфная саркома с выраженным воспалением.
- Гладкомышечные опухоли.
- Лейомиосаркома (исключая кожную).
- Перицитарные (периваскулярные) опухоли.
- Злокачественная гломусная опухоль.
- Опухоли скелетной мускулатуры.
- Эмбриональная РМС (включая ботриоидную и анапластическую).
- Альвеолярная РМС (включая солидную, анапластическую).
- Плеоморфная РМС.
- Веретенноклеточная/склерозирующая РМС.
- Сосудистые опухоли.
- Эпителиоидная гемангиоэндотелиома.
- Ангиосаркома мягких тканей.
- Костно-хрящевые опухоли.
- Внескелетная мезенхимальная хондросаркома.
- Внескелетная остеосаркома.
- Гастроинтестинальные стромальные опухоли.
- Злокачественная гастроинтестинальная стромальная опухоль.

- Опухоли из оболочек нервов.
- Злокачественная опухоль из оболочек периферических нервов.
- Эпителиоидная злокачественная опухоль из оболочек периферических нервов.
- Злокачественная Тритон-опухоль.
- Злокачественная зернистоклеточная опухоль.
- Эктотомезенхимомы.
- Опухоли неопределенной дифференцировки.
- Синовиальная саркома.
- Эпителиоидная саркома.
- Альвеолярная мягкотканная саркома.
- Светлоклеточная саркома мягких тканей.
- Внескелетная миксоидная хондросаркома.
- Примитивная нейроэктодермальная опухоль/внескелетная опухоль Юинга.
- Десмопластическая мелкокруглоклеточная опухоль.
- Внепочечная рабдоидная опухоль.
- Злокачественная PEComa.
- Интимальная саркома.
- Недифференцированные.
- Недифференцированная светлоклеточная саркома.
- Недифференцированная плеоморфная саркома.
- Недифференцированная круглоклеточная саркома.
- Недифференцированная эпителиоидная саркома.

Согласно Международной классификации детских злокачественных опухолей [*the International Classification of Childhood Cancer – ICC3-3 (3<sup>rd</sup> ed.)*], детские онкологи разделяют ЗНО мягких тканей на две группы: РМС, встречающаяся более чем в половине случаев всех опухолей мягких тканей, и опухоли, отличные от РМС. На основании информации о топике опухоли, ее точных размерах, взаимоотношении с нервами и сосудами и гистологическом варианте с обязательной оценкой степени злокачественности и уровня дифференцировки, кодируемого индексом G, определяется лечебная тактика. Морфологический показатель степени злокачественности опухолей мягких тканей (G) складывается из нескольких составляющих: дифференцировки опухоли, числа митозов и площади некротических повреждений [согласно классификации Национальной федерации онкологических центров (*Federation Nationale des Centres de Lutte Contre le Cancer – FNCLCC*), 1997].

#### А. Дифференцировка опухоли.

- ✧ 1 балл – саркомы, весьма напоминающие нормальную definitivoную ткань взрослого (например, лейомиосаркома низкой степени злокачественности).
- ✧ 2 балла – саркомы, гистологическое типирование которых относительно определено (миксоидная липосаркома).
- ✧ 3 балла – эмбриональные и недифференцированные саркомы, саркомы сомнительного типа и происхождения (PNET, синовиальная саркома).

#### Б. Число митозов.

- ✧ 1 балл – 0–9 митозов на 10 полей зрения с большим увеличением микроскопа.
- ✧ 2 балла – 10–19 митозов на 10 полей зрения.
- ✧ 3 балла – 20 митозов и более на 10 полей зрения.

#### В. Некрозы опухоли.

- ✧ 0 баллов – нет некроза.

- ✧ 1 балл — менее 50% площади некроза в опухоли.
- ✧ 2 балла — 50% площади некроза и более.

Г. Суммарная гистологическая градация.

- ✧  $G_1$  — общий балл 2–3.
- ✧  $G_2$  — общий балл 4–5.
- ✧  $G_3$  — общий балл 6–8.

В последнем варианте системы TNM сарком мягких тканей обычно принято использовать две группы гистопатологической градации степени злокачественности: низкая степень —  $G_1$  и высокая степень —  $G_2$  и  $G_3$ .

В настоящее время для установления клинической стадии заболевания предпочтение отдается использованию Международной классификации по системе TNM (8-е изд., 2013).

### TNM-КЛАССИФИКАЦИЯ САРКОМ МЯГКИХ ТКАНЕЙ

- Первичная опухоль (T).

- ✧  $T_x$  — недостаточно данных для оценки первичной опухоли.
- ✧  $T_0$  — первичная опухоль не определяется.
- ✧  $T_1$  — опухоль до 5 см в наибольшем измерении.
- ✧  $T_{1a}$  — поверхностная опухоль (ограничена анатомическим участком происхождения).
- ✧  $T_{1b}$  — глубокая опухоль (распространяется на окружающие ткани или органы).
- ✧  $T_2$  — опухоль более 5 см в наибольшем измерении.
- ✧  $T_{2a}$  — поверхностная опухоль.
- ✧  $T_{2b}$  — глубокая опухоль.

- Регионарные метастазы (N).

- ✧  $N_x$  — регионарные метастазы не могут быть установлены.
- ✧  $N_0$  — нет регионарных метастазов.
- ✧  $N_1$  — наличие регионарных метастазов.

- Отдаленные метастазы (M).

- ✧  $M_0$  — нет отдаленных метастазов.
- ✧  $M_1$  — наличие регионарных метастазов.

Регионарные лимфатические узлы поражаются в зависимости от локализации первичной опухоли.

#### Основные регионарные лимфатические узлы, поражаемые при рабдомиосаркоме.

- Конечности.
  - ✧ Нижние конечности — паховые, бедренные, подколенные.
  - ✧ Верхние конечности — подмышечные, плечевые, подключичные, эпитрохлеарные.
- Мочеполовые органы.
  - ✧ Мочевой пузырь/простата — тазовые, забрюшинные на уровне почечной артерии и ниже.
  - ✧ Шейка и тело матки — тазовые, забрюшинные на уровне почечной артерии и ниже.
  - ✧ Яички — тазовые, забрюшинные на уровне почечной артерии и ниже.
  - ✧ Влагалище — забрюшинные, тазовые ниже и на уровне подвздошно-паховых лимфатических узлов.
  - ✧ Вульва — паховые.
- Голова и шея.
  - ✧ Голова/шея — шейные на стороне поражения, яремные, предушные, затылочные, надключичные на стороне расположения опухоли.

- ✧ Орбита/веко — на стороне поражения, яремные, предушные, шейные.
- Внутригрудные.
  - ✧ Внутригрудные — внутригрудные, средостенные.
  - ✧ Забрюшинные/таз — забрюшинные, тазовые.
- Туловище.
  - ✧ Брюшная стенка — подвздошные и бедренные.
  - ✧ Грудная стенка — подмышечные, внутригрудные, подключичные.
- Другие.
  - ✧ Билиарные — печеночные, ворота печени.
  - ✧ Периприанально/промежность — подвздошные и тазовые.

Вовлечение других лимфатических узлов, не принадлежащих данной области, является отдаленным метастазированием.

При односторонней локализации опухоли все пораженные метастазами контралатеральные лимфатические узлы определяются как отдаленные метастазы.

На основе клинических и морфологических данных производится стадирование саркомы мягких тканей (табл. 86.1).

**Таблица 86.1.** Стадии сарком мягких тканей (по системе TNM-7)

Стадия	TNM	Градация
IA	T1a N0 Nx M0	Низкая
	T1b N0 Nx M0	Низкая
IB	T2a N0 Nx M0	Низкая
	T2b N0 Nx M0	Низкая
IIA	T1a N0 Nx M0	Высокая
	T1b N0 Nx M0	Высокая
IIB	T2a N0 Nx M0	Высокая
III	T2b N0 Nx M0	Высокая
	Любая T N1 M0	Любая
IV	Любая T Любая N M1	Любая

Распространенность ЗНО соответствует той или иной стадии клинической классификации.

**ИГХ.** Для ИГХ-анализа опухолей мягких тканей используется широкий спектр маркеров — цитоспецифических (гладкомышечный и саркомерный актин), тканеспецифических (ламинин, коллаген, белки промежуточных филаментов), маркеры пролиферации (ядерный белок пролиферирующих клеток — PCNA, Ki-67), опухоль-ассоциированные антигены, гормоны, ферменты, вирусные антигены и т.д.

В табл. 86.2 приведены наиболее используемые антитела при некоторых саркомах мягких тканей.

**Таблица 86.2.** Цитоспецифические маркеры опухолей мягких тканей

Опухоль	Основные маркеры
Лейомиосаркома	Гладкомышечный актин, десмин
Синовиальная саркома	Эпителиальный мембранный антиген, цитокератины
Злокачественная шваннома	Протеин S100
Рабдомиосаркома	Десмин, саркомерный актин, миоглобин
СЮ/PNET	CD99, нейронспецифическая энолаза
Ангиосаркома	CD31, CD34, фактор Виллебранда
Эпителиоидная саркома	Эпителиальный мембранный антиген, цитокератины
Светлоклеточная саркома	Протеин S100, HMB-45

**Молекулярно-генетические исследования.** Не менее важно изучение генома опухолевых клеток, которое позволяет выявить множество опухолеспецифических генетических повреждений. Некоторые из них, такие как изменение хромосом в виде транслокации, делеции и амплификации, изучены достаточно подробно. Например, транслокация t(X;17)(p11.2;q25) характерна для альвеолярной саркомы мягких тканей, t(2,13)(q35;q14) и t(1;13)(p36;q14) — для альвеолярной РМС, LOH 11p15.5 — для эмбриональной РМС, транслокация t(12;22)(q13;q12) — для светлоклеточной саркомы, транслокация t(X;18)(p11;q11) — для синовиальной саркомы. Подобные нарушения установлены и для многих других опухолей мягких тканей (табл. 86.3), их выявление помогает окончательно верифицировать диагноз.

**Таблица 86.3.** Цитогенетические маркеры опухолей мягких тканей

Опухоль	Цитогенетика	Молекулярное повреждение
ОССЮ	t(11;22)(q24;q12)	EWS-FLI1
	t(21;22)(q22;q12)	EWS-ERG
	t(7;22)(p22;q12)	EWS-ETV1
Альвеолярная РМС	t(2;13)(q35;q14)	PAX3-FKHR
	t(1;13)(p36;q14)	PAX7-FKHR
Десмопластическая мелкокруглоклеточная опухоль	t(11;22)(p13;q12)	EWS-WT1
Светлоклеточная саркома мягких тканей	t(12;22)(q13;q12)	EWS-ATF1
АККЛ	t(2;5)(p23;q35)	NPM-ALK
Синовиальная саркома	t(X;18)(p11.2;q11.2)	SYT-SSX1 SYT-SSX2
Врожденная мезобластическая нефрома, врожденная фибросаркома	t(12;15)(p13;q25)	ETV6-NTRK3
Альвеолярная мягкотканная саркома	t(X;17)(p11; p25)	ASPL-TFE3
Воспалительная миофибробластическая опухоль	t(1;2)(q22-23; p23)	TPM3-ALK
	t(2;19)(p23; p13.1)	TPM4-ALK

Комбинацией молекулярно-генетического и цитогенетического исследований, представляющей собой один из новейших методов диагностики, является флюоресцентная гибридизация *in situ* (FISH) и полимеразная цепная реакция (ПЦР). Этот метод позволяет работать также со срезами с обычных парафиновых блоков и дает возможность определять изменение числа и характера хромосом, характерных для определенных опухолей.

## 86.1. РАБДОМИОСАРКОМА

А.З. Дзампаев, Д.Б. Хестанов, Д.В. Нисизенко, О.М. Романцова

### Код по МКБ-10

- С49. Злокачественное новообразование других типов соединительной и мягких тканей.

### ЭПИДЕМИОЛОГИЯ

Из всего морфологического многообразия вариантов саркомы мягких тканей наиболее часто встречается РМС, на долю которой приходится 50–60% всех случаев.

## МОРФОЛОГИЯ

РМС развивается из поперечно-полосатой мускулатуры или эмбриональных зачатков мышечной ткани. Состоит из миобластов (находящихся на разных этапах клеточной дифференцировки, в цитоплазме которых обнаруживаются миофибриллы), соединительнотканых клеток и клеток мезенхимного типа, сохранившихся в эндомизии и адвентиции сосудов.

Морфологическая характеристика РМС впервые была представлена R.C. Hogn, H.T. Enterline в 1958 г. и стала основой для выделения вариантов РМС в Международной классификации опухолей мягких тканей у детей (ВОЗ, Женева, 1969). В настоящее время, согласно Международной классификации ВОЗ 2013 г., выделяют следующие типы РМС: эмбриональный (включая ботриоидный и анапластический), альвеолярный (включая солидный и анапластический), плеоморфную рабдомиосаркому, веретенноклеточную/склерозирующую рабдомиосаркому.

По данным литературы, наблюдается следующая частота различных вариантов РМС: эмбриональный (включая ботриоидный) — 70–75%, альвеолярный — 20–25%, плеоморфный — 1%, веретенноклеточная/склерозирующая РМС — 1%.

## ЛОКАЛИЗАЦИЯ

Наиболее часто РМС локализуется в области головы и шеи — 35–37%, из них 18% — это опухоли параменингеальной локализации (среднее ухо, полость носа, синусы, носоглотка, сосцевидный отросток, височная область, крылонёбная, подвисочная ямки), 8% — орбита, 8% — в области других органов головы и шеи (околоушно-жевательная область, глотка, полость рта, шея, волосистая часть головы). Реже РМС возникает в области мочеполовых органов — 21–25% и в области конечностей — 13–20%.

Различают две прогностические группы.

1. С благоприятной локализацией: орбита, паратестикулярная зона, поверхностные области головы и шеи, влагалище, вульва, матка.
2. С неблагоприятной локализацией: туловище, конечности, мочевого пузыря, простата, забрюшинная область, брюшная полость и грудная клетка, глубоко расположенные опухоли головы и шеи.

**Клиническая классификация РМС.** Международная группа по изучению рабдомиосаркомы (IRSG) предложила следующую классификацию по стадиям (табл. 86.4).

**Таблица 86.4.** Клиническая классификация по стадиям

Стадия	Локализация	Размер опухоли, см	Регионарные лимфатические узлы	Отдаленные метастазы
I	Орбита, непараменингеальная область головы/шеи; генитоуретральный тракт (кроме мочевого пузыря/простаты); билиарный тракт	Любой	N0, N1	M0
II	Неблагоприятная локализация (мочевого пузыря, простата, конечности, параменингеальные, туловище, забрюшинные и др., за исключением билиарного тракта)	≤5	N0	M0
III	Неблагоприятная локализация (мочевого пузыря, простата, конечности, параменингеальные, туловище, забрюшинные и др., за исключением билиарного тракта)	≤5	N1	M0
		>5	N0 или N1	M0
IV	Любая	Любой	N0 или N1	M1

Международная группа по изучению РМС (IRSG) использует также классификацию по группам в зависимости от объема оперативного вмешательства, выполненного на первом этапе.

### КЛИНИЧЕСКИЕ ГРУППЫ

- Клиническая группа I: локализованная опухоль полностью удалена, нет метастазов в регионарных лимфатических узлах, что подтверждено гистологическим исследованием — биопсией лимфатического узла или диссекцией, за исключением опухолей головы и шеи.
  - A. Ограничена органом или мышцей, из которой она развивается.
  - B. Имеются микроскопические признаки распространения опухоли за пределы органа или мышцы, из которой она исходит.
- Клиническая группа II.
  - A. Большая опухоль, удаленная с микроскопическими выявленными ее остатками, без метастазов в регионарных лимфатических узлах. (Хирург полагает, что он удалил всю опухоль, но патологоанатом находит опухоль по краю резекции, а дополнительная резекция, чтобы достигнуть радикальности, невозможна.)
  - B. Большая опухоль, удаленная полностью, имеются метастазы в регионарных лимфатических узлах и/или имеется ее переход на соседние органы.
  - C. Большая опухоль, удаленная с микроскопическими признаками нерадикальной операции и наличием метастазов в регионарных лимфатических узлах.
- Клиническая группа III: нерадикальная операция с большой остаточной опухолью.
  - A. Только после биопсии.
  - B. После частичного удаления опухоли (>50%), с метастазами или без метастазов в регионарных лимфатических узлах.
- Клиническая группа IV: с отдаленными метастазами (в легких, печени, костях, костном мозге, головном мозге, мягких тканях и лимфатических узлах) при первичной диагностике. Присутствие опухолевых клеток в ликворе, плевральной или асцитической жидкости, а также наличие опухолевого обсеменения плевры или брюшины.

Клиническая картина РМС у детей определяется, главным образом, локализацией процесса и стадией заболевания. Наличие опухоли — один из самых ранних симптомов болезни, а иногда и первый, случайно обнаруженный симптом заболевания. Однако, помимо местной симптоматики — наличия новообразования, определяемого либо пальпаторно, либо инструментальными методами исследования, — практически у всех детей имеется так называемый общий опухолевый симптомокомплекс, развивающийся независимо от локализации новообразования. Наиболее важные симптомы — вялость, снижение аппетита и потеря массы тела.

### ДИАГНОСТИКА

Подход в диагностике РМС у детей должен быть комплексным, с учетом данных клинического, инструментального, лабораторного, рентгенологического, радионуклидного, ультразвукового и морфологического методов исследования. Рентгенологическое исследование при РМС позволяет обнаружить тень опухоли, ее контуры, примерные размеры, наличие включений в новообразовании. В 19% случаев наблюдаются вторичные изменения со стороны прилежащей кости (периостальная реакция, краевая деструкция, зурация). Рентгенологическое исследование легких у больных РМС обязательно для исключения гематогенного метастазирования в легкие.

Важное место в ряду диагностических мероприятий занимает ангиографическое исследование. Вазография позволяет определить (или уточнить) локализацию РМС, ее размеры, распространенность, взаимоотношения опухоли и окружающих тканей, вовлечение в опухолевый процесс магистральных сосудов, что особенно важно при планировании хирургического вмешательства.

Одними из важнейших методов диагностики РМС являются ультразвуковая и спиральная КТ.

Проведение УЗИ мягких тканей необходимо при наличии пальпируемого уплотнения или боли; выбора оптимального места для аспирационной биопсии патологического процесса в мягких тканях конечностей и туловища, грудной клетки и брюшной полости, малом тазу, забрюшинном пространстве; для оценки степени местного распространения (соотношение с магистральными сосудами, окружающими опухоль органами и тканями) и выявления отдаленных лимфогенных и гематогенных метастазов; для оценки динамики процесса во время лечения саркомы мягких тканей; для исследования зоны послеоперационного рубца у больных, прооперированных по поводу опухолей мягких тканей, в целях раннего выявления рецидивов новообразования. Ультразвуковая диагностика сарком мягких тканей и других патологических состояний основывается на анализе следующих признаков: эхогенности и эхоструктуры образования; характера контуров патологического очага (четкие, нечеткие, бугристые, полицикличные); наличия дорсального ослабления поглощения ультразвука или акустической тени; усиления отражения ультразвука от заднего контура образования или затухания отраженного ультразвукового сигнала; взаимоотношений с окружающими тканями (инфильтрация или оттеснение межмышечных прослоек, фасции, кожи, разрушение кортикального слоя и т.д.) и магистральными сосудами (оттеснение, сдавление, инвазия в просвет сосуда). После окончания обследования первичного новообразования необходимо провести исследование регионарных групп лимфатических узлов, которые изучаются на продольных и поперечных срезах, затем следует оценить состояние печени, органов и тканей, в которые чаще всего метастазирует РМС.

Важным методом диагностики РМС является спиральная КТ, в том числе с введением контраста и выполнением КТ-ангиографии. Следует отметить, что метод КТ-ангиографии более безопасен, чем прямая ангиография. КТ применяется не только при диагностике РМС у детей, но и при дифференциальной диагностике злокачественных и доброкачественных новообразований мягких тканей.

Во время КТ-исследования врач имеет возможность выполнить прицельную аспирационную пункцию или биопсию для уточнения морфологической природы новообразования. Наш опыт выполнения диагностических пункций под контролем компьютерного томографа демонстрирует высокую информативность метода. Возможность контроля за расположением биопсийной иглы в массе опухоли позволяет избежать осложнений, связанных с ранением крупных сосудов, полых и паренхиматозных органов. Кроме того, изображение опухоли в виде срезов позволяет выбрать оптимальный участок известной плотности, что повышает эффективность проводимой аспирационной пункции или биопсии. КТ-исследование применяется не только как средство диагностики первичных и метастатических РМС у детей, но и как метод контроля над эффективностью противоопухолевой терапии. Мы рекомендуем выполнять КТ-ангиографию всем больным перед выполнением хирургического вмешательства, если имеется подозрение на заинтересованность магистральных сосудов.

Огромная роль в диагностическом алгоритме принадлежит МРТ, которая позволяет решить многие задачи, такие как определение границ новообразования, оценка степени распространенности опухоли, изучение структуры самой опухоли,



ее плотности, определение наличия зон некроза и кровоизлияний, выявление соотношения капсулы и опухолевой массы, оценка степени инвазии новообразования в окружающие ткани и органы, регистрация пораженных метастазами лимфатических узлов.

Не менее важное место в диагностике РМС различных локализаций отводится радионуклидному исследованию, позволяющему обнаружить первичный опухолевый очаг, уточнить его размеры, местную распространенность и выявить метастазы.

При выполнении исследования применяются следующие радиофармпрепараты:  $^{67}\text{Ga}$ -цитрат и  $^{99\text{m}}\text{Tc}$ -пертехнетат, технеций ( $^{99\text{m}}\text{Tc}$ ) сестамиби.

Сцинтиграфия мягких тканей конечностей и туловища с  $^{99\text{m}}\text{Tc}$ -пертехнетатом позволяет выявить первичный и/или метастатический очаг РМС, в том числе метастазы в костях. Чувствительность радионуклидной диагностики составляет около 90%, специфичность — 82,5%.

Концентрация радиофармпрепарата в опухоли прямо пропорциональна степени злокачественности и не зависит от размеров новообразования. В метастазах, устойчивых к химиопрепаратам, накопление радиофармпрепарата не изменяется. Сцинтиграфия с  $^{67}\text{Ga}$ -цитратом позволяет идентифицировать скрытые опухоли, поражение лимфатических узлов и мягких тканей, а также рецидивы и отдаленные метастазы после лечения.

Следует отметить, что некоторые морфологические варианты РМС имеют свои специфические локализации метастазирования. Речь идет об альвеолярном типе РМС. Исследования по изучению метастазирования данного типа опухоли показали, что излюбленной локализацией гематогенного диссеминирования альвеолярной РМС является позвоночник. Вот почему мы рекомендуем в схему обследования пациентов с подозрением на РМС в обязательном порядке включать радионуклидное исследование скелета, а в случаях диагностирования альвеолярного варианта РМС особое внимание должно быть обращено на обследование позвоночника.

Радионуклидные исследования могут применяться и как методы контроля над эффективностью противоопухолевой терапии.

Однако решающее значение при постановке диагноза имеет морфологическое исследование.

Наиболее доступным и простым в техническом отношении является метод цитологического исследования пунктата из новообразования. Для этой цели проводится аспирационная пункция из опухоли, позволяющая получить материал как для цитологического, так и для гистологического исследований.

Морфологические признаки клеток ЗНО в цитологическом препарате не отличаются от обнаруживаемых при гистологическом исследовании, но благодаря разобщенности клеток в мазках их значительно легче рассмотреть. Хорошо сделанный мазок всегда тоньше гистологического препарата. Клетки в нем лежат раздельно и часто меняют форму. Именно поэтому клеточный полиморфизм в мазке выявляется ярче, чем в гистологических препаратах. Также этот метод пригоден для выполнения молекулярно-генетического исследования, при котором выполняется толстый мазок на специально подготовленные для FISH-реакции стекла. Результат молекулярно-генетического исследования клиницист получает через 24 ч от момента постановки реакции, что делает этот метод ценным для своевременной диагностики РМС. В случаях получения отрицательного результата при цитологическом, гистологическом и молекулярно-генетическом исследовании пунктата из опухоли, а также для подтверждения цитологического диагноза, особенно в сложных диагностических случаях, когда диагноз вызывает сомнения, необходимо проведение открытой биопсии новообразования.

Важным звеном диагностики РМС является ИГХ с использованием специфических маркеров: десмина, миоглобина, мышечно-специфического актина, виментина, креатинкиназы, S100-белка, нейронспецифической энолазы. Десмин и мышечно-специфический актин являются наиболее чувствительными маркерами РМС.

Рекомендуемый объем обследования ребенка с подозрением на РМС в условиях специализированной онкологической поликлиники и/или стационара включает следующие методы диагностики: клинические, рентгенологические, радионуклидные, УЗИ, КТ, МРТ, морфологические (цитологическая диагностика, световая и электронная микроскопия, ИГХ-исследование, молекулярно-генетическое исследование).

## ЛЕЧЕНИЕ

Для лечения РМС у детей используются все существующие современные методы терапии злокачественных опухолей, которые применяются и у взрослых: хирургический, лучевой и лекарственный, но с учетом возрастных особенностей организма ребенка и своеобразия ЗНО детского возраста.

Лечение больных РМС определяется группами риска (в зависимости от размеров и распространения первичной опухоли, радикальности выполненного оперативного вмешательства), морфологическим исследованием удаленных во время операции тканей, наличием инициальных метастазов.

Принципиальная позиция при выборе последовательности методов противоопухолевой терапии: если опухоль изначально может быть удалена радикально, ее размеры не превышают 5 см в наибольшем измерении, новообразование не выходит за пределы пораженного органа, стадируется как T1aN0M0 — то на первом этапе выполняется хирургическое вмешательство. Удаленное в пределах здоровых тканей новообразование вместе с прилежащими и подозрительными в отношении опухоли тканями направляют в лабораторию для гистологического анализа с обязательной оценкой краев резекции. При необходимости выполняются ИГХ и молекулярно-генетическое исследование опухоли. В том случае, если опухоль не удовлетворяет критериям стадии T1aN0M0, лечение начинается с неoadьювантной ПХТ. ЛТ проводится у пациентов группы среднего и высокого риска. Роль хирургического вмешательства переоценить невозможно — радикальное удаление опухоли существенно улучшает прогноз при данном заболевании. В последние годы больше изучается необходимость удаления во время хирургического вмешательства регионарных лимфатических узлов с последующей их оценкой (IRS-V). По данным, представленным IRSG, начиная с 1972 г., комбинации таких препаратов, как винкристин, дактиномицин, циклофосфамид, доксорубин, показали свою несомненную эффективность в отношении РМС низкого риска: трехлетняя выживаемость пациентов, включенных в IRSI-III (1972–1991), достигла уровня 80%, при включении ифосфамида и этопозиды в режимах VAI, VIE — 93% (IRSIV, 1991–1997), применение топотекана в альтернирующих режимах VAC/VTC позволило увеличить выживаемость пациентов группы среднего риска с 56% (IRSI-IV) до 76% (IRS-V). Результаты лечения детей с генерализованной РМС остаются неудовлетворительными: применение иринотекана в режиме VI существенно не повлияло на результаты лечения, трехлетняя выживаемость не достигает 30% (IRS-V).

## ЛЕЧЕНИЕ ДЕТЕЙ С РАБДОМИОСАРКОМой НИЗКОГО РИСКА

К группе низкого риска относятся дети, у которых определяются следующие критерии:

- эмбриональная РМС с любой полностью удалимой опухолью (клиническая группа I);

- эмбриональная РМС благоприятной локализации с микроскопически остаточной болезнью (клиническая группа II).

Согласно рекомендациям SIOP MMT Committee (France, UK, Spain, Nordiccountries), Italian Cooperative Group for Pediatric STS, German Cooperative STS Group (Protocol RMS, 2004), а также НИИ ДОГ «НМИЦ онкологии им. Н.Н. Блохина», у больных, относящихся к группе низкого риска после радикальной операции на первом этапе (клиническая группа I), проводится ПХТ по схеме IVA. Проводится восемь курсов адьювантной ПХТ.

У детей с микроскопически остаточной болезнью (клиническая группа II) проводится повторная операция second-look — резекция остаточной опухоли. ЛТ при радикально выполненной операции не проводится. Наличие резидуальной опухоли после нерадикально выполненной операции является показанием к назначению больному лучевого лечения на остаточную опухоль. Суммарная очаговая доза должна быть не менее 40 Гр (40–50 Гр).

### ЛЕЧЕНИЕ ДЕТЕЙ С РАБДОМИОСАРКОМой СРЕДНЕГО РИСКА

К группе среднего риска относятся дети, у которых определяются следующие критерии:

- эмбриональная РМС с остаточной болезнью (клиническая группа III);
- неблагоприятная локализация эмбриональной РМС;
- метастатическая эмбриональная РМС у детей моложе 10 лет;
- неметастатическая альвеолярная РМС.

В НИИ ДОГ проводится лечение курсами по схеме VAC.

На этапе индукции все пациенты должны получить четыре курса ПХТ, после четвертого курса ХТ на этапе локального контроля проводится хирургический этап лечения в виде удаления опухолевого очага, пятый курс ПХТ начинается как можно раньше после оперативного вмешательства. Облучение первичного очага начинается как можно раньше после начала пятого курса ПХТ в суммарной очаговой дозе 36–45 Гр. Все больные должны консультироваться радиологом во время первичной регистрации, чтобы лучевой терапевт участвовал в процессе стадирования и адекватного определения специальных диагностических исследований, необходимых для контроля над локальным облучением. На этапе консолидации выполняется шесть курсов альтернирующей ПХТ.

### ЛЕЧЕНИЕ ДЕТЕЙ С РАБДОМИОСАРКОМой ВЫСОКОГО РИСКА

К группе высокого риска относятся пациенты с наличием следующих критериев:

- РМС, резистентная к стандартной терапии;
- рецидив заболевания;
- первичные пациенты с IV стадией РМС;
- первичные пациенты с альвеолярной РМС с метастазами в регионарных лимфатических узлах.

Общая схема лечения включает:

- шесть курсов индуктивной ХТ по схеме VDC/IE;
- этап локального контроля над первичной опухолью, состоящий из оперативного удаления первичного очага и лимфодиссекции (при наличии технической возможности данного этапа);
- ЛТ на первичную опухоль и оставшиеся после индукции метастазы;
- консолидацию, состоящую из курсов ХТ (VDC, IE, VIr, VAC).

На этапе индукции после второго курса ПХТ выполняется крупнопольное облучение легких при их метастатическом поражении в суммарной очаговой дозе 12 Гр. На этапе локального контроля выполняются оперативное вмешательство со строгим соблюдением принципов, представленных выше, и ЛТ на область ложа

удаленной опухоли и метастатические очаги (суммарная очаговая доза на первичный очаг и метастазы — 45,6 Гр), крупнопольное облучение брюшной полости (суммарная очаговая доза — 30 Гр), внутрисплетное облучение (в суммарной очаговой дозе 24 Гр). После окончания ПХТ возможно продолжение облучения не подлежащих хирургическому удалению метастатических очагов, как правило, при метастазах в костях, в суммарной очаговой дозе 54 Гр.

Лечение IV стадии РМС, а также рецидивов заболевания требует применения у больных интенсивной ПХТ, что сопровождается развитием тяжелых реакций и осложнений со стороны различных органов и систем пациента. Для предупреждения и лечения таких осложнений необходимо использование современных медицинских технологий, таких как адекватная сопроводительная корригирующая, антибактериальная, фунгицидная, заместительная терапия, а также тщательное мониторингирование состояния пациента.

Хирургический этап в большинстве случаев определяет прогноз течения заболевания.

Для успешного выполнения хирургического этапа лечения необходимо оценить стадию заболевания до начала лечения, принадлежность опухоли к соответствующей клинической группе, а также анатомическое расположение патологического процесса.

Клиническое стадирование, основанное на локализации опухоли, ее размерах, оценке поражения регионарных лимфатических узлов и наличии или отсутствии отдаленных метастазов, должно опираться на данные предоперационных методов визуализации и физикального осмотра. Интраоперационные и/или морфологические находки не должны менять стадию, но могут изменить клиническую группу. Однако пациенты с обнаруженными при операции дистанционными метастазами должны быть классифицированы как стадия IV и клиническая группа IV.

Хирургические принципы основаны на широком и полном удалении первичной опухоли в пределах окружающих нормальных тканей, что должно выполняться всегда при первичных и повторных операциях, если это возможно. Этот принцип более применим при локализации опухоли на конечностях и туловище, чем в области головы и шеи, но адекватно удалить опухоль с окружающими тканями, свободными от опухоли, необходимо, если это технически выполнимо и не приводит к недопустимой потере функции органа. Исключением к данному подходу являются первичные опухоли орбиты и некоторые урогенитальные опухоли, когда опухоль исходит из мышц, и удаление всей мышцы или всего мышечного комплекса может быть необязательным. Однако нужно стремиться к адекватному определению и дальнейшему исследованию краев резекции. В случае отсутствия опухоли в крае резекции и остаточной опухоли ставится клиническая группа I, при наличии микроскопических признаков опухоли в крае резекции — клиническая группа II, при макроскопически определяемой остаточной опухоли — клиническая группа III.

Хирург должен пометить все края резекции удаленной опухоли и ориентировать образцы относительно операционного поля, что необходимо для точной морфологической оценки. В некоторых случаях (голова и шея) узкие края резекции неизбежны. В этой ситуации хирург должен взять множество отдельных кусочков нормальных тканей вокруг краев резекции; они должны быть промаркированы и представлены для морфологического исследования отдельно. Связь с морфологом обязательна, чтобы убедиться в точности результата исследования краев резекции. Опухоль не должна быть разделена пополам или на части до предоставления патологоанатому. Любой подозрительный участок или макроскопически остаточная опухоль должны быть отмечены скрепками для последующей точной разметки полей облучения.

## ЛИМФОДИССЕКЦИЯ

Очень важно выполнить клиническую и визуализационную оценку состояния регионарных лимфатических узлов до операции. Необходимо выполнять морфологическое исследование всех лимфатических узлов, подозрительных на метастатическое поражение. Как правило, рекомендуется проведение открытой биопсии, однако после дополнительного обсуждения между хирургом и морфологом иногда может быть достаточно и данных аспирационной биопсии. Морфологическая оценка клинически не вовлеченных лимфатических узлов требуется при локализации опухоли на конечностях и у мальчиков в возрасте 10 лет и более с паратестикулярными опухолями. Для большинства локализаций наиболее оправдан метод хирургической оценки лимфатических узлов. Профилактическая радикальная лимфодиссекция используется при других ЗНО, но не является необходимой при РМС у детей. Исключением являются пациенты с паратестикулярной локализацией опухоли. Радикальная двусторонняя лимфодиссекция применяется при некоторых злокачественных тестикулярных опухолях, но не является необходимой и уместной при тестикулярной РМС у детей. Однако одностороннее ипсилатеральное (на стороне первичной опухоли) удаление ретроперитонеальных лимфатических узлов требуется у всех мальчиков в возрасте 10 лет и старше, а также у пациентов младше 10 лет с вовлеченными лимфатическими узлами по данным КТ или МРТ.

К сожалению, не исключены ситуации, когда биопсию либо удаление опухолевого образования выполняет хирург без должной онкологической настроженности и соответствующей подготовки (биопсия или удаление как при доброкачественной опухоли). В результате хирург-онколог, к которому затем попадает маленький пациент, оказывается перед фактом нерадикальности проведенного хирургического вмешательства: при дообследовании выявляют либо наличие остаточной опухоли, либо опухолевые клетки в краях резекции удаленного образования. Таким образом, если операция была выполнена без соблюдения рекомендованных хирургических онкологических принципов либо не было проведено морфологическое исследование, никогда нет уверенности в радикальности хирургического вмешательства, даже если удаление образования было выполнено в пределах здоровых тканей. При всех вышеуказанных обстоятельствах повторное удаление опухоли должно быть применено везде, где оно выполнимо, если оно не приводит к функциональным нарушениям. Это предполагает широкое иссечение опухоли в пределах здоровых тканей с бережной маркировкой и тщательным исследованием краев резекции. Хирургическое вмешательство необходимо выполнять до облучения и ХТ. Данную опцию (повторное удаление опухоли до начала лечения) следует рассматривать как расширенную биопсию.

Клиническая группа определяется на основе данных морфологического исследования. **Повторные операции (SLO — *Second-Look Operation*) или отсроченные первичные.**

На 12-й неделе ПХТ необходимо проведение планового стадирования для решения вопроса о возможности удаления опухоли. Если по результатам стадирования удаление злокачественного образования не представляется возможным, пациенту планируется выполнение отсроченного первичного удаления опухоли в более поздние от начала ПХТ сроки.

Повторная операция (в целях определения ответа на терапию для клинических групп III и IV) может быть выполнена на 42-й неделе после выполнения повторного комплексного обследования. Кандидатами на SLO являются те пациенты, у которых (по данным контрольного обследования) в результате проведенной ПХТ был достигнут полный либо частичный ответ, а также часть пациентов, у которых достигнута стабилизация заболевания. Цель SLO — подтвердить клинический

ответ, оценить степень лечебного патоморфоза и удалить остаточную опухоль для достижения локального контроля над опухолью.

Для опухолевых образований наружных локализаций, таких как туловище, промежность и конечности, должно быть выполнено полное удаление остаточной опухоли. Обязательно маркировка краев резекции. Предстоящее оперативное вмешательство должно быть тщательно спланировано бригадой хирургов-онкологов в связи с тем, что для закрытия обширной раневой поверхности может потребоваться использование кожно-мышечных лоскутов на питающей ножке либо ауто-трансплантатов кожи.

При отсутствии клинических данных о наличии признаков заболевания для подтверждения полноты ремиссии показано выполнение биопсии тканей из области первичной локализации опухоли. Для опухолей полостных локализаций (брюшная полость, грудная клетка) с той же целью выполняют торако-/лапароскопию либо торако-/лапаротомию. Таким образом, оценка эффекта от проведенного лечения должна быть максимально полной. При отсутствии возможности выполнения радикальной операции остаточная опухоль, определяемая с помощью методов визуализации либо клинически, подвергается повторной биопсии.

## Особенности анатомических локализаций

### ГОЛОВА/ШЕЯ (ПАРАМИНИНГЕАЛЬНЫЕ)

Широкое иссечение опухоли предпочтительно, если это выполнимо. Выполнение радикальных операций с сохранением функций и хорошего косметического эффекта стало возможным благодаря применению современной комплексной неoadьювантной терапии (ПХТ, ЛТ). При метастатическом поражении шейных лимфатических узлов проводится футлярно-фасциальное иссечение клетчатки шеи и лимфатических узлов соответственно уровням их поражения.

### КОНЕЧНОСТИ

У детей с РМС конечностей гораздо чаще встречаются поражение лимфатических узлов и отдаленные метастазы, а также неблагоприятные гистологические варианты. Именно поэтому необходимо проведение более детального обследования для выявления распространенности заболевания. Размеры опухоли на конечностях часто позволяют выполнить радикальное удаление (широкое иссечение опухоли в пределах здоровых тканей с достаточным краем резекции) с сохранением конечности и, следовательно, с хорошим локальным контролем. В зависимости от размера и инвазии опухоли здоровых тканей можно не выполнять удаление всей мышцы или футляра (ширина резекции краев — 2 см от опухолевого узла). Ввиду высокого риска рецидива и смертности следует удалять весь объем опухоли, если это возможно. Если после первичного хирургического вмешательства определяется остаточная опухоль, ее нужно удалить до начала ХТ. Некоторыми функциями конечностей можно пренебречь, если после операции ребенка можно будет перевести в клинические группы II или I. В случае ожидаемого сокращения объема опухоли после ПХТ и ЛТ можно выполнить биопсию опухоли перед ее удалением, если это приведет к уменьшению объема операции, но на конечностях такой тактики следует избегать. Регионарные лимфатические узлы играют существенную роль в стадировании. Крайне важно исследовать паховые и подмышечные лимфатические узлы, а также лимфатические узлы бедренного треугольника, даже если они не пальпируются. Лимфодиссекция паховых и подмышечных лимфатических узлов требуется даже тогда, когда они не пальпируются.

Удаление лимфатических узлов бедренного треугольника рекомендуется при расположении опухоли ниже данной области. Если клинически не исключается метастатическое поражение лимфатических узлов, то выполняется биопсия проксимально расположенных лимфатических узлов перед планируемыми удалением опухоли первичной локализации. При РМС верхних конечностей с вовлечением ипсилатеральных надключичных лимфатических узлов выполняется их биопсия. Для нижних конечностей — биопсия подвздошных и парааортальных лимфатических узлов. Вовлечение этих групп лимфатических узлов следует расценивать как отдаленное метастазирование (клиническая группа IV).

### ХИРУРГИЧЕСКОЕ ВМЕШАТЕЛЬСТВО НА ГРУДНОЙ СТЕНКЕ

Выполняется радикальное удаление опухоли в пределах здоровых тканей. Возможно вовлечение в процесс выше- и нижележащих ребер, а также подлежащего легкого. Удовлетворительной реконструкцией можно считать использование протезов и свободное перемещенного лоскута или трансплантата на питающей ножке. Если первичное удаление опухоли нерадикально, то выполняется повторное вмешательство с резекцией зоны предшествующей операции в пределах здоровых тканей с маркировкой и последующим гистологическим исследованием всех краев резекции. Такая тактика может предшествовать ПХТ или ЛТ. При сохранении больших опухолевых масс возможно повторное удаление после ПХТ и ЛТ.

### МОЧЕПОЛОВАЯ СИСТЕМА

**Мочевой пузырь/простата.** Опухоли данной локализации удаляются согласно общим принципам. Последующая терапия основана на стадии и клинической группе. Важная цель терапии опухолей мочевого пузыря — его сохранение, что возможно лишь в 25–45% случаев у пациентов с II и III стадией заболевания. Полный ответ на терапию нельзя ожидать быстро. При частичном ответе радикальная операция, например тазовая экзентерация, должна быть отложена по сроку.

**Первичная операция.** В редких случаях опухоль может (и должна) быть полностью удалена с сохранением мочеиспускания и мочевого пузыря. В остальных ситуациях первичная операция для большинства пациентов — биопсия, которая выполняется лапароскопически, эндоскопически, но не исключаются и промежностный, надлобковый, лапаротомный доступы. Стадирование до начала лечения проводится на основании размера опухоли, ее локализации (по данным КТ, МРТ и цистограммы). Если выполняется лапаротомия, то одновременно проводится биопсия подвздошных и забрюшинных лимфатических узлов, а также других групп клинически пораженных лимфатических узлов. При обструкции мочевого пузыря необходимо выполнение чрескожной эндоскопической открытой декомпрессии. Если при биопсии подтверждено наличие остаточной опухоли после завершения всей терапии или есть прогрессирование заболевания после того, как ПХТ и ЛТ были начаты, нужно рассмотреть более активные хирургические варианты. Задержка проведения радикальной операции приводит к снижению выживаемости. Результаты выживаемости при резекции мочевого пузыря такие же, как при его полном удалении. Резекция возможна при опухолях свода мочевого пузыря, но иногда применяется и при опухолях дистальной локализации и может потребовать реимплантации мочеточников. Эта операция выполняется даже у пациентов с отдаленными метастазами и проводится как до ПХТ (клиническая группа I и II), так и после химиолучевого лечения для уменьшения больших, как правило, нерезектабельных опухолей.

**Простатэктомия.** Даже неполный ответ на терапию может позволить выполнить простатэктомию с полным и/или микроскопическим удалением опухоли

и сохранением уретры и мочевого пузыря, но это бывает редко. Большинству пациентов проводится биопсия (III клиническая группа). Если ответ на лечение недостаточный, а другие методы неприменимы, выполняется экзентерация. После ПХТ и ЛТ возможна передняя экзентерация (с сохранением прямой кишки) при полном удалении опухоли.

### ДРУГИЕ ЛОКАЛИЗАЦИИ

РМС паравертебральной локализации, как правило, не подлежит радикальному удалению в связи с близостью позвоночного столба и спинномозгового канала. Считается, что при данной локализации радикальная операция сомнительна, поэтому пациенты относятся к среднему или высокому риску (в зависимости от морфологического заключения).

**Брюшная стенка.** В большинстве случаев при локализации опухолевого образования в области брюшной стенки возможно выполнение первичной или повторной операции в радикальном объеме. Полное удаление включает всю толщину брюшной стенки и окружающие опухоль нормальные ткани. Реконструкция брюшной стенки проводится с сохранением функции и хорошим косметическим эффектом. Если размер или локализация опухоли не позволяют выполнить радикальную операцию, то пациент включается в протокол среднего или высокого риска.

**Внутригрудные опухоли** часто имеют большие размеры при отсутствии клинических проявлений. На первом этапе выполняется биопсия, поскольку, кроме РМС, внутригрудные опухоли могут быть представлены другими нозологическими единицами. После морфологического подтверждения применяются общехирургические принципы. Торакоскопия может быть полезна для биопсии, определения стадии и резектабельности опухоли. Иногда требуется резекция всех вовлеченных тканей (легких, перикарда). Опухоли таких локализаций часто сопровождаются метастазированием в головной мозг, в связи с чем показано дооперационное исследование головного мозга.

**Опухоли забрюшинного пространства и таза** зачастую имеют большие размеры, в связи с чем определение их первичной локализации затруднительно. В удалении образований данной локализации также применяются основные хирургические принципы. Если возможно полное удаление опухоли, то оно выполняется. В противном случае выполняется биопсия образования в целях морфологического исследования.

**Опухоли желчного пузыря** относительно успешно подвергаются терапии без активной хирургии. Первичная роль хирургии — подтверждение диагноза и выбор тактики. Купирование блока желчевыводящих путей происходит в ответ на ПХТ, поэтому нет необходимости в активном дренировании желчи. Большинство этих пациентов имеют остаточную опухоль и включаются в протокол среднего риска.

**Промежностные опухоли.** Эти опухоли чаще имеют большие размеры (более 5 см) и инфильтративный рост, что затрудняет выполнение радикального хирургического вмешательства.

**Выживаемость.** Правильно установленная стадия болезни и проведенное адекватное лечение позволяют излечить, по данным НИИ ДОГ и зарубежных авторов, 56–76% пациентов с I–III стадией РМС. Прогноз заболевания при IV стадии менее благоприятен, выживаемость таких детей редко превышает 25%.

## Другие саркомы мягких тканей

Иные, кроме РМС, саркомы мягких тканей составляют в этой группе злокачественных неоплазий около половины случаев. Их клинические симптомы, как и



при РМС, зависят от локализации опухоли. Стадирование, план диагностики и принципы лечения, за некоторыми исключениями, идентичны РМС.

#### **Коды по МКБ-10**

- С45. Мезотелиома.
- С47. ЗНО периферических нервов и вегетативной нервной системы.
- С48. ЗНО забрюшинного пространства и брюшины.
- С49. ЗНО других типов соединительной и мягких тканей.

## **Фибросаркома**

Опухоль развивается из фибробластов. Для фибросаркомы характерно наличие расположенных пучками веретенообразных клеток и того или иного количества коллагена. При гистологическом исследовании возникают трудности в дифференциальной диагностике с РМС, синовиальной и лейомиосаркомами, а также с агрессивным фиброматозом. Две формы фибросаркомы — у детей до 1 года и старше 1 года (обычно у подростков старше 15 лет) — имеют важные различия. В первой группе опухоли локализируются в конечностях и туловище, во второй — в конечностях. У детей до 1 года при локализованной опухоли достаточно применения одного только хирургического метода. При этом даже в случаях последующих местных рецидивов и/или отдаленных метастазов отмечают лучшие исходы, чем у больных старше 1 года. В этой последней категории по гистологической структуре фибросаркомы сходны с данными новообразованиями у взрослых и имеют склонность к частому местному рецидивированию и позднему метастазированию в легкие.

## **Нейрофибросаркома (злокачественная шваннома)**

Развивается из шванновских клеток, поражает конечности, туловище, забрюшинное пространство. Опухоль малочувствительна к химиолучевой терапии. Прогноз зависит, главным образом, от возможностей радикального хирургического удаления опухоли, а также от сочетания с нейрофиброматозом: при его наличии выздоравливают около 15%, без него — 50–60% пациентов.

## **86.2. СИНОВИАЛЬНАЯ САРКОМА**

*А.З. Дзампаев, Д.Б. Хестанов, Д.В. Нисигенко, В.В. Козиева*

#### **Код по МКБ-10**

- С49. Злокачественное новообразование других типов соединительной и мягких тканей.

Синовиальная саркома — опухоль мягких тканей детского и подросткового возраста, встречающаяся среди группы опухолей, отличных от РМС, в 4% случаев. Саркомы, отличные от РМС, чаще локализируются в области туловища и конечностей. Синовиальная саркома наиболее часто встречается в области нижних и верхних конечностей, в околосуставных областях коленного и локтевого суставов, в области передней брюшной стенки, брюшной полости, крайне редко — в области гортани, плевре, легких, перикарде, сердце и средостении.

## МОРФОЛОГИЯ

Согласно Международной классификации опухолей мягких тканей и костей ВОЗ, синовиальная саркома относится к группе опухолей с неясной тканевой дифференцировкой, но при изучении генетической природы опухоли была выявлена экспрессия генов, сходная со злокачественной шванномой, что позволяет отнести синовиальную саркому к группе опухолей нейроэктодермальной природы. Морфологическая характеристика синовиальной саркомы впервые была представлена G. Simon в 1958 г. при описании случая ЗНО коленного сустава взрослого мужчины. Типичная картина синовиальной саркомы при микроскопическом исследовании представлена веретенноклеточными элементами и железистоподобными структурами. Синовиальные саркомы, по классификации ВОЗ 2002 г., подразделяются на монофазный фиброзный и бифазный типы с эпителиальными и веретенноклеточными компонентами. Бифазная синовиальная саркома микроскопически состоит из железистых структур, разделенных эпителиальными элементами в строме опухоли. Монофазная синовиальная саркома характеризуется наличием мономорфной популяции веретенообразных клеток, образующих пучки. Наличие оссификатов в массе опухоли считается прогностически благоприятным признаком. По мнению ряда авторов, бифазный вариант синовиальной саркомы более благоприятен, чем монофазный. В 1995 г. F.M. Enzinger и S.W. Weiss выделили низкодифференцированный вариант синовиальной саркомы, составляющий не менее 20% и характеризующийся наличием мелкокруглоклеточных юингоподобных элементов, а также крупных полигональных клеток (рабдоидный вариант). Синовиальная саркома у детей, как правило, характеризуется высокой степенью злокачественности (G2–G3 по FNCLCC) и высоким риском развития рецидивов и метастазов. Чаще всего синовиальная саркома метастазирует в легкие и плевру, а также в лимфатические узлы и кости.

## ЦИТОГЕНЕТИЧЕСКОЕ ИССЛЕДОВАНИЕ

Синовиальная саркома характеризуется (X;18) (p11.2;q11.2) хромосомными изменениями, встречающимися в 95% случаев. В ходе этих изменений один из *SYT*-генов, *SYT4* хромосомы 18, сливается с одним из *SSX*-генов X-хромосомы. *SYT4-SSX1* — самый распространенный вид слияния, присутствующий в 2/3 случаев, второй по частоте обнаружения — *SYT4-SSX2*, затем, очень редко, *SYT4-SSX4*. Другие комбинации слияний встречаются реже и в большинстве известных случаев происходят в результате незначительных генетических изменений. При идентификации химерного транскрипта *SYT-SSX1* (t18; X) отмечены более высокий риск развития рецидива, укорочение безметастатического периода и снижение общей выживаемости, чем при *SYT-SSX2* (t18; X).

## КЛИНИЧЕСКИЕ ПРОЯВЛЕНИЯ

Клинические проявления синовиальной саркомы у детей практически не отличаются от таковых при РМС.

## ДИАГНОСТИКА

При диагностике синовиальной саркомы применяются все методы комплексного обследования, представленные в гл. 16.1. Следует отметить, что сходность клинической и морфологической картин при синовиальной саркоме и РМС существенно затрудняют диагноз, в связи с чем применение молекулярно-генетического исследования, определяющего характерную для синовиальной саркомы транслокацию, приобретает неоспоримо высокую значимость при дифференциальной диагностике, позволяя в кратчайшие сроки верифицировать диагноз.

## ЛЕЧЕНИЕ

Для лечения синовиальной саркомы у детей применяются хирургический, лучевой и лекарственный методы терапии с учетом степени риска, которая определяется размерами первичного очага и степенью злокачественности. При размерах опухоли менее 5 см<sup>3</sup>, отсутствии прорастания в соседние органы, операбельности опухоли в объеме R0 возможно начинать лечение с хирургического этапа. Во всех других случаях, а также при объеме резекции R1–R2 пациент относится к высокому риску и на первом этапе проводится ПХТ. Лечение детей с синовиальной саркомой осложняется тем, что в настоящее время не найден режим ХТ, к которому опухоль была бы достаточно чувствительна; остается дискутабельной и роль адъювантной ХТ. J.J. Lewis и соавт., проанализировав 112 случаев синовиальной саркомы у подростков и взрослых, отмечают, что только после хирургического лечения в 11 случаях возникли местные рецидивы и у 43 больных — отдаленные метастазы. Несмотря на адекватное хирургическое лечение, почти у 40% пациентов развились отдаленные метастазы в течение 5 лет после окончания лечения, что, безусловно, указывает на необходимость поиска эффективной системной терапии. В настоящее время в лечении синовиальной саркомы у детей применяются комбинации ифосфамида и доксорубицина, ифосфамида, винкристина и дактиномицина. При высоком риске применяются комбинации из шести препаратов с включением этопозида и карбоплатина (ММТ 95, 98; ESSG, 2004).

В НИИ ДОГ дети с синовиальной саркомой относятся к группе высокого риска и получают лечение ифосфамидом + доксорубицином. Применение комплексного лечения при локализованной синовиальной саркоме, в случае достижения адекватного локального контроля, позволяет добиться 68–70% пятилетней безрецидивной выживаемости. При диссеминированном процессе прогноз крайне неблагоприятный, пятилетняя безрецидивная выживаемость — 15%.

## Злокачественная фиброзная гистиоцитома мягких тканей

Источник роста опухоли — фибробласты. Опухоль развивается в нижних конечностях, для нее характерен ранний детский возраст. В отличие от фибросаркомы, в этом же возрасте прогноз при применении только хирургического лечения плохой (в комплексе с операцией показано химиолучевое лечение).

## Гемангиоперицитома

Источник роста — перициты. Выделяют инфантильную и взрослую формы опухоли. При инфантильной форме опухоль локализуется в конечностях и туловище. Несмотря на наличие признаков злокачественности при инфантильной форме, гемангиоперицитомы регистрируют, как правило, хорошие исходы. При изначально резектабельных опухолях возможно применение только хирургического метода. При изначально нерезектабельных опухолях неадъювантная ХТ может послужить средством перевода опухоли в резектабельное состояние. Взрослая форма гемангиоперицитомы характерна для детей старше 10 лет и взрослых пациентов. Опухоль поражает конечности, забрюшинное пространство, область головы и шеи. При комплексном лечении при I–II стадии выздоравливают 30–70% пациентов, при III–IV стадии прогноз плохой.

## Альвеолярная саркома

Опухоль следует отличать от альвеолярного варианта РМС. Гистогенез этой опухоли недостаточно изучен. Опухоль локализуется в нижних конечностях, в области головы и шеи. Встречают у подростков старше 15 лет и взрослых пациентов. Выздоровливают, по разным оценкам, 30–60% пациентов. Прогноз лучше в молодом возрасте, при опухоли размером менее 5 см, при локализации в орбите.

## Лейомиосаркома

Источник роста — гладкомышечные клетки. Опухоль возникает в забрюшинном пространстве, желудочно-кишечном тракте, сосудистой стенке. У детей встречаются в любом возрасте. При программном лечении безрецидивная выживаемость составляет 30–40%.

## Периферическая примитивная нейроэктодермальная опухоль (PPNET)

Гистологически опухоль идентична СЮ, но локализуется в мягких тканях, наиболее часто — в туловище. Встречают относительно редко. При I–II стадии и комплексном лечении прогноз относительно благоприятный, при III–IV стадии — плохой.

К другим саркомам мягких тканей относят такие редкие в детском возрасте формы, как липосаркома, ангиосаркома, мезенхимальная хондросаркома, эпителиоидная саркома.

# Глава 87

## Меланома

*В.Г. Поляков, Р.В. Шишков*

### **Код по МКБ-10**

- С43. Злокачественная меланома кожи.

Меланома (melanoma, malignant melanoma) — злокачественная опухоль, развивающаяся из меланоцитов — пигментных клеток, продуцирующих меланины. Опухоль имеет нейроэктодермальную природу, преимущественно локализуется в коже, значительно реже в сетчатке глаза, на слизистых оболочках (полости рта и носа, перианальной и вульвовагинальной областях). Малигнизированная меланома мягких тканей (malignant melanoma of soft parts или clear cell sarcoma) растет на связках и апоневрозах и встречается во всех возрастных группах, в том числе у детей и подростков. Известны наблюдения меланом у детей на сетчатке глаза, на слизистой оболочке верхней челюсти и гортани, на коже наружного слухового прохода. Меланома — одна из наиболее злокачественных опухолей человека, часто рецидивирующая и метастазирующая лимфогенным и гематогенным путями почти во все органы. Обычно метастазы меланомы появляются в течение первого года от начала заболевания, обычно вначале в лимфатических узлах, позднее могут поражаться легкие, печень, кости, головной мозг.

### **ЭПИДЕМИОЛОГИЯ И ФАКТОРЫ РИСКА**

Эпидемиологические исследования четко установили стремительный рост заболеваемости меланомой кожи (МК) в разных странах, в том числе и в России, что позволяет рассматривать этот факт как общую тенденцию в мире.

Факторы риска.

- Генотип — белая кожа, светлые (голубые) глаза, светлые волосы и розовые веснушки.
- Наличие в анамнезе солнечных ожогов.
- Избыточное воздействие ультрафиолетового излучения, в том числе искусственного (в солярии).
- Синдром диспластического невуса или атипические родинки.
- Наследственность — семейные анамнез меланомы. Нарушение функции супрессоров опухолевого роста, одним из которых является CDKN2A, локус хромосомы 9p21, кодирующий протеины p16 и p14ARF, и второй — ген CDK4 (*Cyclin-Dependent Kinase 4*) с локализацией в хромосоме 12q14.

- Невусы.
- Фактор множественности невусов (более 50) увеличивает риск развития меланомы.
- Пигментная ксеродерма.
- Личный анамнез меланомы.
- Возраст старше 50 лет.
- Мужской пол.

Относительный риск развития меланомы связан с фототипом кожи. При этом наиболее подвержены развитию опухоли лица с I и II фототипами и наименее — с V и VI, что, однако, не исключает у них полностью вероятность болезни (табл. 87.1).

**Таблица 87.1.** Фототипы кожи человека

Фототип кожи	Реакция на облучение
I	Солнечный ожог всегда возникает после кратковременного (30 мин) пребывания на солнце; загар никогда не приобретает
II	Солнечные ожоги возникают легко; загар возможен, хотя и с трудом
III	Возможны незначительные ожоги; развивается хороший, ровный загар
IV	Никогда не бывает солнечных ожогов; легко возникает загар
V	Смуглая от природы кожа
VI	Черная кожа выходцев с Африканского континента

Одним из основных пусковых механизмов в развитии МК считается произошедшее за последнее время и по различным причинам увеличение суммарного времени воздействия ультрафиолетовой части спектра естественного солнечного света на кожу человека, не всегда генетически к этому подготовленную. Избыточная инсоляция приводит не только к повреждению кератиноцитов и меланоцитов, но и вызывает специфическую иммуносупрессию, связанную с нарушением функции естественных клеток-киллеров. Ультрафиолетовая часть солнечного спектра в настоящее время является, по общему признанию, одним из существенных факторов риска возникновения злокачественных опухолей кожи. Считается, что ультрафиолетовое излучение вызывает мутации супрессорных генов *p53*, *p16* и *p15*. В последние годы в литературе подчеркивается высокая опасность солнечных ожогов кожи как причинного фактора меланомы. При этом даже те из них, которые были получены в детском, подростковом и юношеском возрасте, могут сыграть роковую роль в развитии опухоли в последующие годы. Травма невусов является наиболее частым экзогенным фактором риска развития МК.

Меланома очень редко встречается у детей — в среднем ежегодно заболевает 1 ребенок на 1 млн детского населения. Самая высокая заболеваемость зарегистрирована в Австралии — 4 на 1 млн. Меланома встречается во всех возрастных группах, наиболее часто наблюдается в возрасте от 4 до 6 и от 11 до 15 лет. Заболеваемость у обоих полов одинакова.

## ПРОФИЛАКТИКА

Основным способом предупреждения развития меланомы считаются своевременная ранняя диагностика и адекватное удаление пигментных невусов, особенно меланоопасной группы. К предшественникам меланомы, по классификации ВОЗ, относятся: 1) облигатные — пигментный меланоз Дюбрейля, диспластические невусы, пигментная ксеродерма; 2) факультативные — крупный врожденный невоцитарный пигментный невус, крупный клеточный голубой невус. Дети с врожденными большими невусами составляют группу риска и должны находиться под тщательным динамическим наблюдением.

## КЛАССИФИКАЦИЯ

По клеточному составу меланому подразделяют на четыре основных типа: эпителиальный, веретенноклеточный, смешанный и мелкоклеточный. На практике используется также клиническая классификация, выделяющая три формы заболевания: локальную, местнораспространенную, диссеминированную. Существует также классификация меланомы по форме: 1) поверхностно распространенные формы — узловая меланома, лентиго; 2) редкие формы — акральная лентигиозная, меланома слизистых оболочек, растущая из врожденного невоклеточного невуса, растущая из диспластического невуса, крайне редкая форма — десмопластическая; 3) предшественники меланомы — врожденный невоклеточный невус (гигантский), диспластический невус (гигантский или мелкий), злокачественное лентиго. Существует пять уровней инвазии в зависимости от анатомического строения кожи (по Кларку): I — опухоль находится в эпителии над базальной мембраной; II — опухоль распространяется до росткового слоя дермы (прорывает базальную мембрану), основная масса ее — в сосочковом слое дермы; III — опухоль проникает глубже, но не выходит за пределы дермы (клетки опухоли собираются в ретикулярном слое дермы); IV — опухоль выходит за пределы дермы (на уровне потовых желез); V — инвазия подкожно-жирового слоя. Толщина опухоли, измеренная в миллиметрах, увеличивает информативность уровней инвазии.

## ЭТИОЛОГИЯ И ПАТОГЕНЕЗ

Меланома в 70% случаев развивается на фоне врожденных пигментных невусов. Большое значение придают травме невуса (хронической или одномоментной). Семейные случаи меланомы составляют примерно 10% всей группы спорадических меланом. Предполагается аутосомно-доминантный тип наследования этой патологии, хотя точных данных по сегрегации этого признака в семьях не существует. Важную роль в возникновении меланомы играет избыточная инсоляция. Морфологически малигнизация невуса проявляется ростом меланоцитов, проникновением их в эпидермис; как правило, в окружности пигментного очага возникает лимфоцитарный инфильтрат.

## Разновидности меланомы

Встречаются следующие разновидности меланомы: 1) поверхностно распространяющаяся меланома (70% случаев) — как правило, развивается у женщин, характеризуется горизонтальным ростом и имеет благоприятный прогноз; 2) узловая меланома (нодулярная) (15%) — отмечается чаще у мужчин, детей и подростков, характеризуется ростом в толщу кожи, считается самым неблагоприятным в плане прогноза типом; 3) акролентигиозная меланома (от лат. *Acral Lentigo Maligna*) (10%) — известна и как подногтевая меланома, растет также на кончиках пальцев, ладонях, встречается чаще всего у темнокожих лиц; 4) лентигинозная меланома, (от лат. *Lentigo Maligna*; злокачественная веснушка Хатчинсона, меланоз Дюбрейля) (5%) — развивается на фоне пигментного пятна (родинки), как правило, на лице, главным образом у женщин, характеризуется горизонтальным, медленным ростом и имеет наиболее благоприятный прогноз; 5) акроматическая меланома — встречается очень редко.

## ОЦЕНКА РИСКА РАЗВИТИЯ МЕЛАНОМЫ ИЗ НЕВУСА

Истинная частота возникновения меланом из невусов до сих пор окончательно не установлена. Следует признать, что далеко не каждый из них является предшественником или источником опухоли. Это обстоятельство позволяет относить невусы к

факультативным (необязательным) предмеланомным образованиям кожи. Именно поэтому в практическом отношении важно знать те виды меланоцитарных невусов, которые имеют более высокий риск малигнизации. К ним относят пограничный, сложный, интрадермальный, голубой и гигантский пигментные невусы.

Пограничный (юнкциональный) невус располагается в базальном, пограничном слое эпидермиса. Он имеет вид плоского образования (узелка) с сухой, гладкой, блестящей поверхностью без волосяного покрова. Цвет пятна — от светло-коричневого до черного, края ровные, четкие, иногда волнистые. Обычная величина — 0,2–0,4 см. Его увеличение и изменение окраски происходит медленно. В процессе своего развития пограничный невус может долгое время оставаться в пределах эпидермиса. Вместе с тем проникновение его структур в дерму приводит к формированию сложного и интрадермального невуса.

Сложный невус характеризуется расположением своих структур как в эпидермисе, так и в дерме. Эволюция сложного невуса характеризуется следующими процессами: а) превращение в интрадермальный; б) спонтанная регрессия; в) превращение в меланому.

Интрадермальный невус является самым частым видом меланоцитарных невусов. Его структуры располагаются в толще дермы. Эпидермис, покрывающий интрадермальный невус, может быть нормальным, но чаще всего истончается и уплощается. В случае раздражения или вторичной инфекции возможно появление воспалительной реакции.

Голубой невус является интрадермальным. Это возвышающееся над кожей, иногда полусферическое образование, плотное, обычно с гладкой поверхностью, голубого, синего, изредка коричневого цвета, с четкой границей, величиной 0,5–2,0 см, без волосяного покрова. Предпочтительной локализацией являются лицо, конечности, ягодицы. При развитии голубого невуса прослеживаются два процесса: фиброзирование и пролиферация меланоцитов. Преобладание фиброирования указывает на регрессию голубого невуса.

Клеточный голубой невус биологически более активен и отличается от простого голубого невуса выраженной пролиферацией меланоцитов. Последний признак увеличивает риск развития меланомы.

Гигантский пигментированный невус является чаще всего врожденным и увеличивается по мере роста ребенка. Эти невусы имеют плоскую папиллярную поверхность и могут занимать значительную площадь кожи туловища, конечностей, лица. Преобладающий цвет — коричневый, сероватый, черный. Образование обычно имеет строение сложного невуса. Другая разновидность гигантского пигментированного невуса отличается наличием грубых папиллярных и бородавчатых разрастаний. Частота малигнизации гигантских невусов составляет 1,8–13%, и, по мнению некоторых исследователей, это особенно характерно для детей.

**Диспластические невусы.** При обсуждении риска развития меланомы в последние годы повышенное внимание уделяется диспластическим пигментным невусам. К этому типу относят эпидермальные и смешанные невусы, превышающие 0,5 см, с неравномерным распределением пигмента по поверхности и нечеткими, неровными контурами. Отмечено, что диспластические невусы нередко являются предшественниками меланом. При множественности диспластических невусов говорят о диспластическом невусном синдроме. Нередко диспластический невусный синдром является врожденным и выявляется у больных семейной меланомой. Установлено, что у лиц с диспластическим невусным синдромом риск развития меланом повышен, включая развитие первично-множественных опухолей. При этом замечено, что опухоль может развиваться как из диспластического невуса, так и на фоне неизменной кожи.



Особое внимание следует уделять ранним признакам возможной угрозы развития меланомы из невуса, таким как: 1) быстрый рост невуса, ранее неизменного или медленно увеличивающегося; 2) появление уплотнения или асимметрии любого участка невуса; 3) появление чувства ошущения невуса (покалывание, зуд, жжение, напряжение); 4) любое изменение уровня пигментации (увеличение, уменьшение); 5) появление венчика гиперемии вокруг невуса; 6) выпадение волос с поверхности невуса; 7) появление трещин, папилломатозных выростов, кровоточивости невуса.

Некоторые из этих симптомов бывают и при ранней меланоме. Именно поэтому выявление любого из этих признаков, а тем более их сочетаний должно побуждать практикующего врача к направлению больного в специализированное онкологическое лечебное учреждение.

### КЛИНИЧЕСКАЯ КАРТИНА

Клиническая картина МК у детей variabelьна. Местные ранние признаки заболевания составляют локальный симптомокомплекс: быстрый рост опухоли, изменение цвета (иногда до черного), разрастание одного из участков ранее спокойного невуса. Ранние симптомы заболевания составляют синдром активации невуса, или синдром злокачественного перерождения: асимметрия, покалывание, жжение, возвышение над поверхностью кожи, появление папилломатозных выростов, трещин; кровоточивость (даже однократная); изъязвление поверхности опухоли; выпадение волос на пораженном участке при волосатом пигментном невусе (чаще на фоне обширного пигментного невуса); появление венчика воспаления вокруг опухоли. Поздние признаки заболевания: появление сателлитов, увеличение регионарных лимфатических узлов, выраженные симптомы интоксикации в стадии диссеминации.

### СТАДИРОВАНИЕ И ПРОГНОЗ

Научный прогресс в понимании биологических свойств МК человека был достигнут в конце 60-х гг. XX в. и связан с именами двух американских ученых-патологов — Кларка и Бреслоу. В 1967 г. W.H. Clark внедрил в рутинную практику микроскопической диагностики меланомы кожи определение уровня инвазии опухоли в нижележащие слои дермы. До этого стадия для локальной МК выставлялась на основании значения максимального диаметра опухоли. Автор метода предложил выделять пять уровней инвазии МК в дерме: I — клетки меланомы находятся в пределах эпидермиса, и характер инвазии соответствует меланоме *in situ*; II — опухоль разрушает базальную мембрану и инвазирует верхние отделы сосочкового слоя дермы; III — клетки меланомы заполняют весь сосочковый слой дермы, но не проникают в подлежащий ретикулярный слой; IV — инвазия ретикулярного слоя дермы; V — инвазия подлежащей жировой клетчатки.

В 1970 г. A. Breslow предложил еще одну методику установления микростадии первичной МК. Суть ее заключалась в измерении толщины опухоли или ее максимального вертикального размера в миллиметрах. Верхней границей этого замера служит гранулярный слой эпидермиса, а нижней — наиболее глубоко расположенные клетки меланомы в структурах дермы или подкожно-жировой клетчатки.

Стадии по Breslow (1970).

- Тонкая: глубина инвазии меньше 0,75 мм.
- Промежуточная: глубина инвазии 0,76–3,99 мм.
- Толстая (глубокая): глубина инвазии больше 4 мм.

Выживаемость больных после удаления первичной МК и/или метастазов в регионарных лимфатических узлах напрямую связана с микростадией болезни и степенью вовлеченности лимфатических коллекторов.

## Классификация TNM Международного Противоракового Союза

### ПРАВИЛА КЛАССИФИКАЦИИ

Должно быть гистологическое подтверждение диагноза. При оценке категорий N и M используются следующие методы.

- Категории N — физикальный осмотр и методы визуализации; категории M — физикальный осмотр и методы визуализации.
- Регионарные лимфатические узлы. Метастазы в отдаленных лимфатических узлах обозначаются как M1.

### КЛИНИЧЕСКАЯ КЛАССИФИКАЦИЯ TNM

- T — первичная опухоль.
- Степень распространения первичной опухоли классифицируется после иссечения — pT.
- N — регионарные лимфатические узлы.
  - ✧ Nx — недостаточно данных для оценки состояния регионарных лимфатических узлов.
  - ✧ N0 — нет признаков поражения метастазами регионарных лимфатических узлов.
  - ✧ N1 — метастаз только в одном лимфатическом узле.
  - ✧ N1a — клинически не выявляемый (микроскопический) метастаз.
  - ✧ N1b — клинически явный (макроскопический) метастаз.
  - ✧ N2 — метастазы только в 2–3 регионарных лимфатических узлах, или транзитные метастаз(-ы), или сателлит(-ы).
  - ✧ N2a — клинически не выявляемые (микроскопические) метастазы.
  - ✧ N2b — клинически явные (макроскопические) метастазы.
  - ✧ N2c — сателлит(-ы) или транзитные метастазы без метастазов в регионарных лимфатических узлах.
  - ✧ N3 — метастазы в четырех регионарных лимфатических узлах и более, или конгломерат метастатически пораженных регионарных лимфатических узлов, или транзитные метастазы или сателлит(-ы) с метастазами в регионарном лимфатическом узле.
  - ✧ Примечание. К транзитным относятся метастазы, вовлекающие кожу или подкожную клетчатку на расстоянии более 2 см от опухоли и не относящиеся к регионарным лимфатическим узлам.
- M — отдаленные метастазы.
  - ✧ Mx — недостаточно данных для определения отдаленных метастазов.
  - ✧ M0 — нет признаков отдаленных метастазов.
  - ✧ M1 — имеются отдаленные метастазы.
  - ✧ M1a — метастазы в коже или подкожной клетчатке, или в лимфатических узлах, или в отдаленных лимфатических узлах.
  - ✧ M1b — метастазы в легком.
  - ✧ M1c — метастазы в других висцеральных органах или отдаленные метастазы любых локализаций в сочетании с повышенным уровнем ЛДГ в сыворотке крови.

## СТАДИИ МЕЛАНОМЫ

Стадия 0	pTis	N0	M0
Стадия 1	pT1	N0	M0
Стадия IA	pT1a	N0	M0
Стадия 1B	pT1b pT2a	N0	M0
Стадия IIA	pT2b pT3a	N0	M0
Стадия IIB	pT3b pT4a	N0	M0
Стадия IIC	pT4b	N0	M0
Стадия III	Любая pT	N1–N3	M0
Стадия IIIA	pT1a–pT4a	N1a, N2a	M0
Стадия IIIB N1b,2b	pT1a–pT4a pT1b–pT4b	N1b, N2b, N2c N1a, N2a, N2c	M0
Стадия IIIC	pT1b–pT4b Любая pT	N1b, N2b N3	M0
Стадия IV	Любая pT	Любая N	M1

## ДИАГНОСТИКА

Методы диагностики первичной МК можно разделить на клинические, инструментальные и морфологические.

## МЕТОДЫ ОБСЛЕДОВАНИЯ ПАЦИЕНТОВ

1. Оценка субъективных ощущений пациента и сбор данных анамнеза.
2. Оценка визуальных данных.
3. Проведение физикальных методов обследования.
4. Проведение дерматоскопии или эпилюминесценции.
5. Проведение термометрической и термографической диагностики.
6. Проведение радиоизотопной (радиофосфорной) диагностики.
7. Проведение рентгенологической диагностики.
8. Проведение ультразвуковой диагностики.
9. Проведение цитологической диагностики.
10. Проведение эксцизионной биопсии первичной опухоли.

Главными задачами обследования являются: 1) подтверждение (верификация) диагноза «меланома кожи»; 2) ранняя диагностика первичных МК на стадии «до метастазирования», то есть выявление опухолей при I уровне их инвазии по Clark и при их толщине не более 1 мм по Breslow; 3) определение степени местного распространения МК.

*Сбор анамнеза:* опрос родителей и пациента (если позволит возраст); учет жалоб ребенка, места жительства до появления признаков заболевания, случаев онкологических заболеваний среди родственников; вредные воздействия на организм матери во время беременности и на ребенка; указания на врожденный характер невуса или на травму и др.

*Осмотр больного:* при наличии опухоли — определение размера новообразования, консистенции опухоли, цвета и характера поверхности кожи (гладкая, изъязвленная, кровоточащая); осмотр окружающей опухоль кожи, регионарных лимфатических узлов; исследование состояния органов и систем. Основными симптомами злокачественной трансформации новообразования кожи являются любые изменения его размеров, формы и характера пигментации, наблюдаемые в течение одного или нескольких месяцев. Настораживающими в этом смысле следует считать также зуд в области образования, изъязвление его поверхности,

появление кровоточивости. При наличии выраженной клинической картины и соответствующего анамнеза диагноз МК для специалиста не представляет трудности. Существуют, тем не менее, ситуации, когда оправдана тактика динамического наблюдения или диагностического удаления.

### ЛАБОРАТОРНЫЕ И ИНСТРУМЕНТАЛЬНЫЕ ИССЛЕДОВАНИЯ

Для уточнения диагноза, величины опухоли, локализации и распространенности процесса используют ряд дополнительных методов исследования: УЗИ первичного очага и зон регионарного метастазирования, КТ области поражения и грудной клетки, сцинтиграфию мягких тканей радиофармпрепаратом. Из инструментальных методов исследования следует отметить эпилюминесцентную микроскопию — неинвазивный метод исследования образований кожи в специальной иммерсионной среде с помощью дерматоскопа, а также метод компьютерной диагностики, когда зафиксированное с помощью цифровой видеокамеры изображение особым способом сохраняется в памяти компьютера и по определенным признакам сравнивается с имеющейся базой данных.

Дерматоскопия — самая ранняя диагностика меланомы. Проводится как с помощью простой лупы, так и с помощью дерматоскопа (эпилюминесцентного микроскопа), делающего прозрачным роговой слой эпидермиса. При этом можно с высокой долей вероятности определить, является ли невус опасным или нет, на основании системы ABCDE: A (asymmetry) — асимметричность родинки; B (border irregularity) — неровный край; C (color) — неодинаковый цвет разных частей родинки; D (diameter) — диаметр родинки более 6 мм; E (evolving) — изменчивость невуса. На сегодняшний день разработанные компьютерные системы микродерматоскопии повышают уровень ранней диагностики меланомы с 60 до 90%, но, к сожалению, часто только в экспериментальных условиях.

Среди новых диагностических подходов необходимо отметить метод биопсии сторожевого, или часового, лимфатического узла, который уже получил широкое распространение в мире как стандартный метод диагностики микрометастатического поражения регионарных лимфатических узлов. В России эта методика только еще начинает использоваться при МК кожи. Метод основан на предположении, согласно которому метастазы в регионарных лимфатических узлах возникают в определенном порядке, обусловленном анатомическими особенностями лимфооттока от того или иного участка кожи. При этом, как правило, один или несколько регионарных лимфатических узлов, называемых сторожевыми, первыми стоят на пути оттока лимфы и, следовательно, первыми поражаются мигрирующими с током лимфы опухолевыми клетками.

Первичную опухоль нельзя пунктировать и нарушать ее целостность. В случае изъязвления поверхности опухоли (мазки, отпечатки), а также в пунктатах лимфатических узлов для подтверждения диагноза и распространенности процесса используется цитологический метод исследования. Окончательный диагноз ставится по результатам гистологического исследования опухоли после ее иссечения с учетом клинических данных и данных дополнительных методов исследования.

### ДИФФЕРЕНЦИАЛЬНАЯ ДИАГНОСТИКА

Дифференциальная диагностика меланомы проводится как с доброкачественными пигментными новообразованиями [такими как ювенильная меланома, невус Якимото, или монгольские пятна, себорейная бородавка, нейрофиброматоз (болезнь Реклингхаузена), опухоли сосудистого происхождения (капиллярная и склеродермальная гемангиома), эпидермальные кисты], так и со злокачественными [такими как злокачественная гистиоцитома, эмбриональная РМС, рак кожи (из придатков кожи и сальных желез)].

*Пример формулировки диагноза.* Узловая меланома волосистой части головы, стадия IV, pT4N0M1.

## ЛЕЧЕНИЕ

Основной метод лечения меланомы кожи — хирургический. Стойкое излечение после хирургического иссечения первичного очага опухоли на ранних стадиях развития может быть достигнуто у 80–90% больных. С другой стороны, стандартная операция по удалению локальной инвазивной меланомы кожи далеко не всегда гарантирует больному возможность длительного безрецидивного выживания, под которым понимается не только отсутствие местного рецидива, но также и отдаленных метастазов. При метастатических формах чаще используется комбинированное лечение с использованием хирургии, лекарственных препаратов, ЛТ, фотодинамической терапии, криодеструкции, лазерной хирургии, а также иммунологических препаратов.

**Хирургическое лечение.** Опухоль удаляют вместе с прилежащим участком внешне неизменной кожи, в зависимости от стадии — на расстоянии от 1 до 2–3 см. Вместе с опухолью удаляют подкожную клетчатку до апоневроза или фасции подлежащей мышцы с последующей пластикой.

### Лекарственная терапия

Используется при метастатических и рецидивных формах меланомы. Одними из наиболее частых препаратов при лечении больных меланомой являются дакарбазин (DTIC), кармустин (BCNU), ломустин (CCNU), цисплатин, тамоксифен, циклофосфамид (Циклофосфан\*), темозоломид и др. Спектр используемых препаратов расширился в последние годы за счет появления таргетных препаратов, среди которых к наиболее эффективным относятся ипилимумаб (моноклональное антитело против антигена-4 цитотоксических Т-лимфоцитов), вемурафениб (ингибитор тирозинкиназных рецепторов) и иматиниб. Использование этих препаратов показало значительное увеличение частоты объективных ответов на лечение в сравнении с химиотерапевтическими средствами, что предопределяет дальнейшие научные разработки и перспективы более широкого использования таргетной терапии.

### Лучевая терапия

ЛТ может использоваться как в адъювантном режиме, так и с паллиативной целью при лечении рецидивной и метастатической меланомы. Суммарная доза облучения зависит от задач и зоны и составляет от 30 до 60 Гр.

Одна из биологических особенностей меланомы — слабая чувствительность к химиотерапевтическому и лучевому воздействию, поэтому ведущим в лечении меланом кожи у детей остается хирургический метод. На сегодняшний день проводятся широкомасштабные исследования возможностей генной терапии, вакцинотерапии, антиангиогенной терапии, моноклональных антител, однако пока не получены обнадеживающие результаты.

## ДАЛЬНЕЙШЕЕ ВЕДЕНИЕ

После окончания лечения ребенок продолжает наблюдаться и проходить периодическое обследование в целях выявления рецидива, метастазов.

## ПРОГНОЗ

В случае адекватно проведенного лечения прогноз благоприятный при локальной форме заболевания, малых размерах образования, I–III уровне инвазии и толщине опухоли менее 1,5 мм. Прогноз для больных меланомой кожи, возникшей на фоне крупного врожденного невуса, чрезвычайно неблагоприятен (приблизительно 65% больных умирают от диссеминации процесса). Ухудшают прогноз локализация вне туловища и конечностей и семейный онкологический анамнез.

# Глава 88

## Десмоид

*Д.В. Ковалев*

### **СИНОНИМЫ**

В клинической практике наряду с термином «десмоид» в равной мере употребителен термин «агрессивный фиброматоз». Реже употребляют следующие синонимы: десмоидная опухоль, ювенильный фиброматоз, глубокий фиброматоз, десмоидная фиброма, инвазивная фиброма, мышечно-апоневротический фиброматоз.

### **ОПРЕДЕЛЕНИЕ**

Десмоид (агрессивный фиброматоз) — соединительнотканная опухоль, развивающаяся из сухожильных и фасциально-апоневротических структур.

Формально десмоид не считают ЗНО. Как известно, клиническими критериями злокачественности опухоли служат инфильтративный рост и метастазирование. Десмоид не метастазирует, однако обладает способностью к местному агрессивному инфильтративному росту с разрушением базальных мембран и фасциальных футляров — это его общее свойство со злокачественными опухолями. При этом потенциал инвазивного роста десмоида значительно превосходит таковой у многих истинно злокачественных опухолей. Именно резко выраженная способность к инвазии в окружающие ткани предопределяет высокую частоту местных рецидивов этой опухоли после радикальных операций. Подобный комплекс биологических свойств определяет положение десмоида на границе доброкачественности и злокачественности и вводит эту опухоль в сферу интересов детского онколога.

### **ЭПИДЕМИОЛОГИЯ**

В связи с редкостью частота десмоида не определена. Это новообразование можно встретить у пациентов от периода новорожденности до старческого возраста. Среди больных преобладают лица мужского пола.

### **ГИСТОЛОГИЧЕСКОЕ СТРОЕНИЕ И ЭТИОПАТОГЕНЕЗ**

Источником опухолевого роста при десмоиде становится фиброцит. В его опухолевой трансформации в клетку десмоида играет ключевую роль чрезмерное образование белка  $\beta$ -катенина: его повышенное содержание отмечают у всех больных. Данный белок —

регулятор пролиферативной активности фиброцитов. Повышение количества  $\beta$ -катенина может иметь две несвязанные причины.

- Одна из них — соматическая мутация гена *APC* (ген аденоматозного полипоза толстой кишки). Одной из функций данного гена является регуляция внутриклеточного содержания  $\beta$ -катенина. Клинически соматическая мутация гена *APC* проявляется синдромом Гарднера — семейным полипозом толстой кишки, имеющим частоту 1 на 7000. Пенетрантность гена *APC* составляет 90%. Синдром Гарднера считают облигатным предраком толстой кишки. У 15% взрослых с диагностированным агрессивным фиброматозом выявляют соматическую мутацию гена *APC*, локализованного на 5q22-q23. Кроме того, для пациентов с синдромом Гарднера типичны множественные остеомы лицевых костей (лобной, решетчатой, скуловой, верхней и нижней челюсти), а также эпидермоидные кисты и фибромы кожи.
- Пусковой момент альтернативного механизма опухолевой трансформации фиброцитов — повышенная экспрессия гена *c-sis* и связанная с ним гиперпродукция PDGF (тромбоцитарного фактора роста). Установлено, что повышенное содержание PDGF приводит к увеличению содержания  $\beta$ -катенина. Важно для понимания биологии десмоида также установленное снижение экспрессии антионкогена *Rb1* в клетках опухоли.

Большой интерес представляет указание на наличие в клетках агрессивного фиброматоза рецепторов к эстрогенам. Описаны случаи манифестации опухоли во время беременности и ее регрессии на фоне менопаузы, а также развитие опухоли в экспериментах на мышцах в местах инъекций эстрогенов с ее последующим обратным развитием после прекращения инъекций.

У части больных десмоид развивается в местах внутримышечных инъекций, травм, хирургических операций.

### КЛИНИЧЕСКАЯ КАРТИНА

Десмоид может развиваться во всех областях организма, где представлена соединительная ткань. При локализации в конечностях опухоли возникают исключительно на сгибательных поверхностях (передние поверхности плеча и предплечья, задние поверхности голени, бедра, ягодичная область). Источником роста опухоли всегда бывают ткани, расположенные глубоко относительно поверхностной фасции. Эта важная особенность десмоида служит одновременно и дифференциально-диагностическим признаком, позволяющим отличать эту опухоль от других заболеваний, например от пальмарного фиброматоза (контрактуры Дюпюитрена). Темпы роста опухоли, как правило, медленные, при этом рецидив десмоида обычно достигает размеров удаленной опухоли или превосходит ее в течение нескольких месяцев. Отмечены случаи мультифокального опухолевого роста. При этом изолированные опухолевые очаги обычно выявляют в пределах одной и той же конечности или анатомической области. Частота мультифокальных опухолей достигает 10%. Десмоиду ягодичной области и бедра может сопутствовать аналогичная опухоль в полости малого таза.

Клинически десмоид выглядит как плотная, несмещаемая или малосмещаемая опухоль, расположенная в толще мышц или интимно связанная с мышечным массивом. В клинической картине определяющими факторами становятся наличие массы опухоли, боль и симптомы, связанные с локализацией опухоли. С учетом способности агрессивного фиброматоза к местной инвазии местные симптомы могут быть связаны не только с компрессией органов данной анатомической области, но и с прорастанием в них опухоли. Разграничение в клинической практике понятий «абдоминальный десмоид» (составляет 5% случаев) и «экстраабдоминальный десмоид» не имеет под собой морфологической базы.

Такое разграничение вызвано, главным образом, особенностями клинической картины этой опухоли при ее абдоминальном расположении (развитие кишечной непроходимости), сложностью хирургического лечения при инвазии опухоли в органы брюшной полости, а также худшими исходами.

## ДИАГНОСТИКА

Диагностика агрессивного фиброматоза направлена на оценку местного статуса опухоли, определение гормонального фона и регистрацию эффекта от проведенного лечения. Определение границ опухоли и ее взаимоотношения с сосудами — важная для планирования последующей операции и трудная задача, что связано с агрессивным местным инфильтративным ростом опухоли. С этой целью следует использовать УЗИ, доплеровское дуплексное ангиосканирование, МРТ. При обнаружении одиночного образования необходимо исключить наличие дополнительных опухолей в той же анатомической зоне или конечности. При десмоиде мягких тканей бедра и ягодицы необходимо провести УЗИ малого таза в целях исключения прорастания опухоли через большое седалищное отверстие и наличия компонента опухоли в малом тазу. Рентгенография области поражения позволяет выявить вторичные костные изменения вследствие компрессии костей опухолью.

С помощью МРТ границы десмоидной опухоли можно установить наиболее достоверно (в 70–80% случаев). Высокая информативность МРТ также позволяет выявлять в исследуемой анатомической области дополнительные изолированные опухолевые очаги при мультицентричном агрессивном фиброматозе (диагностические возможности УЗИ и РКТ в этом отношении гораздо слабее). Выполнение МРТ после операции позволяет оценивать ее результат в сравнении с картиной предоперационной МРТ. Однако следует учитывать, что на ранних послеоперационных сроках при МРТ бывает затруднительна дифференциация рецидива опухоли от послеоперационного рубцового процесса.

Возможность связи десмоида с геном рака толстой кишки делает необходимым проведение всем больным старше 10 лет с десмоидом колоноскопии и гастроэзофагодуоденоскопии в целях исключения полипов желудочно-кишечного тракта. Оценка гормонального фона опухоли проводят с помощью исследования в динамике содержания в сыворотке крови эстрадиола и секс-связанного глобулина (SHBG).

План диагностических мероприятий при подозрении на десмоид приведен в табл. 88.1.

**Таблица 88.1.** Обязательные и дополнительные исследования пациентов с подозрением на десмоид

Обязательные диагностические исследования	Дополнительные диагностические исследования
Полное физикальное обследование с оценкой местного статуса. Клинический анализ крови. Клинический анализ мочи. Биохимический анализ крови (электролиты, общий белок, печеночные пробы, креатинин, мочевины, ЛДГ, щелочная фосфатаза, фосфорно-кальциевый обмен). Коагулограмма. УЗИ органов брюшной полости и забрюшинного пространства. УЗИ области поражения. Рентгенография области поражения. МРТ области поражения.	Ангиография. Рентгенография костей области поражения. При локализации в области передней брюшной стенки и малого таза: <ul style="list-style-type: none"> <li>• экскреторная урография;</li> <li>• цистография</li> </ul>



Обязательные диагностические исследования	Дополнительные диагностические исследования
Ультразвуковое цветковое дуплексное ангиосканирование области поражения. Эстрадиол в сыворотке крови. SHBG (секс-связанный глобулин) в сыворотке крови. Фиброзофагогастродуоденоскопия и ФКС у пациентов старше 10 лет. Электрокардиография. Завершающий этап — биопсия опухоли для верификации гистологического диагноза	

## ЛЕЧЕНИЕ

Лечение десмоида только хирургическим методом оказалось малоэффективным: у 75% оперированных пациентов возникали многократные местные рецидивы опухоли. Риск рецидива не зависит от пола, локализации опухоли и количества предшествовавших хирургических вмешательств и связан с агрессивным инфильтративным ростом десмоида. На современном этапе ограничение лечения десмоида одной только хирургической операцией считают ошибкой.

### Консервативное лечение

У взрослых пациентов получены обнадеживающие результаты при проведении по поводу десмоида ЛТ (дистанционная  $\gamma$ -терапия в дозе 60 Гр и более), при этом удается добиться стабилизации и даже регрессии опухоли. Попытки проведения ЛТ у детей оказались несостоятельными из-за риска деформации скелета вследствие преждевременного закрытия зон роста костей в облученных областях.

В настоящее время наиболее перспективным методом лечения десмоида у детей считают сочетание радикальной операции с длительной (до 1,5–2,0 лет и более) терапией цитостатиками (низкими дозами метотрексата и винбластином) и антиэстрогеновыми препаратами (тамоксифеном). Лекарственное лечение проводят до и после операции.

- Цель предоперационного лечения — отграничение опухоли от окружающих тканей, ее уплотнение и сокращение в размерах или их стабилизация.
- Цель послеоперационной терапии — профилактика рецидивного роста десмоида из микроскопических остатков в ложе удаленной опухоли.

При диагностике рецидива десмоида у пациентов, у которых ранее консервативную терапию не проводили, даже при кажущейся резектабельности опухоли лечение следует начинать с химиогормональной терапии.

### Хирургическое лечение

Необходимое требование к хирургическому лечению десмоида — радикальность операции. При локализации десмоида в мягких тканях конечностей органосохраняющие операции (ампутации и экзартикуляции) почти исключают возможность местного рецидива. Однако в клинической практике органосохраняющие операции выполняют только при отсутствии строгих противопоказаний к органосохраняющим операциям (прорастание в магистральные сосуды и нервы, вращение в сустав, гигантская опухоль, циркулярно поражающая конечность). Органосохраняющее хирургическое лечение заключается в иссечении всех узлов опухоли в пределах здоровых тканей. При локализации десмоида в мягких тканях бедра и ягодичной области серьезную проблему представляет седалищный нерв, который может

быть частично или полностью вовлечен в опухоль; удаление опухоли сопряжено с риском послеоперационного монопареза конечности и возможной нерадикальностью вследствие невозможности полностью освободить седалищный нерв от опухоли без его пересечения. Аналогичные проблемы в отношении нервных стволов возникают при десмоидах верхней конечности.

Как правило, в связи со значительным объемом опухолевых узлов, наличием выраженного рубцового процесса и недостатком интактных местных тканей после многочисленных повторных операций, часто выполняемых у пациентов с десмоидами по поводу повторных рецидивов, значительную проблему представляет пластика дефектов, образующихся после иссечения опухоли. Особенно сложна эта проблема при локализации десмоида в области грудной клетки и живота. В последних случаях для закрытия дефектов можно рекомендовать использование синтетических пластических материалов (например, полипропиленовой сетки).

### **ПРОГНОЗ**

При комбинированном лечении, включающем длительную химиогормональную терапию и радикальную хирургическую операцию, безрецидивное течение наблюдают у 85–90% больных. Более частому рецидивированию подвержены опухоли, локализованные в тканях стопы и задней поверхности голени. Наибольшая частота рецидивов отмечена в течение 3 лет после радикальной операции. В связи с отсутствием способности десмоида к метастазированию гибель части больных происходит при опухолях, резистентных к консервативной терапии, в случае их прогрессирования со сдавлением или прорастанием в жизненно важные органы, в основном при локализациях в области головы и шеи, грудной клетки и при абдоминальном расположении опухоли.

# Глава 89

## Хирургическая помощь при гемобластозах

*Д.В. Ковалев*

Гемобласты (острые и хронические лейкозы, лимфогранулематоз, лимфосаркомы) относят к ведению педиатра-онколога. Лечение этих нозологий состоит в консервативной химиолучевой терапии. Роль хирурга при гемобластозах ограничена, как правило, проведением инициальной биопсии опухоли и в ряде случаев — second-look-операций по поводу остаточной опухоли для дифференциальной диагностики с рубцовым процессом и определения лечебного патоморфоза.

При лейкозах опухолевый субстрат генерализован, что в принципе исключает возможность хирургического удаления опухоли. При лимфогранулематозе и лимфомах существуют локализованные опухолевые очаги, аналогичные таковым при солидных ЗНО. Однако их хирургическое удаление не влияет на исход, целиком зависящий от химиолучевой терапии: при ее эффективности происходит полная регрессия опухоли, при отсутствии таковой прогрессирование гемобластозов неизбежно, несмотря на радикальность проведенной операции.

При лимфосаркоме одна из типичных локализаций — илеоцекальный отдел кишечника. У значительной части пациентов с такой локализацией опухоли манифестация ее клинических симптомов бывает сходна с картиной острого аппендицита, в связи с чем они часто поступают по экстренным показаниям в хирургические стационары. При лапароскопии или лапаротомии у этих пациентов в илеоцекальном отделе обнаруживают опухоль, которую следует дифференцировать от аппендикулярного инфильтрата. Задача хирурга — проведение биопсии выявленной опухоли. Радикальное удаление (резекция илеоцекального отдела кишечника, наложение илеотрансверзоанастомоза или илеостомия) показано только в случае кишечной непроходимости, вызванной опухолью илеоцекального отдела.

У части пациентов с гемобластозами на фоне терапии цитостатиками возникают осложнения, требующие хирургического лечения. Наиболее часто на фоне некротического гастроэнтероколита как одного из осложнений цитостатической терапии происходит

перфорация полого органа с развитием перитонита. У пациентов с гемобластомами клиническая картина перфорации полого органа имеет особенности: может сохраняться мягкий, доступный пальпации во всех отделах живот, отсутствовать его болезненность и перитонеальные симптомы на фоне лишь умеренного вздутия живота и отсутствия самостоятельного стула. В этом случае необходимо проводить дифференциальную диагностику с парезом кишечника вследствие винкристиновой интоксикации или электролитных нарушений. Показано выполнение обзорной рентгенограммы брюшной полости в вертикальной позиции для исключения серповидного просветления (скопления воздуха) под диафрагмой. Лечение перфорации полого органа состоит в лапаротомии, ушивании дефекта или илео- или колостомии. В случае перфорации желудка при лимфоме этого органа показана резекция желудка с наложением гастроэнтероанастомоза.

Механическая кишечная непроходимость возникает у пациентов с гемобластомами, как правило, либо при прогрессировании опухоли вследствие прорастания или сдавления ею кишечника, либо в результате спаечного процесса после предшествовавших операций. Следует учесть, что вследствие опухолевой интоксикации и цитостатического действия химиопрепаратов сроки развития перитонита в такой ситуации по сравнению с больными неонкологического профиля укорочены, что требует скорейшего проведения операции по разрешению кишечной непроходимости.

Определенную сложность у больных лейкозами представляют диагностика и лечение острого аппендицита. Следует учитывать, что воспаление червеобразного отростка у этих пациентов может развиваться на фоне агранулоцитоза, что обесценивает такой диагностический критерий, как лейкоцитоз. Клиническая картина острого аппендицита у больных лейкозами отличается смазанностью — невыраженностью болей и симптомов раздражения брюшины.

Ургентные ситуации, требующие хирургического лечения у пациентов с гемобластомами, зачастую возникают на фоне панцитопении, индуцированной цитостатической терапией. Хирургическая операция, проводимая на фоне низких значений гемоглобина, тромбоцитов, лейкоцитов, несмотря на заместительную терапию компонентами крови, должна быть как можно менее травматичной. В связи с этим, а также вследствие высокой частоты случаев неяркой клинической картины хирургических осложнений при гемобластозах предпочтительно выполнение лапароскопии, позволяющей провести детальный осмотр брюшной полости, дифференциальную диагностику с мезаденитом и другими нехирургическими процессами в брюшной полости и выполнить лапароскопическую операцию — разделение спаек, аппендэктомия. В зависимости от находок при лапароскопии производят переход на лапаротомию для реализации вмешательств, которые невозможно выполнить лапароскопически.