

ТЕМА: Первая помощь при острой сердечно-сосудистой недостаточности.

Учебник Д.В. Марченко «Первая медицинская помощь при травмах и несчастных случаях», страницы стр. 26-64.

«Руководство по обучению населения защите и оказанию первой помощи в ЧС» под ред. Гончарова С.Ф. страницы 66-71

Учебник В.И. Сергиенко, Э.Л. Петросян «Топографическая анатомия и оперативная хирургия», страницы 704-711.

УЧЕБНЫЕ ВОПРОСЫ:

1. Анатомо-физиологические основы сердечно-сосудистой системы человека.
2. Порядок действия на месте происшествия. Алгоритм действия при первом контакте с пострадавшим.
3. Причины развития острой сердечно-сосудистой недостаточности (обморок, приступ стенокардии, инфаркт, гипертонический криз).
4. Наружный массаж сердца. ИВЛ.
5. Понятие о перикардальном ударе.
7. Режимы сердечно-лёгочной реанимации.
8. Признаки эффективности и условия прекращения реанимации.
9. Практический навык (первичная диагностика пострадавшего, НМС и ИВЛ).

ТЕКСТ УЧЕБНИКОВ И РУКОВОДСТВ:

1. Анатомо-физиологические основы сердечно-сосудистой системы человека.

Система кровообращения включает сердце и кровеносные сосуды: артерии и вены, капиллярную сеть. По кровеносным сосудам в организме человека циркулирует кровь, состоящая из плазмы и кровяных телец (эритроцитов, лейкоцитов и др.).

Циркуляция крови по замкнутой системе кровообращения является необходимым условием жизнедеятельности организма. Прекращение движения крови приводит организм к гибели. Кровь в организме (кроме транспортной) выполняет и защитную функцию. Она играет главную роль в процессе невосприимчивости к инфекционным болезням (иммунитет), а ее способность свертываться имеет большое значение при остановке кровотечений из сосудов.

Движение крови по артериям обеспечивается сокращениями сердца, за счет чего создается артериальное давление (АД): максимальное — при выталкивании крови из сердца (115—130 мм рт. ст.), минимальное — при расслаблении мышц сердца (60—71 мм рт. ст.). Это усредненные величины для здорового человека среднего возраста. АД в зависимости от особенностей организма человека и его возраста может быть пониженным или повышенным. Давление крови в венах от 15 мм рт. ст. — на периферии, 5—8 мм рт. ст. — в венах нижних и верхних конечностях, а в венах вблизи сердца оно может быть ниже атмосферного.

Сердце — постоянно работающий орган, его остановка более чем на 8 - 10 мин заканчивается для человека смертельным исходом. В течение этого времени путем массажа сердца, введения лекарственных средств, иногда непосредственно в мышцу сердца, есть возможность возобновить его работу и вернуть человека к жизни.

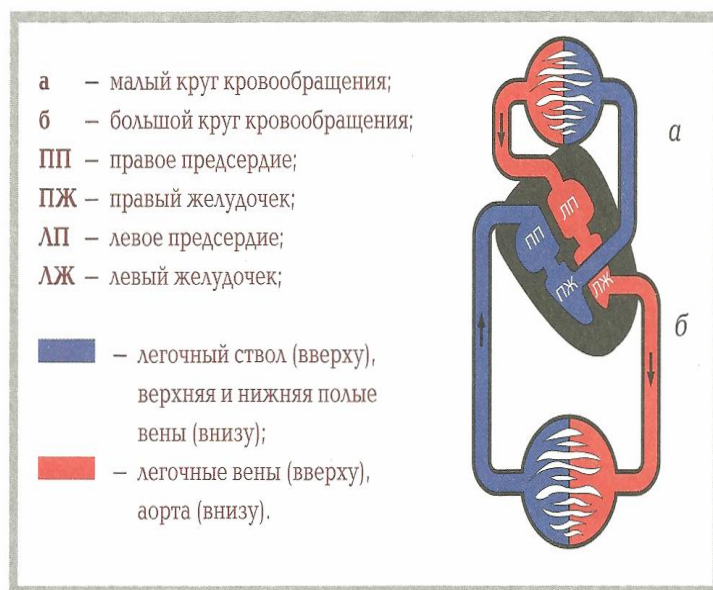


Рис. 3. Схема большого и малого кругов кровообращения

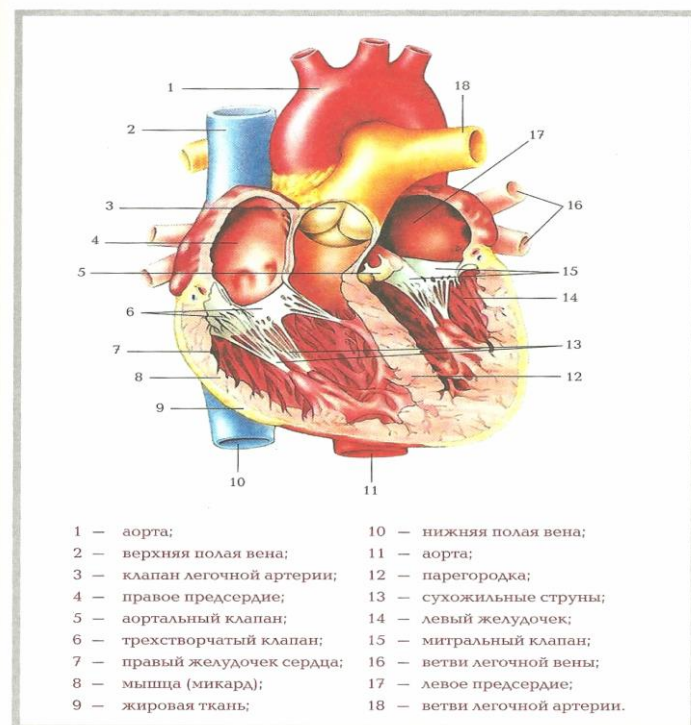


Рис. 4. Строение сердца

Контроль за состоянием работы сердца осуществляется многими способами: определением его размеров простукиванием (перкуссия), прослушиванием его сокращений (аускультация), измерением АД, записью электрокардиограмм и др. Но самый простой и доступный способ, который могут выполнить спасатели и любой человек — это определение пульса на лучевой, височной и других крупных артериях.

Частота и ритмичность пульса зависят от сокращений мышц сердца. Частота пульса у здорового человека в условиях покоя — в пределах 60 — 80 уд./мин, при физиологических или психологических нагрузках пульс учащается. Иногда и у здоровых людей в норме пульс может быть более редким (до 50 уд./мин), или учащенным (до 80 уд./мин). Учащается пульс при повышении температуры тела, в результате кровопотери, когда он может быть едва определяемым (слабого наполнения). При плохо определяемом пульсе на лучевой, височной или сонной артериях сердцебиение можно прослушать ухом, приложив его к месту проекции верхушки сердца на груди.

На переднюю грудную стенку сердце проецируется следующим образом: верхняя его граница — на уровне III пары ребер в области грудины, слева и справа от нее; левая граница идет по дугообразной линии от сочленения III ребра с грудиной до верхушки сердца, а верхушка сердца определяется в левом V межреберье, на 1—2 см внутрь от среднеключичной линии (линия, вертикально проходящая через середину ключицы). Правая граница на 2 см правее грудины. Сердечный толчок прослушивается слева в V межреберье. При сокращении сердце выбрасывает до 5 л крови в минуту.

В кровеносной системе различают большой и малый круг кровообращения (рис. 3),

Сосуды, по которым кровь течет из сердца, называются артериями, а по которым кровь течет к сердцу — венами. Из левого желудочка выходит самый крупный артериальный сосуд — аорта, которая разделяется на артерии, идущие ко всем тканям и органам. По ним кровь течет под давлением, создающимся вследствие сокращения мышцы сердца. Эта кровь насыщена кислородом (артериальная).

В тканях артерии сообщаются посредством капилляров с венами. Через капилляры осуществляется питание клеток и тканей и выделение продуктов обмена веществ. Вены, идущие от всех органов, получив кровь из капилляров, сливаются в общую полую вену, которая входит в правое предсердие сердца. Из правого предсердия кровь поступает в правый желудочек, из которого выходит легочная артерия. По этому сосуду кровь, бедная кислородом

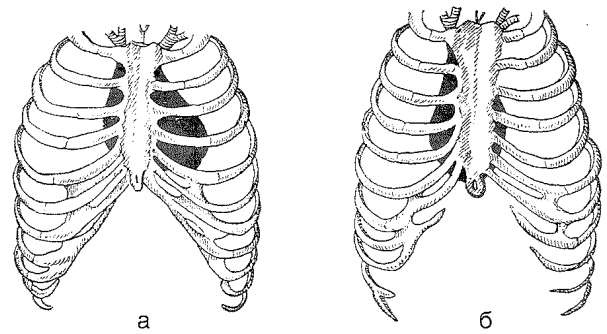


Рис. 9-43. Различия в положении сердца у лиц гиперстенической (а) и астенической (б) конституции. (Из: Лубоцкий Д.Н. Основы топографической анатомии. — М., 1953.)

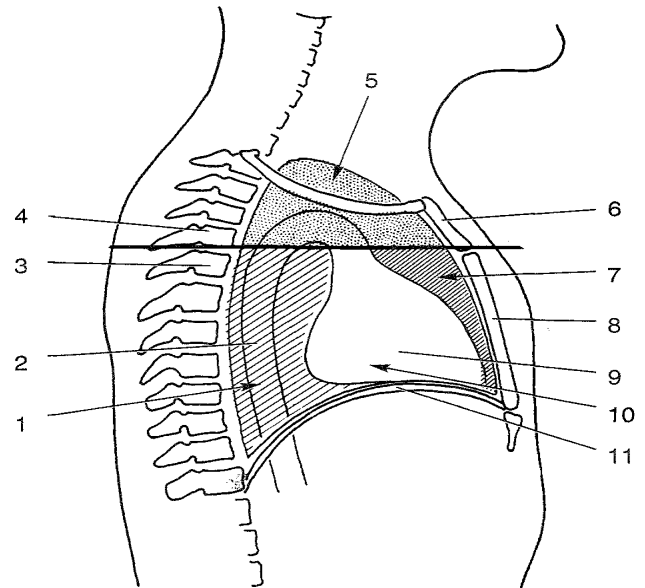


Рис. 9-38. Деление средостения. 1 — заднее средостение, 2 — аорта, 3 — V грудной позвонок, 4 — IV грудной позвонок, 5 — верхнее средостение, 6 — рукоятка грудины, 7 — переднее средостение, 8 — тело грудины, 9 — сердце, 10 — среднее средостение, 11 — диафрагма. (Из: Keith L. Moore. Clinically oriented Anatomy, 1992.)

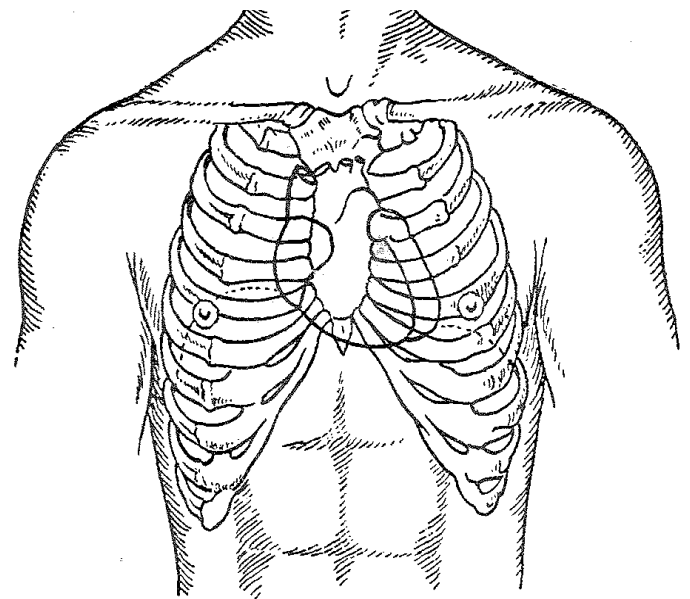


Рис. 9-44. Проекция сердца на переднюю грудную стенку. (Из: Лубоцкий Д.Н. Основы топографической анатомии. — М., 1953.)

(венозная), течет в легкие, В легких артерии соединяются капиллярами с венами, В капиллярной сети легких кровь обогащается кислородом, поступает в легочную вену, которая впадает в левое предсердие. Таким образом, в большом круге кровообращения по артериям течет кровь артериальная, а по венам — венозная, в малом круге кровообращения кровь венозная течет по артериям, артериальная — по венам. Свой путь по сосудам большого и малого кругов кровообращения кровь проходит за 25—30 сек, а при физических нагрузках — за более короткое время.

В некоторых местах тела человека артерии близко прилегают к костям и при повреждениях (с целью временной остановки кровотечений) их можно прижимать рукой к костным выступам. Основные артерии показаны на рис. 5.

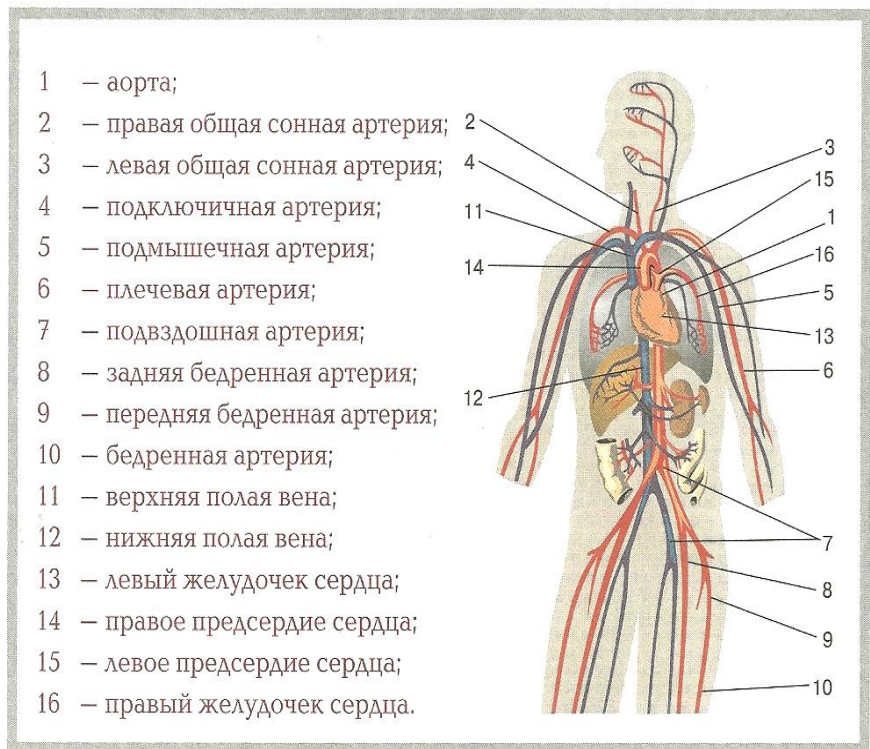


Рис. 5. Система кровообращения человека (основные артерии и вены)

2. Порядок действия на месте происшествия. Алгоритм действия при первом контакте с пострадавшим.

Порядок действия на месте происшествия.

Началу оказания первой медицинской помощи предшествует оперативное принятие верных и безопасных для спасателя решений, так как этот шаг предопределяет успех и в сохранении жизни самого пострадавшего. Исходя из вышеизложенного, представляется возможным обозначить конкретные действия спасателя в виде приведенного ниже алгоритма, который иногда еще называют схемой «4 по 4».

I. Непосредственно на месте происшествия

1. Убедись, что тебе ничего не угрожает (очень важно выяснить безопасность подхода к месту происшествия и нахождение в нем пострадавших и спасающих):

- посмотри;
- послушай;
- понюхай.

2. Определи, что именно произошло (по мере приближения к пострадавшему уже следует определить примерный объем предстоящей медицинской помощи, продумать план дальнейших действий и какие медицинские средства, например из автомобильной аптечки, могут потребоваться),

3. Выясни количество пострадавших:

- посмотри;
- спроси у окружающих;
- попроси отозваться пострадавших.

4. Узнай, кто может тебе помочь.

II. Первичный осмотр пострадавшего:

1. Проверь реакцию:

- громко оклики или хлопни в ладоши около каждого уха;
- осторожно сожми плечо;
- ущипни за ухо или кожу кисти.

2. Аккуратно запрокинь голову пострадавшего, фиксируя шейный отдел позвоночника (при этом он должен находиться в положении лежа на спине).

3. Проверь дыхание (не менее 5 секунд):

- послушай, дышит ли он;
- посмотри, поднимается ли грудь;
- почувствуй рукой движение грудной клетки.

ВНИМАНИЕ! Если не дышит — начинай искусственную вентиляцию легких!

4. Проверь наличие пульса на шее (7—10 секунд);

ВНИМАНИЕ! Если пульса нет — приступай к наружному массажу сердца!

III. Вызов скорой медицинской помощи.

1. Не оставляй пострадавшего одного дольше чем на 30 секунд (лучше попроси позвонить другого человека).

2. Сообщи диспетчеру, что и где произошло.

3. Сообщи количество и состояние пострадавших.

4. Сообщи, кто именно (квалификация) оказывает помощь.

ВАЖНО! Не вешай трубку; пока не получишь указания диспетчера скорой помощи!

IV. Подробный осмотр пострадавшего

(если дыхание и пульс сохранены)

Осмотри и осторожно ощупай:

— шею и голову;

— грудь и живот;

— таз, поясницу, пах;

— ноги и руки.

5. Если дальнейшее проведение реанимационных действий сопряжено с опасностью для реаниматора и (или) для окружающих.

Теперь, после изучения этой достаточно непростой главы, появляется возможность сформировать некий своеобразный порядок первичные действий персонала первого контакта на месте происшествия.

Алгоритм действия при первом контакте с пострадавшим.

Последовательность действий спасателя в рамках первичной диагностики для наглядности можно изобразить в виде схемы, изображенной на рисунке 13.

Этапы СЛР

Комплекс мероприятий сердечно-легочной реанимации (СЛР) включает в себя подготовительный и основной этапы.

Подготовительный этап предусматривает:

— диагностику клинической смерти, признаками которой являются отсутствие сознания, дыхания, пульса, глазных рефлексов и признаков биологической смерти;

— укладывание пострадавшего на спину на жесткое основание — необходимое условие для выполнения наружного массажа сердца, при котором сердечная мышца под давлением рук реаниматора будет сжиматься и выбрасывать кровь в аорту и, соответственно, в сонные артерии, идущие к головному мозгу. Давление будет производиться между грудиной и позвоночником пострадавшего (рис. 14), поэтому жесткое основание является одним из условий успешного проведения наружного массажа сердца. В реальных условиях жестким основанием может быть твердая поверхность пола, земли, проезжей части, стол, щит, подложенные под плечи пострадавшего книги и т. д. Наружный массаж сердца всегда оказывается неэффективным на мягкой пружинящей поверхности (диван, кровать и т. д.); — освобождение от стесняющих элементов одежды — тоже является одним из необходимых условий успешной реанимации поэтому, несмотря на время года (возможные инфекционные осложнения ничто по сравнению со спасенной жизнью) и половую принадлежность пострадавшего, необходимо освободить от одежды (расстегнуть, разрезать, разорвать) блок голова – шея - грудь (рис. 15). Кроме того, обязательно нужно расстегнуть поясной и (или) брючный ремень для профилактики возможных повреждений органов брюшной полости при выполнении наружного массажа сердца.

Основные этапы реанимации реализуются по общепринятому в международной спасательной практике правилу ABC (аббревиатура английских словосочетаний).

А - контроль и восстановление проходимости дыхательных путей;

В - искусственная вентиляция легких (ИВЛ);

С - наружный (непрямой) массаж сердца (НМС) — т.е. поддержание циркуляции крови в организме реанимируемого.

Становится понятным, что без осуществления определенной очередности правила А, В и С будут просто бесполезны, без выполнения ИВЛ — НМС тоже, в подавляющем большинстве случаев, не имеет смысла, поэтому схема основных этапов СЛМР будет иметь замкнутый, последовательный цикл (рис. 16). Таким образом, технологическая схема реанимации выглядит следующим образом:

1. Подготовительный этап:

- диагностика клинической смерти;
- обеспечение жесткого основания;
- устранение стесняющих элементов одежды.

II. Основной этап:

А - обеспечение проходимости дыхательных путей;

В - ИВЛ;

С — НМС.

Правило А — контроль и восстановление проходимости дыхательных путей имеет наиважнейшее значение для проведения успешной реанимации, так как, если оно не будет выполнено, окажутся бесполезными и искусственная вентиляция легких, и наружный массаж сердца. Поэтому необходимо знать способы устранения основных причин непроходимости дыхательных путей.

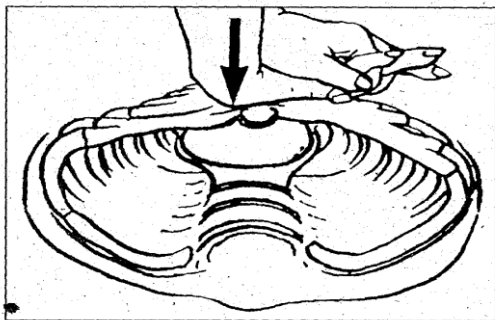


Рис. 14. Схематичное изображение наружного (непрямого) массажа сердца

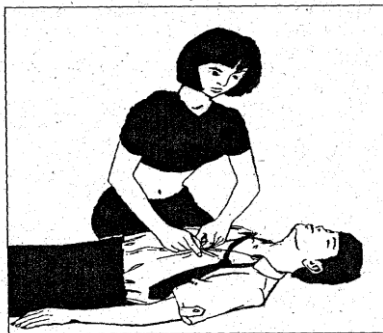


Рис. 15. Устранение стесняющих элементов одежды

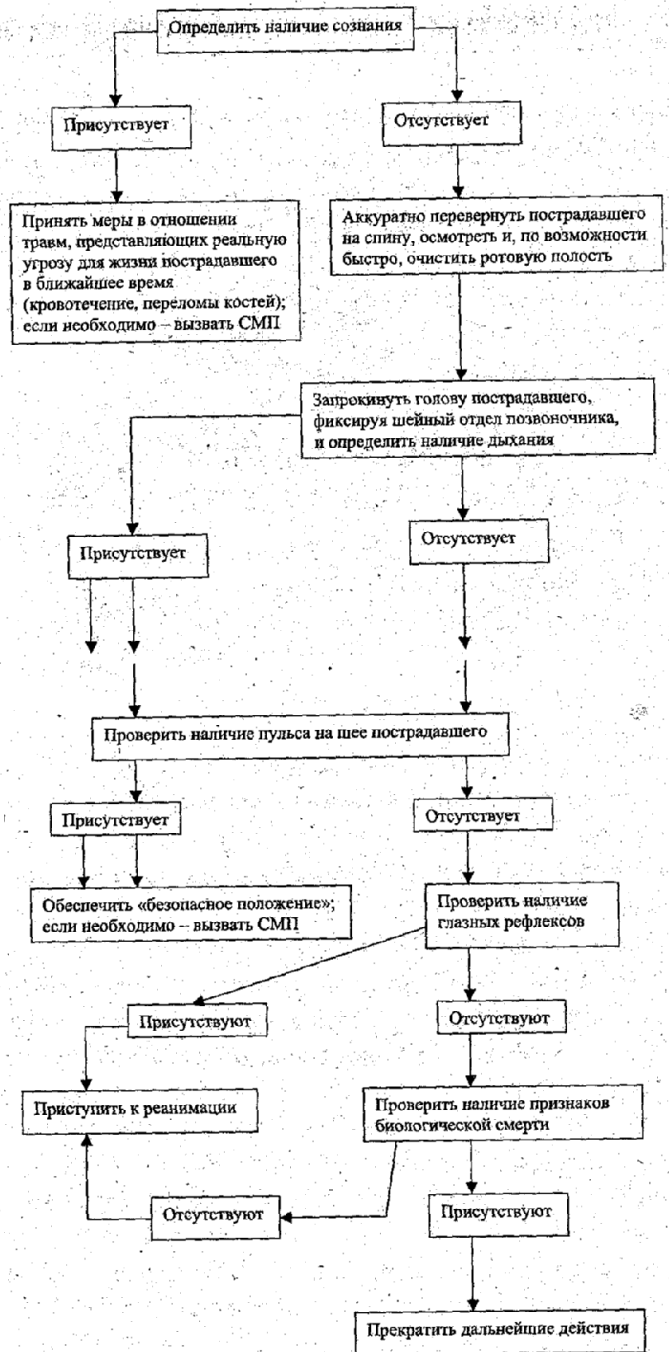


Рис. 13. Последовательность действий спасателя в рамках первичной диагностики

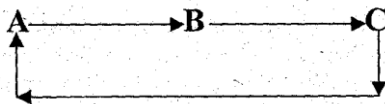


Рис. 16

3. Причины развития острой сердечно-сосудистой недостаточности (обморок, приступ стенокардии, инфаркт, гипертонический криз).

Обморок, причины обморока и первая помощь при обмороке.

Сознание это свойство человеческой психики (точнее — центральной нервной системы) воспринимать окружающую действительность, анализировать и оценивать ее, а также отвечать на полученную информацию. Если по каким-то причинам сознание отсутствует, теряется связь с внешней средой, утрачивается способность к произвольным действиям, повышается опасность гибели (об этом подробно сообщалось в главе 1 «Основы диагностики и реанимации»).

Целесообразно все случаи потери сознания условно разделить на кратковременную (обморок) и длительную (кома) потерю сознания. Об этих вариантах потери сознания и мерах первой помощи и пойдет речь в данной главе.

Обморок

Обморок (кратковременная потеря сознания) считается легким видом потери сознания и представляет собой неглубокое кратковременное нарушение мозгового кровообращения (вследствие определенных причин), сопровождающееся падением сосудистого тонуса, работы сердца и легких.

К обморокам более других склонны молодые девушки, женщины во время беременности, а также дети.

Дело в том, что у перечисленных групп уровень артериального давления, как правило, невысок, а головной мозг человека очень чувствителен к малейшим изменениям давления (в том числе и атмосферного) и уровню содержания кислорода в крови. Поэтому при наличии неблагоприятных факторов (причин) головной мозг реагирует на эти изменения (кроме черепно-мозговой травмы) «отключением» сознания.

Причины обморока

Перечислим основные причины, вследствие которых может иметь место кратковременная потеря сознания. Это:

- психоэмоциональная травма (нервное перенапряжение);
- кровопотеря (в том числе и скрытое внутреннее кровотечение);
- нахождение долгое время в душном помещении;
- физическое истощение;
- голод;
- черепно-мозговая травма;
- перегревание организма;
- колебания атмосферного давления (метеопатии);
- сердечно-сосудистая недостаточность.

Иногда причиной обморока может быть острое или хроническое заболевание.

Обмороку могут предшествовать (предвестники): нарастающая слабость, побледнение, головокружение, подташнивание, звон в ушах, потемнение в глазах, дезориентация в пространстве и времени. *После этого происходят внезапная потеря сознания (отсутствие реакции пострадавшего на слово, прикосновение, боль) и падение тела.* Внешне человек выглядит очень бледным, кожные покровы иногда с

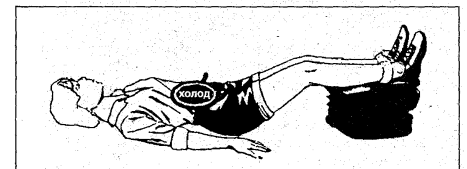
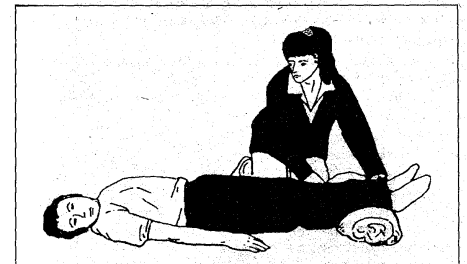

Рис. 1. Приподнимание ног для оттока крови при обмороке

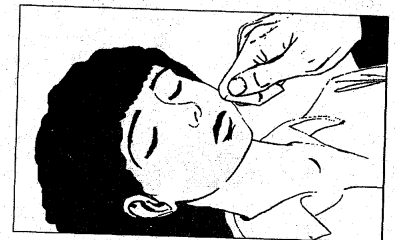


Рис. 2. Активная точка («точка пробуждения»)

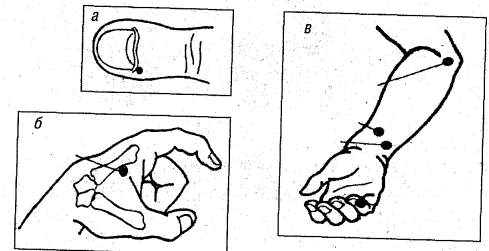


Рис. 3. Активные точки: а — мизинца; б — точка «хэ-зу»; в — активные точки руки

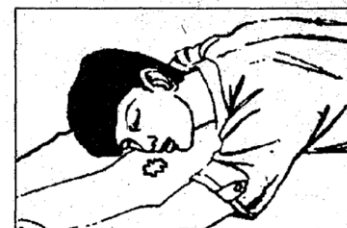
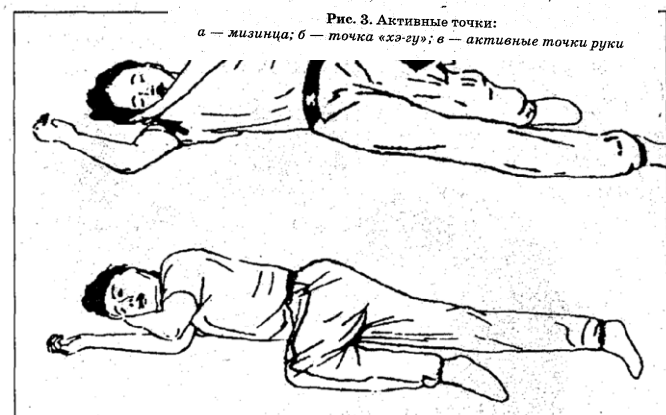


Рис. 4. Безопасное положение пострадавшего, находящегося без сознания

синюшным или зеленоватым оттенком. Пульс и дыхание пострадавшего, как правило, сохранены без изменений.

Первая помощь при обмороке.

Обморок продолжается не более 3—4 минут, однако, находясь на спине, пострадавший подвергается распространённой опасности — удушью собственным языком. Поэтому необходимо действовать спокойно, но энергично, без промедления. Вначале — устраните стесняющие элементы одежды на пострадавшем (расстегните верхнюю пуговицу, ослабьте галстук, расстегните поясной или брючный ремень). Затем — приподнимите ноги пострадавшего под углом примерно 30—45° для притока крови к головному мозгу, подложив что-либо под них или удерживая их на весу своими руками (рис. 1). Организуйте доступ свежего воздуха (если это случилось в помещении, необходимо открыть дверь и окно). Если есть под рукой нашатырный спирт (10% -ный водный раствор аммиака), смочите им ватку или платок и поднесите к носу пострадавшего, но не ближе 4—5 см (пары аммиака обладают мощным стимулирующим действием на центр дыхания, который располагается в продолговатом мозге).

Кроме того, весьма эффективным средством при обмороке является воздействие на активные точки: растирание ушных раковин, массаж активных точек мизинцев, массаж точки, расположенной под носовой перегородкой, а также точки «хэ-гу» и активных точек обеих рук пострадавшего (рис. 2 и 3). Если в течение 2—3 минут после всех этих мероприятий сознание не появилось, необходимо пострадавшего уложить в «безопасное положение и, по возможности, обеспечить холод к голове (рис. 4). В некоторых случаях, например, при появлении рвоты, можно ограничиться и аккуратным поворотом головы пострадавшего набок, фиксируя при этом шейный отдел позвоночника (рис. 5). Если у пострадавшего налицо осложнённый обморок, целесообразно вызвать бригаду СМП.

При появлении болей в животе или повторных обмороках — положить холод на живот, срочно вызвать СМП.

При голодных обмороках кормить пострадавшего запрещено (произойдет отток крови от головы к желудку, что еще больше усугубит ситуацию), рекомендуется дать сладкого чая, немного печенья, вызвать СМП.

При тепловом ударе пострадавшего следует быстро перенести в прохладное место, приложить холод к голове и груди (рис. 4), при необходимости — вызвать СМП.

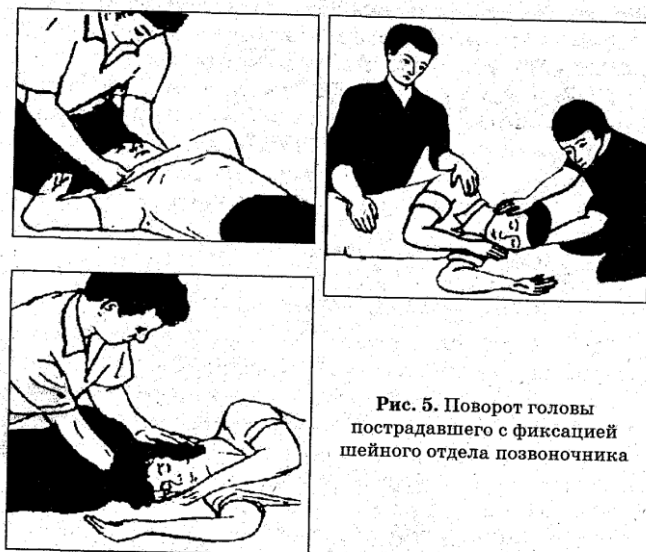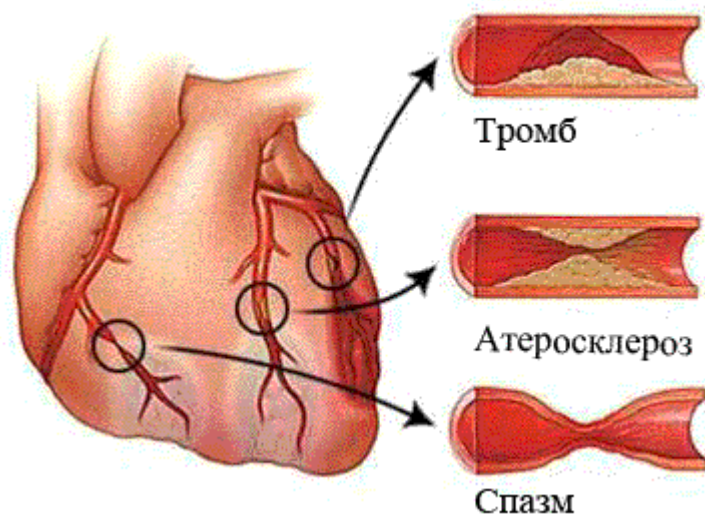


Рис. 5. Поворот головы пострадавшего с фиксацией шейного отдела позвоночника

Стенокардия (грудная жаба) — одна из наиболее частых форм ишемической болезни сердца. Характерной чертой стенокардии является возникновение приступов боли в груди и нехватки воздуха (одышки).

Причина стенокардии это временное уменьшение кровотока в сердечной мышце. Такая ситуация наблюдается, например, при сужении артерий сердца (коронарных артерий изображённых на рисунке) при отложении в них жирных кислот (атеросклероз). В большинстве случаев приступы стенокардии провоцируются физическими усилиями или стрессом, что объясняется обострением недостатка кислорода в сердечной мышце из-за усиления работы сердца в описанных условиях. Недостаток кислорода в сердечной мышце приводит к накоплению большого количества недоокисленных продуктов обмена веществ, раздражающих нервные окончания и вызывающих приступ боли.

Боль при стенокардии располагаются в области сердца, за грудиной и могут распространяться в шею, левое плечо, левую руку, нижнюю челюсть. Большинство больных описывают боли как жгучие, давящие, сжимающие. Длительность болей при стенокардии не превышает 4-5 минут и хорошо реагируют на прием нитроглицерина и отдых. Увеличение продолжительности боли может



свидетельствовать о развитии инфаркта миокарда. На фоне кислородного голодания возникают другие симптомы стенокардии: нехватка воздуха (одышка), головокружение, учащение и ослабление пульса, бледность кожи.

Первая помощь при стенокардии.

1. Первым делом **облегчите дыхание**, расстегнув первые пуговицы на одежде, ослабив пояс брюк, юбки.
2. При возможности **положите больного**. В таком положении сердце снижает потребность кислорода и быстро приступ проходит.
3. **Под язык сразу же поместите нитроглицерин** – он моментально принесет облегчение.
4. Если нет лекарственных препаратов, для снятия болевого приступа можете **поставить горчичники на область сердца, либо груди** (там, где чувствуется боль).
5. Подойдет так же **горячая горчичная ванночка для кистей рук**. Возьмите одну столовую ложку сухой горчицы и разведите в одном литре горячей воды. Руки в ней будет достаточно подержать 5-7 минут. Или погрузите руки в чистую горячую воду на такое же время.
6. Больному **объясните технику правильного дыхания**: лучше дышать носом, медленно и глубоко с задержкой на высоте вдоха и одновременным максимальным выпячиванием верхней части живота. При таком дыхании давление воздуха в грудной клетке понижается, что облегчает приток к сердцу венозной крови. Замедленное дыхание позволяет в организме накапливать углекислоту, которая ведет к расширению сосудов сердца, что улучшает питание сердечной мышцы кислородом.
7. Еще при приступе стенокардии можно **массировать активные точки**, которые находятся на левой руке. Очень сильно сжимайте концевую фалангу левого мизинца по сторонам от корня ногтя, а еще массируйте точку, которая расположена на середине ладони, при согнутых пальцах – между косточками среднего и безымянного пальцев.

Стенокардия, как уже говорилось, нередко предшествует инфаркту миокарда.

Инфаркт миокарда - острая форма ишемической болезни сердца. При инфаркте происходит гибель (некроз) сердечной мышцы, что приводит к серьезному нарушению работы сердечно-сосудистой системы, а это, в свою очередь, прямая угроза жизни. В зоне инфаркта происходит некроз сердечной мышцы, то есть она полностью погибает, впоследствии на ее месте возникает рубец из соединительной ткани.

Если приступы болей при стенокардии появляются, как правило, при физической или эмоциональной нагрузке (реже в покое), то при инфаркте миокарда они весьма часто возникают в покое и в ночные часы. Кроме того, при инфаркте миокарда с первых же минут его развития артериальное давление в большинстве случаев падает, чего не наблюдается при стенокардии.

Признаки инфаркта миокарда таковы:

1. Очень сильная сжимающая боль за грудиной. Не снимается приемом нитроглицерина. Может иррадиировать (отдавать) в левую половину грудной клетки, левую руку или лопатку. Длительность - от 20-30 минут до нескольких часов.
2. Холодный пот.
3. Одышка.
4. Частый и неправильный пульс.
5. Человек резко бледнеет, жалуется на страх скорой смерти, нехватку воздуха.
6. Больной возбужден.
7. Тошнота, иногда рвота.

Первая помощь

1. Обеспечить больному полный покой и приток свежего воздуха.
2. Дать нитроглицерин, предупредить, что его надо полностью рассосать. Следующую таблетку дать через 5 минут. Повторить не больше 3 раз. Если нет нитроглицерина, дайте валидол. Нужно измерить артериальное давление, т.к. оно может резко снизиться. Если это произошло, нитроглицерин и валидол давать нельзя.
3. Обязательно вызвать "Скорую помощь".
4. Для успокоения больного накапайте 30-40 капель валокордина или корвалола на кусок сахара и дайте рассосать.
5. Дать 1 таблетку аспирина (для снижения процесса тромбообразования). Таблетку надо разжевать и запить водой. Можно дать 2 таблетки анальгина для уменьшения боли.
6. Поставить горчичники на икры ног как отвлекающее средство.

7. Если развилась клиническая смерть - приступить к непрямому массажу сердца.

Гипертонический криз - это внезапное резкое повышение артериального давления (АД). Может возникать в связи с волнениями, психическим перенапряжением, бессонницей, резкими изменениями погоды.

Проявления гипертонического криза. Внезапно появляющаяся головная боль, которая не снимается обезболивающими средствами. Головокружение, тошнота, рвота. Боль давящая, пульсирующего характера, локализуется чаще в области затылка. Шум в голове, «мушки» перед глазами. Высокое артериальное давление.

Первая помощь при гипертоническом кризе

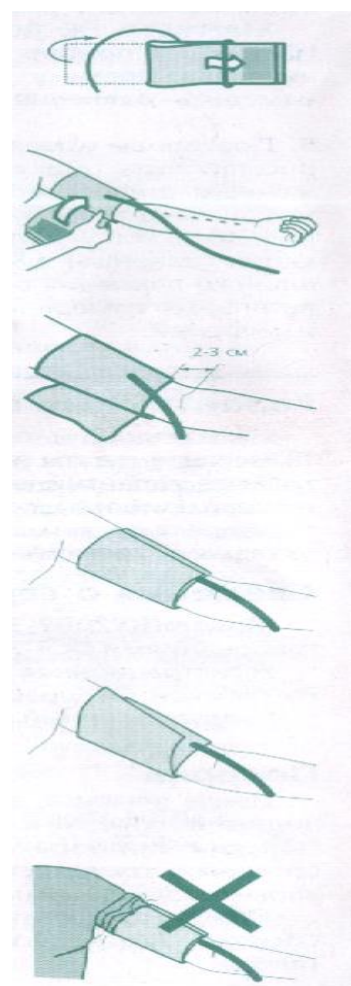
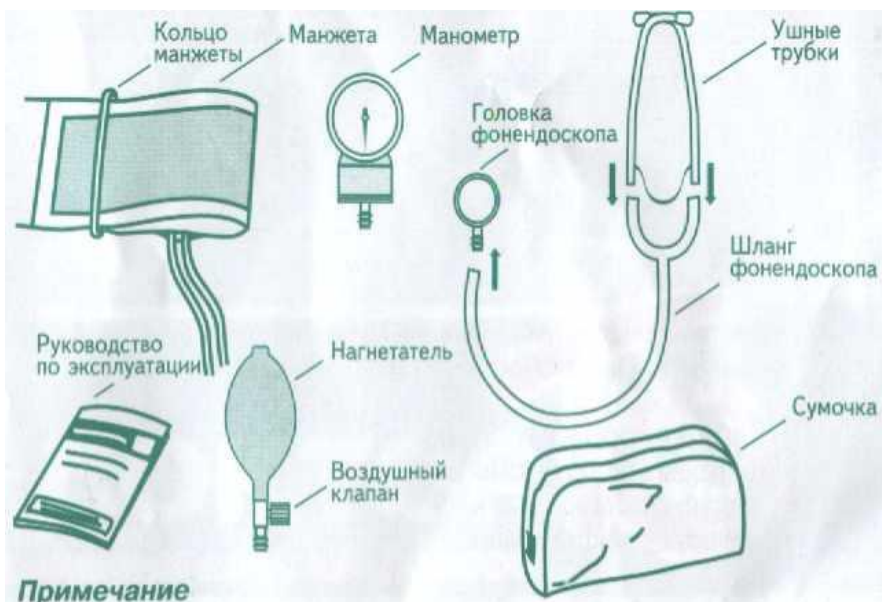1. Вызовите врача или скорую медицинскую помощь
2. Придайте больному полусидячее положение (можно в кресле), обеспечив покой, под голову положите дополнительную подушку
3. Человеку, страдающий артериальной гипертензией, как правило, заранее обсудил с лечащим врачом, какие препараты ему следует принимать при гипертоническом кризе, и они находятся у него или имеются в ближайшей аптеке. Чаще всего это *капотен* ($\frac{1}{2}$ -1 таблетку рассосать под языком) или *коринфар* (1 таблетку рассосать под языком).

Внимание! У препаратов имеются противопоказания.

4. Рекомендуется принять успокоительное (корвалол, валокордин).
5. Запишите значения уровня артериального давления и частоты пульса
6. Не оставляйте больного без присмотра.

Дальнейшую медицинскую помощь больному окажет врач.

Измерение артериального давления (порядок использования тонометра).



Модель тонометра может быть в двух вариантах:

1. Стетоскоп встроен в манжету;
2. стетоскоп не встроен в манжету.

Подготовка к измерению:

1. Продерните примерно 5 см противоположного конца манжеты в металлическое кольцо.

2. Наденьте манжету на левую руку, при этом трубка должна быть направлена в сторону ладони. Если измерение по левой руке затруднено, то измерять можно по правой руке. В этом случае необходимо помнить, что показания могут быть завышены или занижены на 5-10 мм рт. ст.

3. Оберните манжету вокруг руки так, чтобы нижняя кромка манжеты находилась на расстоянии 2-3 см от локтевого сгиба.

4. Застегните манжету так, чтобы она плотно облегла руку, но не перетягивала ее. Слишком тесное или, наоборот, слишком свободное наложение манжеты может привести к неточным показаниям.

5. Если рука полная и имеет выраженную конусность, то рекомендуется надевать манжету по спирали, как показано на рисунке.

6. Если Вы завернете рукав одежды и сдавите руку, препятствуя току крови, показания прибора могут не соответствовать артериальному давлению.

7. Расположите головку стетоскопа так, чтобы она находилась на внутренней стороне руки выше локтевого сгиба.

Артериальное давление, возможно, измерять в положении сидя или лежа. В положении сидя следите за тем, чтобы часть руки с манжетой находилась на уровне сердца, а рука свободно лежала на столе и не двигалась.

Порядок измерения артериального давления вне стационара.

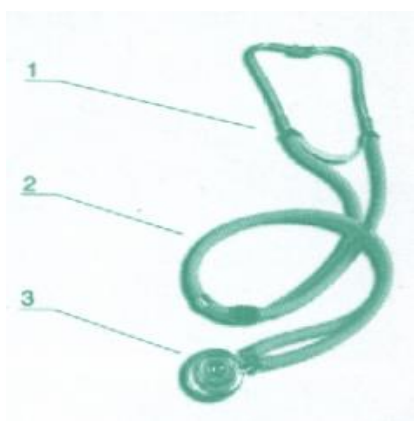1. Вставьте ушные трубки стетоскопа в уши. Закройте клапан на нагнетателе воздуха, поворачивая его по часовой стрелке. Сжимая нагнетатель воздуха, накачивайте манжету, прослушивая пульс стетоскопом. После того как Вы перестанете слышать пульс, накачайте манжету еще на 30 мм. рт. больше.

2. Медленно приоткрывая воздушный клапан, поворачивая его против часовой стрелки, сравливайте давление в манжете. Следите за тем, чтобы давление в манжете падало со скоростью 2-4 мм рт. ст. в секунду. Это необходимо для получения точного результата,

3. После того, как Вы приоткрыли клапан, внимательно слушайте пульс. Как только Вы услышите слабые постукивания, запомните показание манометра. Это систолическое артериальное давление.

4. Давление в манжете продолжить падать с той же скоростью (2 - 4 мм рт. ст. в секунду). Вы продолжаете слышать пульс. Звуки, которые Вы слышите, будут изменяться. Вначале слабые постукивания, затем резкие удары, после более мягкие, похожие на шуршание. В тот момент, когда Вы практически перестанете улавливать пульс, запомните показание манометра. Это диастолическое артериальное давление.

Стетофонендоскоп (Раппопорта).



Состав:

1. Бинауральные хромированные трубки с пружиной и с пластиковыми или мягкими ушными диафрагмами.

2. Соединительные звукопроводные трубки из латекса.

3. Двусторонняя головка с двумя диафрагмами и кольцами: большая диафрагма (колокол); маленькая диафрагма (колокол); стержневой клапан.

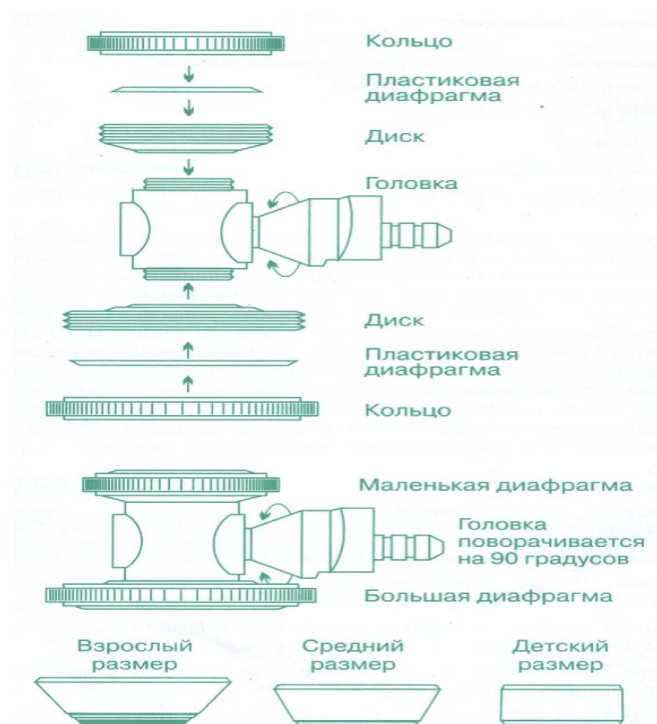
Большая диафрагма используется для выслушивания звуков низкой частоты, диастолического шума, I и II сердечных тонов. Позволяет выслушивать и тоны высокой частоты.

Маленькая диафрагма предназначена для выслушивания высокочастотных шумов и сердечных тонов у детей.

Взрослый размер колокола удобен для выслушивания низкочастотных шумов и сердечных тонов.

Средний размер колокола позволяет выслушивать те же шумы в труднодоступных местах (например, между ребрами).

Детский размер колокола является оптимальным размером для выслушивания сердечных тонов у младенцев.



4. Наружный массаж сердца. Искусственная вентиляция лёгких.

При нахождении человека в результате острой сердечно-сосудистой недостаточности в безсознательном положении, возможно возникновение грозного осложнения – западание корня языка. Западание корня языка является достаточно частой и нелепой причиной необоснованной гибели пострадавшего, находящегося в бессознательном состоянии в положении лежа на спине.

В этом случае корень языка, в силу тяжести и в связи с отсутствием контроля со стороны коры головного мозга, западает и перекрывает поступление воздуха через ротоглотку в трахею. Для восстановления проходимости дыхательных путей, как было разобрано выше, можно выполнить следующее: необходимо запрокинуть голову пострадавшего назад, создав так называемое переразгибание головы (рис. 17).

Запрокидывание головы достигается различными путями: реаниматор располагается либо у изголовья пострадавшего, либо лицом к нему и, взявшись пальцами обеих рук за заднюю поверхность шеи, производит аккуратное запрокидывание назад головы пострадавшего, одновременно фиксируя шейный отдел позвоночника; также запрокидывание головы можно осуществить путем переразгибания головы, когда одна рука реаниматора накладывается на лоб пострадавшему, а вторая помещается под шею изнутри (или придерживая нижнюю челюсть) и производятся движения рук во взаимно противоположных направлениях.

Также можно применить валик из подручных средств (шарф, кашне, головной убор и т. п.), который подкладывается или под шею пострадавшего, или под его лопатки. Этот прием в большинстве случаев позволяет добиться отхождения корня языка пострадавшего от задней стенки гортани (рис. 18).

Для того чтобы узнать, проходимы ли дыхательные пути пострадавшего или нет, необходимо осуществить так называемый пробный диагностический выдох (ПДВ) — т.е., следуя технике проведения ИВЛ, 2—3 раза попытаться вдохнуть в дыхательные пути пострадавшего, почувствовав проходимость дыхательных путей для струи воздуха (нет сопротивления при вдохе) и визуальным контролем поднимания грудной клетки (рис. 19).

Однако почти у 20% людей в силу индивидуальных анатомических особенностей строения шеи максимальное разгибание головы не обеспечивает достаточную степень проходимости верхних дыхательных путей. И поэтому, если ПДВ не удался, гарантированно устранить западание корня языка можно, если провести так называемый **тройной прием Сафара** (по фамилии американского реаниматолога, разработавшего этот способ), который включает в себя следующие три действия

- запрокидывание головы;
- выдвигание вперед нижней челюсти;
- открывание рта.

При этом реаниматор может располагаться как у изголовья пострадавшего, так и лицом к нему.

Для выдвигания нижней челюсти вперед необходимо четыре пальца каждой руки поставить позади углов нижней челюсти и, упираясь пальцами в ее край, выдвинуть ее вперед так, чтобы нижние зубы оказались впереди верхних.

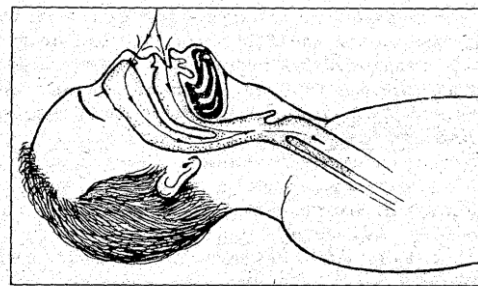


Рис. 18. Освобождение от запавшего корня языка дыхательных путей пострадавшего, находящегося без сознания в положении лежа на спине, при выполнении переразгибания головы

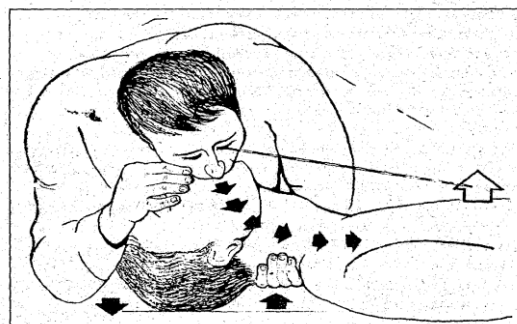


Рис. 19. Осуществление пробного (диагностического) выдоха в дыхательные пути пострадавшего с целью определения их проходимости (одновременно производится визуальный контроль поднимания грудной клетки во время выполнения ПДВ)

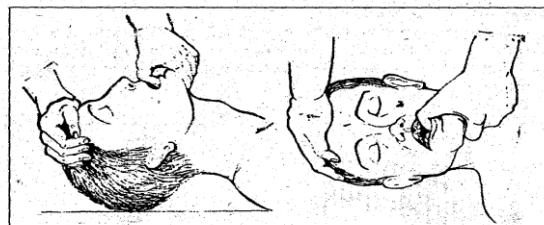


Рис. 20. Модификация «тройного приема» — метод «крючка» (за нижнюю челюсть)

Выдвижение нижней челюсти вперед создает условия для гарантированного отхождения корня языка от задней стенки гортани, устраняя тем самым одну из наиболее частых причин непроходимости дыхательных путей.

Если в реальной ситуации по каким-либо причинам выполнение «тройного приема» классическим способом невозможно, то устранить западание языка можно, используя любую из его разновидностей, или модификаций: методом крючка, при котором большой палец руки реаниматора заводится за передние нижние зубы пострадавшего (вторая рука фиксирует голову за лоб) и вытягивает нижнюю челюсть вперед (рис. 20).

Также выдвижение нижней челюсти вперед можно обеспечить при запрокинутой и зафиксированной назад голове пострадавшего, взявшись за его губу и потянув ее кпереди.

Удобнее и надежнее для устранения запавшего корня языка было бы использовать воздуховод - специальное приспособление, повторяющее контур ротоглотки человека, для проведения искусственной вентиляции легких. В автомобильных аптечках, а также в спасательных укладках должны находиться три типа воздуховодов для основных возрастных категорий: детей, подростков и взрослых.

Техника введения воздуховода следующая: пострадавший находится в положении лежа на спине, голову повернуть набок и произвести очищение полости рта; затем голова пострадавшего возвращается в исходное положение, открывается рот и вставляется воздуховод срезом (вогнутостью) к небу пострадавшего; после чего воздуховод вворачивается в ротоглотку пострадавшего и уже оказывается своей вогнутостью к его языку, отодвигая, тем самым, корень языка.

Далее нижняя челюсть прижимается к верхней части воздуховода, при этом его ободок должен оказаться над губами пострадавшего, после чего голова возвращается в исходное положение (рис. 21).

При правильно введенном воздуховоде гарантированно устраняется западание корня языка и, кроме того, ободок воздуховода обеспечивает определенную безопасность реаниматора, устраняя контакт с губами пострадавшего (рис. 22).

Таким образом, устранить самую частую причину непроходимости дыхательных путей у пострадавшего, находящегося в бессознательном состоянии в положении лежа на спине, — западание корня языка, можно следующими способами:

- 1) запрокидыванием назад головы пострадавшего;
- 2) проведением «тройного приема Сафара» классическим способом или применив его разновидности (модификации);
- 3) введением воздуховода.

Искусственная вентиляция легких - применяется при различных нарушениях функции дыхания, а также в состоянии клинической смерти независимо от причины, вызвавшей ее. Выдыхаемый воздух, содержащий 16—18% кислорода, является адекватным реанимационным газом при условии, что легкие

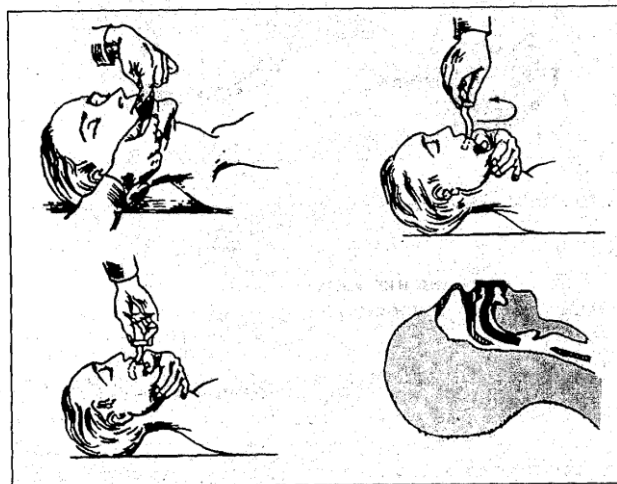


Рис. 21. Техника введения воздуховода (все этапы)

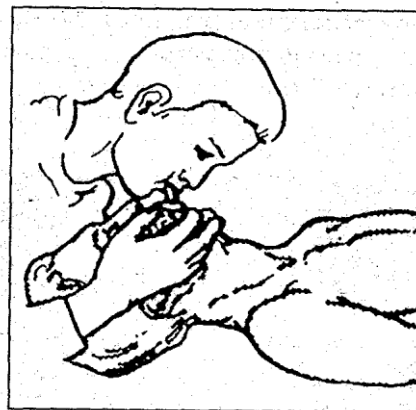


Рис. 22. Проведение ИВЛ через введенный воздуховод

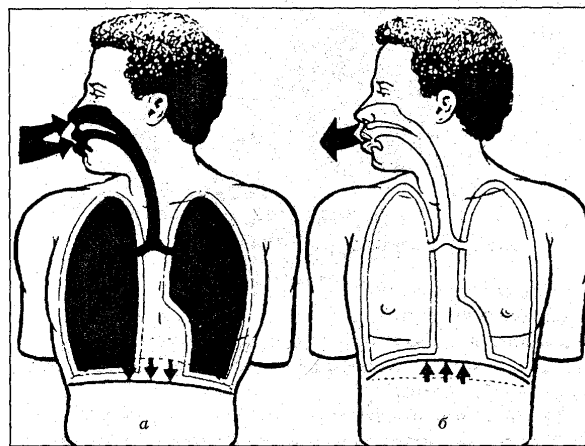


Рис. 23. Механизм дыхания:

а — акт вдоха (диафрагма опускается вниз, воздух активно засасывается в дыхательные пути); б — акт выдоха (диафрагма возвращается в исходное положение, воздух пассивно выходит из дыхательных путей)

пострадавшего нормальны и реаниматор, проводящий ИВЛ, использует в 2 раза больший объем дыхания, чем в норме.

При этом насыщение кислородом артериальной крови может достигать порядка 80—90% от нормы, что создаст условия для поддержания головного мозга в жизнеспособном состоянии. Следовательно, никогда нельзя откладывать проведение срочной искусственной вентиляции легких. ИВЛ проводится несколькими способами:

- с использованием АДР (аппарата дыхательного ручного), который находится в спасательных укладках, и на фоне уже введенного воздуховода ИВЛ может быть весьма успешной; кроме того, сам аппарат снабжен неререверсивным клапаном, что позволяет засасывать только окружающий воздух (где процентное содержание кислорода, как было отмечено выше, гораздо больше, чем в воздухе выдыхаемом), а также к АДР предусмотрено подключение кислорода, что увеличивает многократно эффективность этого способа (рис. 34);



Рис. 36. Проведение ИВЛ ребенку (воздух одновременно посылается и в рот, и в нос маленькому пострадавшему)

необходимо расположиться несколько сбоку от изголовья пострадавшего, запрокинуть его голову назад одним из вышеперечисленных способов, зажать (для создания герметичности) крылья носа, вдохнуть глубже обычного и, плотно прижав свой рот к полуоткрытому рту пострадавшего, осуществить энергичный выдох в его дыхательные пути, одновременно контролируя подъем грудной клетки.

Затем нужно слегка отстраниться, удерживая голову в запрокинутом назад положении, и дать возможность осуществиться пассивному выдоху, продолжительность которого должна быть примерно вдвое больше вдоха. Как только грудная клетка опустится и примет первоначальное положение, цикл следует повторить.

Как у каждого действия, у ИВЛ есть свои параметры (технические условия), которых необходимо придерживаться, чтобы искусственная вентиляция легких была максимально эффективной. Они, безусловно, зависят от роста-возрастных особенностей пострадавшего, но основным критерием правильно выполняемой ИВЛ будет являться подъем грудной клетки при выполнении «вдоха».

При чрезмерном (ошибочном) нагнетании воздуха в легкие, а также при недостаточном запрокидывании головы, возможно, его попадание в желудок, что может спровоцировать попадание кислого содержимого желудка в дыхательные пути пострадавшего и легкие (а это может привести к разрушению легочной ткани).

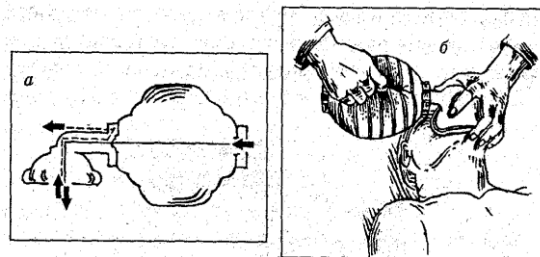


Рис. 34. Использование АДР (аппарата дыхательного ручного): а — устройство аппарата (схема); б — проведение

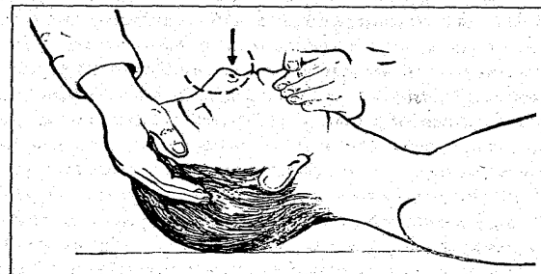


Рис. 35. Проведение ИВЛ методом «изо рта в нос»

- методом «изо рта в рот» («рот в рот») - наиболее часто используемый в реальных ситуациях способ проведения ИВЛ;

- методом «изо рта в нос» - если по каким-то причинам предыдущий метод оказывается неэффективным или его проведение невозможно (например, плотно сжатые челюсти пострадавшего), может быть использован этот способ (рис. 35), хотя успешному проведению ИВЛ именно этим способом может помешать, например, банальный насморк;

- у маленьких детей ИВЛ проводится с использованием обоих перечисленных способов, т.е. вдвух производят одновременно в рот и в нос маленького пострадавшего (рис. 36).

Проведение ИВЛ способом «изо рта в рот». Для проведения

ИВЛ данным способом

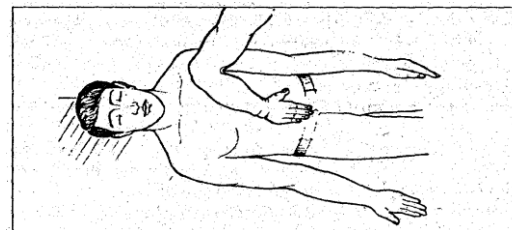


Рис. 37. Удаление воздуха из желудка при ошибочном его нагнетании




Рис. 38. Правильное проведение ИВЛ (выполнен тройной прием)

Поэтому, если при проведении ИВЛ вместо поднимания грудной клетки вздувается живот пострадавшего (желудок, в частности), необходимо выполнить следующее: повернуть пострадавшего на бок, лицом от реаниматора, и несколько раз кулаком или основанием ладони надавить ему на живот, чтобы произвести удаление воздуха из желудка (рис. 37), при этом нужно подготовиться очистить ротовую полость, после чего сразу же продолжить ИВЛ (рис. 38).

Наружный массаж сердца — получило развитие в 1960 году, когда Ковенхокен описал и научно доказал высокую эффективность данного способа оживления (более 40% от нормы). При этом любые отклонения, причиной которых может быть технически неправильное применение Метода, значительно уменьшают эффективность всей реанимации, приводят к неблагоприятному исходу и, в конечном итоге, гибели пострадавшего. Правильная техника НМС является условием успеха реанимации. Цель НМС сдвинуть грудину пострадавшего таким образом, чтобы «заработали» два следующих механизма:

— прямое давление на сердечную мышцу; изменение (увеличение) общего внутригрудного давления, так называемый «грудной насос» (рис. 39). Поэтому для успешного выполнения НМС

пострадавшего необходимо уложить на твердую ровную поверхность и, несмотря на время года и его половую принадлежность, освободить от элементов одежды блок голова—шея—грудь, а также расстегнуть поясной или брючный ремень. Давление при НМС осуществляется основанием ладони (рис. 40) в строго определенном месте (рис. 41, 43). Основание ладони устанавливается перпендикулярно оси грудины в строго определенном месте, которое в реальных условиях может быть найдено следующими способами:

— по краю второго пальца выше мечевидного отростка (нижней части грудины) (рис. 42); обхватить ладонью грудь (если пострадавший мужчина или молодая женщина) и «выставить» руку, т.е. приподнять кисть, при этом основание ладони будет расположено в правильно выбранном месте (рис. 44).

Вторая рука располагается поверх первой либо параллельно ей, либо перпендикулярно (рис. 45), либо пальцы обеих рук переплетаются и оттягиваются от грудной клетки (рис. 45).

Надавливать следует весом своего тела, слегка наваливаясь над пострадавшим, выпрямленными в локтевых суставах руками, при этом пальцы нижней руки грудной клетки ни в коем случае не касаются (рис. 46).

НМС начинается с толчкообразного сдавливания грудины и смещения ее по направлению к позвоночнику (продолжительностью примерно 0,5 секунды) и быстрого расслабления рук, при этом руки от грудины не отрываются (рис. 39, 44, 45). При необходимости выполнения НМС подросткам, надавливания осуществляются одной рукой, которая, однако, устанавливается точно так же, как и для взрослого пострадавшего (рис. 47).

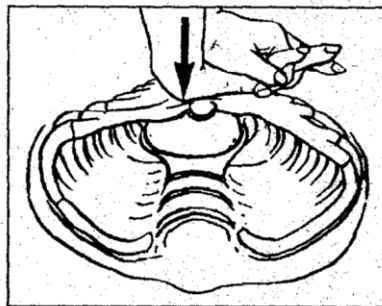


Рис. 39.
Схематичное изображение наружного (непрямого) массажа сердца — НМС

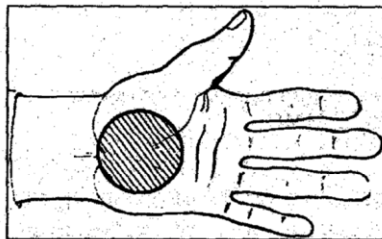


Рис. 40. Основание ладони для проведения НМС

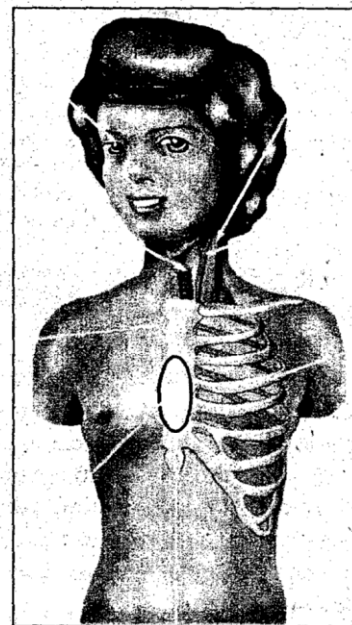


Рис. 41.
Правильное место для проведения НМС

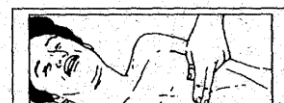

Рис. 43. Точка на груди, где должно располагаться основание ладони при проведении НМС

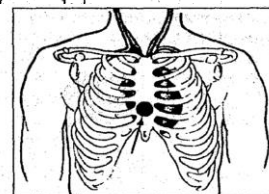


Рис. 44. Один из вариантов расположения рук реаниматора для выполнения НМС («европейский способ»)

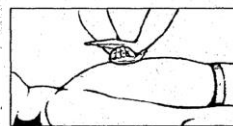
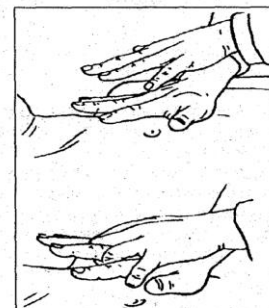

Рис. 45. Один из вариантов постановки рук реаниматора для проведения НМС («российский способ»)



Наружный массаж сердца маленьким детям проводится двумя пальцами реаниматора, которые располагаются на груди пострадавшего следующим образом: установить три пальца по воображаемой линии, соединяющей соски, затем палец, расположенный по этой линии, приподнимается, а два других оказываются в точно выбранном месте проведения НМС (рис. 48).

Существуют параметры для НМС, представленные в виде таблицы 1.

Параметры НМС

Параметры	Возрастные категории		
	Дети	Подростки	Взрослые
Частота нажатий (в мин)	120	100	90
Сила нажатий (в см)	1–2	3–4	4–5

органов грудной клетки.

5. Понятие о прекардиальном ударе

В некоторых случаях внезапной смерти (когда с момента ее наступления прошло не более 2 минут), например при синкопальном виде утопления, а также при остановке сердца в результате воздействия электрического тока, имеет смысл перед началом наружного массажа сердца осуществить так называемый, прекардиальный удар — т.е., резкий удар кулаком по груди в точку приложения рук для выполнения НМС с амплитудой разогнутой в локтевом суставе руки (рис. 49).

Цель прекардиального удара — направленное сотрясение грудной клетки в области сердечной мышцы, которое дает возможность ее «запуска». До проведения прекардиального удара и сразу после его выполнения необходимо проверить наличие (или появление) пульса на сонных артериях и, если таковой отсутствует после 2—3 выполненных прекардиальных ударов, целесообразно начать выполнение НМС.

ПОМНИ! Прекардиальный удар эффективен в первые 1—2 минуты после прекращения сердечной деятельности и может быть осуществлен только при гарантированном отсутствии в течение 7—10 секунд пульса на сонных артериях!

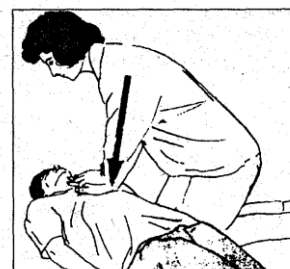

Рис. 46. Схема надавливания на грудь пострадавшего при выполнении реаниматором НМС

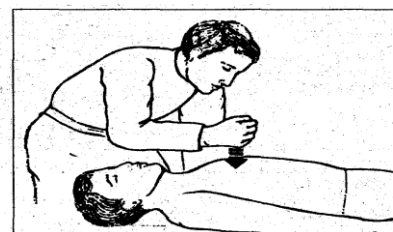

Рис. 49. Направленное сотрясение грудной клетки — прекардиальный удар — с целью восстановления утраченной работы сердца

6. Режимы СЛР.

Именно сочетание искусственной вентиляции легких и наружного массажа сердца и составляет собственно СЛР, и при их правильном применении можно рассчитывать на успех оживления пострадавшего, находящегося в состоянии клинической смерти.

Реанимация может выполняться одним или двумя обученными людьми — реаниматорами. Соответственно, выделяют два режима реанимации:

1. Если реаниматор один: выполняется 2 вдоха на 15 нажатий (2 ИВЛ : 15 НМС) — реаниматор запрокидывает голову пострадавшего, зажимает крылья носа и производит вначале одно, а затем, после того как грудная клетка поднимется и опустится, и второе вдувание воздуха в дыхательные пути пострадавшего; после чего, правильно установив руки, выполняет 15 нажатий на грудь пострадавшего, соблюдая указанные выше параметры. Затем цикл повторяется (рис. 50).

Справедливости ради, следует отметить, что в последнее десятилетие реаниматологами (специалистами по оживлению) было предложено, помимо классического выполнения НМС (15 нажатий в одном цикле), выполнять или 15 нажатий, или 20 нажатий; что, по их мнению, не снижает эффективности реанимации в целом. Поэтому формула действий одного реаниматора может выглядеть следующим образом: 2 ИВЛ : 20 (15) НМС, что не будет являться ошибкой.

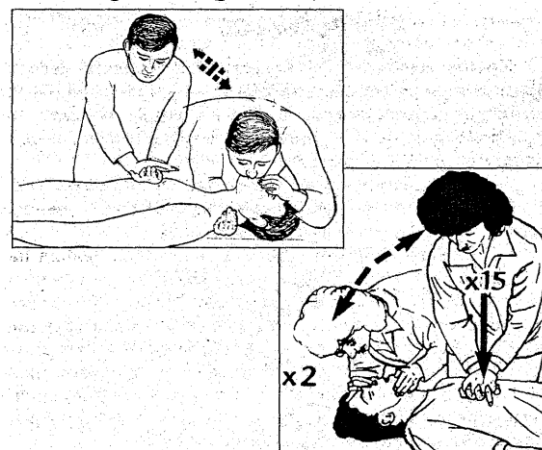


Рис. 50. Проведение реанимации одним реаниматором (режим реанимации 2 ИВЛ : 15 НМС)

Во время проведения реанимационных действий, по возможности, голову пострадавшего нужно постоянно держать запрокинутой назад, для чего следует под его шею или плечи подложить импровизированный валик (головной убор, свернутые в трубочку элементы одежды, одеяло и т. п.). Каждые 1—2 минуты (предположим, после 10 циклов) необходимо проверять появление признаков эффективности реанимации, а также возобновление самостоятельной работы сердца и дыхания.

Схема действий при выполнении реанимации - ребенку принципиально не будет отличаться от вышеизложенной. Важным здесь является строгое соблюдение параметров реанимации и очень аккуратное и бережное отношение к маленькому пострадавшему.

При выполнении реанимационных действий (рис. 51) голову ребенка максимально не запрокидывают, ориентируясь по подъему грудной клетки; вдувания воздуха, как было отмечено ранее, выполняют одновременно и в рот, и в нос; надавливания производят двумя пальцами, согласуясь с изложенными выше параметрами, эффективность которых можно проконтролировать по появлению пульсового толчка на плечевой артерии в момент нажатия на грудину (рис. 52).

2. Если реаниматоров двое: выполняется 1 вдох на 5 нажатий (1 ИВЛ: 5 НМС) — реаниматор, выполняющий ИВЛ, запрокидывает голову пострадавшего назад, зажимает крылья носа и устанавливает большой палец руки, расположенной под шеей пострадавшего, на место проекции пульса на сонной артерии (для контроля правильности выполнения нажатий), и в этом положении голова удерживается во время проведения всей реанимации.

Реаниматор, выполняющий НМС, установив правильно основания ладоней обеих рук на грудину пострадавшего, больше их от грудной клетки не отнимает: основание ладони нижней руки, слегка касаясь грудной клетки во время выполнения ИВЛ, поднимается вместе с ней.

Важно не производить надавливаний во время вдоха, так как при этом можно повредить мелкие сосуды лёгких. Согласованность действий двух реаниматоров может быть достигнута командами выполняющего НМС — он считает вслух число своих надавливаний между проведением ИВЛ; пятый счет можно заменить на команду «вдох», тем самым обеспечивая слаженную работу двух реаниматоров, выполняющих комплекс СЛР последовательно (рис. 53). Если обученных спасателей (реаниматоров) окажется трое, что существенно повысит шансы пострадавшего, режим реанимации в этом случае имеет некоторые свои особенности. Эти особенности реализуются в реальных условиях по «методу контрпульсации», когда третий реаниматор, обеспечив несколько возвышенное положение ногам пострадавшего (для лучшего оттока крови к сердцу), производит надавливания (кулаком или основанием ладони) на живот пострадавшего в противофазу действиям реаниматора, выполняющего НМС обычным порядком (рис. 54, 55). При дополнительном нажатии (на живот пострадавшего) кровь быстрее поступает к сердцу, создавая возможность быстрого наполнения его желудочков, что существенно повышает эффективность данного способа проведения реанимации по сравнению с ранее изложенными.

В конце 2005 года Американская кардиологическая ассоциация опубликовала новые рекомендации по

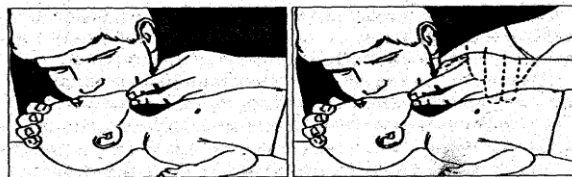


Рис. 51. Проведение реанимации ребенку

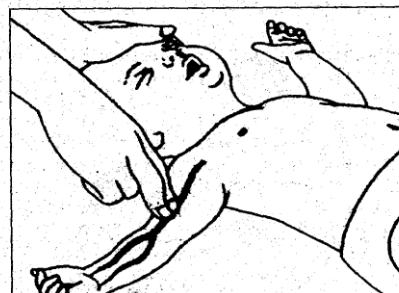


Рис. 52. Определение наличия (отсутствия) пульсового толчка во время выполнения нажатий на грудину на плечевой артерии ребенка

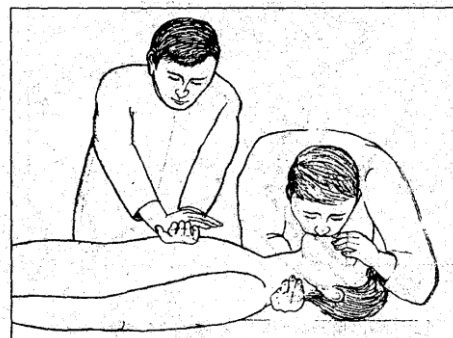


Рис. 53. Проведение реанимации двумя обученными спасателями (режим реанимации 1 ИВЛ : 5 НМС)

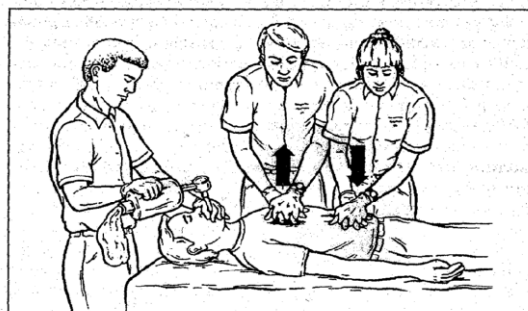


Рис. 54. Современная прогрессивная техника проведения реанимации тремя обученными спасателями — «метод контрпульсации»: режим реанимации — 1 вдох, 5 нажатий на грудину и 5 нажатий (в противофазу) на живот пострадавшему

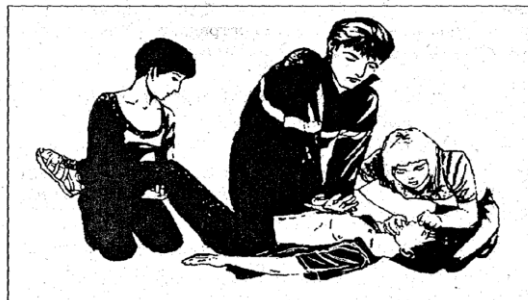

Рис. 55. Проведение реанимации тремя обученными спасателями

проведению СЛР. Согласно этим рекомендациям, большее число надавливаний на грудину эффективнее восстанавливает кровоснабжение сердца и внутренних органов, что позволяет выиграть время для проведения дефибрилляции или самостоятельного возобновления сердечного ритма. При проведении реанимационных мероприятий одним человеком, специалисты рекомендуют использовать соотношение 2 ИВЛ на 30 НМС, вместо используемого уже долгое время соотношения 2 ИВЛ на 15 НМС. Возможно, в скором времени эти стандарты будут законодательно реализованы и в нашей стране.

Хотелось бы отметить еще одну немаловажную деталь: если по каким-либо причинам выполнение ИВЛ при проведении реанимации не обеспечивает безопасности спасателя, то ее можно и не осуществлять, выполняя только НМС. Эффективность в этом случае будет, конечно же, несколько снижена, но шансы у пострадавшего на выживание остаются, и их нужно использовать.

7. Признаки эффективности и условия прекращения реанимации.

О правильности выполнения реанимации в реальной ситуации можно судить только по внешним признакам, наличие которых позволяет надеяться, что СЛР выполняется правильно и, стало быть, эффективно.

Признаки эффективности реанимации:

1. Во время проведения ИВЛ поднимается грудная клетка пострадавшего (следовательно, дыхательные пути пострадавшего проходимы).
2. Кожные покровы (особенно лица и шеи) приобретают розоватый оттенок (кровь, обогащенная кислородом выдыхаемого воздуха, начинает циркулировать по организму).
3. Появляются глазные рефлекс (очень обнадеживающий признак, указывающий на восстановление утраченных ранее функций головного мозга).
4. Появление пульсового толчка на шее в момент нажатия на грудину (как было рассмотрено выше, этот признак эффективности может определяться только тогда, когда СЛР проводят два реаниматора).
5. Появление самостоятельного пульса и дыхания (собственно говоря, цель реанимации в этом случае будет достигнута, значит, комплекс СЛР выполнялся своевременно и грамотно).

Условия прекращения реанимации.

Реаниматор имеет юридическое и моральное право прекратить реанимацию в следующих случаях:

1. Если у пострадавшего появились самостоятельный устойчивый пульс и самостоятельное устойчивое дыхание (в этом случае совсем не обязательно дожидаться появления сознания у пострадавшего, но его необходимо уложить в безопасное положение).
2. По приезде квалифицированной медицинской помощи — СМП, врачи и т. д. (но в этом случае должен соблюдаться принцип из рук в руки).
3. При появлении достоверных признаков биологической смерти (такая ситуация возможна, если была неверно проведена первичная диагностика, либо у пострадавшего имелись какие-либо серьезные внутренние повреждения, либо не соблюдались параметры и условия проведения реанимации).
4. Если по истечении 30 минут с момента начала реанимации при правильно проводимых действиях не наблюдаются элементарные признаки ее эффективности, по меньшей мере, порозовение кожных покровов и появление глазных рефлексов.

8. Практический навык.**НОРМАТИВ № 15 – ПРОВЕДЕНИЕ НЕПРЯМОГО МАССАЖА СЕРДЦА.**

ИСХОДНОЕ ПОЛОЖЕНИЕ: «пострадавший» лежит на спине на ровном плоском основании. Обучаемый стоит над «пострадавшим». По команде: «К ПРОВЕДЕНИЮ НЕПРЯМОГО МАССАЖА СЕРДЦА ПРИСТУПИТЬ!» обучаемый начинает работать.

Название норматива	Содержание Норматива	Порядок и последовательность выполнения норматива	Категория	Время выполнения норматива на оценку (мин. с.)		
				отл.	хор.	уд.
НЕПРЯМОЙ МАССАЖ СЕРДЦА	проведение непрямого массажа сердца	<ol style="list-style-type: none">1. Порядок действия на месте происшествия.2. Алгоритм действия при первом контакте с пострадавшим.3. Проверить проходимость дыхательных путей4. Расстегнуть одежду (рубашку) «пострадавшего» и брючный ремень.5. Обучаемый становится слева от «пострадавшего» и начинает массаж6. Ритм массажных движений 60-70 в минуту.	студент	Без ошибок	Одна ошибка	Две ошибки
Ошибки снижающие оценку	на один балл	<ol style="list-style-type: none">1. «Пострадавший» не освобожден от стесняющей одежды.2. Ритм массажных движений больше 80 или меньше 60 движений в минуту.				
	до «неудовлетворительно»	Неправильное положение рук обучаемого. Неправильное (не перпендикулярное) направление усилий.				