

ТЕМА: ПЕРВАЯ ПОМОЩЬ ПРИ ТРАВМАХ И РАНЕНИЯХ НИЖНЕЙ КОНЕЧНОСТИ.

Литература

Учебник Д.В. Марченко «Первая медицинская помощь при травмах и несчастных случаях», страницы 145-167, 205-230.

УЧЕБНЫЕ ВОПРОСЫ

1. Вступление.
2. Анатомические особенности нижней конечности.
3. Признаки травм и переломов нижней конечности.
4. Принципы оказания первой помощи при ранениях нижней конечности.
5. Повязки на нижнюю конечность.
6. Иммобилизация нижней конечности.

1. Вступление.

Нижняя конечность (нога) относится к опорно-двигательному аппарату. Травмы нижней конечности можно условно разделить на травмы опорно-двигательного аппарата и травмы (ранения) сосудисто-нервного пучка, осуществляющего трофику (питание) и иннервацию верхней конечности.

Травмы опорно-двигательного аппарата являются очень распространёнными. Они варьируют от обычных синяков до тяжёлых переломов или вывихов. Первая помощь при подобных травмах направлена на облегчение боли и предотвращение дальнейших повреждений. Хотя переломы, мышечные и суставные травмы почти всегда сопровождаются болью, они редко представляют угрозу для жизни. Однако без оказания первой помощи они могут привести к серьёзным последствиям и вызвать инвалидность.

Во многих случаях при ранении мягких тканей нижней конечности достаточно наложить повязку и не беспокоить рану. Но встречаются случаи, когда требуется выполнить несколько элементов первой помощи.

Для оказания грамотной первой помощи при травмах и ранениях нижней конечности необходимо иметь представления о строении тела человека (знать основы анатомии человеческого тела). Это поможет научиться оказывать помощь при данном виде травм и ранений.

2. Анатомические особенности нижней конечности.

Нижняя конечность состоит из фиксированного к крестцу пояса нижней конечности, образующего костную основу ягодичной области, и свободной нижней конечности, включающей бедро, колено, голень и стопу.

Нижняя конечность ограничена спереди паховой складкой, латерально — гребнем подвздошной кости, сзади — линией, соединяющей заднюю верхнюю подвздошную ость с копчиком, медиально — промежностно-бедренной складкой. В свободной нижней конечности различают переднюю и заднюю области бедра, переднюю и заднюю области колена, переднюю и заднюю области голени, переднюю и заднюю голеностопные области, область тыла стопы, область подошвы стопы и области пальцев (рис. 3-1).

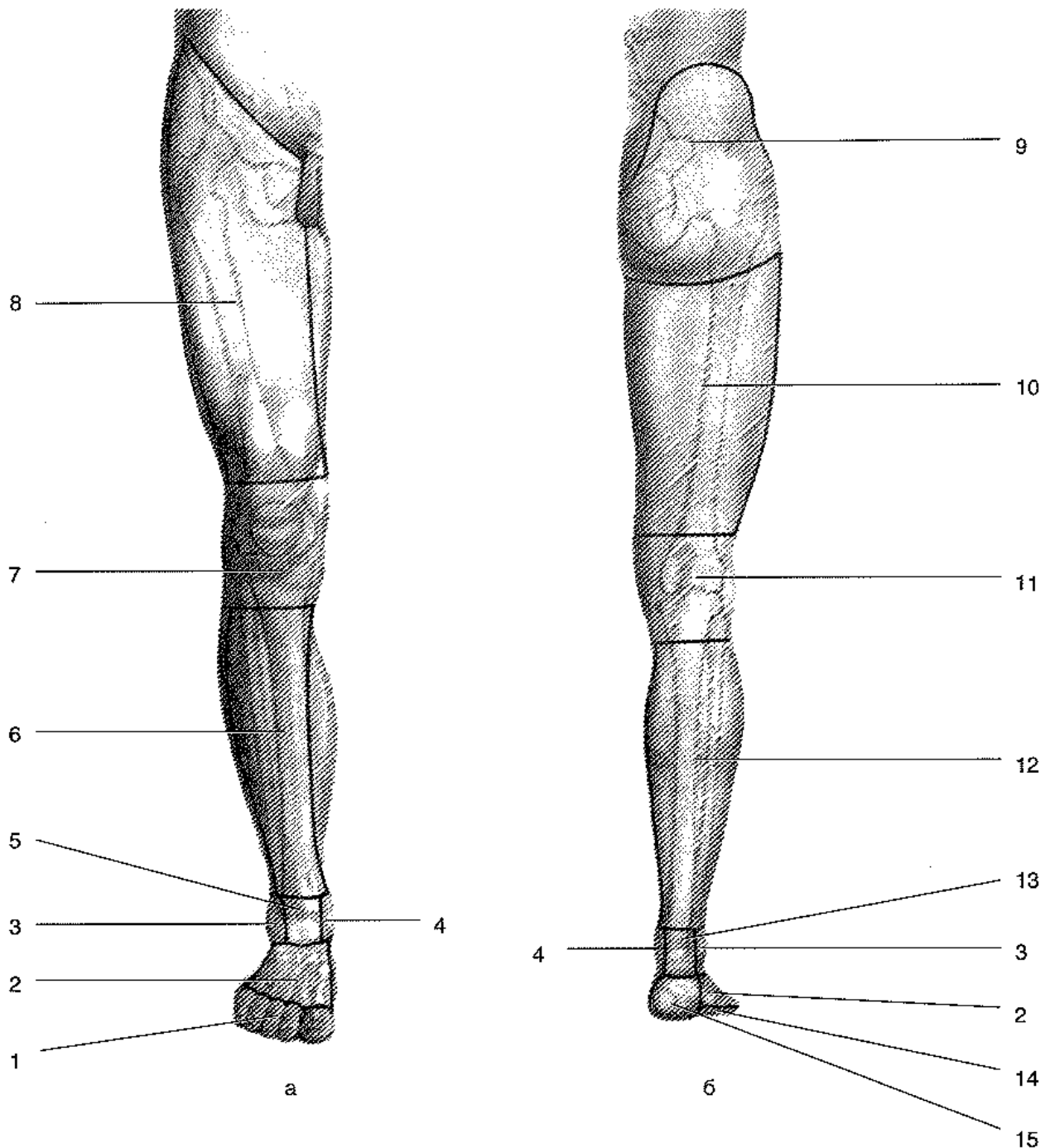


Рис. 3-1. Области нижней конечности спереди (а) и сзади (б). 1 — области пальцев стопы, 2 — область тыла стопы, 3 — область латеральной лодыжки, 4 — область медиальной лодыжки, 5 — передняя голеностопная область, 6 — передняя область голени, 7 — передняя область колена, 8 — передняя область бедра, 9 — ягодичная область, 10 — задняя область бедра, 11 — задняя область колена, 12 — задняя область голени, 13 — задняя голеностопная область, 14 — область подошвы стопы, 15 — пяточная область. (Из: Краткий курс оперативной хирургии с топографической анатомией /Под ред. В.Н. Шевкуненко. — Л., 1951.)

ПОЯС НИЖНЕЙ КОНЕЧНОСТИ

Пояс нижней конечности представлен тазовой костью, состоящей из трёх костей, сросшихся с образованием вертлужной впадины, подвздошной кости, седалищной костью и лобковой костью. Кости пояса нижней конечности соединены с крестцом крестцово-подвздошными суставами, связками, между собой — лобковым симфизом, с бёдрами — тазобедренными суставами.

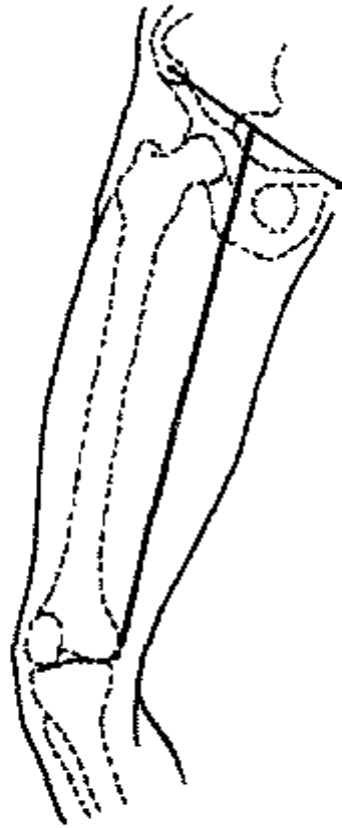


Рис. 3-17. Проекция бедренной артерии (линия Кэна). (Из: Буланов Г.А., Овсянников В.Я. Клинические аспекты топографической анатомии конечностей. — Нижний Новгород, 1997.)

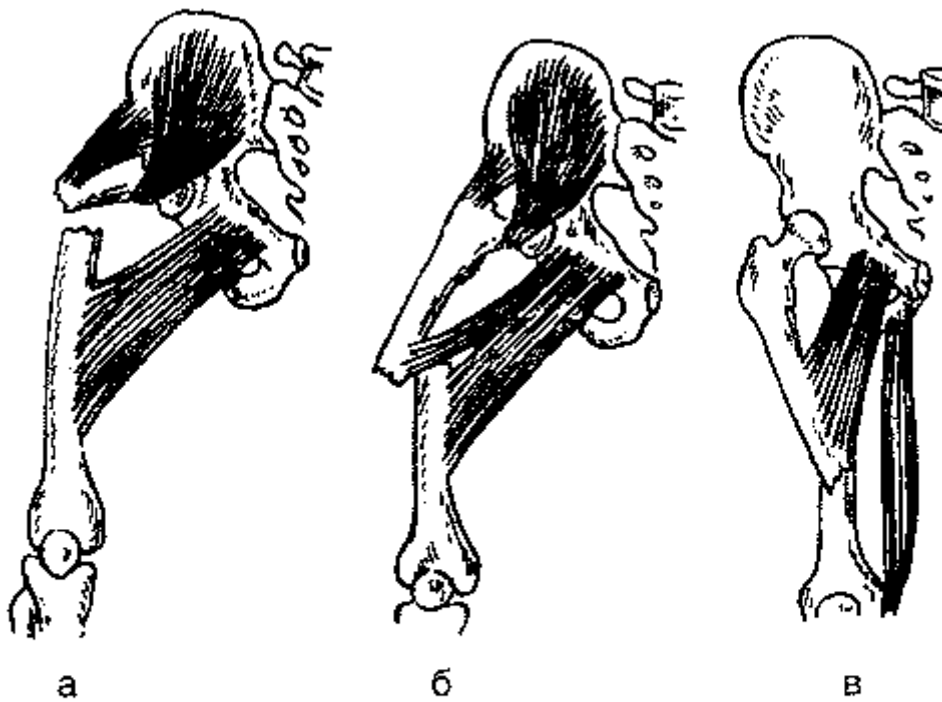


Рис. 3-29. Смещение отломков при переломах диафиза в верхней (а), средней (б) и нижней (в) трети бедренной кости. (Из: Дубров Я.Г. Амбулаторная травматология. — М., 1986.)

ЯГОДИЧНАЯ ОБЛАСТЬ

Ягодичная область ограничена сверху гребнем подвздошной кости, снизу — ягодичной складкой.

БЕДРО. Бедро — часть свободной нижней конечности, расположенная между ягодичной областью, промежностью и передней стенкой живота сверху и коленом снизу.

Бедро ограничено сверху паховой складкой, снизу — горизонтальной линией, проведённой на 2 поперечных пальца (4 см) выше основания надколенника. Бедро подразделяется на переднюю область бедра и заднюю область бедра.

Важнейшие внешние ориентиры на бедре: паховая связка, лобковый симфиз, большой вертел и седалищный бугор — сверху; надколенник, латеральный и медиальный надмыщелки бедра — снизу.

КОЛЕНО

Колено — часть нижней конечности, расположенная между бедром и голенью содержащая коленный сустав. Колено ограничено сверху поперечной линией, расположенной на 4 см (на два поперечных пальца) выше верхнего края надколенника, нижняя граница проходит на 2 см (на один поперечных пальца) ниже нижнего края надколенника. Две вертикальные линии, определяют переднюю область колена от задней области колена.

ГОЛЕНЬ

Голень — часть свободной нижней конечности, расположенная между коленом и стопой. Верхняя граница голени на 2 см (на один поперечных пальца) ниже нижнего края надколенника, нижняя — линия, проведённая через основания лодыжек. Голень мышцами разделяют на переднюю и заднюю области голени.

СТОПА

Стопа — дистальная часть свободной нижней конечности. Граница стопы — горизонтальная линия, проведённая через основания лодыжек. На стопе выделяют область тыла стопы, отделённую от подошвы стопы линиями, проведёнными от верхушек лодышек к середине боковых поверхностей I и V пальцев.

3. Признаки травм и переломов нижней конечности.

Признаки переломов бедра и повреждений смежных суставов:

1. выраженная боль и припухлость в области повреждения;
2. боль резко усиливается при движении;
3. изменение формы бедра и суставов;
4. движения в суставах значительно ограничены или невозможны;
5. ненормальная подвижность в области перелома бедра.

Признаки переломов костей голени:

- боль и припухлость в области травмы;
- боль значительно усиливается при движении;
- движения поврежденной ноги ограничены или невозможны;
- изменение обычной формы и объема суставов голени;
- ненормальная подвижность в области травмы.

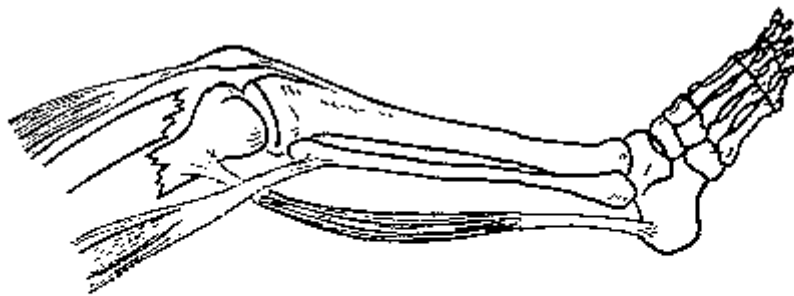


Рис. 3-30. Смещение отломков при переломах дистального конца бедренной кости. (Из: Каплан А.В. Закрытые повреждения костей и суставов. — М., 1967.)

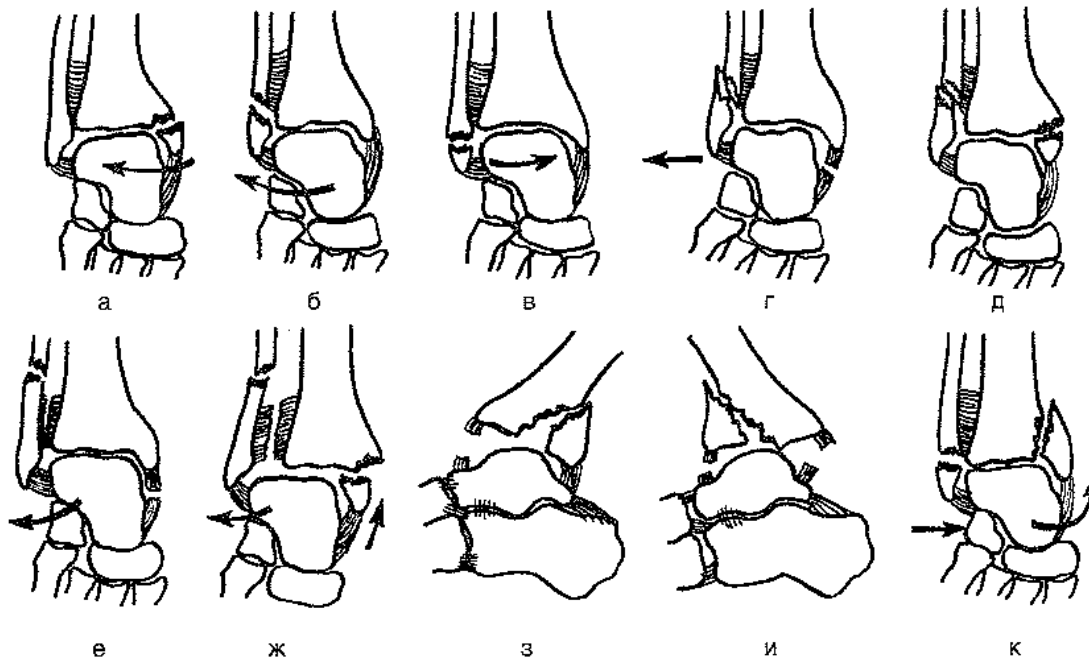


Рис. 3-56. Варианты переломов лодыжек (стрелками указано направление нагрузки). а — пронационный (абдукционный) перелом медиальной лодыжки, б — пронационный (абдукционный) перелом латеральной лодыжки, в — супинационный (аддукционный) перелом латеральной лодыжки, г — пронационный (абдукционный) перелом латеральной лодыжки с разрывом дельтовидной связки и подвывихом стопы кнаружи, д — пронационный (абдукционный) перелом обеих лодыжек с подвывихом стопы кнаружи, е — пронационный (абдукционный) перелом латеральной лодыжки с разрывом дельтовидной связки и межберцового синдесмоза, ж — пронационный (абдукционный) перелом обеих лодыжек с разрывом межберцового синдесмоза и подвывихом стопы кнаружи, з — перелом заднего края большеберцовой кости, и — перелом переднего края большеберцовой кости, к — супинационный (аддукционный) перелом обеих лодыжек. (Из: Корнилов Н.В., Грязнухин Э.Г. Травматологическая и ортопедическая помощь в поликлинике. — СПб., 1994.)

4. Принципы оказания первой помощи при ранениях нижней конечности.

I. Первым (и главным) принципом оказания первой помощи при ранениях нижней конечности является остановка кровотечения любым доступным на данный момент способом.

Способов временной остановки кровотечения достаточно много, и в реальной ситуации нужно применить наиболее адекватный обстановке:

- *прямое давление на рану* — по возможности, пострадавшего необходимо уложить на спину и приподнять раненую конечность выше уровня сердца, затем осуществить прижатие салфетки к ране пальцами своей руки;

- *пальцевое прижатие артерий* (одновременно с вышеизложенным способом, постараться осуществить прижатие магистральной артерии (бедренной, малоберцовой и т.д.) к кости — этот способ дает возможность если не остановить кровотечение, то хотя бы максимально уменьшить его интенсивность и спокойно, без суеты, разобраться в сложившейся ситуации, чтобы перейти на более надежный способ временной остановки кровотечения;

- при большом зиянии можно попытаться *свести вместе края раны*, сжав их с обеих сторон;

- *тампонада* (этот способ остановки кровотечения может быть использован при достаточно большой глубине раневого канала, когда рана тампонируется чистым, а лучше стерильным материалом, но только не ватой; при этом происходит сдавливание поврежденных сосудов, уменьшение интенсивности кровотечения и скорейшее образование в них тромбов);

- *максимальное сгибание конечности в суставе* (коленом), при этом для достижения результата необходимо подложить валик в суставную ямку — этот способ хотя и причиняет определенные неудобства пострадавшему, но дает неплохой эффект временной остановки кровотечения только при условии отсутствия переломов костей;

- *давящая повязка* (тоже преследует цель сдавливания поврежденных сосудов и уменьшения интенсивности кровопотери), при этом перед наложением повязки нужно убедиться в том, что в ране нет осколков стекла, металла и т. п., чтобы не спровоцировать дополнительное кровотечение; если повязка пропитывается кровью ни в коем случае не следует удалять ее, а добавить еще одну, поверх первой;

- *наложение жгута* (в качестве такового, помимо специального, могут выступать ремень, галстук кашне, подтяжка и т. п.) — сразу следует оговориться, что эта манипуляция весьма травматична и поэтому используется только в двух случаях: при сильных артериальных кровотечениях, когда другие способы временной остановки кровотечения оказались неэффективны, и при травматической ампутации конечности.

Необходимо помнить следующие правила наложения жгута:

1. Перед наложением жгута конечность, по возможности, постараться приподнять (для венозного оттока) на 5 — 7 секунд.

2. Кожные покровы, на которые будет наложен жгут, обязательно должны быть защищены материалом (бинтовая повязка, одежда и т. д.).

3. При кровотечении из артерий нижней конечности жгут накладывается на среднюю треть бедра.

4. Первые два витка делают с максимальным усилием, и именно они являются кровоостанавливающими.

5. Обязательно накладывают жгут при отрыве части конечности, даже при отсутствии кровотечения.

6. Максимальные сроки, на которые может быть наложен жгут, следующие:

— в теплое время года — не более 90 минут;

— в холодный период — не более 60 минут.

По истечении этого срока (если госпитализация пострадавшего по каким-то причинам затягивается по времени) жгут слегка ослабляют и на 10—15 минут переходят на пальцевое прижатие магистральной артерии, после чего жгут вновь накладывают, но несколько выше или ниже предыдущего места.

Детям, при прочих равных условиях жгут накладывается не более чем на 60 минут.

7. Информация о времени наложения жгута фиксируется пострадавшему на лоб или любое другое видное место.

ВАЖНО! Если жгут наложен правильно, то:

— *кровотечение прекращается;*

— *конечность белеет и холодеет на ощупь,*

— *периферический пульс не прощупывается.*

II. Вторым принципом оказания ПМП при ранениях является так называемая дезинфекция раны, т. е. защита области ранения от инфицирования дезинфекция раны достигается следующим:

- работать по возможности чистыми руками (или в перчатках), предварительно обработав их любым доступным в данной ситуации дезинфекционным средством (спирт, водка, спиртовой раствор йода, одеколон, лосьон и др.)

- обработка краев раны вышеперечисленными средствами;

- наложение чистого (лучше стерильного) материала поверх раненой поверхности (перед бинтованием);

- бинтование поврежденной области, которое производят таким образом, чтобы повязка надежно прикрывала место ранения, была надежной и одновременно не слишком тугой, чтобы не причинять дополнительные страдания пострадавшему (фиксирующий узел в конце бинтования должен располагаться на противоположной ране стороне).

III. После этого раненую конечность лучше всего зафиксировать, например, подвесив на косынке или при помощи шин, что является третьим принципом оказания помощи при ранениях.

IV. Четвертый принцип обезболивании — необходимое условие профилактики болевого шока. В качестве обезболивающих могут быть использованы следующие средства:

1. таблетки анальгина (и его аналоги);

2. капсулы трамадола (трамала);

3. также обезболивающим эффектом обладает холод (пакеты или пузыри со льдом, снегом, холодной водой), который или непосредственно прикладывается к месту ранения, или накладывается через уже наложенную повязку.

IV. Пятый и последний принципы оказания ПМП при ранениях — безопасная транспортировка тоже имеет немаловажное значение для профилактики возможных осложнений ведь при транспортировке в медицинское учреждение или во время ожидания приезда СМП пострадавший должен находиться в таком положении, которое устранил возможную угрозу для жизни пострадавшего и максимально уменьшит его страдания.

При травме нижней конечностей транспортировка пострадавшего производится лёжа, исключение могут составлять только лица получившие травмы пальцев, которых возможно перевозить сидя с приподнятой повреждённой конечностью.

5. Повязки на нижнюю конечность.

Спиральная повязка на первый палец стопы (рис. 1). Ширина бинта 3-5 см. Отдельно бинтуют обычно только один большой палец. Бинтование рекомендуется начинать укрепляющими круговыми турами в нижней трети голени над лодыжками. Затем через тыльную поверхность стопы ведут бинт к ногтевой фаланге 1 пальца. Отсюда спиральными турами закрывают весь палец до основания и снова через тыл стопы возвращают бинт на голень, где повязку заканчивают фиксирующими круговыми турами.

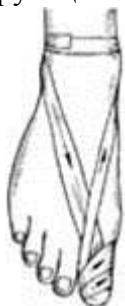

Рис.1. Спиральная повязка на большой палец стопы

Колосовидная повязка на первый палец стопы (рис. 2). Ширина бинта 3-5 см. Как и все колосовидные повязки, колосовидная повязка на первый палец стопы бинтуется по направлению в сторону повреждения. На левой стопе бинт ведут слева направо, на правой стопе – справа налево. Бинтование начинают укрепляющими круговыми турами в нижней трети голени над лодыжками. Затем бинт ведут от внутренней лодыжки на тыльную сторону стопы к наружной ее поверхности и по подошвенной поверхности к внутреннему краю ногтевой фаланги первого пальца. После кругового витка на первом пальце ход бинта переводят по тыльной поверхности стопы к ее наружному краю и круговым витком через подошвенную поверхность ведут ход бинта к наружной лодыжке.

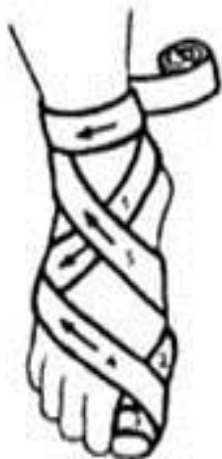

Рис.2. Колосовидная повязка на большой палец стопы

Каждый последующий тур бинта на первом пальце смещается кверху по отношению к предыдущему, формируя таким образом восходящую колосовидную повязку. Возвращающаяся повязка на периферические отделы стопы. Применяют при заболеваниях и травмах периферических отделов стопы и пальцев. Ширина бинта – 10 см. Каждый палец укрывают перевязочным материалом отдельно, либо все пальцы вместе с марлевыми прокладками между ними. Затем приступают к бинтованию стопы. Круговые укрепляющие туры накладывают в средних отделах стопы. После чего, продольными возвращающимися турами с подошвенной поверхности стопы через кончики пальцев на тыльную поверхность и обратно, закрывают стопу по всей ширине. Ползучим ходом бинт ведут к кончикам

пальцев, откуда спиральными турами бинтуют стопу до середины. Повязка на стопе обычно плохо удерживается, поэтому рекомендуется заканчивать повязку укрепляющими восьмиобразными турами вокруг голеностопного сустава с фиксирующими круговыми турами над лодыжками.

Возвращающаяся повязка на всю стопу (рис. 3). Применяется при повреждениях стопы, когда требуется закрыть всю стопу, включая пальцы. Ширина бинта – 10 см.

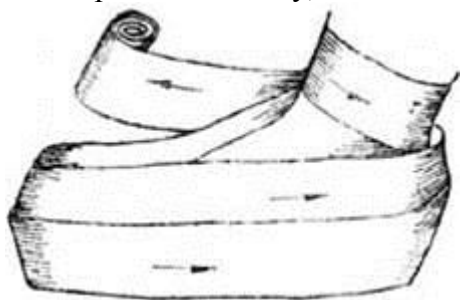


Рис. 3. Возвращающаяся повязка на всю стопу

Бинтование начинают с круговых фиксирующих туров в нижней трети голени над лодыжками. Затем ход бинта переводят на стопу, со стороны внутренней лодыжки на правой стопе и со стороны наружной лодыжки на левой, и накладывают несколько круговых ходов по боковой поверхности стопы к первому пальцу, от него обратно по противоположной боковой поверхности стопы к пятке. От пятки ползучим ходом ведут бинт к кончикам пальцев и бинтуют стопу спиральными ходами в направлении нижней трети голени. В области голеностопного сустава применяется техника наложения повязки на пяточную область (рис. 5). Заканчивают повязку круговыми турами над лодыжками.

Крестообразная (восьмиобразная) повязка на стопу (рис. 4). Позволяет надежно фиксировать голеностопный сустав при повреждении связок и некоторых заболеваниях сустава. Ширина бинта – 10 см. Стопу устанавливают в положении под прямым углом по отношению к голени. Бинтование начинают с круговых фиксирующих туров в нижней трети голени над лодыжками. Затем ведут ход бинта косо по тыльной поверхности голеностопного сустава к боковой поверхности стопы (к наружной на левой стопе и к внутренней на правой стопе). Выполняют круговой ход вокруг стопы. Далее с противоположной боковой поверхности стопы по ее тылу косо вверх пересекают предыдущий ход бинта и возвращаются на голень. Вновь выполняют круговой ход над лодыжками и повторяют восьмиобразные ходы бинта 5-6 раз для создания надежной фиксации голеностопного сустава. Повязку заканчивают круговыми турами на голени над лодыжками.

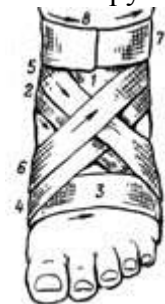

Рис. 4. Крестообразная (восьмиобразная) повязка на стопу

Повязка на пяточную область (по типу черепашьей) (рис. 44). Применяется для полного закрытия области пятки по типу расходящейся черепашьей повязки. Ширина бинта – 10 см. Бинтование начинают с круговых фиксирующих туров на голени над лодыжками. Затем косо вниз по тыльной поверхности ведут ход бинта на голеностопный сустав. Накладывают первый круговой тур через наиболее выступающую часть пятки и тыльную поверхность голеностопного сустава и добавляют к нему круговые ходы выше и ниже первого. Однако в данном случае наблюдается неплотное прилегание туров бинта к поверхности стопы. Чтобы избежать этого, туры повязки укрепляют дополнительным косым ходом бинта, идущим от задней поверхности голеностопного сустава вниз и кпереди до наружной боковой поверхности стопы. Затем по подошвенной поверхности ход бинта ведут к внутреннему краю стопы и продолжают накладывать расходящиеся туры черепашьей повязки. Повязку заканчивают круговыми турами в нижней трети голени над лодыжками.

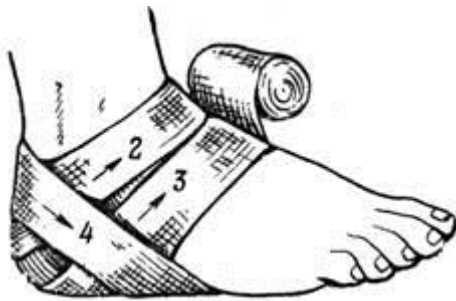

Рис.5. Повязка на пяточную область

Колосовидная восходящая повязка на стопу (рис. 6). Применяется для надежного удержания перевязочного материала на тыльной и подошвенной поверхности при повреждениях и заболеваниях стопы. Пальцы стопы остаются незакрытыми. Ширина бинта – 10 см. Бинтование начинают с круговых фиксирующих туров через наиболее выступающую часть пятки и тыльную поверхность голеностопного сустава. Затем от пятки ведут ход бинта по наружной поверхности на правой стопе (на левой стопе - по внутренней поверхности), косо по тыльной поверхности к основанию первого пальца (на левой стопе – к основанию пятого пальца). Делают полный круговой ход вокруг стопы и возвращают бинт на тыльную поверхность у основания пятого пальца (на левой стопе – у основания первого пальца). По тылу стопы пересекают предыдущий тур и возвращаются в пяточную область с противоположной стороны. Обойдя пятку сзади повторяют описанные восьмиобразные туры бинта постепенно смещая их в направлении к голеностопному суставу. Повязку заканчивают круговыми турами в нижней трети голени над лодыжками.

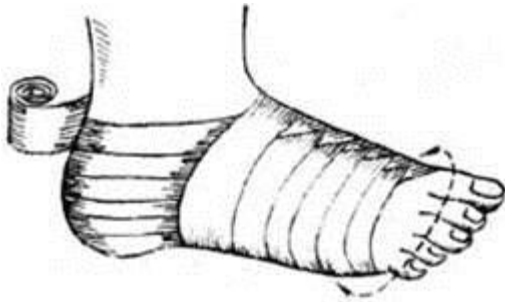


Рис.6. Колосовидная повязка на стопу

Косыночные повязки на стопу. Различают косыночные повязки закрывающие всю стопу, пяточную область и голеностопный сустав.

Косыночная повязка на всю стопу (рис 7 а, б). Подошвенную область закрывают серединой косынки, верхушку косынки заворачивают, укрывая пальцы и тыл стопы. Концы заводят на тыл стопы, перекрещивают, а затем обвивают вокруг голени над лодыжками и связывают узлом на передней поверхности.

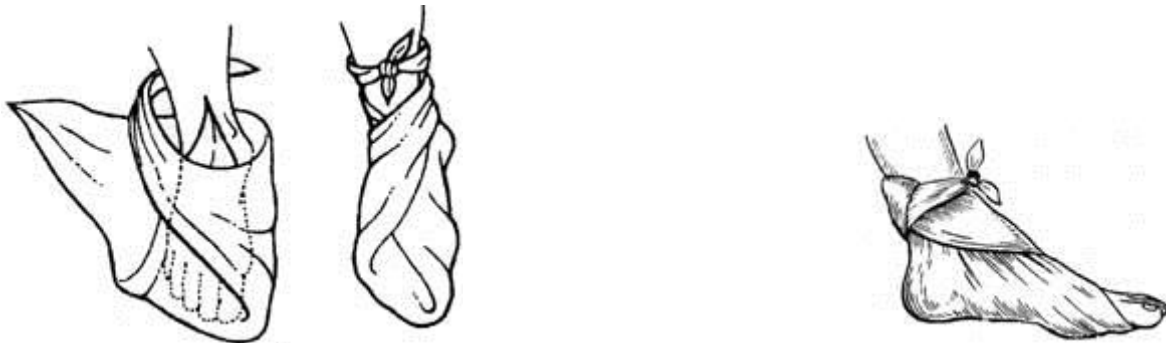


Рис.7. Косыночные повязки на стопу: а б – на всю стопу; в – на пяточную область и область голеностопного сустава

Косыночная повязка на пяточную область и голеностопный сустав (рис. 4б в). Косынку укладывают на подошвенную поверхность стопы. Основание косынки расположено поперек стопы. Верхушка расположена по задней поверхности голеностопного сустава. Концы косынки перекрещивают сначала на тыле стопы, а затем над верхушкой заведенной на заднюю поверхность голеностопного сустава и нижней трети голени. Связывают концы на передней поверхности голени над лодыжками.

Спиральная повязка с перегибами на голень (рис.8). Позволяет удерживать перевязочный материал на ранах и других повреждениях голени, которая имеет конусовидную форму. Ширина бинта

– 10 см. Бинтование начинают закрепляющими круговыми турами в нижней трети голени над лодыжками. Затем делают несколько круговых спиральных туров и на конусовидном участке голени переходят на бинтование спиральными турами с перегибами аналогично спиральной повязке на предплечье. Повязку заканчивают круговыми турами в верхней трети голени ниже коленного сустава.

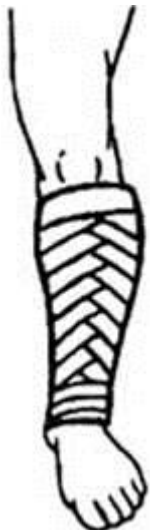

Рис. 8. Спиральная повязка на голень (общий вид)

Косыночная повязка на голень (рис.9). Основание косынки винтообразно обводят вокруг голени. Нижний конец косынки ведут над областью лодыжки и направляют несколько вверх, где фиксируют булавкой. Другим концом косынки сверху круговым ходом укрывают верхнюю часть голени и конец также фиксируют булавкой.

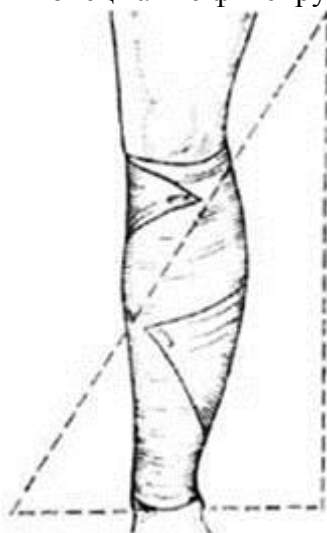


Рис.9. Косыночная повязка на голень

Черепашья повязка на область коленного сустава. Позволяет надежно удерживать перевязочный материал в области коленного сустава и непосредственно прилегающих к нему областей, при этом движения в суставе ограничиваются незначительно. При повреждении непосредственно в области коленного сустава накладывают сходящуюся черепашью повязку, при повреждении рядом с коленным суставом – расходящуюся. Повязка накладывается в положении незначительного сгибания в суставе. Ширина бинта – 10 см.

Сходящаяся черепашья повязка на область коленного сустава (рис. 10 а, б). Бинтование начинают закрепляющими круговыми турами в нижней трети бедра над коленным суставом или в верхней трети голени под коленным суставом в зависимости от того, где расположена рана или другое повреждение. Затем накладывают сходящиеся восьмиобразные туры бинта, перекрещивающиеся в подколенной области. Повязку заканчивают круговыми турами в верхней трети голени под коленным суставом.

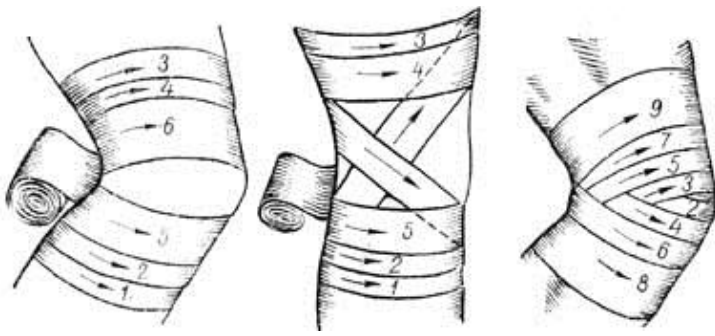


Рис.10. Черепашня повязка на коленный сустав: а, б – сходящаяся; в – расходящаяся

Расходящаяся черепашня повязка на область коленного сустава (рис. 10в). Бинтование начинают закрепляющими круговыми турами через наиболее выступающую часть надколенника. Затем выполняют восьмиобразные расходящиеся ходы, перекрещивающиеся в подколенной области. Повязку заканчивают круговыми турами в верхней трети голени или нижней трети бедра в зависимости от того, где расположено повреждение. При необходимости наложить повязку на нижнюю конечность в разогнутом положении, применяют спиральную технику бинтования с перегибами. Повязка начинается с круговых ходов в верхней трети голени и заканчивается фиксирующими турами в нижней трети бедра. Спиральная повязка с перегибами на бедро. Применяется для удержания перевязочного материала на ранах и других повреждениях бедра, которое, как и голень имеет конусовидную форму. Ширина бинта – 10-14 см. Бинтование начинают закрепляющими круговыми турами в нижней трети бедра над коленным суставом. Затем спиральными ходами бинта с перегибами закрывают всю поверхность бедра снизу вверх. Как правило, такие повязки на бедре удерживаются плохо, легко соскальзывают. Поэтому рекомендуется завершать повязку турами колосовидной повязки на область тазобедренного сустава.

6. Иммобилизация нижней конечности.

Травмы бедра, как правило, сопровождаются значительной кровопотерей. Даже при закрытом переломе бедренной кости кровопотеря в окружающие мягкие ткани составляет до 1,5 литров. Значительная кровопотеря способствует частому развитию шока.

Основные признаки повреждений бедра:

- боль в бедре или суставах, которая резко усиливается при движениях;
- движения в суставах невозможны или значительно ограничены;
- при переломах бедра изменена его форма и определяется ненормальная подвижность в месте перелома, бедро укорочено;
- движения в суставах невозможны;
- отсутствует чувствительность в периферических отделах ноги.

Лучшая стандартная шина при повреждениях, бедра - это шина Дитерихса. Иммобилизация будет более надежной, если шину Дитерихса дополнительно к обычной фиксации укрепить гипсовыми кольцами в области туловища, бедра и голени (рис. 1). Каждое кольцо формируют, накладывая по 7-8 циркулярных туров гипсового бинта. Всего 5 колец: 2 – на туловище, 3 – на нижней конечности.

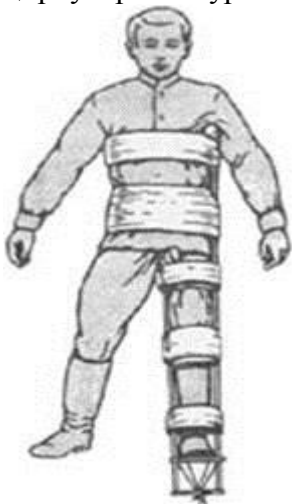


Рис. 1. Транспортная иммобилизация шиной Дитерихса фиксированной гипсовыми кольцами

При отсутствии шины Дитерихса, иммобилизацию выполняют лестничными шинами.

Иммобилизация лестничными шинами. Для выполнения обездвиживания всей нижней конечности необходимо четыре лестничных шины длиной 120 см каждая, если шин недостаточно возможно осуществить иммобилизацию тремя шинами. Шины должны быть тщательно обмотаны слоем серой ваты необходимой толщины и бинтами. Одна шина выгибается по контуру задней поверхности бедра, голени и стопы с формированием углубления для пятки и мышцы голени. На участке, предназначенном для подколенной области, выгибание выполняют таким образом, чтобы нога была незначительно согнута в коленном суставе. Нижний конец изгибают в форме буквы «Г», чтобы фиксировать стопу в положении сгибания в голеностопном суставе под прямым углом, при этом нижний конец шины должен захватывать всю стопу и выступать за кончики пальцев на 1-2 см.

Две другие шины связывают вместе по длине, нижний конец Г-образно изгибают на расстоянии 15-20 см от нижнего края. Удлиненную шину укладывают по наружной поверхности туловища и конечности от подмышечной области до стопы. Нижний загнутый конец охватывает стопу поверх задней шины, что предупреждает отвисание стопы. Четвертую шину укладывают по внутренней боковой поверхности бедра от промежности до стопы. Нижний конец ее также изгибают в форме буквы «Г» и заводят за стопу поверх загнутого нижнего конца удлиненной наружной боковой шины. Шины укрепляют марлевыми бинтами (рис. 2).

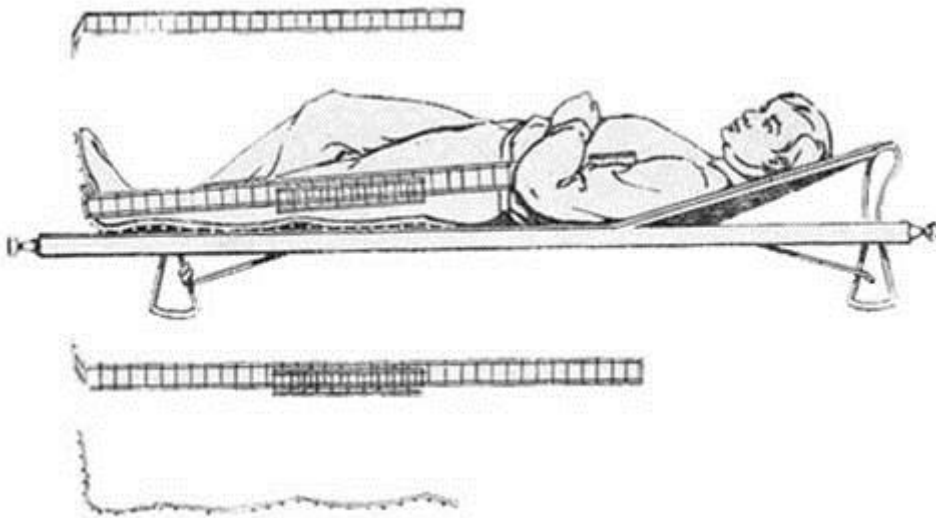


Рис. 2. Транспортная иммобилизация лестничными шинами при повреждениях бедра.

Точно также, при отсутствии других стандартных шин, как вынужденная мера, нижнюю конечность можно иммобилизовать фанерными шинами. При первой возможности лестничные и фанерные шины должны быть заменены шиной Дитерихса.

Ошибки при иммобилизации всей нижней конечности лестничными шинами:

1. Недостаточная фиксация наружной удлиненной шины к туловищу, что не позволяет надежно обездвижить тазобедренный сустав. В этом случае иммобилизация будет неэффективной.
2. Плохое моделирование задней лестничной шины. Отсутствует углубление для икроножной мышцы и пятки. Отсутствует изгиб шины в подколенной области, в результате чего нижняя конечность обездвиживается полностью выпрямленной в коленном суставе, что при переломах бедра может привести к сдавлению костными отломками крупных сосудов.
3. Подошвенное отвисание стопы в результате недостаточно прочной фиксации (отсутствует моделирование нижнего конца боковых шин в виде буквы «Г»).
4. Недостаточно толстый слой ваты на шине, особенно в области костных выступов, что может привести к образованию пролежней.
5. Сдавление нижней конечности при тугом бинтовании.

Иммобилизация подручными средствами. Выполняется при отсутствии стандартных шин. Для обездвиживания используют деревянные рейки, лыжи, ветки и другие предметы достаточной длины, чтобы обеспечить обездвиживание в трех суставах поврежденной нижней конечности (тазобедренном, коленном и голеностопном). Стопу необходимо установить под прямым углом в голеностопном суставе и применить прокладки из мягкого материала, особенно в области костных выступов (рис. 3).

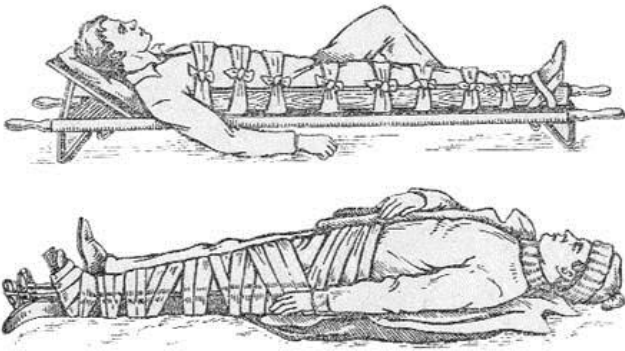


Рис. 3. Транспортная иммобилизация подручными средствами при повреждениях бедра: а – из узких досок; б – при помощи лыж и лыжных палок.

В тех случаях, когда отсутствуют какие-либо средства для осуществления транспортной иммобилизации, следует применить метод фиксации «нога к ноге». Поврежденную конечность в двух-трех местах связывают со здоровой ногой (рис. 4 а), либо укладывают поврежденную конечность на здоровую и также связывают в нескольких местах (рис. 4 б).

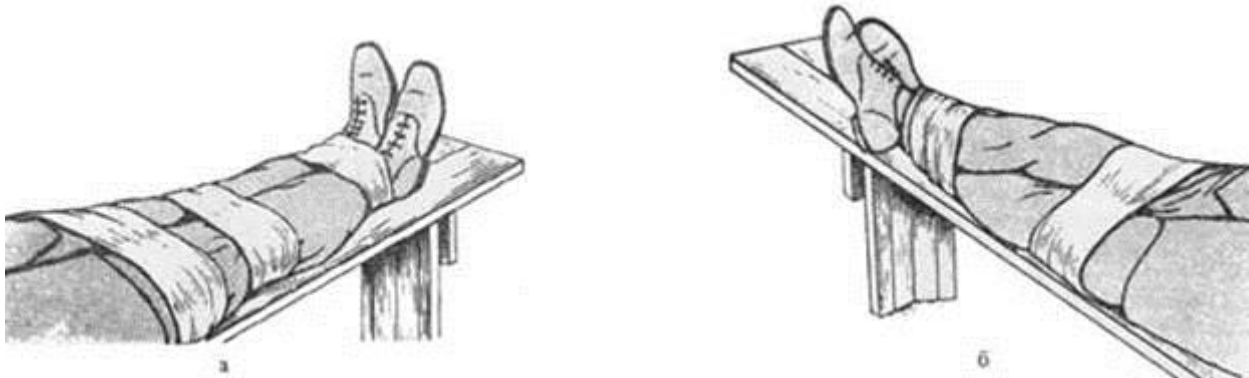


Рис. 4. Транспортная иммобилизация при повреждении нижних конечностей методом «нога к ноге»: а – простая иммобилизация; б – иммобилизация с легким вытяжением.

Иммобилизация поврежденной конечности методом «нога к ноге» должна быть заменена на иммобилизацию стандартными шинами при первой возможности. Эвакуация пострадавших с повреждениями бедра осуществляется на носилках в положении лежа. Для предупреждения и своевременного выявления осложнений транспортной иммобилизации необходимо следить за состоянием кровообращения в периферических отделах конечности. Если конечность обнажена, то следят за окраской кожи. При неснятой одежде и обуви необходимо обращать внимание на жалобы пострадавшего. Онемение, похолодание, покалывание, усиление боли, появление пульсирующей боли, судороги в икроножных мышцах являются признаками нарушения кровообращения в конечности. Необходимо немедленно расслабить или рассечь повязку в месте сдавления.

Первая медицинская помощь при переломах голени. Общие правила наложения шин.

Основные признаки повреждений голени:

- боль в месте повреждения, которая усиливается при движении поврежденной голени;
- деформация в месте повреждения голени;
- движения в голеностопном суставе невозможны или значительно ограничены;
- обширные кровоподтеки в области повреждения.

Лучше всего иммобилизация достигается Г-образно изогнутой отмоделированной задней лестничной шиной длиной 120см и двумя боковыми лестничными или фанерными шинами длиной по 80 см (рис. 5).

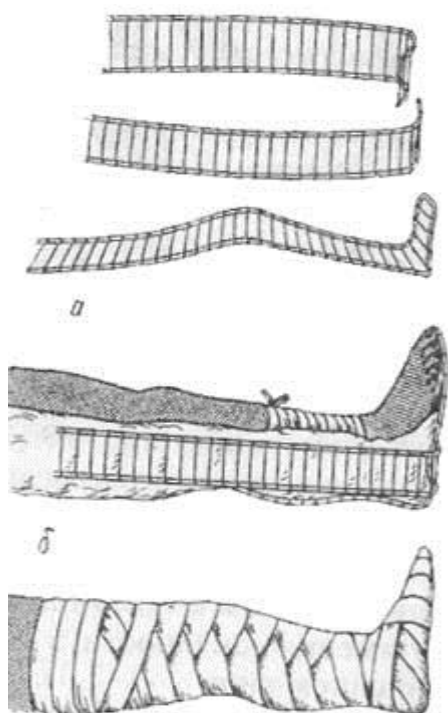


Рис. 5. Иммобилизация тремя лестничными шинами повреждений голени: а – подготовка лестничных шин; б – наложение и фиксация шин.

Верхний конец шин должен доходить до середины бедра. Нижний конец боковых лестничных шин изогнут Г-образно. Нога незначительно согнута в коленном суставе. Стопа устанавливается по отношению к голени под прямым углом. Шины укрепляют марлевыми бинтами. Иммобилизация может быть выполнена двумя лестничными шинами длиной по 120см (рис. 6).

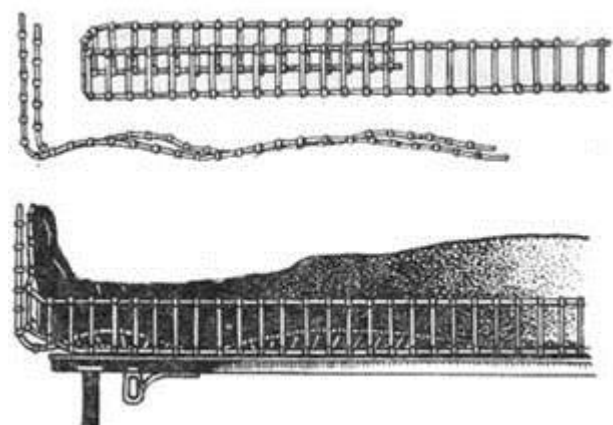


Рис. 6. Иммобилизация двумя лестничными шинами повреждений голени.

Ошибки транспортной иммобилизации повреждений голени лестничными шинами:

1. Недостаточное моделирование лестничной шины (отсутствует углубление для пятки и икроножной мышцы, нет выгибания шины в подколенной области).
2. Иммобилизация выполнена только задней лестничной шиной без дополнительных боковых шин.
3. Недостаточная фиксация стопы (нижний конец боковых шин не изогнут Г-образно), что приводит к ее подошвенному отвисанию.
4. Недостаточная иммобилизация коленного и голеностопного суставов.
5. Сдавление ноги тугим бинтованием при укреплении шины.
6. Фиксация конечности в положении, когда сохраняется натяжение кожи над костными отломками (передняя поверхность голени, лодыжки), что приводит к повреждению кожи над костными отломками или образованию пролежней. Натяжение кожи сместившимися костными отломками в верхней половине голени устраняется обездвиживанием коленного сустава в положении полного разгибания.

Иммобилизация повреждений голени при отсутствии стандартных шин может быть выполнена подручными средствами (рис. 7).

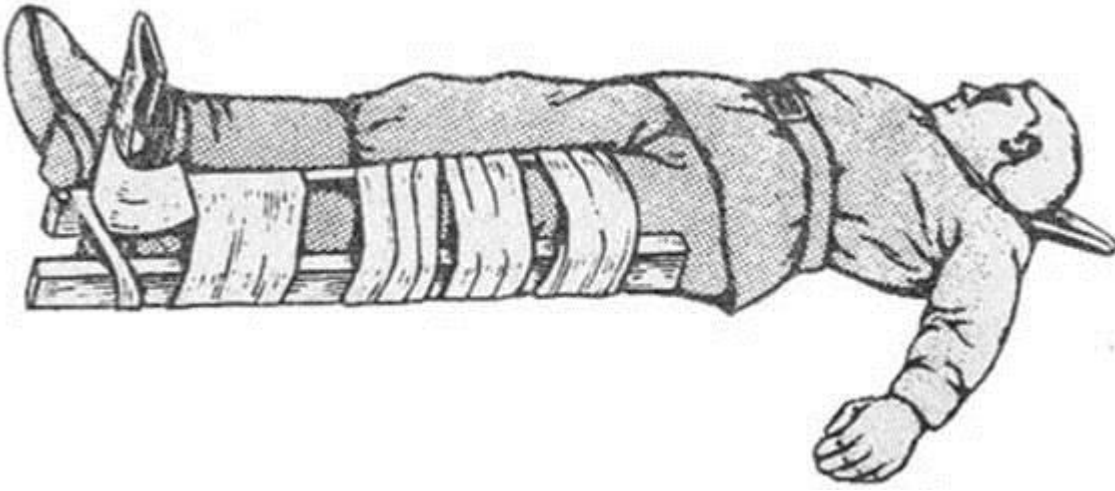


Рис. 7. Транспортная иммобилизация поврежденных голени подручными средствами.