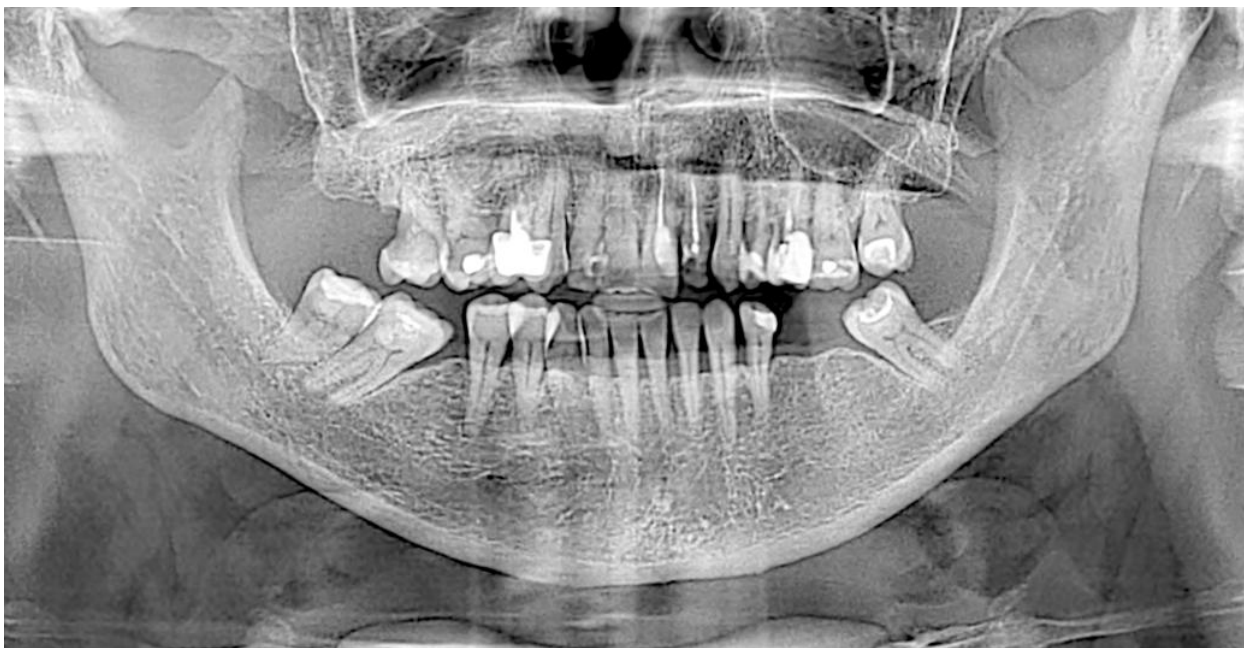


Пример описания.

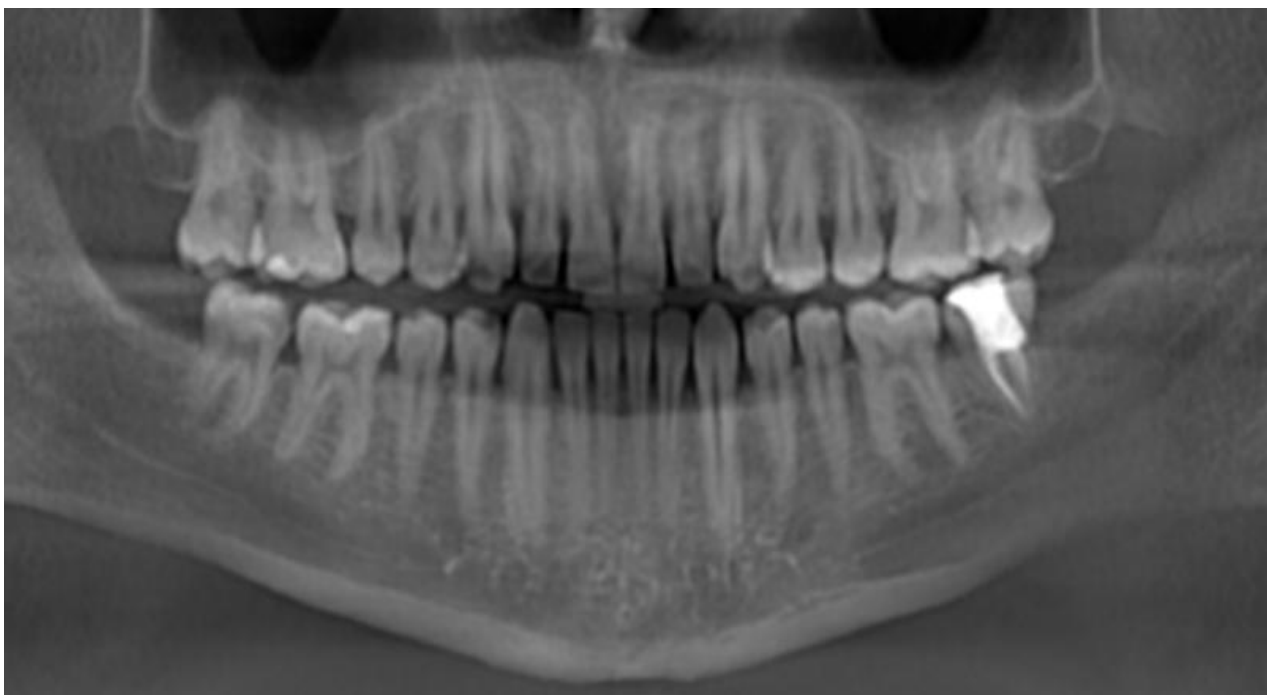

Ортопантомограмма: четкая, изображение контрастное с полным охватом исследуемой области (визуализируются височно-нижнечелюстные суставы), проекционные искажения отсутствуют

Кортикальная пластина межзубных перегородок на верхней и нижней челюстях резорбированы. Отмечается равномерный тип резорбции костной ткани челюстей, снижение высоты межзубных перегородок в пределах $\frac{1}{2}$ длины корней зубов в области всех зубов. Наличие костных карманов области зубов 4.7, 4.8, 3.7, 2.7. Участки остеопороза – равномерное уменьшение количества костных балок и увеличение костномозговых ячеек в структуре альвеолярной кости обеих челюстей. Верхнечелюстные пазухи и носовая перегородка без патологических изменений. Состояние нижечелюстного канала без патологии. Зуб 1.4 покрыт ортопедической коронкой, в зубах 2.1, 2.2, 2.4, 1.4 проведено эндодонтическое лечение. Для оценки качества эндодонтического лечения и состояния периапикальных тканей в области указанных зубов рекомендуется прицельная рентгенография.

Диагноз: Хронический генерализованный пародонтит тяжелой степени тяжести.

ОПТГ №1.



ОПТГ №2

