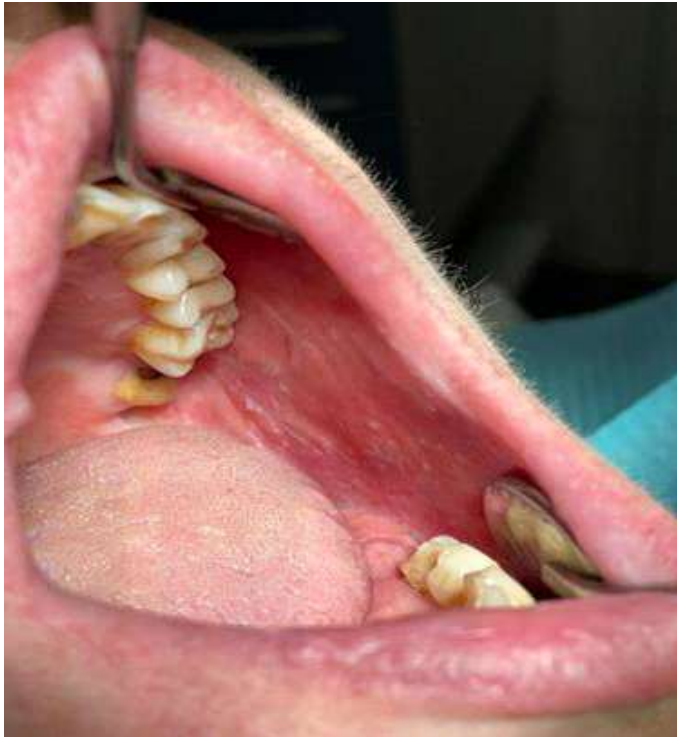

## ЗАДАНИЯ С ФОТОМАТЕРИАЛОМ

### РАЗБОР ТИПОВОГО ЗАДАНИЯ

#### ЗАДАНИЕ 1.

1. Опишите элементы поражения на СОПР
2. Какой можно поставить предварительный диагноз.



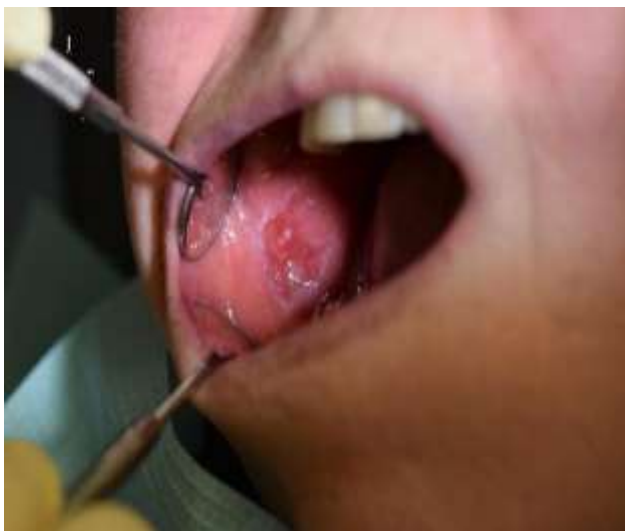#### ЭТАЛОН ОТВЕТА

1. На слизистой оболочке щеки множественные небольшие (1-2 мм) папулы беловатого цвета, располагаются в виде рисунка. 28 зуб имеет кариозную полость на медиально-окклюзионной поверхности.
2. Предварительный диагноз: КПЛ типичная форма.

ЗАДАНИЯ ДЛЯ САМОСТОЯТЕЛЬНОГО РАЗБОРА ОБУЧАЮЩИМИСЯ

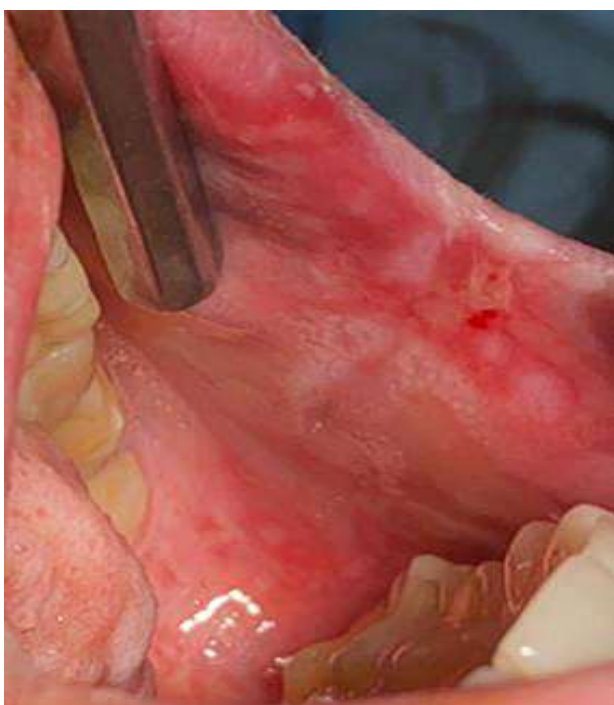ЗАДАНИЕ 2.

1. Опишите элементы поражения на СОПР
2. Какой можно поставить предварительный диагноз.



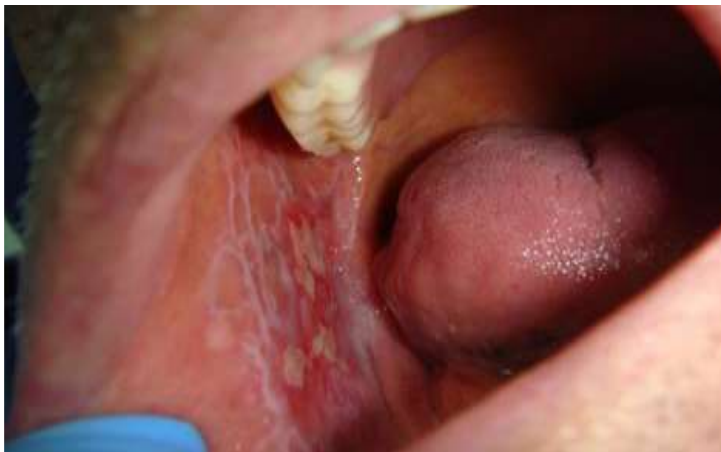ЗАДАНИЕ 3.

1. Опишите элементы поражения на СОПР
2. Какой можно поставить предварительный диагноз.



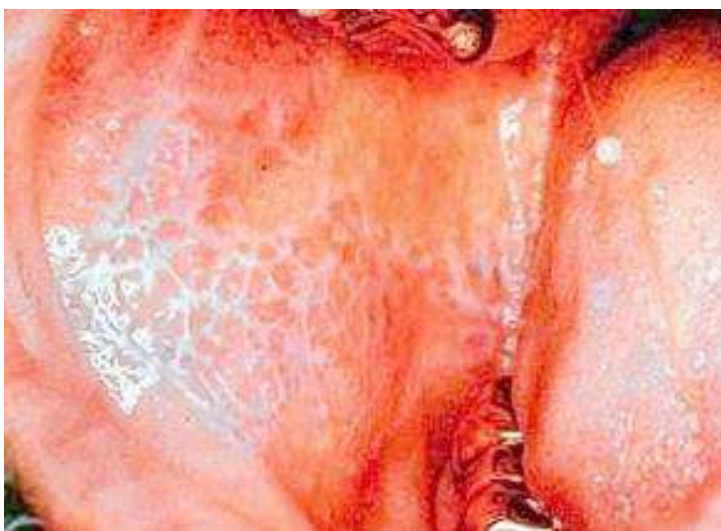#### ЗАДАНИЕ 4.

1. Опишите элементы поражения на СОПР
2. Какой можно поставить предварительный диагноз.



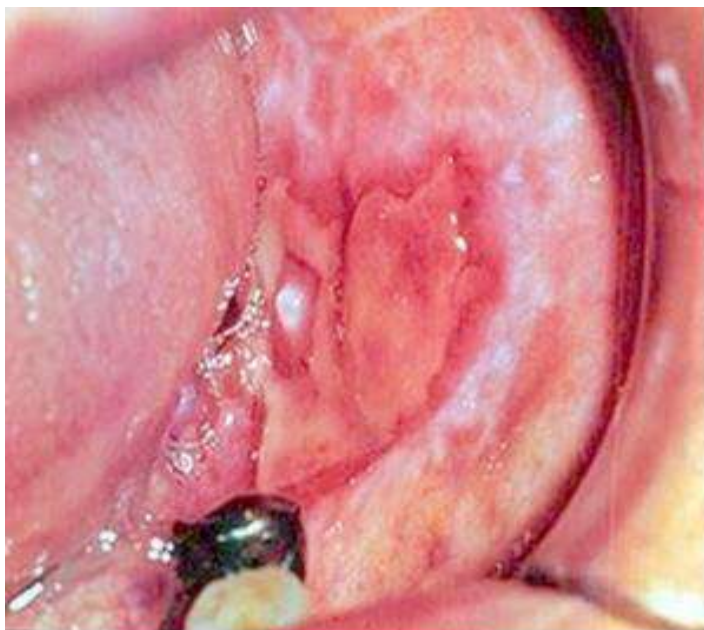
#### ЗАДАНИЕ 5.

1. Опишите элементы поражения на СОПР
2. Какой можно поставить предварительный диагноз.



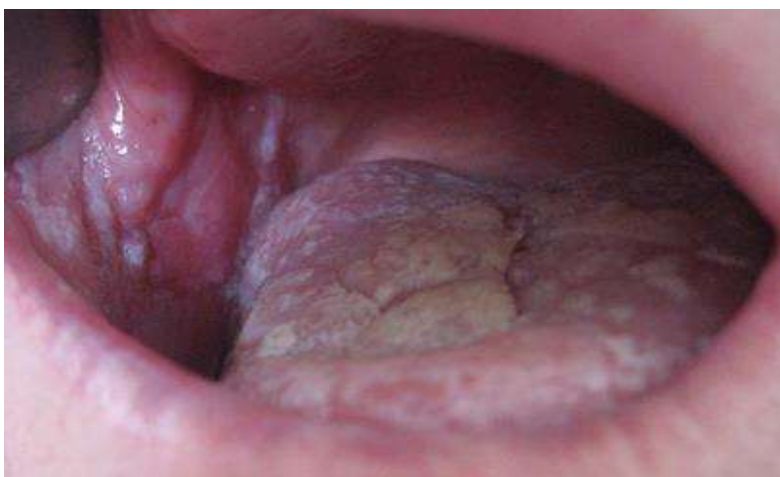### ЗАДАНИЕ 6.

1. Опишите элементы поражения на СОПР
2. Какой можно поставить предварительный диагноз.



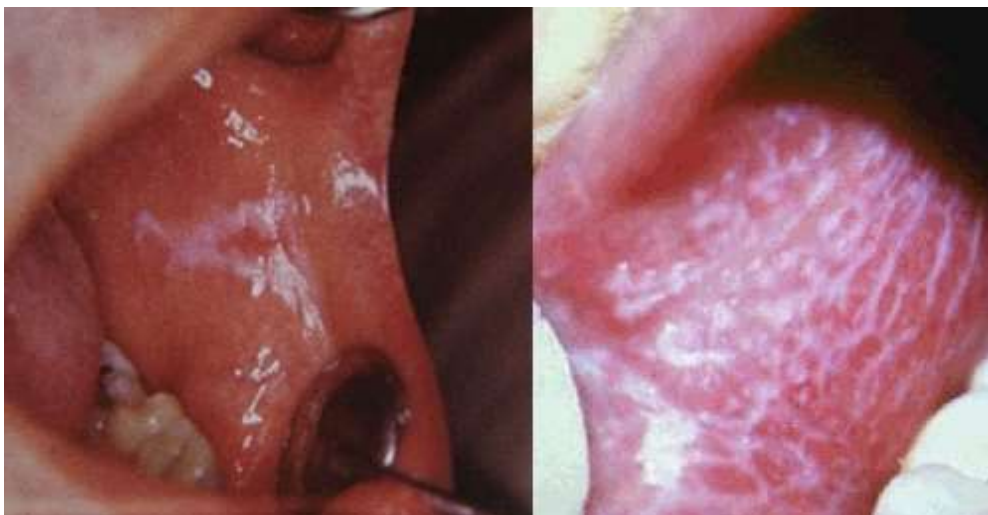### ЗАДАНИЕ 7.

1. Опишите элементы поражения на СОПР
2. Какой можно поставить предварительный диагноз.



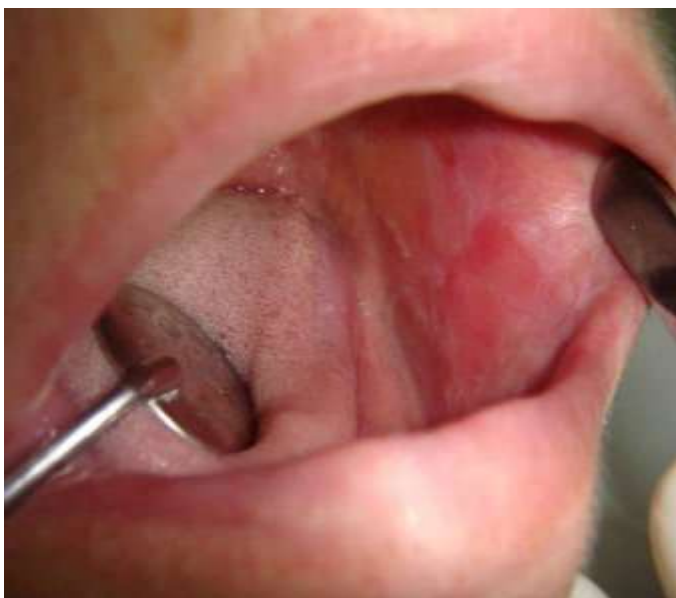### ЗАДАНИЕ 8.

1. Опишите элементы поражения на СОПР
2. Какой можно поставить предварительный диагноз.



### ЗАДАНИЕ 9.

1. Опишите элементы поражения на СОПР
2. Какой можно поставить предварительный диагноз.



### ЗАДАНИЕ 10.

1. Опишите элементы поражения на СОПР
2. Какой можно поставить предварительный диагноз.

