



**ВОЛГОГРАДСКИЙ
ГОСУДАРСТВЕННЫЙ
МЕДИЦИНСКИЙ
УНИВЕРСИТЕТ**

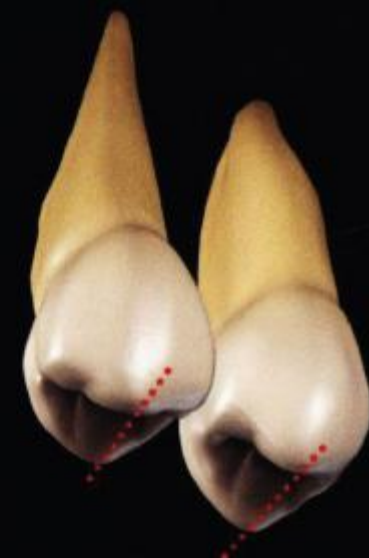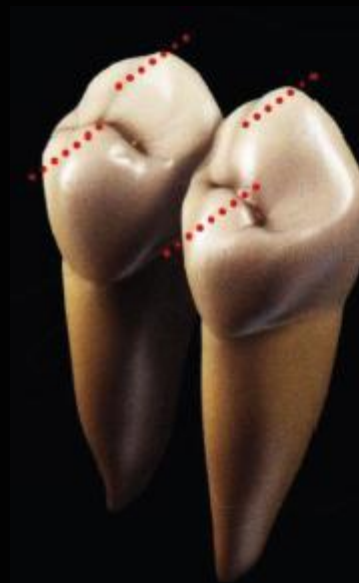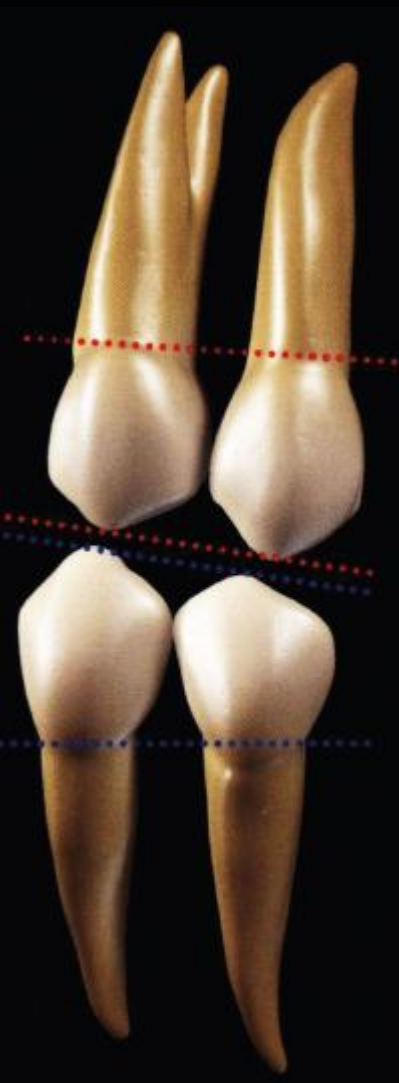
Морфология премоляров нижней челюсти. Моделирование премоляров нижней челюсти.

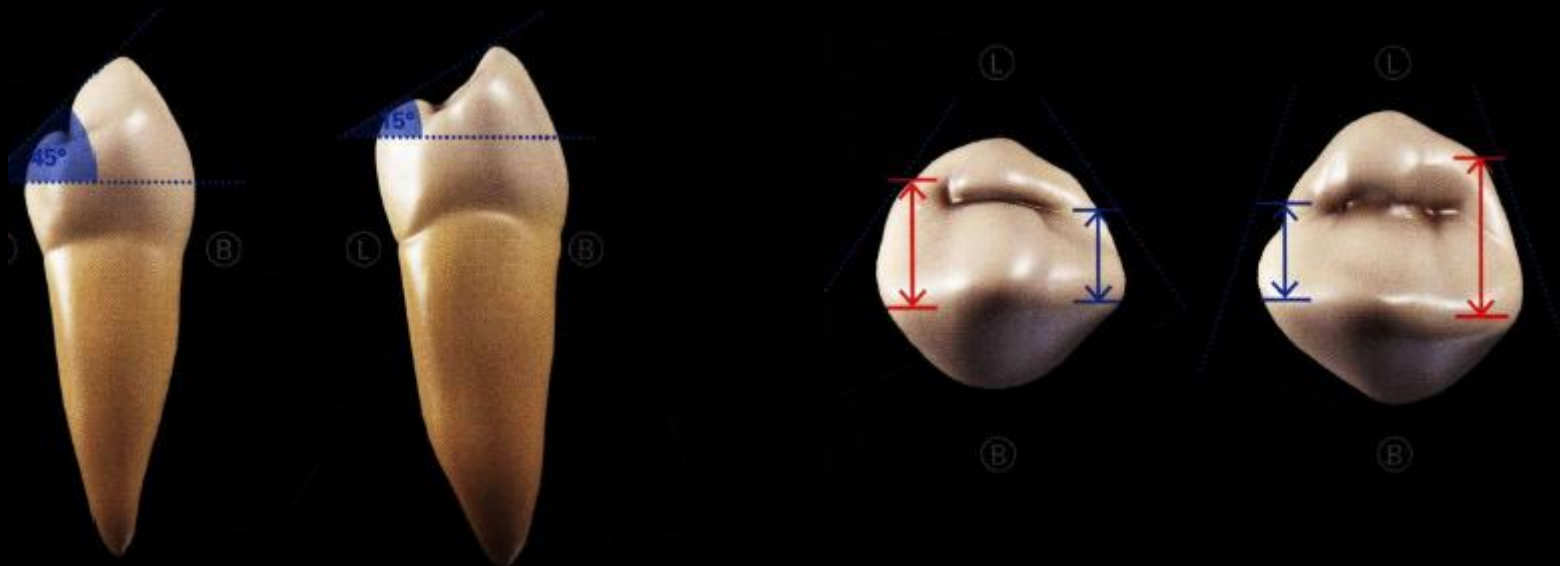
К.м.н., доцент Дорожкина Е.Г.

Общие характеристики нижних премоляров

Нижние премоляры округлые, бочкообразные, наклонены в оральную сторону, отмечается высокая степень дифференциации окклюзионной поверхности, имеют меньшие размерные характеристики коронок зубов, в отличие от верхних премоляров.

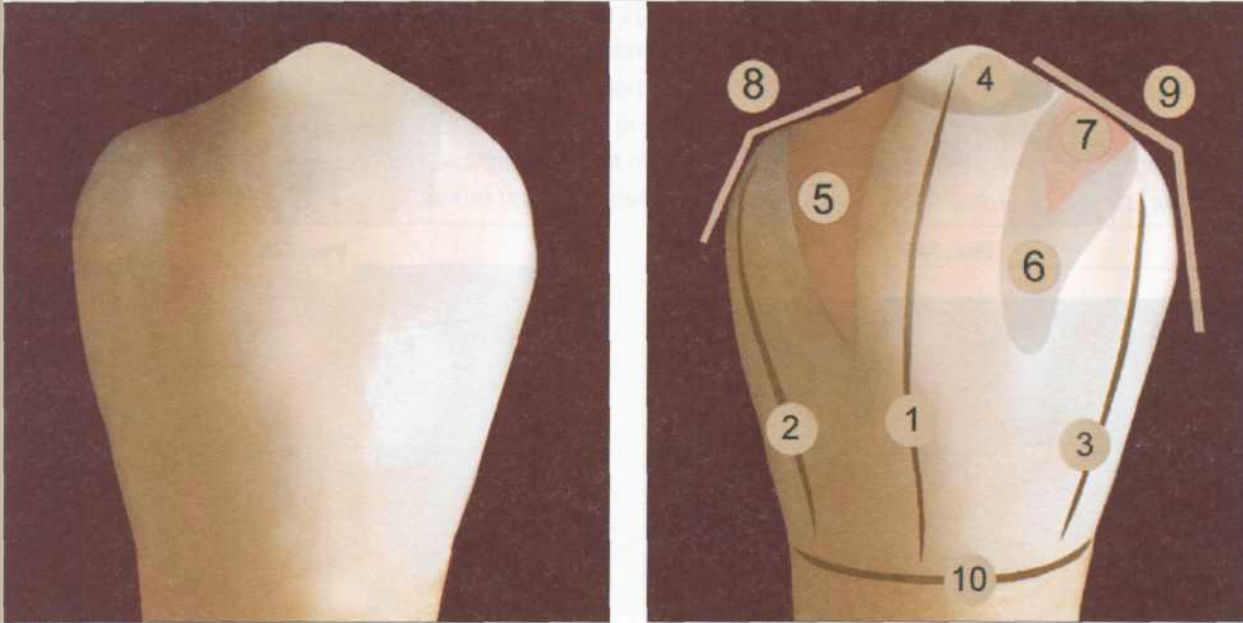
Вестибулярная поверхность первого премоляра практически напоминает вестибулярную поверхность клыка, имеется выраженный рвущий бугор, продольный и краевые валики, дополнительный дистальный бугорок, соответствующие углубления.





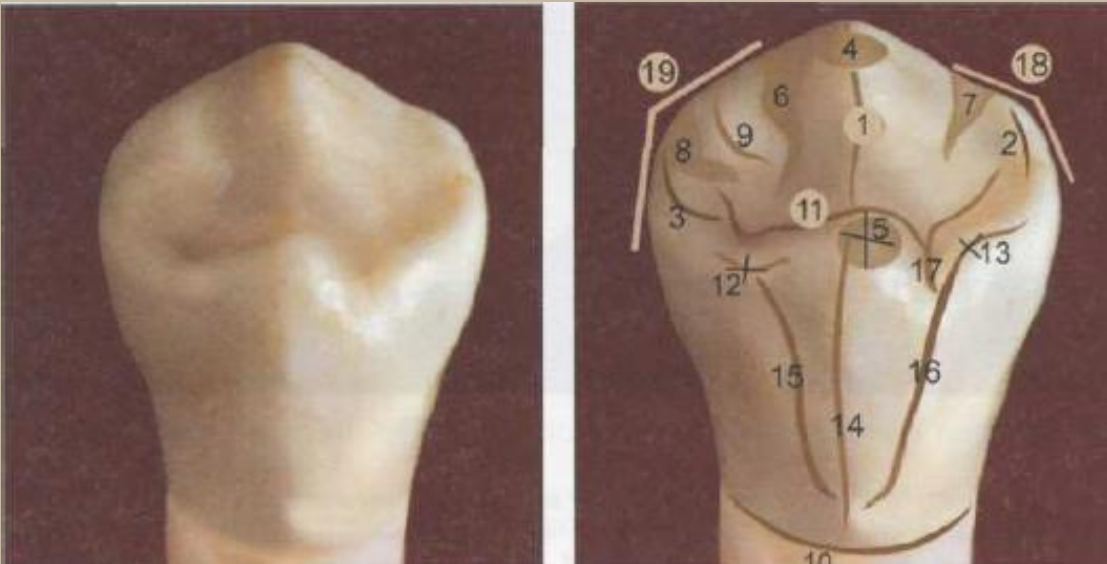
Морфология второго премоляра имеет много общих признаков и с рядом расположенными молярами. Коронка зуба значительно наклонена в язычную сторону. Бочкообразная, округлая форма премоляра придает ему основательность, устойчивость, сопротивляемость, способность выдерживать достаточные нагрузки и высокое жевательное давление.

Основные морфологические элементы первого нижнего премоляра



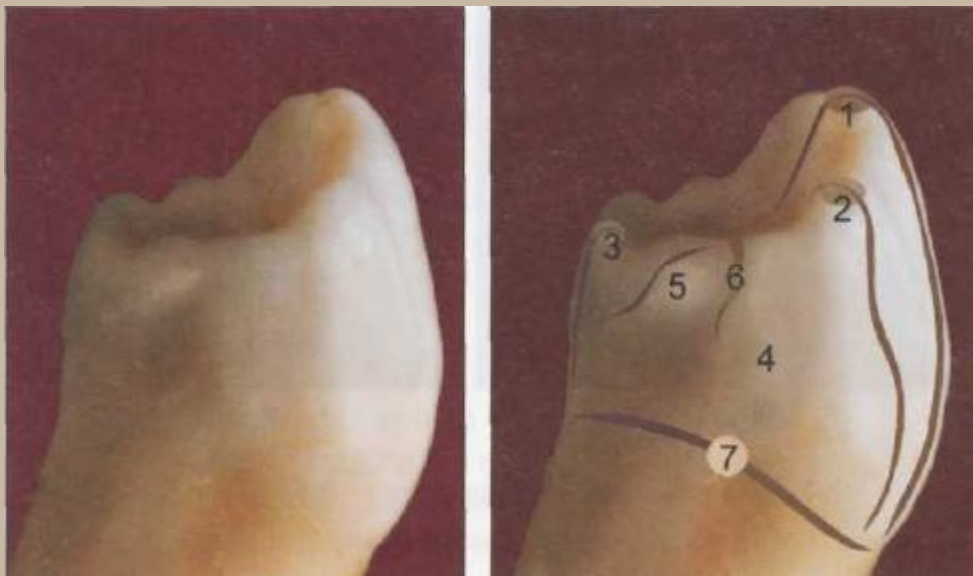
- 1 — продольный валик;
- 2 — медиальный валик;
- 3 — дистальный валик;
- 4 — рвущий бугор;
- 5 — медиальное углубление;
- 6 — дистальное углубление;
- 7 - дополнительный дистальный бугорок;
- 8 — медиальный угол;
- 9 — дистальный угол;
- 10 — анатомическая шейка

Основные морфологические элементы жевательной и язычной поверхностей



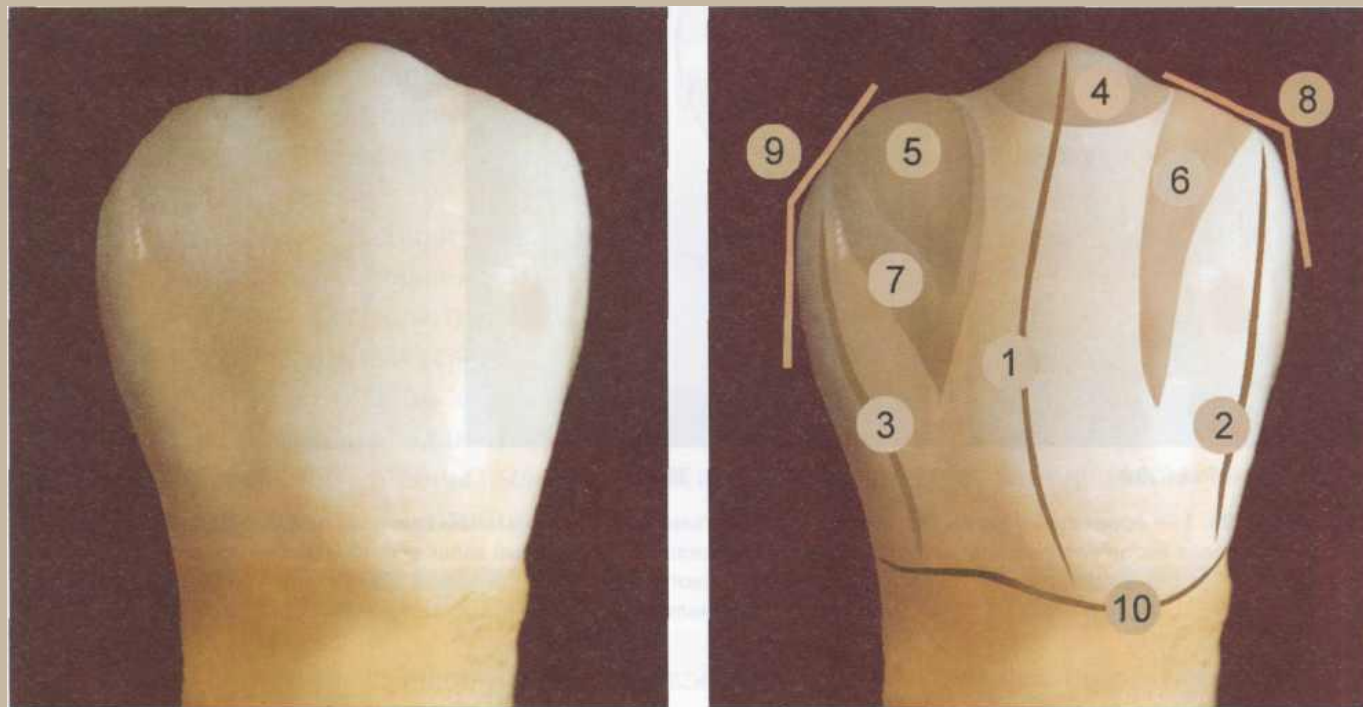
- 1 — основной продольный валик вестибулярного одонтомера;
- 2 — медиальный валик вестибулярного одонтомера;
- 3 — дистальный валик вестибулярного одонтомера;
- 4 — рвущий бугор вестибулярного одонтомера; 5 — рвущий бугор язычного одонтомера;
- 6 — дистальное углубление вестибулярного одонтомера (медиальная часть);
- 7 — медиальное углубление вестибулярного одонтомера;
- 8 — дистальное углубление вестибулярного одонтомера (латеральная часть);
- 9 — дополнительный дистальный бугорок;
- 10 — анатомическая шейка;
- 11 — центральная фиссура;
- 12 — дистальный бугорок язычного одонтомера;
- 13 — медиальный бугорок язычного одонтомера;
- 14 — продольный валик язычного одонтомера;
- 15 — дистальный валик язычного одонтомера;
- 16 — медиальный валик язычного одонтомера;
- 17 — коронарно-радикулярная борозда;
- 18 — медиальный угол; 19 — дистальный угол

Основные морфологические элементы контактной поверхности



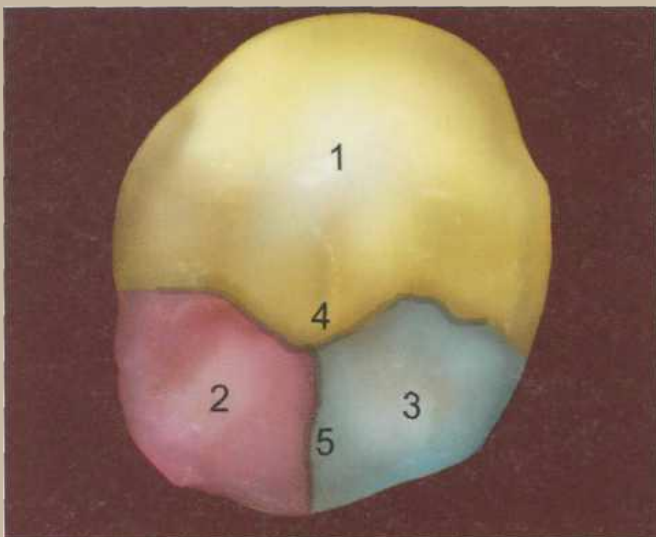
- 1 — вершушка продольного валика вестибулярного одонтомера;
- 2 — вершушка медиального валика вестибулярного одонтомера;
- 3 — вершушка продольного валика язычного одонтомера;
- 4 — медиальная контактная поверхность;
- 5 — медиальный валик язычного одонтомера;
- 6 — короно-радикулярная борозда;
- 7 — анатомическая шейка

Основные морфологические элементы второго нижнего премоляра

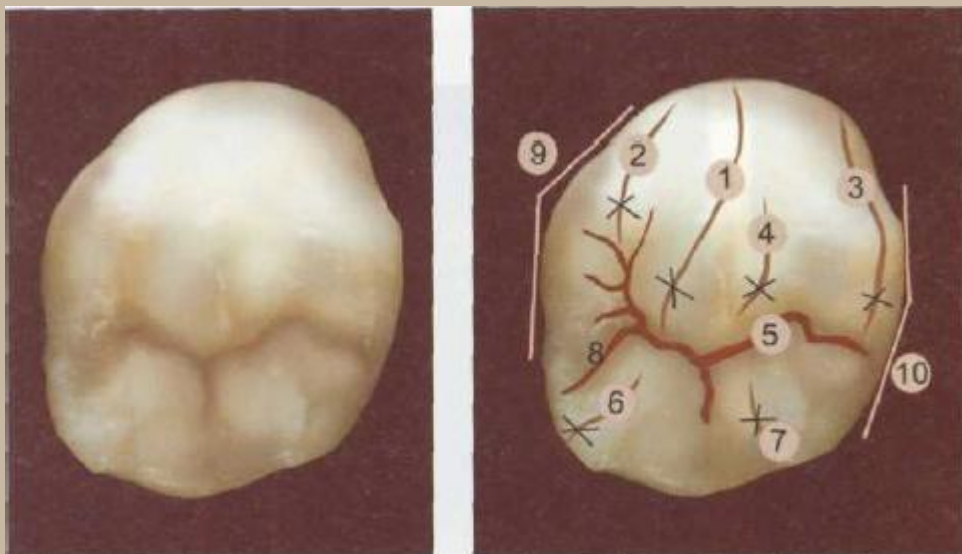


- 1 — продольный валик;
- 2 — медиальный валик;
- 3 — дистальный валик;
- 4 — рвущий бугор;
- 5 — дополнительный бугорок;
- 6 — медиальное углубление;
- 7 — дистальное углубление;
- 8 — медиальный угол;
- 9 — дистальный угол;
- 10 — анатомическая шейка

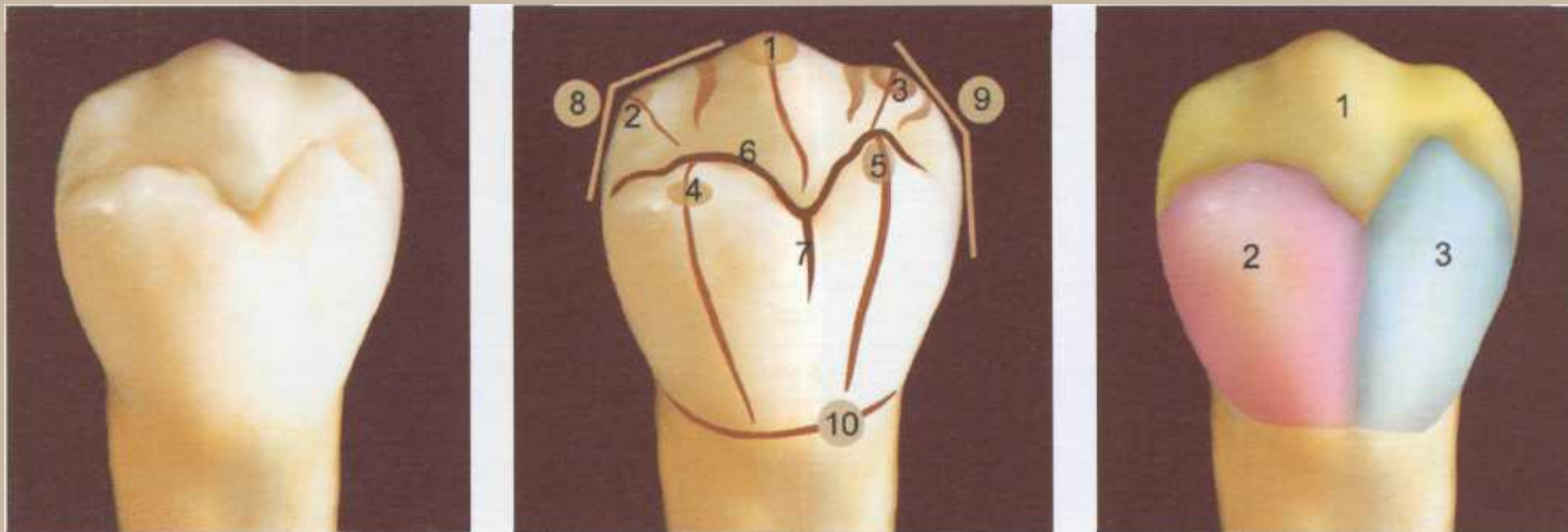
Основные морфологические элементы жевательной поверхности



- 1 — продольный валик вестибулярного одонтомера;
- 2 — медиальный валик вестибулярного одонтомера;
- 3 — дистальный валик вестибулярного одонтомера;
- 4 — дополнительный дистальный валик вестибулярного одонтомера;
- 5 — центральная фиссура;
- 6 — продольный валик медиального язычного одонтомера;
- 7 — продольный валик дистального язычного одонтомера;
- 8 — коронаро-радикулярная борозда;
- 9 — медиальный угол;
- 10 — дистальный угол

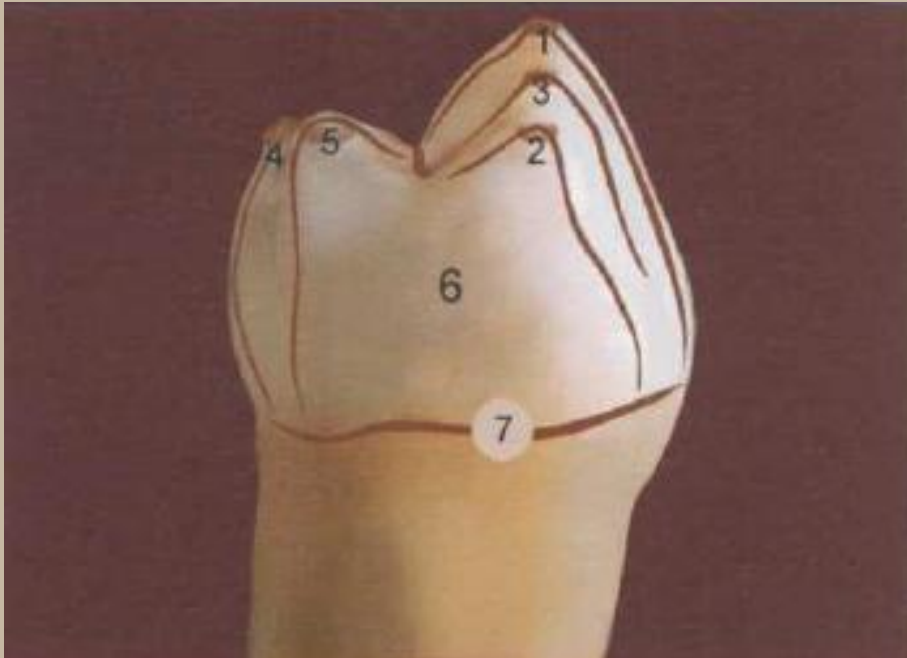


Основные особенности язычной поверхности



- 1 — рвущий бугор вестибулярного одонтомера;
- 2 — медиальный бугорок вестибулярного одонтомера;
- 3 — дополнительный дистальный бугорок вестибулярного одонтомера;
- 4 — рвущий бугор медиального язычного одонтомера;
- 5 — рвущий бугор дистального язычного одонтомера;
- 6 — центральная фиссура; 7 — лингвальная фиссура;
- 8 — медиальный угол; 9 — дистальный угол;
- 10 — анатомическая шейка

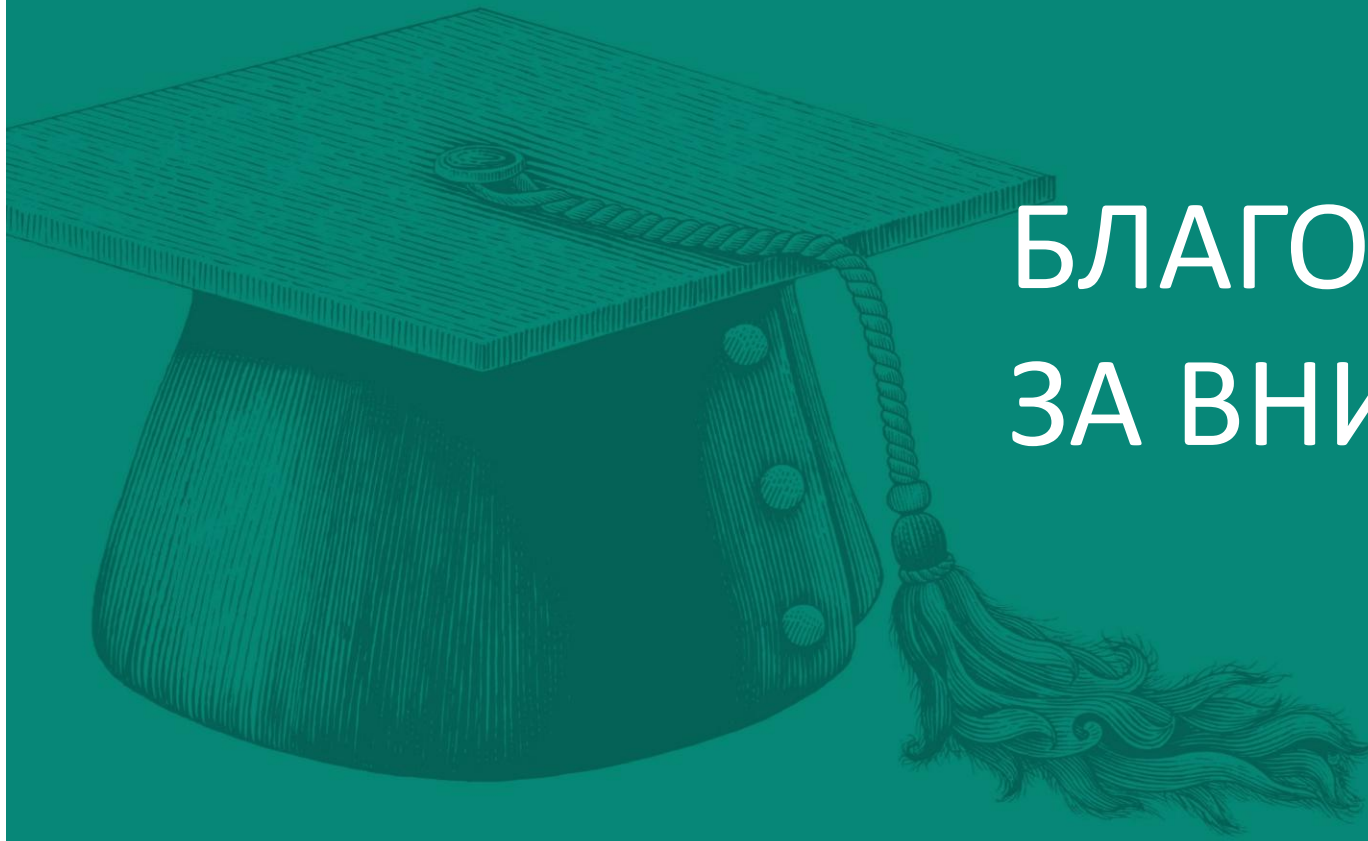Основные морфологические элементы контактной поверхности



- 1 — продольный валик вестибулярного одонтомера;
- 2 — дистальный валик вестибулярного одонтомера;
- 3 — дополнительный дистальный валик вестибулярного одонтомера;
- 4 — продольный валик медиального язычного одонтомера;
- 5 — продольный валик дистального язычного одонтомера;
- 6 — дистальная контактная поверхность;
- 7 — анатомическая шейка



ВОЛГОГРАДСКИЙ
ГОСУДАРСТВЕННЫЙ
МЕДИЦИНСКИЙ
УНИВЕРСИТЕТ



БЛАГОДАРЮ
ЗА ВНИМАНИЕ!