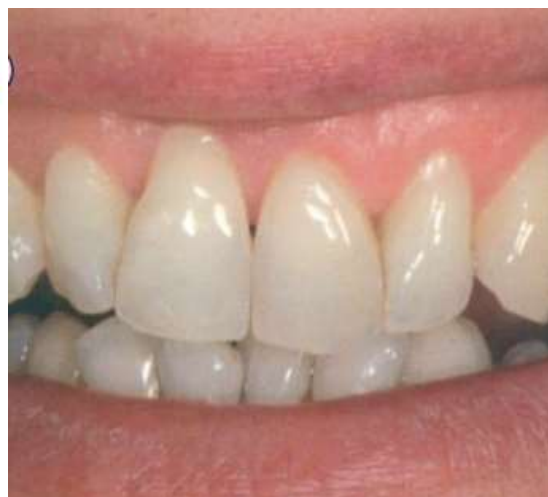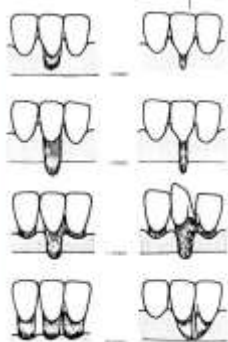
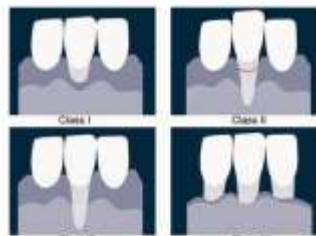


### Ситуационная задача № 3

#### Классификация рецессий. 1985 - Miller



В поликлинику обратился пациент Б. (18 лет) с жалобами на подвижность 11 зуба, эстетическую неудовлетворенность и вопросом о возможности ортодонтического лечения.

В результате сбора анамнеза выявлено, что пациент ранее за пародонтологической помощью не обращался.

При осмотре выявлена дистальная окклюзия, глубокая резцовая дизокклюзия на фоне мелкого преддверия полости рта. В результате определения статуса рецессии пациента Б. выявлена рецессия десны I класса по Миллеру в области 21 зуба.

Глубина рецессии составила 4 мм, ширина – 6 мм, зона прикрепленной кератинизированной десны – 1 мм.

Вопросы:

Вопрос 1 Укажите морфологические признаки, характерные для данной патологии.

Вопрос 2 Охарактеризуйте тип рецессии в данном клиническом случае

Вопрос 2 Укажите факторы, способствующие развитию данной патологии.

Вопрос 3 Укажите методы диагностики, используемые при данной патологии

Вопрос 4 Дифференциальная диагностика данной патологии.

Вопрос 5 Ваш прогноз.