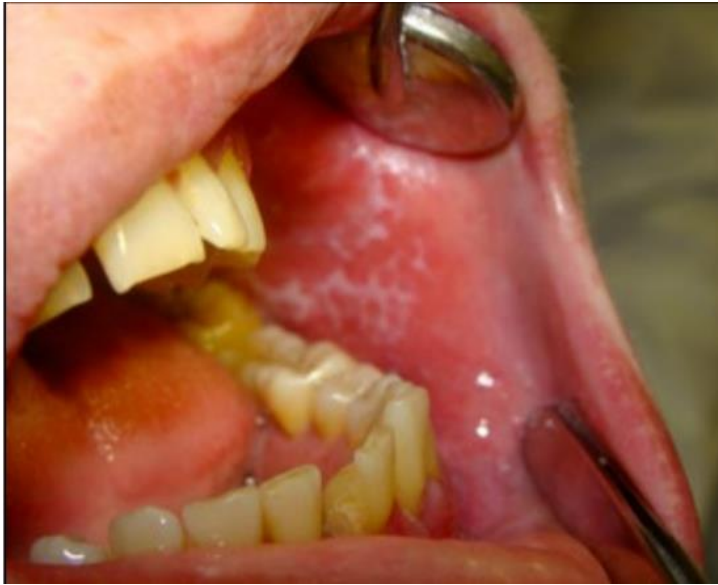

РАЗБОР ТИПОВОГО ЗАДАНИЯ С ФОТОМАТЕРИАЛОМ

ЗАДАНИЕ

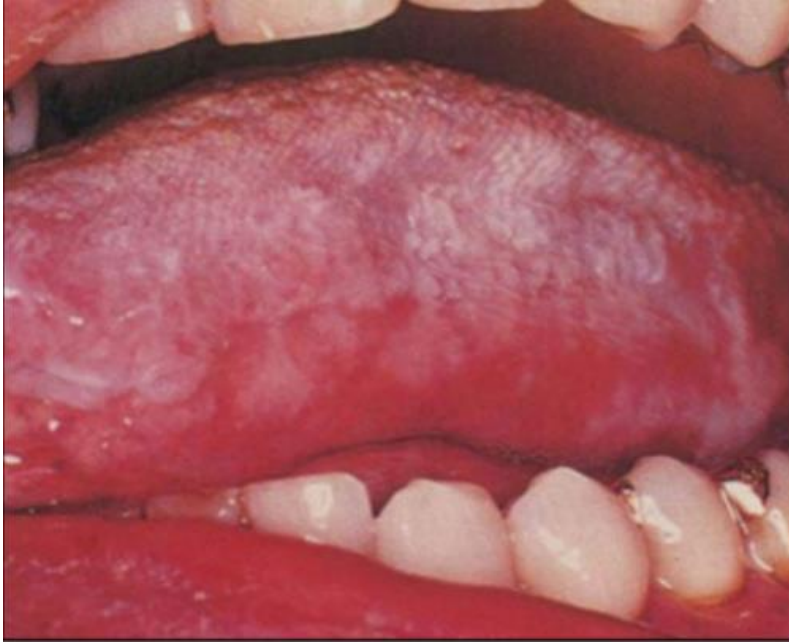

1. Опишите элементы поражения на СОР
2. Поставьте предварительный диагноз
3. С какими заболеваниями можно провести дифференциальную диагностику.
4. Составьте план лечения.

ЭТАЛОН ОТВЕТА:

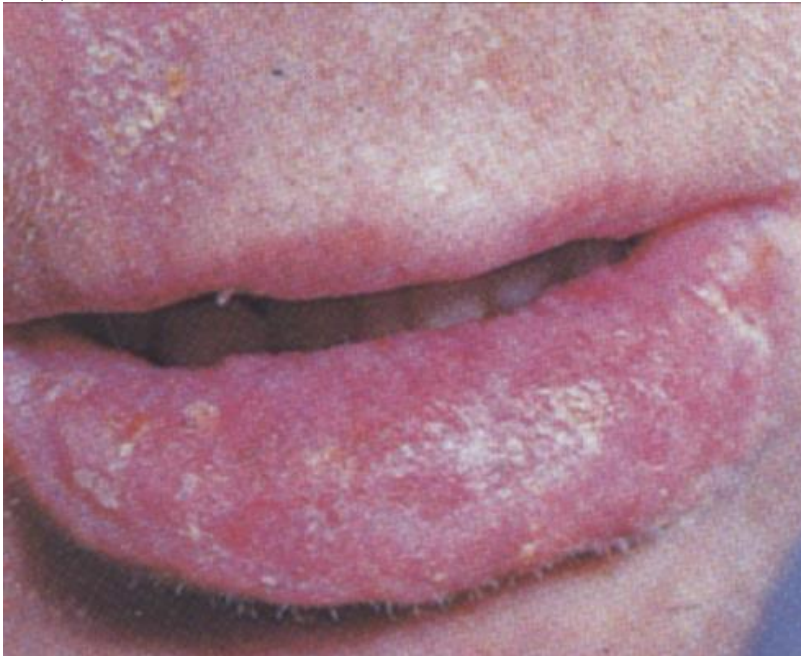
1. Папула. Белесоватое образование размером 2-3мм на слизистой оболочке щеки с шероховатой поверхностью и четкими границами. Сливаясь, папулы образуют сетку Уитхема (узор в виде кружева). Слегка возвышается над поверхностью, при поскабливании не снимается.
2. Красный плоский лишай, типичная форма
3. Плоская лейкоплакия, красная волчанка, кандидоз.
4. Местное лечение (коррекция гигиены полости рта, санация, устранение механических травмирующих факторов, рациональное протезирование), общее лечение (транквилизаторы, витаминотерапия, консультация других специалистов)

ЗАДАНИЕ 1:



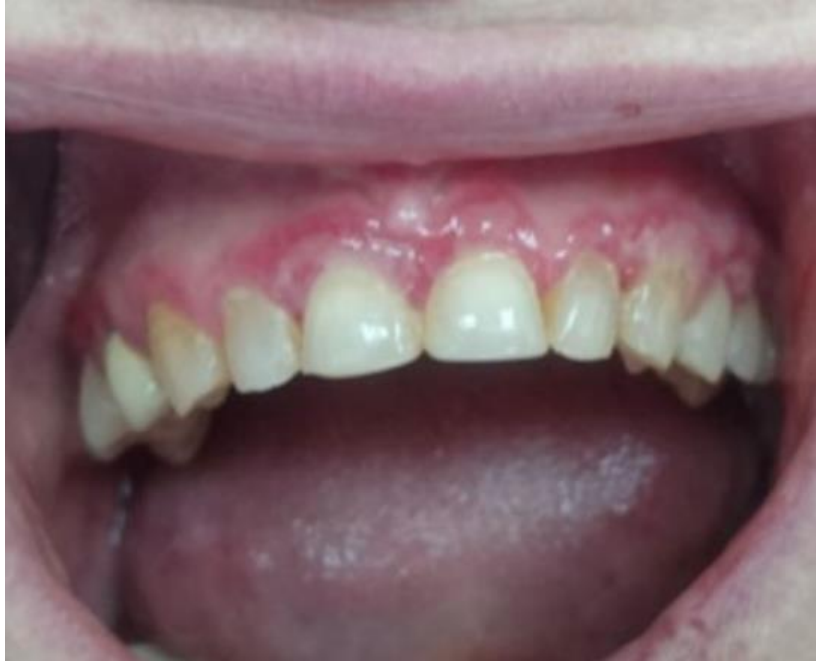- 1.Опишите элементы поражения на СОР
- 2.Поставьте предварительный диагноз
- 3.Назовите возможные причины развития данного заболевания.
- 4.Какие методы диагностики необходимо применить в данном случае?

ЗАДАНИЕ 2:



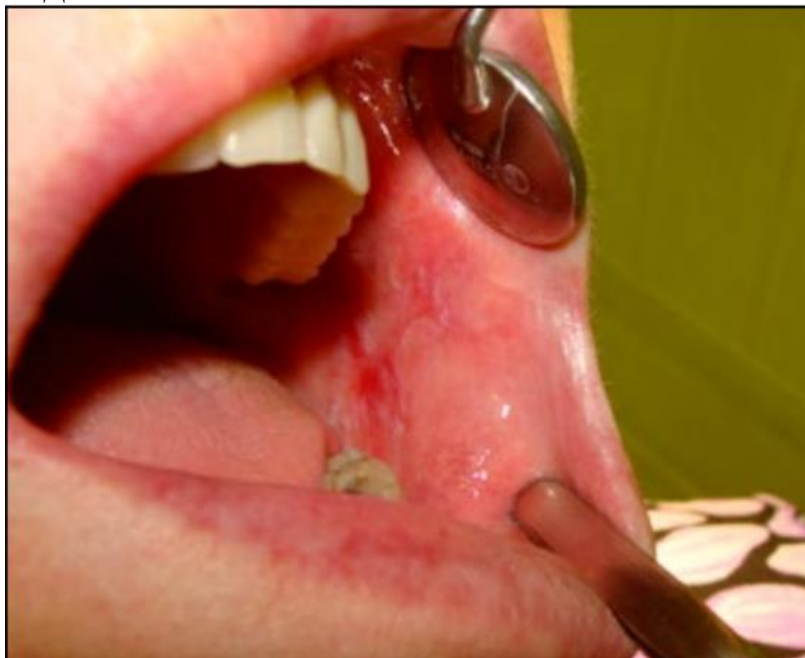- 1.Опишите элементы поражения на СОР
- 2.Поставьте предварительный диагноз
- 3.Проведите дифференциальную диагностику.
- 4.Перечислите факторы риска.

ЗАДАНИЕ 3:



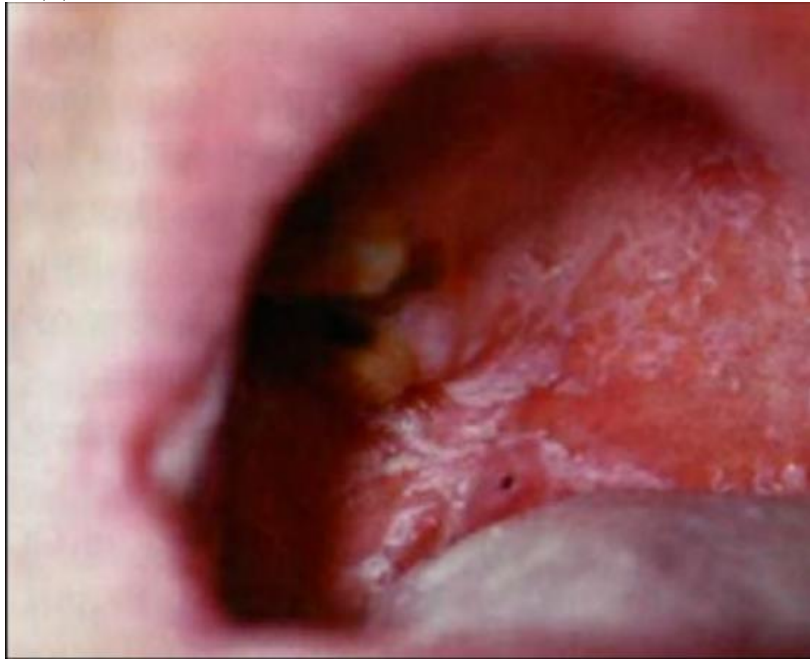- 1.Опишите элементы поражения на СОР
- 2.Поставьте предварительный диагноз
- 3.Какие методы диагностики необходимо применить в данном случае?.
- 4.Составьте план лечения.

ЗАДАНИЕ 4:



- 1.Опишите элементы поражения на СОР
- 2.Поставьте предварительный диагноз
- 3.Опишите жалобы пациента при данном заболевании.
- 4.Составьте план лечения.

ЗАДАНИЕ 5:



- 1.Опишите элементы поражения на СОР
- 2.Поставьте предварительный диагноз
- 3.Укажите причину развития данного заболевания.
4. Составьте план лечения.