

**Расспрос, жалобы больных с заболеваниями сердечно-сосудистой системы. Данные осмотра сердечного больного.**

# Исследование органов кровообращения включает:

---

- расспрос больного
- общий осмотр больного
- осмотр и пальпацию предсердечного области
- определение границ сердца
- аускультацию сердца
- осмотр, пальпацию и аускультацию сосудов
- измерение артериального давления

# Жалобы больного

## *Специфические*

- Боль в сердце
- Сердцебиение
- Перебои в деятельности сердца
- Одышка
- Удушье
- Кашель
- Кровохарканье
- Обморок
- Изменение диуреза

## *Неспецифические*

- Лихорадка
- Повышенная потливость
- Похудение
- Головная боль
- Нарушение сознания
- Бессонница
- Нарушение зрения и слуха
- Изменение голоса
- Дисфагия
- Диспепсические явления
- Жажда
- Боли в животе
- Боли в суставах

# Боль в сердце или неприятные ощущения за грудиной

## Причины

- **заболевание сердца и магистральных сосудов,**
- *патологией бронхо-легочного аппарата и плевры,*
- *позвоночника,*
- *передней грудной стенки и мышц плечевого пояса,*
- *средостения,*
- *заболеваниями органов брюшной полости и диафрагмы*

## Заболевания

- Стенокардия
- **Инфаркт миокарда**
- Перикардит
- Миокардит, коронариит
- Недостаточность сердца
- Кардиомиопатия
- Кардиосклероз
- **Расслаивающаяся аневризма аорты**
- **Тромбозмболия легочной артерии и ее ветвей**
- Воспалительные и дегенеративные поражения аорты

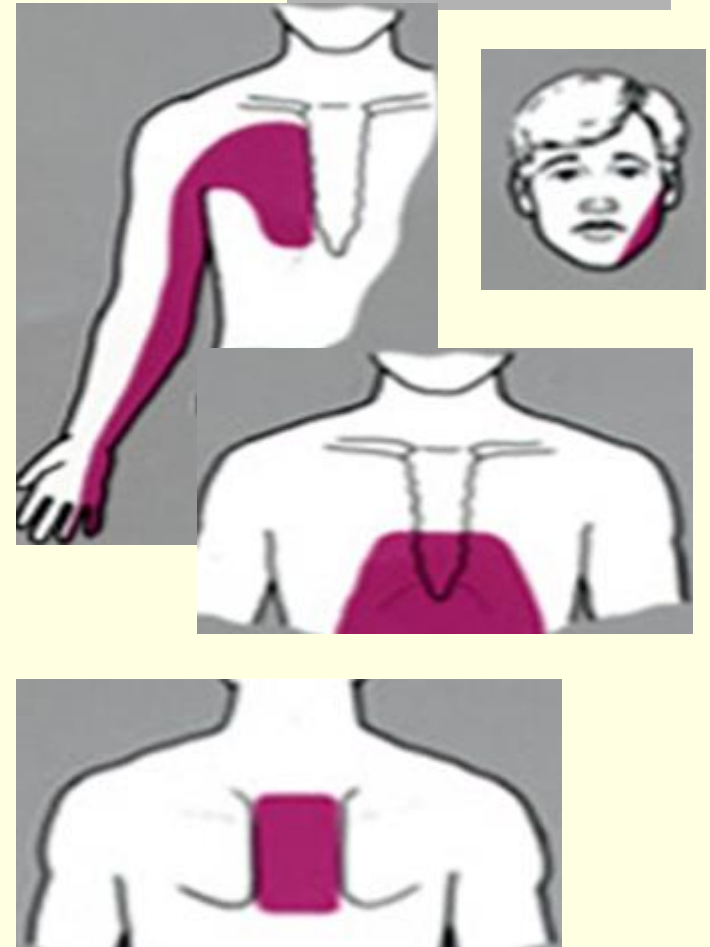
# Детализация жалобы

## «боль в области сердца»

- **Локализация** (за грудиной, в области сердца, в области верхушки сердца);
- **Характер** (постоянная, периодическая, приступообразная);
- **Характер** (давящая, сжимающая, жгучая, пекущая, колющая, неопределенная);
- **Сила** (незначительная, слабая, умеренной силы, сильная, очень сильная);
- **Причина** (физическая, эмоциональная нагрузка, стресс, инфекция);
- **Продолжительность** (минуты, часы);
- **Частота** (в день, неделю, месяц);
- **Иррадиация** (в левое плечо, руку, лопатку; в право, в эпигастрий, в правое плечо, лопатку);
- **Сопутствующие явления** (сердцебиение, перебои, головокружение, одышка, чувство нехватки воздуха, чувство страха смерти);
- **Чем купируются боли** (нитроглицерином, валидолом, гипотензивными препаратами, противовоспалительными, седативными, наркотиками, проходит самостоятельно в покое)

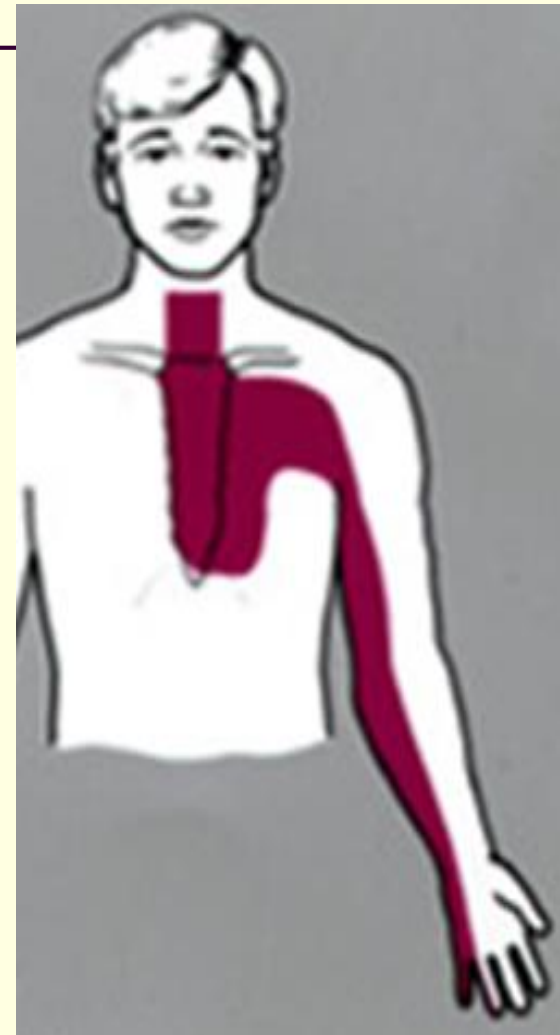# Локализация коронарогенной кардиалгии

- Эпицентр болевых ощущений может находиться в любом месте.
- Различия в локализации боли зависят от ряда факторов: особенностей иннервации миокарда и кровообращения, локализации поражения, путей проведения болевых импульсов, наличия сопутствующих заболеваний.
- Для больного стенокардией характерно постоянство локализации болей.



# Характеристика коронарогенной кардиалгии

локализация	<ul style="list-style-type: none"><li>• за грудиной</li></ul>
характер	<ul style="list-style-type: none"><li>• давящие жгучие или сжимающие</li></ul>
интенсивность	<ul style="list-style-type: none"><li>• умеренные или выраженные</li></ul>
иррадиация	<ul style="list-style-type: none"><li>• в левое плечо, руку, левую половину шеи, нижнюю челюсть</li></ul>
продолжительность	<ul style="list-style-type: none"><li>• от одной до десяти минут</li></ul>
связь с определенной причиной	<ul style="list-style-type: none"><li>• физической и эмоциональной нагрузкой</li></ul>
чем купируется	<ul style="list-style-type: none"><li>• проходят самостоятельно или после приема таблетки нитроглицерина</li></ul>



# Характеристика кардиалгии при инфаркте миокарда

---

- **Длительные, сильные, часто непереносимые боли в центральной части грудины или эпигастральной области** в виде одного длительного болевого приступа или серии приступов, когда каждый следующий приступ боли сильнее предыдущего.
- В отличие от стенокардии, **боль интенсивнее, длительнее (> 30 мин, в 1/3 случаев более 12 ч) и не купируется нитроглицерином.**
- Боль разлитая, с широкой иррадиацией в левую руку (в 30% случаев), в правую руку и реже – в шею, спину, живот, в нижнюю челюсть.



# Причины кардиалгии

---

- **Коронарогенные:** стенокардия, инфаркт миокарда.
- **Некоронарогенные:** перикардиты, пороки сердца, ПМК, дилатационная кардиомиопатия, миокардиодистрофии.
- **Болезни легких и плевры:** плевриты, рак легких, ТЭЛА.
- **Болезни ЖКТ:** диафрагмальная грыжа, ГЭРБ, калькулезный холецистит, острый панкреатит.
- **Заболевания позвоночника, мышц, нервов:** остеохондроз позвоночника с корешковым синдромом, опоясывающий лишай, межреберная невралгия, синдром передней грудной стенки и др.

# Сердцебиение – субъективное ощущение учащенной работы сердца

## **Заболевание сердца**

- Ишемическая болезнь сердца
- Ревмокардит
- Перикардит
- Сердечная недостаточность
- Опухоль сердца
- Миокардиопатия
- Проплапс митрального клапана
- Синдром преждевременного возбуждения желудочков (синдром Паркинсона-Уайта, синдром Кларка-Леве-Критеску)

## **Физиологические причины**

- Физическая работа
- Психоэмоциональное возбуждение
- Употребление алкоголя, крепкого чая, кофе
- Лекарственные препараты (адреналин, атропин, нифедипин)

## **Внесердечные причины**

- Заболевание центральной нервной системы, невроз
- Эндокринная патология
- Заболевание желудочно-кишечного тракта
- Лихорадка

# Перебои в работе сердца - аритмия

Перебои в работе сердца обусловлены нарушениям ритма сердца в виде:

- Экстрасистолии
- Мерцательной аритмии
- Блокады сердца

## Экстрасистолическая аритмия

### Клиника

*Ощущение: «замирания» или «остановки» сердца, «выпадение» пульса, «внеочередное» сокращение сердца.*

### Причины экстрасистолии

- органическое поражение миокарда (основная причина)
- экстракардиальные (дисгормональные) нарушения;
- нервно-рефлекторные (по типу висцерокардиального рефлекса);
- интоксикация наперстянкой, адреналином;

# Перебои в работе сердца

## Мерцательная аритмия (фибрилляция предсердий)

### Клиника:

*«беспорядочные сокращения»  
сердца*

### **Причины:**

- стеноз митрального отверстия;
- атеросклеротический кардиосклероз;
- тиреотоксикоз

## Блокада сердца

### Клиника:

*ощущение «остановки сердца»*

### Причины:

*органическое поражение  
миокарда, сопровождающееся  
замедлением или полным  
прекращением проведения  
импульса по проводящей  
системе сердца:*

- неполная синоаурикулярная блокада;
- полная атриовентрикулярная блокада.

# Одышка

**Одышка –  
ранний и частый симптом  
сердечной недостаточности**

**Клинически:**

**Одышка** характеризуется нарушением *глубины, частоты и ритма дыхания*, возникает сначала при физической нагрузке, а при ухудшении насосной функции сердца - в состоянии покоя.

## Патогенез одышки

В основе одышки при кардиальной патологии лежит:

- *уменьшение ударного объема сердца*
- *застой крови в малом круге кровообращения*
- *гипоксия органов и тканей*
- *метаболический ацидоз*
- *уменьшению щелочных резервов*
- *возбудимость дыхательного центра*

# Удушье (астма)

**Удушье (астма)** - приступообразная одышка в виде ощущения нехватки воздуха, невозможность сделать полноценный вдох и выдох, чувство страха.

Приступ удушья, обусловленный уменьшением сократительной способности левого желудочка при сохранении функции правого желудочка, называется **кардиальной астмой**, которая может перейти в отек легких.

**Удушье** является следствием острой левожелудочковой недостаточности, которая возник

- при остром инфаркте миокарда,
- аортальных недостатках,
- гипертонической болезни,
- атеросклеротическом кардиосклерозе

# Кашель

---

У больных с заболеваниями сердечно-сосудистой системы обусловлен:

- *застоем крови в малом круге кровообращения*
- *сдавливают бронхи и раздражением ветвей блуждающего нерва увеличенными отделами сердца*

Кашель обычно сухой, при продолжительном застое крови в легких и присоединении инфекции появляется мокрота слизисто-гнойного или гнойного характера

# Кровохарканье

## Кровохарканье -

примесь в мокроте крови в виде прожилок, сгустков, иногда массивного легочного кровотечения.

Отличить кровохарканье от желудочного кровотечения можно по таким признакам:

- *кровь откашливается*
- *кровь ярко-красная, пенистая*
- *имеет щелочную реакцию*

## Патогенез кровохарканья

- **Митральный стеноз** - застой крови в сосудах малого круга кровообращения, разрыв варикозно-расширенных коллатералей между бронхиальными капиллярами и легочными венами
- **ТЭЛА, инфаркт легкого, отек легкого** - острое повышение давления в сосудах малого круга кровообращения, нарушение проницаемости капиллярно-альвеолярной мембраны, диapedез эритроцитов в дыхательных путях
- **Расслаивающаяся аневризма аорты** - прорыв стенки аорты, фонтанирующее кровотечение в полость бронха, трахеи, в легкое

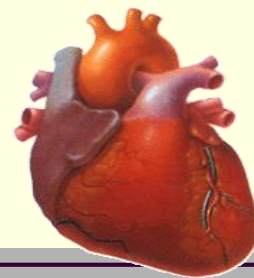


# Признаки левожелудочковой недостаточности

---

- **Одышка (dyspное)**
- **Удушье**
- **Кашель**
- **Кровохарканье**

# Признаки правожелудочковой недостаточности



- **Отеки** при сердечной недостаточности распределяются по законам гидростатики, локализуются в первую очередь на стопах, голенях, усиливаются к вечеру, уменьшаются к утру.
- **Боли или чувство тяжести в правом подреберье** за счет растяжение глссоновой капсулы при увеличении печени.
- **Диспептические расстройства** – тошнота, рвота, плохой аппетит, метеоризм, расстройства стула – нарушения кровообращения в органах брюшной полости.

# Обморок

**Обморок** – это кратковременная потеря сознания, которое наступает в результате ишемии мозга

## **Причины обморока:**

- уменьшение кровоснабжения мозга (стеноз устья аорты, пролапс митрального клапана)
- прекращение эффективной сократительной деятельности сердца (*приступами Морганьи-Адамса-Стокса* в виде эпизодов потери сознания, судорог, невольного мочеиспускания, дефекации)
- резкое замедление деятельности сердца (блокады) или к асистолия желудочков (асистолическая форма обморока),
- выраженная тахикардия, фибриляция, трепетание желудочков (гипердинамическая форма)

# Головные боли

---



- Головная боль напряжения
- Мигрень
- Головная боль при артериальной гипертензии
- Головная боль при артериальной гипотензии
- Головная боль при травмах головы
- Головная боль при остеохондрозе позвоночника
- Головная боль и лекарственные препараты

## Головная боль при АГ

- Проводили измерение АД на высоте головной боли?
- Какие максимальные значения регистрировались на высоте головной боли?
- Какими ощущениями сопровождается повышение АД наряду с головной болью? Головокружением? Мельканием «мушек перед глазами»? Носовыми кровотечениями?

# Anamnesis morbi



- Время и причины появления первых симптомов заболевания.
- Динамика симптомов заболевания до настоящего момента.
- Сведения о результатах предыдущих исследований и установленных диагнозах.
- Объем и эффективность проводившегося ранее лечения; приверженность к лечению.

# Anamnesis vitae

---

- наследственная предрасположенность,
- характер питания (переедание, злоупотребление соленой пищей),
- малоподвижный образ жизни,
- неблагоприятные условия труда и быта,
- вредные привычки (курение, злоупотребление алкоголем),
- наличие заболеваний, ускоряющих развитие атеросклероза (сахарный диабет, АГ).
- перенесенные заболевания (частые ангины, сифилис), которые часто осложняются заболеваниями сердца.

# Внешний осмотр больного

- оценка общего состояния
- состояние сознания
- положение больного
- кожа и видимые слизистые оболочки
- осмотр лица и шеи
- определение отеков
- костно-мышечная система



# Сознание


Нарушение сознания в виде  
**ступора и сопора**

*обусловлена выраженной гипоксией ЦНС  
у больных с хронической сердечной  
недостаточности, острой сердечной и  
сосудистой недостаточностью*

# Положение больного

- при сердечно-сосудистой патологии может быть активное, пассивное, вынужденное
- **Активное положение** занимают больные с гипертонической болезнью, ишемической болезнью сердца без признаков сердечной недостаточности
- **Пассивное положение** - горизонтальное с низким изголовьем - больные с острой сосудистой недостаточностью

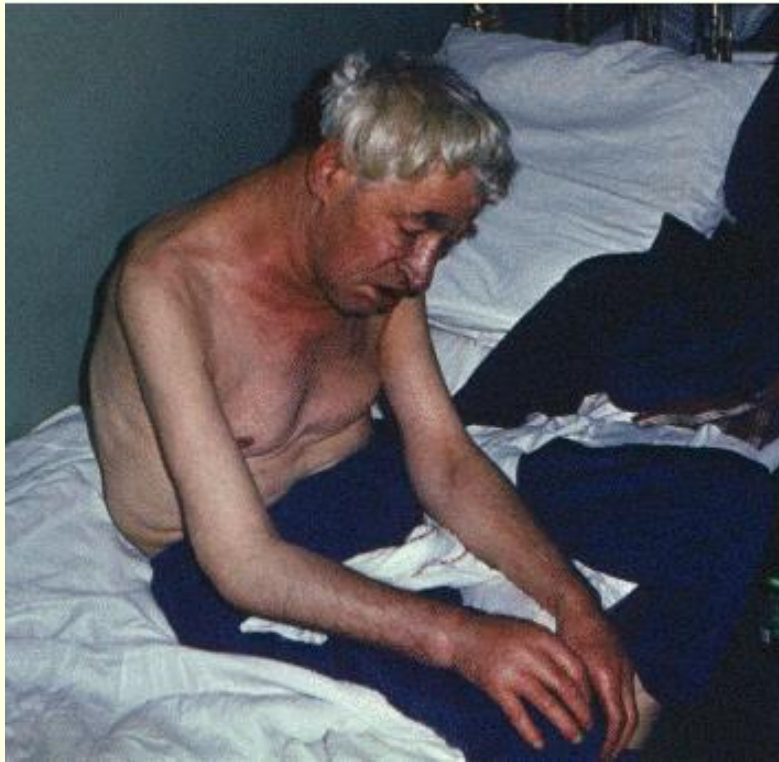# Вынужденное положение больного



**Ортопноэ** -  
положение сидя с  
опущенными ногами  
занимают больные с  
выраженной  
сердечной  
недостаточностью

# Вынужденное положение больного

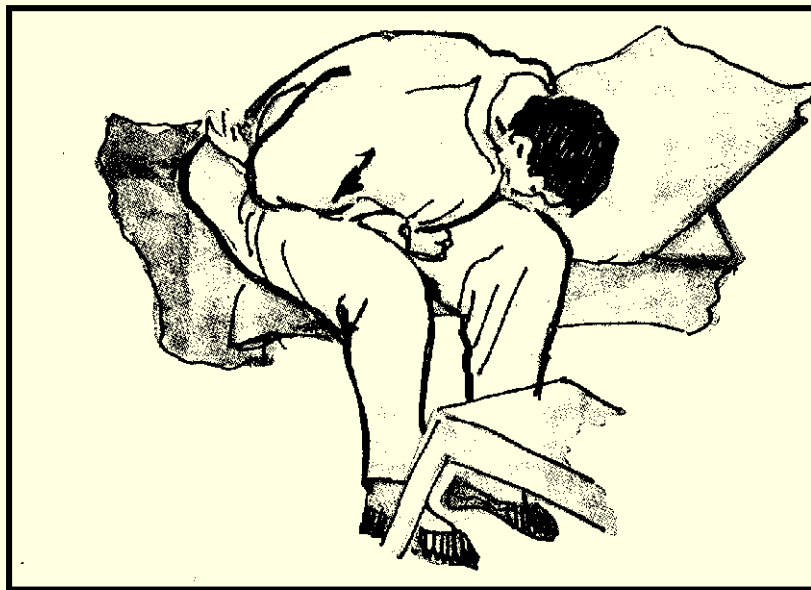---



Положение **сидя (ортопноэ)** без упора рук занимают больные с сердечной недостаточностью

# Вынужденное положение больного

---



Положение **сидя с наклоном вперед** занимают больные с сухим перикардитом

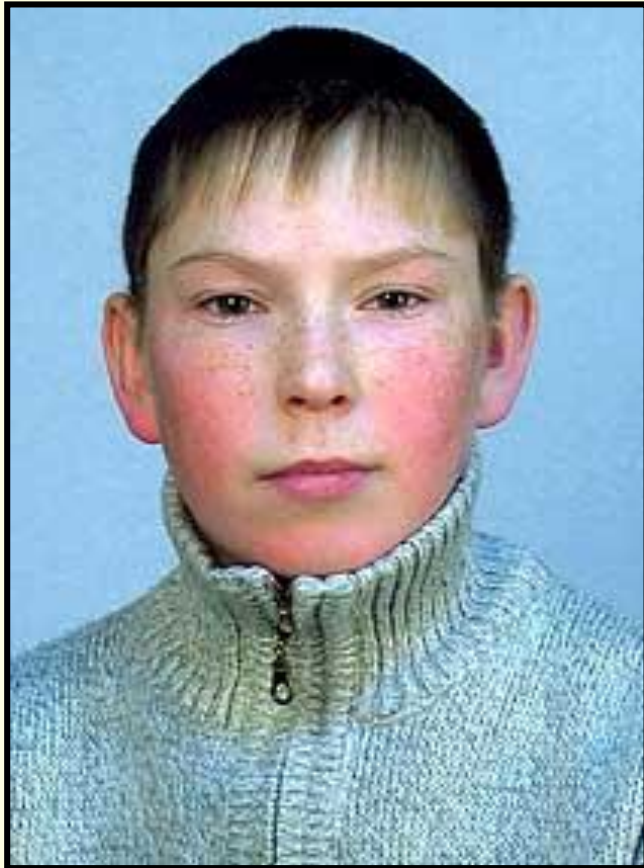# Вынужденное положение больного

---



**Коленно-локтевое** положение занимают больные с выпотным перикардитом

# Лицо больного



## **«Митральное» лицо**

больного с  
декомпенсированным  
митральным стенозом:

цианотичный румянец щек  
(«митральная бабочка»),  
цианоз губ, кончика носа,  
ушей

# Лицо больного

---

## Лицо «Корвизара»



у больных с тяжелой  
сердечной  
недостаточностью: лицо  
отечное, безразличное,  
сонливое; кожные покровы  
бледно-желтушные с  
синюшным оттенком;  
тусклые слезящиеся глаза,  
полуоткрытый рот, цианоз  
губ



# Лицо больного

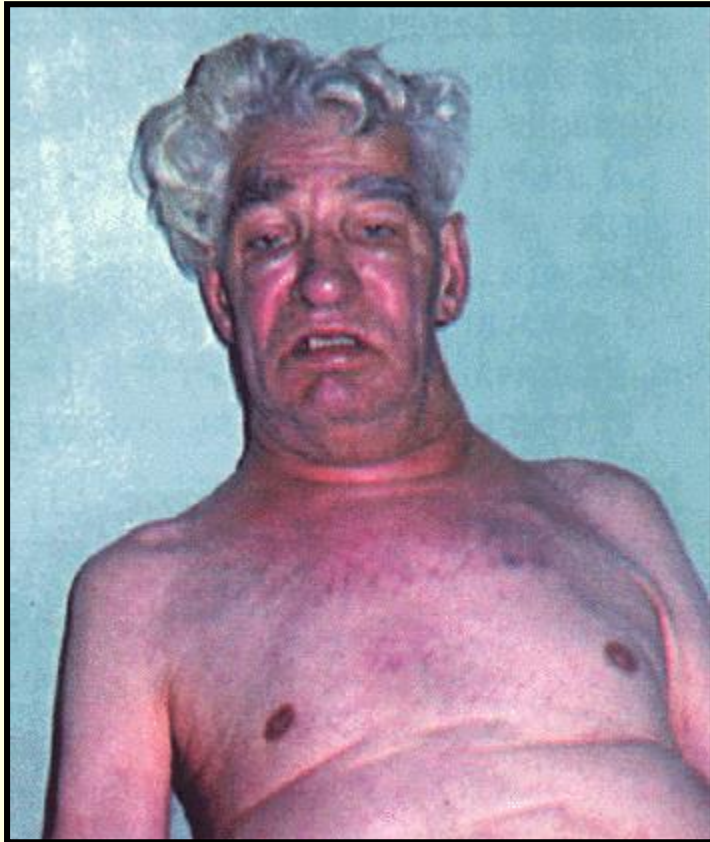
---



**Асимметрия лица**  
больной, перенесшей  
инсульт:

сглаженность носогубной  
складки и опущение угла  
рта слева

# Лицо больного



## «Воротник Стокса» -

резкое расширение вен шеи с одновременным резким отеком, кожа приобретает цианотичный цвет, отечность распространяется на голову и плечи.

Все эти признаки появляются вследствие сдавления верхней поллой вены аневризмой аорты, опухолью средостения, загрудинным зобом.

# Лицо больного

---



- Лицо больной кардиомиопатией с выраженным акроцианозом (цианоз губ, носогубного треугольника)

# Лицо больного

---

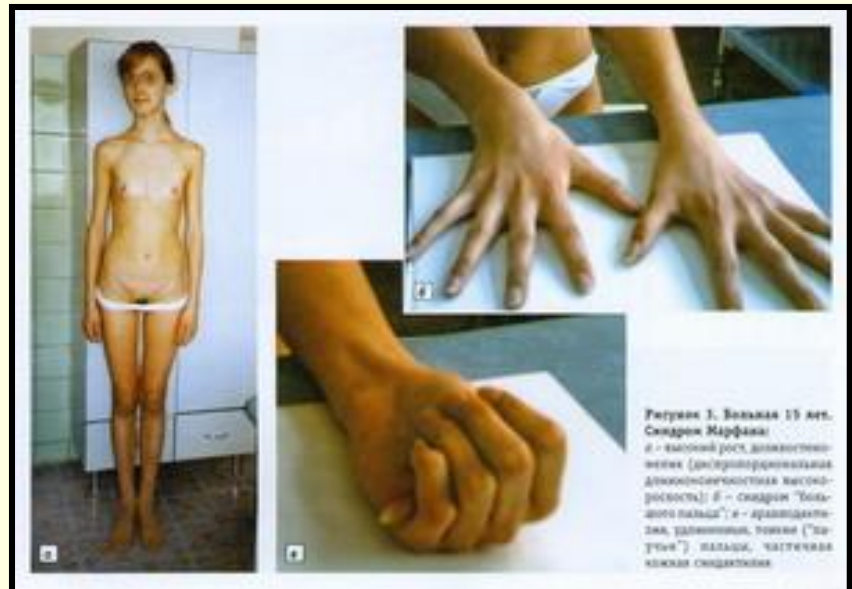


**Синдром Марфана** –  
лицо продолговатое, уши  
низко расположены,  
необычно большие ушные  
раковины, высокое небо

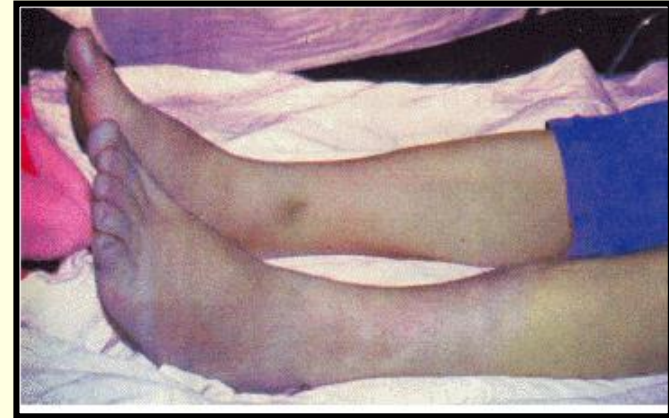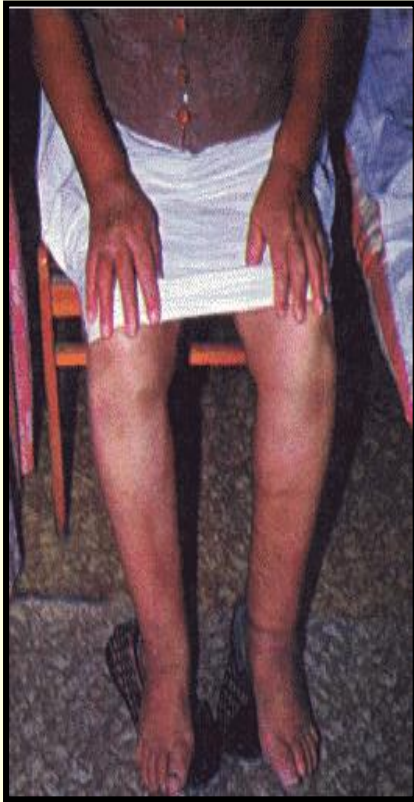# Синдром Марфана

## Врожденный СИМПТОМОКОМПЛЕКС:

высокий рост;  
арахнодактилия («паучьи пальцы»);  
врожденный порок сердца;  
подвывих хрусталика



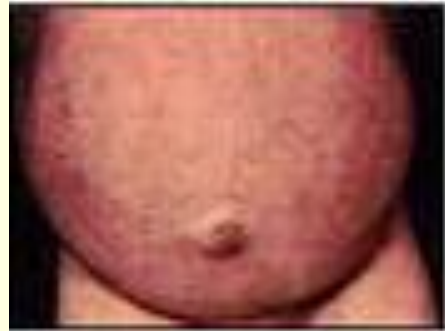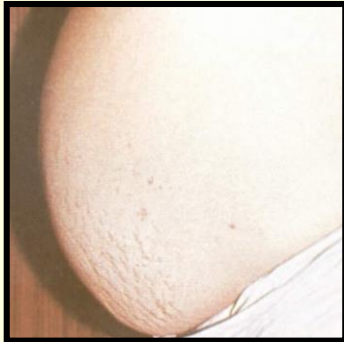# Отеки сердечные



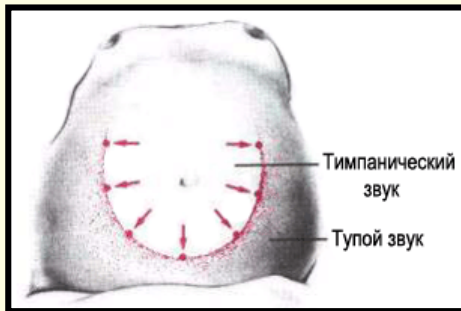
Отеки нижних конечностей у больных с сердечной недостаточностью: кожа над отеком цианотичная с участками пигментации и дистрофических изменений



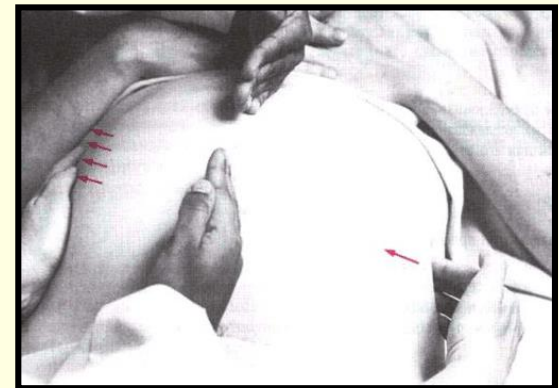
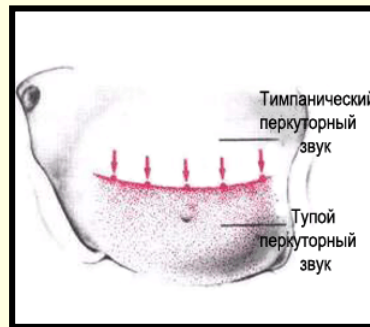
# Асцит при сердечной недостаточности и способы его определения



Визуальный способ



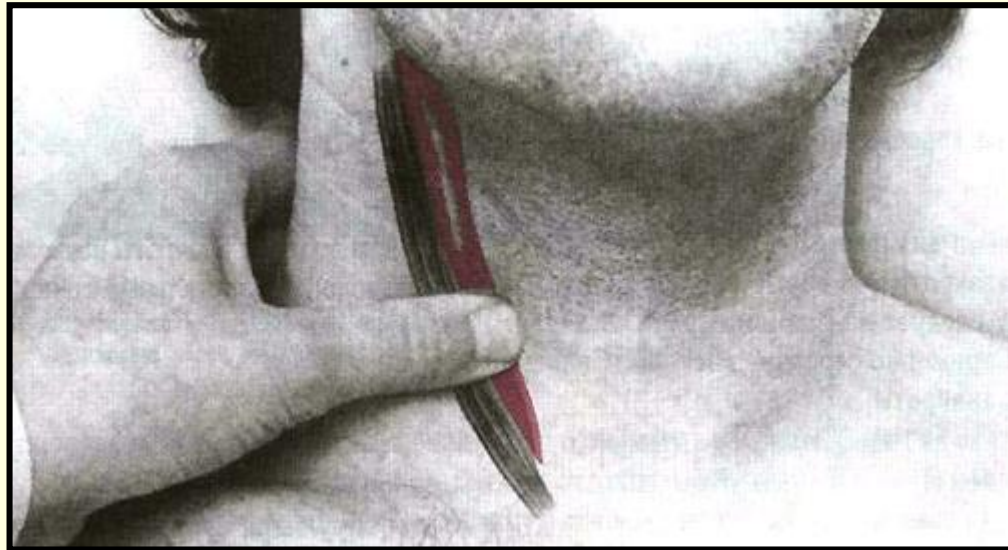
Перкуторный способ



Пальпаторный способ

# Определение пульсации сонной артерии

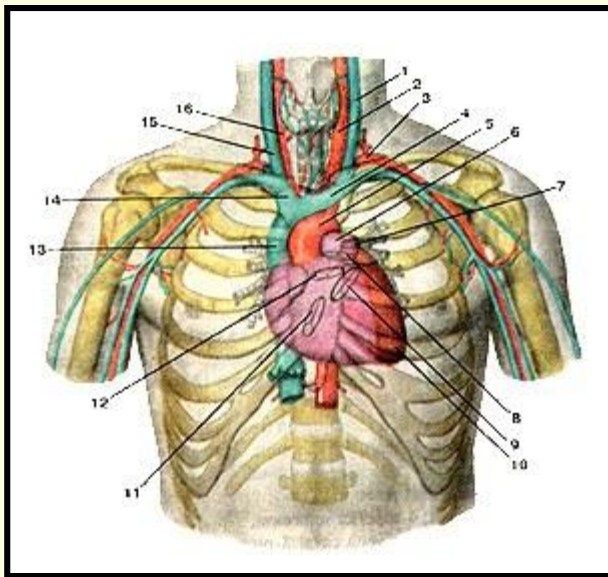
---



Видимая пульсация сонной артерии определяется выше и вовнутрь от грудино-ключично-сосцевидной мышцы и наблюдается у больных с недостаточностью клапанов аорты



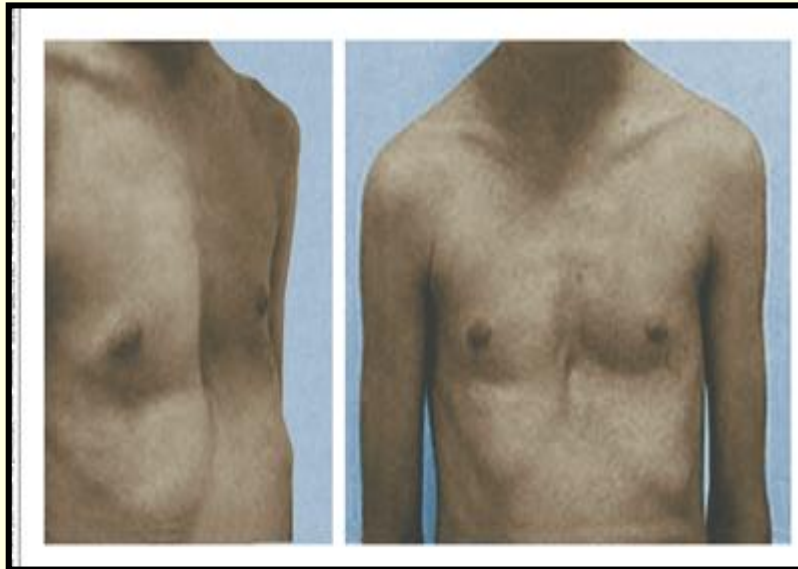# Осмотр предсердечной области



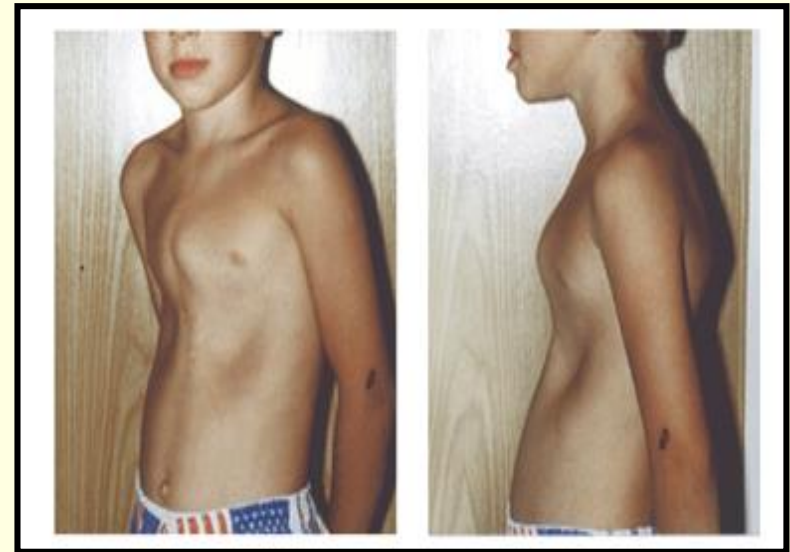
## *План осмотра*

- Сердечный горб и видимая деформация
- Верхушечный толчок и его характеристика
- Сердечный толчок
- Видимая пульсация в предсердечной области
- Эпигастральная пульсация

# Деформация грудной клетки в предсердечной области

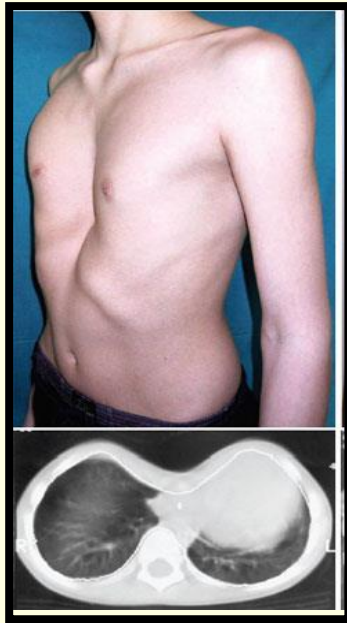


Воронкообразная деформация  
или «грудь сапожника»



Килевидная деформация  
или «куриная грудь»

# Деформация грудной клетки в предсердечной области



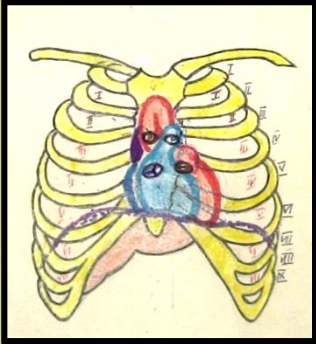
«Грудь сапожника» -  
воронкообразная деформация  
грудной клетки  
в нижней трети грудины

## Сердечный горб

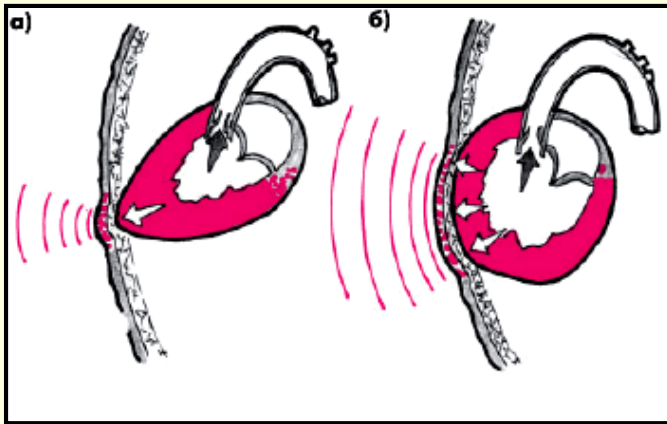
– постоянное стойкое диффузное  
выпячивание грудной клетки в  
предсердечной области,  
*обусловленное* увеличением  
различных отделов сердца в период  
до полного окостенения ребер

*наблюдается* у больных с  
врожденными и приобретенными в  
раннем детстве пороками сердца

# Верхушечный толчок



Проекция верхушечного толчка  
на грудную клетку



Механизм образования верхушечного толчка

## Верхушечный толчок

– пульсация ограниченного участка грудной клетки в области верхушки сердца, синхронно сокращению левого желудочка, обусловлен ударом верхушки сердца о грудную клетку в период систолы.

**определяется у здоровых лиц с умеренно развитой подкожно-жировой клетчаткой и широкими межреберьями в V межреберье на 1,5 см кнутри от левой среднеключичной линии.**

# Осмотр предсердечной области

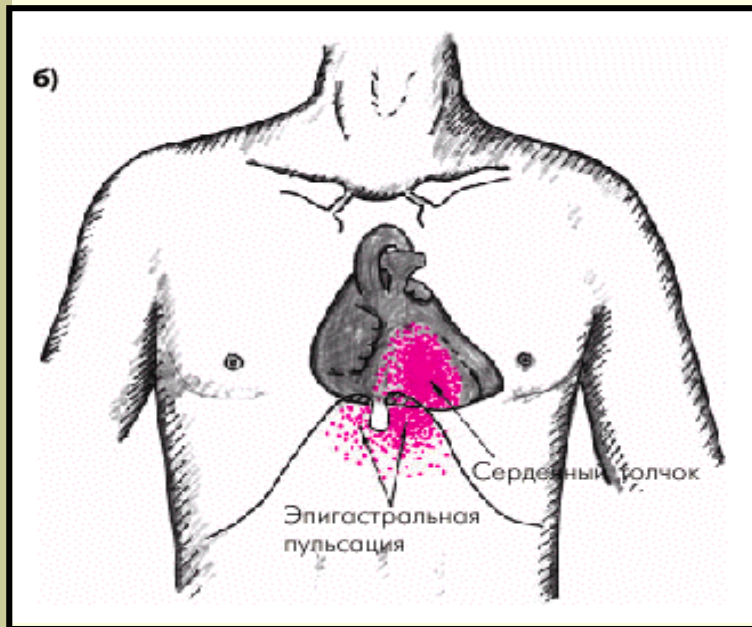
## **Отрицательный верхушечный толчок –**

втягивание участка грудной клетки в области верхушки сердца в период систолы

обусловленное сращением листков перикарда с тканями передней грудной стенки; наблюдается у больных слипчивым перикардитом, медиастиноперикардитом

- **Пульсация во II межреберье справа от края грудины** обусловлена расширением (аневризмой) восходящей части дуги аорты
- **Пульсация во II межреберье слева от края грудины** обусловлена легочной гипертензией, дилатацией легочной артерии при митральном стенозе
- **Пульсирующее выпячивание в яремной ямке** обусловлено расширением (аневризмой) дуги аорты

# Сердечный толчок и эпигастральная пульсация



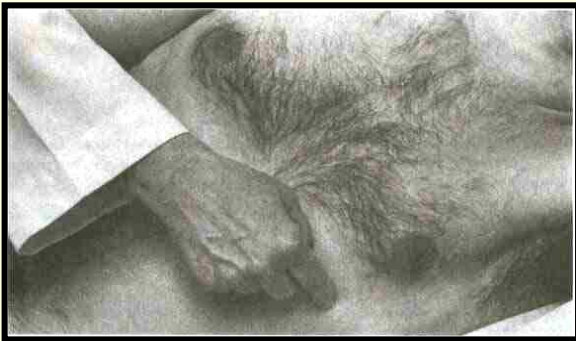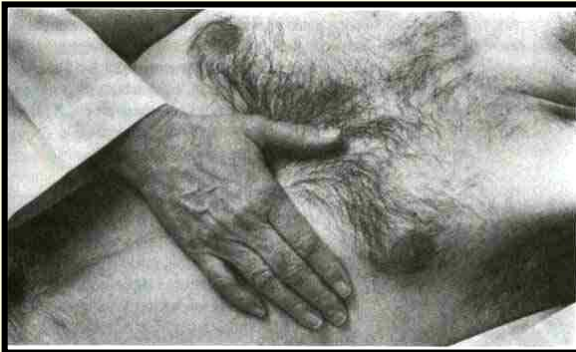- **Сердечный толчок** - разлитая пульсация в III-IV межреберье слева от грудины, которая объединяется с синхронной пульсацией в эпигастральной области; обусловлен дилатацией и гипертрофией правого желудочка при митральном стенозе, недостаточности трехстворчатого клапана, хроническом легочном сердце
- **Эпигастральная пульсация**, усиливающаяся при глубоком вдохе, обусловлена гипертрофией и дилатацией правого желудочка при **митральном стенозе, недостаточности трехстворчатого клапана, хроническом легочном сердце.**
- **Эпигастральная пульсация**, уменьшающаяся при глубоком вдохе, обусловлена **пульсацией брюшной аорты**
- у здоровых лиц при исхудании; энтероптозе, аневризме брюшной аорты

# Пальпация предсердечной области

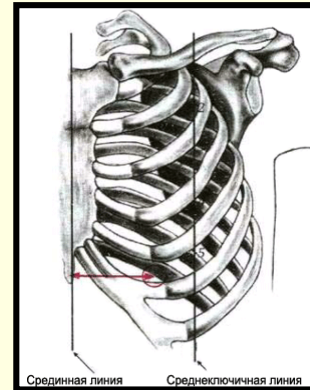
## *План исследования:*

- оценка локализации и свойств верхушечного толчка
- наличие симптома «кошачьего мурлыкания»
- пальпация эпигастральной пульсации (истинной и передаточной)

# Пальпация верхушечного толчка



Методика пальпации верхушечного толчка в положении больного лежа



*Свойства  
верхушечного толчка*

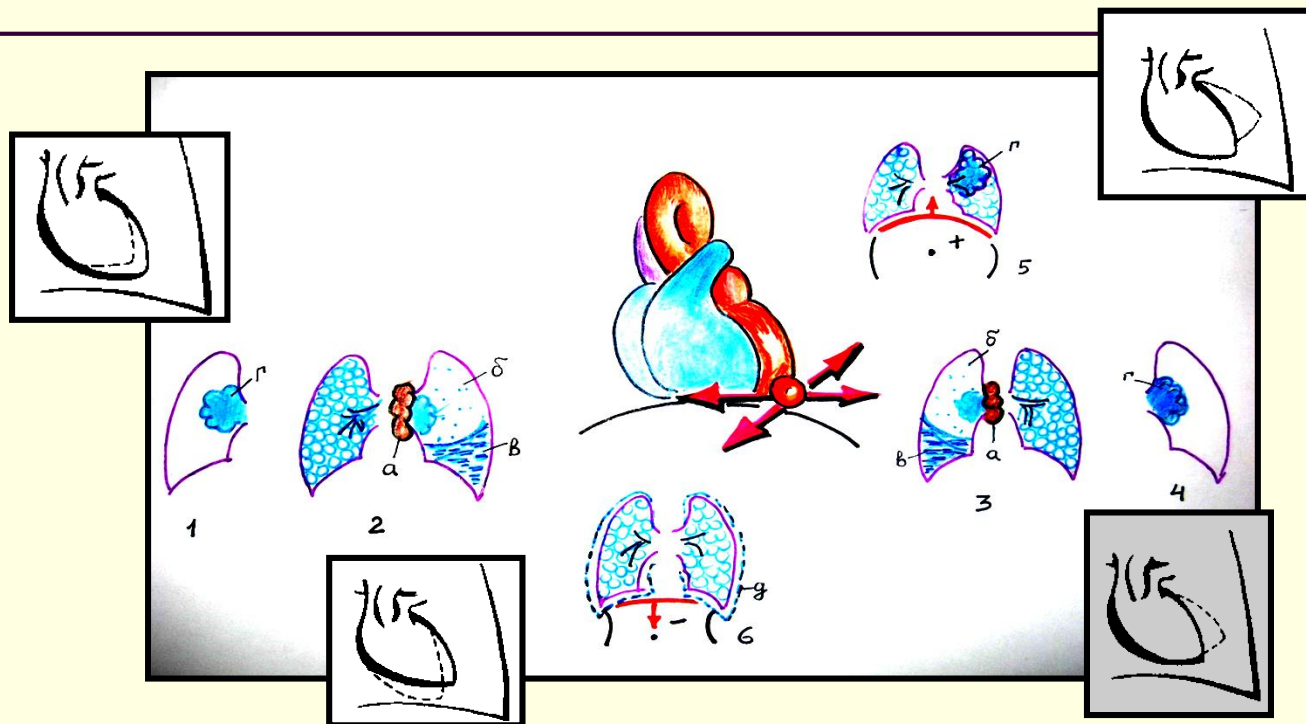
- Локализация
- Распространенность
- Высота
- Сила



# Причины смещения верхушечного толчка

<b>Физиологические причины</b>	<b>Внесердечные причины</b>	<b>Сердечные причины</b>
Фазы дыхания; Положение больного сидя, стоя, на боку левом, правом); Конституциональный тип	Изменение внутригрудного давления; Высота стояния диафрагмы; Опухоли легких и средостения; Скопление воздуха или жидкости в плевральной полости	Изменение размеров различных отделов сердца (гипертрофия) и его полостей (дилатация)

# Внесердечные причины смещения верхушечного толчка



Повышение внутриплеврального давления (б,в): б.- пневмоторакс, в.- гидроторакс, экссудативный плеврит; эмфизема легких (д)





Уменьшение внутриплеврального давления (г): г.- обтурационный ателектаз

Повышение внутрибрюшного давления (5): асцит, метеоризм, опухоль брюшной полости

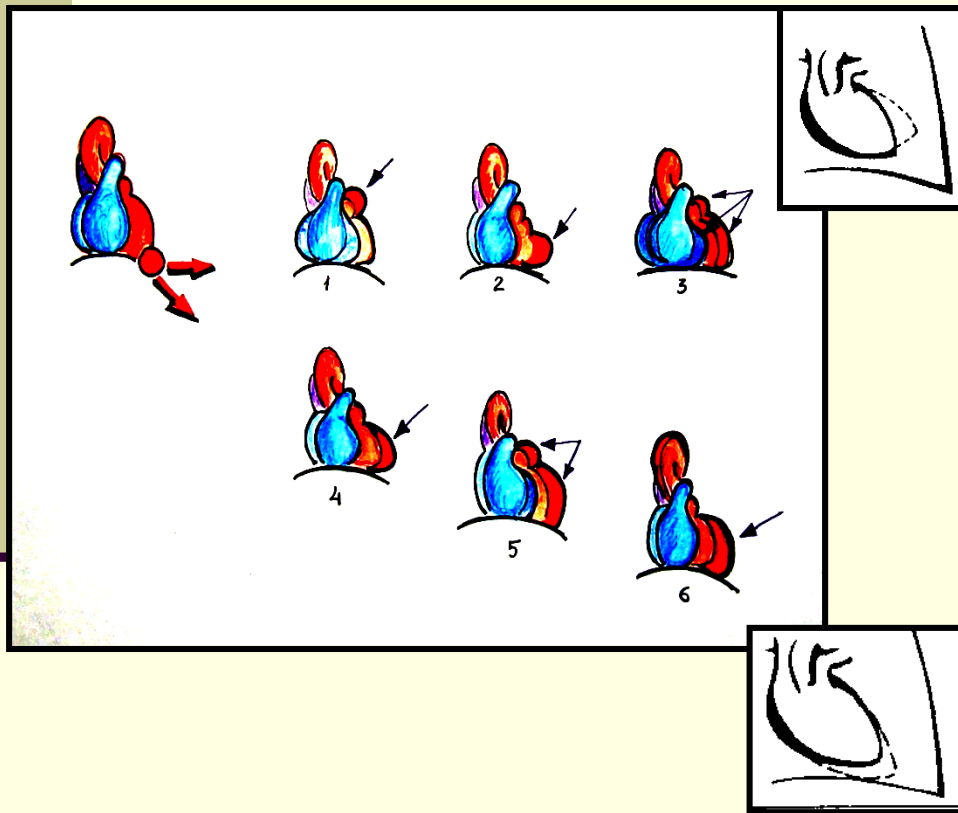
Уменьшение внутрибрюшного давления (6): энтероптоз

Увеличение внутригрудных лимфатических узлов (а).

# Внесердечные причины смещения верхушечного толчка

Смещение ВТ	Причины смещения	Заболевание
<b>ВЛЕВО</b> 	Повышение внутриплеврального давления справа или уменьшение его слева	Правосторонний гидроторакс, экссудативный плеврит, пневмоторакс; Левосторонний обтурационный ателектаз
<b>ВЛЕВО и ВВЕРХ</b> 	Повышение внутрибрюшного давления и высокое стояние диафрагмы	Асцит, метеоризм, гепатомегалия; Беременность.
<b>КНУТРИ</b> 	Повышение внутриплеврального давления слева или уменьшение его справа	Левосторонний гидроторакс, экссудативный плеврит, пневмоторакс; Правосторонний обтурационный ателектаз
<b>КНУТРИ и ВНИЗ</b> 	Уменьшение внутрибрюшного давления и низкое стояние диафрагмы	У астеников. Висцероптоз

# Внутрисердечные причины смещения верхушечного толчка



## ВЛЕВО:



**Гипертрофия правого желудочка** (митральный стеноз, кардиомиопатия):

**Дилатация левого желудочка** (аневризма левого желудочка, кардиомиопатия)

## ВЛЕВО и ВНИЗ:

**Гипертрофия и дилатация левого желудочка** (гипертоническая болезнь, митральная недостаточность, аортальные пороки).

## Сердечные причины смещения верхушечного толчка

Смещение верхушечного толчка	Причины смещения	Нозологические формы (заболевания)
<b>ВЛЕВО</b> 	<p>Гипертрофия левого желудочка:</p> <p>гипертрофия и дилатация правого желудочка</p>	<p>Недостаточность митрального клапана, стеноз устья аорты                      гипертоническая болезнь                      гипертрофическая КМП                      атеросклеротический кардиосклероз                      Митральный стеноз, недостаточность трехстворчатого клапана, хроническое легочное сердце.</p>
<b>ВНИЗ</b>	<p>Дилатация левого желудочка</p>	
<b>ВЛЕВО и ВНИЗ</b> 	<p>Гипертрофия и дилатация левого желудочка</p>	<p>Недостаточность клапанов аорты,                      Дилатационная КМП</p>

# Распространенность верхушечного толчка

- В норме площадь VT составляет 2 см кв.

Изменение площади VT	Разлитой	Ограниченный
Физиологическое	Глубокий вдох, беременность	Глубокий выдох, Низкое стояние диафрагмы
Патологическое	Опухоли заднего средостения, Высокое стояние диафрагмы (асцит, метеоризм),  <b>Гипертрофия и дилатация левого желудочка (аортальные пороки, ГБ)</b> Сморщивание краев легких	Эмфизема легких, Левосторонний гидро- или пневмоторакс (умеренный),  <b>Экссудативный перикардит</b>

# Высота верхушечного толчка

**Высота верхушечного толчка** - амплитуда колебания части грудной клетки в участке верхушечного толчка. Различают высокий и низкий ВТ

Причины изменения высоты ВТ	Высокий	Низкий
Внесердечные	Опухоли заднего средостения	Эмфизема легких, Экссудативный плеврит (слева), Пневмоторакс (слева)
Сердечные	Гипертрофия левого желудочка	Экссудативный перикардит

**Сильный или резистентный ВТ** – признак гипертрофии левого желудочка при аортальных пороках, митральной недостаточности и артериальной гипертензии.

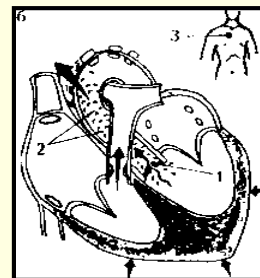
**Куполообразный ВТ** в VI-VII межреберье по передней, средней подмышечной линии, разлитой, высокий, сильный определяется при недостаточности аортального клапана

# Симптом предсердного дрожания или симптом «кошачьего мурлыканье»


## Симптом «кошачьего мурлыканье»

является эквивалентом низкочастотных внутрисердечных шумов при органических пороках сердца (стенозах)

Локализация	Фаза сердечной деятельности	Патология
Верхушка сердца	Диастола	Стеноз митрального отверстия
II межреберье справа	Систола	Стеноз устья аорты
II межреберье слева	Систола	Стеноз легочной артерии
IV межреберье слева у грудины	Систола	Дефект МЖП



Систолическое  
«кошачье  
мурлыканье»

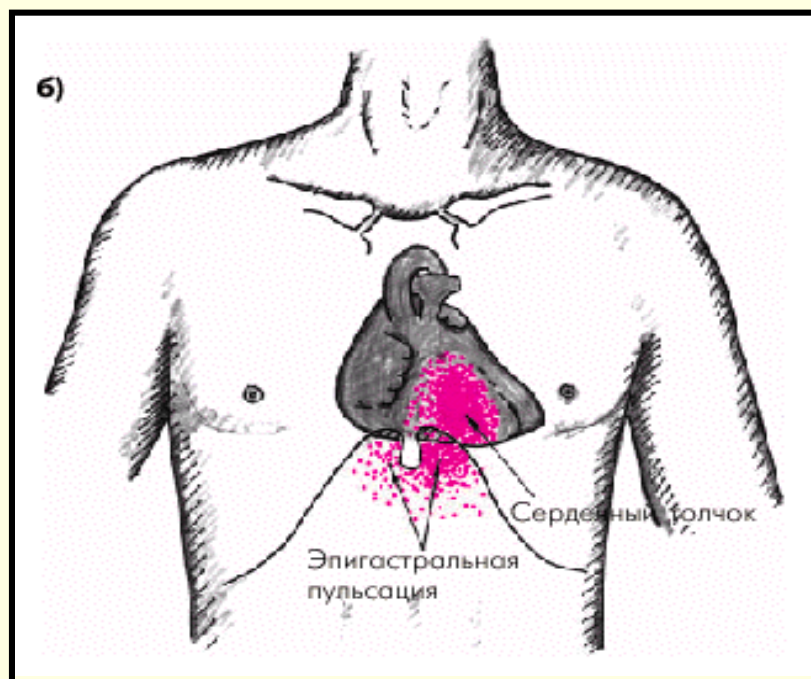


Диастолическое  
«кошачье  
мурлыканье»



# Эпигастральная пульсация

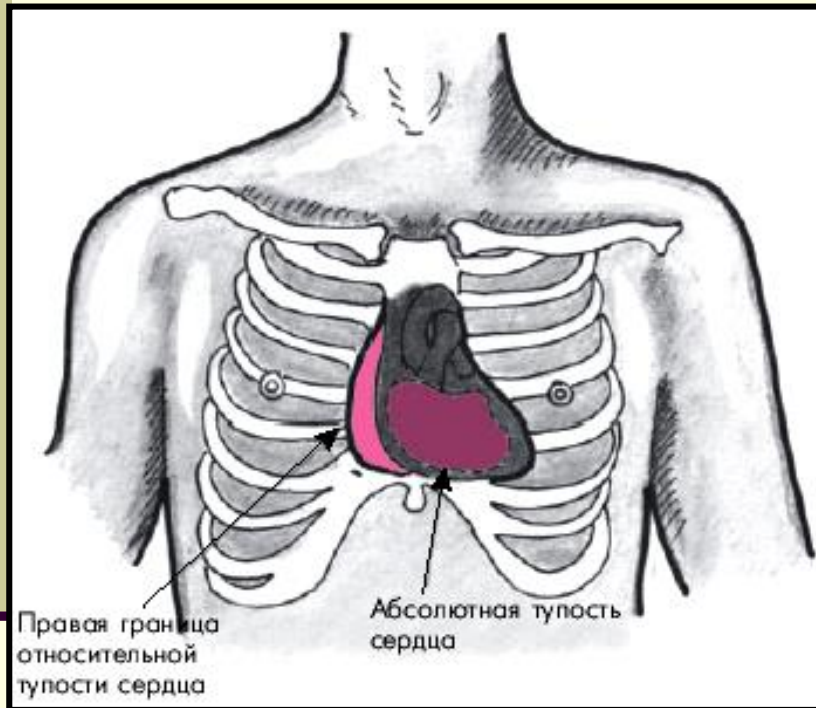
Различают истинную и передаточную пульсацию печени.



**Истинная пульсация печени** наблюдается при недостаточности трехстворчатого клапана и обусловлена регургитацией крови из правого желудочка в правое предсердие во время систолы, переполнением нижней полой вены и печеночных вен - это приводит к увеличению печени во время систолы, которое определяется как положительный венный пульс.

**Передаточная пульсация печени** характеризуется смещением печени вниз, обусловленное передачей сокращений сердца (гипертрофированным правым желудочком).

# Перкуссия сердца

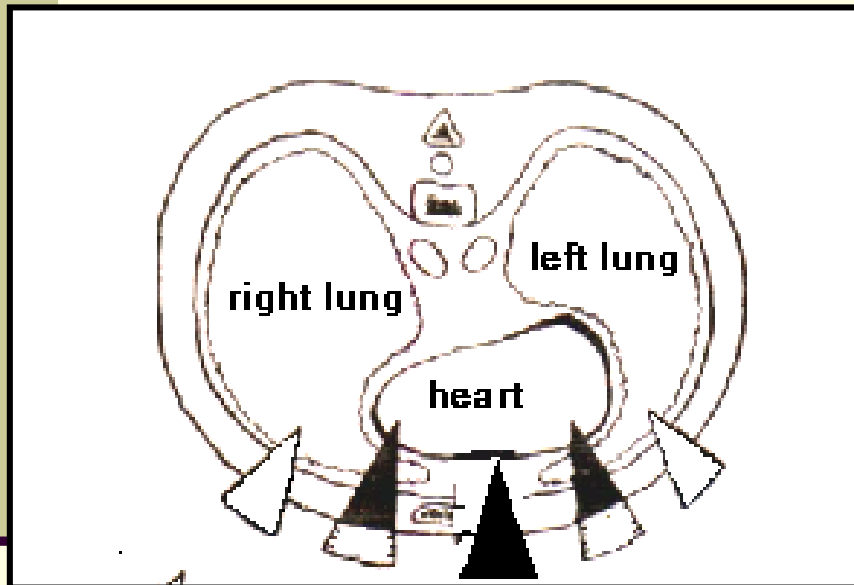





## План исследования

Определение:

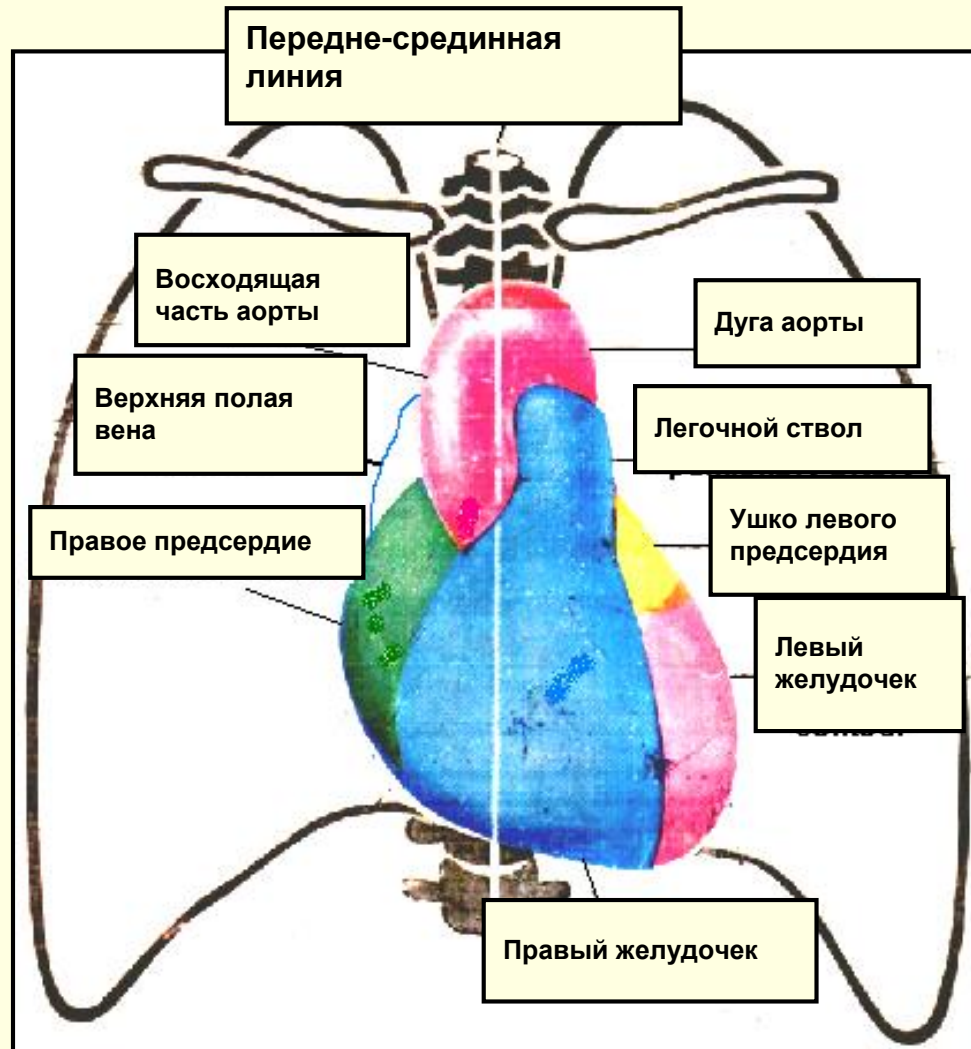
- Границ относительной тупости сердца;
- Поперечника сердца;
- Ширины сосудистого пучка;
- Конфигурации сердца;
- Границ абсолютной тупости сердца.

# Принцип определения границ сердца

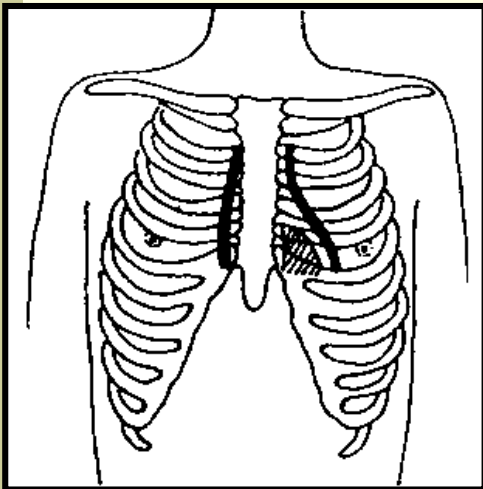


-  Ясный легочной звук  
(легкие)
-  Притупление легочного звука  
(относительная тупость сердца)
-  Тупой бедренный звук  
(абсолютная тупость сердца)

# Топография границ сердца



# Границы относительной тупости сердца

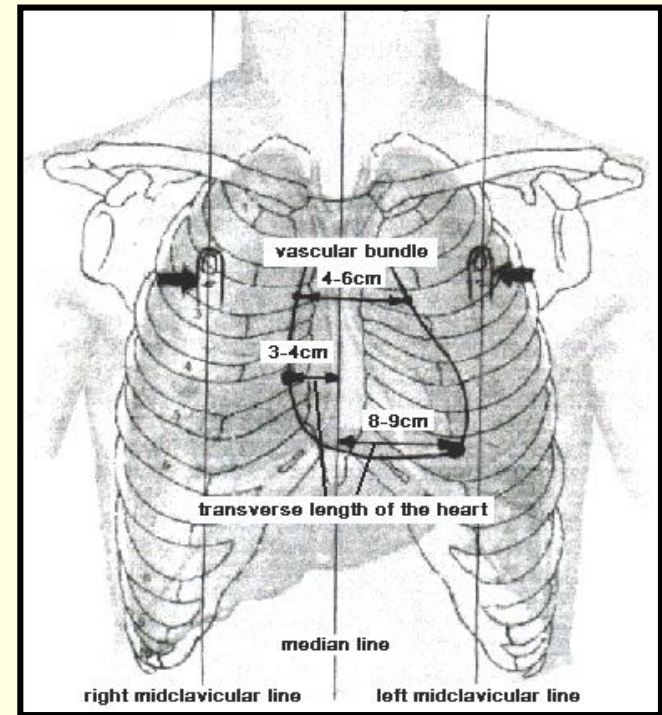
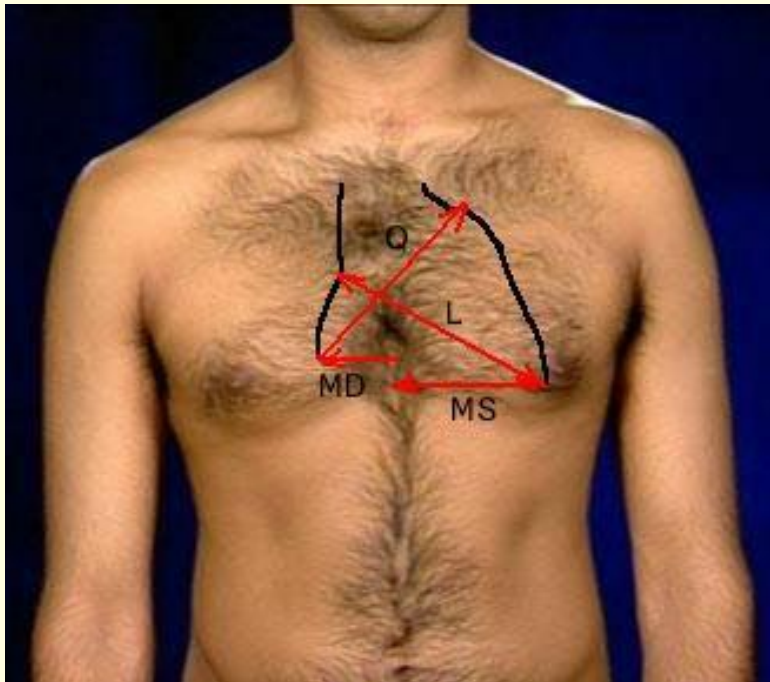


Граница	Локализация	Что образует
Правая	IV межреберье на 1 см кнаружи от правого края грудины	Правое предсердие
Верхняя	III межреберье по левой окологрудинной линии	Конус легочной артерии, ушко левого предсердия
Левая	V межреберье на 1,5 см кнутри от левой среднеключичной линии	Левый желудочек

# Причины изменения границ относительной тупости сердца

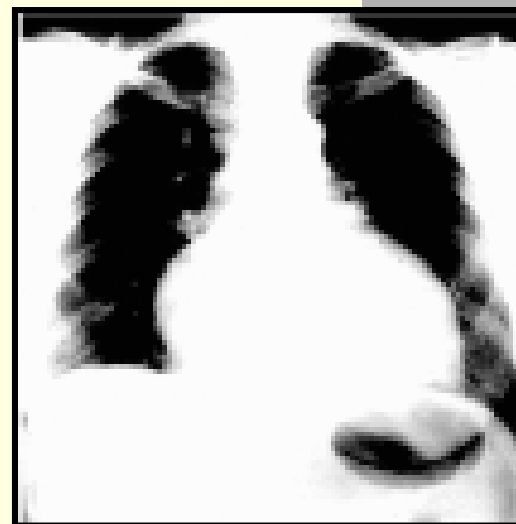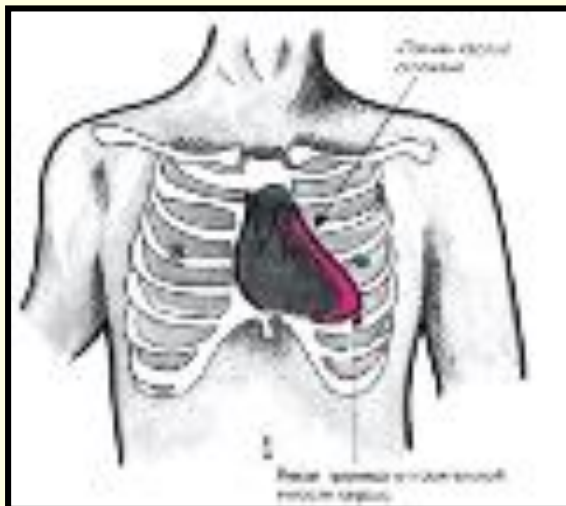
Смещение границ сердца	Внесердечные причины	Сердечные причины	Заболевания сердца
<b>Вправа</b>	<ul style="list-style-type: none"> <li>■ Левосторонний пневмо- или гидроторакс,</li> <li>■ Обтурационный ателектаз правого легкого</li> </ul>	<ul style="list-style-type: none"> <li>■ Дилатация правого предсердия,</li> <li>■ Дилатация правого желудочка</li>   <li>■ Дилатация правого предсердия и желудочка</li> </ul>	<ul style="list-style-type: none"> <li>■ Незаращение МПП</li>   <li>■ Стеноз митрального клапана,</li> <li>■ Стеноз легочной артерии</li> <li>■ Недостаточность трехстворчатого клапана,</li> <li>■ хрон.заболевания легких</li> </ul>
<b>Вверх</b>		Увеличение левого предсердия, выбухание конуса легочной артерии	<i>Митральные пороки сердца</i>
<b>Влево</b>	<ul style="list-style-type: none"> <li>■ Правосторонний пневмо- или гидроторакс,</li> <li>■ Обтурационный ателектаз левого легкого</li> </ul>	<ul style="list-style-type: none"> <li>■ Дилатация правого желудочка</li> <li>■ Гипертрофия и дилатация левого желудочка</li> </ul>	<ul style="list-style-type: none"> <li>■ Митральный стеноз</li>   <li>■ Аортальные пороки, гипертоническая болезнь, недостаточность митрального клапана</li> </ul>

# Определение размеров поперечника и ширины сосудистого пучка сердца



# Конфигурация сердца

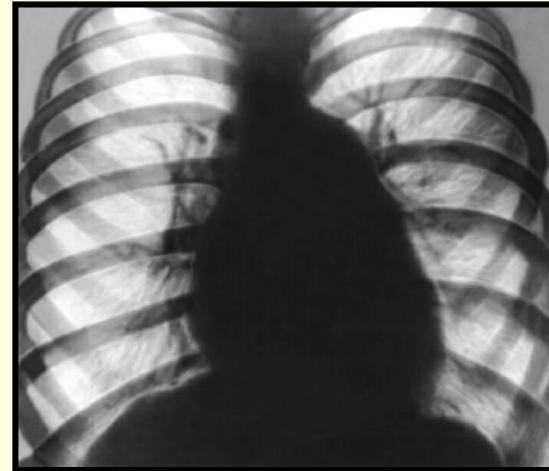
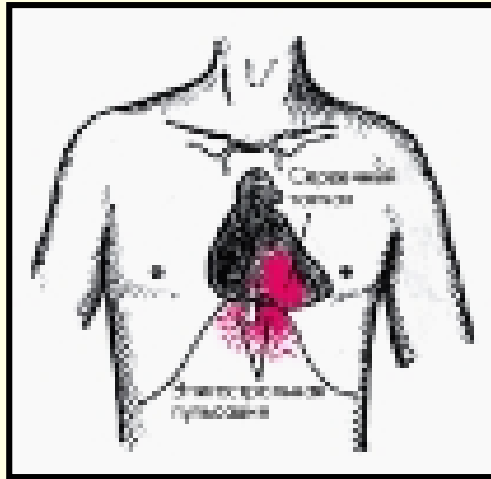
## Недостаточность митрального клапана



Конфигурация	Особенность	Условия	Патологическое состояние
Митральная	Выбухание кнаружи левого контура, <b>талия сглажена</b>	Дилатация левого предсердия и левого желудочка	Недостаточность митрального клапана



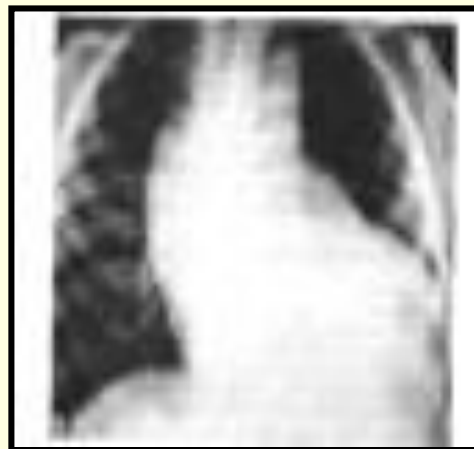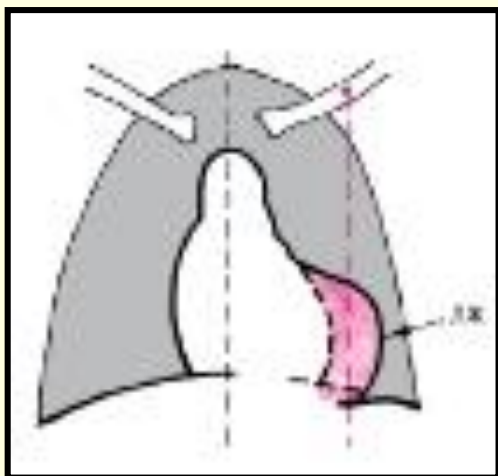
# Конфигурация сердца Митральный стеноз



Конфигурация	Особенность	Условия	Патологическое состояние
Митральная	Выбухание снаружи верхней части левого контура, <b>талия сглажена</b>	Дилатация левого предсердия и Повышение давления в легочной артерии	Стеноз митрального клапана

# Конфигурация сердца

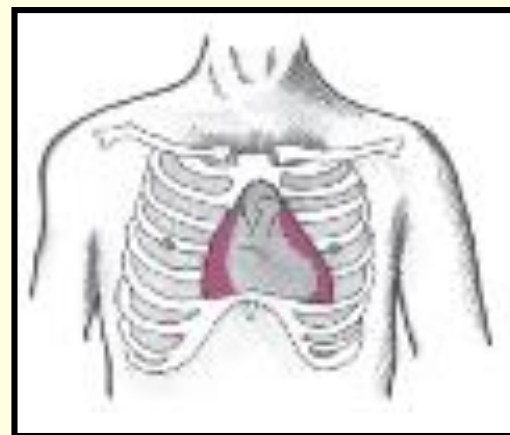
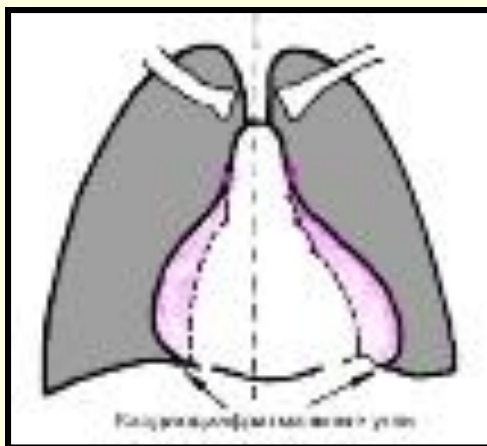
## Недостаточность клапанов аорты



Конфигурация	Особенность	Условия	Патологическое состояние
Аортальная	Выбухание снаружи нижней части левого контура, <b>талия подчеркнута</b>	Дилатация левого желудочка	Аортальные пороки (стеноз и недостаточность)

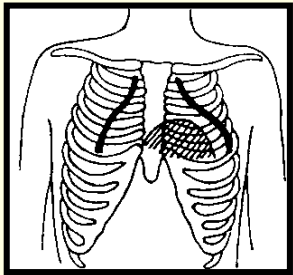
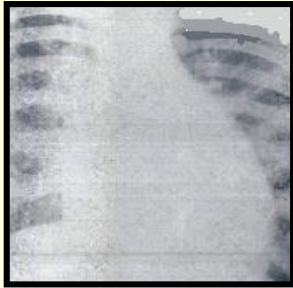
# Конфигурация сердца

## Экссудативный перикардит



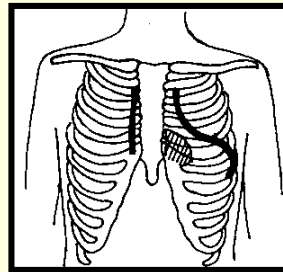
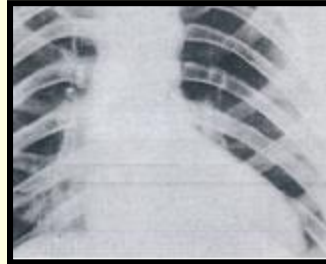
Конфигурация	Особенность	Условия	Патологическое состояние
Трапецевидная или «крыша с трубой»	Симметричное взбухание обоих контуров сердца	Застойная или воспалительная жидкость в полости перикарда	Экссудативный перикардит, гидроперикардит

# Конфигурации сердца



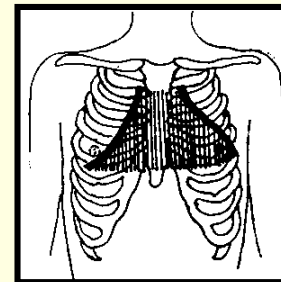
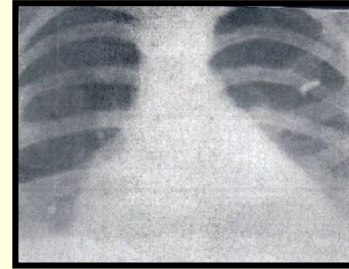
## Митральная

- Недостаточность митрального клапана.
- Стеноз митрального отверстия



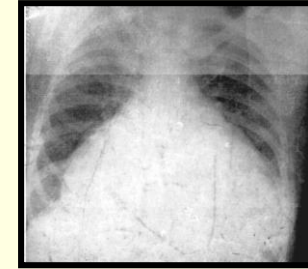## Аортальная

- Недостаточность клапанов аорты
- Стеноз устья аорты



## Трапецевидная

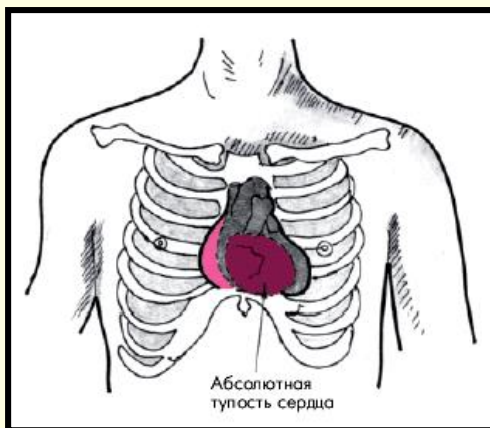
- Экссудативный перикардит



## Шаровидная, «бычье сердце»

- Дилатационная кардиомиопатия

# Абсолютная тупость



**Абсолютная тупость сердца** образована правым желудочком; ее границы:

**Правая** - вдоль левого края грудины от IV до VI ребра:

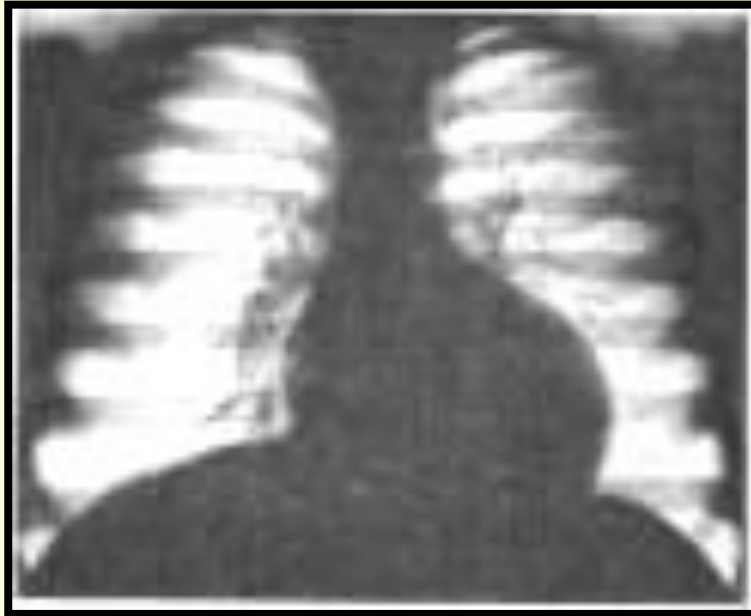**Верхняя**- нижний край IV ребра у места прикрепления его к левому краю грудины;

**Левая** – в V межреберье на 0,5 см кнутри от левой границы относительной тупости сердца.

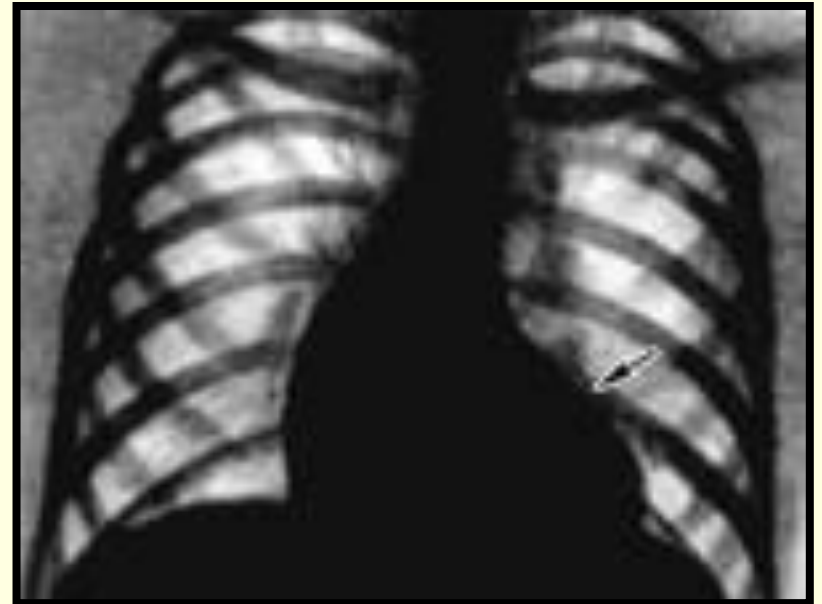
Уменьшение	Увеличение
<ul style="list-style-type: none"><li>■ Низкое стояние диафрагмы</li><li>■ Эмфизема легких</li><li>■ Левосторонний пневмоторакс</li></ul>	<ul style="list-style-type: none"><li>■ Беременность</li><li>■ Высокое стояние диафрагмы (асцит, метеоризм)</li><li>■ Опухоль заднего средостения</li><li>■ Дилатация, гипертрофия правого желудочка</li></ul>

# Оцените конфигурацию сердца

Слайд № 1

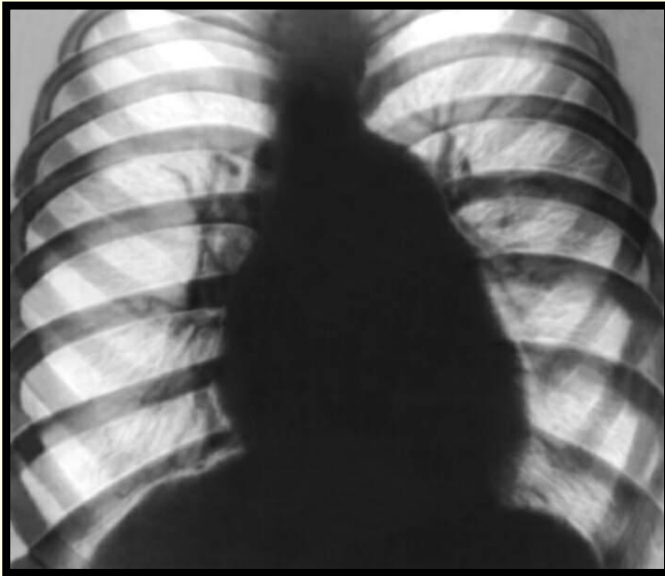


Слайд № 2



# Оцените конфигурацию сердца

■ Слайд № 3



■ Слайд № 4

