

Волгоградский государственный медицинский университет
Кафедра гистологии, эмбриологии, цитологии
Колледж

ОП.02. Анатомия и физиология человека
Дистанционная форма обучения

Тема: «Физиология сердца. Методы исследования работы сердца. Изучение регуляции работы сердца, обозначений на электрокардиограмме»»»

Ассистент кафедры Андрей Владимирович Зуб

Волгоград

Задание 1. Внимательно изучите лекционный материал.

Сердце развивается из мезодермы на 3-й неделе эмбриогенеза в виде парных трубок (мешочков) на уровне глотки по обе стороны от первичной кишки между энтодермой и спланхноплеврой. Сливаясь, эти закладки образуют одну трубку - трубчатое сердце с двухслойной стенкой. В дальнейшем из внутреннего слоя трубки образуется эндокард, а из наружного – миокард и эпикард. Закладка сердца расположена в области шеи.

Визуализировать сердцебиение плода мы можем на 5-6 неделе развития.

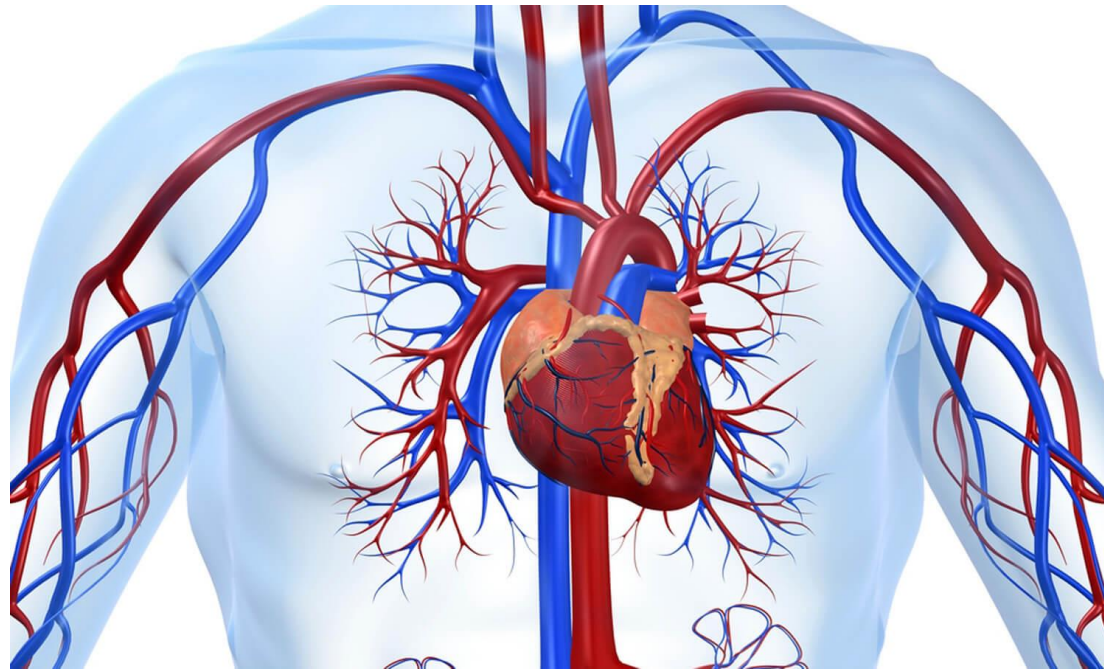
СЕРДЕЧНО-СОСУДИСТАЯ СИСТЕМА

СЕРДЦЕ

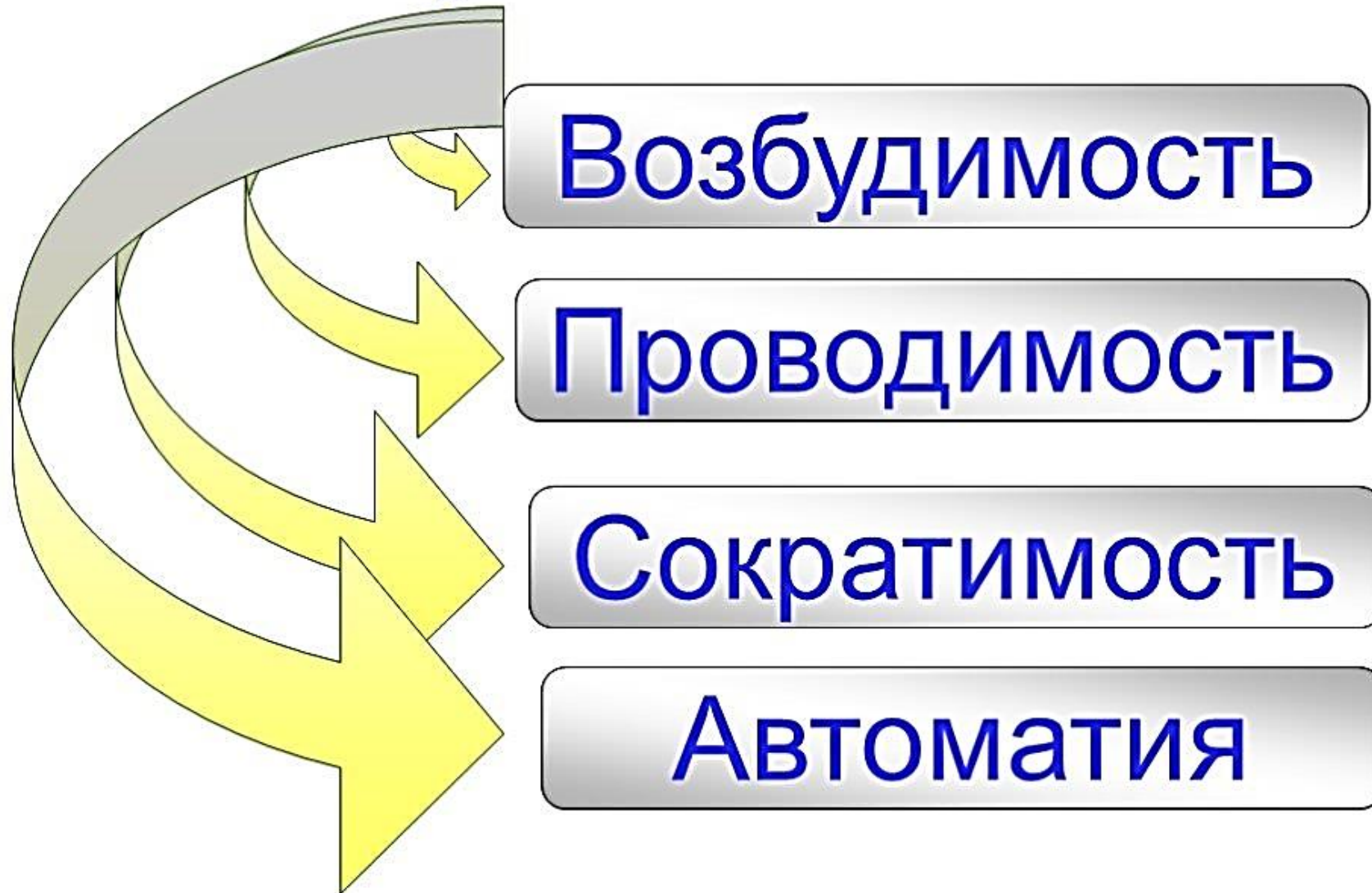АРТЕРИИ

ВЕНЫ

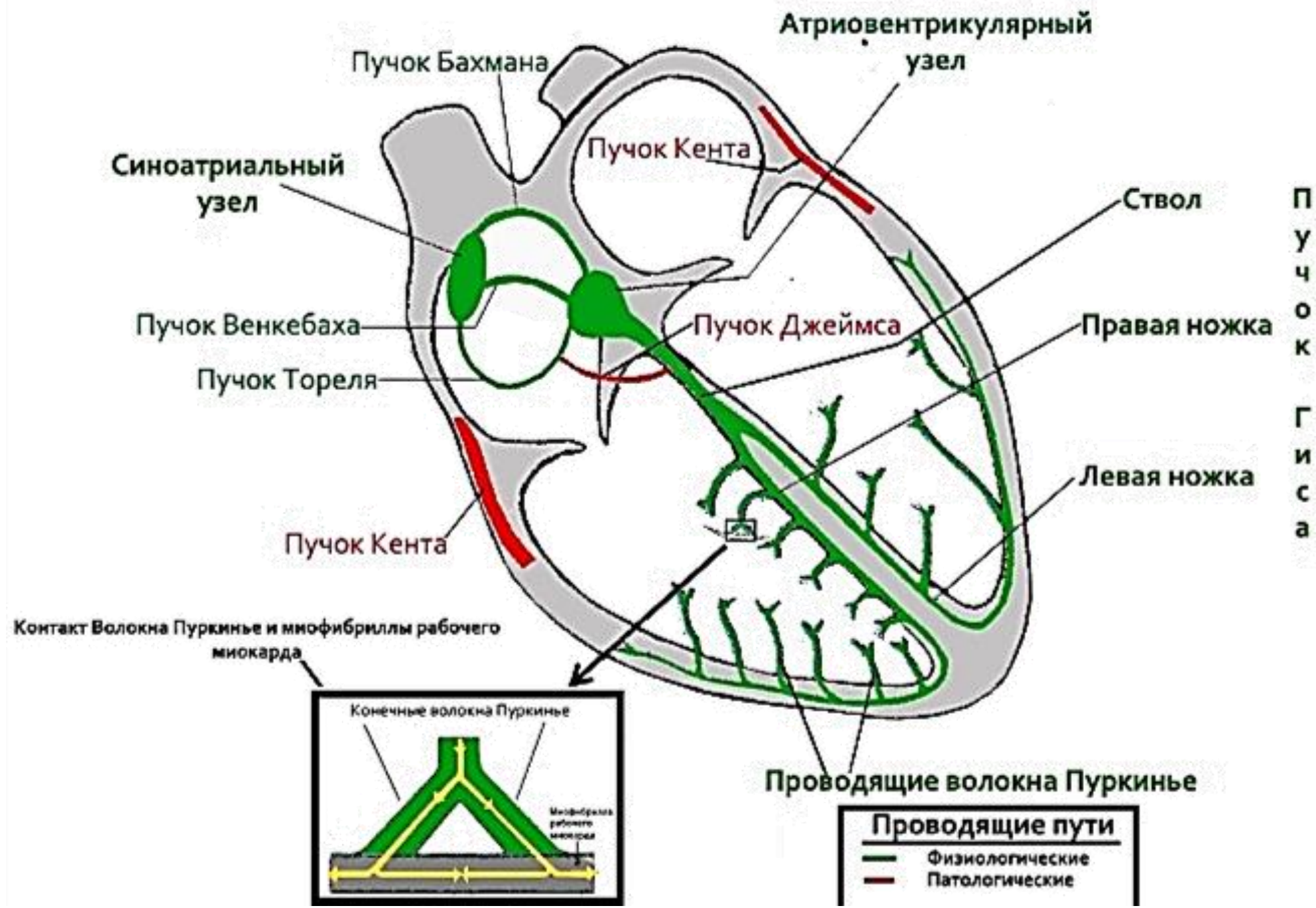
**МИКРОЦИРКУЛЯТОРНОЕ
РУСЛО**



Физиологические свойства сердечной мышцы:

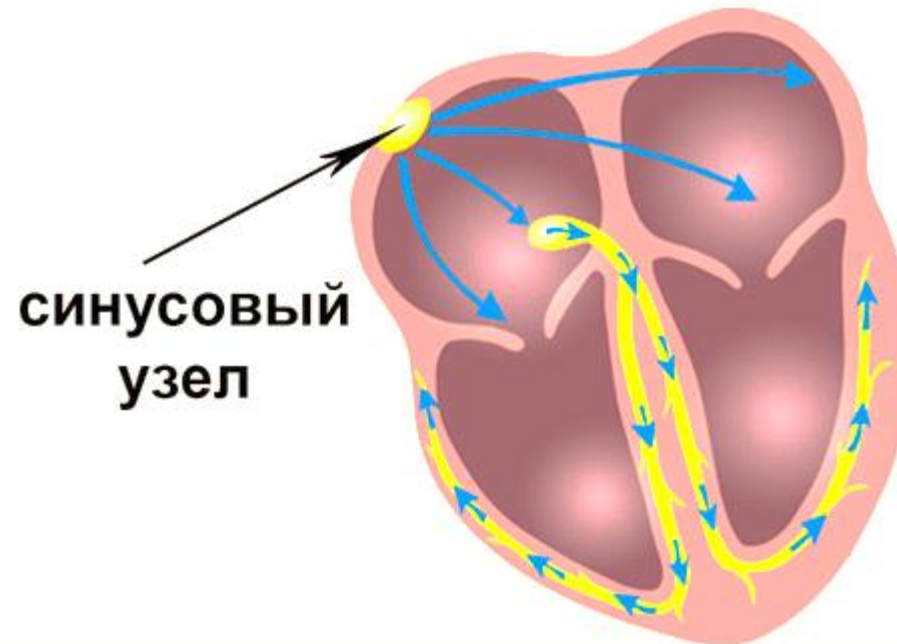
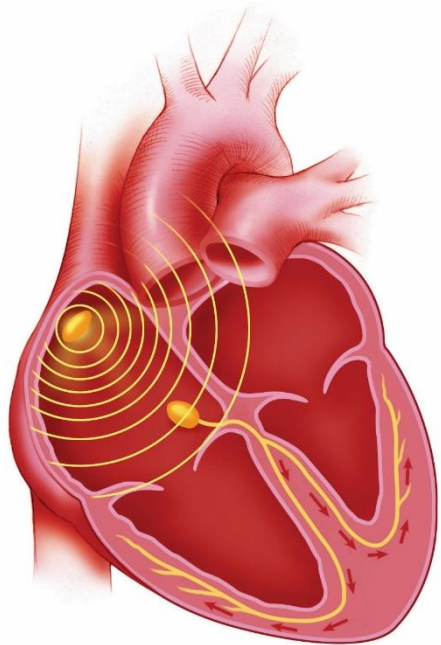


Клетки сердечной мышцы способны сокращаться самостоятельно, **без внешних стимулов**. Импульсы к сокращению зарождаются в самом сердце, непосредственно в миокарде, с помощью **сократительных кардиомиоцитов** (генерируют импульс), а проводящие кардиомиоциты будут проводить возбуждение и возбуждать сердечную мышцу. Это свойство называется автоматизмом и **обусловлено проводящей системой сердца**.

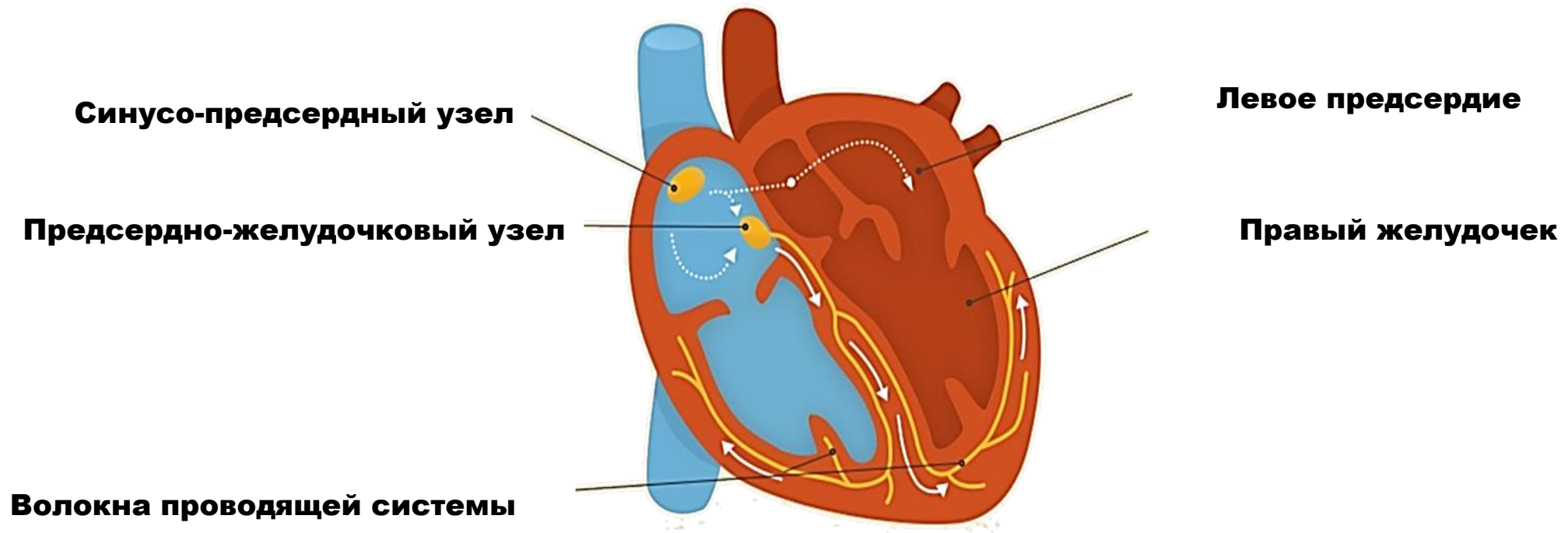


Проводящая система сердца образована проводящими кардиомиоцитами, состоит из узлов и пучков:

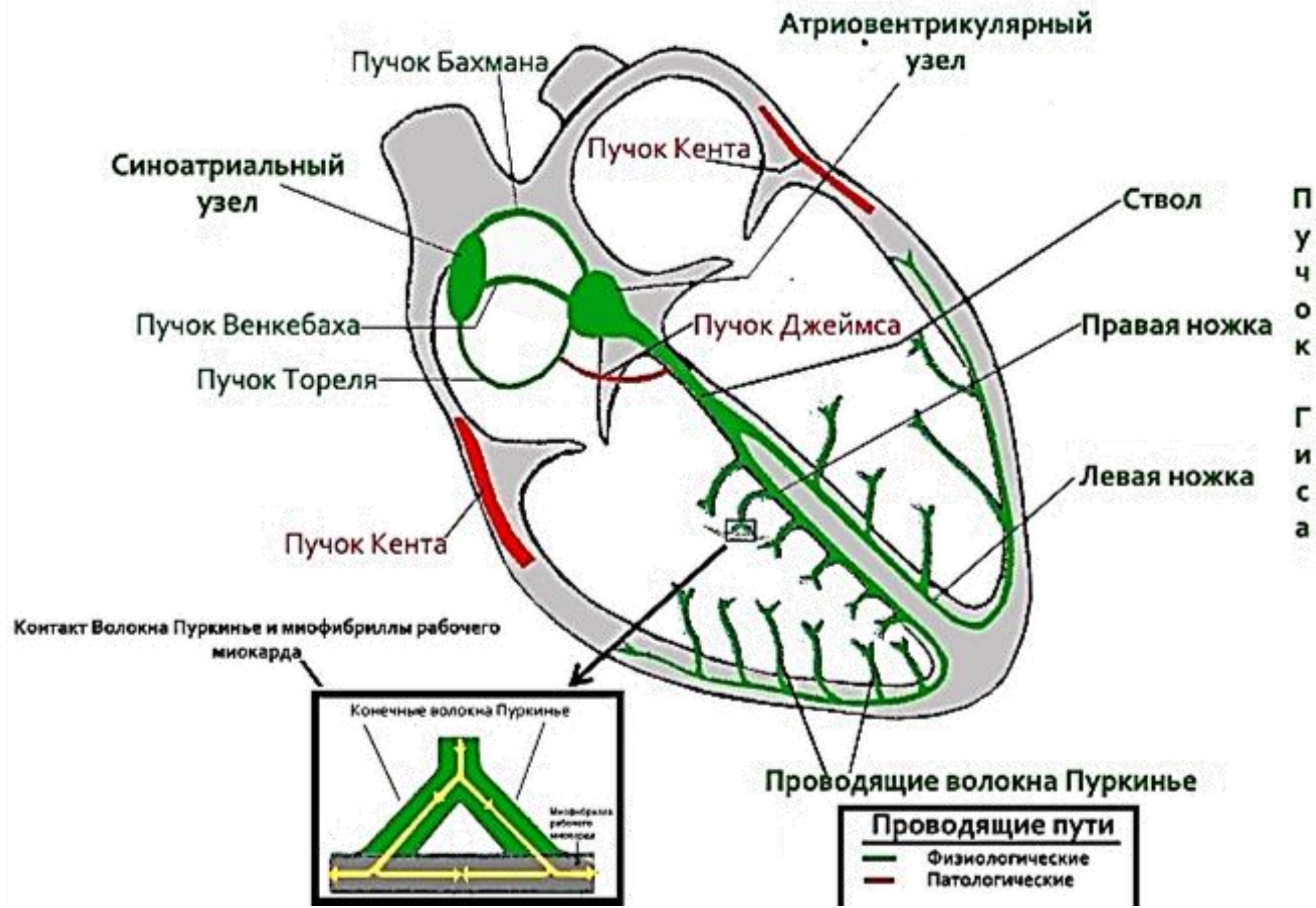
1. Синусно-предсердный узел (по автору – узел Киса-Флека) – **водитель ритма I порядка**, генерирует импульсы **с частотой 60-80** ударов в минуту. Располагается **в стенке правого предсердия** между терминальным гребнем и отверстием верхней поллой вены.



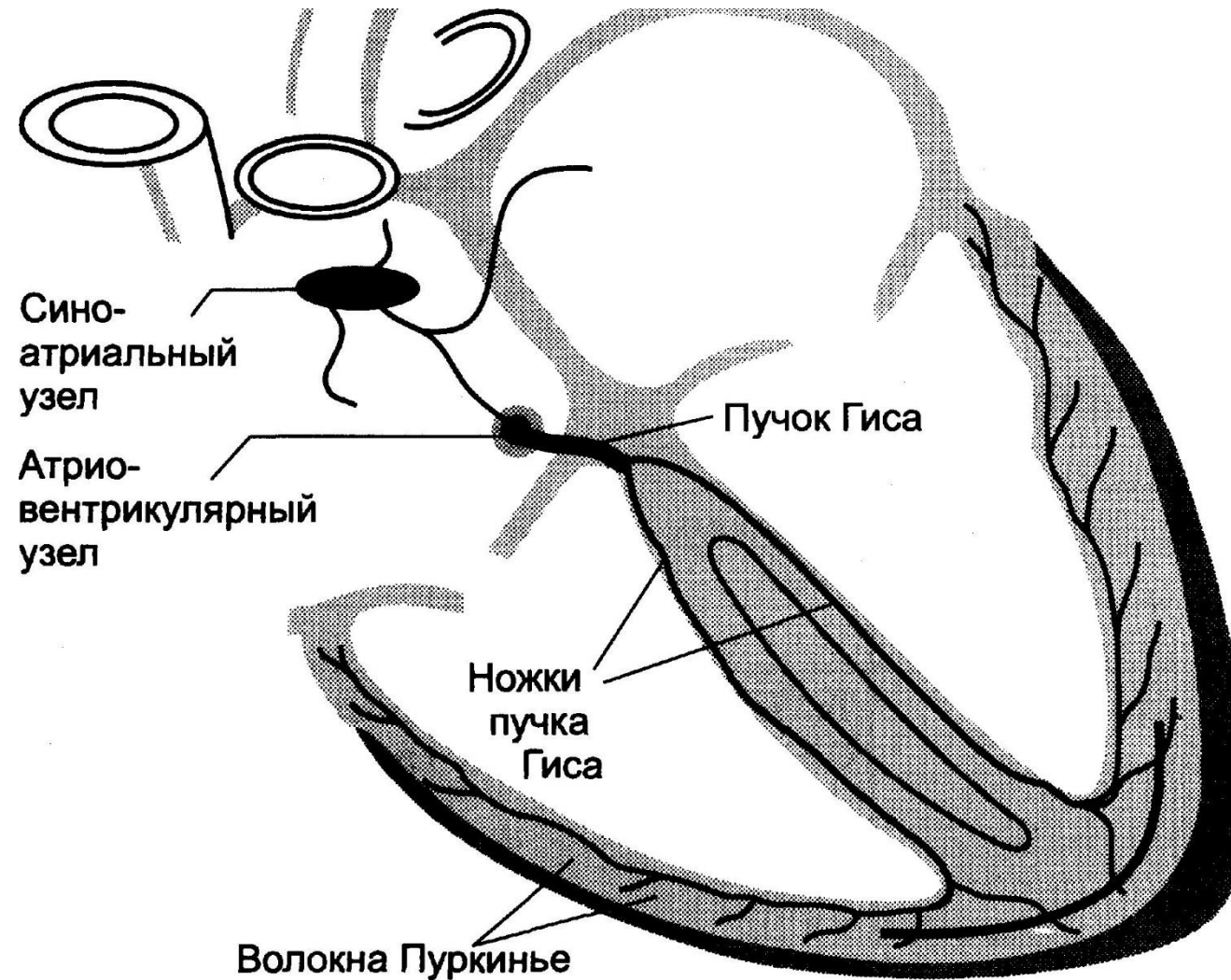
2. Предсердно-желудочковый узел (по автору – узел Ашоффа – Тавары) – **водитель ритма II порядка**, генерирует импульсы с **частотой 40-50 ударов** в минуту. Он начинает генерировать собственный ритм, если **водитель ритма первого порядка** выходит из строя. **Располагается в нижней части межпредсердной перегородки.**

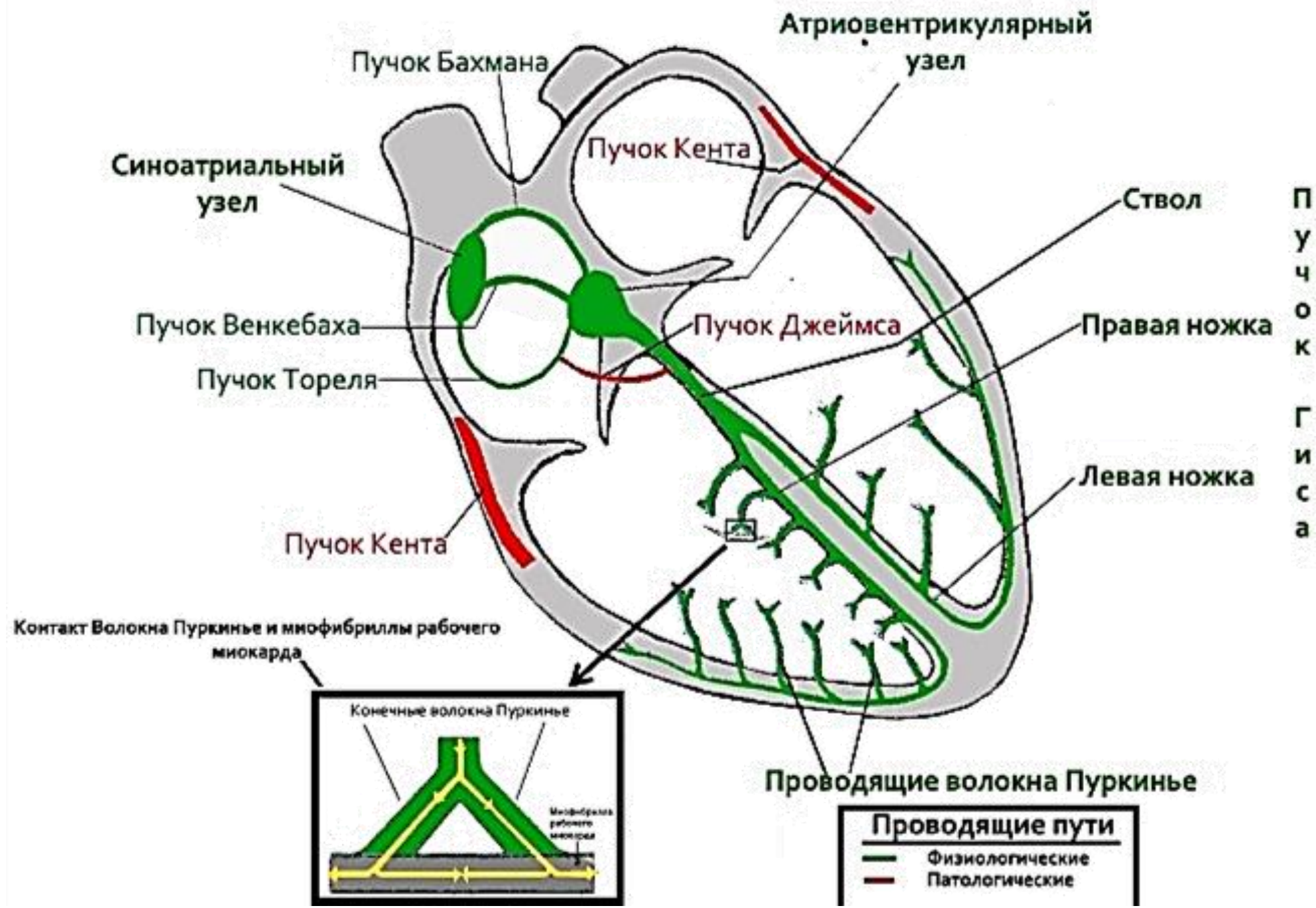


3. Предсердно–желудочковый пучок (по автору – пучок Гиса) начинается от предсердно-желудочкового узла, связывает миокард предсердий и желудочков, проходит в перепончатой части межжелудочковой перегородки; в мышечной части межжелудочковой перегородки делится на две ножки: правую и левую. **Правая ножка** разветвляется **в миокарде правого желудочка**, **левая ножка** переходит **в левый желудочек** через межжелудочковую перегородку и разветвляется в его миокарде. **Предсердно –желудочковый пучок является водителем ритма III порядка**, он начинает генерировать импульсы **с частотой 30-40 ударов в минуту**, если из строя выходят водители ритма первого и второго порядков, такая частота сердечных сокращений может поддерживать циркуляцию крови, но человек может находиться только в лежачем положении.



4. Волокна Пуркинье – концевые разветвления проводящей системы сердца, генерируют импульсы **с частотой 20 ударов в минуту**. Такая частота сокращений не может обеспечить эффективную циркуляцию крови.

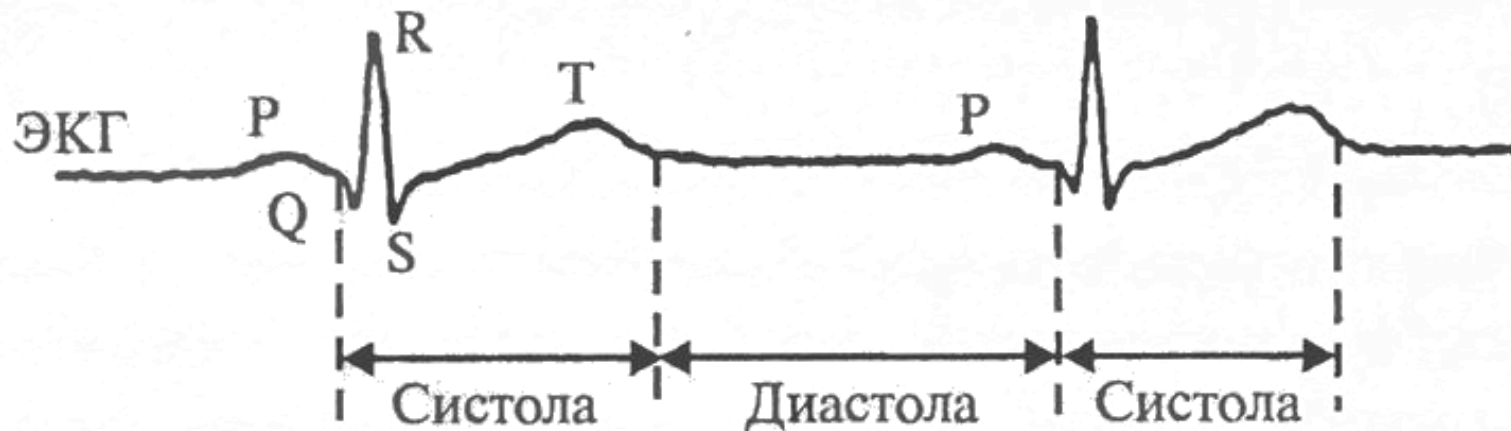




Сердце ритмично сокращается 60-80 раз в минуту. Сокращение сердца называется систолой, расслабление – диастолой. Сердечный цикл – это один удар сердца.

Сердечный цикл состоит из трех фаз:

Фаза сердечной деятельности	Состояние		Длительность фазы	Состояние клапанов	
	предсердий	желудочков		створчатых	полулунных
Сокращение предсердий	систола	диастола	0,1 с	открыты	закрыты
Сокращение желудочков	диастола	систола	0,3 с	закрыты	открыты
Пауза	диастола	диастола	0,4 с	открыты	закрыты



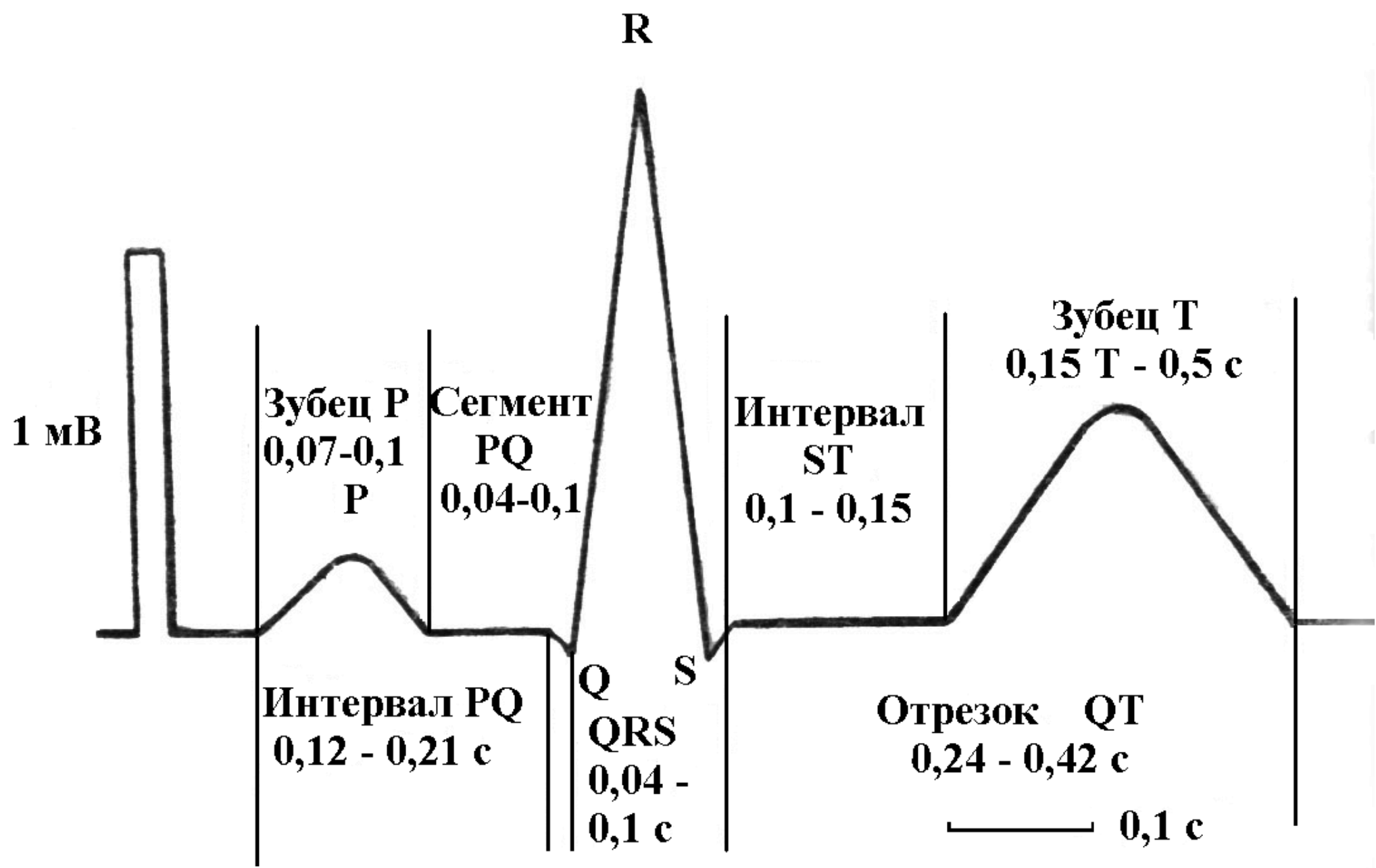
1 фаза (продолжительность 0,11 секунды) – сокращение наполненных кровью предсердий (систола предсердий); желудочки в это время расслаблены, трехстворчатый и двустворчатый клапаны открыты, желудочки наполняются кровью; при сокращении предсердий отверстия впадающих в них вен сжимаются и кровь в них обратно не проходит.

2 фаза (продолжительность 0,32 секунды) – сокращение желудочков (систола желудочков); предсердия при этом расслабляются; створки двустворчатого и трехстворчатого клапанов сначала поднимаются (как бы всплывают над кровью, заполнившей желудочки), а затем захлопываются, препятствуя возврату крови в предсердия; чтобы створки клапанов не выворачивались в предсердие, их удерживают сухожильные хорды.

3 фаза (продолжительность 0,4 секунды) – пауза (диастола всего сердца); кровь из вен наполняет предсердия. Затем цикл повторяется.

Электрокардиодиагностика представляет запись колебаний разности потенциалов при распространении волны возбуждения по сердцу. Она позволяет оценить основные электрические функции сердца: автоматизм, возбудимость и проводимость.

Зубец	P	отражает процесс возбуждения в предсердиях	0,08 – 0,1 сек
Интервал	P – Q	время распространения возбуждения от предсердий до желудочков	0,12 – 0,2 сек
Комплекс	Q – R – S	процесс возбуждения миокарда желудочков	0,06 – 0,10 сек
Зубец	T	процесс восстановления в миокарде	0,28 сек
Интервал	Q – T	систола желудочков	0,35 – 0,4 сек
Интервал	T – P	общая пауза	



Размеры зубцов и интервалов

P – ширина 0,1с, высота 2,5мм; отражает возбуждение предсердий

PQ – 0,12-0,20с; отражает проводимость по предсердиям и через АВ-узел

Q не более 0,03с, $\frac{1}{4}R$; максимальный зубец Q в V6, убывает к V1

R –0,06-0,08с, 5-26мм, зубцы R нарастают от V1 до V4, затем убывают к V6

S –0,03с, 2,5мм, максимальный зубец S в V1, убывает к V6

T не более $\frac{1}{2}R$; отражает процессы реполяризации желудочков

QT –0,35-0,44с (зависит от ЧСС); электрическая систола желудочков

QRS – 0,06 – 0,1с; отражает проведение возбуждения по желудочкам.

При скорости записи 50 мм/с: 5мм=0,1 с, 1мм=0,02 с

При скорости записи 25 мм/с: 5мм=0,2 с, 1мм=0,04 с

Основные отведения ЭКГ

- *Стандартные:* I – левые отделы сердца, передняя стенка левого желудочка (ЛЖ)

III – правые отделы сердца, задняя стенка ЛЖ

II – суммационное отведение

- *Усиленные однополюсные от конечностей:*

AVF (усиленное отведение от левой ноги) – тождественно III отведению

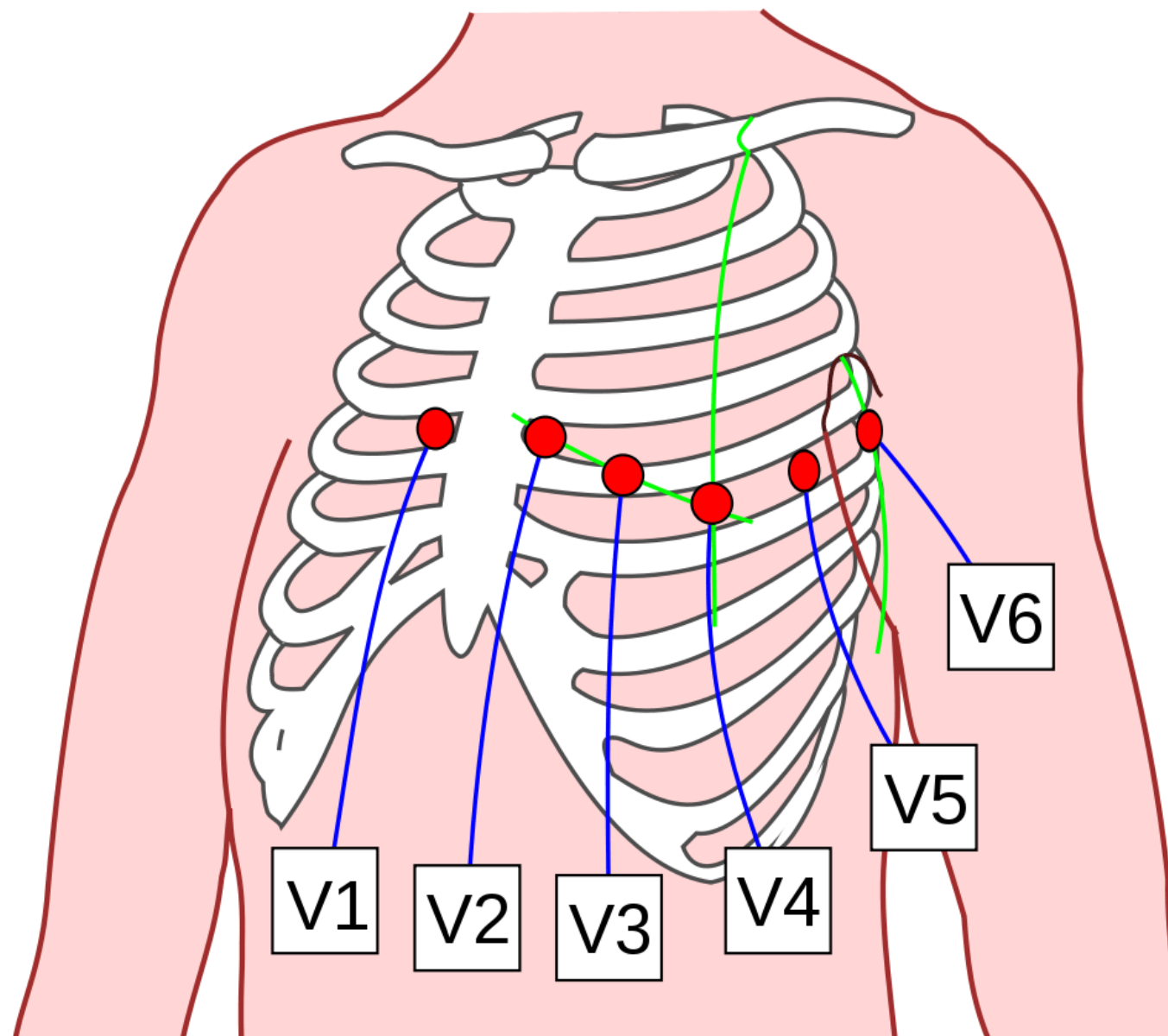
AVR (усиленное отведение от правой руки)

- *Грудные:*

V1, V2 (правые грудные отведения), V3 – передне-перегородочная область ЛЖ

V3, V4 – верхушка ЛЖ

V5, V6 (левые грудные отведения) – передне-боковая стенка ЛЖ



Грудные отведения

Инструкция по выполнению практической части:

1. Внимательно изучив лекционный материал, **выполните предложенные задания.**
2. Оформить выполнение заданий необходимо **в ваших рабочих тетрадях** а факт выполнения задания **сфотографировать и загрузить в ЭОИС в формате pdf**
3. В начале нужно **написать ФИО** студента, номер группы и тему занятия.
4. Оформленный документ необходимо **загрузить в ЭОИС**

Задание 2. Внимательно изучите лекционный материал, выполните практические задания.

№ 1. В учебно-методических рекомендациях к занятию изучите внимательно **практическую работу** «Электрокардиодиагностика»

Цель работы: анализ (определение величины зубцов и кардиоинтервалов, электрической оси сердца) ЭКГ, зарегистрированной в стандартных отведениях.

Оборудование и материалы: электрокардиограф одноканальный ЭК1Т-07 «Аксион», электроды, марля, спирт, 10 % раствор хлорида натрия или специальная паста.

Ход работы. Электроды кардиографа, лодыжки и запястья испытуемого протереть спиртом, затем раствором хлорида натрия. Для облегчения работы кабели кардиографа имеют стандартную маркировку:

1. *красный электрод – накладывается на запястье правой руки,*
2. *желтый – на запястье левой,*
3. *зеленый – вблизи голеностопного сустава левой ноги,*
4. *черный – заземляющий, накладывается на правую ногу.*

Включить электрокардиограф в сеть, нажав кнопку «Пуск».

Автоматически устанавливается следующий режим работы электрокардиографа:

1. *калибровка 10 мм/ мВ;*
2. *автоматический режим работы;*
3. *скорость движения бумаги 25 мм/с;*
4. *фильтры выключены;*
5. *отведение не установлено.*

Задание 3. Тестовый контроль.
Выберите один правильный ответ

1. Проводящая система сердца образована:

1. проводящими кардиомиоцитами
2. сократительными кардиомиоцитами
3. секреторными кардиомиоцитами
4. представлены контуром сердца

2. Синусно-предсердный узел располагается:

1. в стенке правого предсердия между терминальным гребнем и отверстием верхней полой вены
2. в нижней части межпредсердной перегородки
3. в перепончатой части межжелудочковой перегородки
4. в толще миокарда

3. Сокращение сердца называется:

1. систолой
2. диастолой
3. пресистою
4. постдиастолой

4. Интервал P – Q:

1. время распространения возбуждения от предсердий до желудочков
2. отражает процесс возбуждения в предсердиях
3. систола желудочков
4. общая пауза

5. Проводящая система сердца образована:

1. проводящими кардиомиоцитами
2. сократительными кардиомиоцитами
3. секреторными кардиомиоцитами
4. представлены контуром сердца

Рекомендуемая литература:

Основные источники:

1. Анатомия человека [Электронный ресурс] : учебник для медицинских училищ и колледжей / З.Г. Брыксина, М.Р. Сапин, С.В. Чава - М. : ГЭОТАР-Медиа, 2016. - <http://www.studentlibrary.ru/book/ISBN9785970437742.html>
2. Анатомия и физиология [Электронный ресурс] : учебник для студентов учреждений сред. проф. образования /Смольянникова Н.В., Фалина Е.Ф., Сагун В.А. - М. : ГЭОТАР-Медиа, 2013. – <http://www.studentlibrary.ru/book/ISBN9785970424780.html>

Дополнительные источники:

1. Анатомия человека: атлас [Электронный ресурс] : учеб. пособие для медицинских училищ и колледже / М.Р. Сапин, З.Г. Брыксина, С.В. Чава - М. : ГЭОТАР-Медиа, 2015. - <http://www.studentlibrary.ru/book/ISBN9785970432570.html>