

Оценка базовых навыков оценки ЭКГ у ординаторов, обучающихся по  
ОПОП подготовки кадров высшей квалификации по специальности  
31.08.49 Терапия

Вариант 1

Инструкция к тесту

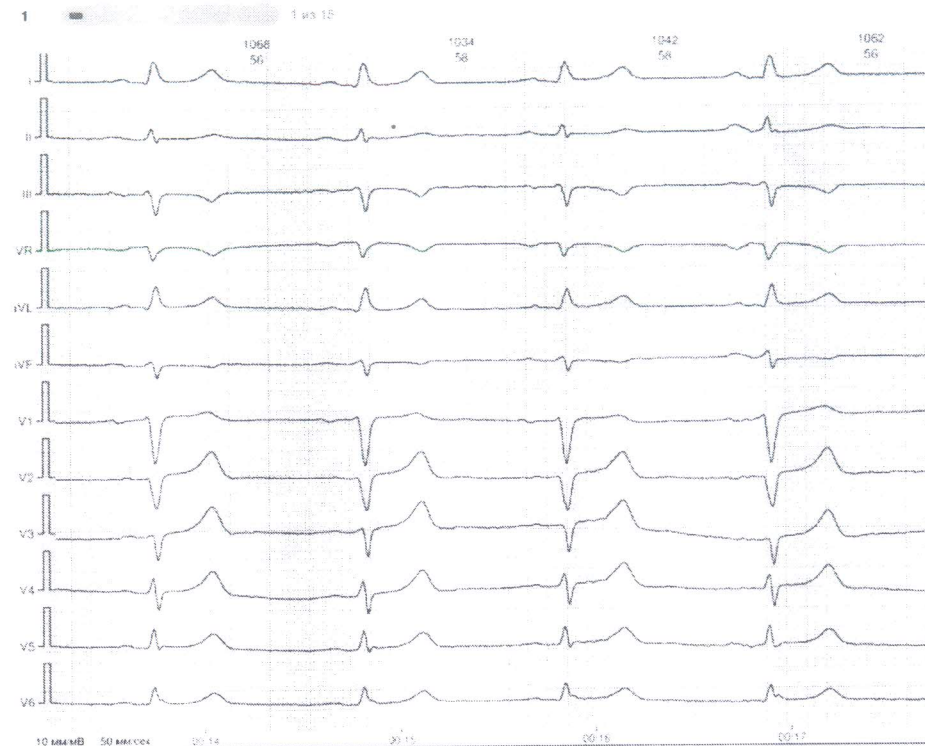
Уважаемые ординаторы! В представленных тестах нужно выбрать один вариант ответа. Перед прохождением теста заполните ниже находящуюся форму регистрации, укажите свою фамилию имя отчество полностью, а также год подготовки.

Заполните форму регистрации

ФИО, год обучения

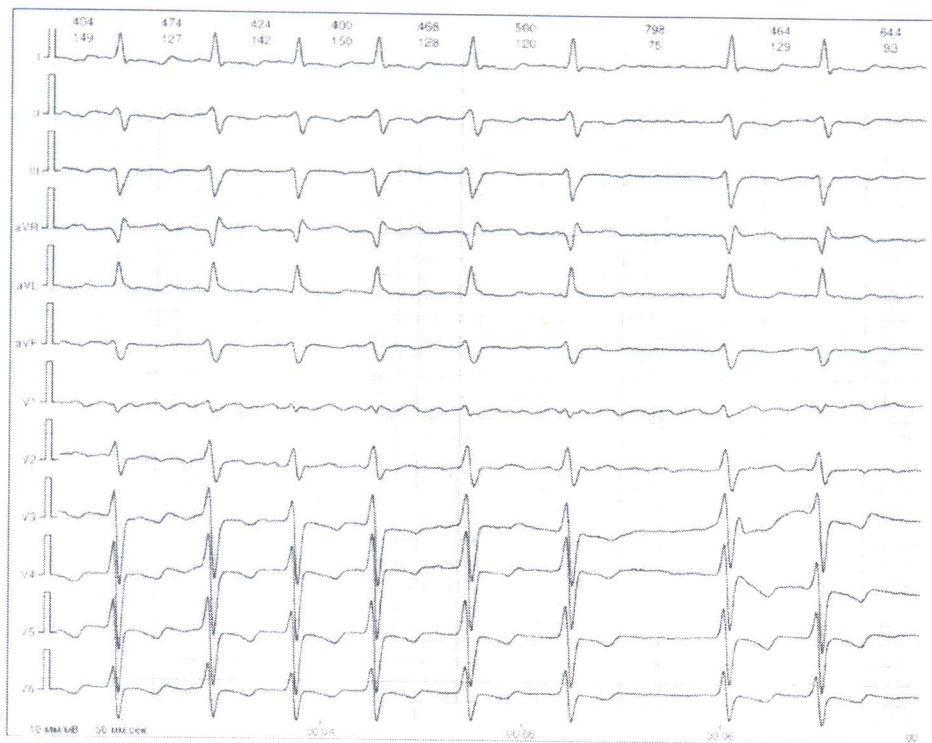
*Черных Юлия Сергеевна, 1 год*

Оценка базовых навыков оценки ЭКГ у ординаторов, обучающихся по  
ОПОП подготовки кадров высшей квалификации по специальности  
31.08.49 Терапия



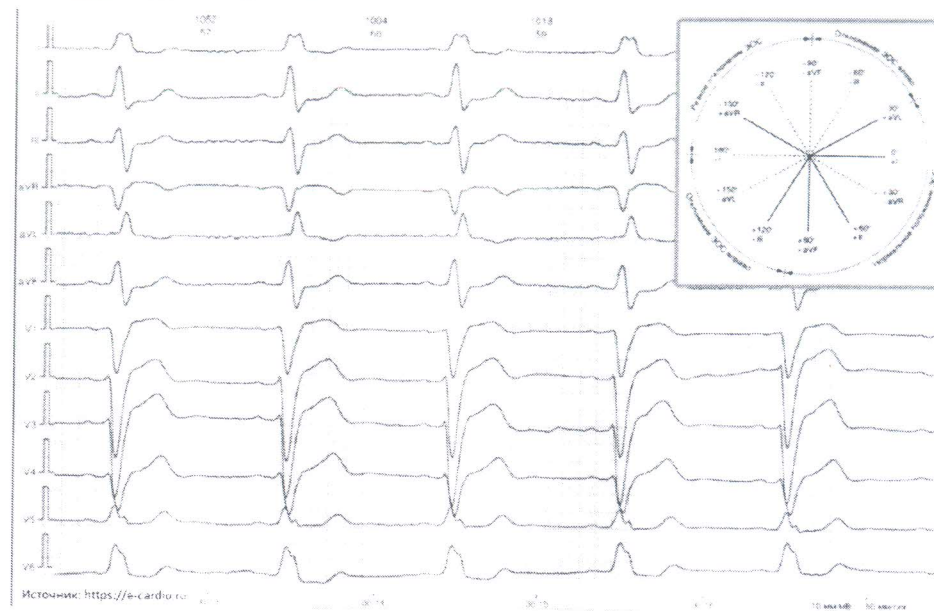
Определите правильность ритма.

- Ритм правильный
- Ритм неправильный



Определите правильность ритма.

- Ритм правильный
- Ритм неправильный



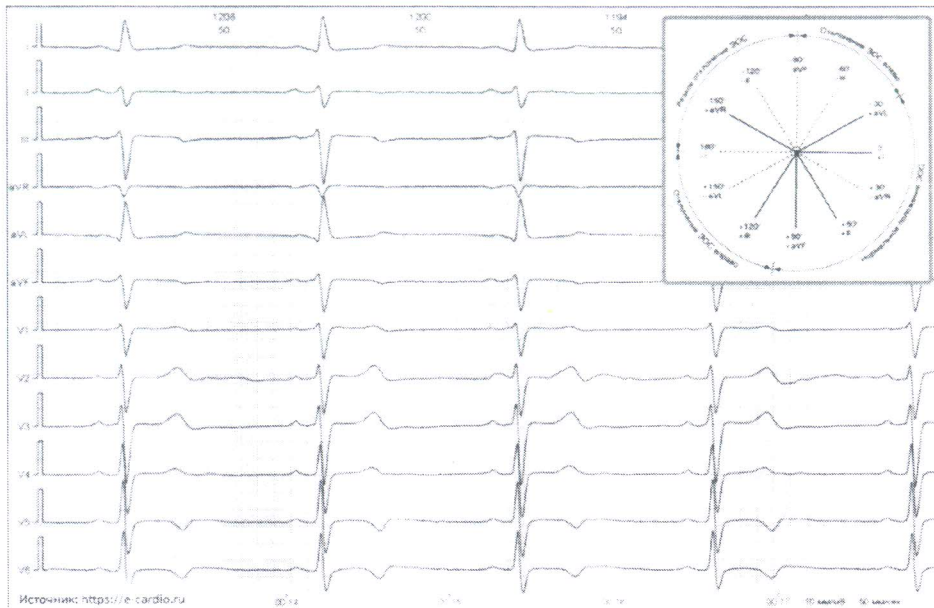
Источник: <https://e-cardio.ru>

Определите электрическую ось сердца (ЭОС).

- Нормальное положение ЭОС
- Отклонение ЭОС влево
- Отклонение ЭОС вправо
- Резкое отклонение ЭОС

4

4 из 15

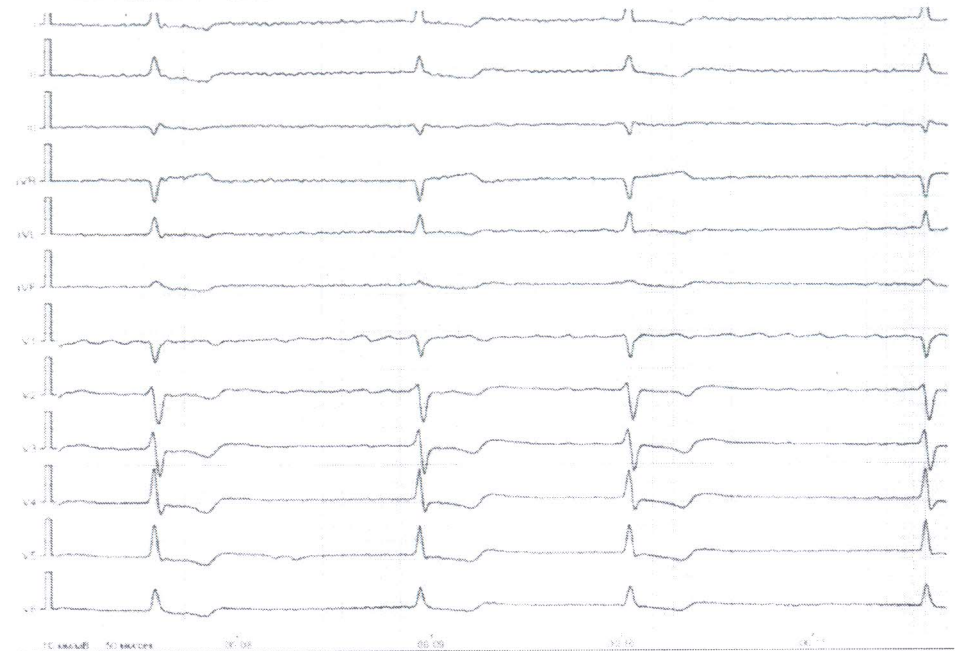


Определите электрическую ось сердца (ЭОС).

- Отклонение ЭОС вправо
- Нормальное положение ЭОС
- Отклонение ЭОС влево
- Резкое отклонение ЭОС

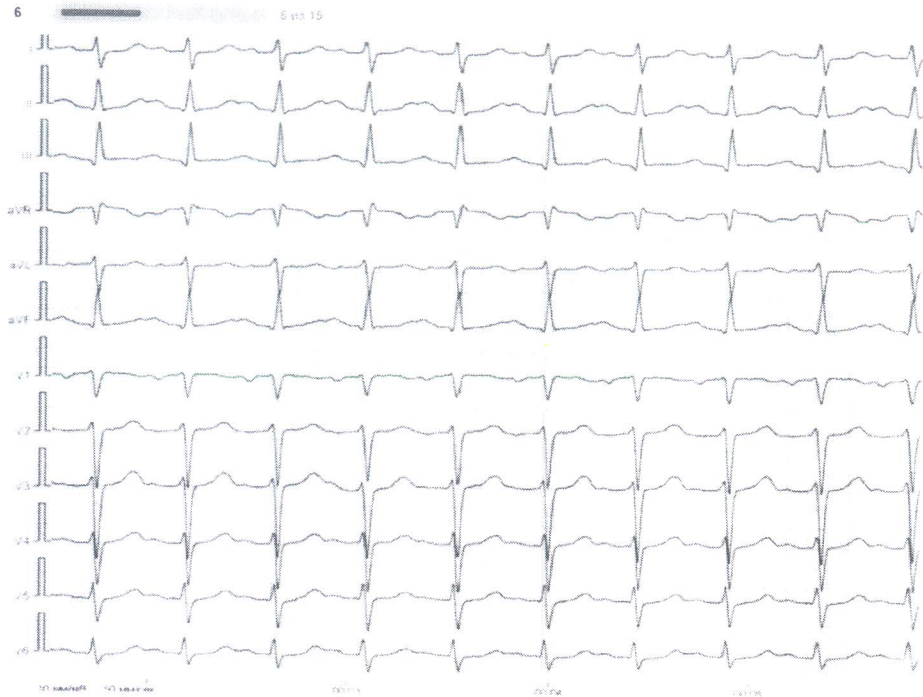
5

5 из 15



Выберите наиболее подходящий диапазон ЧСС.

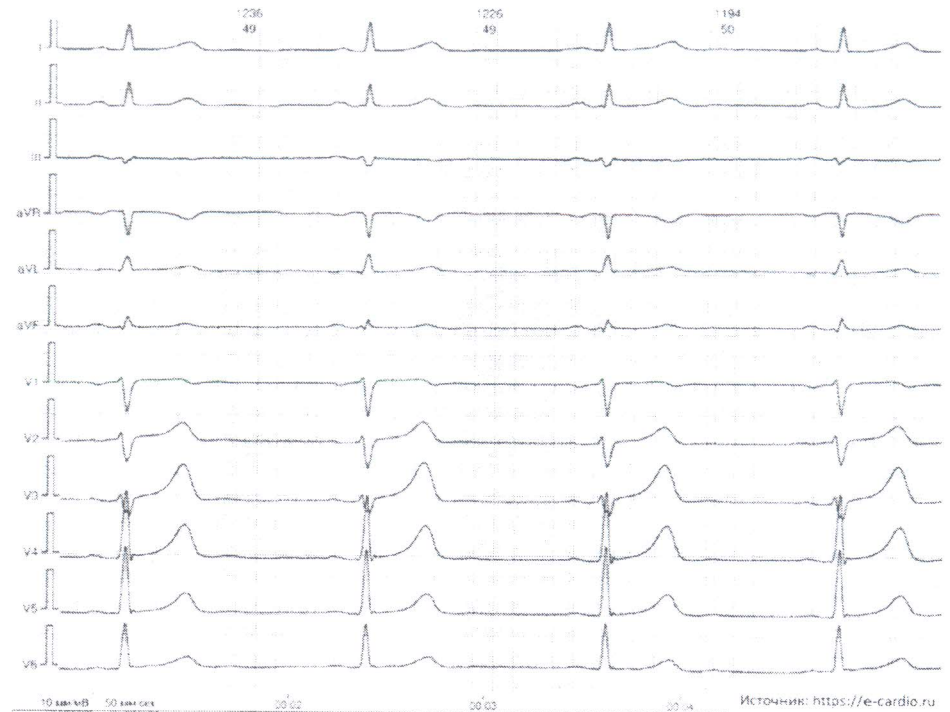
- 82-86
- 60-76
- 110-114
- 39-54



Выберите наиболее подходящий диапазон ЧСС.

- 132-134
- 34-36
- 60-66
- 90-98

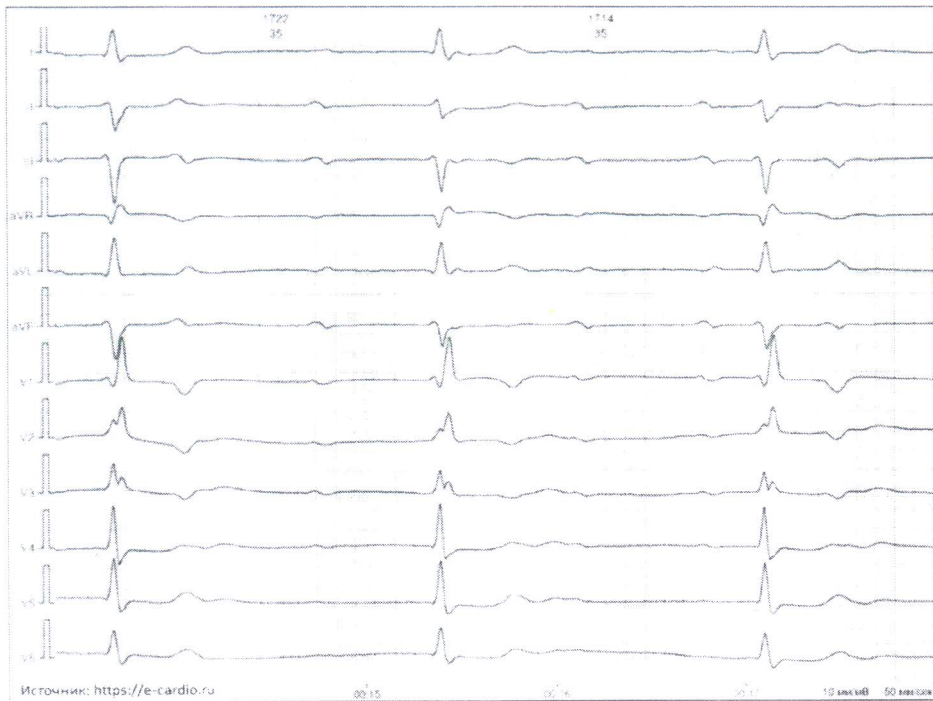
7  7.03.15



Оцените ритм.

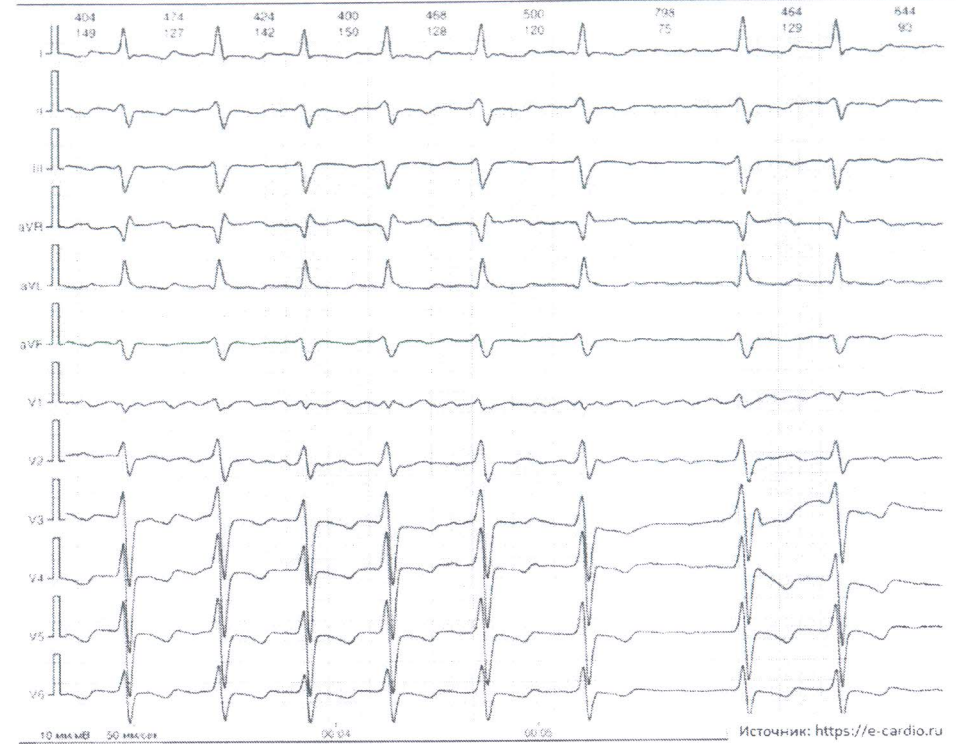
- Синусовая брадикардия.
- Синусовая тахикардия.
- Суправентрикулярный ритм (предсердный, АВ узловой).
- Миграция суправентрикулярного водителя ритма.
- Пароксизмальная суправентрикулярная тахикардия.
- Трепетание предсердий.
- Фибрилляция предсердий.
- Идиовентрикулярный ритм.
- Синусовый ритм.
- Синусовая аритмия.





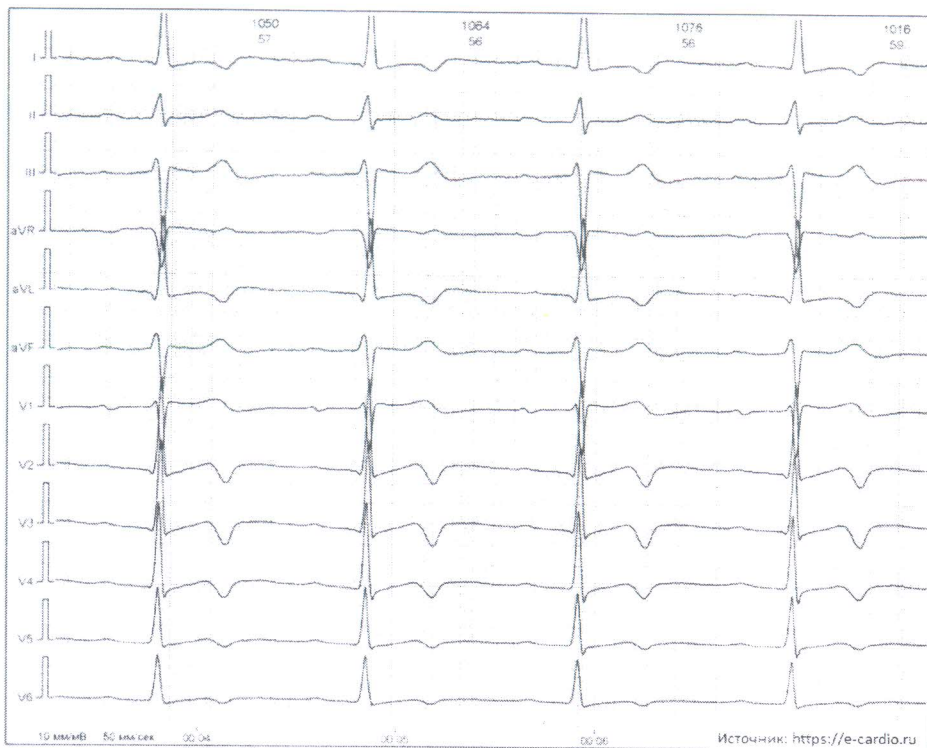Оцените ритм.

- Синусовая брадикардия.
- Синусовая тахикардия.
- Суправентрикулярный ритм (предсердный, АВ узловой).
- Миграция суправентрикулярного водителя ритма.
- Пароксизмальная суправентрикулярная тахикардия.
- Трепетание предсердий.
- Фибрилляция предсердий.
- Идиовентрикулярный ритм
- Синусовый ритм.
- Синусовая аритмия.



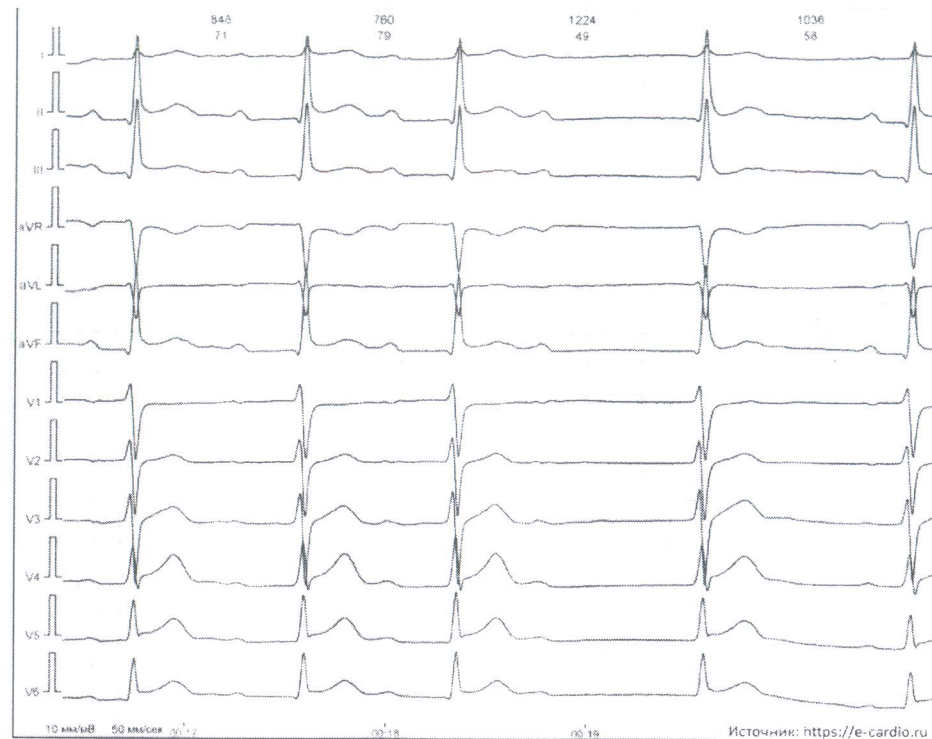
Оцените ритм.

- Синусовая брадикардия.
- Синусовая тахикардия.
- Суправентрикулярный ритм (предсердный, АВ узловой).
- Миграция суправентрикулярного водителя ритма.
- Пароксизмальная суправентрикулярная тахикардия.
- Трепетание предсердий.
- Фибрилляция предсердий.
- Идиовентрикулярный ритм.
- Синусовый ритм.
- Синусовая аритмия.



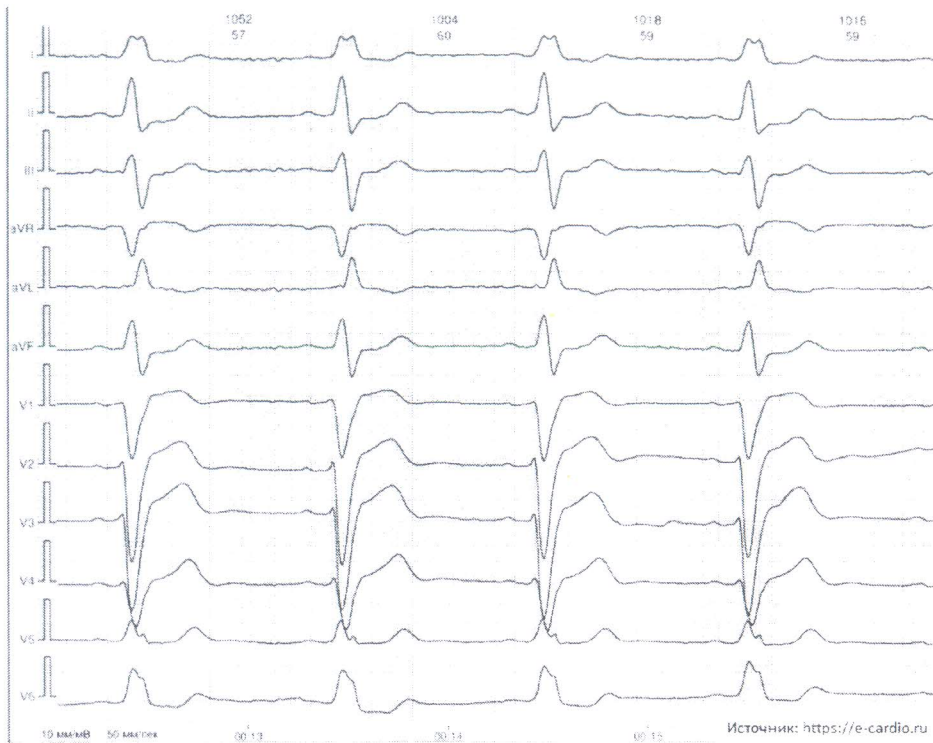
Оцените ритм и проведение возбуждения в миокарде.

- Синусовый ритм, АВ блокада I степени.
- Синусовый ритм, АВ проводимость не нарушена.
- Синусовая брадикардия, АВ блокада I степени.
- Синусовый ритм, АВ блокада II степени Мобитц 1.
- Синусовый ритм, АВ блокада II степени Мобитц 2.



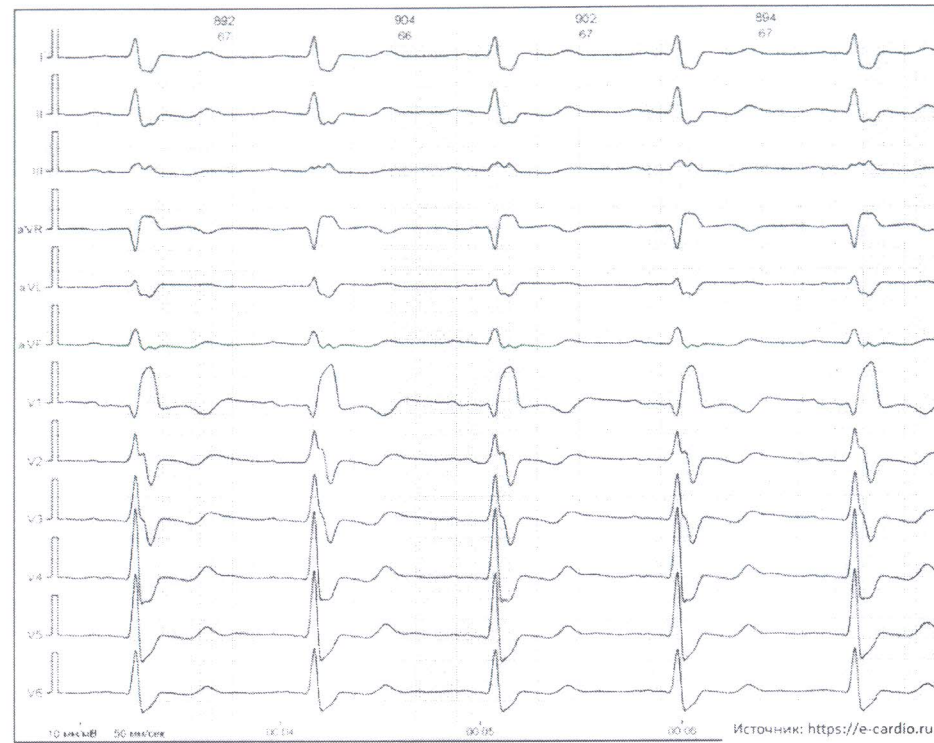
Оцените ритм и проведение возбуждения в миокарде.

- Синусовый ритм, АВ блокада I степени.
- Синусовый ритм, АВ проводимость не нарушена.
- Синусовая брадикардия, АВ блокада I степени.
- АВ блокада II степени Мобитц 1
- АВ блокада II степени Мобитц 2



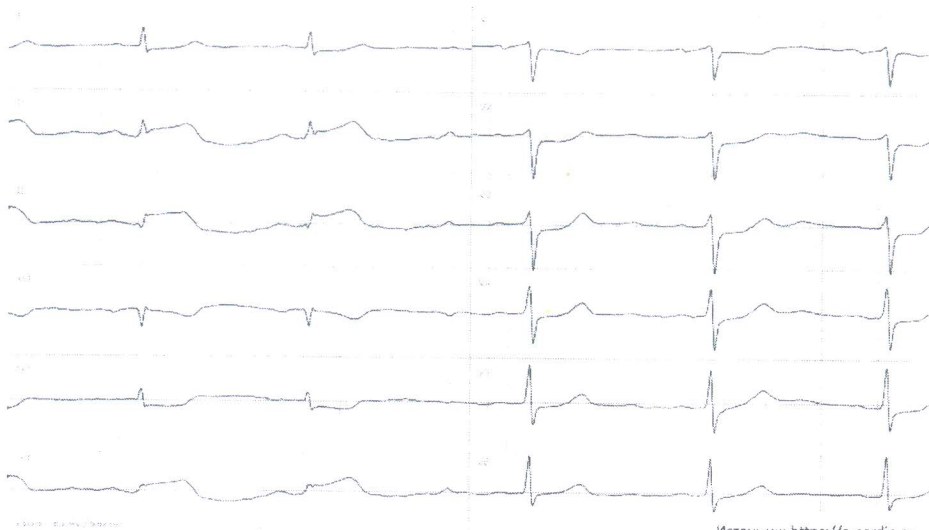
Оцените ритм и проведение возбуждения в миокарде.

- Синусовая брадикардия, полная блокада левой ножки пучка Гиса
- Синусовый ритм, Полная блокада левой ножки пучка Гиса.
- Синусовый ритм, неполная блокада правой ножки пучка Гиса.
- Синусовая брадикардия, Полная блокада правой ножки пучка Гиса
- Синусовая аритмия, полная блокада левой ножки пучка Гиса.



Оцените ритм и проведение возбуждения в миокарде.

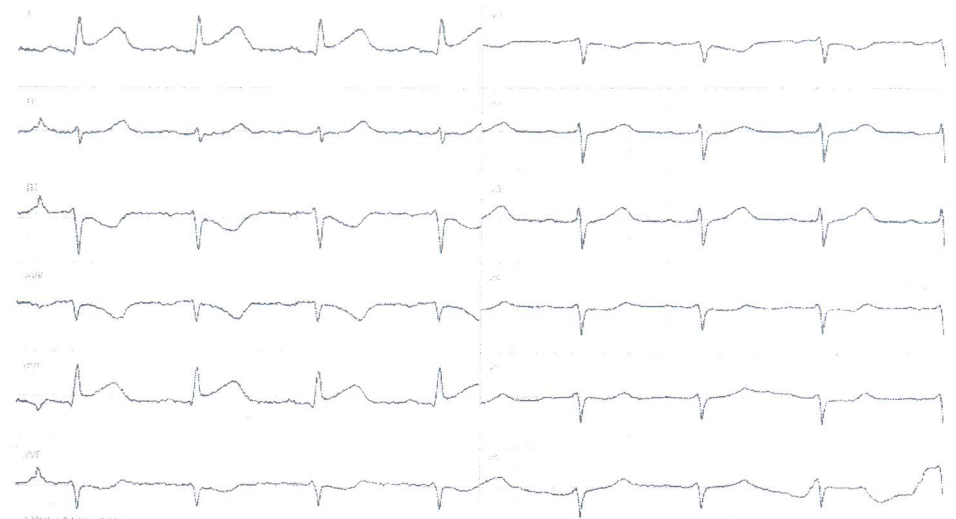
- Синусовый ритм, передне-левый полублок
- Ритм синусовый, полная блокада правой ножки пучка Гиса
- Синусовый ритм, неполная блокада правой ножки пучка Гиса.
- Синусовый ритм. Нет нарушения внутрижелудочковой проводимости
- Неспецифическое нарушение внутрижелудочковой проводимости



Источник: <https://e-cardio.ru>

Оцените пленку на наличие признаков инфаркта с элевацией сегмента ST.

- Полная блокада левой ножки пучка Гиса.
- Инфаркт с элевацией ST боковой стенки ЛЖ.
- Инфаркт с элевацией ST передней стенки ЛЖ.
- Инфаркт с элевацией ST нижней стенки ЛЖ.
- Полная блокада правой ножки пучка Гиса.
- Нормальная ЭКГ.



Источник: <https://e-cardio.ru>

Оцените пленку на наличие признаков инфаркта с элевацией сегмента ST.

- Полная блокада левой ножки пучка Гиса.
- Инфаркт с элевацией ST боковой стенки с реципрокной депрессией ST в III, AVF.
- Инфаркт с элевацией ST передней стенки ЛЖ.
- Инфаркт без элевации ST нижней стенки с реципрокной элевацией ST в I, AVL.
- Полная блокада правой ножки пучка Гиса.
- Нормальная ЭКГ.

02.12.2022г.

Результат: 95% (отлично)