

Оценка (2) базовых навыков анализа ЭКГ у ординаторов, обучающихся по  
ОПОП подготовки кадров высшей квалификации по специальности  
31.08.49 Терапия

Вариант 2

Инструкция к тесту

Уважаемые ординаторы! В представленных тестах нужно выбрать один вариант ответа. Перед прохождением теста заполните ниже находящуюся форму регистрации, укажите свою фамилию имя отчество полностью, а также год подготовки.

Заполните форму регистрации

ФИО, год обучения

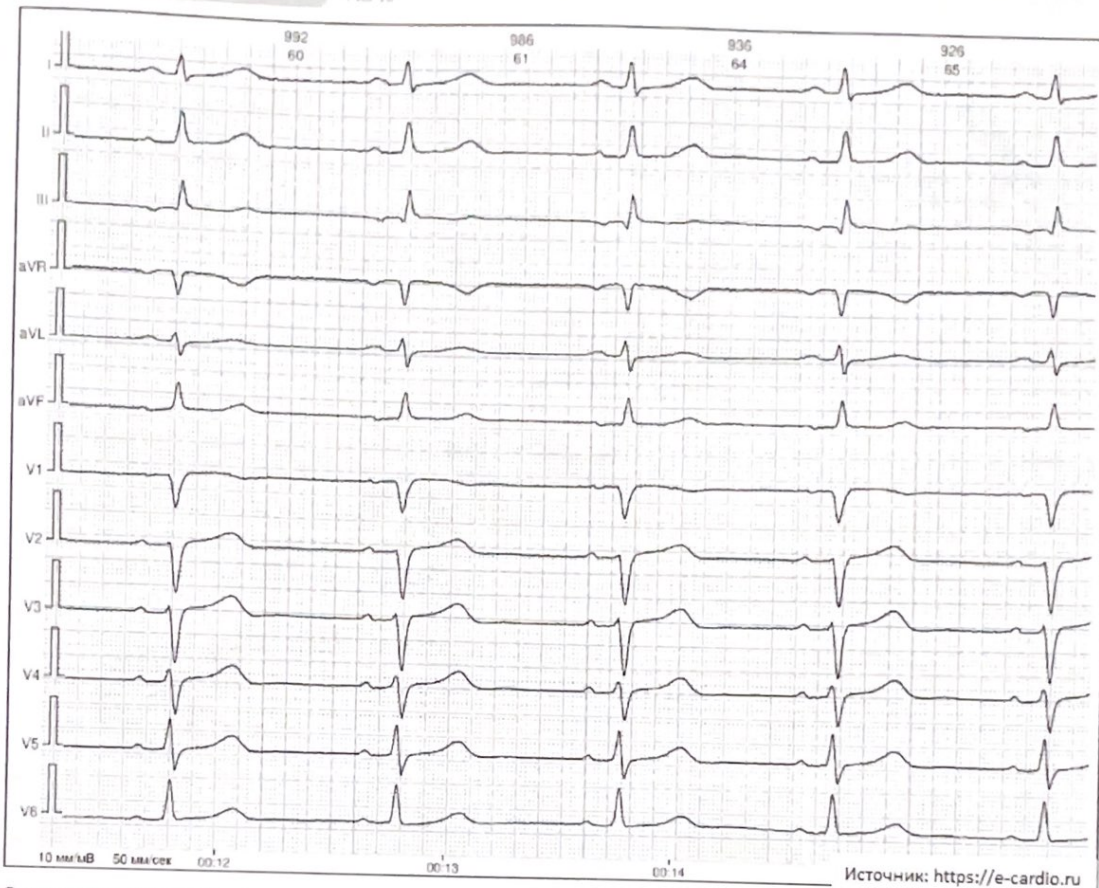
Ибраимова Ирина Алексеевна 1 год обучения 02.12.2022г.

93% (отлично)

Оценка (2) базовых навыков анализа ЭКГ у ординаторов, обучающихся по  
ОПОП подготовки кадров высшей квалификации по специальности  
31.08.49 Терапия

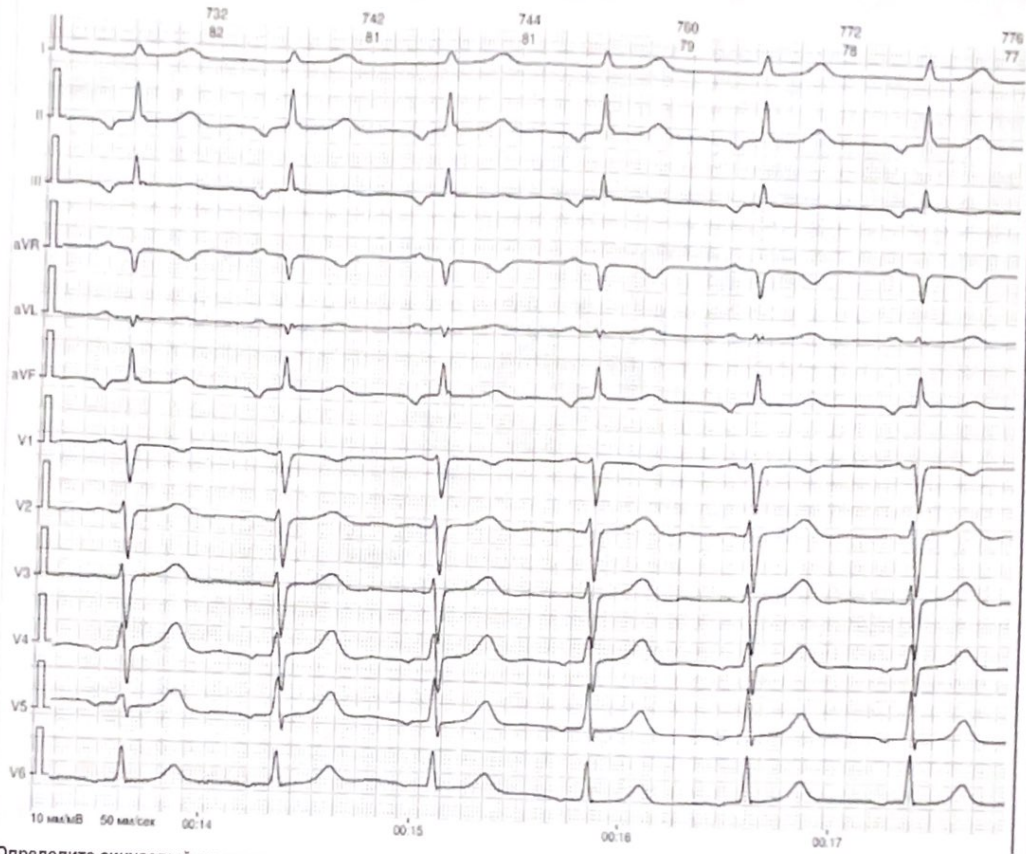
1

1 из 15



Определите синусовый ли ритм.

- Да  
 Нет



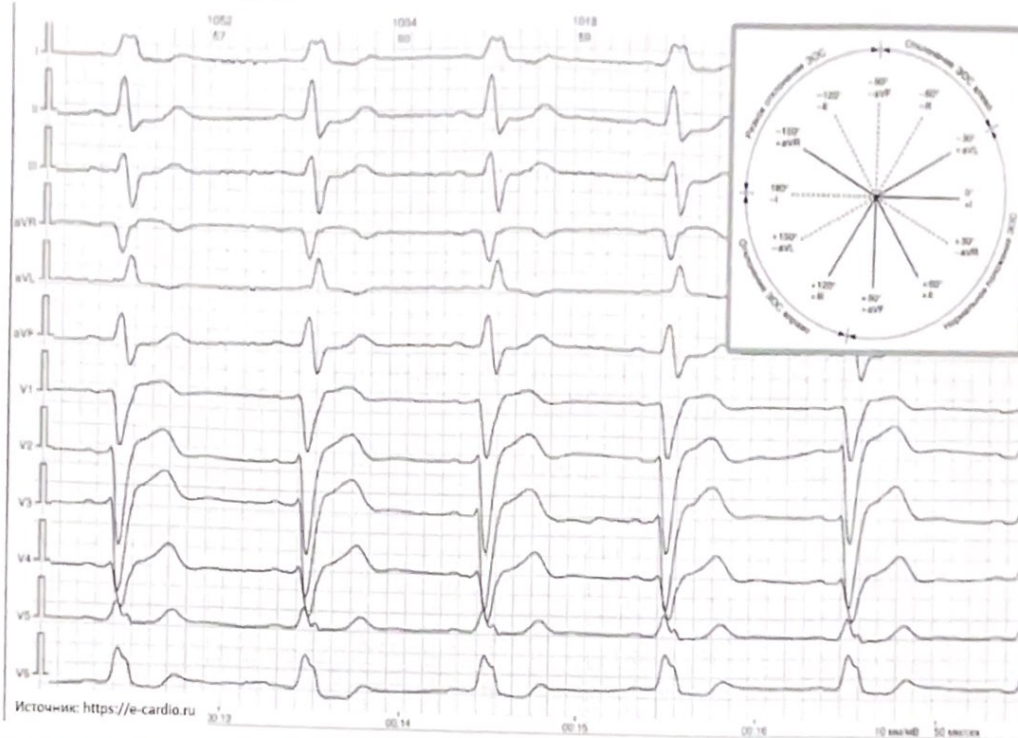
Определите синусовый ли ритм.

Да

Нет

3

3 из 15

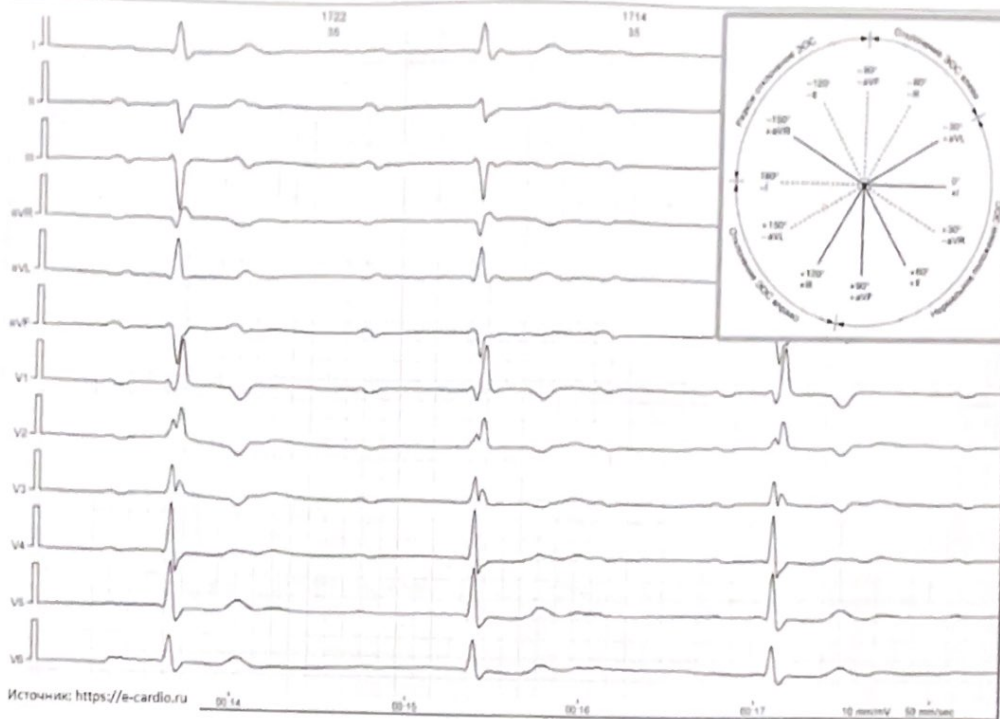


Определите электрическую ось сердца (ЭОС).

- Нормальное положение ЭОС
- Отклонение ЭОС влево
- Отклонение ЭОС вправо
- Резкое отклонение ЭОС

4

4 из 15

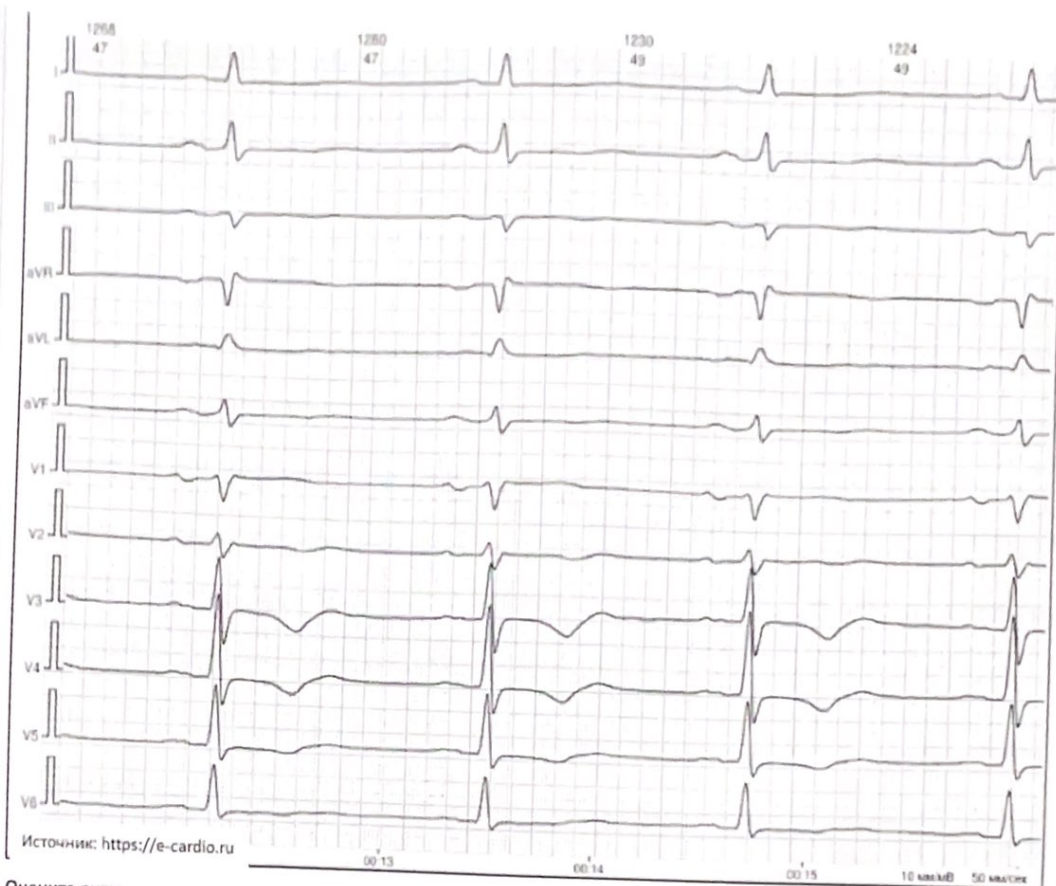


Определите электрическую ось сердца (ЭОС).

- Отклонение ЭОС вправо
- Нормальное положение ЭОС
- Отклонение ЭОС влево
- Резкое отклонение ЭОС

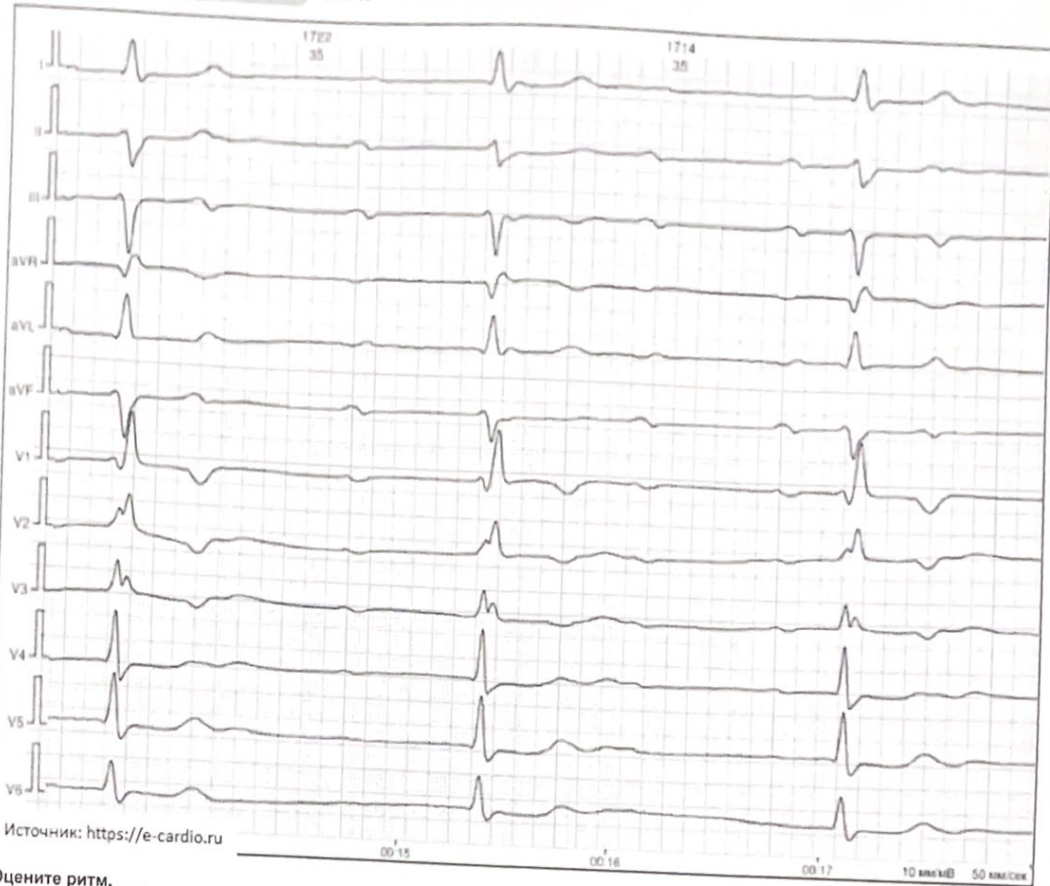
5

5 из 15



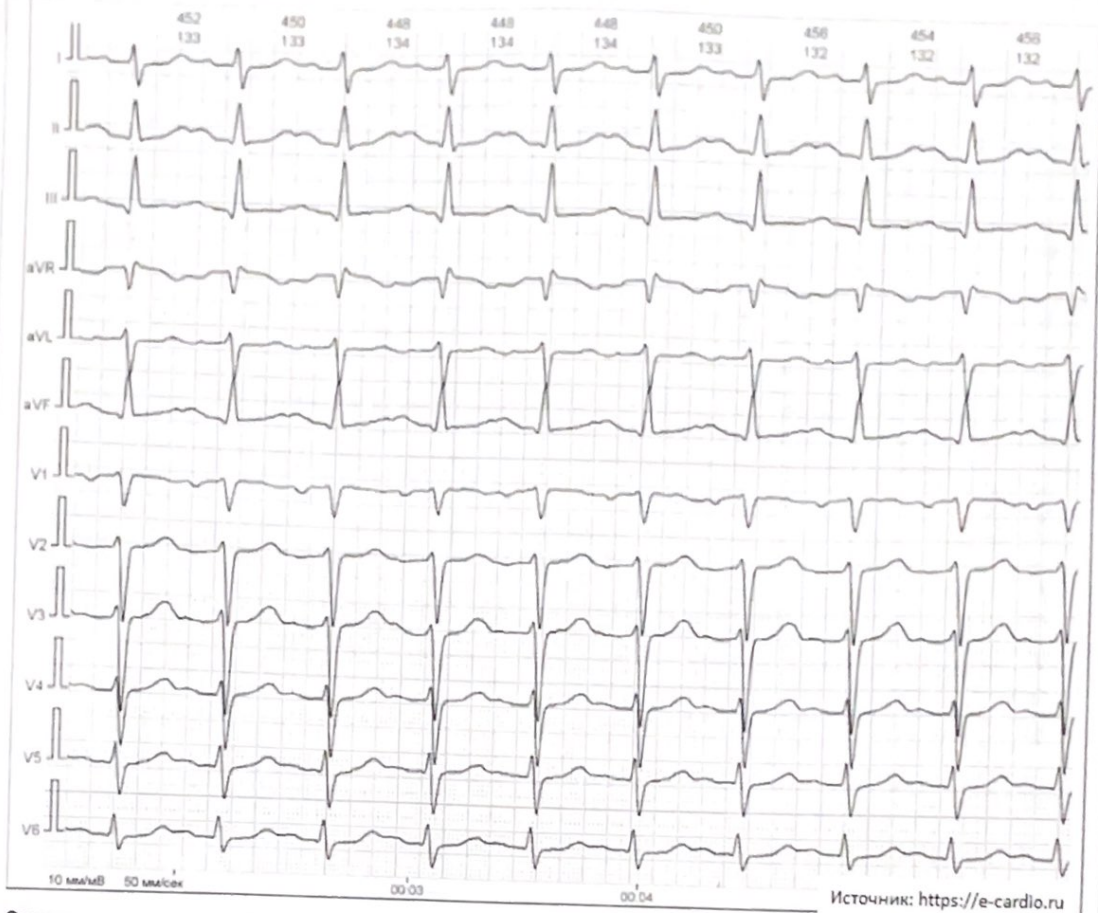
Оцените ритм.

- Синусовая брадикардия.
- Синусовая тахикардия.
- Суправентрикулярный ритм (предсердный, АВ узловой).
- Миграция суправентрикулярного водителя ритма.
- Пароксизмальная суправентрикулярная тахикардия.
- Трепетание предсердий.
- Фибрилляция предсердий.
- Идиовентрикулярный ритм.
- Синусовый ритм.
- Синусовая аритмия.



Оцените ритм.

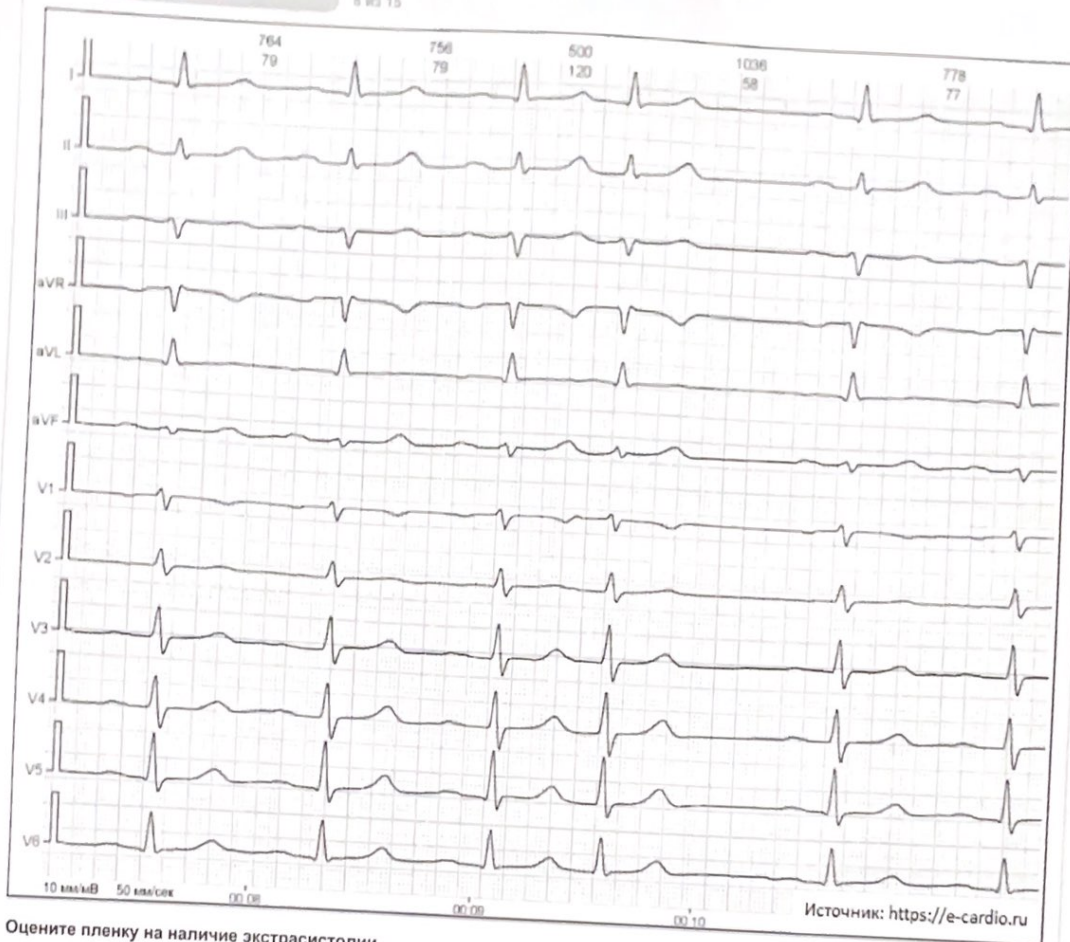
- Синусовая брадикардия.
- Синусовая тахикардия.
- Суправентрикулярный ритм (предсердный, АВ узловой).
- Миграция суправентрикулярного водителя ритма.
- Пароксизмальная суправентрикулярная тахикардия.
- Трепетание предсердий.
- Фибрилляция предсердий.
- Идиовентрикулярный ритм.
- Синусовый ритм.
- Синусовая аритмия.



Оцените ритм.

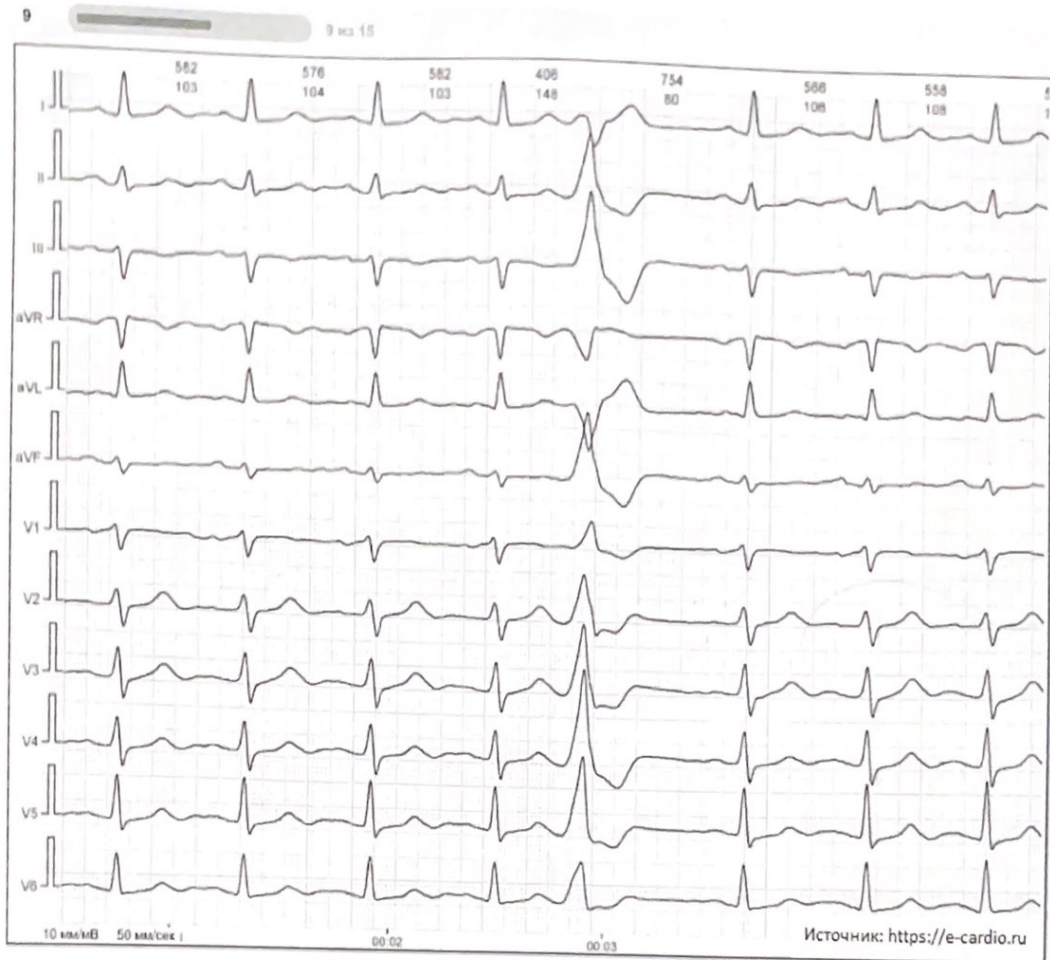
- Синусовая брадикардия.
- Синусовая тахикардия.
- Суправентрикулярный ритм (предсердный, АВ узловой).
- Миграция суправентрикулярного водителя ритма.
- Пароксизмальная суправентрикулярная тахикардия.
- Трепетание предсердий.
- Фибрилляция предсердий.
- Идиовентрикулярный ритм.
- Синусовый ритм.
- Синусовая аритмия.





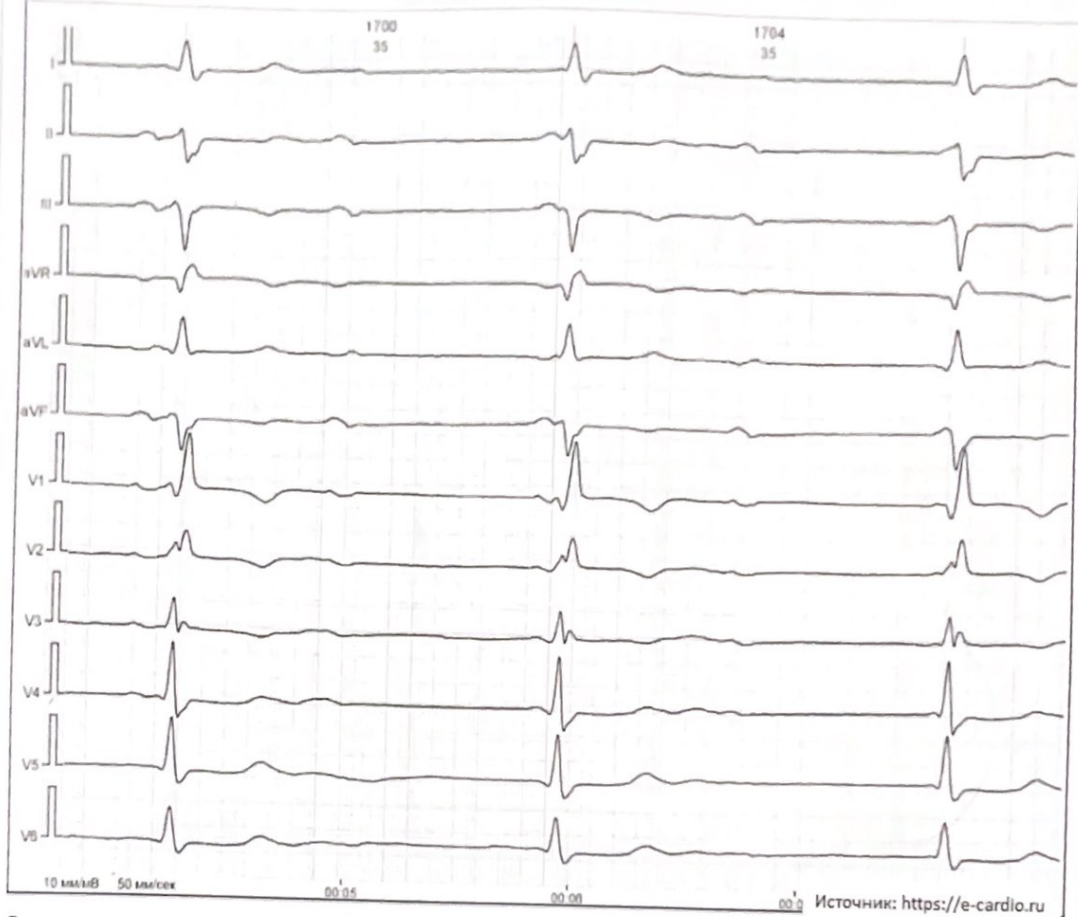
Оцените пленку на наличие экстрасистолии.

- Синусовый ритм без экстрасистол
- Синусовая аритмия
- Наджелудочковая экстрасистола с полной компенсаторной паузой
- Желудочковая экстрасистола с полной компенсаторной паузой
- Наджелудочковая экстрасистола с неполной компенсаторной паузой
- Желудочковая экстрасистола с неполной компенсаторной паузой



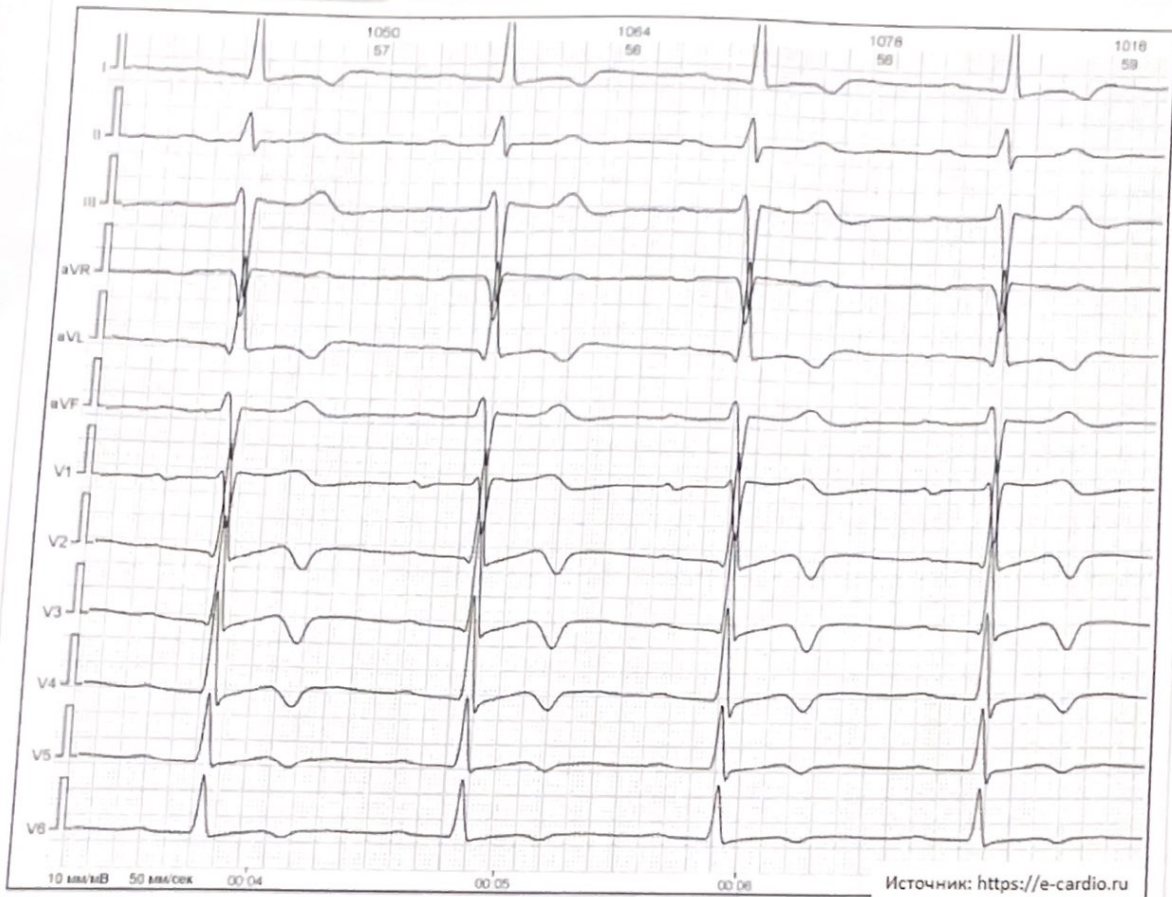
Оцените пленку на наличие экстрасистол.

- Синусовый ритм без экстрасистол
- Синусовая аритмия
- Наджелудочковая экстрасистола с полной компенсаторной паузой
- Желудочковая экстрасистола с полной компенсаторной паузой
- Наджелудочковая экстрасистола с неполной компенсаторной паузой
- Желудочковая экстрасистола с неполной компенсаторной паузой



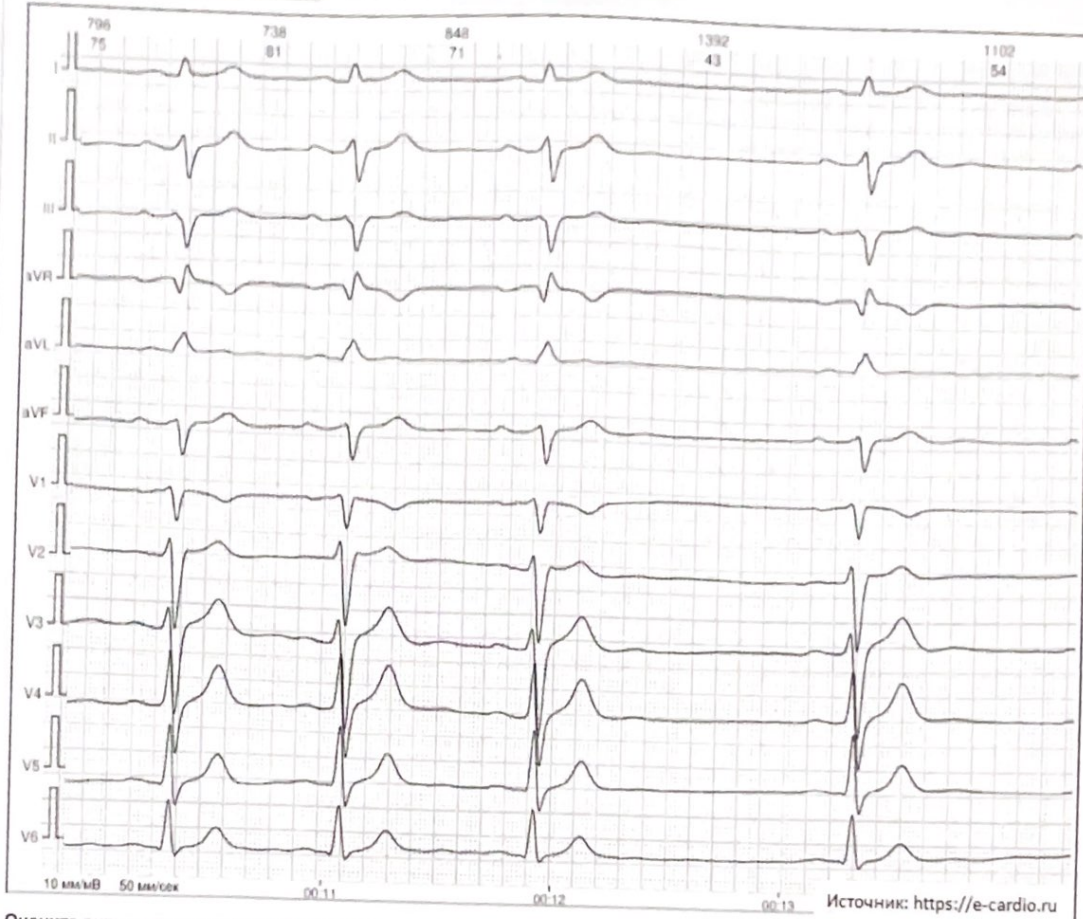
Оцените ритм и проведение возбуждения в миокарде.

- Синусовый ритм, АВ блокада I степени.
- Полная АВ блокада.
- Синусовая брадикардия. АВ блокада I степени.
- АВ блокада II степени Мобитц 1
- АВ блокада II степени Мобитц 2



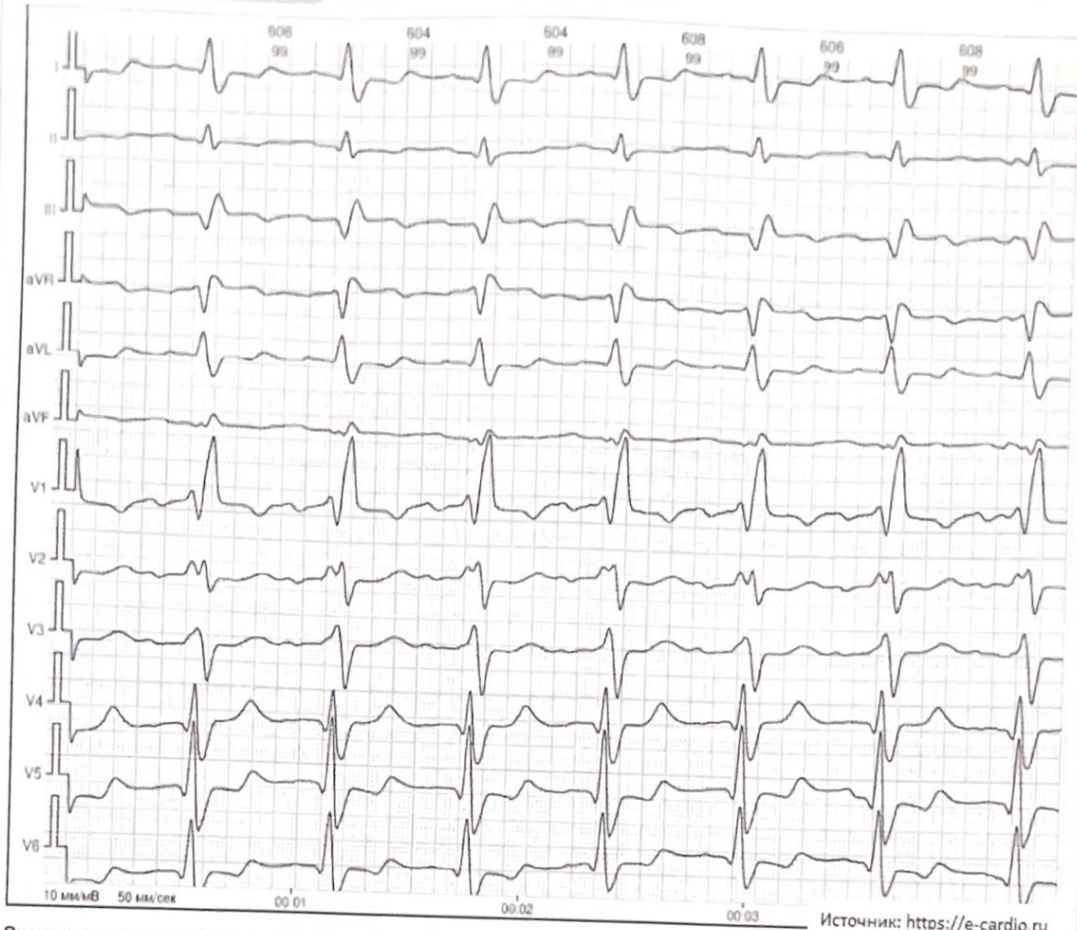
Оцените ритм и проведение возбуждения в миокарде.

- Синусовый ритм, АВ блокада I степени.
- Синусовый ритм, АВ проводимость не нарушена.
- Синусовая брадикардия. АВ блокада I степени.
- Синусовый ритм, АВ блокада II степени Мобитц 1.
- Синусовый ритм, АВ блокада II степени Мобитц 2.



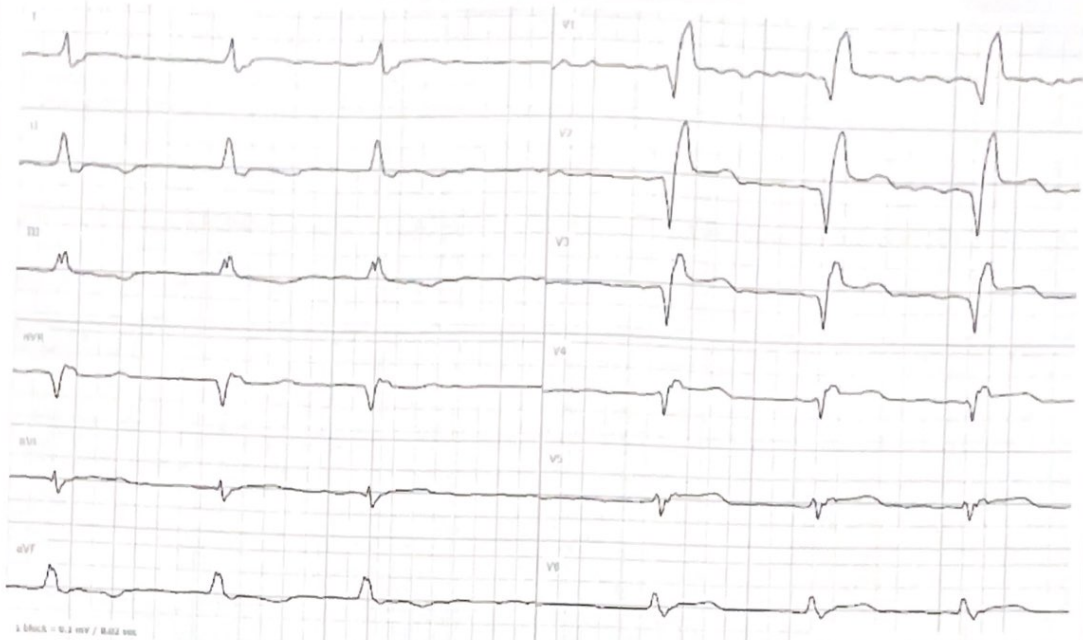
Оцените ритм и проведение возбуждения в миокарде.

- Синусовый ритм, АВ блокада I степени.
- Синусовая аритмия.
- Синусовая брадикардия, АВ блокада I степени.
- АВ блокада II ст. высокой степени с проведением 2:1.
- АВ блокада II степени Мобитц 2.



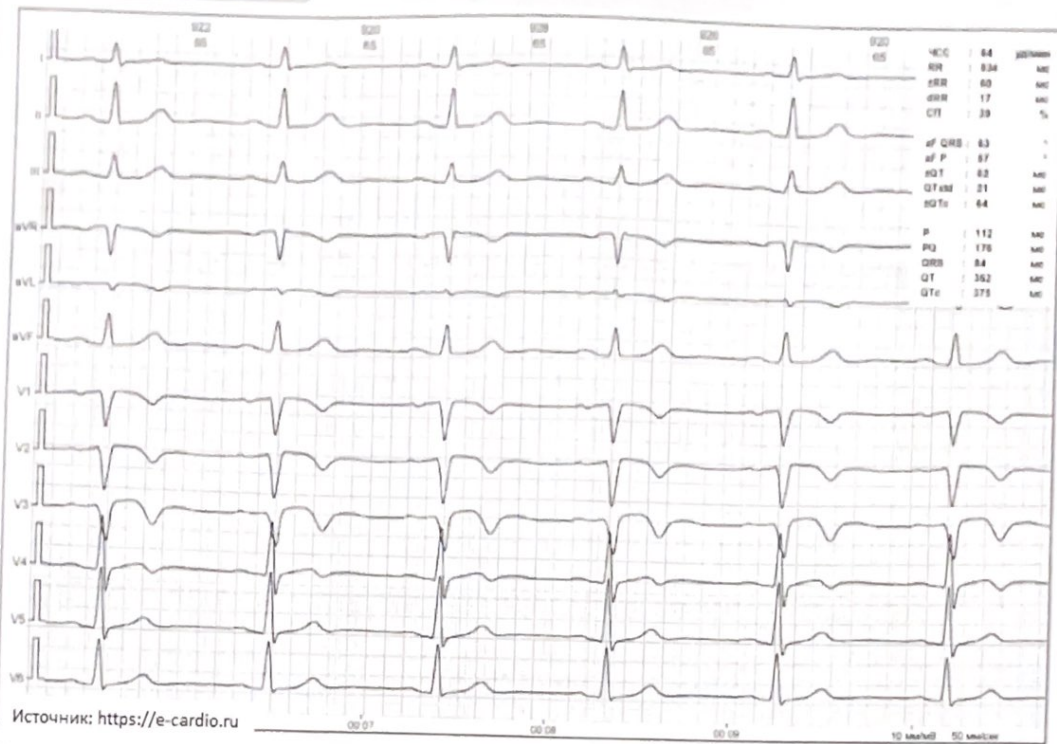
Оцените ритм и проведение возбуждения в миокарде.

- Ритм синусовый. Полная блокада правой ножки пучка Гиса.
- Синусовый ритм. Полная блокада левой ножки пучка Гиса.
- Синусовый ритм, неполная блокада правой ножки пучка Гиса.
- Синусовая брадикардия. Полная блокада правой ножки пучка Гиса
- Синусовая аритмия, полная блокада левой ножки пучка Гиса.

Источник: <https://e-cardio.ru>

Оцените пленку на наличие признаков инфаркта с элевацией сегмента ST.

- Полная блокада левой ножки пучка Гиса.
- Инфаркт с элевацией ST боковой стенки с реципрокной депрессией ST в III, AVF.
- Передний инфаркт миокарда с элевацией ST.
- Инфаркт без элевации ST нижней стенки с реципрокной элевацией ST в I, AVL.
- Полная блокада правой ножки пучка Гиса.
- Нормальная ЭКГ.



Выявите наличие или отсутствие рубцовых изменений на ЭКГ и их локализацию.

- Рубцовые изменения передне-перегородочно-верхушечной области.
- Рубцовые изменения верхушечной области.
- Нет рубцовых изменений.
- Рубцовые изменения перегородочной области и нижней стенки.
- Рубцовые изменения передне-перегородочной области.