

Ситуационная задача №1. У женщины 70 лет с типичным коронарным синдромом на ЭКГ определяется подъем сегмента ST в I, II и III отведениях, уровень тропонина 2,5 мкг/л.

1. Какой диагноз Вы предполагаете?
2. Какие изменения на ЭхоКГ Вы предполагаете найти?
3. Каков прогноз этого заболевания?

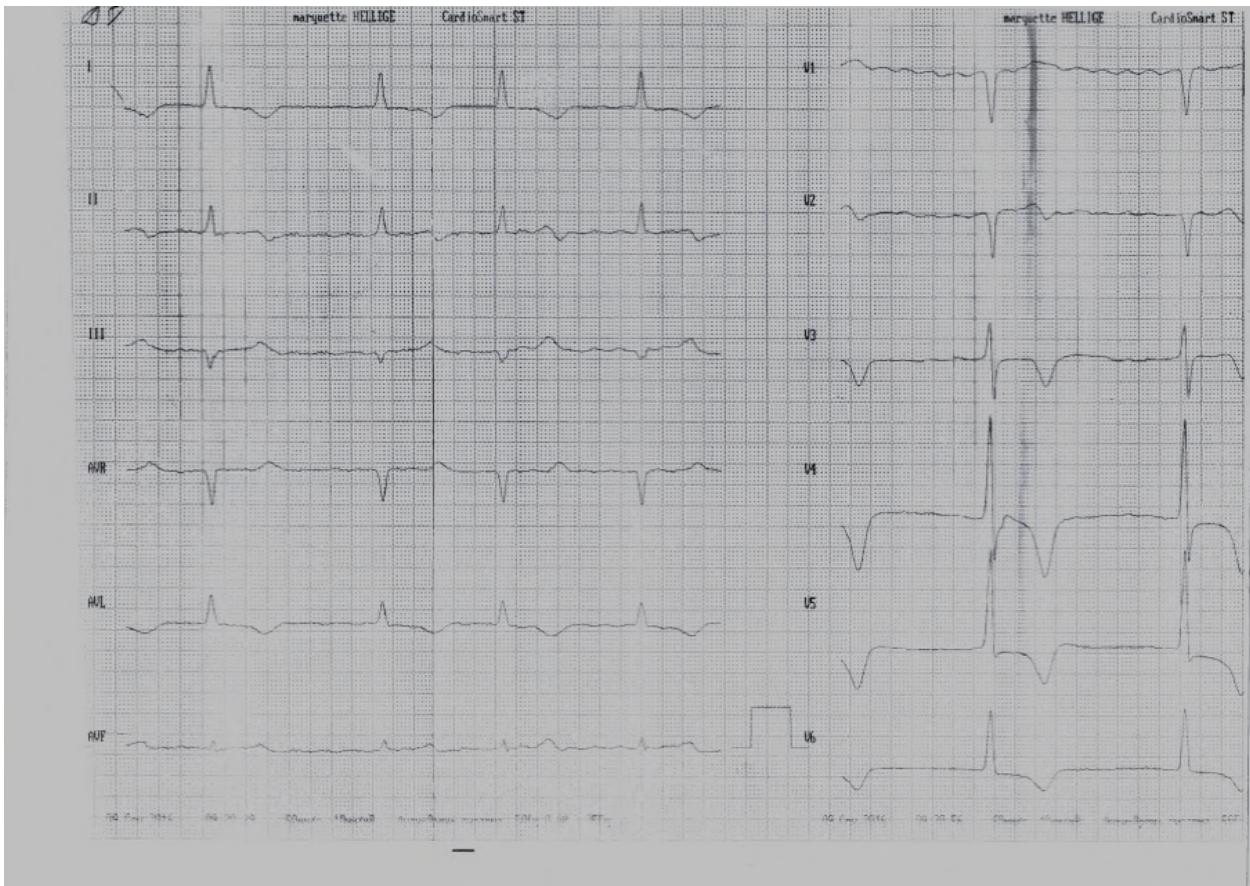
Ситуационная задача №2. При проведении ЭхоКГ определяются а)повышенная трабекулярность левого желудочка в области верхушки и задней стенки; б) глубокие межтрабекулярные лакуны, сообщающиеся с полостью левого желудочка.

1. Какой диагноз Вы предполагаете?
2. Какие еще измерения необходимо сделать для уточнения диагноза?
3. Каков прогноз данного заболевания?

Ситуационная задача №3. Мужчина 56 лет с жалобами на одышку при умеренной физической нагрузке. Курильщик с 25 стажем. Лекарственные препараты не принимает. Необходимо провести оценку функции внешнего дыхания.

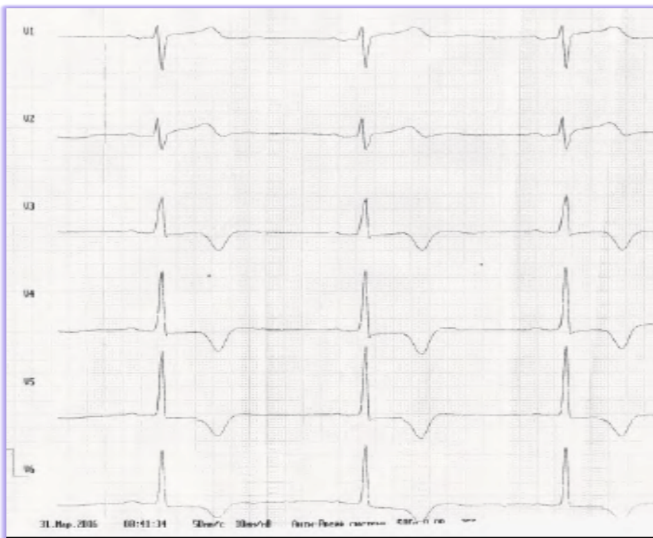
- 1.Какой метод исследования Вы предложите выполнить пациенту?
- 2.Какие дополнительные данные необходимо уточнить у пациента перед исследованием?
- 3.Каков Ваш предположительный диагноз?

Ситуационная задача №4. У пациентки 58 лет с жалобами на слабость, одышку при незначительной физической нагрузке, ноющие боли в прекардиальной области зарегистрирована следующая ЭКГ.



1. Имеется ли синусовый ритм на данной ЭКГ?
2. Какой диагноз Вы предполагаете?
3. Какие методы исследования Вы порекомендуете?

Ситуационная задача №5



1. Каким образом Вы опишите изменения на представленных фрагментах ЭКГ?

2. Какие заболевания сердца Вы предположите?

3. Какие методы исследования Вы порекомендуете, и какие результаты предполагаете получить?

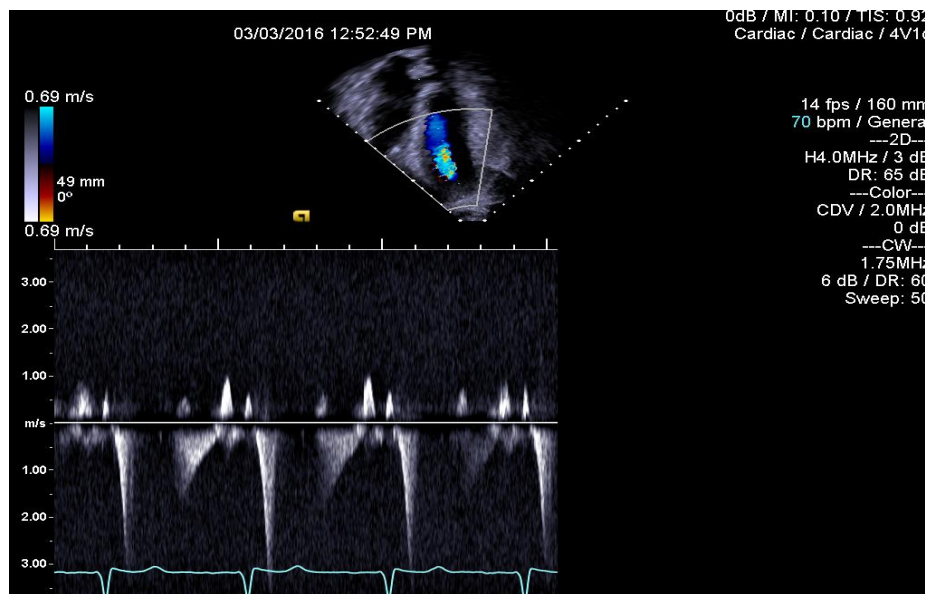
Ситуационная задача №6. Мужчина 55 лет с жалобами на перебои в области сердца в покое и при умеренной физической нагрузке, длительностью несколько секунд. Лекарственные препараты не принимает. Необходимо провести верификацию нарушений ритма сердца.

1. Какие методы исследования выявления нарушений ритма сердца Вы знаете и какие предложите выполнить пациенту?

2. Какое время необходимо мониторировать ритм сердца?

3. Каков Ваш предположительный диагноз?

Ситуационная задача №7.



1. Какие патологические потоки Вы видите на данной эхограмме?

2. Для какого заболевания они характерны?

3. Каким образом выявление этих потоков отражается на прогнозе?

Ситуационная задача №8. У пациента с кальцинозом аортального клапана пиковая скорость на клапане 4,6 м/с, диаметр выносящего тракта левого желудочка 20 мм, временно-скоростной интеграл выносящего тракта 26 см, аортального клапана – 90 см.

1. Какое заболевание Вы диагностируете?
2. Рассчитайте площадь аортального клапана.
3. Определите тяжесть порока.

Ситуационная задача №9. У пациента 57 лет с низковольтной ЭКГ при эхокардиографическом исследовании определяются следующие показатели: кдр 4.2 см, толщина задней стенки 15 мм, межжелудочковой перегородки 16 мм, ФВ 63%, индекс объема левого предсердия 35 мл/м², небольшой выпот в полости перикарда – до 3 мм за задней стенкой

1. Какое заключение Вы сделаете?
2. На какие признаки еще Вы обратите внимание?
3. Какие методы исследования Вы порекомендуете?

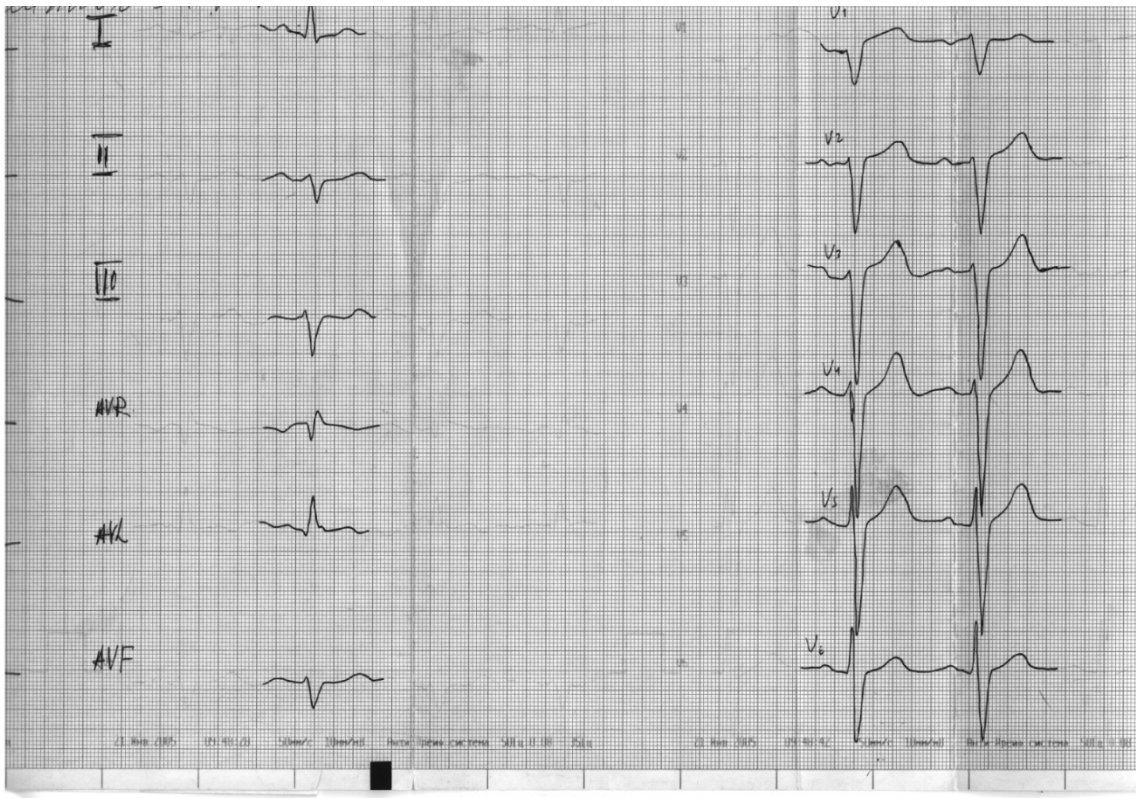
Ситуационная задача №10. После проведения СПИРОМЕТРИИ определяются следующие показатели: а) индекс Генслера равен 65 % от должного б) ОФВ1 равен 52 % от должных величин.

1. Какое заключение Вы дадите по результатам спирометрии?
2. Какой метод исследования необходимо сделать для уточнения диагноза?
3. Каков прогноз данного заболевания?

Ситуационная задача №11. После проведения Холтеровского мониторирования ЭКГ определены следующие показатели: а) общее количество желудочковых экстрасистол 950 за сутки (1%); б) максимальное количество желудочковых экстрасистол регистрируется в период с 20:00 до 21:00; в) 98 желудочковых экстрасистол максимально за час; г) все экстрасистолы мономорфные, одиночные.

1. Как Вы оцените общее количество экстрасистол?
2. Какая плотность экстрасистол?
3. Какую градацию по Lown-Wolf Вы напишите?
4. Каков прогноз данного заболевания?

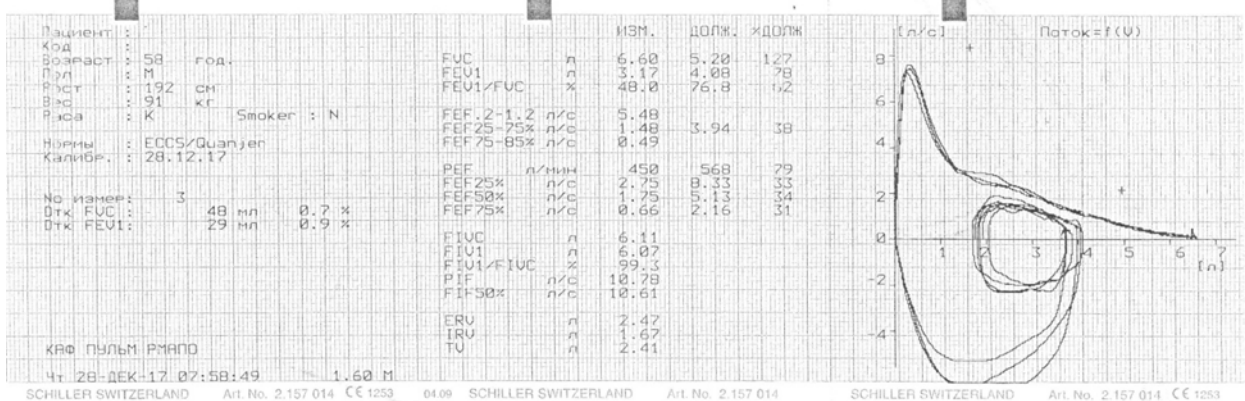
Ситуационная задача №12. Интерпретируйте электрокардиограмму.



1. Какие изменения вы видите?
2. Какой вероятный диагноз у данного пациента?
3. Какие дополнительные методы обследования вы порекомендуете?

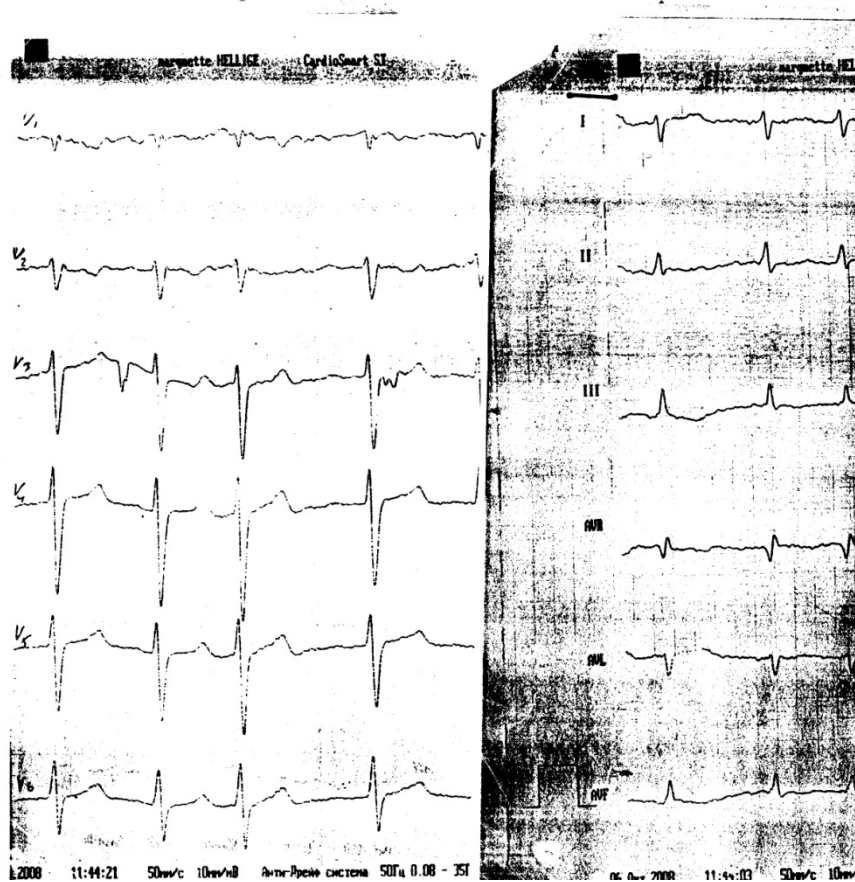
Ситуационная задача №13.

У мужчины 58 лет с диагнозом «Хроническая обструктивная болезнь легких» регистрируется следующая спирограмма (рис.1)

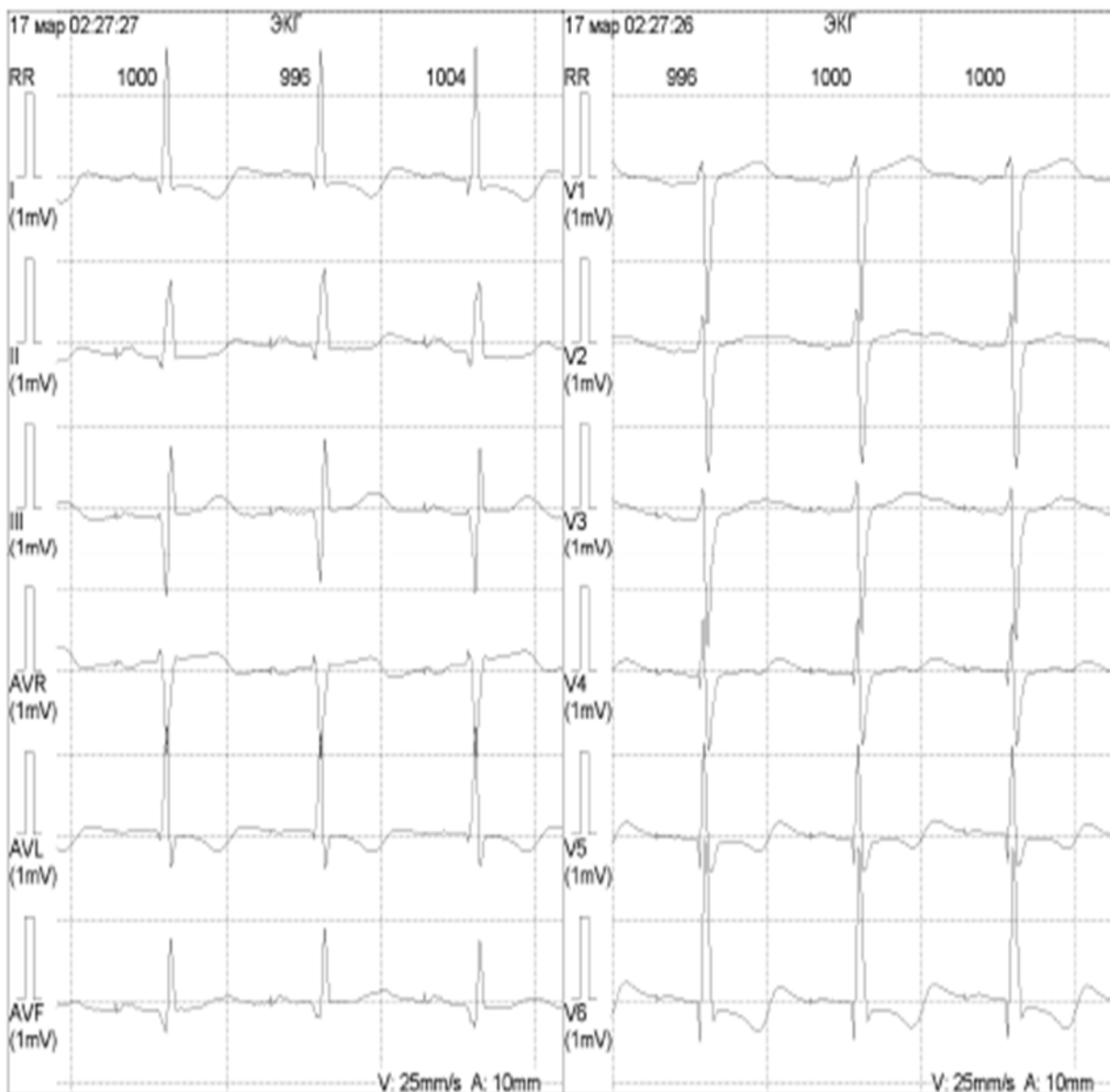


1. Какое заключение Вы сделаете?
2. Какие дополнительные исследования Вы назначите?
3. Каков прогноз этого заболевания?

Ситуационная задача №14. Электрокардиографическая интерпретация изменений (на ЭКГ).

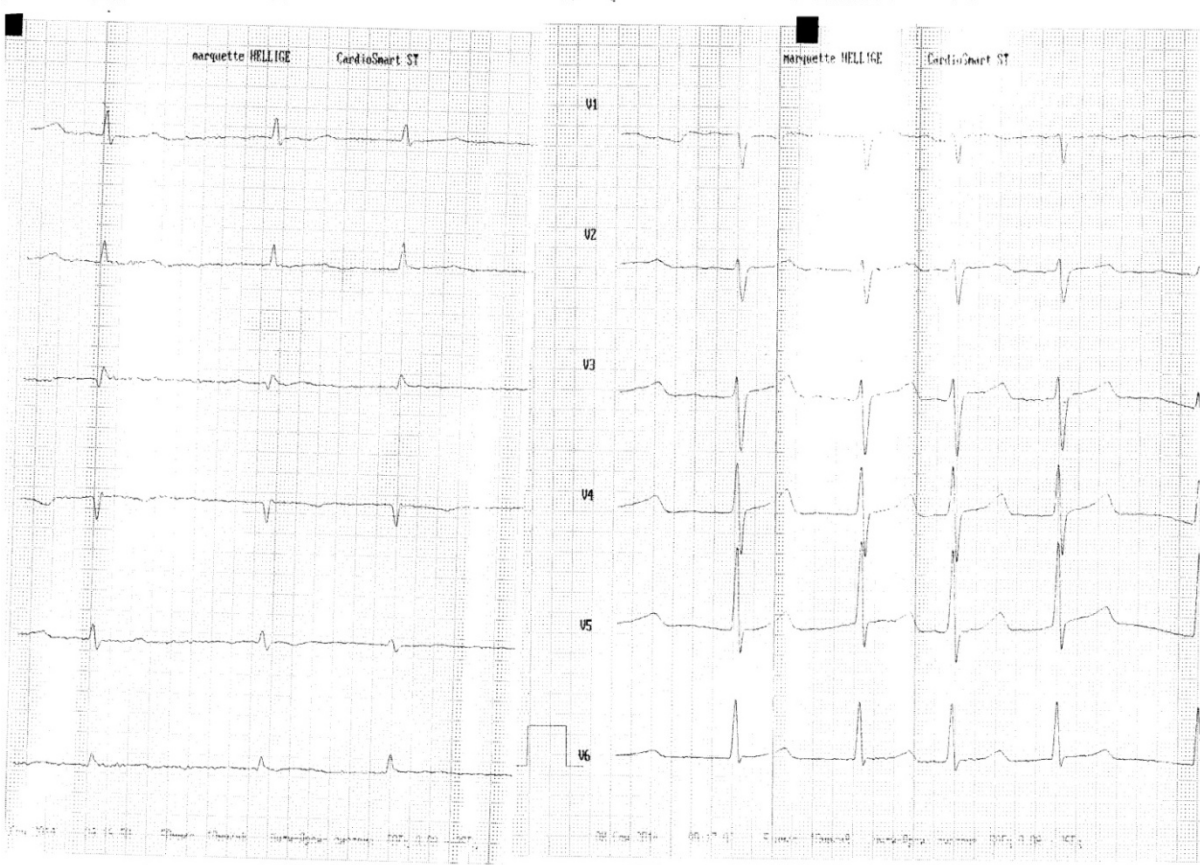


Ситуационная задача №15. У мужчины 78 лет с диагнозом «ИБС, стенокардия напряжения ФК-II два. Эпизоды АВ-блокады II степени, 2 типа. Постоянная ЭКС в режиме DDD» в ночное время на Холтеровском мониторе регистрируется следующая электрокардиограмма (рис.1)

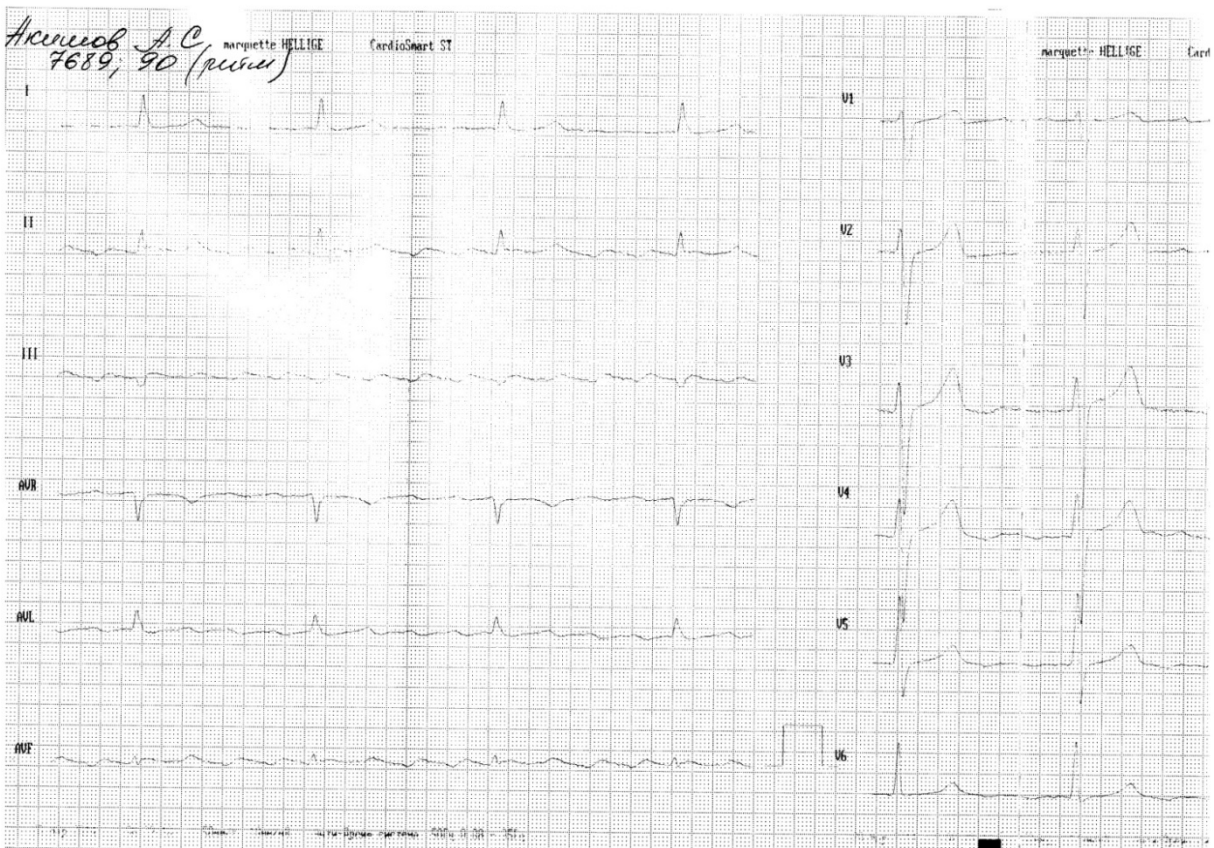


1. Как Вы оцените данную электрокардиограмму?
2. Как Вы опишете стимуляцию?
3. Какие особенности ЭКГ Вы видите?

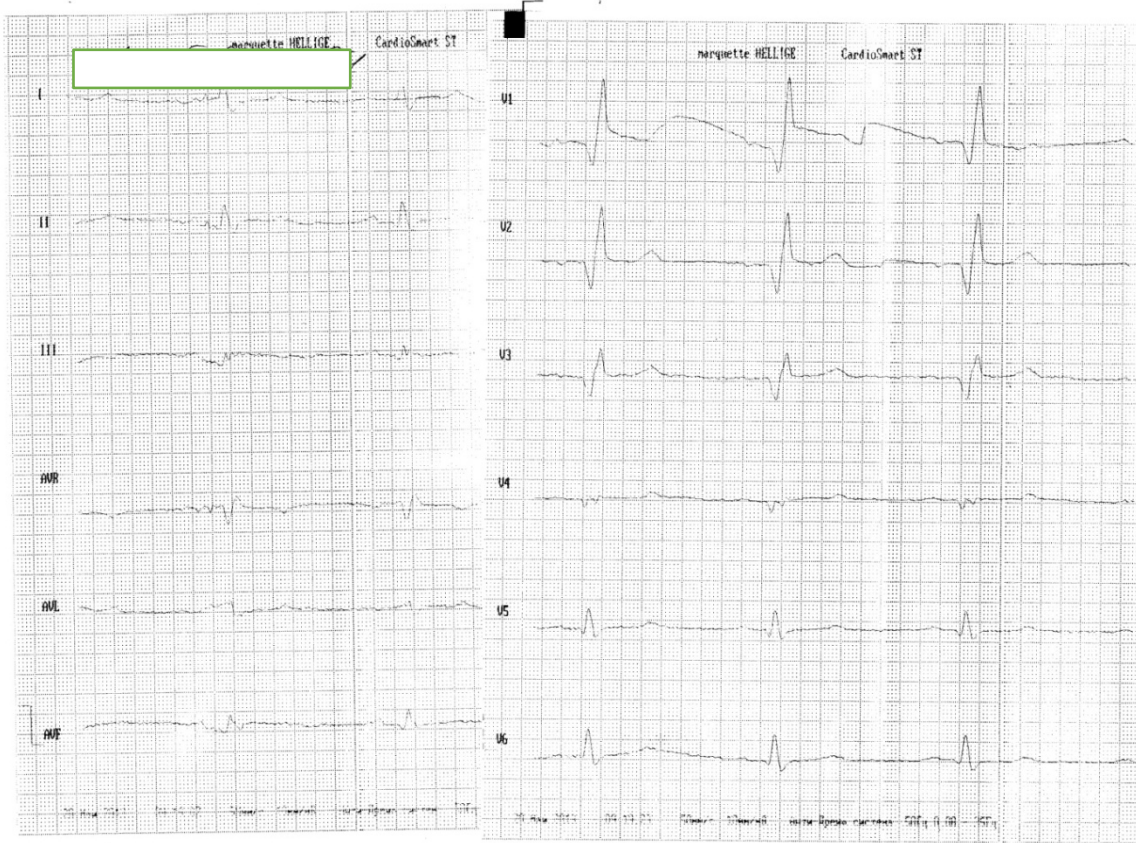
Ситуационная задача №16. Электрокардиографическая интерпретация изменений (на ЭКГ).



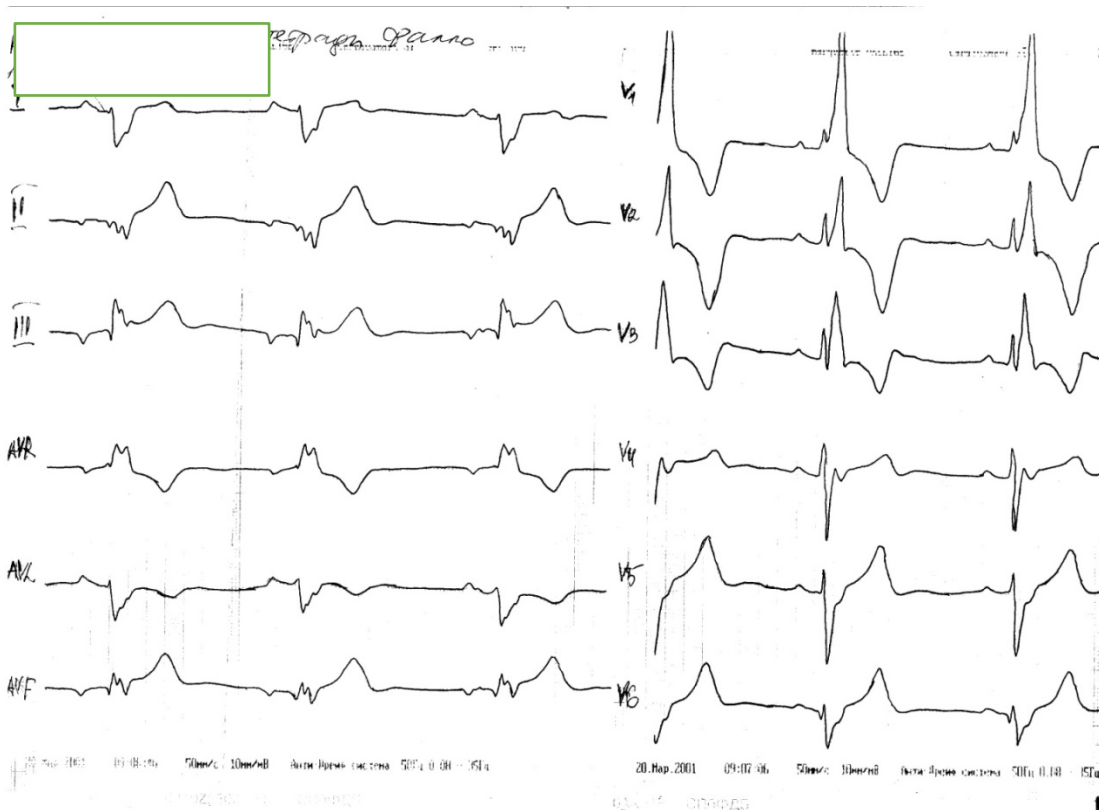Ситуационная задача №17. Электрокардиографическая интерпретация изменений (на ЭКГ).



Ситуационная задача №18. Электрокардиографическая интерпретация изменений (на ЭКГ).



Ситуационная задача №19. Электрокардиографическая интерпретация изменений (на ЭКГ).

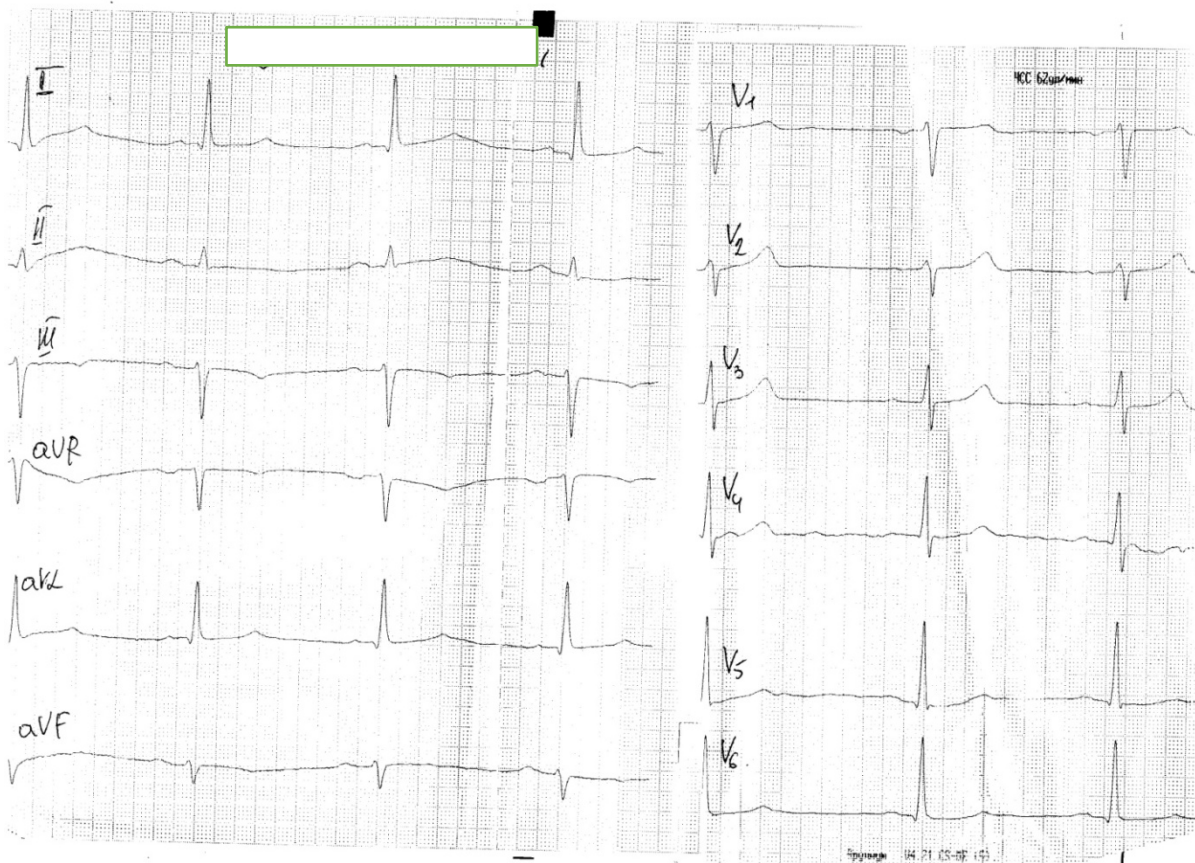

Ситуационная задача №20. У пациента 62 лет с жалобами на слабость, одышку при незначительной физической нагрузке проведен бронходилатационный тест с салбутамолом. Результаты представлены на рис.2

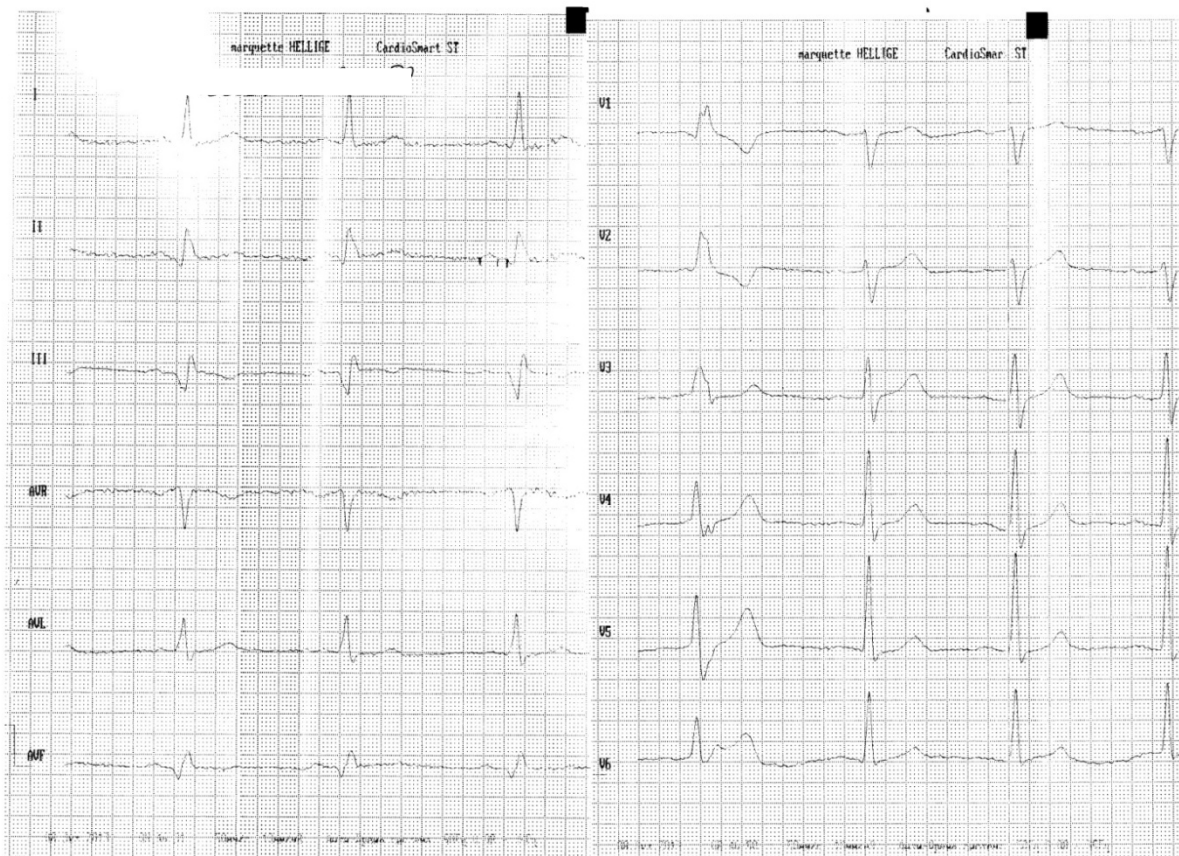


- 1.Оцените спирограмму ДО ингаляции бронходилататора.
- 2.Оцените спирограмму ПОСЛЕ ингаляции бронходилататора.
- 3.Какой бронходилатационный ответ?
- 4.Какие дополнительные методы обследования Вы порекомендуете?

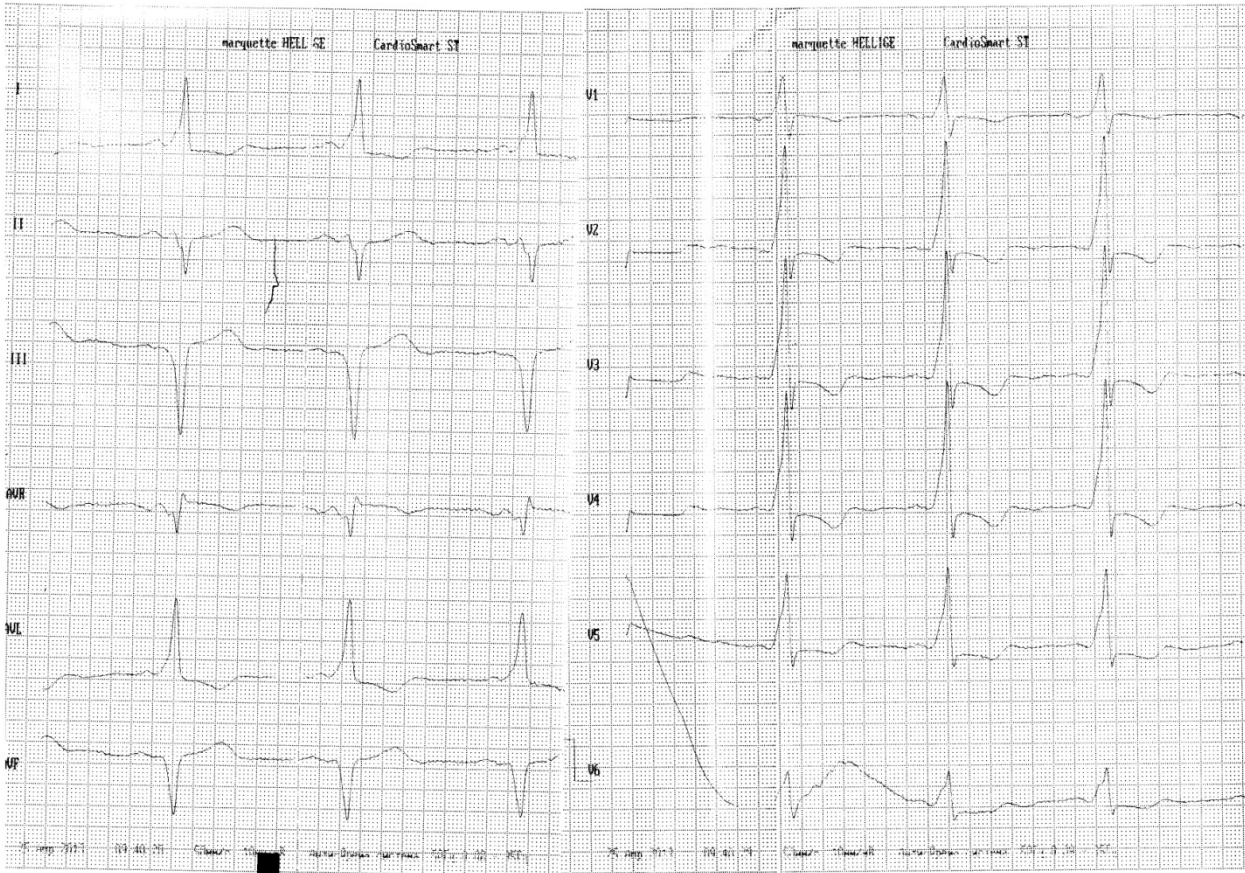
Ситуационная задача №21. Электрокардиографическая интерпретация изменений (на ЭКГ).



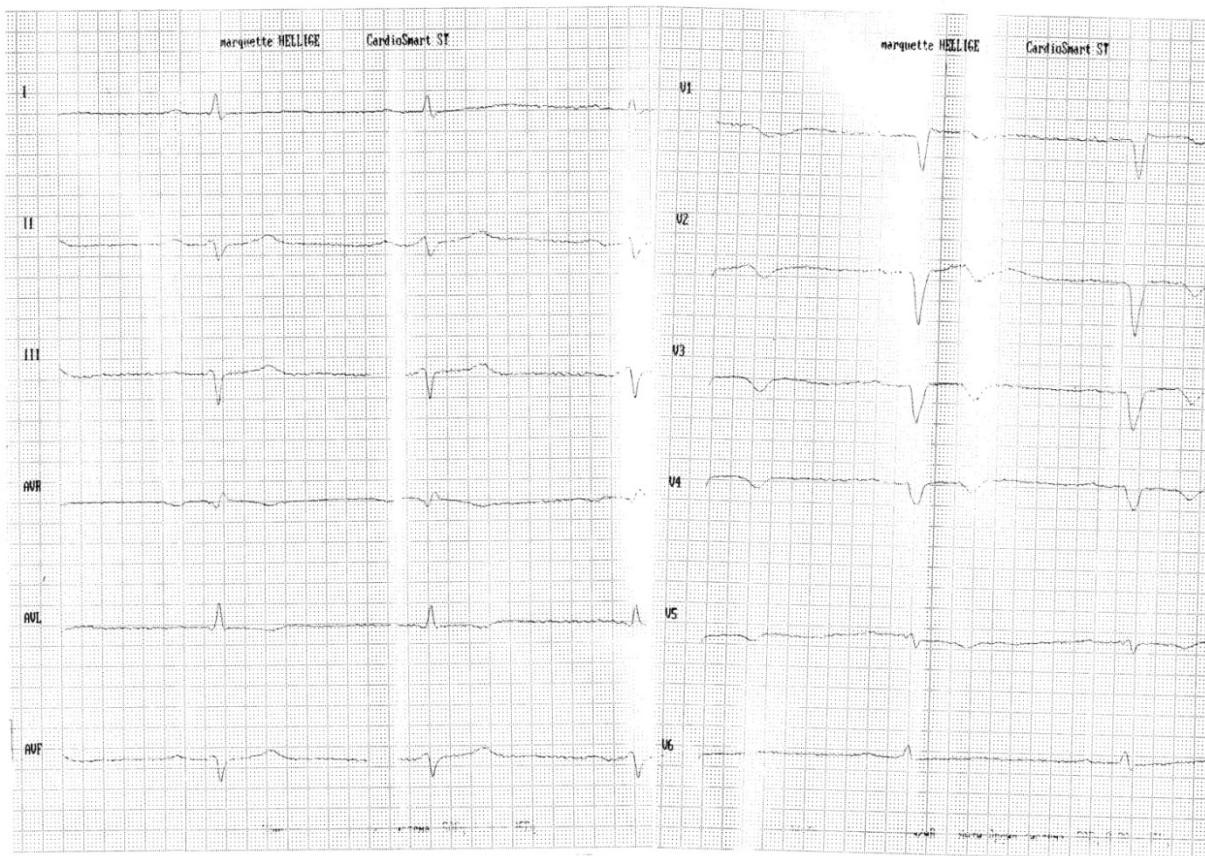Ситуационная задача №22. Электрокардиографическая интерпретация изменений (на ЭКГ).



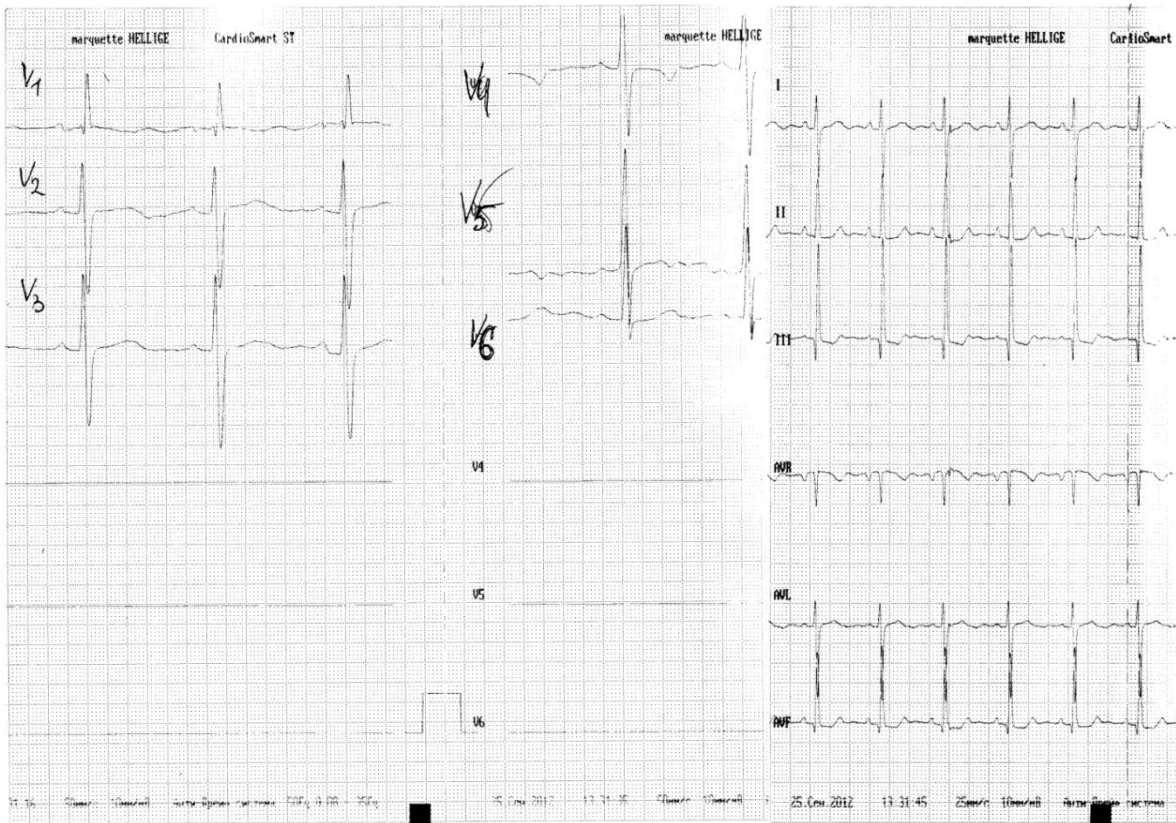
Ситуационная задача №23. Электрокардиографическая интерпретация изменений (на ЭКГ).



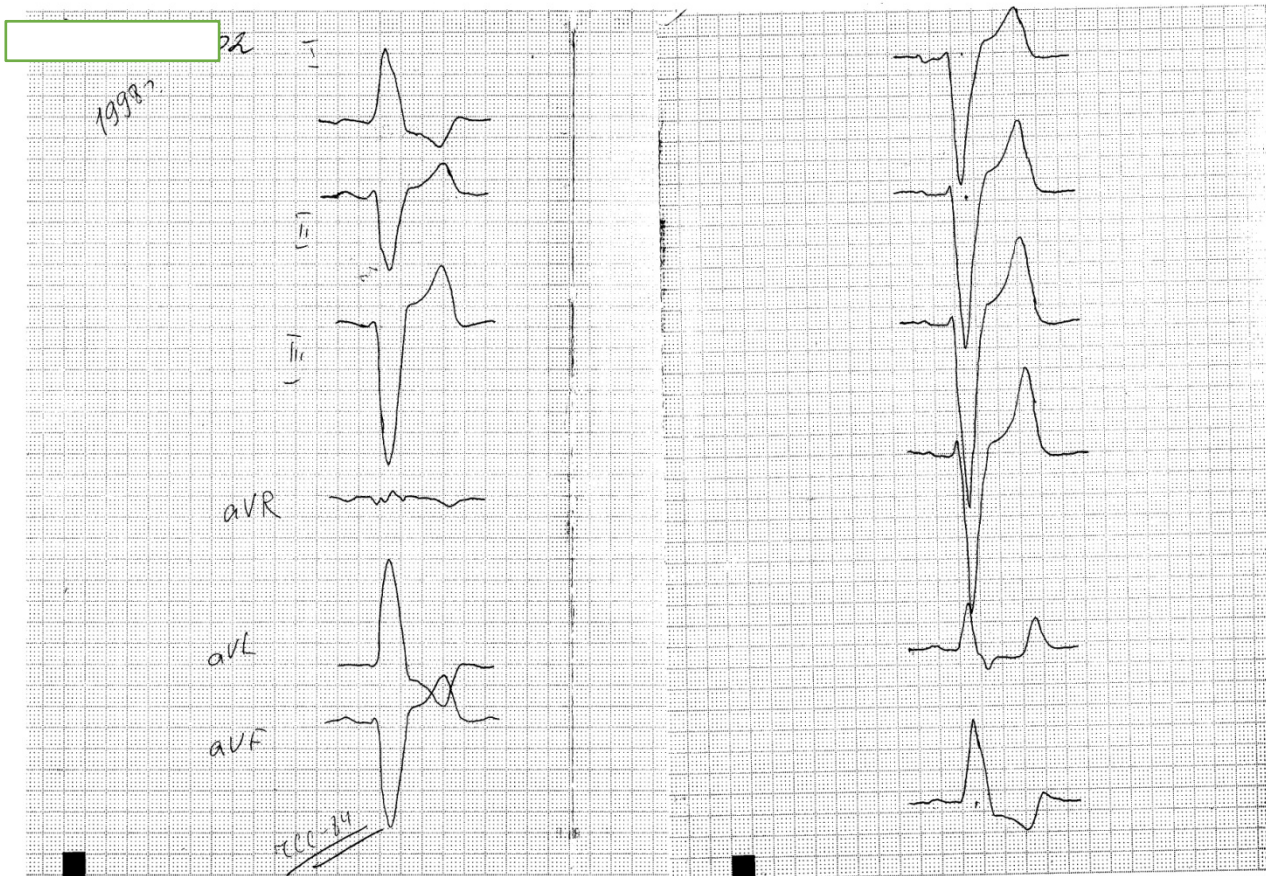
Ситуационная задача №24. Электрокардиографическая интерпретация изменений (на ЭКГ).



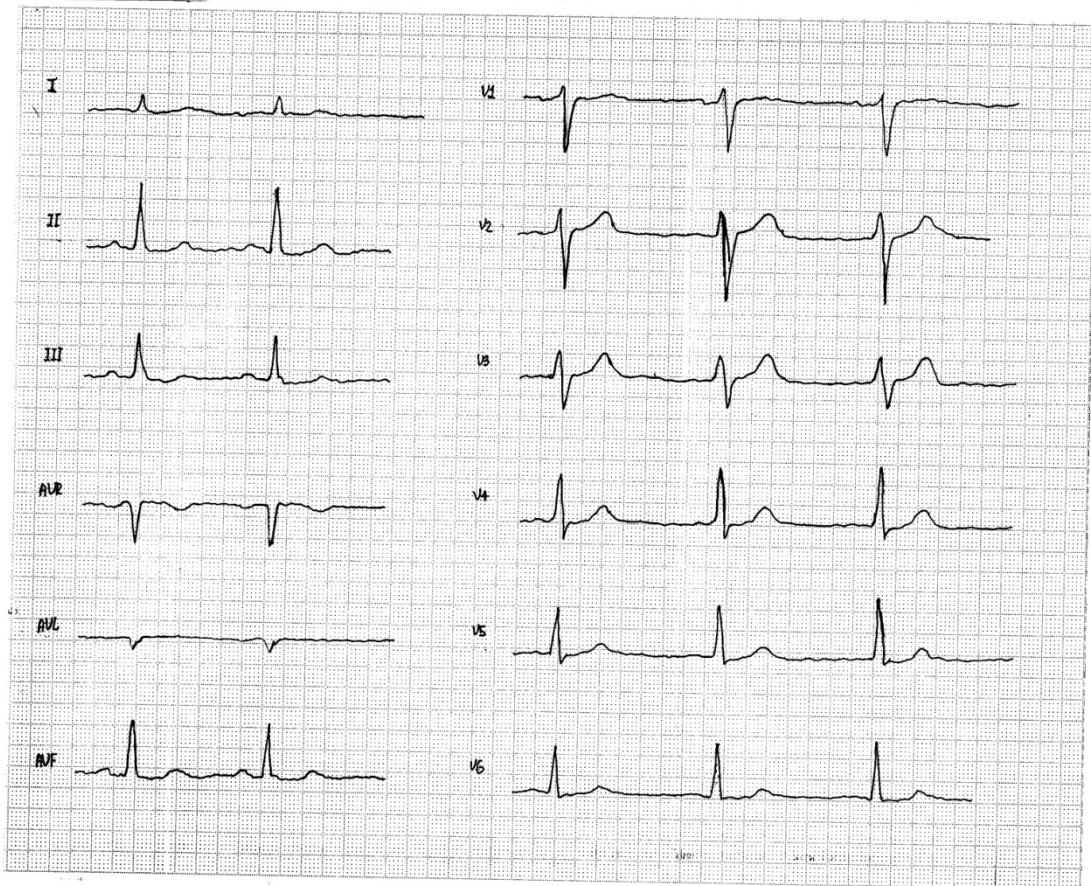
Ситуационная задача №25. Электрокардиографическая интерпретация изменений (на ЭКГ).



Ситуационная задача №26. Электрокардиографическая интерпретация изменений (на ЭКГ).



Ситуационная задача №27. Электрокардиографическая интерпретация изменений (на ЭКГ).



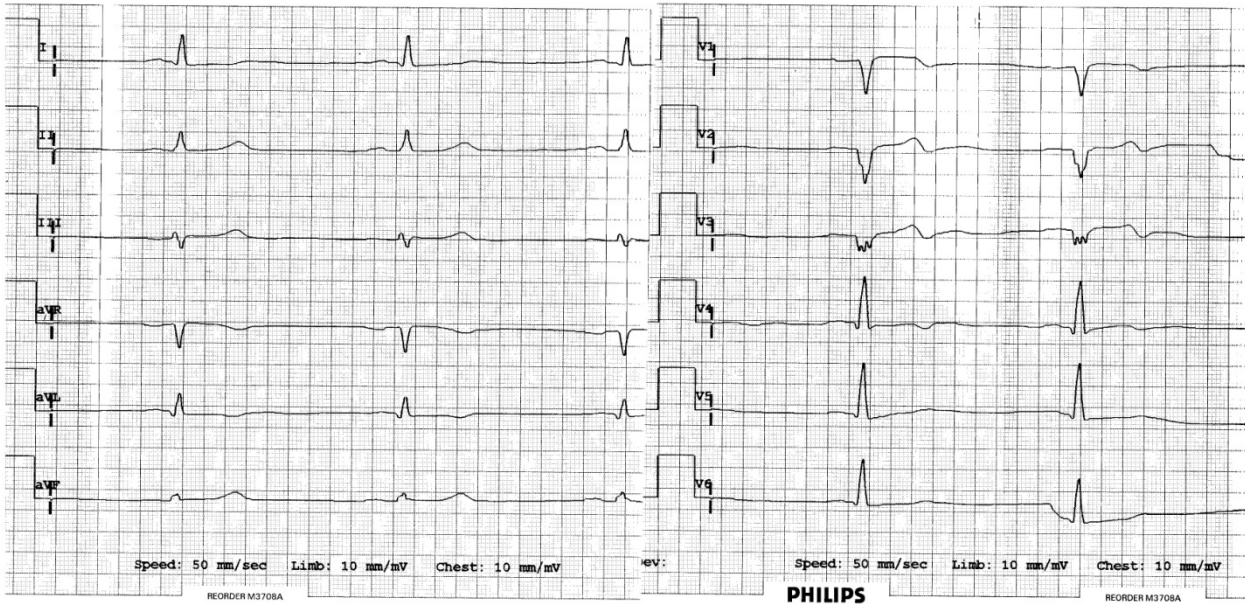
Ситуационная задача №28. Электрокардиографическая интерпретация изменений (на ЭКГ).

06/13/2017 14:36:24

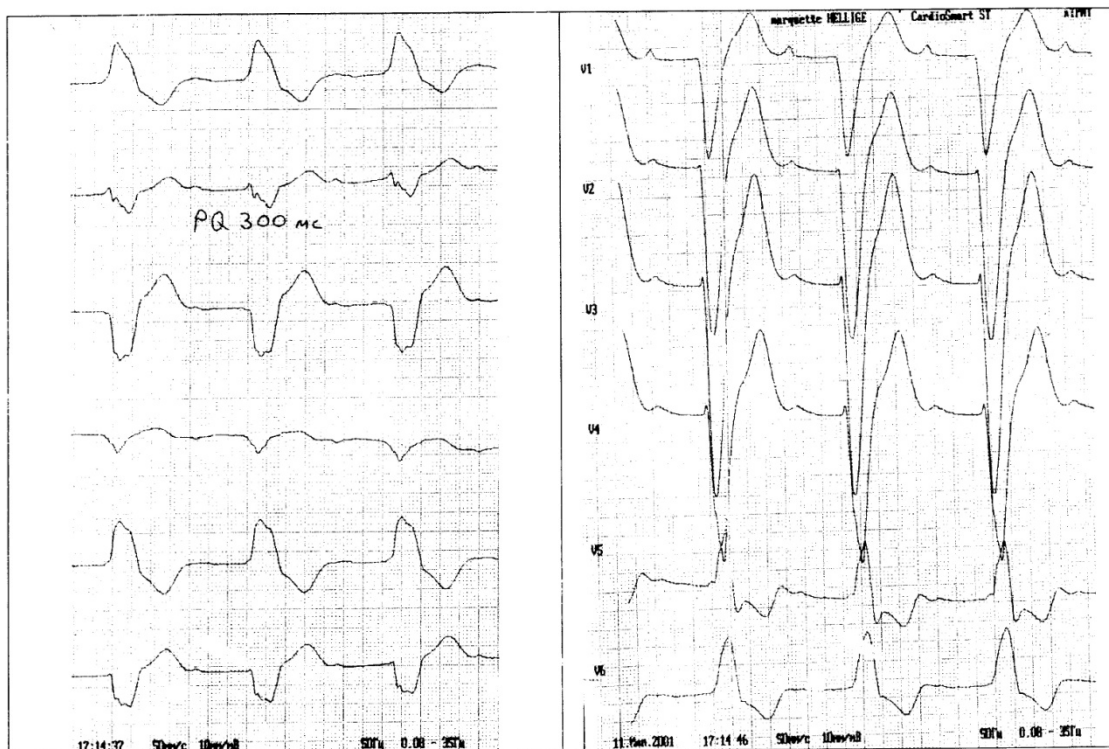
Name:

06/13/2017 14:36:37

Name:



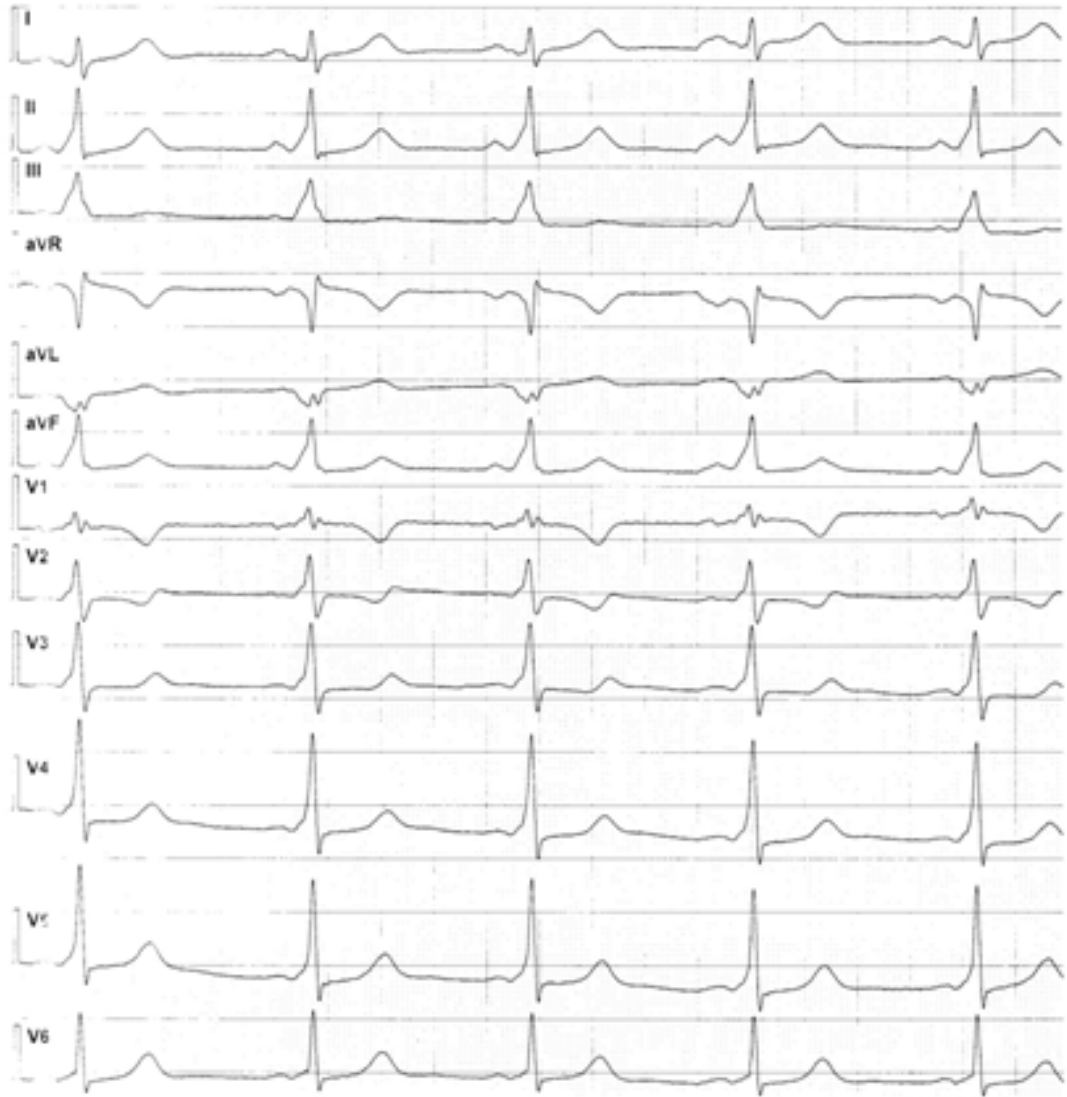Ситуационная задача №29. Электрокардиографическая интерпретация изменений (на ЭКГ).



Ситуационная задача №30. Электрокардиографическая интерпретация изменений (на ЭКГ).

Параметры

P, сек:	0.10	R-R, сек:	0.87
PQ, сек:	0.00	AQRS, град:	79
QRS, сек:	0.10	ЧСС, уд/мин:	69
QT/QTБ, сек:	0.41/0.37	QTкор, сек:	0.40
RRмакс-RRмин:	0.97-0.80	АД, мм рт.ст.:	120/80



Ритм

