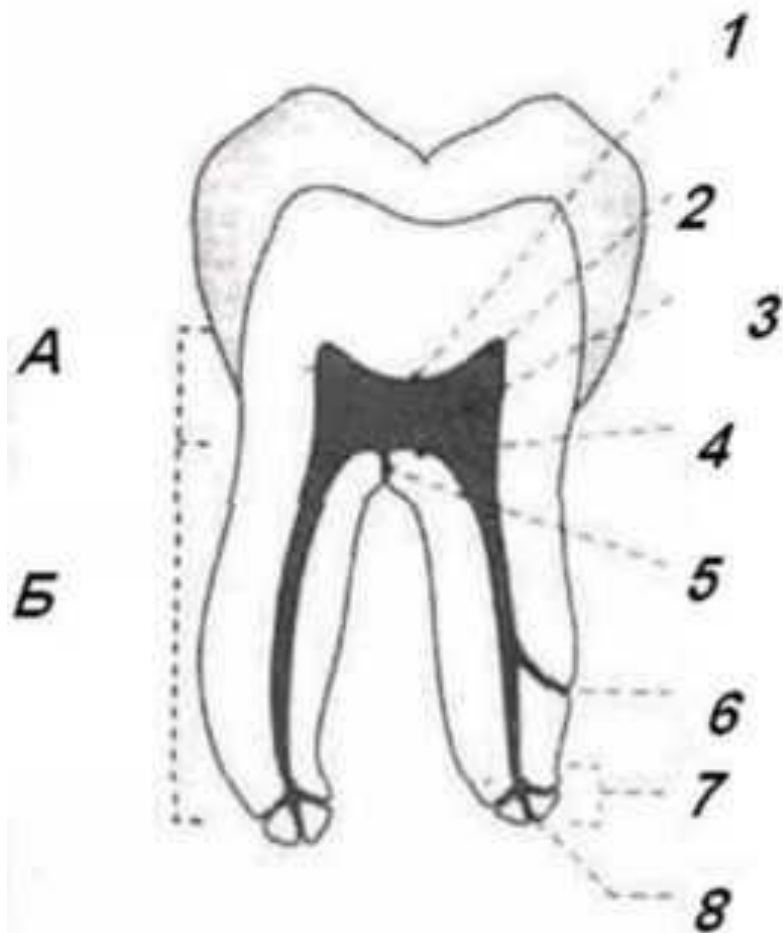


Анатомо-топографическое строение
полости зубов
верхней и нижней челюсти

А – коронковая пульпа

Б – корневая пульпа



1 – свод камеры пульпы;

2 – рог пульпы;

3 – камера пульпы;

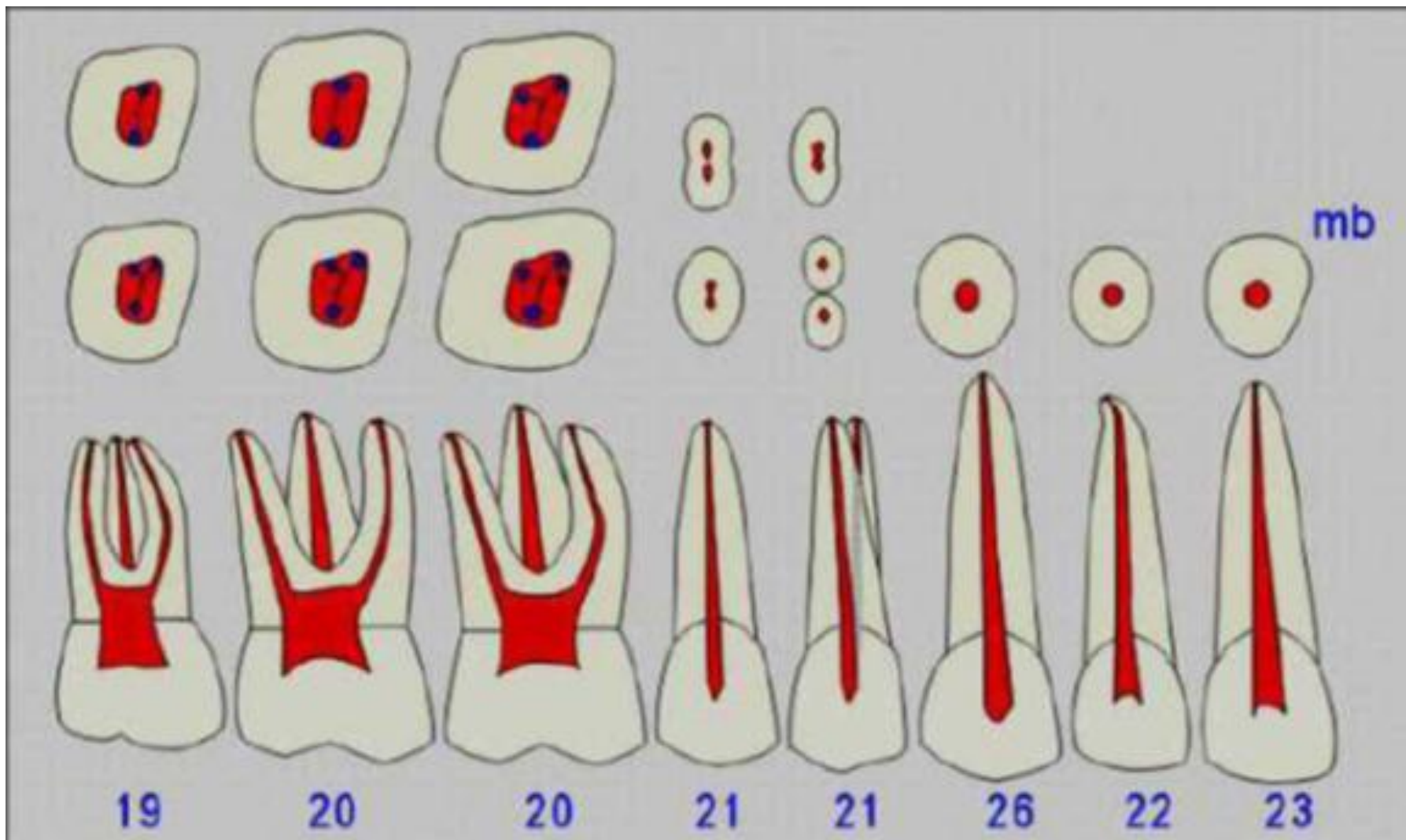
4 – дно камеры;

5,6, – боковой канал
пульпы;

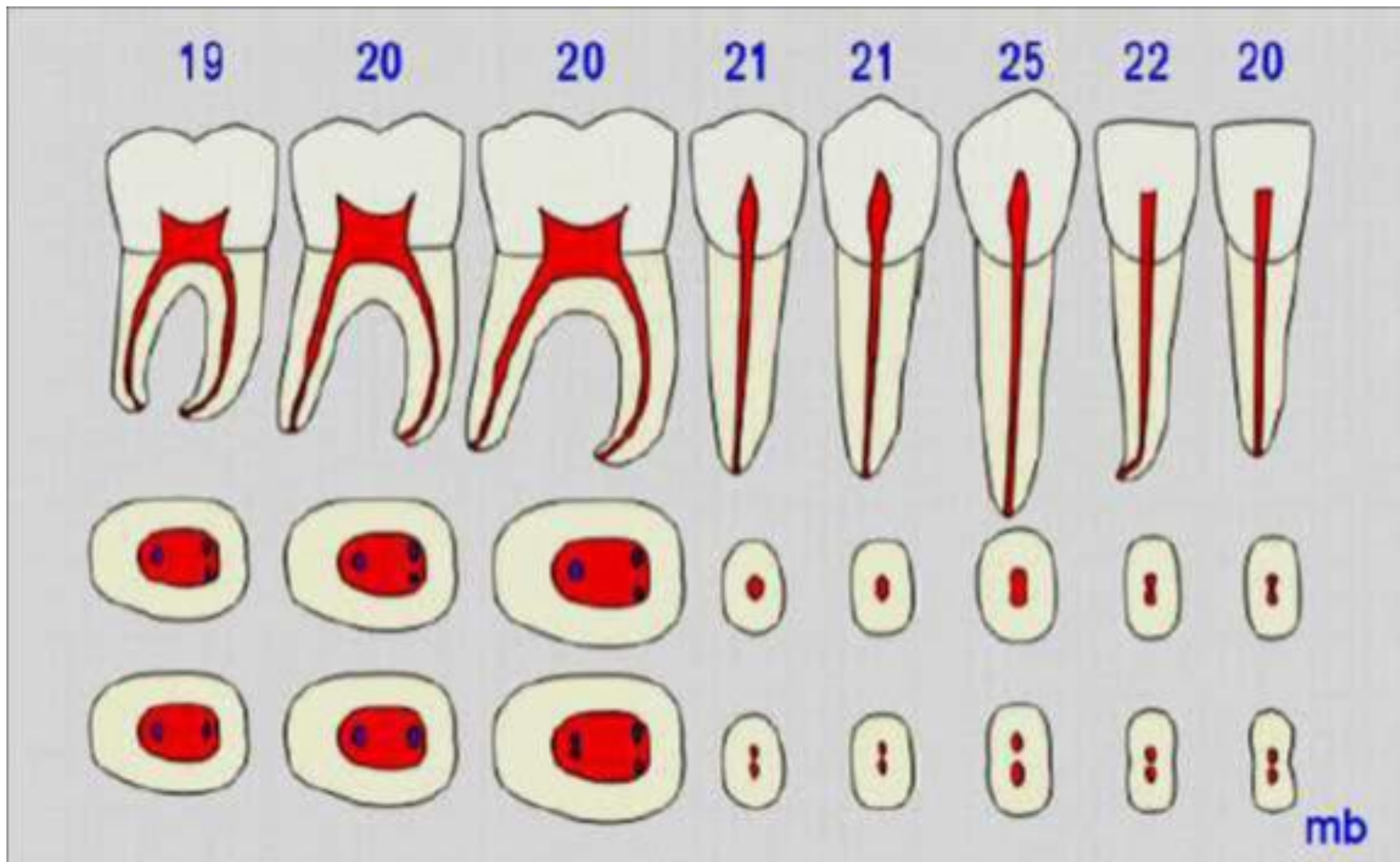
7 – верхушка корня;

8 – верхушечное
отверстие.

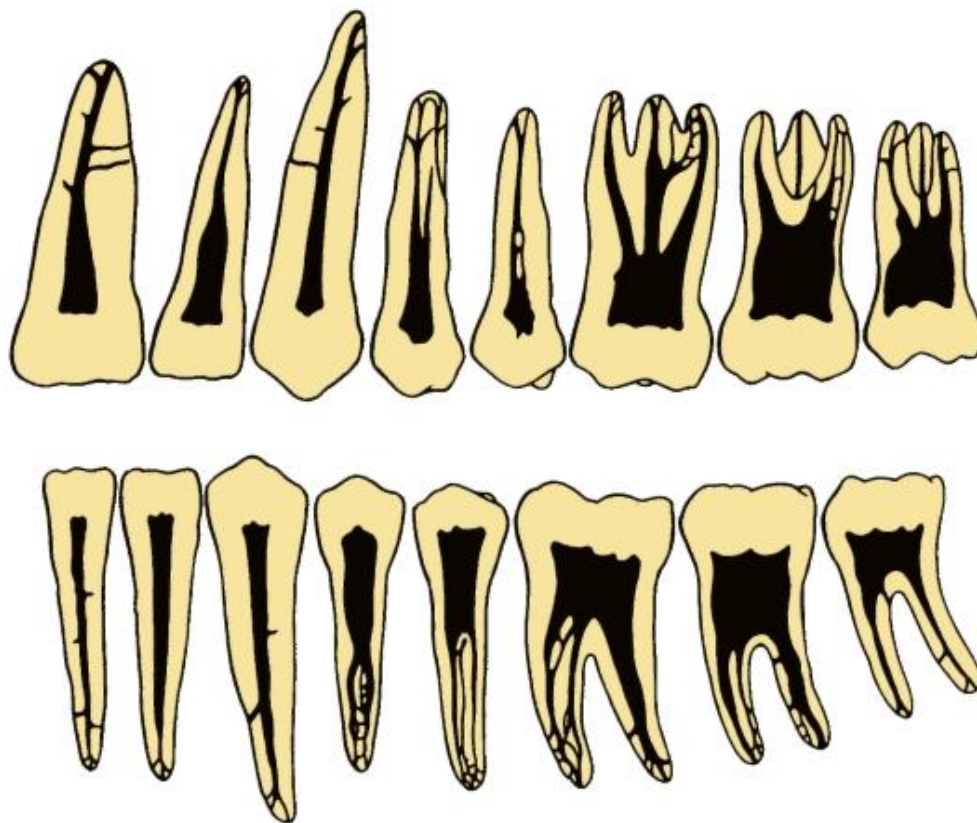
Строение полости зуба и корневых каналов зубов верхней челюсти



Строение полости зуба и корневых каналов зубов нижней челюсти

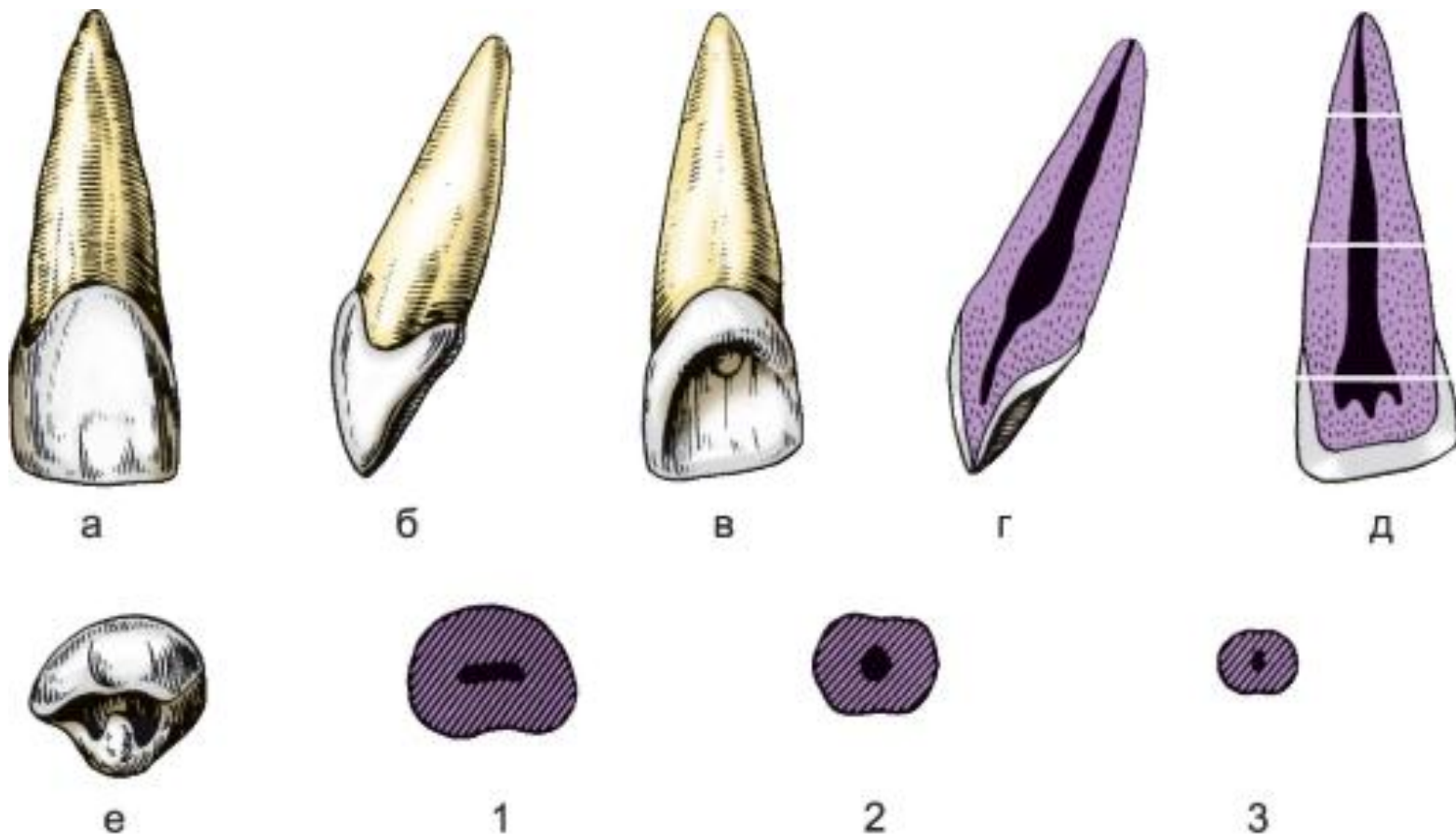


Формы полостей постоянных зубов (фронтальный разрез)



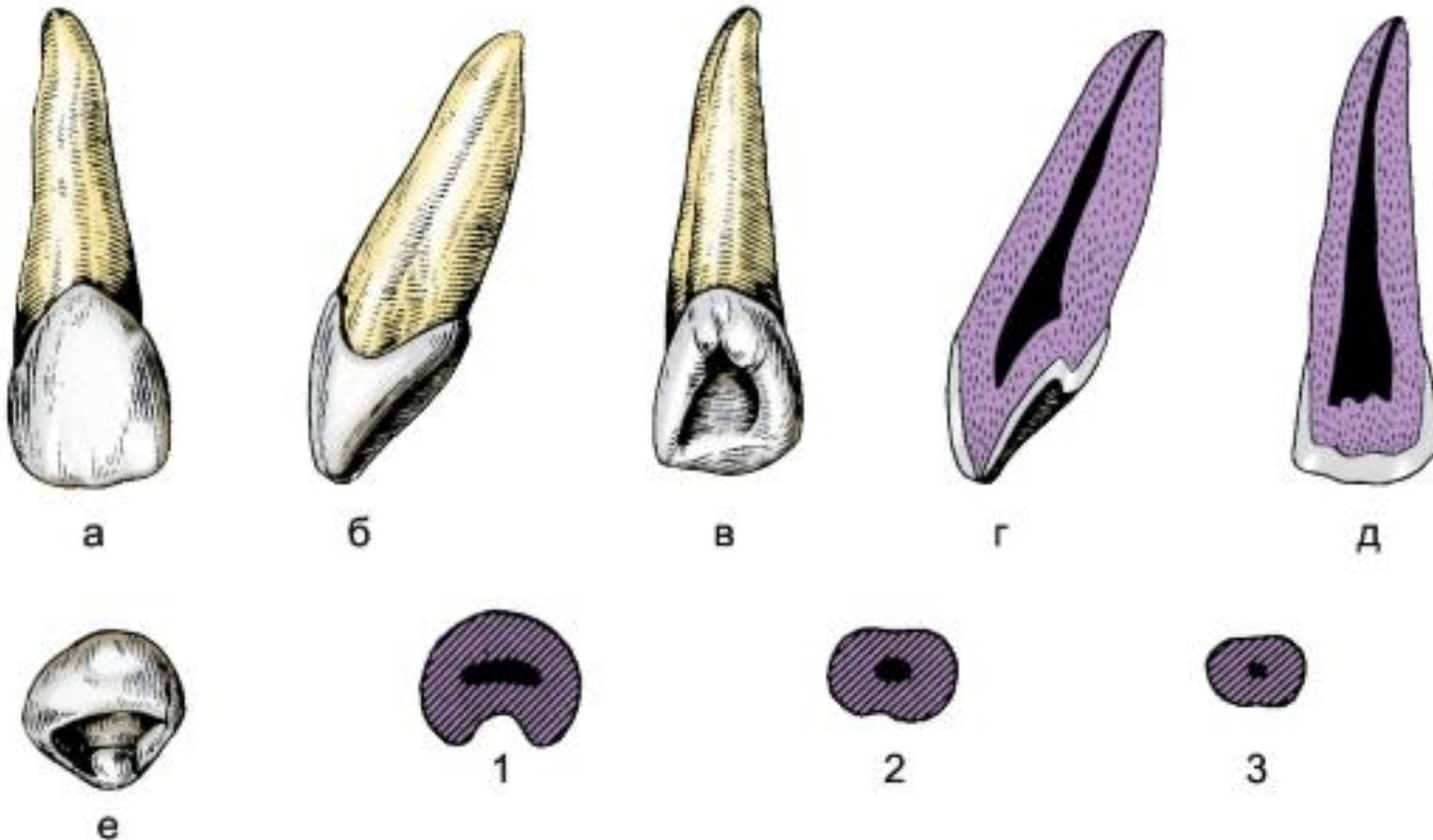
Медиальный верхний резец, правый:

а — вестибулярная поверхность; б — медиальная поверхность; в — лингвальная поверхность; г — вестибуло-лингвальный срез; д — медио-дистальный срез (цифрами указаны уровни поперечных срезов); е — режущая поверхность; 1,2,3 — формы поперечных срезов на уровне коронки, средней и верхней трети корня соответственно.



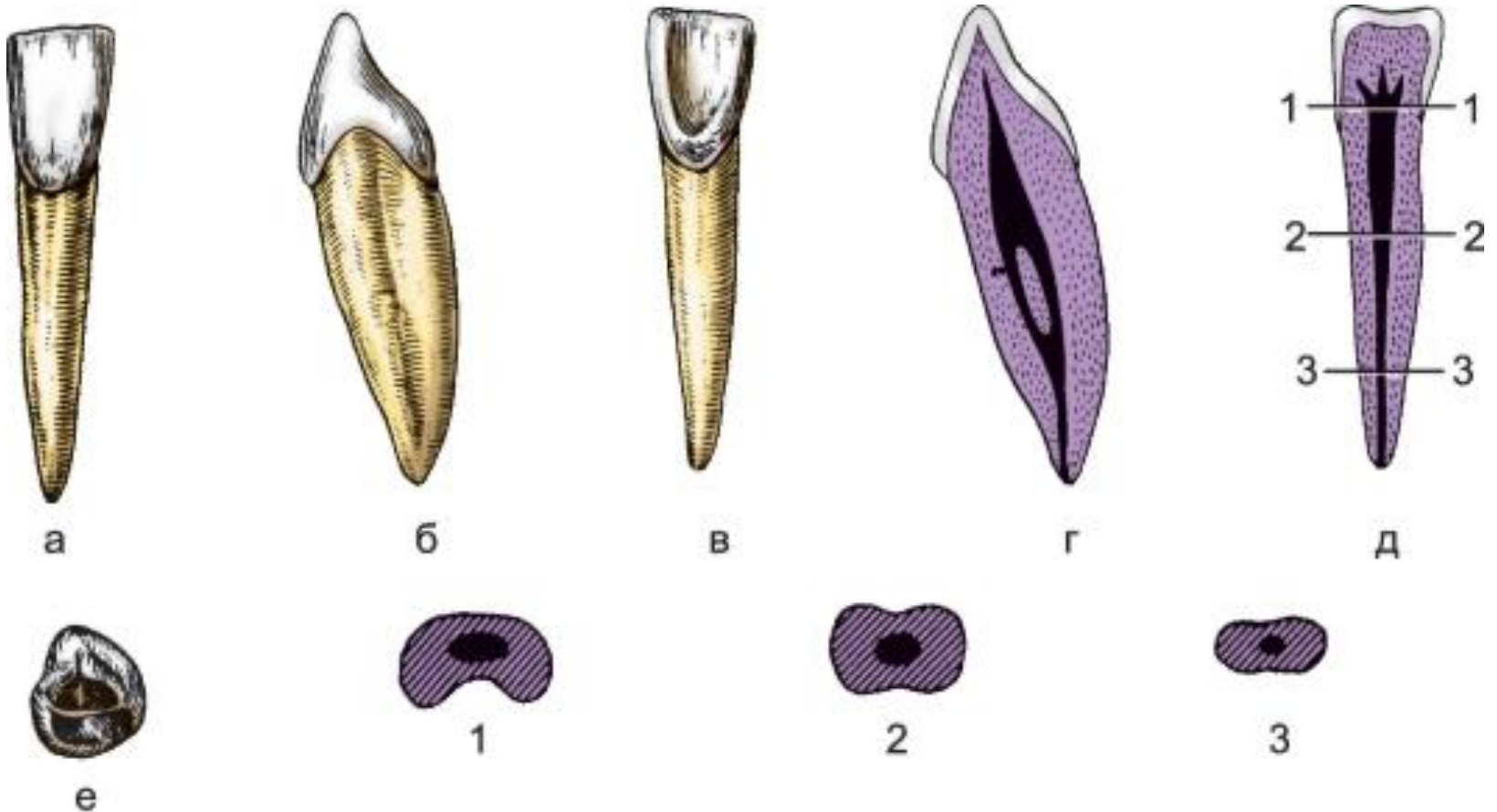
Латеральный верхний резец, правый:

а - вестибулярная поверхность; б - мезиальная поверхность; в - язычная поверхность; г - вестибулоязычный срез; д - мезиодистальный срез; е - режущий край; 1, 2, 3 - форма поперечных срезов на уровне коронки, средней и верхней трети корня соответственно



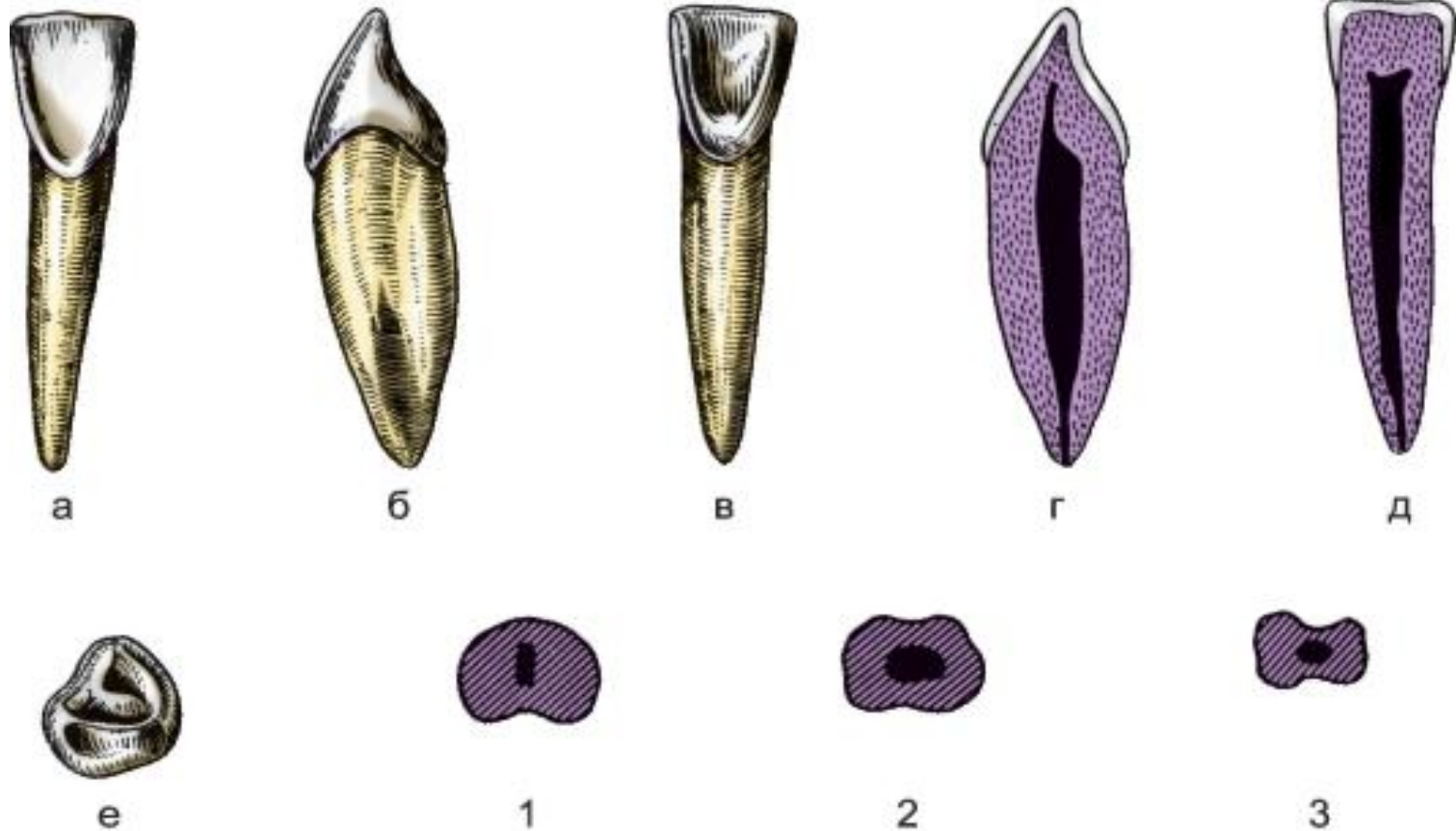
Медиальный нижний резец, правый:

а - вестибулярная поверхность; б - мезиальная поверхность; в - язычная поверхность; г - вестибулоязычный срез; д - мезиодистальный срез; е - режущий край; 1, 2, 3 - форма поперечных срезов на уровне коронки, средней и верхней трети корня соответственно



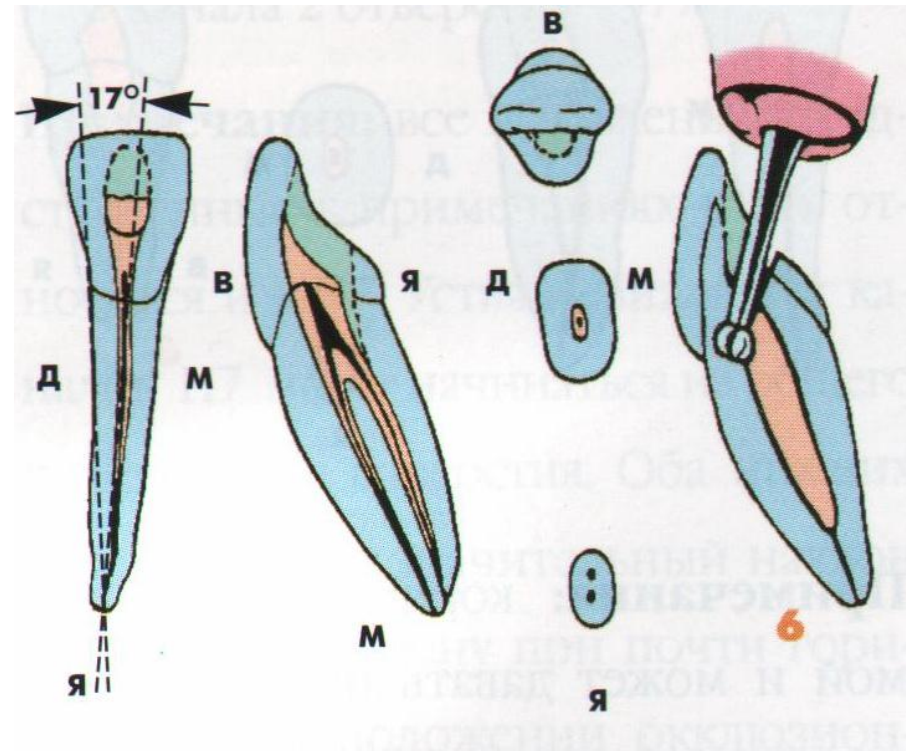
Латеральный нижний резец, правый:

а - вестибулярная поверхность; б - мезиальная поверхность; в - язычная поверхность; г - вестибулоязычный срез; д - мезиодистальный срез; е - режущий край; 1, 2, 3 - форма поперечных срезов на уровне коронки, средней и верхней трети корня соответственно

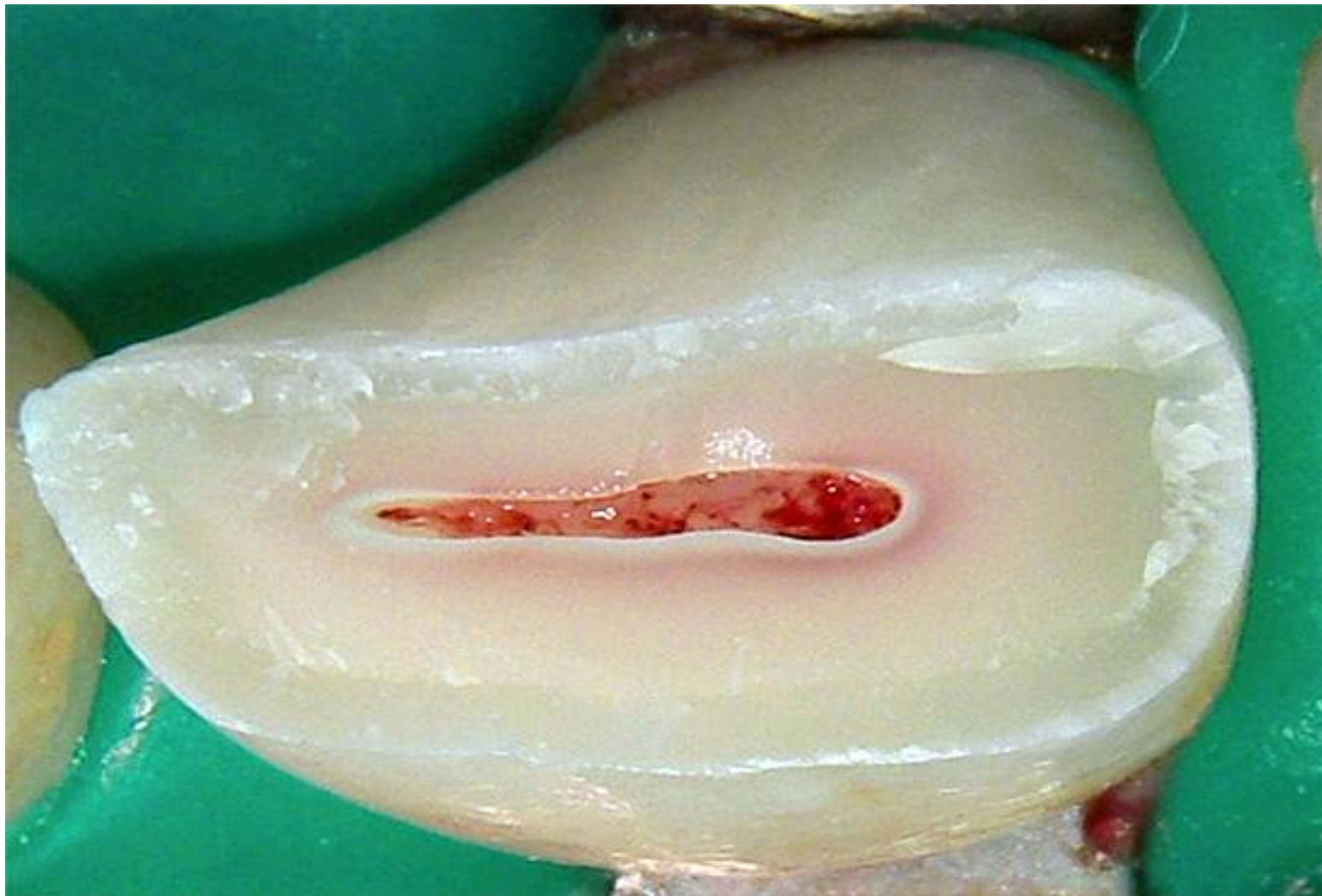

Центральный резец нижней челюсти

Боковой резец нижней челюсти

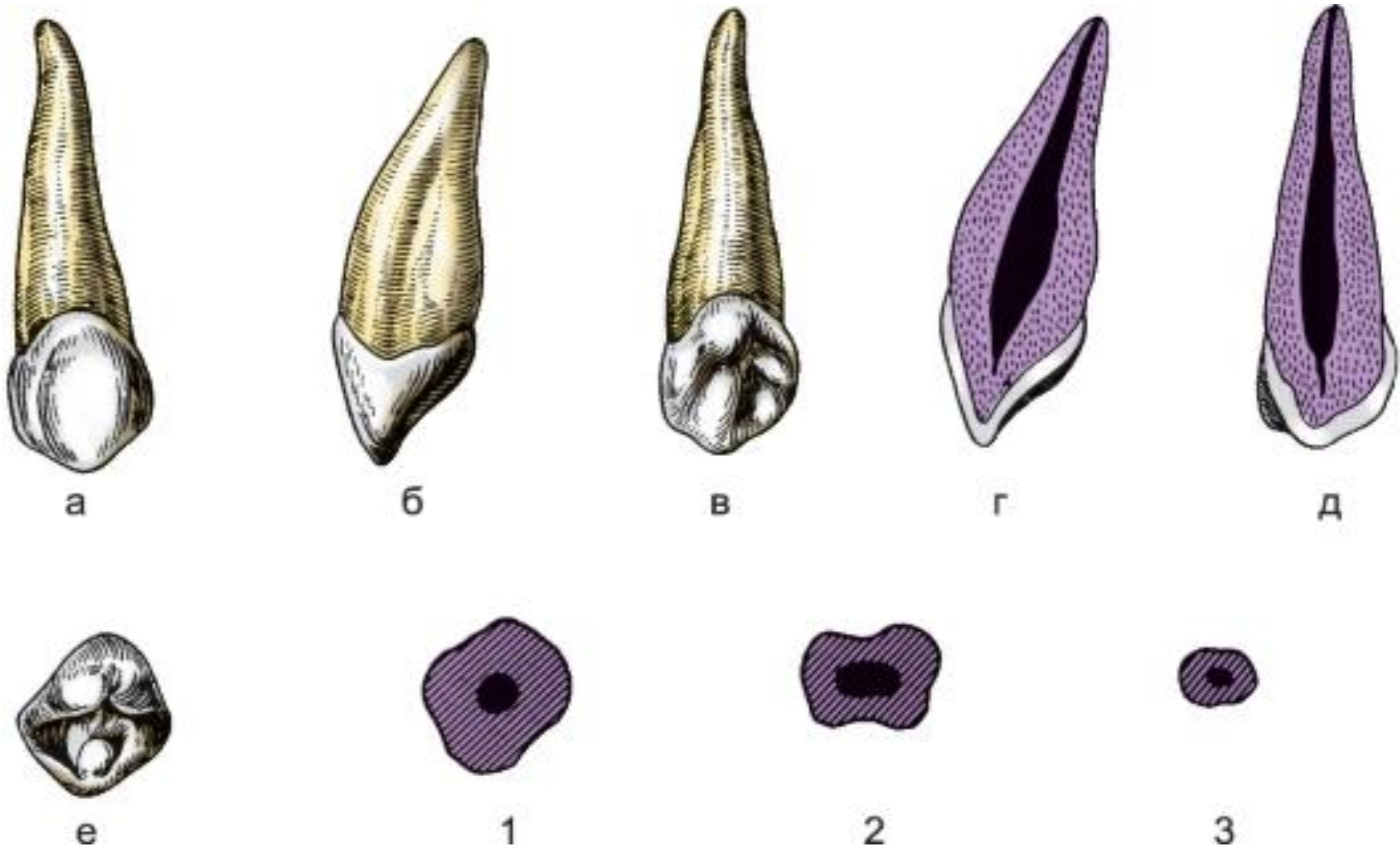


**Форма свода полости зуба
(резец нижней челюсти)**



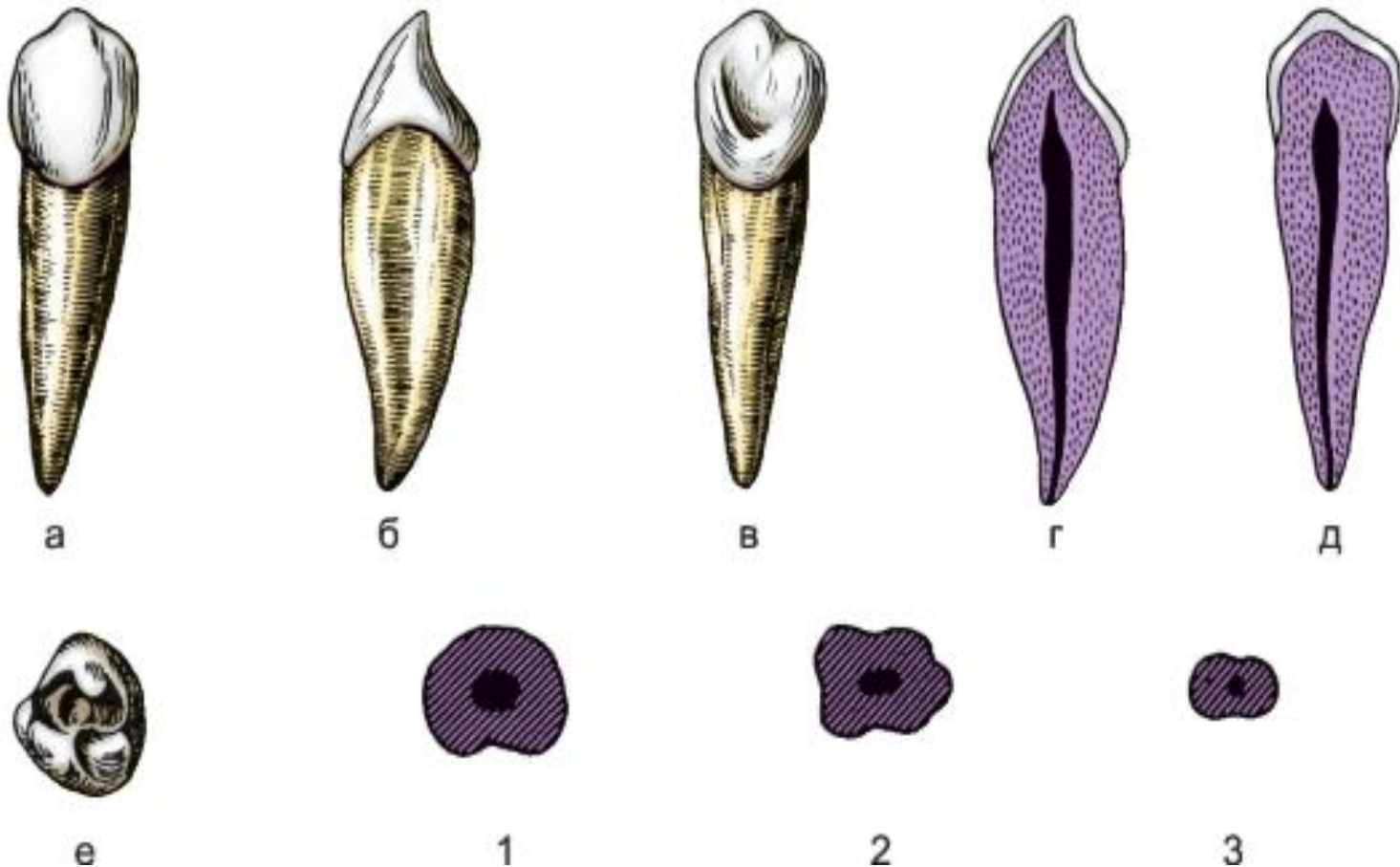
Верхний клык, правый:

а - вестибулярная поверхность; б - мезиальная поверхность; в - язычная поверхность; г - вестибулоязычный срез; д - мезиодистальный срез; е - режущий край; 1, 2, 3 - форма поперечных срезов на уровне коронки, средней и верхней трети корня соответственно

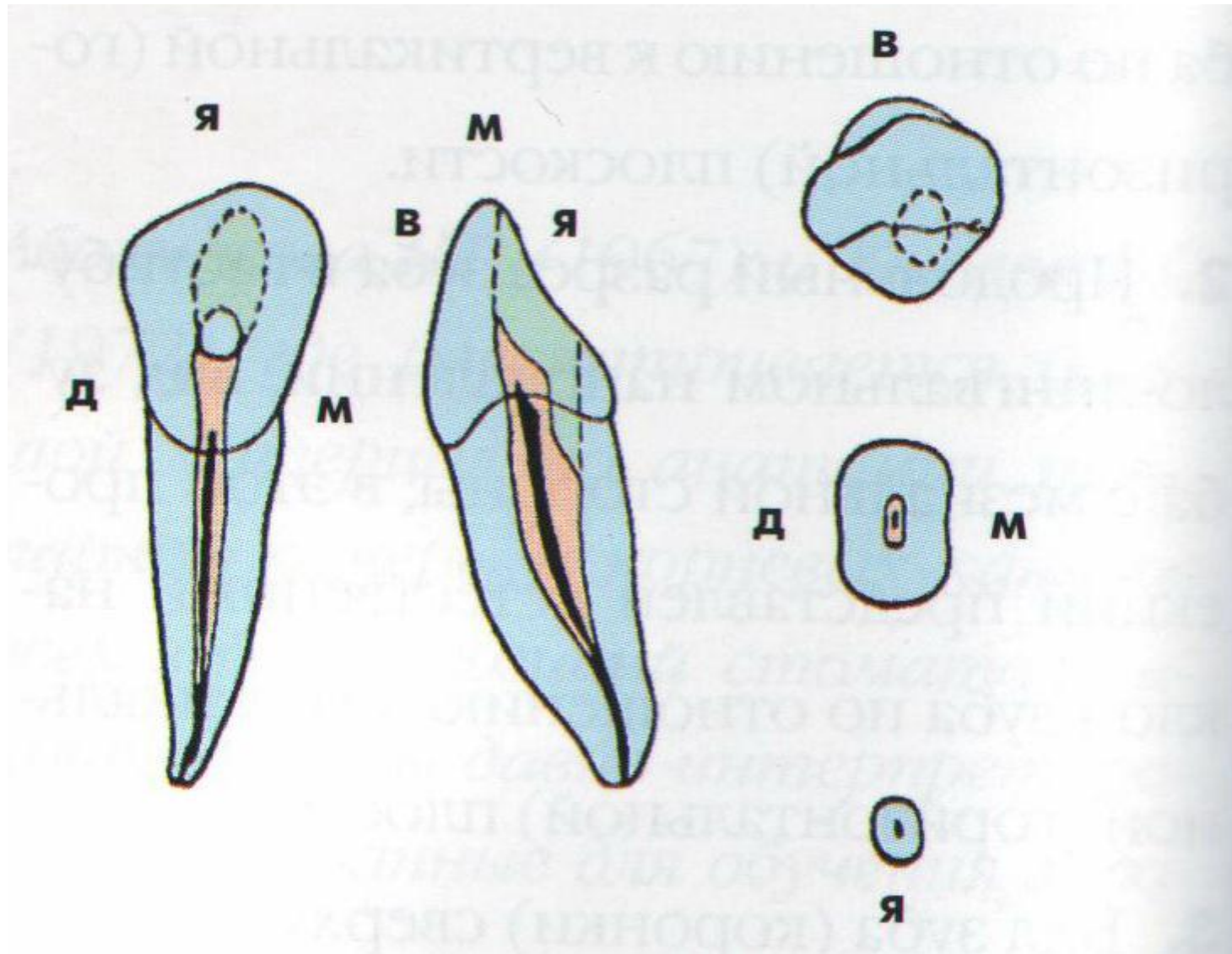


Нижний клык, правый:

а - вестибулярная поверхность; б - мезиальная поверхность; в - язычная поверхность; г - вестибулоязычный срез; д - мезиодистальный срез; е - режущий край; 1, 2, 3 - форма поперечных срезов на уровне коронки, средней и верхней трети корня соответственно



Клык нижней челюсти



Первый верхний премоляр, правый:

а - вестибулярная поверхность; б - мезиальная поверхность; в - язычная поверхность; г - вестибулоязычный срез; д - мезиодистальный срез; е - режущий край; 1, 2, 3 - форма поперечных срезов на уровне коронки, средней и верхней трети корня соответственно



а



б



в



г



д



е



1

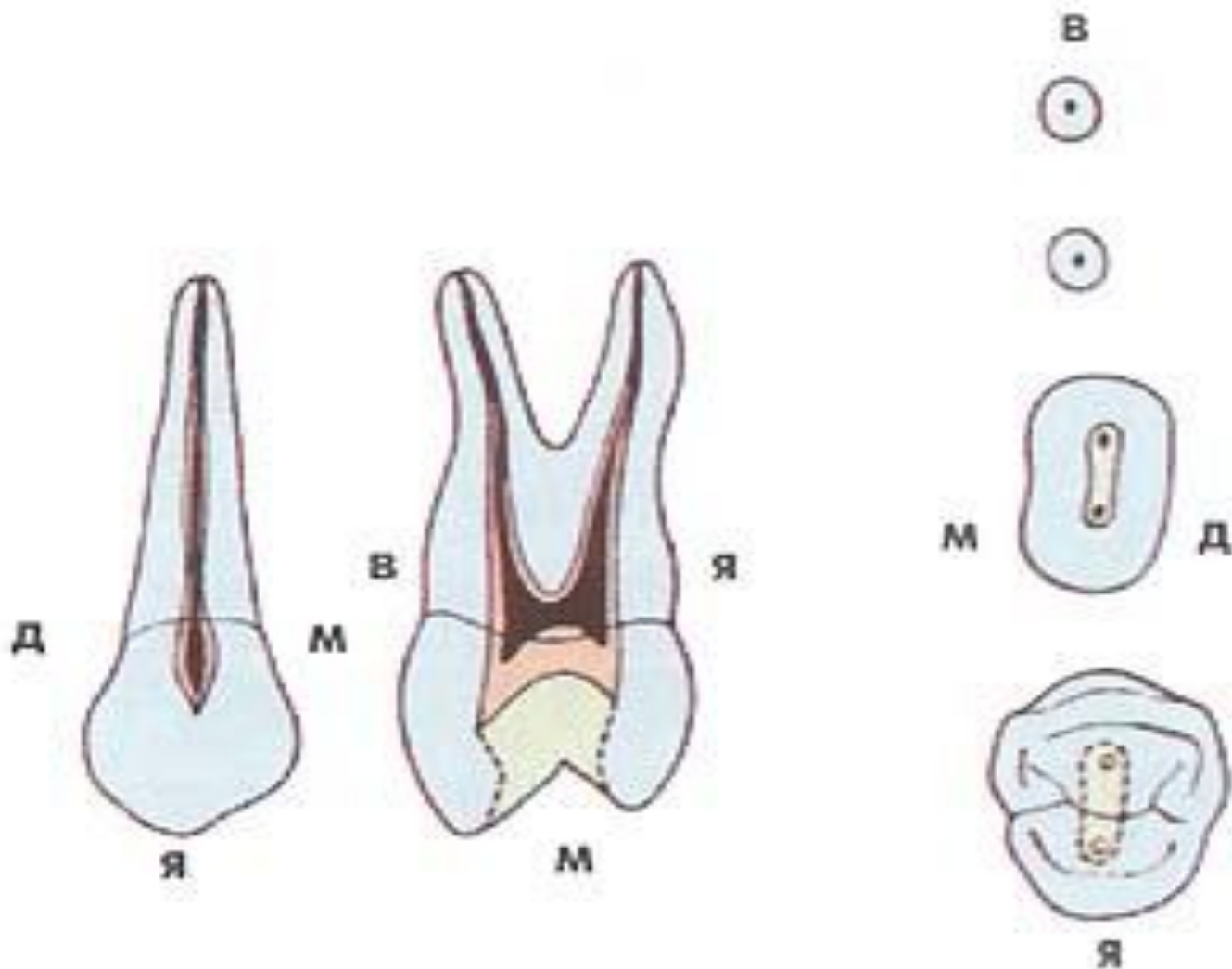


2



3

Первый премоляр верхней челюсти



Второй верхний премоляр, правый:

а - вестибулярная поверхность; б - мезиальная поверхность; в - язычная поверхность; г - вестибулоязычный срез; д - мезиодистальный срез; е - режущий край; 1, 2, 3 - форма поперечных срезов на уровне коронки, средней и верхней трети корня соответственно



а



б



в



г



д



е



1

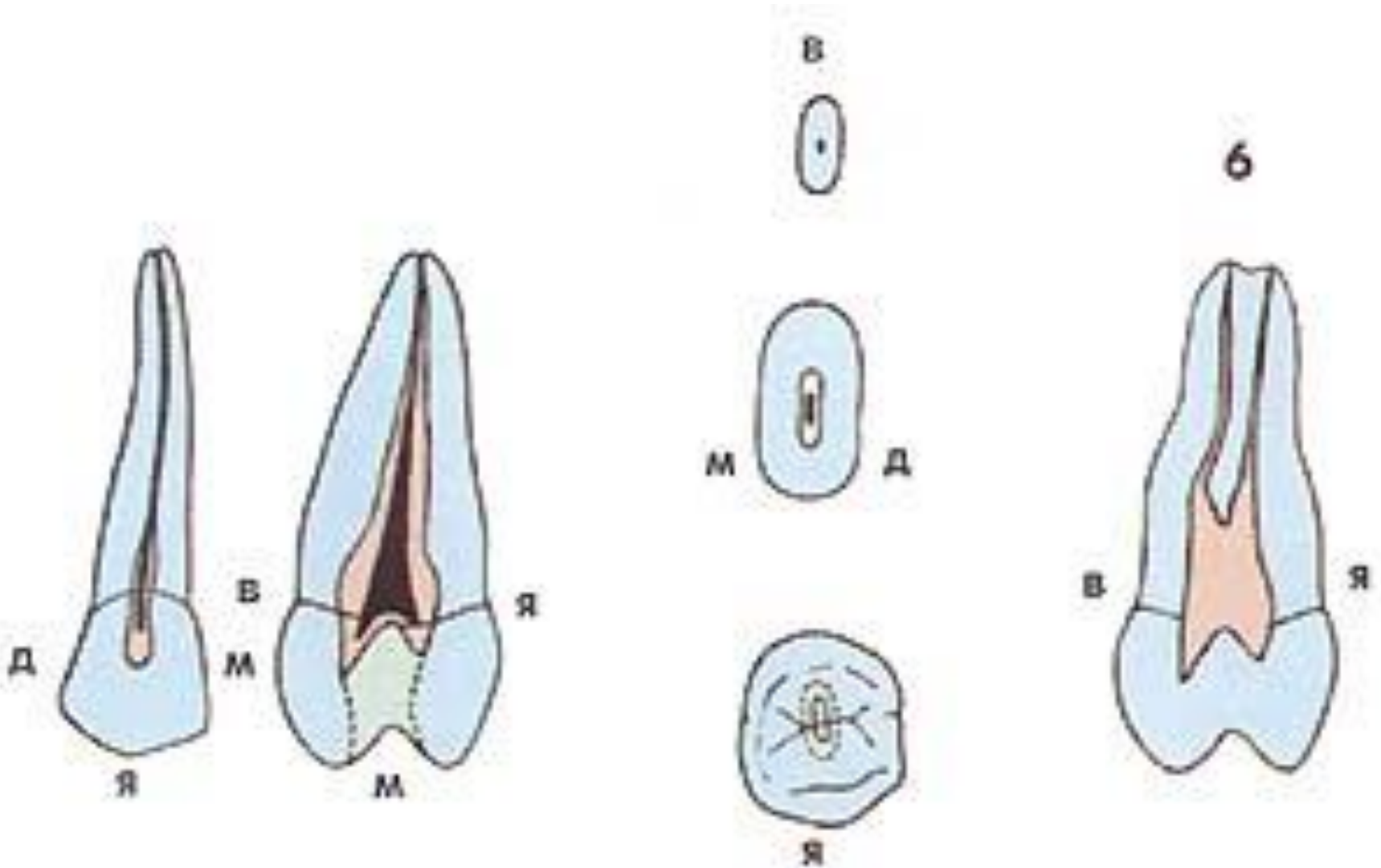


2



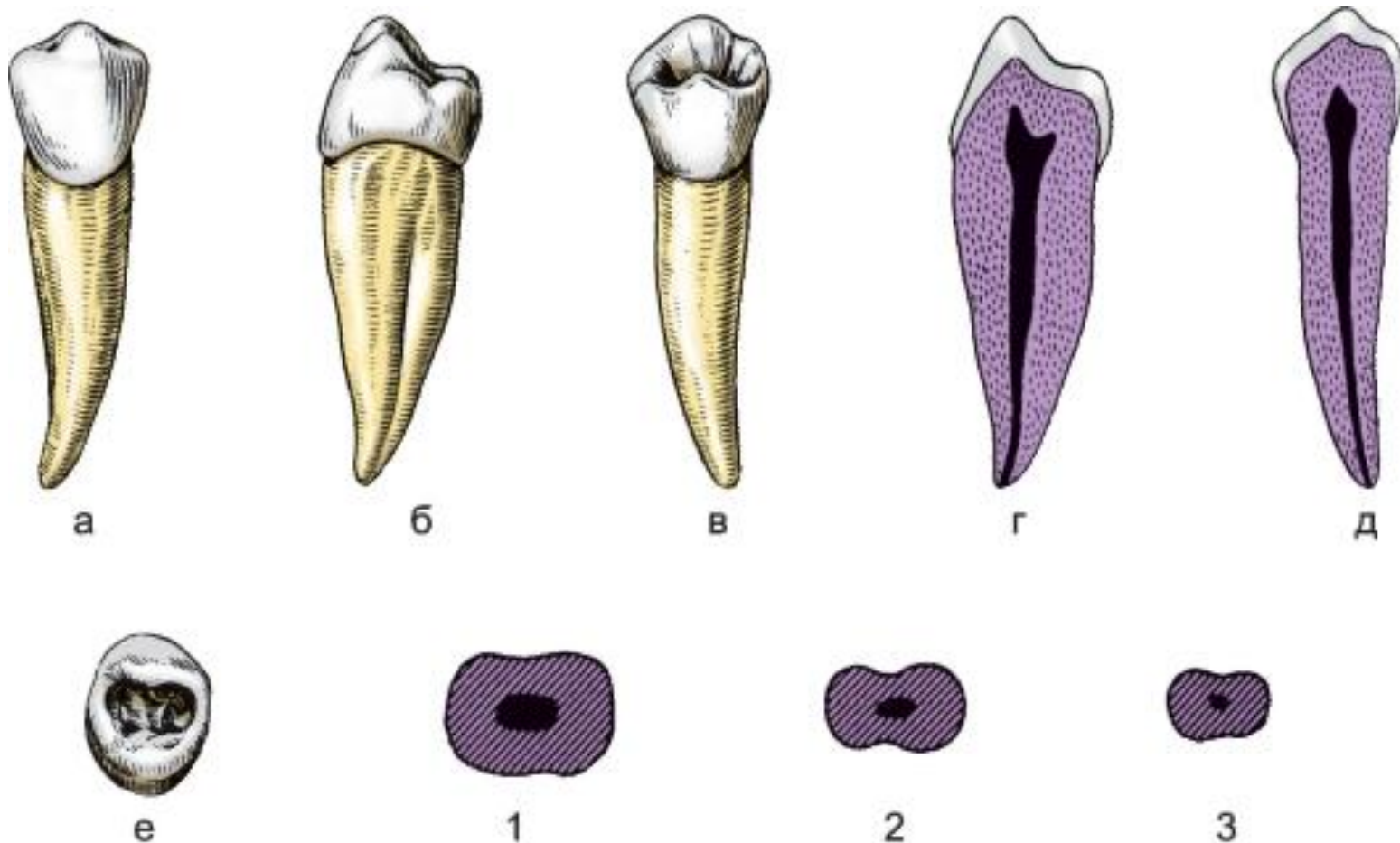
3

Второй премоляр верхней челюсти



Первый нижний премоляр, правый:

а - вестибулярная поверхность; б - мезиальная поверхность; в - язычная поверхность; г - вестибулоязычный срез; д - мезиодистальный срез; е - режущий край; 1, 2, 3 - форма поперечных срезов на уровне коронки, средней и верхней трети корня соответственно



Второй нижний премоляр, правый:

а - вестибулярная поверхность; б - мезиальная поверхность; в - язычная поверхность; г - вестибулоязычный срез; д - мезиодистальный срез; е - режущий край; 1, 2, 3 - форма поперечных срезов на уровне коронки, средней и верхней трети корня соответственно



а



б



в



г



д



е



1



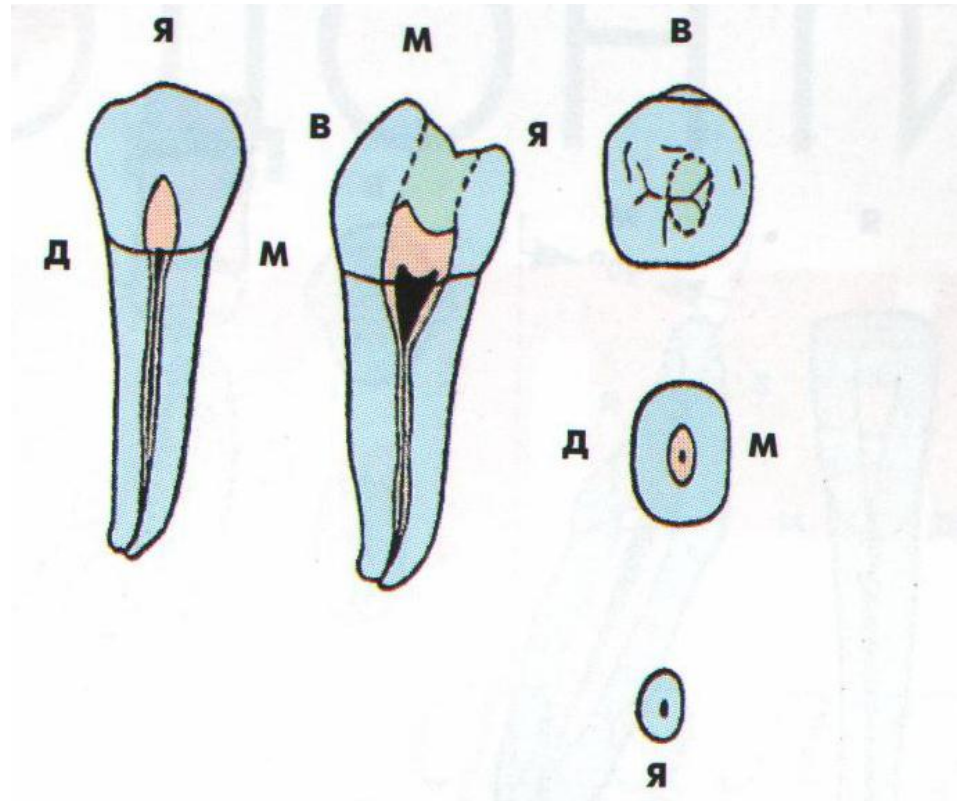
2



3

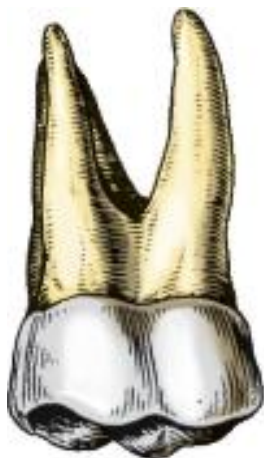Первый премоляр нижней челюсти

Второй премоляр нижней челюсти

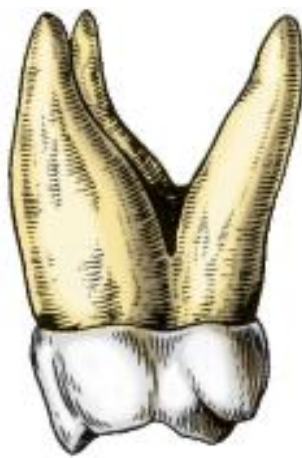

Первый верхний моляр, правый:

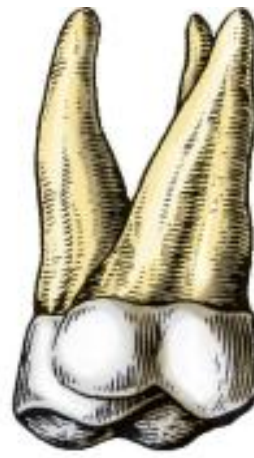а - вестибулярная поверхность; б - мезиальная поверхность; в - язычная поверхность; г - вестибуло-язычный срез; д - мезиодистальный срез; е - режущий край; 1, 2, 3 - форма поперечных срезов на уровне коронки, средней и верхней трети корня соответственно



а



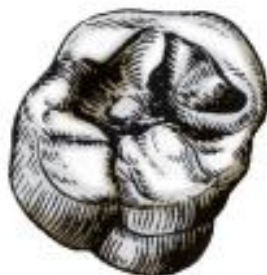б



в



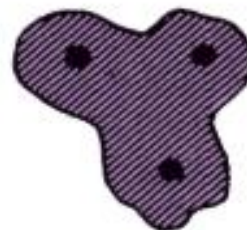г



д



1

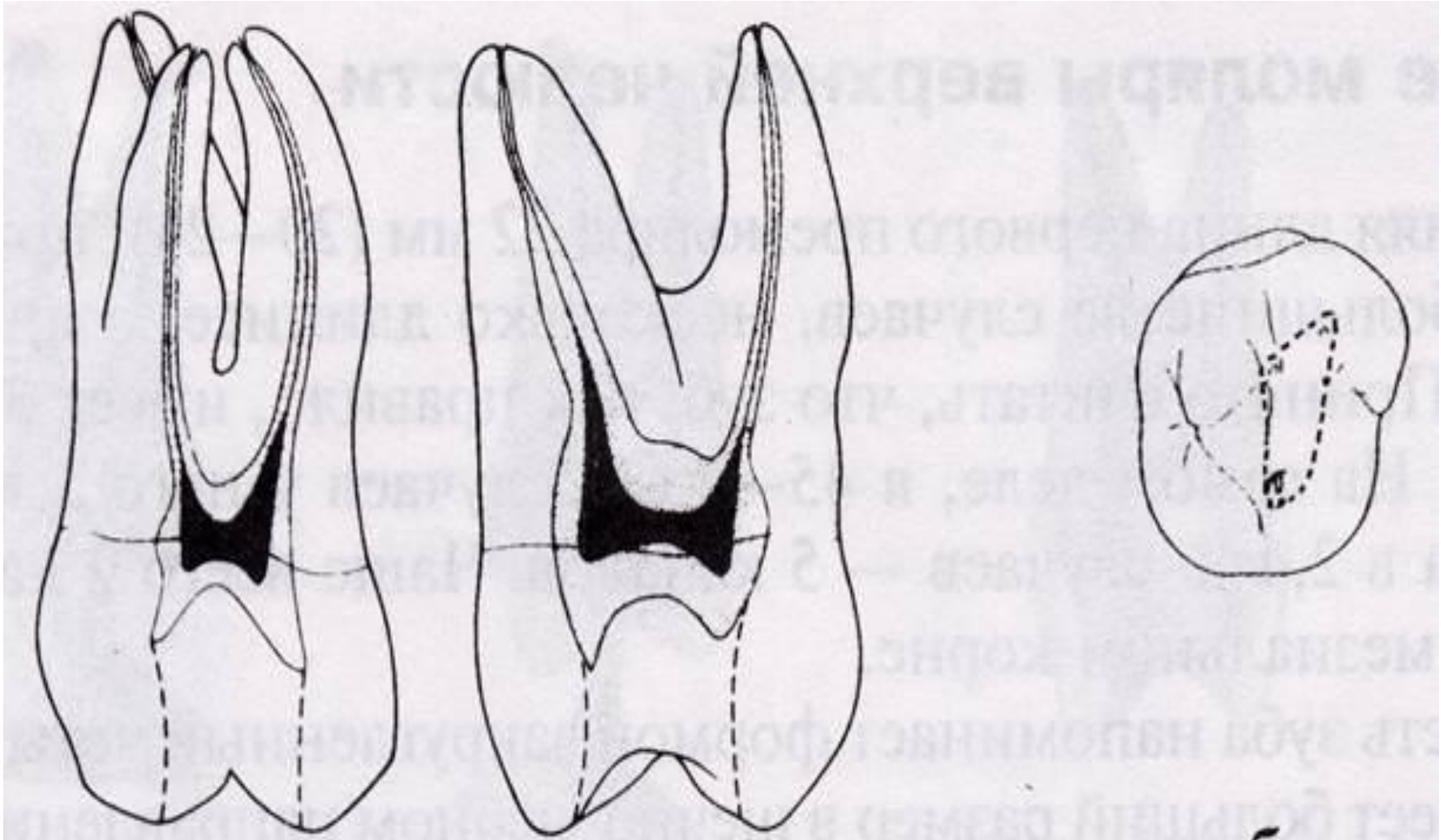


2



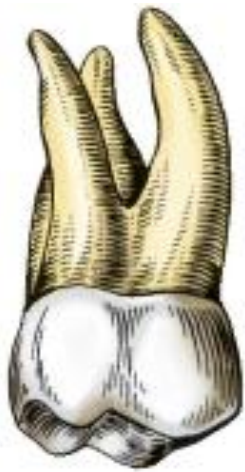3

Первый моляр верхней челюсти

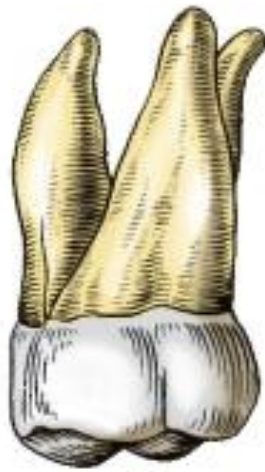

Второй верхний моляр, правый:

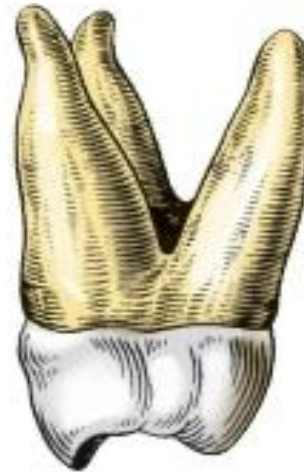а - вестибулярная поверхность; б - мезиальная поверхность; в - язычная поверхность; г - вестибуло-язычный срез; д - мезиодистальный срез; е - режущий край; 1, 2, 3 - форма поперечных срезов на уровне коронки, средней и верхней трети корня соответственно



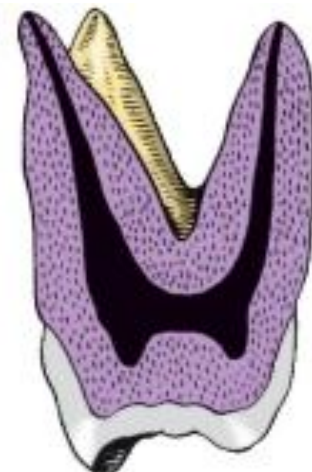а



б



в



г



д



1



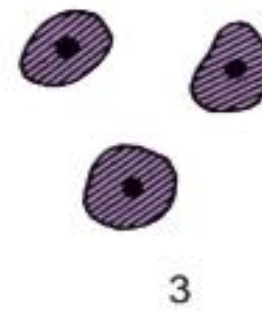

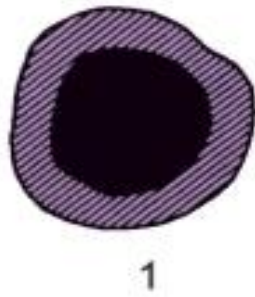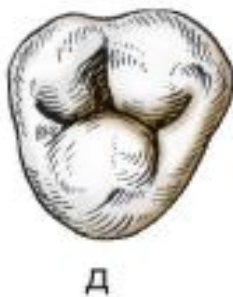
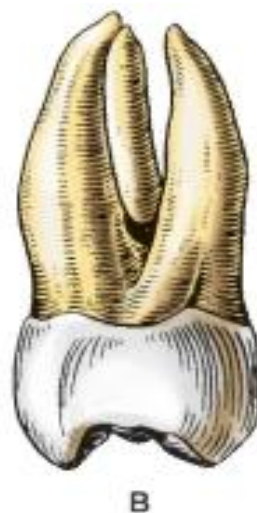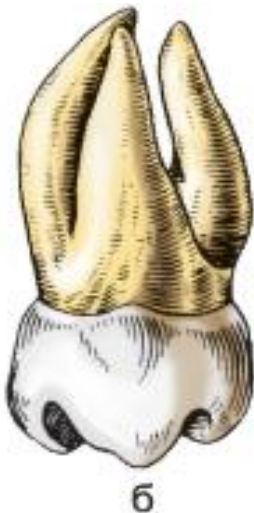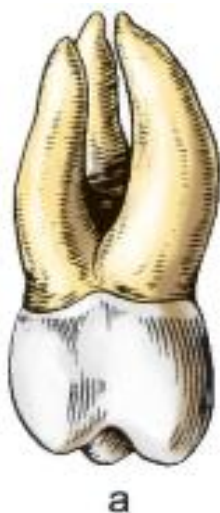2



3

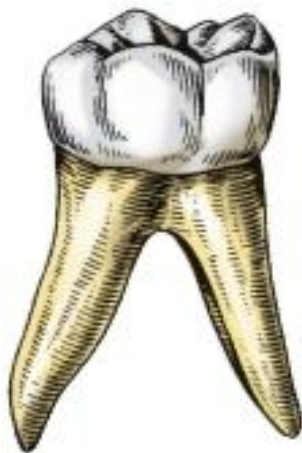Третий верхний моляр, правый:

а - вестибулярная поверхность; б - мезиальная поверхность; в - язычная поверхность; г - вестибулоязычный срез; д - мезиодистальный срез; е - режущий край; 1, 2, 3 - форма поперечных срезов на уровне коронки, средней и верхней трети корня соответственно



Первый нижний моляр, правый:

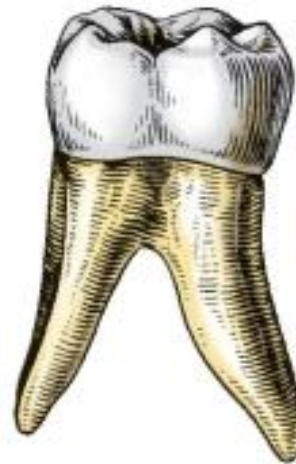а - вестибулярная поверхность; б - мезиальная поверхность; в - язычная поверхность; г - вестибулоязычный срез; д - мезиодистальный срез; е - режущий край; 1, 2, 3 - форма поперечных срезов на уровне коронки, средней и верхней трети корня соответственно



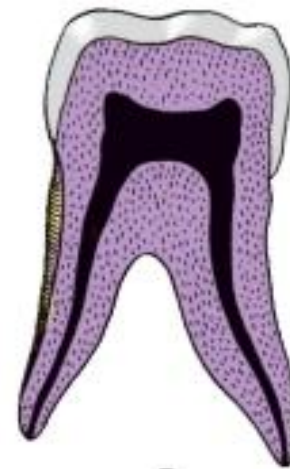а



б




в



г



д



1



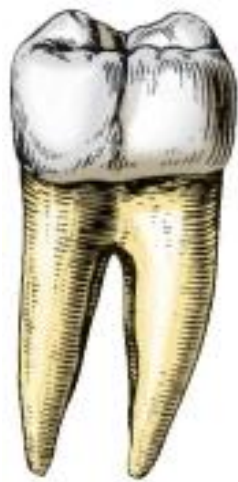2



3

Второй нижний моляр, правый:

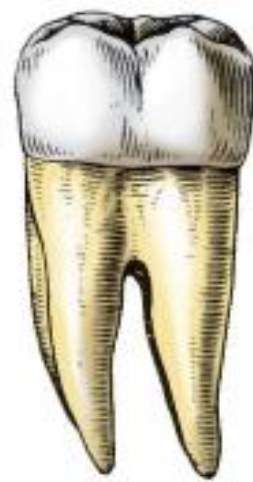а - вестибулярная поверхность; б - мезиальная поверхность; в - язычная поверхность; г - вестибулоязычный срез; д - мезиодистальный срез; е - режущий край; 1, 2, 3 - форма поперечных срезов на уровне коронки, средней и верхней трети корня соответственно



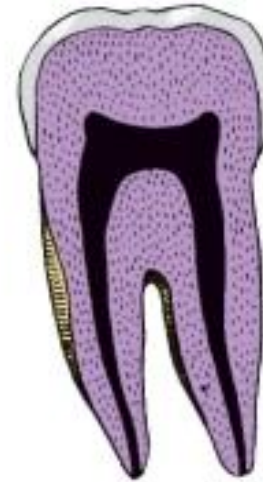а



б



в



г



д



1

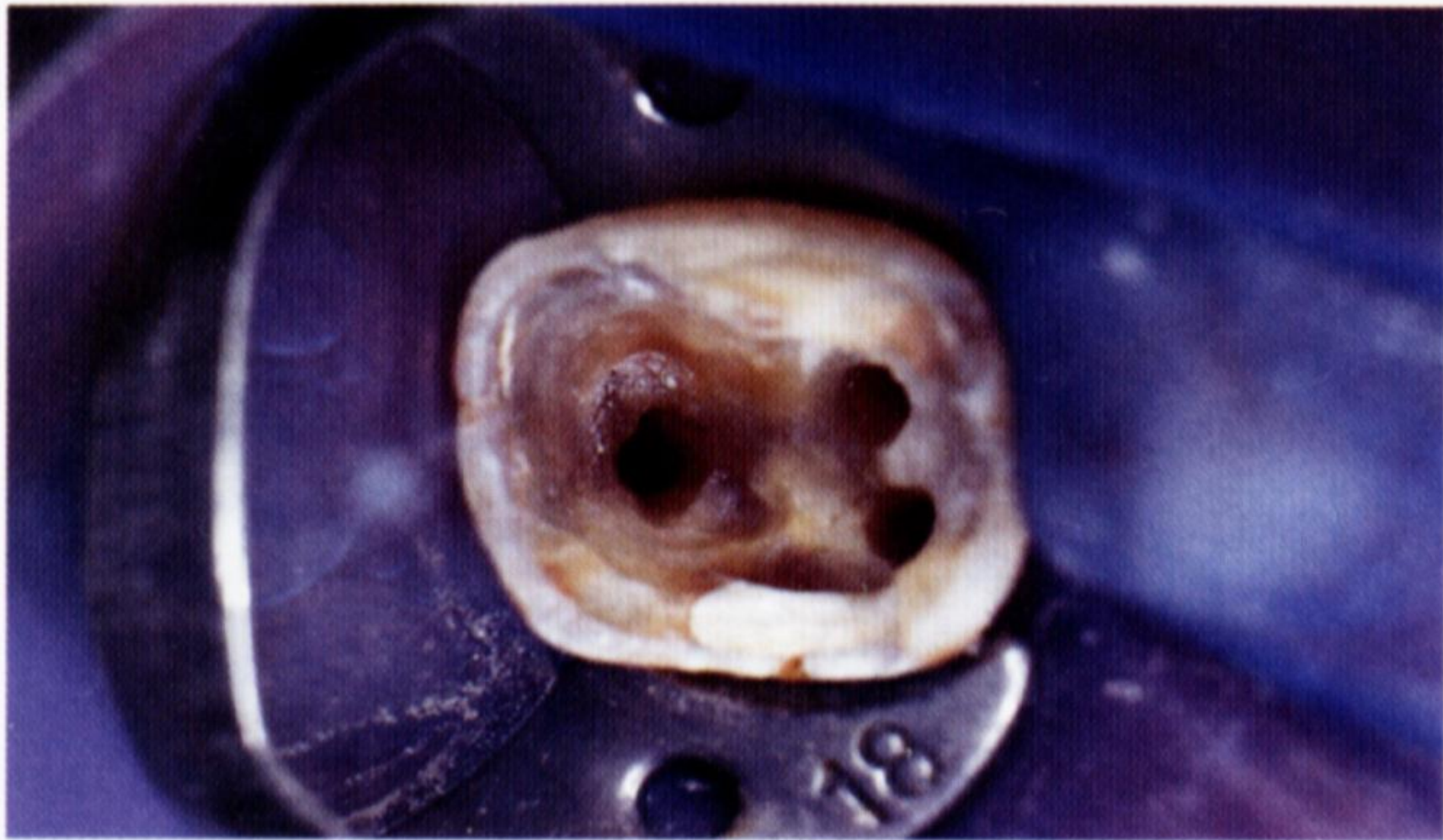


2



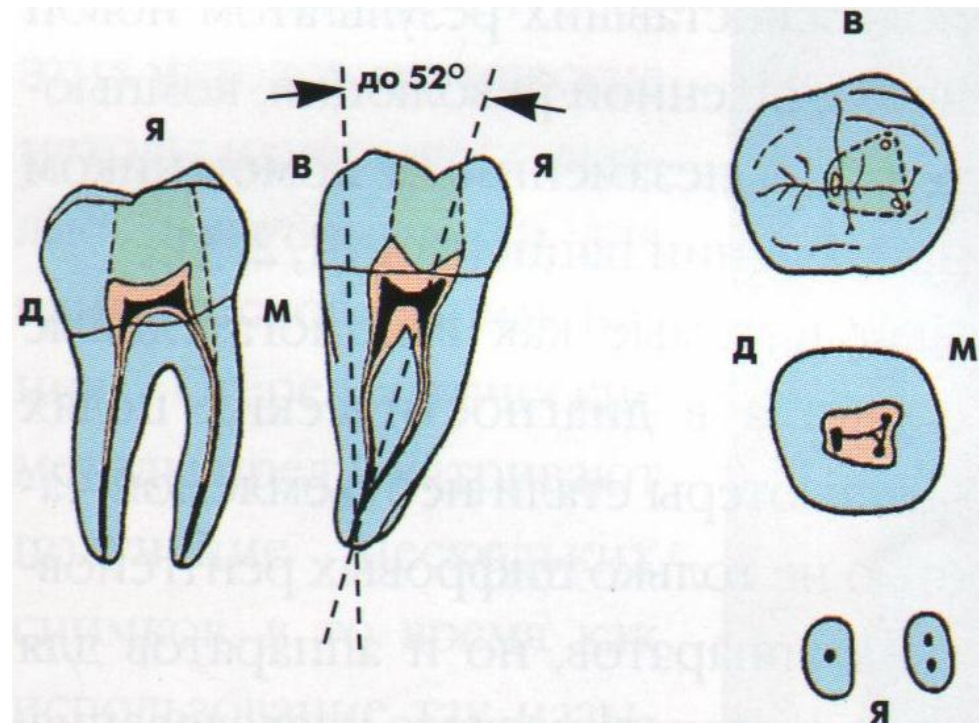
3

**Форма дна полости зуба и
расположение устьев корневых каналов
(второй моляр нижней челюсти)**



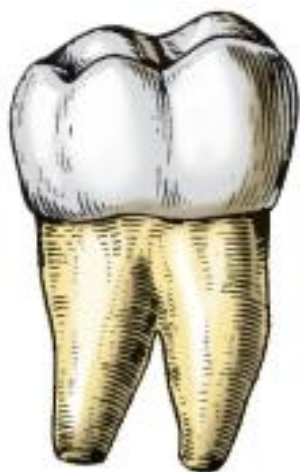Первый моляр нижней челюсти

Второй моляр нижней челюсти



Третий нижний моляр, правый:

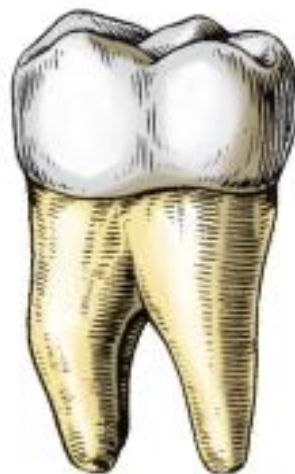а - вестибулярная поверхность; б - мезиальная поверхность; в - язычная поверхность; г - вестибулоязычный срез; д - мезиодистальный срез; е - режущий край; 1, 2, 3 - форма поперечных срезов на уровне коронки, средней и верхней трети корня соответственно



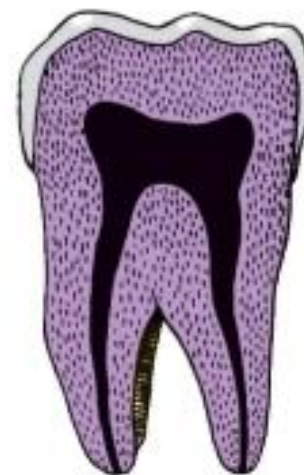а



б



в



г



д



1



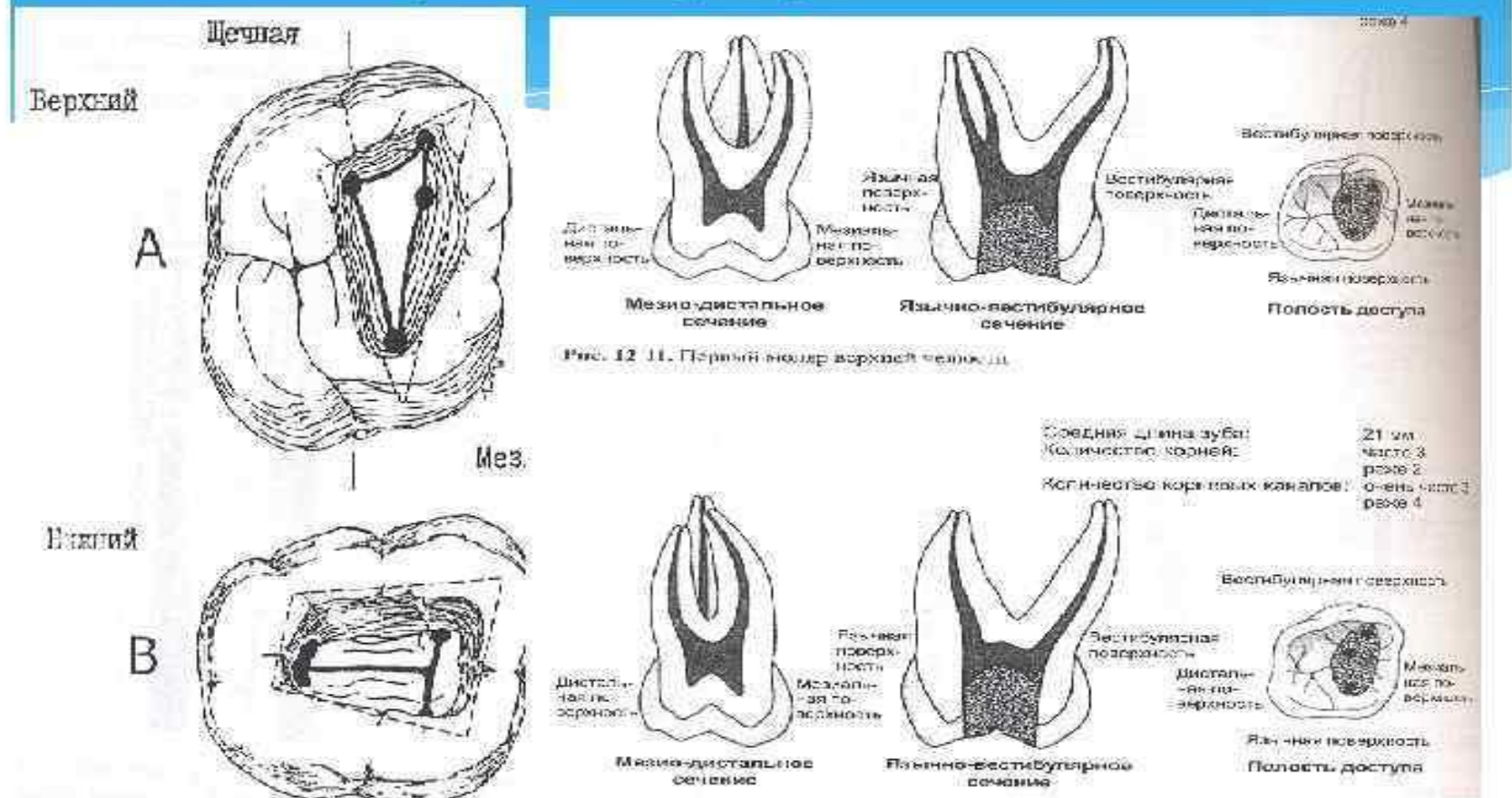
2



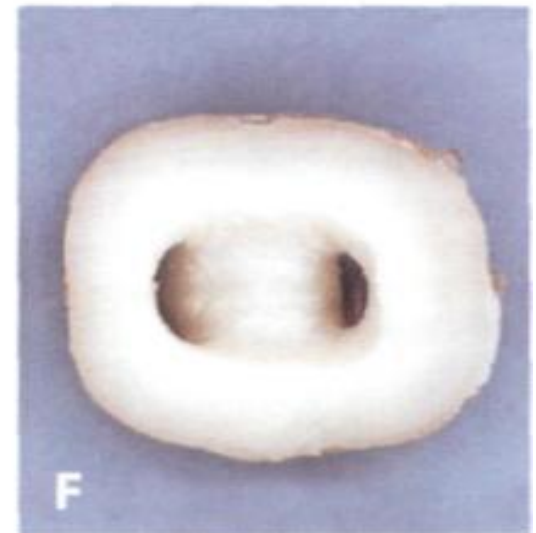
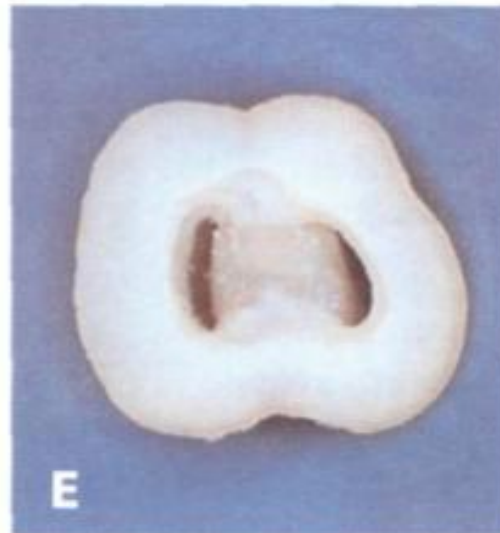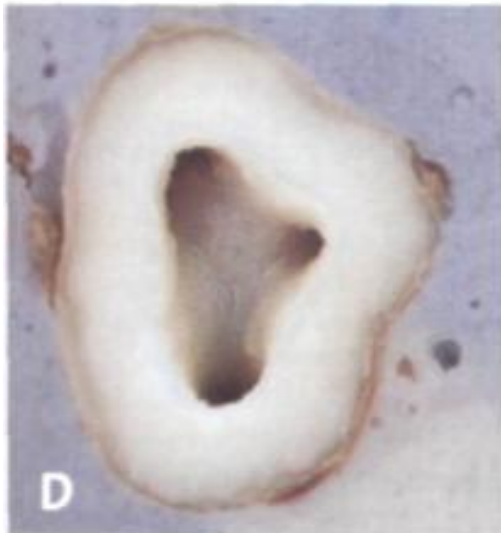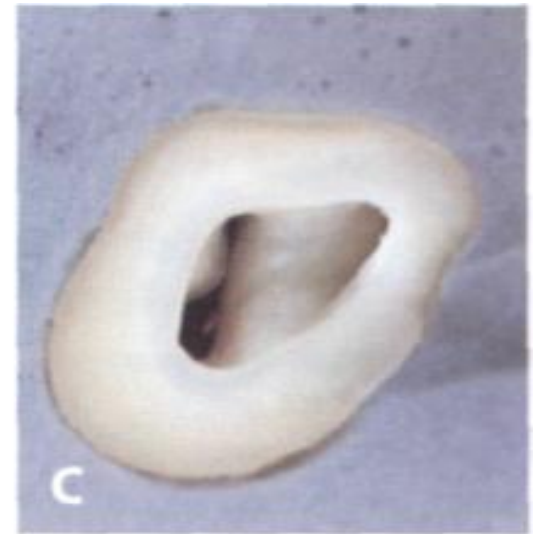
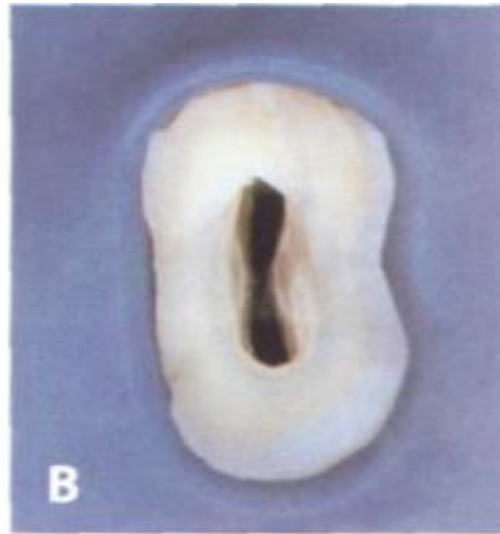
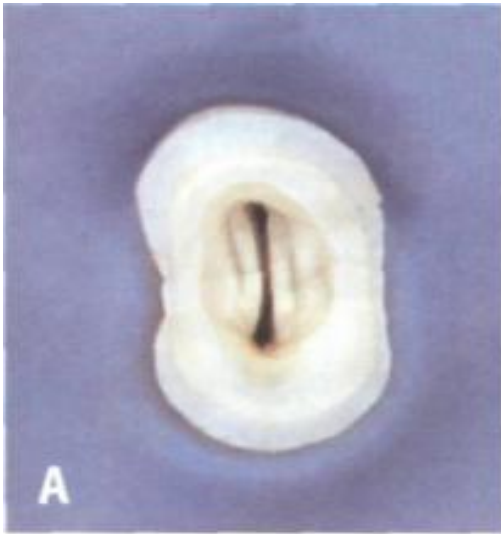
3

Различия строения полости зуба верхних и нижних моляров

Второй моляр верхней челюсти



Строение полости зуба различных зубов верхней и нижней челюсти



Список литературы

1. Пропедевтическая стоматология [Электронный ресурс] : учебник / Э. С. Каливраджиян и др. - М. : ГЭОТАР-Медиа, 2014. – 352 с. - Режим доступа:
<https://www.studentlibrary.ru/book/ISBN9785970429990.html>
2. Пропедевтическая стоматология [Электронный ресурс] : учебник / Э. А. Базикян [и др.] ; под ред. Э. А. Базикяна, О. О. Янушевича. - 2-е изд., перераб. и доп. - М. : ГЭОТАР-Медиа, 2016. - 640 с. - Режим доступа:
<https://www.studentlibrary.ru/book/ISBN9785970436172.html>

3. Пропедевтическая стоматология [Текст] : учебник для студентов стоматол. фак. мед. вузов по спец. "Стоматология" / Каливраджиян Э. С., Брагин Е. А., Абакаров С. И., Жолудев С. Е. - М. : ГЭОТАР-Медиа, 2013. - 351, [1] с. : ил.

4. Дмитриенко С.В. Частная анатомия постоянных зубов / Дмитриенко С.В., Краюшкин А. И.; Волгогр. мед. акад. - Волгоград : Волгогр. мед. акад., 1998. - 175 с. : ил.; 20 см.; ISBN (В пер.) (В пер.) : Б. ц.